УДК: [611.21+611.018]:616-053.9
© Проніна О.М., Совгиря С.М., 2012

ІМУНОГІСТОХІМІЧНЕ ДОСЛІДЖЕННЯ МАКРОФАГАЛЬНОЇ ЛАНКИ МІСЦЕВОГО ЗАХИСТУ СЛИЗОВОЇ ОБОЛОНКИ КЛИНОПОДІБНОЇ ПАЗУХИ У ЛЮДЕЙ ЗРІЛОГО ВІКУ ЗА ДОПОМОГОЮ МАРКЕРА CD-68

Проніна О.М., Совгиря С.М.

Вищий державний навчальний заклад України «Українська медична стоматологічна академія»

Дана робота є фрагментом наукової теми «Морфологія судинно-нервових взаємовідношень органів голови та шиї людини в нормі та під дією зовнішніх чинників у віковому аспекті. Створення та модифікація існуючих хірургічних шовних матеріалів і експериментально-морфологічне обґрунтування їх використання в клініці», № держ.реєстрації 0107U001657.

Вступ. Одними з основних клітин імунної системи є мононуклеарні фагоцити, які представлені моноцитами периферичної крові і тканьовими макрофагами (макрофани сполучної тканини, макрофаги печінки, альвеолярні макрофаги легень, макрофаги селезінки і лімфатичних вузлів, макрофаги серозних і слизових оболонок, клітини мікроглії ЦНС, остеобласти) [1,3,5]. Дані клітини мають високу фагоцитарну здатність і бактерицидність, приймають участь в індукції гуморального та клітинного імунітету, мають вплив на розвиток імунних реакцій, а також являються ефекторами цих реакцій (вони здатні знищувати чужорідні, злоякісні і апоптозні клітини) [2,4,6]. Тому сучасна імунологія, завдяки новим імуногістохімічним методам, має можливість постійно поновлювати знання відносно макрофагальних механізмів імунного статусу окремих органів і тканин [7]. В літератури досить мало уваги приділяється дослідженню внутришньоепітеліальних макрофагів.

Мета роботи – дослідити особливості розташування внутрішньоепітеліальних макрофагів в різних ділянках слизової оболонки клиноподібної пазухи людини.

Об'єкт і методи дослідження. Об´єктом дослідження даної роботи була слизова оболонка клиноподібної пазухи людини, забір якої проводився на трупному матеріалі людей, померлих від причин не пов´язаних з ЛОР-патологією. Забір слизової оболонки клиноподібної пазухи відбувався в умовах приміщення судово-медичного моргу Бюро судово-медичної експертизи Управління Охорони Здоров'я Полтавської обласної державної адміністрації та патанатомічному відділенні ПОКЛ.

У своїй роботі ми використовували вікову періодизацію, яка була прийнята Міжнародним симпозіумом по віковій періодизації у Москві в 1965 році. Отримані дані занесені в таблицю.

Таблиця Кількісний розподіл об´єктів дослідження від статі та віку

Вікові групи	Вік	Кількість об´єктів:		
		чоловіки	жінки	Всього
Перший період зрілого віку	22-35 років у чоловіків, 21-35 років у жінок	5	1	6
Другий період зрілого віку	36-60 років у чоловіків, 36-55 років у жінок	19	5	24
Всього		24	6	30

Для отримання слизової оболонки ми використовували техніку вскриття клиноподібної пазухи, запропоновану Абрикосовим А.И. (1948). Після цього за допомогою шприца на 1-2 хв. вводили у пазуху 2 мл 10% розчин формалина для фиксации слизової оболонки і виконували забір тканини з передньої, задньої, медіальної та латеральної стінок правої і лівої клиноподібних пазух. В подальшому тканини заключали в парафін за загальновідомою схемою.

Для проведення імуногістохімічного дослідження використовували парафінові блоки слизової оболонки клиноподібної пазухи людини. Отримували зрізи за допомогою мікротому зі станцією прийому зрізів (Microm HM-340), що дозволило готувати серійні зрізи. В нашому досліджені зрізи товщиною 4-6 мкм наносили на спеціальні адгезивні предметні стекла SuperFrost Plus, потім депарафінізовували відповідно до прийнятих стандартів. В роботі в якості первинних використовувалися моноклональні антитіла до CD-68 – маркер макрофагів, гістіоцитів (клон KP1, Dako) [8,9,10,11]. Ми використовували інкубацію зрізів з первинними антитілами у вологих камерах при температурі 23 - 25^{0}C на протязі 30 хвилин. Вторинні антитіла, що містили велику кількість молекул пероксидази хрону, наносили на зрізи та інкубували у вологих камерах протягом 30 хвилин з промиванням у ТРИС-буферному розчині між кожним етапом протягом 10 хвилин. Ідентифікація реакції проводилась завдяки нанесенню хромогену (DAB (Lab Vision)) під контролем мікроскопа протягом від 20 секунд до 3 хвилин, з проявом у вигляді темно-коричневого забарвлення ядер специфічних структур [2,4,5].

Для диференціювання структур тканин зрізи додатково забарвлювали гематоксиліном Маєра протягом 1-3 хвилин. Наступна дегідратація і включення у бальзам здійснювалися згідно розповсюдженим методикам.

Мікроскопію проводили за допомогою світлового мікроскопа Leica DMLS з використанням об'єктивів ×10, ×20, ×40, ×100.

Результати досліджень та їх обговорення. Як було відомо, імунологічний статус в епітеліальному шарі псевдобагатошарового війчастого циліндричного епітелію забезпечується клітинами–репрезентантами імунологічного нагляду, так званими внутришньоепітеліальними макрофагами. Виходячи з даного теоретичного положення, нами вивчена, завдяки імуногістохімічному маркеру СД-68, локалізація даних клітин в ділянках слизової оболонки клиноподібної пазухи представлених переважно миготливими або келихоподібними клітинами та в зонах крипт. Встановлено, що в слизовій оболонці з переважним розташуванням війчастих клітин внутришньоепітеліальні макрофаги мають інтенсивне темно-коричневе забарвлення цитоплазми. Дані клітини локалізуються як поблизу базальної мембрани, так і в середніх, та поверхневих шарах, розташовуючись між миготливими клітинами (рис.1).

Внутрішньоепітеліальні макрофаги являються похідними моноцитів циркулюючої крові, які виходять із мікроциркуляторного русла шляхом міграції. Дане теоретичне положення підтверджується на рис.2.

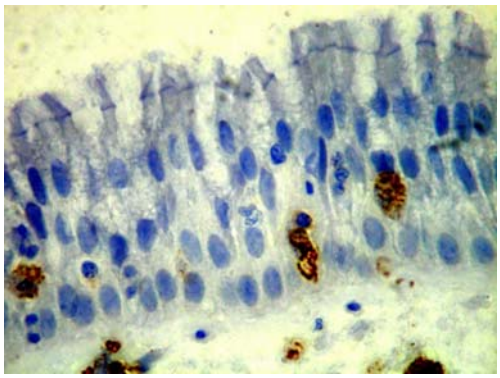

Рис. 1. Псевдобагатошаровий війчастий циліндричний епітелій з перевагою війчастих клітин. Макрофаги. Забарвлення СД-68. Збільшення 100×10.

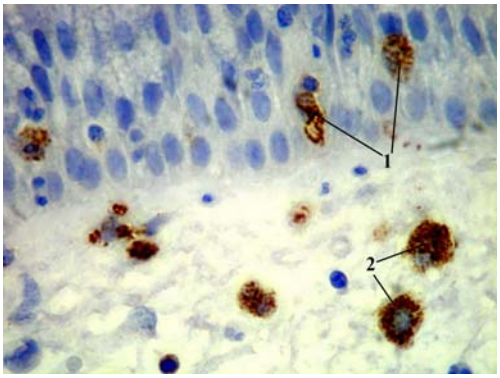

Рис. 2. Псевдобагатошаровий війчастий циліндричний епітелій з перевагою війчастих клітин. 1 – Макрофаги. 2 – Моноцити. Забарвлення СД-68. Збільшення 100×10.

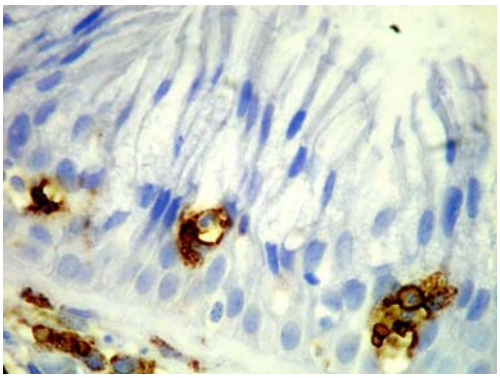

Рис. 3. Псевдобагатошаровий війчастий циліндричний епітелій з переважним розташуванням келихоподібних клітин. Макрофаги. Забарвлення СД-68. Збільшення 100×10.

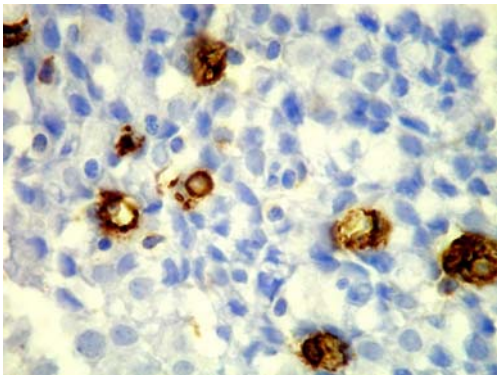

Рис. 4. Будова слизової оболонки клиноподібної пазухи в зоні крипт. Макрофаги. Забарвлення СД-68. Збільшення 100×10.

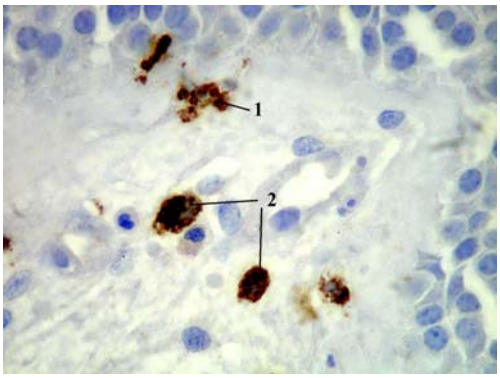

Рис. 5. Будова слизової оболонки клиноподібної пазухи в зоні крипт. 1 – Макрофаги. 2 – Моноцити. Забарвлення СД-68. Збільшення 100×10.

Подібна закономірність локалізації макрофагів спостерігається в зонах псевдобагатошарового війчастого циліндричного епітелію, представленого келихоподібними клітинами. Так на рис.3 представлені внутрішньоепітеліальні макрофаги забарвлені темно-коричневим кольором, які локалізуються як між келихоподібними клітинами, так і в підлеглому до епітелію підслизовому шарі.

Нарешті в епітелії крипт, на відміну від попередніх ділянок, псевдобагатошарового війчастого циліндричного епітелію макрофаги у вигляді темно-коричневих експресуючих

СД-68 структур локалізуються як серед вставних клітин, так і серед мікроворсинчатих клітин. Перші з них мають округле ядро, останні витягнуте або овальне ядро (рис. 4).

Вочевидь, що локалізація епітеліальних макрофагів пов'язана з їх міграцією з мікросудин, що прилягають до зони крипт в вигляді моноцитів. Моноцити мають округлу або овальну форму і в цитоплазмі містять різного розміру макрофагоцитарні гранули (рис. 5).

Висновки: Проведені імуногістохімічні дослідження виявили перевагу розташування внутришньоепітеліальних макрофагів в ділянках слизової оболонки клиноподібної пазухи з переважним вмістом війчастих клітин, а в місцях здебільшо представлених келихоподібними клітинами та зонах росту даних клітин значно менше. На нашу думку, в цих місцях імунний контроль здійснюється за рахунок інтеграції Т- і В-лімфоцитів.

Перспективи подальших досліджень. Дослідити особливості всіх ланок імунного нагляду в псевдобагатошаровому війчастому циліндричному епітелії слизової оболонки клиноподібної пазухи людини.

ЛІТЕРАТУРА:

1. Изучение состояния макрофагального звена местного иммунитета у часто болеющих детей с патологией ЛОР-органов / **М.З. Саидов, Ю.А. Джамалутдинов, Х.Ш. Даудов, И.И. Нажмудинов** // Иммунология. – 2007. – Т.28, №5. – С.303-307.
2. Иммуногистохимические показатели местного иммунитета у часто болеющих детей / **М.З. Саидов, П.Ю. Амирова, Г.Б. Элькун, Ю.А. Джамалутдинов** // Иммунология. – 2006. – Т.27, №2. – С.108-112.
3. Иммунная система слизистой оболочки и ассоциированная лимфоидная ткань: механизмы взаимодействия в норме и при патологии, пути коррекции / **Л.С. Овчаренко, А.А. Вертегел, Т.Г. Андриенко, И.В. Самохин, А.В. Кряжев** // Клін. імунологія. Алергологія. Інфектологія. – 2008. - №4(15). – С.25-30.
4. Иммунология (в 3-х т.) под ред. **У. Пола.** – М.: Мир, 1988. – Т.1.
5. **Holness C.L.** Macrosialin, a mouse macrophage-restricted glycoprotein, is a member of the lamp / lgp family / C.L. Holness, R.P. da Silva, J. Faweett, S. Gordon, D.L. Simmons // J. Biol. Chem. – 1993. - V.268. – P.9661-9699.
6. **Page R.C.** The macrophage as a secretory cell // Int. Rev. Cytol. – 1978. - V.52. – P.119.
7. **Saito N.** Ultrastructural localization of the CD-68 macrophage-associated antigen in human blood neutrophils and monocytes / N. Saito, K.A. Pulford, J. Breton-Gorius, D.Y. Mason, E.M. Crames // Am. J. Pathol. – 1991. - V.139. – P.1053-1059.

Проніна О.М., Совгиря С. М. Імуногістохімічне дослідження макрофагальної ланки місцевого захисту слизової оболонки клиноподібної пазухи у людей зрілого віку за допомогою маркера CD-68 // Український медичний альманах. – 2012. – Том 15, № 5. – С. 142-144.

Результати імуногістохімічних досліджень різних ділянок слизової оболонки клиноподібної пазухи людини з використанням маркера CD-68 дозволили встановити закономірності розташування внутришньоепітеліальних макрофагів в псебдобогатошаровому війчастому циліндричному епітелії: більшість макрофагів розташовується в ділянках, представлених війчастими клітинами.

Ключові слова: макрофаг, псебдобагатошаровий війчастий циліндричний епітелій, CD-68.

Пронина Е.Н., Совгиря С. Н. Иммуногистохимическое исследавание макрофагального звена местной защиты слизистой оболочки клиновидной пазухи у людей зрелого возраста с помощью маркера CD-68 // Український медичний альманах. – 2012. – Том 15, № 5. – С. 142-144.

Результаты иммуногистохимических исследований разных участков слизистой оболочки клиновидной пазухи человека с использованием маркера CD-68 позволили установить закономерности расположения внутриэпителиальных макрофагов в псевдомногослойном реснитчатом цилиндрическом эпителии: макрофаги чаще встречаются в участках, представленных реснитчатыми клетками.

Ключевые слова: макрофаг, псевдомногослойный реснитчатый цилиндрический эпителий, маркер CD-68.

Pronina E.N., Sovhyrya C.H. Immunogistochemy researche of macrophage link of mucous's membrane's local defence of wedge-shaped bosom for aldery age's people by means of marker CD – 68 // Український медичний альманах. – 2012. – Том 15, № 5. – С. 142-144.

Results of immunogistochemy researches of mucous membrane's different areas of man's wedge-shaped bosom with the marker CD - 68 use allowed to set conformities to law of macrophages's location in a pseudomulti-layered cylinder mucociliary: macrophages more often meet in the areas presented by ciliary cells.

Key words: macrophage, pseudomulti-layered cylinder mucociliary, marker CD – 68.

Надійшла 03.09.2012 р.
Рецензент: проф. В.І.Лузін