МОРФОЛОГІЧНІ ДОСЛІДЖЕННЯ

© Аноприева Н.М.
УДК 611.31:616.314-001.4

МОРФОЛОГИЧЕСКИЕ ИЗМЕНЕНИЯ ПУЛЬПОВОЙ КАМЕРЫ ПОСТОЯННЫХ ЗУБОВ ПРИ ПАТОЛОГИЧЕСКОЙ ИСТИРАЕМОСТИ

Аноприева Н.М.
ВГУЗУ «Украинская медицинская стоматологическая академия», г.Полтава

В даний час залишається не встановленою першопричина патологічної стертості зубів. Єдиним беззаперечним є її зв'язок з порушенням мінерального обміну в твердих тканинах зубів, що саме по собі не розтлумачує глибинну суть етіопатогенезу їх надмірної та передчасної схильності до зношування. У зв'язку з цим слід очікувати, що в пульпі зубів, при патологічному стиранні, повинні мати місце відповідні зміни. Тому метою нашого дослідження було вивчення морфологічних і анатомічних змін пульпової камери постійних зубів при патологічному стиранні. Матеріалом слугували постійні зуби (різці, пре моляри, моляри) двох категорій – в нормі та явними ознаками патологічної стертості оклюзій них поверхонь та ріжучого краю. Вони були розподілені на дві групи, одна група слугувала для отримання ін`єкційно-висвітлених препаратів зубів, за допомогою запропонованого нами методу. Зуби іншої групи були використані для занурення їх в епоксидні блоки, та подальшим виготовленням поздовжніх тонких шліфів. В результаті досліджень ми прийшли до висновку,що при патологічній стертості пульпа зубів піддається дистрофічній альтерації, яка виражається у відкладенні шарів ірегулярного дентину зі сторони стертих бугрів премолярів та молярів, а також в петрифікації значних ділянок її основи зі з'єднувальної тканини, в результаті цього відбувається пропорційне зменшення об'єму пульпової камери, що супроводжується викривленням її конфігурації.

Ключові слова: пульпова камера, постійні зуби, патологічна стертість.

Работа является фрагментом НДР академии «Морфология сосудисто-нервных взаимоотношений органов головы и шеи человека в норме и под действием внешних факторов в возрастном аспекте. Создание новых и модификация существующих хирургических шовных материалов и экспериментально-морфологическое обоснование их использование в клинике», № гос. регистрации 0107U001657.

Вступление

Как известно, издавна принято различать чрезмерную и преждевременную изнашиваемость (истирание) твердых тканей зубных коронок от вполне естественной подверженности эмали к сошлифовке (стиранию) при трении между собой окклюзионных возвышенностей на протяжении длительного периода функционирования зубов. Однако в современной литературе этот вопрос представлен не совсем так однозначно, ибо к патологической истираемости в настоящее время относят и некоторые другие формы некариозного поражения зубов, например, клиновидные дефекты [7, 8, 10, 11].

Чтобы не запутывать ситуацию мы ограничимся только горизонтальной, окклюзионной формой чрезмерной (патологической) истираемости, при которой происходит полная сошлифовка жевательных бугров и режущего края зубов, что наблюдается часто в молодом возрасте [1, 3].

Однако в настоящее время остается не установленной ее первопричина. Единственно бесспорной является ее связь с нарушением минерального обмена в твердых тканях зубов, что само по себе не разъясняет глубинную суть этиопатогенеза их чрезмерной и преждевременной податливости к изнашиванию.

Согласно существующим представлениям источником доставки ионов кальция и фосфора в дентин и эмаль служит зубной ликвор, который образуется в результате фильтрации плазмы крови в обменных микрососудах субодонтобластического слоя пульпы, откуда он просачивается по дентинным канальцам, достигая базального слоя эмали [4]. Вместе с тем принято считать, что минеральная фракция поверхностной эмали может обновляться за счет соответствующих ионов слюны [2]. Если учесть, что слюна также является продуктом фильтрации плазмы крови слюнными железами, то в итоге процессы минерализации твердых тканей находятся в полной зависимости от состояния минерального обмена внутренней среды организма. При этом основная доля поступления минеральных элементов в твердые ткани зубов будет исходить из пульпы. В связи с этим следует ожидать, что в пульпе зубов, при патологической истираемости, должны иметь место соответствующие изменения, которым в литературе не уделено должного внимания, что побудило нас провести данное

исследование. Поэтому целью нашего исследования явилось изучение морфологических и анатомических изменений пульповой камеры постоянных зубов при патологическом истирании.

Материал и методы исследования

Материалом служили постоянные зубы (резцы, премоляры и моляры) двух категорий – в норме и с явными признаками патологической истираемости окклюзионных поверхностей и режущего края, которые были получены после удаления по разным показаниям у пациентов на базе отделения хирургической стоматологии Полтавской областной стоматологической поликлиники.

За все время нами было собрано более 400 препаратов зубов, с которых получены рентгенограммы, послужившие как для самостоятельного исследования, так и для отбора показательных образцов, в целях данного исследования.

В свою очередь отобранные препараты зубов (как в норме, так и при патологической истираемости) были разделены, примерно поровну, на две группы в соответствии с методами исследования.

Одна группа служила для получения инъекционно-просветленных препаратов зубов с помощью особого метода, который заключается в последовательном выполнении трех операций: 1 – полная декальцинация зуба путем кислотного воздействия на твердые ткани зуба, в результате чего он полностью лишается эмали, а дентин остается в форме органической матрицы; 2 – наполнение пульповой камеры (через апикальные отверстия корневых каналов) красящей массой, в качестве которой использовалась тушь; 3 – просветление, заключающееся в достижении прозрачности дентина путем сквозного пропитывания его веществом, имеющим с ним близкий индекс преломления света, в качестве которого использован диметилбензол [9].

Зубы второй группы были использованы для тотального заключения в твердый компаунд эпоксидной смолы, в качестве которой использован эпоксидный универсальный клей марки "Химконтакт-Эпокси". После полимеризации из полученных блоков изготовлены продольные шлифы, которые после поверхностного протравливания в Трилоне-Б, окрашены 1% раствором метиленового синего на 1% растворе буры [5]. Их изучение и микрофотографирование осуществлено с помощью светового микроскопа, оснащенного цифровой фото-приставкой.

Результаты и их обсуждение

Прежде всего, следует отметить, что при изготовлении инъекционно-просветленных препаратов зубов при патологической истираемости, по сравнению с нормой, мы встретились с большими затруднениями, которые возникли при наполнении пульповой камеры тушью через апикальные отверстия корневых каналов. Как оказалось после, данное затруднение объясняется малой пропускной способностью корневых каналов и пульповой камеры в целом. Несмотря на это нам удалось получить несколько препаратов резцов и премоляров. Что же касается больших коренных зубов, то все попытки получить удовлетворительные инъекционно-просветленные препараты оказались неудачными. Но это тоже результат небесполезный, ибо он косвенно свидетельствует о состоянии пульповой камеры зубов при патологической истираемости.

Рис.1. Инъекционно-просветленные после декальцинации препараты премоляра в норме (А) и при патологической истираемости (Б).

1 - корневые каналы; 2 - пульповая камера; 3 - петрификаты в пульповой камере.

Иллюстрацией сказанного выше являются выборочные фотографии премоляра в норме и при патологической истираемости (рис.1). Хорошо видно, что у второго препарата пульповая камера имеет неправильную, разветвленную форму, за счет наличия в ней инородных образований различных размеров и формы, которые находятся как в свободном расположении, так и пристеночно. Примечательным является то, что на ренгенограммах они выявляются с большим трудом. В связи с этим естественно возникает вопрос: что собой представляют эти образования и почему они отчетливо не выявляются при рентгенографии? Данный вопрос найдет разъяснение ниже.

Кроме этого еще одна особенность привлекла наше внимание; оказалось, что у зубов с патологической истираемостью органический матрикс дентина (после декальцинации) плохо поддается просветлению, в результате чего он выглядит менее прозрачным по сравнению с нормой (рис.1). По нашему мнению это объясняется повышенной плотностью его в результате склеротических изменений.

Изучение эпоксидных шлифов (после поверхностного протравливания в Трилоне-Б и окраски метиленовым синим) зубов при патологической истираемости позволяет, практически во всех случаях, отчетливо визуализировать в коронковом отделе пульповой камеры конгломератные образования, которые как правило, примыкают к ее стенке в том месте, где она соответствует по уровню жевательным буграм премоляров и моляров. Создается впечатление, что эти образования возникают в ответ на травматическое повреждения дентина в области стираемости, тем самым

экранируя пульпу от патогенетических воздействий различного рода.

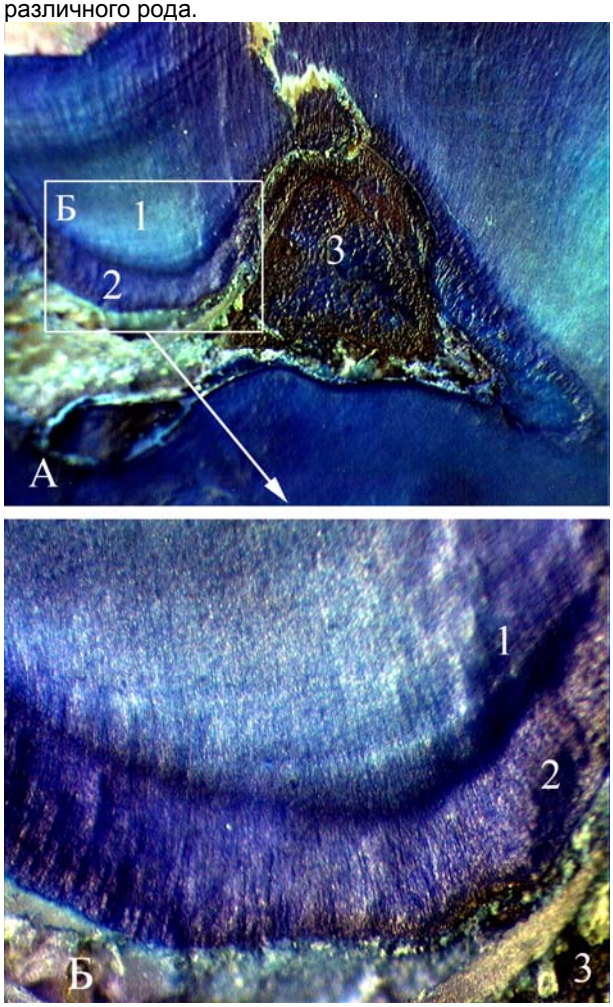

Рис.2. Коронковый отдел пульповой камеры моляра при патологической истираемости. Эпоксидный шлиф, поверхностное травление в Трилоне-Б. Окраска метиленовым синим. А – объектив Х 10; Б - участок, очерченный прямоугольником на верхнем рисунке (объектив Х 20).

1 - регулярный дентин; 2 - иррегулярный дентин; 3 - петрификаты.

Такие конгломератные образования имеют различное патогенетическое происхождение. Одни из них образуются в результате повышения секреторной активности одонтобластов, которое приводит к пристеночному отложению слоев иррегулярного дентина, имеющего органическую связь с околопульпарным дентином. При окраске метиленовым синим иррегулярный дентин приобретает метахромазию, свидетельствующую о большой доли в нем гликозаминогликанов (рис.2).

Другого рода конгломераты в виде комков и глыбок обызвествленного соединительнотканного остова пульпы находятся также в пристеночном положении, однако они не имеют тесного единства с околопульпарным дентином. Эти образования следует отнести к так называемым петрификатам, которые возникают в результате простого отложения солей кальция в аморфном веществе соединительной ткани, то есть они откладываются в ячейках сети рыхлой волокнистой соединительной ткани пульпы, из-за чего данные петрификаты имеют рыхло-пористую структуру. Как правило, они находятся в пигментированном состоянии (рис.2). Следует думать, что нахождение их в пульповой камере отражает общее состояние организма, обусловленное нарушением в нем обмена минеральных веществ. В этом отношении примечательно, что образование петрификатов в зубной пульпе является присущими для флюороза зубов [6].

В отличие от иррегулярного дентина, который имеет место только в коронковом отделе пульповой камеры, петрификаты находятся в разной форме и в корневых каналах, придавая в целом причудливую конфигурацию всей пульповой камере, что было продемонстрировано методом инъецирования ее тушью мы ставили вопрос о том, почему в отличие от этого метода, при рентгенографии пульповая камера зубов с патологической истираемостью имеет в основном ровные очертания, близкие с нормой. Это объясняется тем, что петрификаты, имея рыхлое строение, являются недостаточно плотными для рентгеновских лучей, чтобы заметно повысить их контраст на фоне плотного дентина, тогда как инъецированная в пульповую камеру тушь, из-за своей дисперсной недостаточности, не способна проникать в пористую основу петрификатов и, тем самым, их контрастно оттеняет, в результате чего при просветлении они становятся неотличимыми от дентина.

Вывод

Результаты исследования в показательной форме свидетельствуют, что при патологической истираемости пульпа зубов подвержена дистрофической альтерации, которая выражается в отложении слоев иррегулярного дентина со стороны истертых бугров премоляров и моляров, а также в петрификации значительных участков ее соединительнотканной основы, в результате чего объем пульповой камеры пропорционально уменьшается, что сопровождается искривлением ее конфигурации.

Литература

1. Біда В.І. Патологічне стирання твердих тканин зубів та основні принципи його лікування / Біда В.І. – К.: ВАТ «Видавництво «Київська правда», 2002. – 96 с.
2. Боровский Е.В. Биология полости рта / Е.В. Боровский, В.К. Леонтьев – М.: Медицина. – 1991. – 304 с: ил.
3. Каламкаров Х.А. Ортопедическое лечение патологической стираемости твердых тканей зубов / Каламкаров Х.А. – М.: Медицинское информационное агентство, 2004. – 176 с.
4. Костиленко Ю.П. Анатомия органов пищеварительной системы / Ю.П. Костиленко – Полтава, 2003. – 122 с.
5. Костиленко Ю.П. Метод изготовления гистологических препаратов, равноценных полутонким срезам большой обзорной поверхности, для многоцелевых исследований / Ю.П. Костиленко, И.В. Бойко, И.И. Старченко, А.К. Прилуцкий // Морфология. – 2007. – №5. – С. 94-95.
6. Костиленко Ю.П. Ультраструктурные особенности альтерации дентина при физиологической стираемости эмали, кариесе и флюорозе зубов / Ю.П. Костиленко, И.В. Бойко, А. Петренко // Дент Арт. – 2010. - №3. – С. 64-68.
7. Леус П.А. Некариозные болезни твердых тканей зубов : учеб.-метод. пособие / П.А. Леус. – Минск: БГМУ, 2008. – 56 с.
8. Окушко В.Р. Клиновидные и другие гладкие дефекты тканей зуба / В.Р. Окушко // Новое в стоматологии. – 2003. - №8. – С. 16-19.

9. Пат. 70343 Україна, МПК A61B10/00, A61C19/04, G01N1/28. Спосіб дослідження анатомічної та морфологічної будови пульпової камери, кореневих каналів, системи їх розгалуження та анастомозів різних груп зубів / Новікова Н.М., Новіков Є.М.; заявник і власник патенту Новікова Н.М., Новіков Є.М.; заявл. 04.11.2011; опубл. 11.06.2012.
10. Imfeld Thomas. Dental erosion. Definition, classification and links / Thomas Imfeld // Eur. J. Oral Sci. – 1996. – V.104. – P. 151-155.
11. Grippo John O. Attrition, abrasion, corrosion and abfraction revisited. A new perspective on tooth surface lesions / John O. Grippo, Marvin Simring, Steven Schreiner // JADA. – 2004. – V.135. – P. 1109-1118.

Summary

MORPHOLOGICAL CHANGES OF PULP CHAMBER OF PERMANENT TEETH WITH PATHOLOGICAL ABRASION
N.M. Anoprieva
Key words: pulp chamber, permanent teeth, pathological abrasion.
At present, the cause of the established pathological abrasion of teeth has not yet been determined. The only indisputable thing is its connection with the disfunction of mineral metabolism in hard tissues of teeth, which in itself does not explain the essence of the pathogenesis of excessive and premature tendency to abrasion. In this regard, it is expected that the corresponding changes must take place in the pulp of teeth by pathological abrasion. Therefore, the aim of our study was to investigate the morphological and anatomical changes in the pulp chamber of the permanent teeth with pathological abrasion. The used material was the permanent teeth (incisors, premolars, molars) of two categories – normal and teeth with pathological abrasion of occlusion surface and incisor edge. They were divided into two groups, one of them was used to get injection clarified teeth with method that we proposed. Another group was used to make epoxy blocks and fine cuts. As a result we concluded that pulp of teeth with pathological abrasion has dystrophic changes, and has mineralization of big areas of pulp which situated under cusps with abrasion. The volume of pulp chamber became smaller, it`s form also changed.
Higher State Educational Establishment of Ukraine “Ukrainian Medical Stomatological Academy”, Poltava

Матеріал надійшов до редакції 14.11.2012 р.