Министерство зравохранения Украины
ВГУЗУ «Украинская медицинская стоматологическая академия»

Шерстюк О. А., Пилюгин А.В., Дейнега Т.Ф.,
Пилюгин В.А., Свинцицкая Н.Л.

АНАТОМИЧЕСКИЕ И СТЕРЕОМОРФОЛОГИЧЕСКИЕ ОСОБЕННОСТИ СЛЁЗНЫХ И МАЛЫХ СЛЮННЫХ ЖЕЛЕЗ ЧЕЛОВЕКА

Монография

Полтава – 2017

ББК 28.706
УДК 611.316 + 611.846
Рекомендована к печати Учёным советом ВГУЗУ «УМСА». Протокол №4 от 16.11. 2016
Авторы:
Шерстюк Олег Алексеевич - д.мед.н., профессор, заведующий кафедрой анатомии человека
Пилюгин Андрей Валентинович - к.мед.н., преподаватель кафедры анатомии человека
Дейнега Тамара Феодосиевна - к.мед.н., доцент кафедры анатомии человека
Пилюгин Валентин Алексеевич - к.биол.н., доцент кафедры медицинской биологии
Свинцицкая Наталья Леонидовна - к.мед.н., доцент кафедры анатомии человека

Полтава, 2017 – 148 стр.
ISBN 978-617-74-64-05-0

Рецензенти:

Харченко О.В. – д.мед.н., профессор, заведующий кафедрой медико-биологических дисциплин и физического воспитания Полтавского национального педагогического университета им. В.Г.Короленко.

Шепитько В.О – д.мед.н., профессор, заведующий кафедрой гистологии, цитологии и эмбриологии Высшего государственного учебного заведения Украины «Украинская медицинская стоматологическая академия».

В монографии представлении литературные данные и результаты собственных исследований посвященные изучению стереофорфологии и организации малых слюнных и слезных желез человека, а также их сравнительные характеристики.

Рекомендовано для преподавателей, аспирантов, врачей-интернов, субординаторов, хирургов-стоматологов и офтальмологов, а также студенов медицинского, стоматологического факультетов высших учебных заведений.

СОДЕРЖАНИЕ

ВВЕДЕНИЕ……4
I. Литературные данные об организации малых слюнных и слезных железах человека и их протоковых системах……7
I.1. Современные представления об особенностях структуры и функции малых слюнных желез человека……7
I.2. Основополагающие данные о структуре и функции больших и малых слезных желез человека……13
II. Методы исследования, которые используют в изучении пространственной организации малых слюнных и слезных желез человека……20
2.1. Материал и подготовка образцов для исследования в световом микроскопе……20
2.2. Метод многослойной пластической реконструкций на основе серийных полутонких эпоксидных срезов……22
2.3. Иммунногистохимические методы ……25
2.4. Морфометрические методы……28
III. Пространственная организация выводных протоков малых слюнных (небных и губных) желез человека……29
3.1. Пространственная организация небных желез……29
3.2. Пространственная организация губных желез……38
3.3. Стереоморфологическая и морфометрическая характеристика выводных протоков индивидуальной небной железы……49
3.4. Стереоморфологическая и морфометрическая характеристика выводных протоков индивидуальной губной железы……65
3.5. Цитологический анализ стенки выводных протоков малых слюнных желез (небных и губных)……78
IV. Структурная организация протоков слёзной железы человека (пальпебральная часть)……90
4.1. Общая морфологическая характеристика слезной железы человека……90
4.2. Стереоморфологическая и метрическая характеристика выводных протоков слезной железы……108
4.3. Цитологическая характеристика выводных протоков слезной железы……117
V. Сравнение пространственной организации протоковой системы малых слюнных и слёзных желез ……126
ВЫВОДЫ……140
СПИСОК ИСПОЛЬЗОВАННЫХ ИСТОЧНИКОВ ……142

ВВЕДЕНИЕ

Малые (интрамуральные) железы полых органов пищеварительной, дыхательной систем и мочеполового аппарата имеют большое значение для процессов пищеварения, дыхания, выделения, поддержания гомеостаза [78,79]. Вместе с тем они участвуют в развитии многих патологических процессов в стенках органов. Малые железы вовлекаются в острые и хронические неспецифические процессы, а также служат анатомическим субстратом развития аденокарцином, аденом, ретенционных кист [4,8,28, 80,100,101,133,134]. Кроме того, немаловажным является тот факт, что поражение слюнных желез часто сочетается с поражением слезных желез, как это бывает при болезни или синдроме Шегрена [10,11,12,66,119,129]. При этих заболеваниях в случае развития симптома «сухого глаза» может быть показана и осуществлена пересадка в конъюктиву века слизистой оболочки, содержащей в себе малые слюнные железы. Возникает вопрос, – какие из них предпочтительней для аутотрансплантации.

В последнее десятилетие в связи с улучшением диагностики заболеваний, загрязнением внешней среды, способствующим развитию воспалительных и иммунных процессов, частота возникновения и регистрации патологий, в частности, сочетанного поражении слезных и малых слюнных желез резко возросла [32,33,34,38,40]. Исследование патогенетических механизмов в развитии заболеваний слезных и слюнных железах изменило традиционное представление о них как о секреторных органах и дополнилось в настоящее время современными представлениями об их функции иммунного надзора [39,45,78,79,93,122].

Таким образом, данные железы представляют собой особую группу своеобразных секреторных органов, которые выполняют функции, оказывающие большое влияние на состояние гомеостаза организма в целом, а

также полости рта и орбиты в частности. Эти железы очень чувствительны к изменениям внутренней и внешней среды организма, являются «мишенью» иммунного поражения.

Столь частое сочетанное вовлечение слезных и малых слюнных желез в патологические процессы, приводящих к нарушению их многочисленных и важных функций, требует все более детальных, современных знаний их морфологических особенностей. Оценка таковых на основе доступных методов исследования до сих пор остается актуальной задачей. Сам же потенциал морфологических методов исследования для изучения интрамуральных желез до настоящего времени не использован в полной мере. Даже последние работы, посвященные им, не раскрывают полностью весь диапазон возможностей современных технологий. Потому, достаточно долго, данные железы находятся в сфере внимания не только клиницистов, но и морфологов, между которыми есть понимание того что, клиническая трактовка морфологической фактологии должна опираться на современные анатомические сведения [107,136]. В этой связи разработка научного направления, способствующего накоплению конкретных фактов об экзокринных железах, выявление частных и общих закономерностей, различий их структуры является актуальной задачей современной морфологии [9,17,19,37,53,58].

В течение многих лет, на кафедре анатомии человека высшего учебного заведения Украины «УМСА» изучаются экзокринные и эндокринные железы человека и животных, а также их микроциркуляторное русло. Исследование различных желез, в том числе слезной железы и малых слюнных, является традиционным полем деятельности Полтавской школы морфологов [13,15,16,26,35,36,50,52,56].

Следует отметить, что в отечественной научной литературе отсутствуют научные данные, полученные в результате проведения системного анализа

структуры малых слюнных и слезных желез человека. Многие вопросы из-за сложности методик и больших трудозатрат остаются недостаточно исследованными до настоящего времени. Это в первую очередь касается исследования структурной иерархии системы выводных протоков желез в слизистых оболочках, к которым относится и конъюктива, критериев, позволяющих выделять в них различные отделы. Требует дальнейшего изучения клеточный состав стенки выводных протоков и степень их участия в механизме секреции и иммунитета. Остаются не изученными пространственная (трехмерная) организация кровеносного МЦР и взаимоотношений его разнохарактерных звеньев с выводными протоками малых слюнных и слезных желез человека. Немаловажным для выяснения механизма продвижения секрета по протокам, является представление о них, с точки зрения физики, как о «замкнутой системе», имеющей одно отверстие на поверхности покровного эпителия. Продвижение секрета по такой системе выводных протоков должно быть затруднено, однако на самом деле этого не происходит. До сегодняшнего времени остаются до конца не понятными механизмы и условия, благодаря которым осуществляется продвижение и выведение наружу достаточно вязкого по своей консистенции секрета из такого «лабиринта», каким является сильно разветвленная система выводных протоков малых слюнных и слезных желез. Неизвестно так же, как особенности пространственной архитектоники системы выводных протоков способны влиять на этот процесс. Решение этих задач, как следует из выше изложенного, имеет как теоретический, так и практический, прикладной интерес и значение.

С этой точки зрения получение искомой информации и общих принципах структурного обеспечения одной из важных функций данных желез, а именно секретообразования и секретовыделения – актуально и может быть осуществлено благодаря проведению морфологического, стереологического, морфометрического анализа.

I. ЛИТЕРАТУРНЫЕ ДАННЫЕ ОБ ОРГАНИЗАЦИИ МАЛЫХ СЛЮННЫХ И СЛЕЗНЫХ ЖЕЛЕЗАХ ЧЕЛОВЕКА И ИХ ПРОТОКОВЫХ СИСТЕМАХ.

I.I. Современные представления об особенностях структуры и функции малых слюнных желез человека.

Анализ пространственной организации слезной железы и её протоковой системы невозможен без анализа современных представлений об особенностях структуры и функции малых слюнных желез человека.

В данное время существует представление, о том, что особенности строения интрамуральных желез находятся в соответствии с региональной спецификой конструкции стенок органов. Так в ротовой полости, где слизистая оболочка и подслизистая имеют значительную толщину (за исключением некоторых зон), железы достаточно велики и разнообразны по форме. В местах, где подслизистая основа отсутствует их нет или здесь находятся железы с уплощенными концевыми отделами и короткими выводными протоками, т.е. адаптированы к конструкции стенки [52,78,79].

Не подлежит сомнению, что большинство малых желез, в том числе и слюнных, имеют слизистый тип секреции. Пространственно они ориентированы ближе к поверхности покровного эпителия по сравнению с серозными железами, что обеспечивает формирование адекватного защитного слизистого барьера на поверхности эпителия. Малые слюнные железы в слизистой оболочке полости рта располагаются интрамурально, однако их локализация здесь неравномерна. Малые слюнные железы отсутствуют в местах наибольшего механического контакта слизистой с пищей во время акта жевания и формирования пищевого комка. Такие зоны слизистой получили название безжелезистых зон. Они есть на передней трети твердого неба и языка (его верхней поверхности) на десне, некоторых участках щеки [6,65,87,90].

К малым слюнным железам в настоящее время относят губные, щечные, язычные, молярные, небные. Язычные малые слюнные железы располагаются на слизистой верхней поверхности языка и его нижней поверхности. Иногда их называют малые подъязычные железы. На небе, согласно существующей классификации, выделяют небные верхние слизистые железы, не имеющие отношения к саливации, открывающиеся своими выводными протоками на слизистой носа и нижние небные, слюнные, своими выводными протоками открывающиеся в полость рта. Небные железы локализуются как в области мягкого, так и в пределах твердого неба. В пределах мягкого неба они могут располагаться достаточно глубоко - вплоть до мышечного слоя и среди мышц. В области твердого неба слюнные железы располагаются в пределах толщи слизистой, особенностью которой является отсутствие в ней подслизистой основы. Только в пределах твердого неба насчитывается более двух сотен устьев выводных протоков [50].

Все малые слюнные железы условно разделены на две группы, а именно: железы преддверия рта и железы собственно полости рта. Наиболее многочисленными среди них, очевидно, являются небные слюнные железы. Им посвящено и наибольшее количество исследований, особенно подробно изучены железы в области твердого неба [26,78,50,90,91]. В тоже время остаются недостаточно изученными интрамуральные железы мягкого неба, губные, малые подъязычные и щечные железы. Анализ литературы показывает, что представление о них часто основывается на классических данных полученных при исследовании больших слюнных желез.

Методики исследования желез остаются до сих пор достаточно рутинными и трудоемкими. До настоящего времени проблема традиционно решается с помощью декомпозиционного метода, позволяющего провести всесторонний анализ элементарных единиц органа, включающих в себя разнохарактерные клеточные и бесклеточные компоненты. Интегративным

звеном здесь являются микрососуды. Такая микроциркуляторная единица органа является главной его структурной единицей [2,3,5,42,44], которой свойственен весь спектр функций, присущий всему органу в целом.

Традиционно до настоящего времени считается, что основными струтурными уровнями организации слюнных желез являются их дольки, представляющие совокупность определенного количества концевых отделов-ацинусов и интегрирующих их выводных протоков. На сегодняшний день пространственное расположение экскреторных протоков в пределах железы и синтопические взаимоотношения с разнохарактерными звеньями кровеносного и лимфатического русла, а также нервными элементами остаются мало изученными.

Резюмируя все выше сказанное, можно сделать вывод, что данные последних исследований позволяют говорить, о некоторой универсальности в строении желез. Однако при этом малые железы, даже в разных отделах только слизистой полости рта, отличаются своими структурными и функциональными особенностями. В частности, это касается пространственной организации системы выводных протоков желез и эпителиальных элементов, участвующих в процессе секретообразования. Особо хочется подчеркнуть, что практически нет данных о пространственной трехмерной организации, механизмах, а также особенностях морфологии, способствующих продвижению и выделению секрета по выводным протокам интрамуральных желез, представляющих с точки зрения физики, «замкнутую систему».

На сегодняшний день из ряда исследований ясно, что основная роль в секретообразовании отведена гландулоцитам концевых отделов и вставочных протоков, секреторная деятельность которых реализуется циклами [24,82,87]. В процессе секреции выделяют фазы поступления начальных продуктов, фазу синтеза первичного секрета и его созревания, накопления и фазу выделения продуктов секреции во вставочные протоки. Несомненно, что клетки,

образующие стенки системы выводных протоков также участвуют в секретообразовании, влияя на ионный состав секрета. Современные данные говорят о том, что формирование секрета в малых слюнных железах является результатом синтетической деятельности различных гландулоцитов как ацинарных, так и протоковых, а в формировании иммунитета большую роль играет вырабатываемый гландулоцитами желез IgA. Его основным источником является эпителий выводных протоков желез. Секреторный компонент IgA синтезируется в ацинарных клетках, его основной функцией является защита IgA от протеолитических ферментов слюны [18,26,28,46]. Поступление иммуноглобулинов в слюну, а затем в полость рта играет важную роль в поддержании определенного бактериального равновесия в ней. Другими словами говоря, функциональное значение антибактериальной системы слюны состоит в эффективном контроле количественного и качественного состава микрофлоры полости рта, что в свою очередь определяет постоянство внутренней среды полости рта и организма в целом.

Таким образом, деятельность малых слюнных желез состоит в обеспечении полости рта необходимым количеством слюны и находящихся в ней биологически активных веществ, а также в обеспечении процессов пищеварения и защиты от различного рода антигенов в самом начале пищеварительного тракта.

Данные последних лет, полученные в лабораториях кафедры анатомии и гистологии ВУЗ Украины «УМСА», позволяют по-новому осветить ряд вопросов морфологии малых слюнных желез. Свидетельством этому являются работы ряда сотрудников этих кафедр [14,16,26,27,34,37,53, 63,72,88,91], которые решали, в той или иной степени, проблему морфологических особенностей, принципов структурной организации малых и больших слюнных желез в связи с их секреторной функцией и пространственной трехмерной организацией на основе концепции о структурно-функциональных единицах и

декомпозиционного метода. С этой точки зрения очень важным является изучение тех структур, которые «обслуживают» эпителиальные микрокомплексы. Как мы уже отметили ранее, такими структурами являются кровеносные и лимфатические сосуды, соединительная ткань и нервные элементы.

Многообразие функций малых слюнных желез обеспечивается взаимодействием различных звеньев макро и микроциркуляторного русла, в частности кровеносного. Достаточно подробные данные о гемомикроциркуляции в малых слюнных железах накоплены и опубликованы в последние десятилетия исследователями кафедры полтавской школы морфологов. Основоположником этого направления по праву является Ю. П. Костиленко, который с помощью методов полихромной графической и пластической реконструкции, а также методов сканирующей электронной микроскопии изучил пространственное взаимоотношение между эпителиальными комплексами и гемомикроциркуляторным руслом в небных железах крыс. Подобные задачи решались в работах Шерстюка О.А. при исследовании малых слюнных желез новорожденных и взрослого человека [90,91]. Необходимо отметить, что до восьмидесятых годов прошлого столетия не было научных данных о конструкции и состоянии ГМЦР малых слюнных желез у человека. Несколько позже Шерстюк О.А. провел углубленный анализ данных литературы по этому вопросу и установил, что еще в 1885 году профессор Ковалевский Н.О., одним из первых, исследовал внутриорганное кровеносное русло слюнных желез животных. Он явился автором концепции о существовании двух циркуляторных систем – протоковой и ацинарной, более резистивной. Такие представления опровергались Burgen и Seeman, которые выдвинули теорию о противоточно-портальной системе кровеносного русла слюнных желез.

Исследования Полтавской школы морфологов указывают на то, что концевые отделы и внутридольковые протоки обладают индивидуальными сетями кровеносных капилляров. Доказано, что в малых слюнных железах человека и животных распределение крови реализуется на основе замкнутой сети артериолярных микрососудов, которые сосредоточены у основания желез в плоскости параллельной покровному эпителию. В этой сети выявлены отдельные модули, внутри которых артериолярные и венулярные звенья проходят изолированно друг от друга. Совокупность каналов доставки крови к секреторному эпителию малых слюнных желез имеет концентрически-радиальную форму. В центре индивидуального модуля располагается собирательная венула. Между прекапиллярными артериолами и собирательными венулами находится ряд последовательно соединенных микрососудов капиллярного типа. Наряду с этим межацинарные капилляры образуют дольковые сети расположенные параллельно к каналам предпочтительного кровотока. Капиллярная сеть отдельной железистой дольки не подразделяется на отдельные субъединицы [26,50,90].

Посткапиллярные венулы оказались синтопически связаны с дольковыми и междольковыми протоками желез. Следовательно, ГМЦР некоторых малых слюнных желез человека включает в себя микрососудистые коммуникации как с последовательной, так и параллельной перфузией крови. А это значит, что в данных железах возможна система щунтирующего кровотока.

По мнению некоторых авторов тесная синтопическая связь между внутридольковыми протоками и посткапиллярными венулами лежит в основе фильтрационной функции малых слюнных желез [50,90].

Данные об устройстве микроциркуляторного кровеносного русла малых слюнных желез человека в доступной отечественной литературе почти отсутствовали. Исключение составляют работы Ю.П. Костиленко по расшифровке специфики структурной организации кровеносного

микроциркуляторного русла небных слюнных желез [48,50,53]. Вначале с помощью методов полихромной графической и пластической реконструкции, а также сканирующей электронной микроскопии им изучено пространственное взаимоотношение между эпителиальными комплексами и гемомикроцирукляторным руслом в небных железах крысы.

Резюмируя все вышесказанное можно утверждать, что микроциркуляторное русло, система выводных протоков различных малых слюнных желез устроены своеобразно и в их конструкции отражаются специфические черты. С этой точки зрения выяснение пространственной организации названых структур, посредством которых реализуются функции желез, является одной из важных задач современной морфологии. Сущность этого вопроса, который, по данным литературы, остается по-прежнему одним из сложных в теоретической биологии, состоит в выяснении особенностей пространственно-временных характеристик того комплекса тканевых структур, которые ответственны за реализацию функционального предназначения слюнных желез в организме.

I.2. Основополагающие данные о структуре и функции больших и малых слезных желез человека.

Традиционно слезные органы по выполняемой функции и анатомо-топографическому расположению делятся на слезосекреторный и слезоотводяший аппараты. К секреторному аппарату относятся слезная железа и ряд добавочных мелких слезных железок, рассеянных в своде конъюктивального мешка.

Согласно данным А. Хемм, Д. Кормак [87], слезную жидкость образуют слезные железы различной локализации и величины. Малые (добавочные) слезные железы рассеяны вдоль обоих сводов, причем в верхнем своде их больше, чем в нижнем. Это так называемые железы Краузе. Такие железы

выявлены в слезном мясце, где они еще мельче по размеру в сравнении с конъюктивальными слезными железами.

Интересно отметить, что у человека конъюктива век богата разнообразными по функции и строению мелкими железами: в торзальную пластинку погружены секреторные части длинных, вертикально локализованных сложных сальных желез, называемых мейбомиевыми железами. Они открываются своими устьями в заднюю часть свободного края века. В области волосяных фолликулов век расположены сальные железы Цейса, а между фолликулами - локализованы потовые железы Молле.

Малые слезные добавочные железы в сутки выделяют незначительное количество секрета, однако его достаточно для смачивания поверхности глаза, недопущения развития симптома «сухого глаза», приводящего к потере зрения [99,105,119,123]. В особых случаях необходимое количество слезы в больших объемах может дать большая слезная железа, которая расположена в верхне-наружном углу глазницы. Известно, что она разделена латеральным краем мышцы поднимающей веко на две части, часто называемыми долями. Традиционно выделяют глубокую орбитальную и поверхностную пальпебральную доли.

И те, и другие слезные железы развиваются из конъюктивы и традиционно относятся к сложным трубчато-альвеолярным серозным железам, выделяющим слабощелочной секрет, богатый различными солями и бактерицидным ферментом лизоцимом. Их секрет выделяется по десятку протоков изливающих его вдоль верхнего свода [65,87,113,123].

Пальпебральную часть слезной железы человека можно видеть при вывороте верхнего века и резком повороте глаза книзу и кнутри. В этом случае она выступает над глазным яблоком снаружи под конъюнктивой верхнего свода слегка бугристым образованием желтоватого цвета. Существует представление, что большая часть протоков, идущих от орбитальной доли,

достигает места назначения через пальпебральную долю. Выводные протоки орбитальной части железы проходят между дольками пальпебральной части и вместе с ее протоками (общим числом около 15—20) мельчайшими отверстиями открываются в наружной половине верхнего конъюнктивального свода [6,65,87]. Данные представления свидетельствуют о более сложном синтопическом взаимоотношении трубчатых эпителиальных структур в слезных железах.

Согласно исследованиям Костиленко Ю.П. и Мыслюка И.В. [68], у слезных желез новорожденного человека много общих черт строения с небными железами крысы. По их данным каждая долька полимерна и образована субдольковыми единицами - аденомерами. В строении долек выявляется радиальный тип симметрии. В центре долек расположен внутридольковый проток. Авторы назвали его «центральной железистой трубкой». По их мнению, они являются первым звеном в системе коллекторов слюны. Аденомер слезных желез, по сравнению небными железами крыс, более сложно устроен, «так как имеет дополнительные эпителиальные компоненты, которые непосредственно впадают в центральные железистые трубки» [68]. Однако описание этих дополнительных компонентов авторами не приводится.

Известно, что внутридольковые протоки, выстланы кубическим эпителием с узким просветом. Стенка же их концевых отделов образована двумя слоями специализированных клеток – секреторных гландулоцитов и миоэпителия.

Костиленко Ю.П. [52] считает, что в слезных железах новорожденных сохранен тот же модульный принцип организации кровоснабжения, что и в небных железах крыс. По его данным одинаково устроено и их кровеносное микроциркуляторное русло, играющее важную роль в обеспечении секреторных процессов, вчасности, «качества» секрета.

Секрет слезных желез имеет слегка щелочную реакцию. Кроме различных солей он содержит бактерицидный фермент лизоцим. Слеза, выделяемая железами, представляет собой прозрачную жидкость слабощелочной реакции плотностью 1,008. Химический состав слезы: воды 97,8%, солей 1,8%, остальную часть составляют белки, липиды, мукополисахариды и другие органические компоненты. Слеза необходима для постоянного увлажнения роговицы, повышающего ее оптические свойства и для механического вымывания попавшей в глаз пыли. Благодаря содержанию воды, солей, белковых и липидных фракций слеза выполняет важную для роговой оболочки трофическую функцию. Особое белковое вещество лизоцим обладает выраженным бактерицидным действием.

Как уже говорилось, в нормальном состоянии для смачивания глазного яблока требуется незначительное количество слезы (0,4—1 мл за сутки), вырабатываемой конъюнктивальвыми добавочными слезными железами. Большая слезная железа вступает в действие лишь в особых случаях: при попадании в глаз частиц из окружающей среды, контакте с раздражающими газами, действии ослепляющего света, усиленном высыхании, раздражении слизистой оболочки рта или носа, сильной боли и эмоциональных состояниях. Слеза, поступающая из слезных желез, благодаря мигательным движениям век и силам капиллярного натяжения равномерно распределяется по поверхности глазного яблока. Узкая полоска слезы между задним ребром века и глазным яблоком называется слезным ручьем. Слеза собирается в углублении конъюнктивальной полости у внутреннего угла глазной щели - слезном озере. Отсюда она отводится в полость носа через слезоотводящие пути, которые включают слезные точки, слезные канальцы, носослезный канал. Слезные точки (по одной на каждом веке) помешаются на вершинах возвышений - слезных сосочков, у медиального угла глазной щели по заднему ребру интермаргинального пространства. Они обращены к глазному яблоку, плотно

примыкая к нему в области слезного озера. Слезные точки переходят в слезные канальцы, имеющие вертикальные и горизонтальные колена. Длина канальцев 8-10 мм. Слезные точки и канальцы выстланы многослойным плоским неороговевающим эпителием, а слезный мешок и носослезный проток двумя слоями цилиндрического эпителия, содержащего бокаловидные клетки. Горизонтальные части канальцев идут позади внутренней спайки век и впадают в слезный мешок на его латеральной стороне. Слезный мешок представляет собой закрытую сверху цилиндрическую полость длиной 10-12 мм диаметром 3-4 мм. Он помещается в слезной ямке. Это костное углубление на стыке лобного отростка верхней челюсти со слезной костью спереди ограничено слезным передним гребешком, принадлежащим лобному отростку верхней челюсти, сзади - задним слезным гребешком слезной кости. Книзу ямка переходит в костный носослезный канал. Слезный мешок замурован в треугольном пространстве, образованном фасциями. Переднюю стенку этого фасциального ложа образует широкая пластинка внутренней связки век, ее передняя порция и глубокая фасция круговой мышцы век, заднюю - тарзоорбитальная фасция и задняя пластинка внутренней связки, а также часть круговой мышцы век, внутреннюю - надкостница слезной ямки.

Эти морфологические особенности принимаются во внимание при оперативных вмешательствах на слёзном мешке.

Слезной мешок книзу переходит в носослезный канал, открывающийся под нижней носовой раковиной. Длина его превосходит длину костного канала и колеблется от 14 до 20 мм, ширина равна 2,0-2,5 мм. Слизистая оболочка мешка и канала выстлана цилиндрическим эпителием, который имеет бокаловидные клетки, продуцирующие слизь. Подслизистый слой богат аденоидной тканью. Наружные слои состоят из плотной фиброзной ткани, содержащей эластические волокна. Нижние отделы передней стенки мешка бедны эластической тканью. По ходу слезных канальцев, слезного мешка и

носослезных каналов имеются изгибы, сужения и клапанные складки. Они постоянны в устье канальцев, в месте перехода мешка в носослезный канал, у выхода носослезного канала, чем и объясняется столь частая локализация стриктур и облитераций в указанных местах. Данные морфологические особенности аппарата слезовыведения в значительной мере определяют и его механизмы.

Хорошо известно, что в механизме слезоотведения придают значение ряду факторов. Главным из них является активная присасывающая способность канальцев, в стенках которых заложены мышечные волокна. Помимо этого, играют роль сифонное действие слезоотводящей системы, давление на слезу сжатых век при замкнутой конъюктивальной полости, капиллярные силы, присасывающее действие носового дыхания.

Как мы видим из выше изложенного, эта часть аппарата, обеспечивающая отведение слезы, описана очень подробно и исчерпывающе. В то же время механизм слезовыведения непосредственно из больших и малых слезных желез по системе экскреторных замкнутых протоков, в отличие от механизмов слезоотведения, вообще не описан. Мало того практически нет данных о трехмерной структуре их выводных протоков. Неясны микроанатомические взаимоотношения протоков орбитальной и пальпебральной частей (долей), особенностей их кровоснабжения, вчастности микроциркуляторного русла. Разноречивы также сведения о численности и локализации в области конъюктивы век малых слезных желез.

В тоже время, анализируя данные литературы, нельзя не отметить, что в строении небных, губных, слезных желез человека есть много общего. Это касается структуры их эпителиальных компонентов, биохимического состава экскретов и механизмов секретообразования и выделения.

Особенно интересно отметить тот факт, что некоторые заболевания, например болезнь Шегрена, связаны с одновременным поражением

структуры, как слезных, так и слюнных желез человека.[11,38,39,98,109, 117,123] Не будет лишним напомнить о том, что заболевания слезных органов - распространенное страдание пациентов офтальмологического профиля. Изменение слезопродукции встречается практически во всех возрастных группах и представляет собой серьезную проблему для больных. Среди всех заболеваний орбиты на долю поражений слезной железы приходится примерно 10%. [10]. Из них основная часть это злокачественные и доброкачественные опухоли и изменения, вызванные воспалительными процессами [11]. Реже встречаются травматические поражение и врожденные пороки развития слезной железы [43,66].

Традиционное представление о слезной железе, как о парном секреторном органе, ответственном за продукцию слезы, дополнилось современными представлениями о ее функции иммунного надзора в орбите. По некоторым данным, слезная железа является органом-мишенью для ряда гормонов, и ее функциональное состояние и структура зависят от гормонального статуса [95,98,111,120]. Нарушения функций слезной железы и изменения в ее структуре возникают и на фоне системных заболеваний организма, ряда неопластических процессов и опухолеподобных состояний. Столь частое вовлечение слезной железы в различные патологические процессы требует детальных знаний морфологических, анатомо-топографических особенностей этого органа [10,39,129].

II. Методы исследования, которые используют в изучении пространственной организации малых слюнных и слезных желез человека.

Получение необходимого биологического материала для исследований в количественном и качественном отношении в настоящее время в виду многих причин (в частности юридических и гуманитарных) представляет непростую задачу. Это заставляет максимально рационально использовать полученный и архивный материал и исследовать с помощью наиболее адекватных и отработанных морфологических методов:

1. Традиционных гистологическиих методов и методом получения полутонких срезов.

2. Многослойной пластической реконструкции для изготовления объемных (трехмерных) препаратов.

3. Гистологические и иммуногистохимические исследования клеточного состава стенкок выводных протоков желез.

4. Морфометрического анализа.

2.1. Материал и подготовка образцов для исследования в световом микроскопе.

Материалом для исследований послужат препараты железистой зоны слизистой оболочки твердого неба, слизистой оболочка губы в средней ее трети, а также препараты пальпебральной доли слезных желез.

Биологический материал фиксируют в 10% растворе нейтрального формалина или 4% растворе глютаральдегида на фосфатном буфере (pH 7,4). Время фиксации в 10% растворе нейтрального формалина составляет 48 часов. После промывки в воде препараты заключают в парафин без отступления от общепринятых схем [31,49,54,57].

Серийные срезы получают из парафиновых блоков на микротоме МПС-2. Полученные срезы окрашивают гематоксилин-эозином по общепринятым

схемам [47,49], часть парафиновых срезов подвергают иммуногистохимическим методам обработки с последующей доокраской гематоксилином, после чего образцы помещают в канадский бальзам. Иммуногистохимическое исследование выполняют в иммуноморфологии лабораториях диагностических центров.

Часть препаратов (с целью получения полутонких эпоксидных срезов) фиксируют в глютаровом альдегиде. Время фиксации препаратов в растворе 4% глютаральдегида с добавлением 1% раствора $CaCl_2$ составляет 60 минут. После предварительной фиксации слизистую оболочку, содержащую малые слюнные и слезные железы помещают на пластинку из органического стекла и в небольшом объеме свежего фиксатора рассекают острым лезвием на отдельные части. В тех случаях, когда объекты предназначаются для изготовления серийных полутонких срезов, полученные кусочки переносят во флаконы со свежеприготовленным 4% раствором глютарового альдегида на фосфатном буфере (pH 7,4) с добавлением 1% раствора хлористого кальция. Далее препараты помещают в холодильник при 4° С на 12 часов. По окончании фиксации ткань промывают от излишков фиксатора в 0,1 М фосфатном буфере (pH 7,4) с добавлением хлористого кальция.

Некоторые образцы ткани подвергают дополнительной фиксации в осмиевом фиксаторе по G. Millonig (1961). Осмированные ткани отмывают в 0,1 М фосфатном буфере (pH 7,4) в течение часа. Так как дальнейшая обработка ткани заключается в пропитывании в водонерастворимых смолах (ЭПОН-812), то этап дегидратации тканевых образцов заключается в проведении их через спирты восходящей концентрации вплоть до абсолютного с постепенным переходом к ацетону по схеме принятой в электронной микроскопии.

После пропитывания в эпоксидной смоле кусочки ткани помещают в желатиновые капсулы, заполненные смолой, где и проходит окончательная полимеризация материала. Ткани, заключенные в эпоксидную смолу служат

для получения серий полутонких гистологических срезов, на основе которых выполняют морфометрию эпителиальных компонентов желез, их графическую и пластическую реконструкцию.

Полутонкие срезы окрашивают раствором 0,1 % толуидинового синего на фосфатном буфере с различными pH (от 5,5 до 8,5). Кроме эпителиальных компонентов краситель позволяет выявлять элементы соединительной ткани, кровеносные сосуды, нервные проводники. Метахроматическую окраску желез удаётся получить при строгом соблюдении pH свежеприготовленного 0,1 % толуидинового синего, качественным обезвоживанием образцов ткани во время проводки. Интенсивность окраски зависит от концентрации красителя, времени окраски, толщины срезов и температуры красителя, при которой производится окраска.

2.2. Метод многослойной пластической реконструкций на основе серийных полутонких эпоксидных срезов.

До настоящего времени, представления морфологов о пространственной организации биологических объектов (структурных единиц органов клеточных ансамблей комплексов внеклеточных структур и внутриклеточных компонентов) базируются на двух принципиально разных подходах [85,86]. Первый основан на создании трехмерной реконструкции микрообъекта с помощью серий срезов. На кафедре анатомии человека «УМСА» одними из первых для этой цели использовались полутонкие эпоксидные серии срезов. Несомненно, что этот метод достаточно трудоемкий, требует неукоснительного соблюдения некоторых правил и определенных мануальных навыков.

По своей природе указанный метод позволяет получить реконструкции, которые представляют собой «штучную продукцию», не позволяющий быстро и одновременно исследовать большое количество объектов. Поэтому он не популярен у части морфологов, хотя и дает наглядное достаточно точное

трехмерное представление об исследуемых микрообъектах, которое наиболее правильно приспособлено к пространственному восприятию нашим органом зрения.

Второй метод реконструкции был развит и обоснован с помощью статистических методов, позволяющих проведение исследования на одном срезе или электронной микрофотографии с помощью стандартных тест – систем. Данный стереологический принцип реконструкций более математичен и абстрактен, но позволяет одновременно изучать большое количество объектов. Однако и он имеет свои ограничения. Не уменьшая его значимости необходимо отметить, что второй метод не смог вытеснить первый, но стал предтечей нового метода - метода компьютерного реконструирования.

И, тем не менее, если учесть первичную задачу трехмерного реконструирования – исследование пространственной трехмерной организации микрообъекта, наиболее приемлемым в некоторых случаях, в том числе для исследования малых желез, является классический метод.

Этапы классического метода реконструирования биологических микрообъектов на основе серийных полутонких срезов состоят в следующем:

1. Изготовление полутонких эпоксидных срезов ткани.

Количество срезов зависит от толщины ткани, в которой заключен исследуемый микрообъект и абсолютных размеров микроструктур, подлежащих реконструкции. Потеря срезов в серии более 3% не допускается.

2. Микрофотографирование каждого среза при соблюдении единого для всей серии срезов конечного увеличения.

3. Селективное выделение контуров исследуемых структур и добавочных координат.

Для выполнения этого этапа используют графические фото-реконструкции.

4. Копирование с фотоотпечатков необходимых структур и добавочных координат на прозрачные восковые пластины толщиной 1-2 мм.

5. Предварительное получение контуров микрообъектов и добавочных координат (позволяющих выполнить правильную укладку заготовок) на восковых пластинах.

6. Получение трехмерного каркаса первичной модели в результате укладки серии восковых пластин-шаблонов.

Во время выполнения этого этапа работы происходит удаление с каркаса добавочных координат.

7. Оформление окончательной пространственной восковой модели. Полихромное выделение различных ее структур.

Таким образом, для осуществления стереологического анализа эпителиальных комплексов желез используют как графические, так и многослойные методы пластической реконструкции. При этом учитывают особенности, касающиеся приготовлений серий полутонких гистологических срезов. Вся обработка материала ведется таким образом, чтобы она как можно меньше деформировала форму исследуемого объекта и его величину. Так как фиксаторы, в состав которых входит формалин, уменьшают объем препарата до 20%, для изготовления пластических реконструкционных моделей используют препараты, фиксированные в глютаровом альдегиде, который дает наименьшую усадку тканей.

Во время заливки ткань в блоке ориентируют в нужною нам плоскость по отношению к его поверхности, что позволяет получить серии срезов перпендикулярных к поверхности объекта. При этом в каждый срез попадает наибольшее количество деталей.

Графические методы реконструкции имеют вспомогательное значение, но они позволяют получить общее представление об объекте исследования, в частности, дают возможность определить границы совокупностей

эпителиальных комплексов. Предварительное изучение трехмерной организации выводных протоков методом многослойной графической реконструкции позволяет получать наглядное их отображение в толще блоков из прозрачных пленочных материалов. Такой предварительный анализ в последующем облегчает процесс изготовления моделей, выполняемых методом многослойной пластической реконструкции.

Данный метод позволяет получить увеличенную модель объекта, которую можно изучать с любой стороны, получая исчерпывающее представление о форме и размерах, а также позволяет изучить внутренний рельеф органа, геометрию просвета эпителиальных экскреторных выводных протоков желез, определить изменение толщины стенки.

После тщательного изучения общего плана устройства кровеносного микроциркуляторного русла с помощью метода графической реконструкции и анализа серии полутонких срезов под микроскопом выбирали фрагменты для объемной пластической реконструкции. Реконструированные пластинчатые модели гемомикроциркуляторного русла получали по методике, описанной нами ранее. Они дают наглядное представление о микротопографических взаимоотношениях различных звеньев микроциркуляторного русла с эпителиальными экскреторными протоками в слюнных и слезных железах человека.

2.3. Иммуногистохимические методы.

В основе иммуногистохимического метода исследования лежит специфическое взаимодействие поликлональных или моноклональных антител с антигенами ткани, которое выявляется благодаря соответствующей метке на светооптическом уровне [55]. В новейших системах последнего поколения используют полимерные молекулы декстранов, на которых содержатся вторичные антитела, иммуногенные к первичным, и многочисленные

молекулы пероксидазы. Это позволило сократить иммуногистохимическое исследование до «двух шагов» и повысить его чувствительность и специфичность, в первую очередь за счет исключения из системы биотина, который использовался в предыдущих методиках и иногда приводил к ложноположительным результатам.

В исследованиях срезы толщиной 4-6 мкм наносят на специальные адгезивные предметные стекла Super Frost Plus, которые потом депарафинизируют в соответствии с принятыми стандартами. В связи с тем, что при фиксации в формалине происходит нарушение структуры антигенных детерминант, которое приводит к снижению их иммуногенности, необходимым этапом ИГХ исследования было проведение тепловой индукции эпитопного (антигенного) возврата (HIER - heat induction of epitope retrieval), в результате которого возобновляются антигенные свойства ткани. Для этого проводят нагревание в цитратном буфере при pH=6,0 в автоклаве (8 минут при температуре +121^{0}C) с симметричным расположением стекол в кювете.

Значение pH буферного раствора имеет важное значение и для некоторых антител может иметь разные показатели, например 6,3 или 9,0. Кроме того, должны выдерживаться параметры экспозиции и температуры демаскировки, нарушение которых может привести к неполному воссозданию антигенов или, напротив, неспецифического связывания антител, а также сморщивания и отпадания срезов. В исследованиях малых слюнных и слезных желез в качестве первичных используют моноклональные антитела к синаптофизину (клоны N1566, Dako), высокомолекулярного цитокератину (клоны 34вE12, Dako), хромогранину A, Ki-67 (клоны MIB-1, Dako), б-SMA (клоны N1584, Dako).

Для каждого маркера проводятся контрольные исследования с целью исключения ложноположительных или ложноотрицательных результатов. Важными условиями специфических и качественных иммуногистохимических

реакций, во-первых, чтобы правильно был подобран титр антител, а во-вторых, также подбирают время и температуру инкубации. В исследованиях используют инкубацию срезов с первичными антителами во влажных камерах при температуре 23 - 25^{0}С в течение 30 минут.

Титр антител подбирают индивидуально для каждого маркера с использованием в качестве растворителя специального раствора antibody diluent (Dako). В соответствии с рекомендациями и полученным опытом, используют разведение моноклональных антител Ki-67 – 1:350, а синаптофизина, хромогранина А, б-SMA и высокомолекулярного цитокератина - растворы RTU (Ready-To-Use) готовые к использованию.

Следующим этапом имуногистохимического исследования проводят с использованием системы визуализации последнего поколения EnVision (Dako). Вторичные антитела, которые содержат большое количество молекул пероксидазы хрена, наносили на срезы и инкубируют во влажных камерах в течение 30 минут с промыванием в ТРИС-буферному растворе между каждым этапом в течение 10 минут. Идентификацию реакции проводят благодаря нанесению хромогена (DAB (Dako) под контролем микроскопа в течение от 20 секунд до 3 минут, с проявлением в виде темно-коричневой расцветки специфических структур в зависимости от маркера (ядерная, цитоплазматическая, мембранная реакция). Для дифференцировки структур тканей срезы дополнительно окрашивают гематоксилином Маера в течение 1-3 минут. Следующая дегидратация и заключение в бальзам осуществляется согласно распространенным методикам.

При изготовлении серийный срезов первый из них окрашивают гематоксилином и эозином для проверки гистологического диагноза и возможности выполнения ИГХ исследования. В дальнейшем, проводят анализ иммуногистохимических реакций в соответствующих участках с одновременным уточнением структур на срезах окрашенных рутинными

красителями. Количественные и качественные показатели экспрессии маркеров изучают как минимум на 8-10 случайно избранных полях зрения микроскопа гистологических срезов. Для высокомолекулярных цитокератинив, синаптофизину, хромогранину А, б-SMA учитывають только специфическая коричневая расцветка цитоплазмы клеток.

В зависимости от количества и интенсивности расцветки клеток экспрессия маркера оценивают как негативная, слабая, умеренная и выраженная. При оценке экспрессии с антителами к Ки-67 позитивной реакцией считается коричневая расцветка ядер клеток.

2.4.Морфометрические методы.

Параметрические исследования трубчатых структур (выводных протоков и их концевых расширений) исследуемых желез человека, а также сосудов кровеносного микроциркуляторного русла проводятся с использованием серий полутонких гистологических срезов. После изучения последних, под микроскопом с помощью окулярного микрометра измеряют диаметр просвета и толщину стенки. В процессе анализа образцов ткани учитывают только те структурные элементы, которые находятся в фокусе оптической системы микроскопа, при этом переориентировку (работу микровинтом) не допускают для уменьшения системной ошибки, связанной с конечной толщиной среза. Этот способ прост, доступен и дает достоверные результаты [1,25].

Ниже в таблице 2.1 приведены данные морфометрии кровеносных сосудов микроциркуляторного русла небной железы человека и полученная на их основе диаграмма изменений наружного диаметра кровеносных сосудов МЦР нёбной железы человека.

Морфометрические данные обсчитываются по стандартным процедурам математической статистики при помощи программы Microsoft Excel в среде Windows 7 или 8 [30,61,64,70].

III. ПРОСТРАНСТВЕННАЯ ОРГАНИЗАЦИЯ ВЫВОДНЫХ ПРОТОКОВ МАЛЫХ СЛЮННЫХ (НЕБНЫХ И ГУБНЫХ) ЖЕЛЕЗ ЧЕЛОВЕКА

3.1. Пространственная организация небных желез.

Изучение серийных полутонких эпоксидных срезов, а также объемных моделей, полученных методом многослойной реконструкции, позволило выяснить, что отдельная небная железа состоит обычно из субъединиц, в качестве которых мы рассматриваем дольки**. Они** отделены друг от друга тонкими прослойками соединительной ткани и имеют довольно разнообразную форму и величину (рис. 3.1, 3.2)**.** Тремя-пятью такими железистыми дольками полигональной формы образована индивидуальная небная железа, заключенная в тонкую соединительнотканную капсулу.

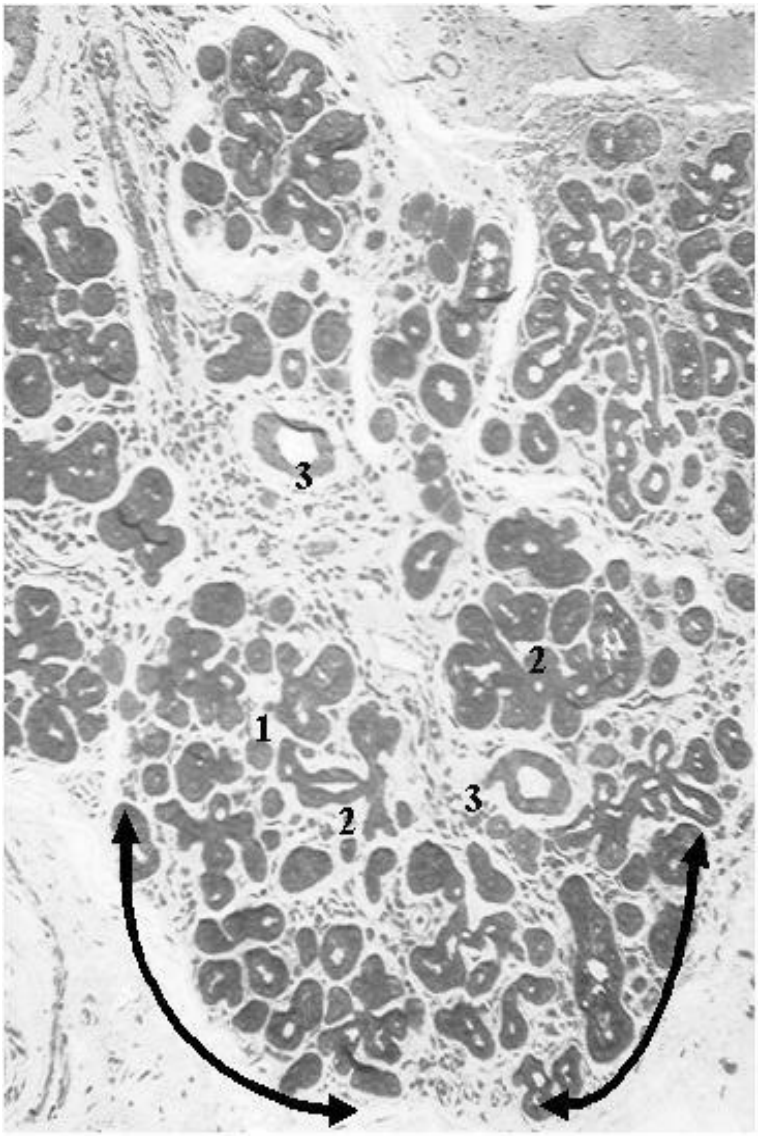

Рис. 3.1. Небная слюнная железа человека. Полутонкий срез. Окраска толуидиновым синим. Объектив, 8.

1 – железистая долька;

2 – концевые и вставочные отделы;

3 – междольковые выводные протоки.

На полутонких срезах ткани отчетливо видно, что интерстициальные промежутки располагаются между дольками, а также между, субдольковыми единицами, группами концевых и вставочных отделов, отдельными ацинусами.

Рис. 3.2. Долька небной железы, слева часть концевых отделов удалена с целью обнажения внутренних структур.

Пластическая реконструкция линейное увеличение 240 раз.

1– внутридольковый проток;

2 – вставочный отдел;

3 – концевой отдел.

Структура дольки представлена концевыми и вставочными отделами (протоками), а также разветвлениями внутридольковых выводных протоков**.** Очевидно, что вариабельность формы зависит от места их расположения и отношения к окружающим структурам, что определяется, по-видимому, условиями индивидуального развития. Форма железистых долек несет отчетливый отпечаток тех структур, между которыми они располагаются. Чаще всего они подобны деформированным многогранникам, которые на срезах имеют неправильные очертания. Несмотря на вариабельность внешней

формы, внутренняя структура долек небных желез является постоянной. Дальнейший анализ серийных полутонких срезов позволил установить, что дольки небных слюнных желез являются полимерным образованием, в котором можно выделить несколько уровней структурной упорядоченности. **В** дольке можно выделить несколько субдольковых единиц, представляющих групповые совокупности, определенным образом ориентированных в пространстве концевых и вставочных отделов (рис. 3.3) Каждая субдольковая совокупность построена по радиальному типу симметрии.

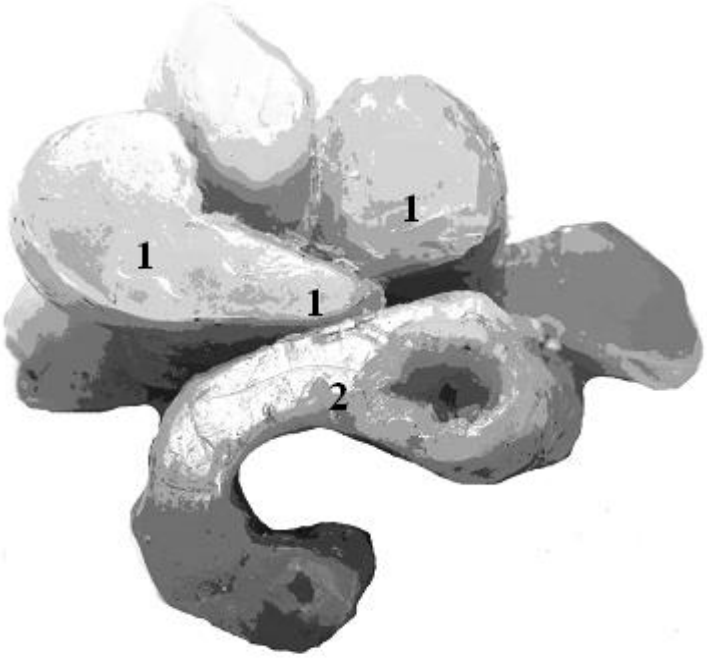

Рис. 3.3. Субдольковая единица.

Пластическая реконструкция, линейное увеличение 240 раз.

1 – концевые и вставочные отделы;

2 – внутридольковый проток.

Субдольковые единицы в дольке объединены общим для них дольковым протоком, образующимся слиянием 3 - 4 внутридольковых протоков. Как уже было отмечено выше, они ветвятся с образованием довольно протяженных, но с равномерно изменяющейся шириной трубок, которые связаны с концевыми отделами, посредством вставочных протоков. Особенностью их

микротопографии является то, что каждый вставочный проток венчается одним, двумя или большим числом концевых отделов (рис. 3.4). Поэтому мы их обозначили как моноацинарно-вставочные, диацинарно-вставочные и полиацинарно-вставочные единицы.

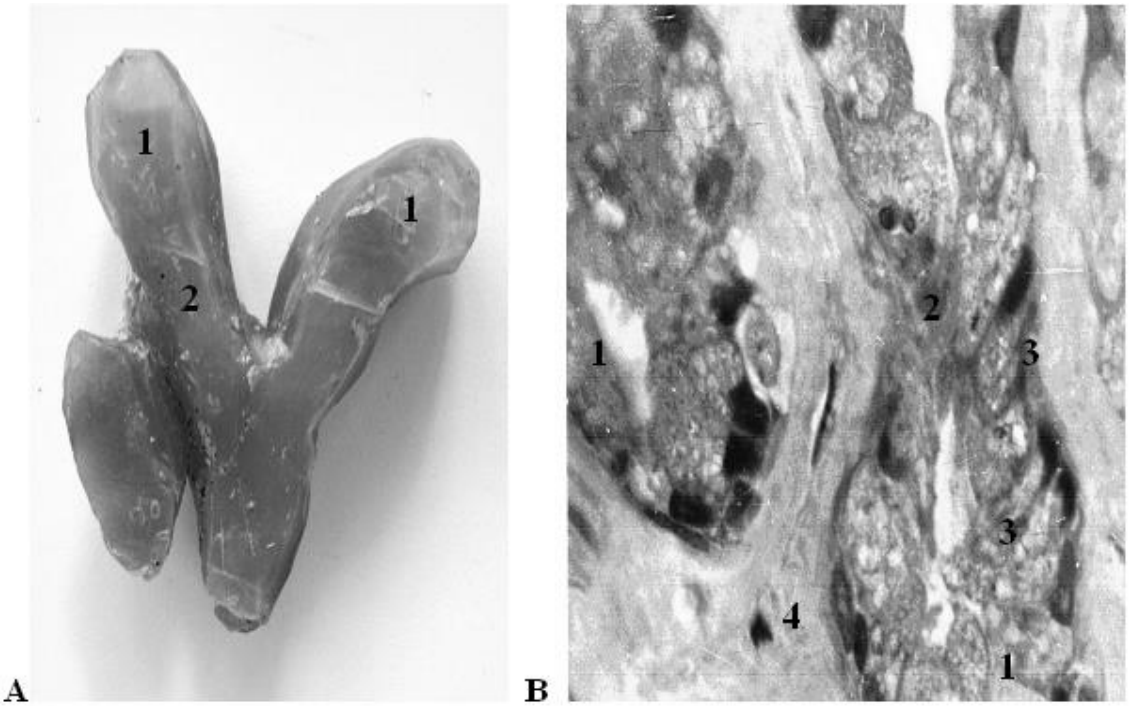

Рис. 3.4. Переход концевого отдела во вставочный проток.

А - пластическая реконструкция, линейное увеличение 320 раз.

В – полутонкий срез, окраска толуидиновым синим, масляная иммерсия, объектив 90, гомаль 3.

1 –концевой отдел;

2 – вставочный отдел (на правом рисунке просвет вставочного отдела не визуализируется из-за его спирализации);

3 – гландулоциты концевого и вставочного отделов;

4 – ядро миоэпителиальной клетки.

Таким образом, элементарный уровень организации дольки представлен совокупностью ацинусов и вставочных протоков, микроанатомические взаимоотношения которых друг с другом могут быть несколько различными. Результаты структурного анализа позволяют выделить в небной железе

человека следующие эпителиальные компоненты: 1 - ацинусы, 2 **-** вставочные выводные протоки, **3** - внутридольковые, **4** - дольковые, 5 - междольковые, 6 - общий выводной проток. Причем первые три из них принадлежат собственно дольке, а все остальные названные эпителиальные структуры локализованы вне ее пределов. Данные эпителиальные компоненты образуют в совокупности сложную ветвистую систему, в которой можно выделить несколько структурных уровней в пространственной трехмерной организации небной железы: 1 - ацинарно-вставочные элементарные единицы (моноацинарно-вставочные, диацинарно-ветавочные и полиацинарно-вставочные). Объединяющим звеном для них являются вставочные протоки; 2 - субдольковые единицы, представляющие собой групповые совокупности моно-, ди-, полиацинарно-вставочных элементарных единиц. Они объединены посредством одного из трех-четырех внутридольковых протоков, 3 - железистая долька, включающая в себя от трех до четырех субдольковых единиц, общим для них является дольковый проток; 4 - индивидуальная железа, состоящая из трех-пяти долек, объединенных междольковыми и общим выводным протоком.

Сами же интегрирующие эпителиальные трубчатые структуры (выводные протоки) и концевые отделы располагаются в интерстициальных промежутках (интерстициальных отсеках соединительнотканного лабиринта) в непосредственной близости от различных звеньев гемомикроциркуляторного русла. Так, в узких соединительнотканных прослойках между ацинусами чаще обнаруживаются гемомикрососуды капиллярного типа. Между контактирующими между собой концевыми отделами различной формы сечения образуются расширения межацинарных пространств. В таких расширениях межацинарных пространств локализуется периацинарная сеть капилляров наружным диаметром 9,87 **±** 0,35 мкм.

От нее начинают формироваться кровеносные сосуды венулярного типа - посткапиллярные венулы диаметром 21,11 **±** 0,58 мкм (таб. 3.1, 3.2). Важно

отметить, что в дольке небной железы аксиальный внутридольковый проток располагается в субдольковой единице центрально. Он сам и его разветвления радиально окружены со всех сторон концевыми и вставочными отделами, промежутки между которыми заполнены соединительнотканными перегородками с формирующимся здесь емкостным звеном гемомикроциркуляторного русла. Здесь, в непосредственной близости от наружной стенки разветвлений внутридолькового протока в соединительной ткани, его окружающей, локализуется основная масса посткапиллярных венул (рис. 3.5), слиянием которых будут образованы собирательные, коллекторные венулы различного калибра.

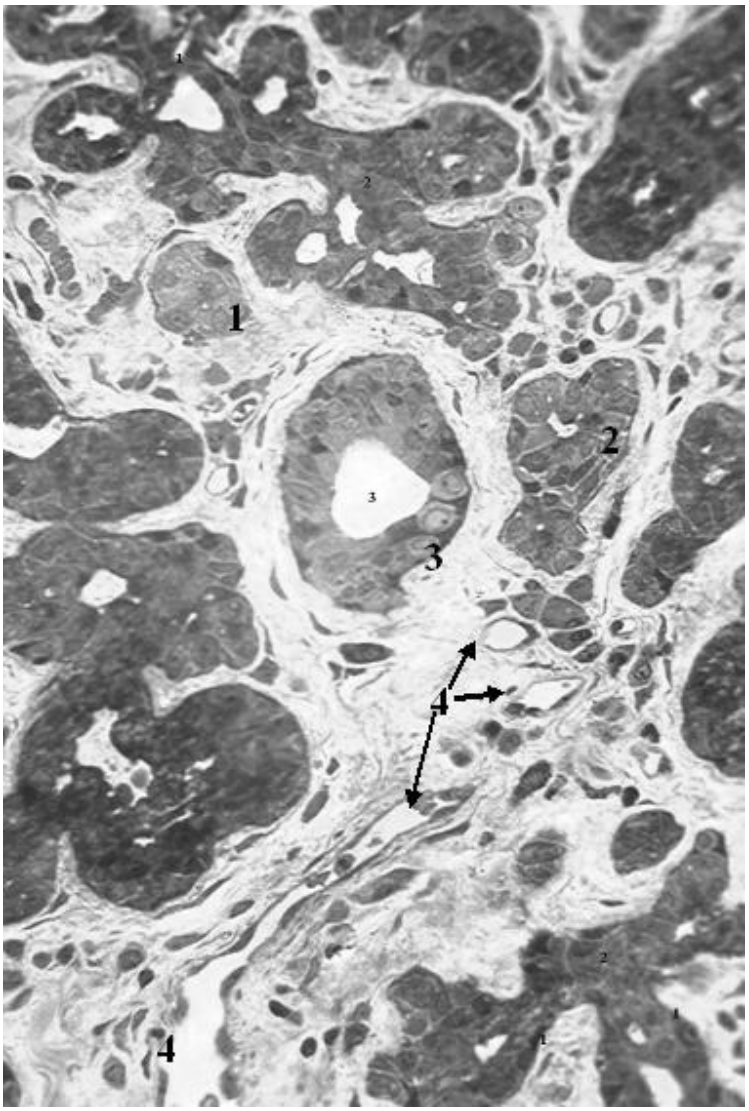

Рис. 3.5. Разветвление внутридольковых протоков вокруг центрально расположенного долькового протока.

Полутонкий срез. Окраска толуидиновым синим. Объектив, 20:

1 – вставочный проток;

2 – внутридольковый проток;

3 – дольковый проток;

4 – кровеносные микрососуды.

Динамика изменений наружного диаметра кровеносных сосудов МЦР в небной железе человека представлена таблицами (таб. 3.1, А.1) и отражена графиком (рис.3.6).

Таблица 3.1.

Метрические показатели наружного диаметра кровеносных сосудов МЦР небной железе человека в мкм (М ±м).

Артериола	Прекапиллярная артериола	Капилляр	Посткапиллярная венула	Венула
38,11±0,10	15,79 ± 0,69	9,87±0,35	21,11 ± 0,58	44,26 ± 1,18

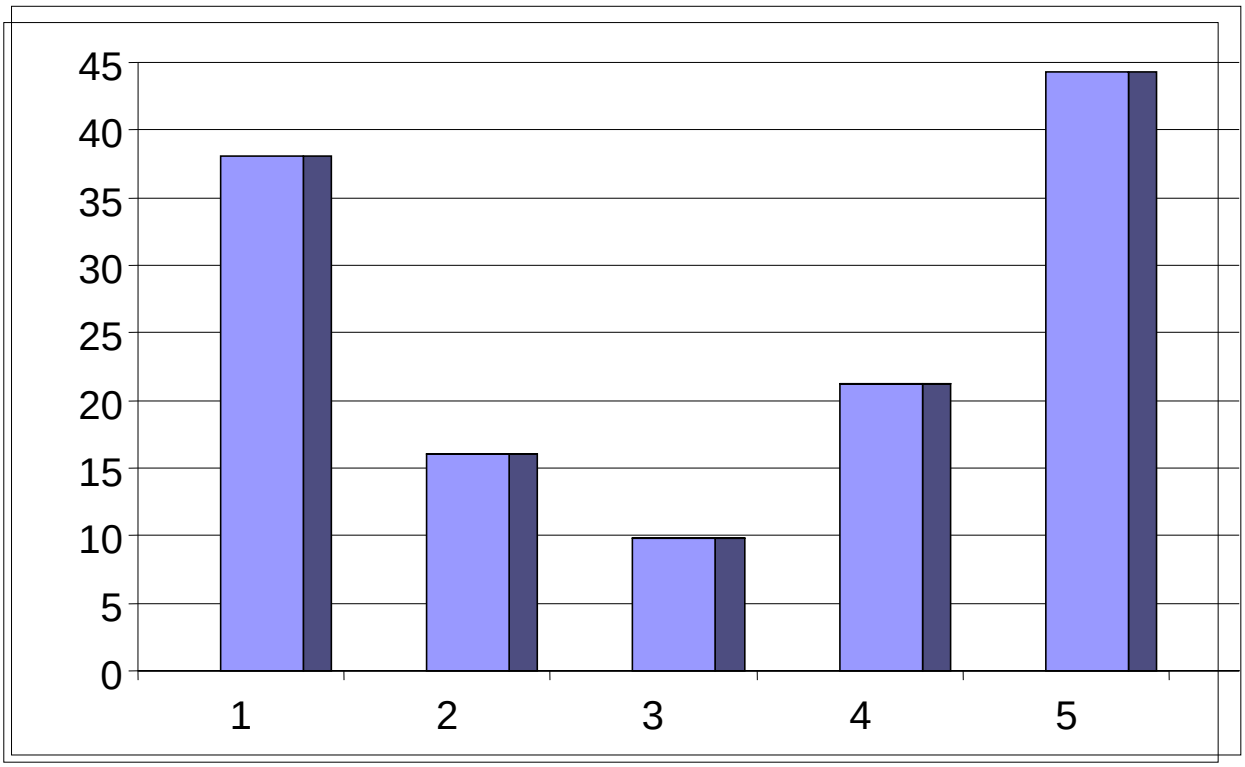

Рис.3.6. Динамика изменений наружного диаметра кровеносных сосудов МЦР нёбной железы человека.

1 – артериола; 2 - прекапиллярная артериола;

3 - капилляр; 4 - посткапиллярная венула;

5 – венула.

Наиболее широкие соединительнотканные перегородки, в объеме, занимаемом долькой небной железы, находятся вокруг центрально расположенных внутридольковых выводных протоков и располагающихся здесь собирательных венул относительно небольшого диаметра. Соответствующих им артериолярных сосудов здесь мы не визуализировали. Это свидетельствует о тесной синтопической связи между системой экскреторных протоков железы и емкостным звеном ГМЦР. В этой связи необходимо напомнить, что артериальное кровоснабжение небной железы человека осуществляется прекапиллярными артериолами диаметром 15,79 ±0,69 мкм, которые выявляются на срезах возле внешней поверхности долек и не имеют тесной синтопической связи с системой выводных протоков. От прекапиллярных артериол и микрососудов, формирующих каналы предпочтительного кровотока, ответвляются истинные капилляры, которые проникают в толщу двух смежных долек, где они располагаются во взаимно перпендикулярных плоскостях, и, объединившись друг с другом, формируют трехмерную периацинарную сеть. Петли этой сети охватывают концевые и вставочные отделы дольки с нескольких сторон. То есть форма петель адаптирована к форме ацинусов. Стенка капилляров имеет типичное строение. Каждая железистая долька имеет общую сеть кровеносных капилляров, состоящую из капилляров, находящихся в соединительной ткани в местах смежного расположения 3-4 ацинусов, а также капилляров в виде дугообразных петель, лежащих в промежутках между двумя соседними концевыми отделами. Такие дугообразные капилляры, лежащие в поперечном направлении, связывают в единую сеть капилляры, идущие в вертикальном направлении. Их венозный конец оказывается расположенным в области перехода концевого отдела во вставочный. Часть капилляров включена в систему гемомикроциркуляторного русла параллельно по отношению к каналам предпочтительного кровотока. Капилляры, располагающиеся между

двумя смежными концевыми отделами, занимают практически все пространство между ними. Это способствует более интимному контакту, расположенных в соединительнотканных перегородках обменных микрососудов, нервных стволиков с разнохарактерными по функции и строению гландулоцитами концевых и вставочных отделов. Нет сомнений в том, что периацинарная капиллярная сеть захватывает пределы вставочных протоков. Этому способствует сравнительно высокая упорядоченность и однообразие размеров капиллярных петель. Становится ясным, что данная сеть является источником формирования посткапиллярных венул, которые, как правило, выявляются в области вставочных протоков и терминальных разветвлений внутридольковых протоков.

В непосредственной близости от стенки внутридолькового протока вдоль его протяжения, путем слияния нескольких более мелких посткапиллярных венул, начинает формироваться собирательная венула. Как правило, в непосредственной близости от достаточно крупной по диаметру и протяженности коллекторной венулы, дольковый выводной проток впадает в междольковый проток, принимающий участие в образовании общего выводного протока. По ходу общего экскреторного протока, путем слияния нескольких крупных собирательных венул, формируются коллекторные венулярные сосуды, окружающие проток в виде своеобразной муфты (рис. 3.7).

Крупных артериолярных сосудов в непосредственной близости от стенки главного выводного протока по его протяжению мы не обнаруживали. Это наблюдение может говорить в пользу того факта то, что кровоснабжение небной железы артериями осуществляется не со стороны общего выводного протока. Магистральные артериолярные сосуды необходимо искать в других местах.

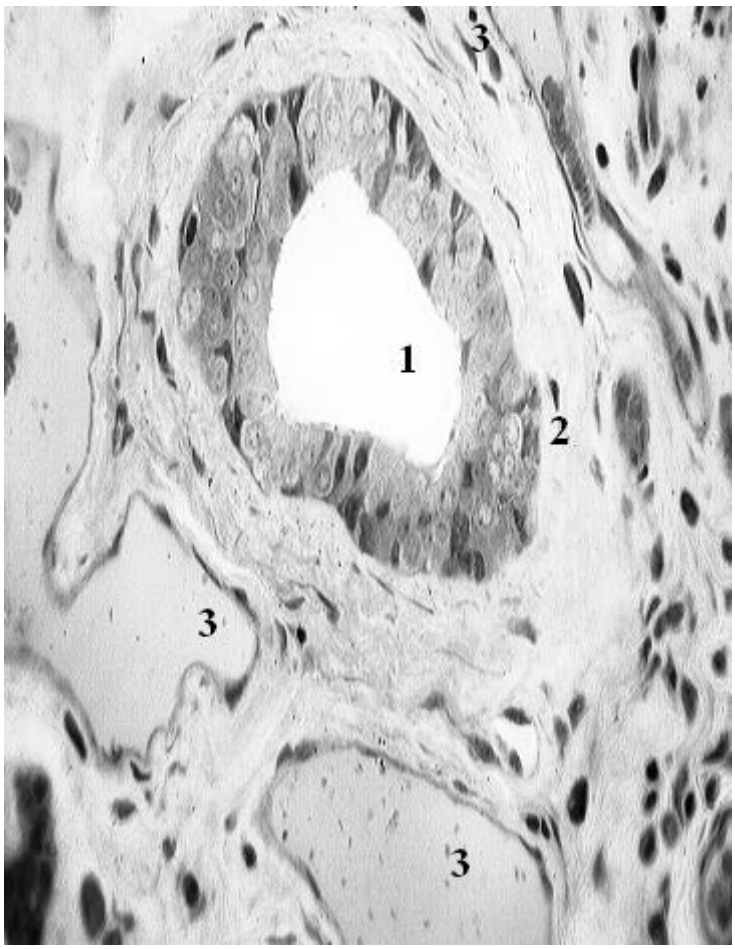

Рис. 3.7. Главный выводной проток в проксимальном отделе. Полутонкий срез. Окраска толуидиновым синим. Объектив, 40.

1 – просвет протока; 2 – клеточные элементы стенки протока;

3 – окружающие проток коллекторные венулы.

3.2. Пространственная организация губных желез.

Слизистая оболочка губ человека, как мы уже отмечали ранее, по своему строению несколько отличается от таковой на твердом небе. Это касается, в частности, степени выраженности подслизистой основы, распределения соединительной ткани, численности и локализации слюнных желез. Подслизистая основа богата крупными по диаметру кровеносными сосудами, между которыми расположены слюнные губные железы и их выводные протоки (рис. 3.8).

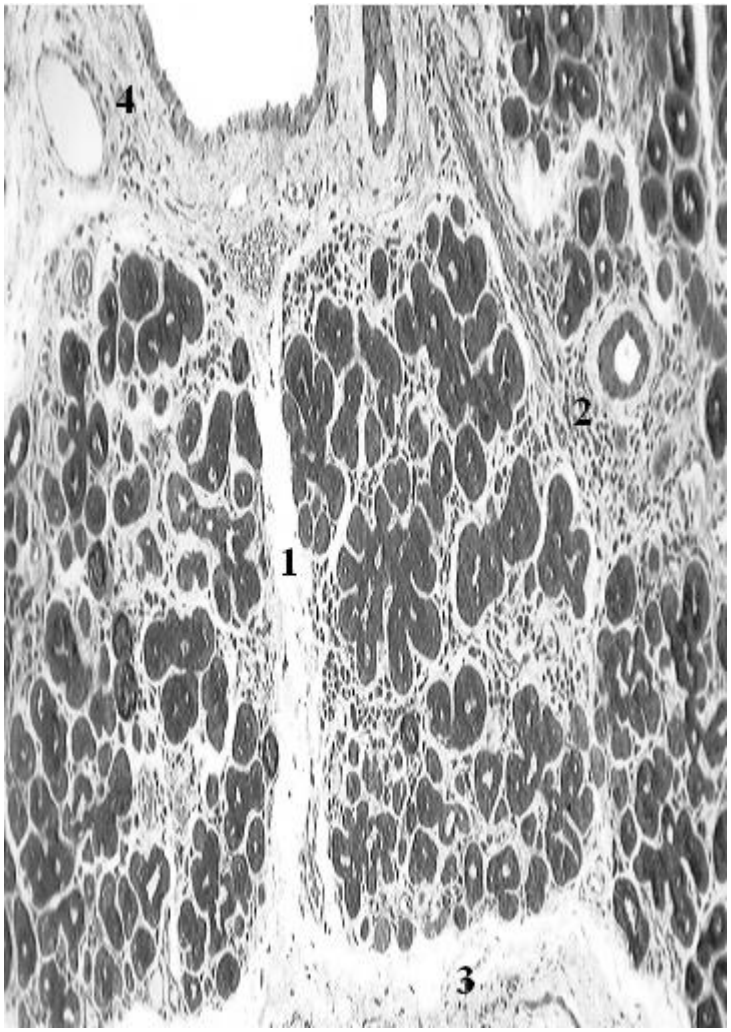

Рис.3.8. Губная слюнная железа человека.

Полутонкий срез. Окраска толуидиновым синим. Объектив, 10.

1 – междольковый интерстиций; 2 – выводной проток;

3 – капсула железы, 4 – венула.

Строма, с одной стороны, разграничивает индивидуальные губные железы, образуя для них соединительнотканные капсулы и тонкие междольковые, внутридольковые соединительнотканные перегородки, придающие железе дольчатый вид, а с другой стороны - строма выполняет опорную и трофическую функции. Необходимо отметить, что в верхней и нижней губе человека индивидуальные железы локализуются, как в подслизистой основе (более глубоко), так и в собственной пластинке слизистой оболочки (более поверхностно). При этом слизистая оболочка, как верхней, так и нижней губы достаточно подвижна, что, несомненно, оказывает некоторое

влияние на выделение секрета по протокам. Изучение серий полутонких и парафиновых срезов из различных отделов губ человека позволило выявить скопления железистых структур в основном в слизистой оболочке средней их трети. Здесь они не так многочисленны, как в слизистой оболочке неба. Это подтверждается и сравнительно незначительным количеством отверстий общих выводных протоков на слизистой верхней и нижней губы человека, где устья достаточно хорошо визуализируются (рис. 3.9), причем устьев общих выводных протоков насчитывается несколько больше на нижней губе.

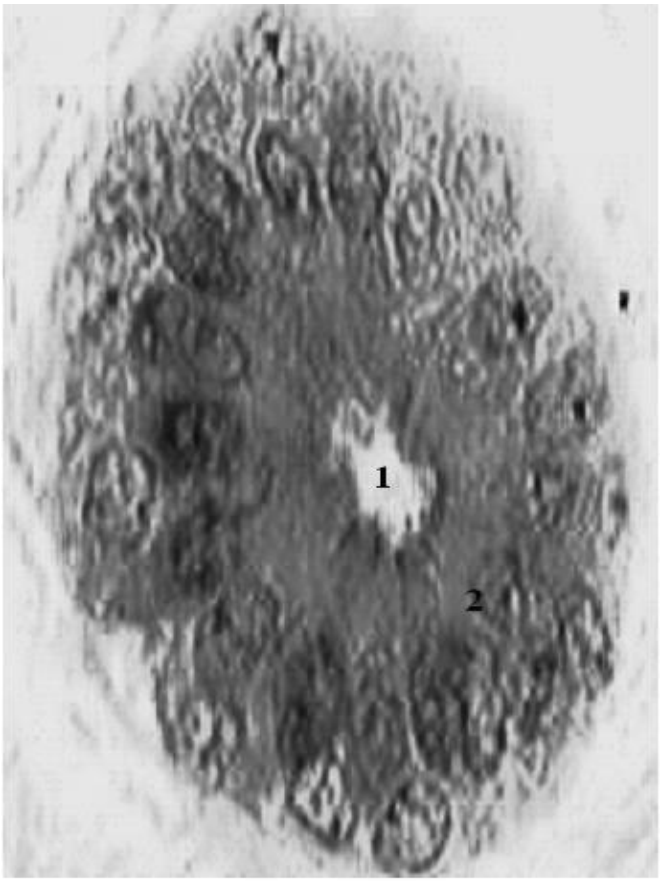

Рис. 3.9. Устье главного выводного протока губной слюнной железы. Полутонкий срез. Окраска толуидиновым синим. Объектив, 40.

1 – просвет;

2 – гландулоциты стенки.

Форма интерстициальных промежутков в индивидуальной губной железе человека, определяется характером пространственного расположения и формой эпителиальных компонентов, в том числе разветвленной системой выводных протоков. Каждая губная железа человека, как и индивидуальная небная железа имеет только один общий выводной проток.

Губная железа человека образована тремя, четырьмя, нередко и пятью отдельными дольками (рис. 3.8, 3.10). В последнем случае они бывают несколько меньших размеров. Однако, соединительнотканные прослойки между ними, как правило, более широкие в сравнении с железами неба, а

общие выводные протоки выглядят на гистотопографических срезах более протяженными, что естественно, из-за большей здесь толщины слизистой оболочки и хорошо развитой ее подслизистой основы.

Рис. 3.10. Долька губной железы человека (большая часть концевых отделов удалена с целью обнажения внутренних структур).

Пластическая реконструкция, линейное увеличение 240 раз.

1– дольковый проток; 2 – внутридольковый проток и его разветвления;

3 - вставочный проток; 4 – концевой отдел.

Исследование долек губной железы на сериях полутонких срезов и трехмерных реконструкциях позволяет говорить о некоторой вариабельности их формы, однако, не столь заметной, как в случае с небными железами человека. Это, по нашему мнению, может быть обусловлено несравненно большим количеством небных желез и особенностями строения слизистой оболочки неба, а именно: его неподвижностью, отсутствием выраженной подслизистой основы и меньшей толщиной. И, наоборот, – ткани губы очень подвижны из-за наличия в них мышечной ткани и благодаря хорошо

выраженной подслизистой основе. Как уже говорилось, образования типичных железистых зон в слизистой оболочке губ нами не наблюдалось.

Достаточно постоянной в губных железах оказалась их внутренняя структура. Она практически полностью гомологична структуре небных желез человека. В каждой дольке можно выделить несколько субдольковых единиц, состоящих из определенного количества концевых и вставочных отделов, интегрируемых разветвлениями внутридолькового выводного протока (рис. 3.11).

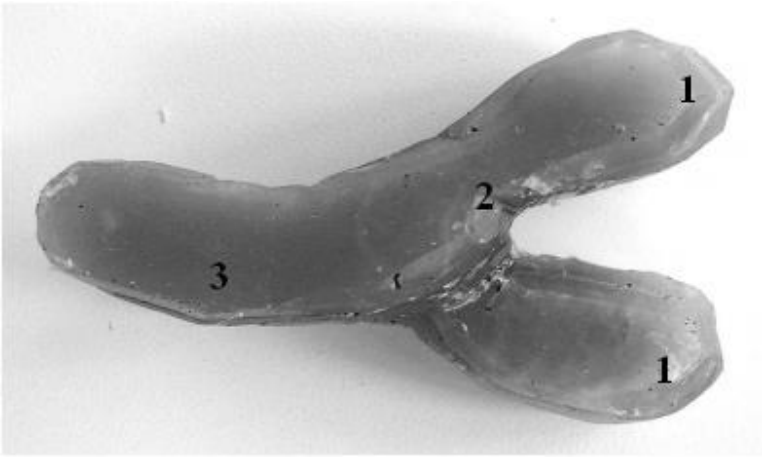

Рис. 3.11. Диацинарно-вставочная единица губной железы человека. Пластическая реконструкция, линейное увеличение 320 раз. 1– концевой отдел; 2 – вставочный проток; 3 - внутридольковый проток

На всех уровнях структурной организации хорошо выражены соединительнотканные прослойки с расположенными здесь сосудами кровеносного микроциркуляторного русла и нервными стволиками. Каждая субдольковая единица определенным образом ориентирована в объеме дольки, она имеет приблизительно одинаковое количество концевых и вставочных отделов в своем составе. Необходимо отметить, что каждая субдольковая совокупность пространственно построена по радиальному типу симметрии. Роль интегрирующего фактора в данном случае играет одно из аксиальных разветвлений внутридолькового протока. В дольке индивидуальной губной железы таких разветвлений обычно три-четыре. Они своим слиянием в области ворот дольки образуют один короткий, но широкий

дольковый проток. К периферии дольки аксиальные внутридольковые протоки, постепенно ветвясь и уменьшаясь в калибре, достигают концевых отделов железы посредством вставочных протоков. Как и в случае с небными железами, наблюдается та же закономерность, – один вставочный проток может венчать от одного до двух концевых и более отделов. Их форма на гистологических срезах, как правило, округлая, слегка вытянутая. На трехмерных моделях нет правильной круглой формы концевых отделов (ацинусов) (рис. 3.10, 3.11).

Анализ серий срезов и трехмерных реконструкций позволил установить, что дольки губных желез человека также являют собой полимерное образование, в котором можно выделить несколько уровней структурной организации. Наиболее элементарный уровень представлен определенным количеством концевых отделов (ацинусов) и вставочных отделов (протоков) с разными по отношению друг к другу пространственными микроанатомическими взаимоотношениями. В дольке индивидуальной губной слюнной железы, как структурно функциональной единице, можно выделить концевые отделы, вставочные протоки, 3-4 разветвления внутридолькового протока (включая и центрально расположенный внутридольковый проток), один дольковый проток. Несколько дольковых протоков (их количество равно количеству долек железы), сливаясь по протяжению междолькового протока, одновременно формируют его.

Результаты структурного анализа позволяют выделить в дольке губной железы человека следующие эпителиальные компоненты: 1 - ацинусы, 2 **-** вставочные выводные протоки, **3** - внутридольковые, **4** - дольковые, 5 - междольковые, 6 - общий выводной проток. Данные эпителиальные компоненты образуют в совокупности сложную ветвистую систему, в которой можно выделить несколько структурных уровней в пространственной трехмерной организации небной железы: 1 -моноацинарно-вставочные,

диацинарно-ветавочные и полиацинарно-вставочные элементарные единицы. Объединяющим звеном для них являются вставочные протоки; 2 - субдольковые единицы, представляющая собой групповые совокупности моно-, ди-, полиацинарно-вставочных элементарных единиц. Они объединены посредством одного из трех-четырех внутридольковых протоков, 3 - железистая долька, включающая в себя от трех до пяти субдольковых единиц, общим для них является дольковый проток; 4 - индивидуальная железа, состоящая из трех-пяти долек, объединенных междольковым и общим выводным протоком.

Сами же интегрирующие эпителиальные трубчатые структуры (выводные протоки) и концевые отделы располагаются в интерстициальных промежутках в непосредственной близости от различных, но строго детерминированных звеньев гемомикроциркуляторного русла.

Нами установлено, что по ходу экскреторных протоков, начиная со вставочного и до общего выводного, в губных железах человека выявляется определенное соответствие тем или иным емкостным звеньям ГМЦР. Оно гомологично микроанатомии и микротопографии сопоставляемых трубчатых структур описанных нами ранее для небных желез. Тем не менее, не будет лишним, сказать о наиболее существенных морфологических фактах и напомнить что, как и в случае с небными железами, венозное русло начинает формироваться от периацинарной сети кровеносных капилляров губной железы диаметром 8,75±0,41 мкм в интерстициальных отсеках в непосредственной близости от перехода концевого отдела во вставочный проток. Посткапиллярные венулы, наружный диаметр которых составляет 24,37 ±1,66 мкм, в области центральных внутридольковых протоков губных желез, сливаясь, образуют собирательные венулы незначительных размеров. Последние формируют все более крупные собирательные венулы, которые расположены в центре по отношению к образующим их венам. Центральные

собирательные венулы впадают в коллекторные вены, которые локализованы в толще собственной соединительнотканной пластинки слизистой оболочки губ и, анастомозируя, образуют густую микрососудистую венозную сеть по ходу наиболее крупных экскреторных протоков (рис.3.12).

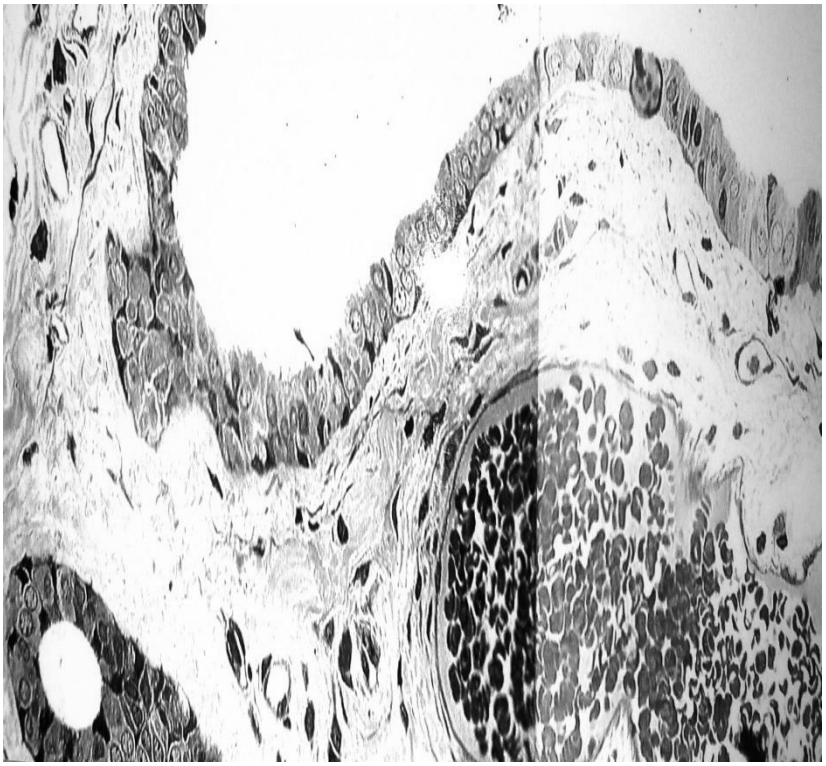

Рис. 3.12. Коллекторная венула по ходу выводного протока губной слюнной железы (фотореконструкция). Полутонкий срез. Окраска толуидиновым синим. Объектив, 20.

1 – просвет протока; 2 – эритроциты в просвете коллекторной венулы;

3 – мелкие кровеносные сосуды стенки протока;

4 – эпителиоциты стенки протока.

В слизистой оболочке губы крупные по диаметру выводные протоки расположены в толще хорошо выраженных междольковых интерстициальных промежутков рядом с крупными венулярными сосудами (рис. 3.12). В непосредственной близости от крупных по диаметру экскреторных протоков располагаются питающие их стенку мелкие кровеносные сосуды. На некотором расстоянии от общего экскреторного протока и соответствующих ему крупных венул можно выявить источники артериального кровоснабжения губной

железы в виде артериол, имеющих, как правило, тесное синтопическое единство с нервными стволиками, но не венозными сосудами и выводными протоками (рис.3.13).

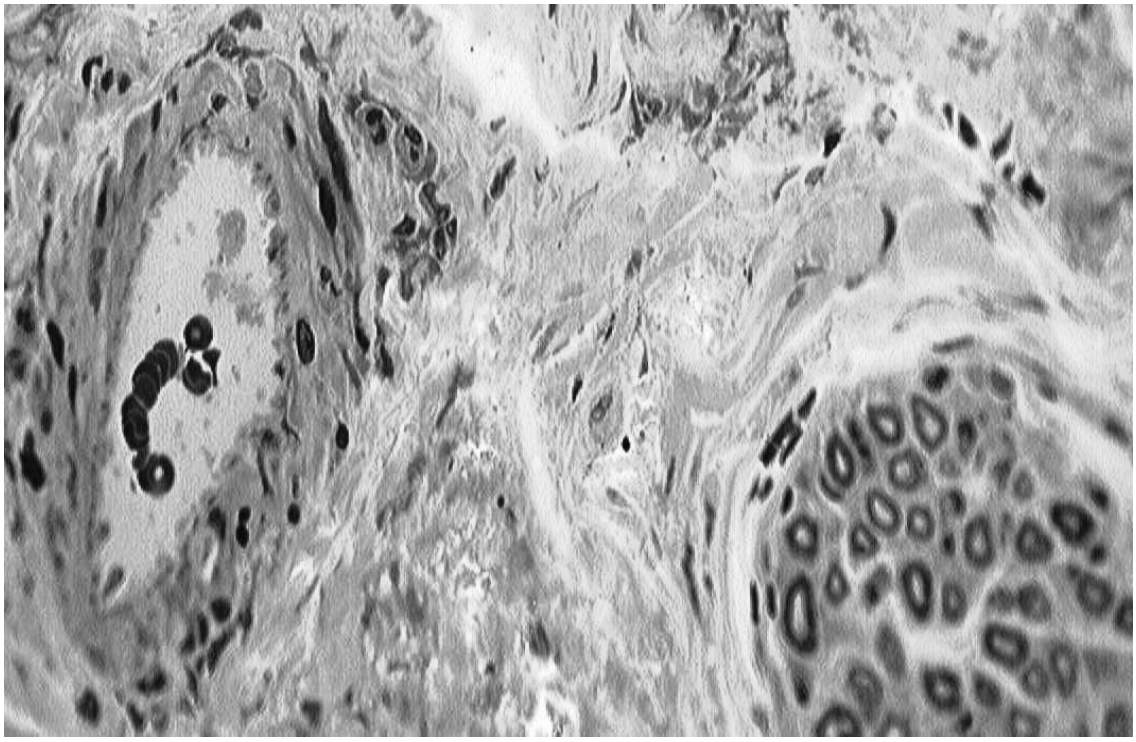

Рис 3.13. Артериальный сосуд и нервный стволик в соединительнотканной прослойке на периферии губной железы.

Полутонкий срез. Окраска толуидиновым синим. Объектив, 40.

1 – просвет артериолярного сосуда;

2 – ядра гладких миоцитов стенки сосуда; 3 – нервный стволик.

Нервные стволики и стенка артериол хорошо окрашиваются толуидиновым синим.

Место впадения самого дистально по протяжению междолькового протока можно считать началом общего выводного протока, который откроется своим устьем на поверхности слизистой губы.

По протяжению междолькового и общего выводного протока продолжается формирование крупных коллекторных венозных сосудов в непосредственной близости от стенок выводных протоков. Коллекторные

венулы этой сети представляют наиболее емкостные и, в тоже время, тонкостенные венозные микрососуды, локализующиеся в непосредственной близости от стенки междолькового и общего выводного протока, образуя венозные муфты (рис. 3.14).

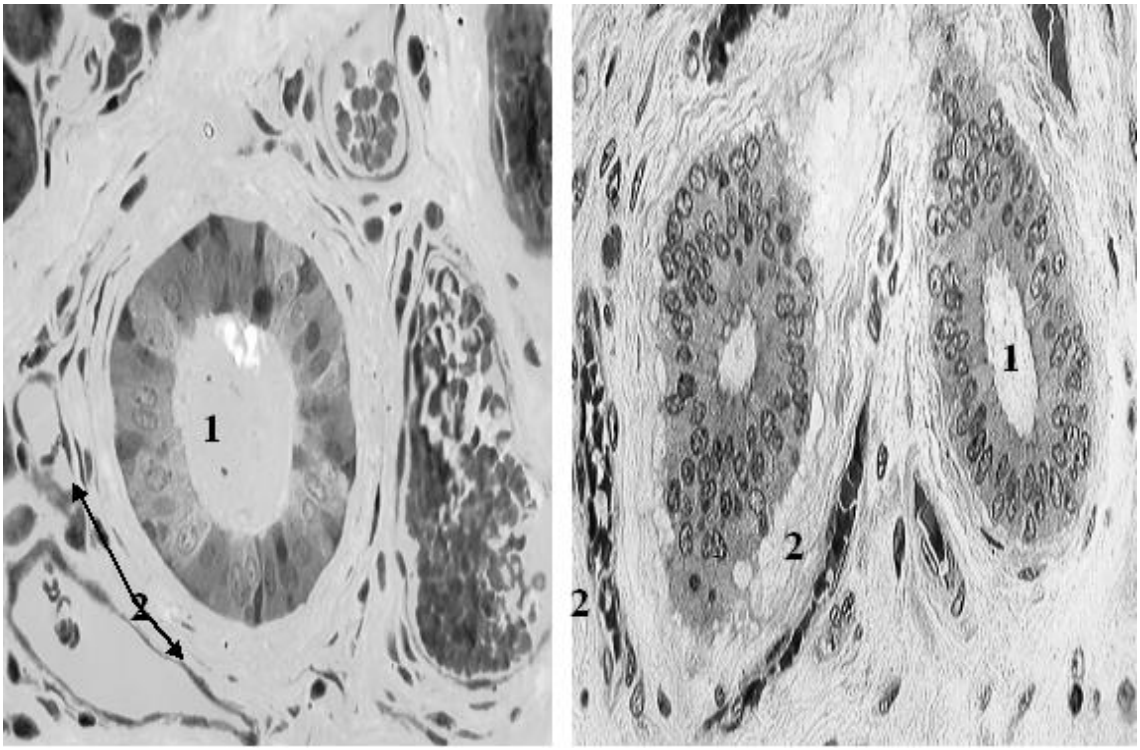

Рис. 3.14. Коллекторные венулы по ходу крупного выводного протока губной слюнной железы.

Полутонкий срез. Окраска толуидиновым синим. Объектив, 20.

1 – просвет протока;

2 – коллекторные венулы различного калибра.

В коллекторные венулы также осуществляется отток крови от собственной сети капилляров, которая располагаются вокруг крупных выводных протоков. Отток крови от сети коллекторных венул в общее венозное русло обеспечен венозными микрососудами, которые сопровождают приносящие артериолы, раполагающиеся на значительно большем расстоянии от главного выводного протока на периферии индивидуальной губной железы.

Динамика изменений наружного диаметра кровеносных сосудов микроциркуляторного русла губной железы человека представлена в таблицах

(табл. 3.2) и отражена графиком (рис. 3.15).

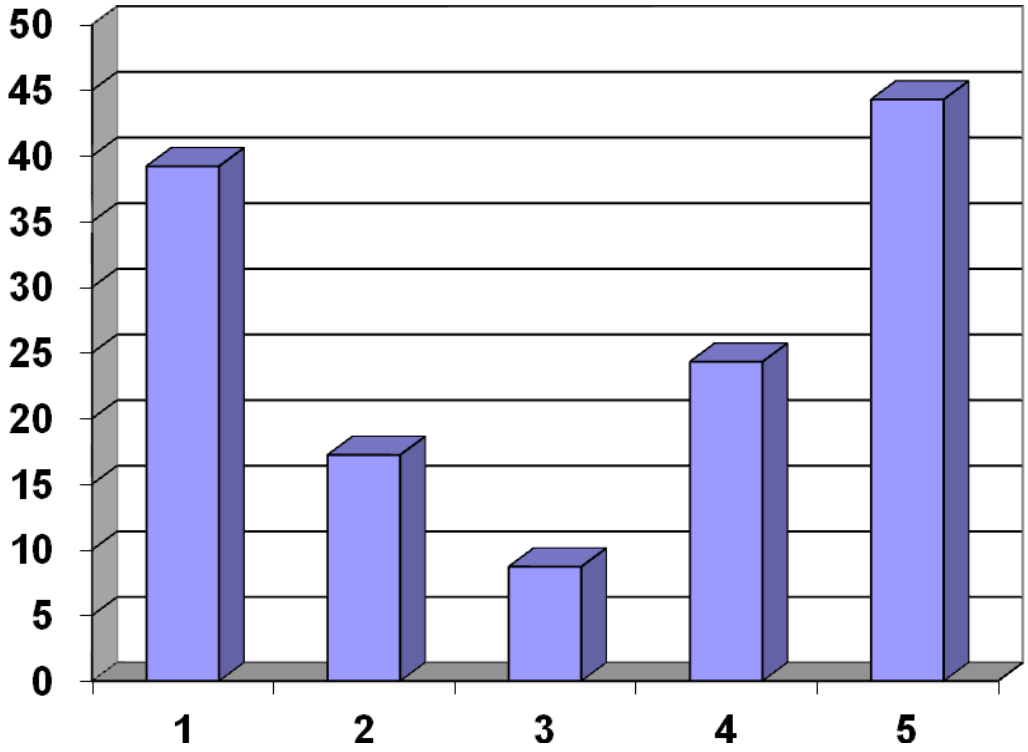

Рис 3.15. Динамика изменений наружного диаметра кровеносных сосудов МЦР губной железы человека

1 – артериола; 2 – прекапиллярная артериола;

3 – капилляр; 4 – посткапиллярная венула;

5 – венула.

Таблица 3.2.

Метрические показатели наружного диаметра кровеносных сосудов МЦР губной железы человека в мкм (M±m).

Артериола	Прекапиллярная артериола	Капилляр	Посткапил-лярная венула	Венула
39,19 ±0,13	17,26 ±0,78	8,75 ±0,45	24,37 ±1,66	44,36 ±1,07

3.3. Стереоморфологическая и морфометрическая характеристика выводных протоков индивидуальной небной железы.

Каждая индивидуальная небная железа человека имеет достаточно сложную разветвленную систему выводных протоков, состоящую из вставочных, внутридольковых, дольковых, междольковых и общего выводного протока. На гистологических срезах и реконструкциях, как правило, достаточно легко выявляются не только общий выводной проток, но и почти все другие градации выводных протоков: междольковые, дольковые, внутридольковые и их многочисленные разветвления (рис.3.16).



Рис. 3.16. Экскреторные протоки дольки небной железы человека.
1 – вставочные отделы;
2 – внутридольковый проток и его разветвления;
3 – дольковый; 4 – междольковый проток.
Реконструкции выполнены на основе серий полутонких эпоксидных срезов, линейное увеличение 240 раз. А – провизорная модель (на основе прозрачной фотопленки); В – пластическая реконструкция на основе восковых пластин.

Несколько затруднена идентификация вставочных протоков. Как показал анализ серий полутонких эпоксидных гистологических срезов и анализ трехмерных пластических реконструкций, в пределах дольки железы, данные протоки довольно короткие, имеют по сравнению с другими протоками самый малый наружный диаметр, а также просвет и скрыты в массе окружающих их концевых отделов (рис. 3.2, 3.17).

Вставочные выводные протоки обладают способностью к интеграции чаще одного, а иногда и нескольких ацинусов (концевых отделов). В последнем случае возникают наибольшие затруднения с выявлением границы перехода

терминального разветвления внутридолькового протока во вставочный проток. Граница же перехода вставочного протока в концевой отдел всегда практически выявляется легко по ряду признаков, о чем будет сказано далее более подробно. Довольно часто переход одного вставочного выводного протока в концевой отдел сопровождается изгибом или незначительным поворотом вокруг своей оси, а также образованием сужения внутреннего и наружного диаметра в месте изгиба или вращения.

Рис. 3.17. Долька небной железы (фото 3.2, вид сверху).

Пластическая реконструкция линейное увеличение 240 раз.

1– внутридольковый проток;

2 – вставочный отдел; 3 – концевой отдел.

Данные факты выявляются при внимательном изучении серий последовательных срезов по глубине. Для выяснения этого нам потребовалось последовательно изучить серии полутонких срезов и реконструировать на их основе в трехмерном изображении некоторые интересующие нас микроанатомические структуры. На основе серий полутонких гистологических срезов нами были реконструированы в трехмерном изображении экскреторные протоки в пределах структурно-функциональной единицы индивидуальной небной железы – дольки (рис. 3.16). Для этого был проведен предварительный стереологический анализ структуры выводных протоков индивидуальной небной железы с помощью графических реконструкций на прозрачных (отмытых от эмульсии) фотопленках, при складывании которых в последовательном порядке, получены провизорные модели (рис. 3.16 А). Они послужили ориентиром во время работы над созданием трехмерных

пластических реконструкций тех же микрообъектов в соответствующем масштабном увеличении (рис. 3.16 В).

Экскреторные протоки индивидуальной небной железы отличаются друг от друга размерами наружного диаметра, просветом, толщиной и клеточным составом стенки. Морфометрические данные основных параметров экскреторных протоков небной железы человека представлены в таблицах (табл. 3.3; А.2; А.3; А.4) Результаты математического анализа, выражающие изменения параметров экскреторных эпителиальных трубок выражены графиком (рис. 3.18).

Характерным является наличие локального минимума в промежутке средней и верхней части общего выводного протока и локального максимума на уровне междольковых протоков. Для системы протоков присущи более выраженные перепады наружного диаметра при сохранении общей картины. Очевидно, что наибольшей пропускной способностью для секрета в небной железе человека обладают междольковые выводные протоки, а наименьшей – внутридольковые.

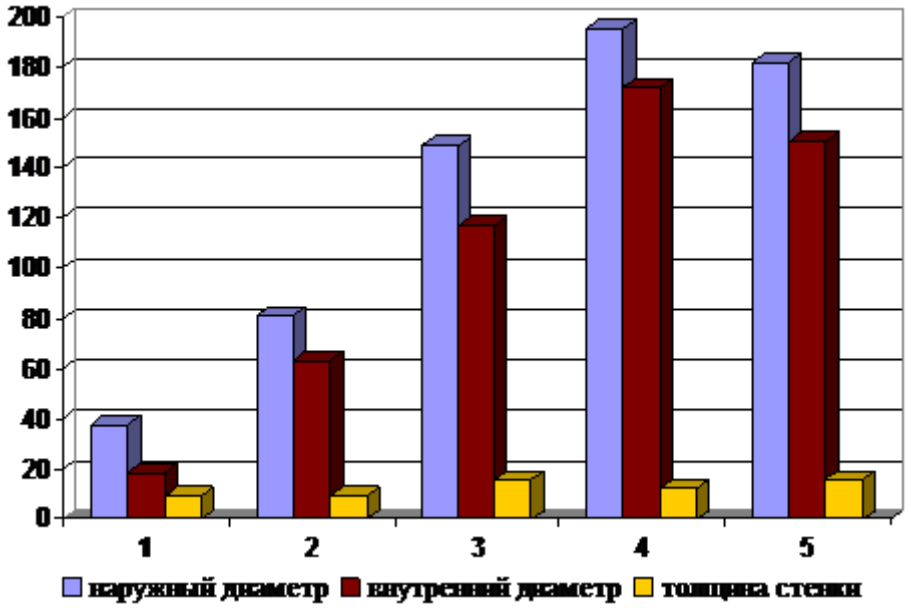

Рис.3.18. Изменение основных параметров протоков небных желез человека. 1 – вставочный; 2 – внутридольковый; 3 – дольковый; 4 – междольковый; 5 – общий выводной.

Как известно, вырабатываемый гландулоцитами секрет выделятся в полость концевого отдела, и только затем попадает в первое звено экскреторной системы, к которому относят вставочные протоки.

Таблица 3.3.

Метрические показатели основных параметров экскреторных протоков небной железы человека в мкм (M±m)

Диаметр поперечного профиля	Выводные протоки				
	Вставоч-ный	Внутри-дольковый	Дольковый	Меж-дольковый	Общий
Наружный	35,79 ± 1,53	78,83 ±1,03	142,69 ±4,06	178,92 ±4,61	192,03 ±2,35
Внутренний	18,11 ±1,09	61,17 ±0,95	106,70 ±4,71	152,96 ±5,58	164,76 ±1,99
Толщина стенки	8,66 ±0,38	9,38 ±0,39	16,00 ±0,76	13,04 ±0,57	16,28 ±0,91
Отношение толщины стенки к диаметру просвета	0,55	0,15	0,15	0,08	0,09
Отношение наружного диаметра к диаметру просвета	1,97	1,29	1,34	1,17	1,17

Внутриацинарные полости в плоскости поперечного сечения на срезах имеют преимущественно круглую или слегка вытянутую форму, их просвет почти в два с половиной раза меньше наружного диаметра (табл. 3.4.; А.5). Внутриацинарные полости сообщаются с полостью суженого вставочного протока и далее с терминальным разветвлением внутридолькового протока.

Таблица 3.4.

Метрические показатели основных параметров концевых отделов нёбной железы человека в мкм (M±m)

Диаметр поперечного профиля концевых отделов				
Наружный диаметр	Внутренний диаметр	Толщина стенки	Отношение толщины стенки к диаметру просвета	Отношение наружного диаметра к диаметру просвета
48,65 ± 1,27	18,83 ± 0,96	14,99 ± 0,59	0,79	2,57

Мы уже говорили о том, что, изучая «построчно» серии полутонких эпоксидных срезов, встречались с фактами, когда на некоторых из них просвет вставочного протока не определяется вовсе, что может быть в том случае, если данная эпителиальная трубка спирально повернута вокруг своей оси в той или иной степени. Считаем необходимым, обратить внимание на то, что явление спирализации трубчатых структур в биологии является нормальным явлением, отражающим морфологические и физиологические особенности того или иного объекта.

В небных железах человека наружный диаметр вставочных протоков заметно меньше такового в соответствующих им концевых отделах. При этом в месте перехода концевого отдела во вставочный отдел выявляется выраженное сужение, как наружного, так и внутреннего диаметра. Это визуальное наблюдение подтверждается данными морфометрии статистически достоверного количества изученных протоков и ацинусов. Необходимо обратить внимание на тот факт, что сужение просвета вставочного протока, оказалось, более выраженным, чем сужение его наружного диаметра. Данные морфометрии также позволяют говорить о том, что внутренний

диаметр вставочного протока значительно меньше размера внутриацинарной полости. Необходимо отметить, что согласно данным морфометрии вставочные протоки имеют самую тонкую стенку по сравнению с другими выводными протоками (табл.3.3). Как уже говорилось ранее, интересной особенностью строения и микротопографии индивидуального вставочного протока является то, что он, как правило, сообщается с полостью одного или нескольких ацинусов, поэтому в пределах индивидуальной дольки небной железы количество вставочных протоков должно быть меньше численности соответствующих им концевых отделов. Сливаясь в пределах дольки вставочные протоки, формируют внутридольковые протоки небольшого диаметра, которые располагаются радиально по отношению к аксиальному внутридольковому протоку. Внутридольковые аксиальные протоки, сливаясь, формируют короткий дольковый проток (рис. 3.19). Внутридольковых протоков в дольке выявляется обычно несколько (от двух до четырех) и они достаточно хорошо разветвлены.

Тщательный анализ серийных полутонких срезов, а также данные графической и пластической реконструкции позволили выявить по протяжению внутридолькового протока несколько его дихотомических делений, после каждого из которых диаметр протока уменьшается по направлению к вставочному протоку. Измерение калибра разветвлений внутридолькового протока на всем протяжении по направлению оттока секрета показывает, что наблюдается постепенное расширение внутридольковых протоков по направлению к своей аксиальной части и дольковому протоку (рис. 3.19), (табл.3.3). Важно отметить, что аксиальный внутридольковый проток располагается в субдольковой единице небной железы центрально. Он сам и его разветвления радиально окружены со всех сторон концевыми и вставочными отделами, промежутки между которыми заполнены соединительнотканными перегородками (на моделях интерстициальные

промежутки выглядят в виде щелей) с формирующимся здесь емкостным звеном гемомикроциркуляторного русла.



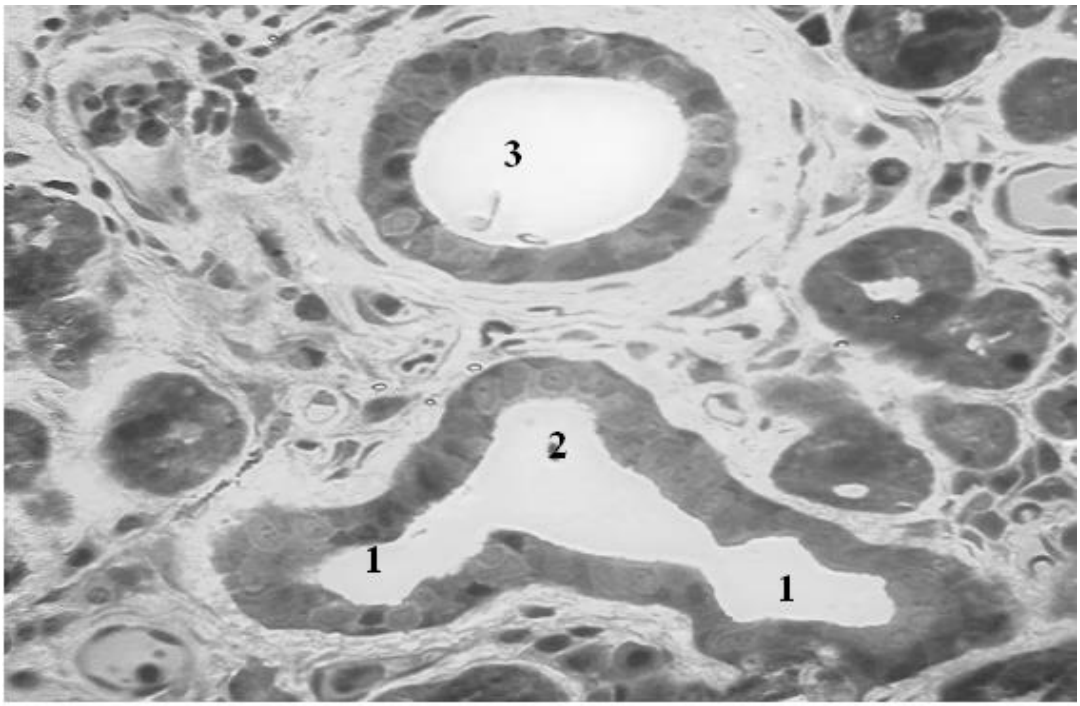

B

Рис. 3.19. Слияние выводных протоков небной железы.

А - пластическая реконструкция, линейное увеличение 240 раз, В – один из полутонких срезов, на основе которых проведена реконструкция.

1– внутридольковые протоки; 2 – дольковый проток;

3 – междольковый проток.

Внутридольковые протоки, сливаясь, образуют короткий, но широкий дольковый проток, (рис. 3.5, 3.19). Диаметр его наружного поперечного сечения составляет 142,69±4,06 мкм. В непосредственной близости от его стенки вдоль его протяжения путем слияния нескольких более мелких

посткапиллярных венул начинает формироваться собирательная вена (рис. 3.5). Дольковый проток располагается в соединительной ткани в области «ворот» железистой дольки. Диаметр его внутреннего сечения составляет 106,70±4,71 мкм. Напоминаем, что дольковые протоки локализуются в непосредственной близости от достаточно крупной по диаметру и протяженности собирательной венулы. Слиянием таких вен образуются более крупные вены емкостного звена МЦР.

Междольковый проток железы имеет еще более значительный внутренний и наружный диаметр, в сравнении с центральным внутридольковым и дольковым выводными протоками (рис. 3.20), (табл.3.3; А.2; А.3). Необходимо отметить, что значение толщины стенки у междолькового протока несколько меньше такого же показателя у долькового протока (соответственно 13,04±0,57 мкм и 16,00±0,76 мкм). В междольковый проток по его ходу могут впадать несколько дольковых протоков (рис.3.20, 3.21).

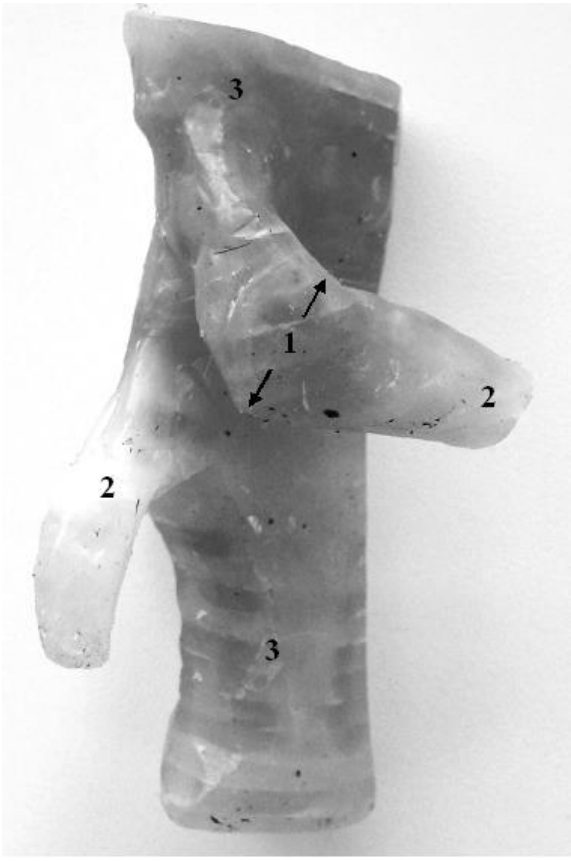

Рис. 3.20. Впадение дольковых протоков в междольковый. Пластическая реконструкция, линейное увеличение 320 раз.

1 – ампулообразное расширение долькового протока;

2 – сужение и изгиб;

3 – междольковый проток.

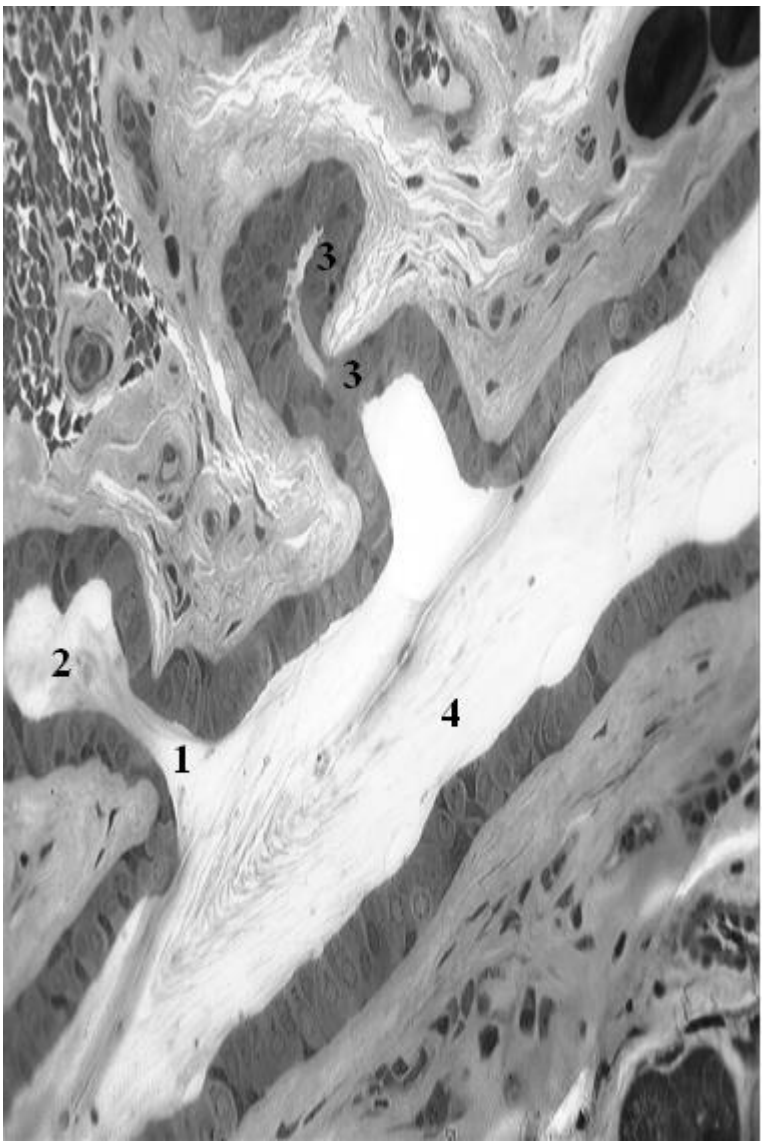

Рис. 3. 21. Впадение дольковых протоков в междольковый. Небная железа человека.

Полутонкий срез. Окраска толуидиновым синим. Объектив, 20.

1 – сужение долькового протока;

2 – расширение долькового протока;

3 – изгиб протока;

4 – секрет в просвете междолькового протока.

В месте их впадения наблюдается либо резкое сужение и расширение внутреннего и наружного диаметров, либо изгибы по протяжению протока (рис.3.22).

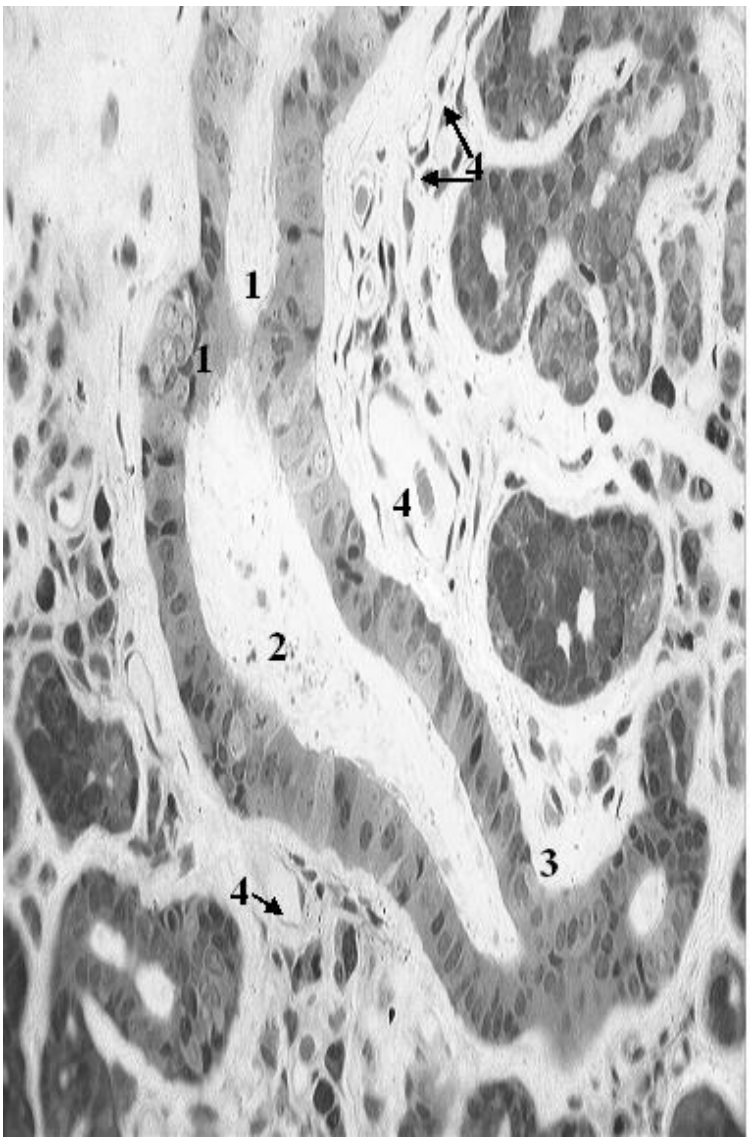

Рис. 3.22. Междольковый выводной протока небной железы. Продольное сечение. Полутонкий срез. Окраска толуидиновым синим. Объектив, 20.

1 – зона спирализации протока;

2 – ампулообразное расширение (сифонизация) протока;

3 – изгиб протока;

4 – посткапиллярные венулы.

Необычайно редко удается увидеть все эти морфологические факты в плоскости одного полутонкого среза ткани, как это визуализируется на некоторых срезах (см. рис.3.21).

Стенка междолькового протока образована типичными гландулоцитами

и в местах ампулообразного расширения просвета протока часто бывает истончена (рис. 3.23).

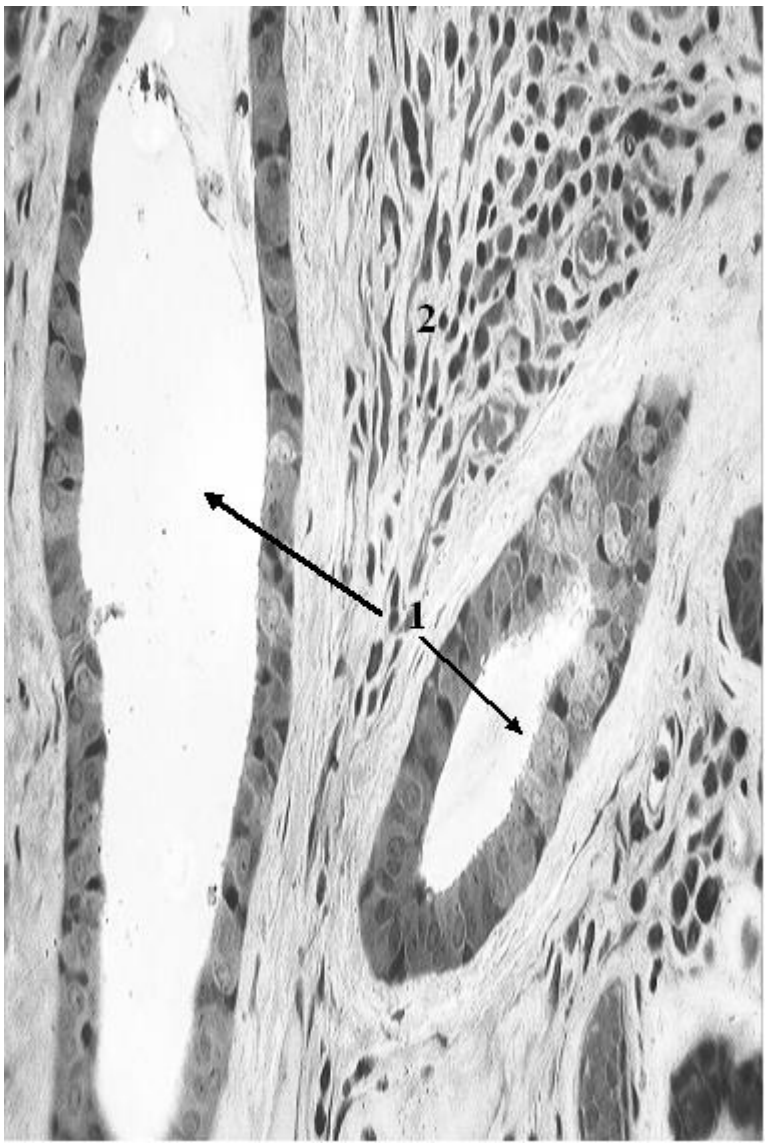

Рис. 3. 23. Междольковый проток в продольном и тангенциальном сечении.

Полутонкий срез. Окраска толуидиновым синим. Объектив, 20.

1 – просветы протока;

2 – плазмоцитарно-лимфоцитарная инфильтрация.

Слиянием междольковых протоков образуется общий выводной проток. В месте перехода междолькового протока в общий выводной проток формируются коллекторные венулы и венозные сплетения (рис. 3.24, 3.25)

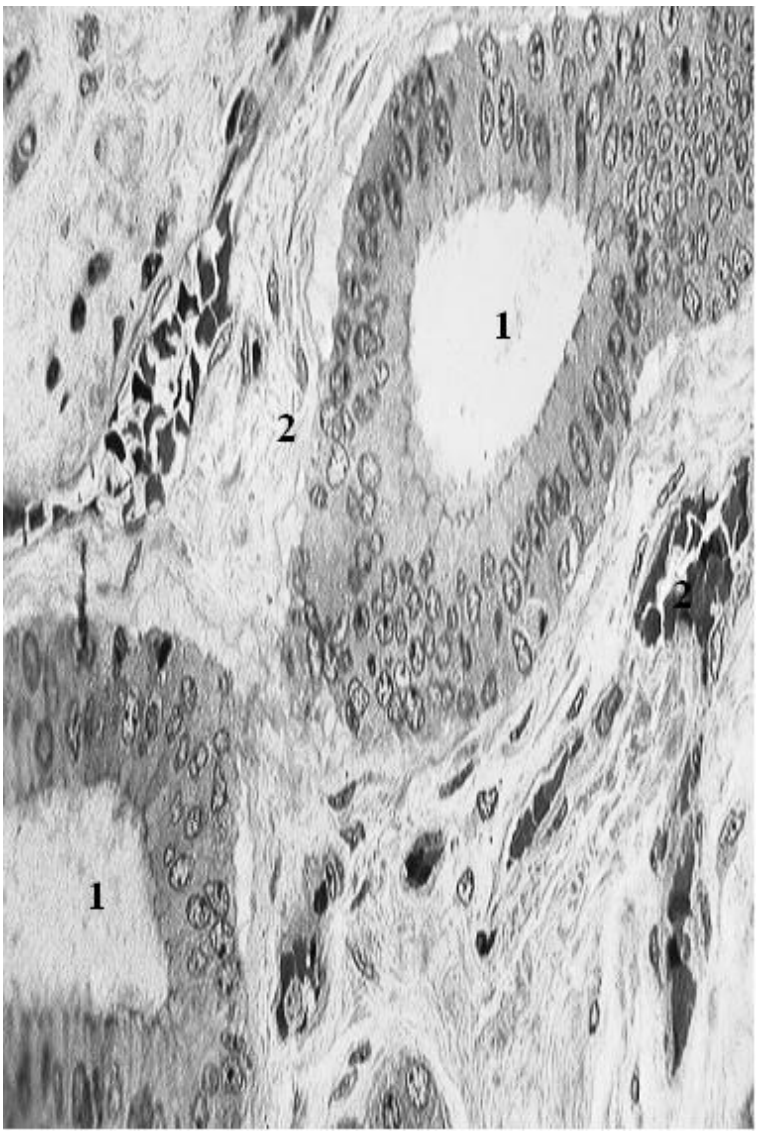

Рис. 3.24. Коллекторные венулы по ходу главного выводного протока. Полутонкий срез. Окраска толуидиновым синим. Объектив, 40.
1 – просвет междолькового протока, 2 – венулы.

Естественно, что наибольшим наружным диаметром и просветом обладает общий выводной проток (рис. 3.26), (табл.3.3). При его морфометрии и изучении от места образования вплоть до окончания в области устья обнаружено, что он имеет ампулообразное расширение, может вращаться вокруг своей продольной оси и иметь несколько сужений (рис. 3.27, 3.28).

Рис. 3.25. Венозное сплетение вокруг проксимального отдела главного выводного протока небной железы.

Пластическая реконструкция линейное увеличение 320 раз.

1– коллекторные венулы; 2 – выводной проток.

Наружный диаметр общего выводного протока составляет 192,03±2,35 мкм, а внутренний 164,76±1,99 мкм. В области устья отношение толщины стенки к диаметру просвета составляет 0,09 единицы и не сопоставимо с таковым соотношением у вставочного протока (табл. 3.3), которым начинается система экскреторных протоков железы.

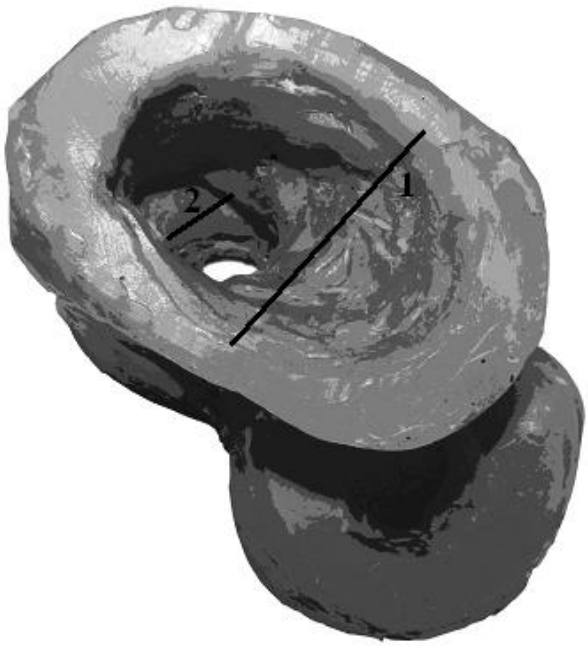

Рис. 3.26. Сифонизация главного выводного протока небной железы. Пластическая реконструкция линейное увеличение 320 раз.

1 – расширение протока;

2 – сужение просвета.

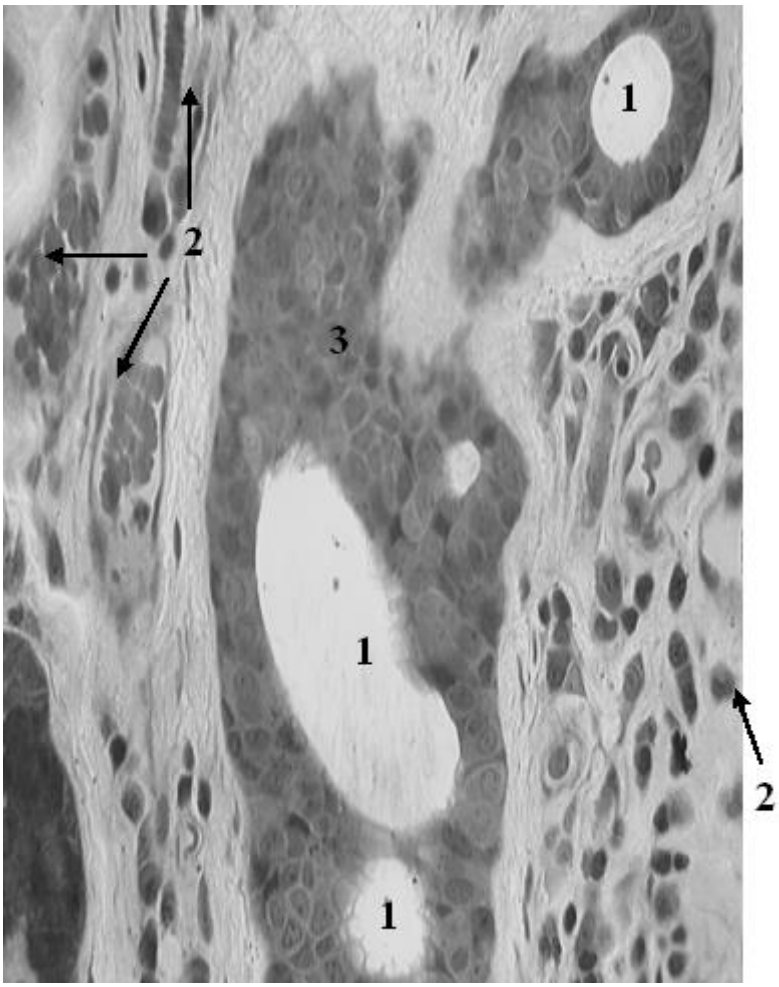

Рис. 3.27. Общий выводной проток, спиралевидный изгиб.

Полутонкий срез. Окраска толуидиновым синим. Объектив, 40.

1 – просветы протока;

2 – коллекторные венулы;

3 – многослойный плоский эпителий стенки протока.

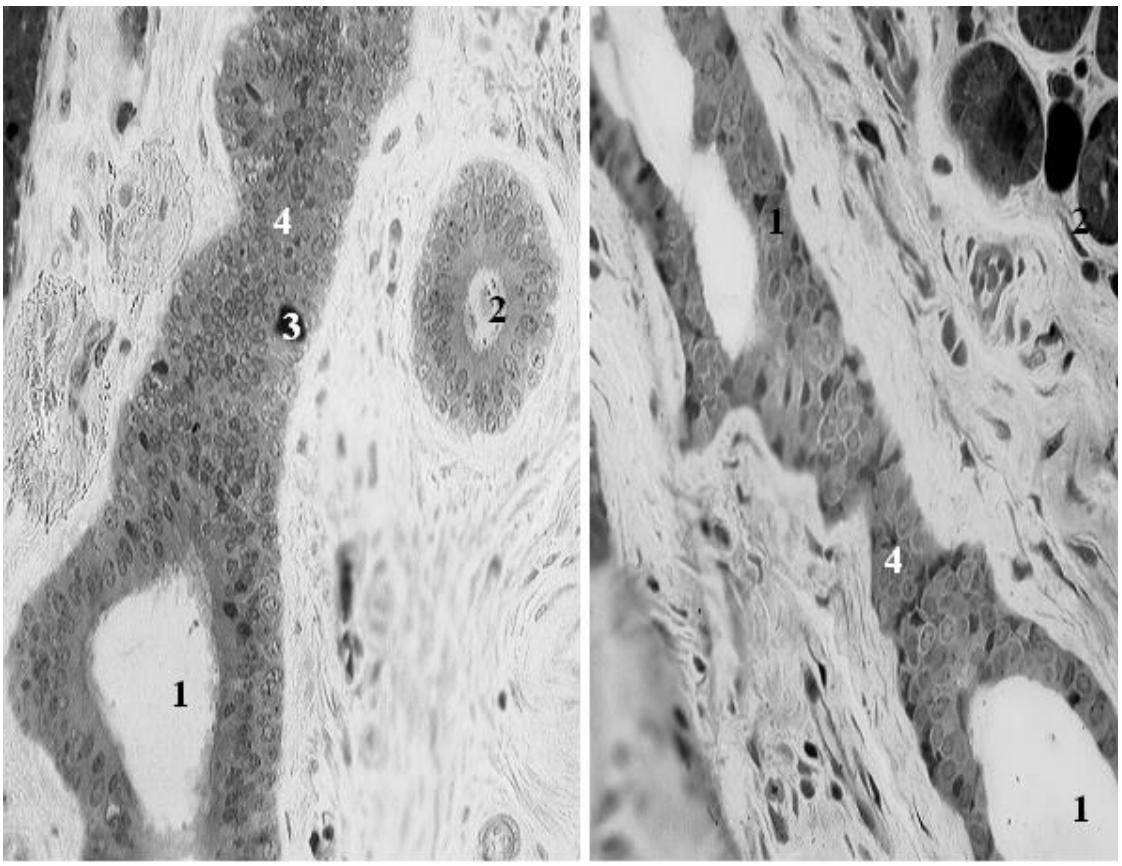

Рис. 3.28. Общий выводной проток в различных конфигурациях. Полутонкий срез. Окраска толуидиновым синим. Объектив, 20.

1 – просвет протока, тангенциальная плоскость;

2 – просвет протока, поперечная плоскость;

3 – многослойный плоский эпителий стенки протока;

4 – место изгиба и вращения.

Как правило, рядом с общим выводным протоком в приэпителиальной его части не встречаются железистые структуры в виде добавочных долек незначительной величины и артерии большого калибра. Общий выводной проток, под углом близким к прямому углу, прободает эпителиальную выстилку слизистой оболочки, образуя на ее поверхности свое устье (рис.3.29).

Анализ морфометрических данных позволяет утверждать, что в небной железе на всем протяжении системы выводных протоков по направлению тока слюны происходит постепенное, увеличение наружного диаметра, просвета и толщины стенки.

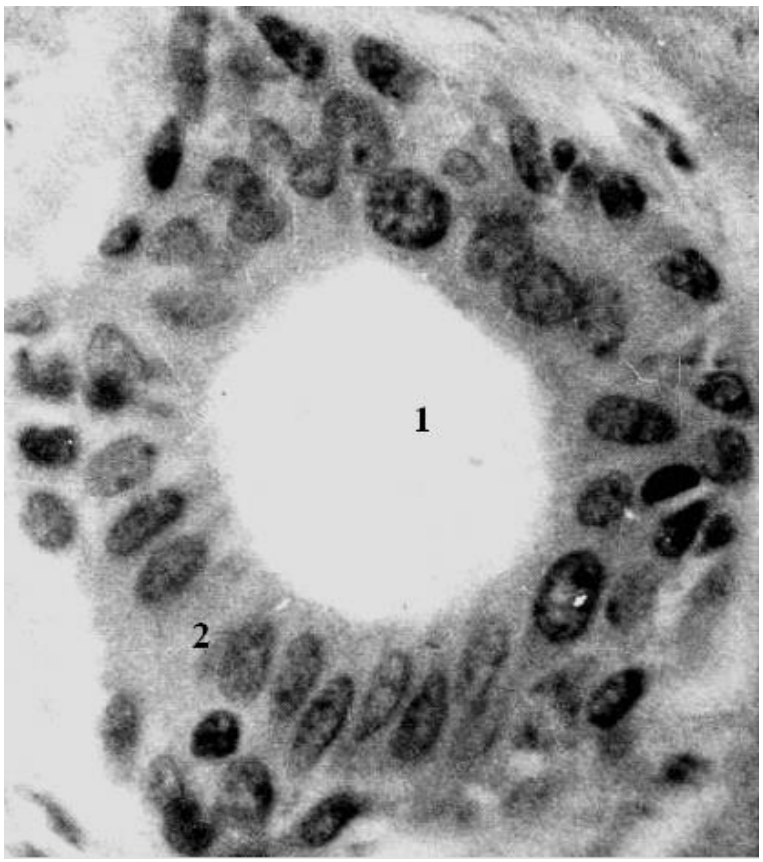

Рис. 3.29. Устье общего выводного протока небной железы человека в приэпителиальной зоне слизистой неба.

Полутонкий срез. Окраска толуидиновым синим. Масляная иммерсия, объектив 90.

1 – просвет устья; 2 – клеточные элементы стенки.

В любом участке системы выводных протоков, за исключением вставочного протока, соотношение наружного диаметра к просвету находится в диапазоне 1,17 - 1,34 единицы. Наружный диаметр вставочного протока в два раза больше его внутреннего диаметра. Отношение толщины стенки к диаметру просвета изменяется незначительно от центрального внутридолькового протока и его разветвлений до общего выводного протока и находится в диапазоне 0,15 - 0,09 единицы. Значение этих взаимоотношений у вставочного протока равно 0,55 единицы, то есть отличается в пять раз.

3.4. Стереоморфологическая и морфометрическая характеристика выводных протоков индивидуальной губной железы.

При построчном исследовании серий полутонких срезов, (изменений структуры выводных протоков по глубине) и трехмерных реконструкций, создается впечатление о большей протяженности системы выводных протоков губных желез, особенно их дистального звена – междолькового, общего взводного и о более выраженной разнице их наружного и внутреннего диаметров в сравнении с аналогичными протоками небных желез. Чтобы отвергнуть такое впечатление или подтвердить его нами, на основе серий полутонких срезов проведена морфометрия их основных параметров, а именно наружного диаметра, калибра (внутреннего диаметра) и толщины стенки. Однако наши визуальные впечатления не подтверждаются данными морфометрии экскреторных протоков и концевых отделов губных желез (табл. 3.5; А.6; А.7: А.8).

Таблица 3.5.

Метрические показатели основных параметров экскреторных протоков губной железы человека в мкм (M±m)

Диаметр поперечного профиля	Выводные протоки				
	Вставочный	Внутри-дольковый	Дольковый	Меж-дольковый	Главный
Наружный	37,63 ±1,38	80,94±0,97	148,67±3,11	195,59±3,81	181,98±2,09
Внутренний	18,98±1,04	63,12±0,89	116,17±4,01	172,56±3,96	151,19±1,94
Толщина стенки	9,13±0,43	8,97±0,47	16,07±0,47	12,73±0,77	15,99±0,46
Отношение толщины стенки к диаметру просвета	0,47	0,14	0,13	0,07	0,11
Отношение наружного диаметра к диаметру просвета	1,97	1,29	1,34	1,13	1,21

При исследовании серий гистологических срезов на некоторых из них в системе эпителиальных выводных протоков губных желез человека визуализируется выраженная разница их параметров. Она хорошо заметна в местах их слияния (ветвления) и переходов одного протока в другой (рис. 3.30, 3.31).



Рис.3.30. Долька губной железы человека (часть концевых отделов удалена с целью обнажения внутренних структур).

Пластическая реконструкция, линейное увеличение 240 раз.

1– дольковый проток; 2 – внутридольковый проток;
3 - вставочный проток; 4 – концевые отделы.

Именно в таких участках на полутонких срезах четко визуализируются сужения, расширения просвета протоков, истончения их стенки. В остальных местах по ходу протоков наблюдается постепенное изменение калибра протоков, их наружного диаметра и толщины стенки.

Анализ трехмерных реконструкций и морфометрических данных позволяет нам сделать ряд заключений, в частности о том, что в губных железах человека выявляются заметные отличия средних показателей внутреннего диаметра (просвета), например, вставочных протоков в сравнении с образующимися их слиянием просветом внутридольковых протоков (18,98±1,04 и 63,12±0,89 мкм соответственно).

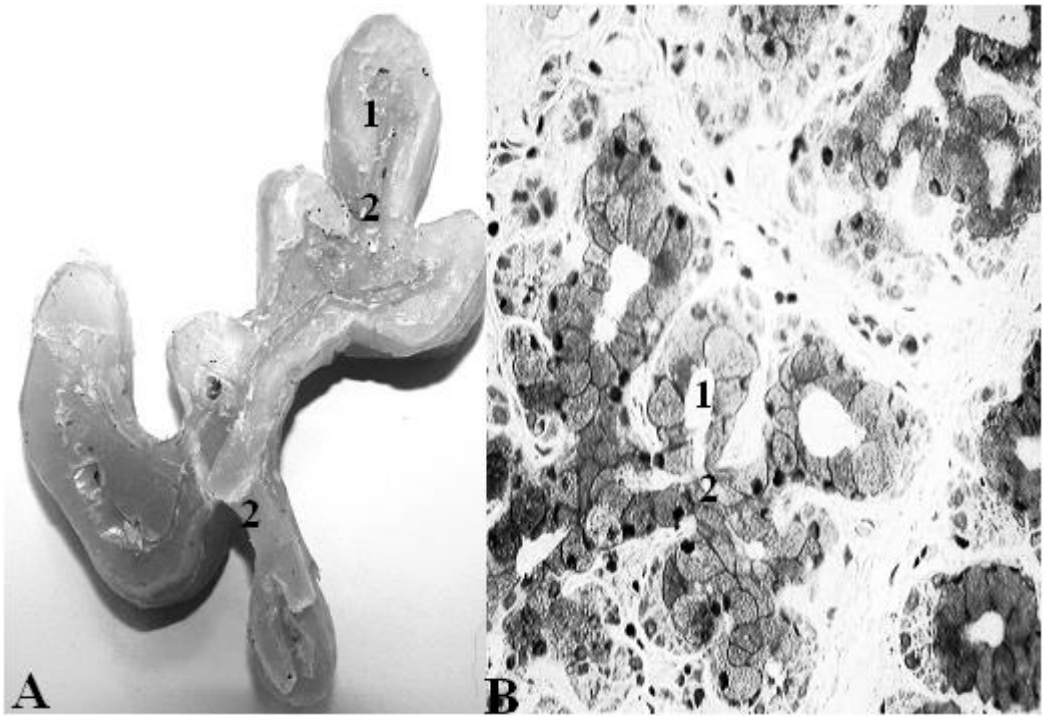

Рис. 3.31. Субдольковые единицы губной слюнной железы.

А – пластическая реконструкция, линейное увеличение 240 раз.

В – один из полутонких срезов, на основе которых выполнена реконструкция. Окраска толуидиновым синим. Объектив, 20.

1 –концевой отдел;

2 –вставочный проток.

Средние показатели просвета концевых отделов и вставочных протоков отличаются незначительно.(табл. 3.6, А.8) Несколько более выражена разница средних величин их наружного диаметра (49,46±1,07 мкм и 37,63±1,38 мкм соответственно).

На полутонких гистологических срезах (практически двумерное изображение) в плоскость среза концевые и вставочные отделы попадают различными сторонами и поэтому могут выглядеть разнообразно (рис. 3.31 В). На полутонких срезах и реконструкциях полости выводных протоков также визуализируются в различных ракурсах из-за их кажущегося хаотичного распределения в микропространстве, занимаемом долькой губной железы.

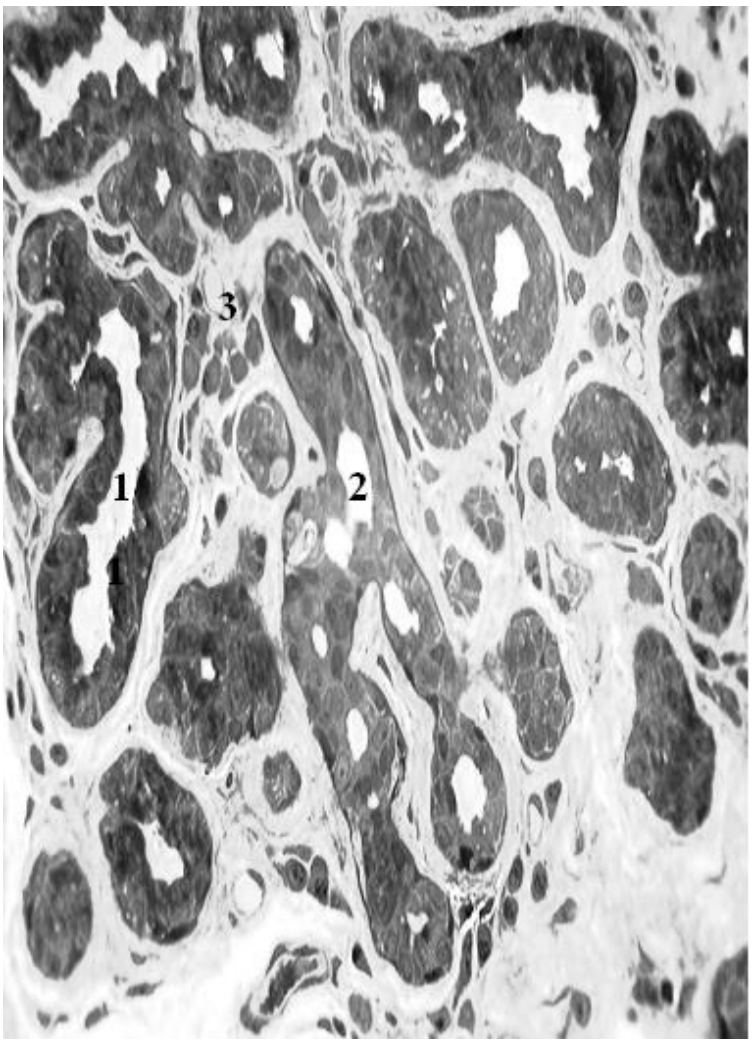

Рис.3.32. Просветы выводных протоков дольки губной слюнной железы. Полутонкий срез. Окраска толуидиновым синим. Объектив, 20.

1 – просвет внутридолькового протока в продольной плоскості;

2 – просветы того же протока в тангенциальной и поперечной плоскостях;

3 – поскапиллярные венулы.

Внутренние просветы протоков выглядят, как правило, фрагментарно, имеют неровные контуры с незначительными участками расширения и сужения вплоть до кажущейся облитерации протока (рис. 3.32).

Толщина стенки вставочного и внутридолькового протока в среднем своем значении практически мало отличается, а вот их отношение толщины стенки к диаметру просвета разнится значительно. Данное соотношение у вставочного протока больше в три раза, чем у внутридолькового протока.

Различие значений отношения наружного диаметра к диаметру просвета тех же протоков выражены не столь явно (табл. 3.5).

Приведенные морфометрические данные и реконструкции позволяют сделать вывод о том, что повторяются те же тенденции, описанные нами ранее: наружный диаметр, внутридолькового, дольковогo протоков последовательно между собой заметно отличаются (рис. 3.33).

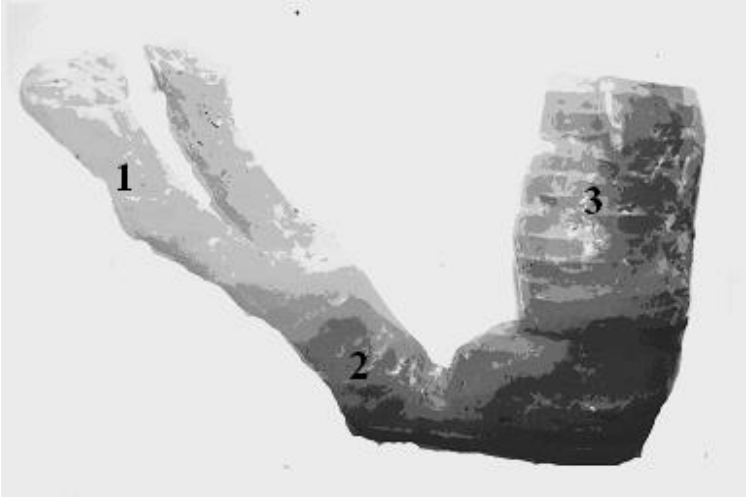

Рис. 3.33. Слияние выводных протоков губной железы.

Пластическая реконструкция, линейное увеличение 240 раз.

1– внутридольковые протоки;

2 – дольковый проток;

3– междольковый проток.

Значения тех же морфометрических показателей, начиная от дольковогo протока по направлению к устью общего выводного, меняются мало. И в данном случае, средний показатель наружного диаметра междолькового протока губной железы немногим более превышает значение такого же показателя у общего выводного протока (см. табл.3.5).

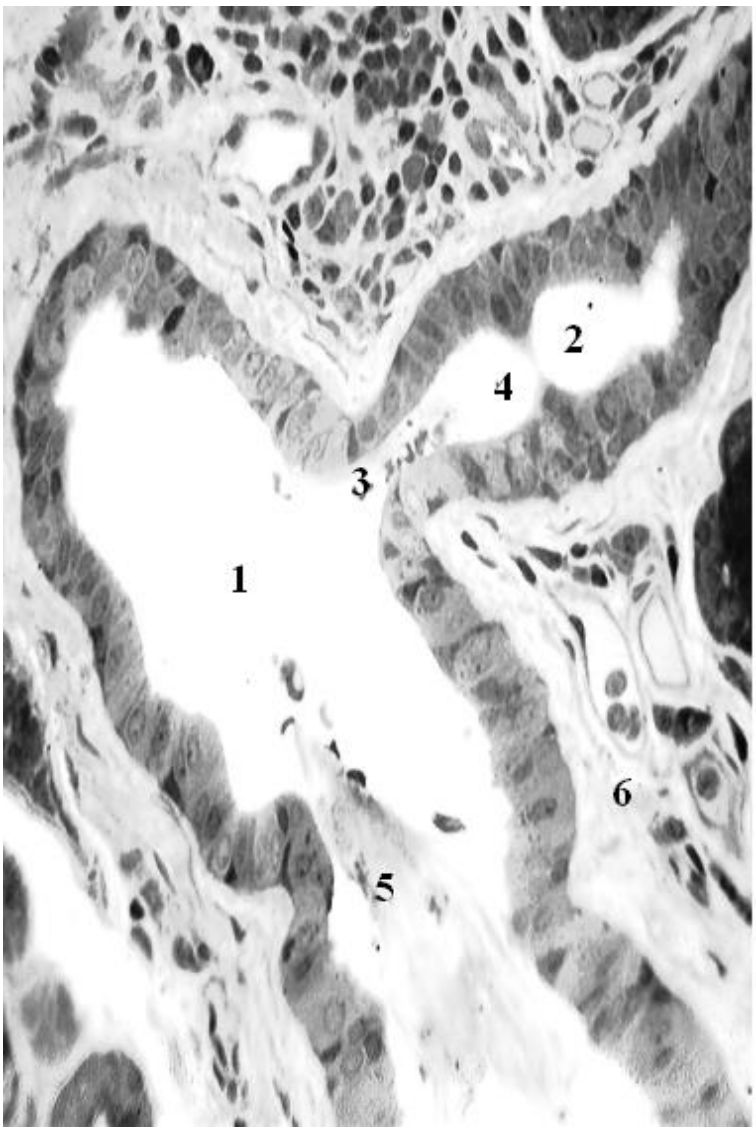

Рис. 3.34. Сифонизация протоков губной железы.

Полутонкий срез. Окраска толуидиновым синим. Объектив, 20.

1 – просвет междолькового протока;

2 – просвет долькового протока;

3 – сужение; 4 – изгиб;

5 – секрет в просвете протока; 6 – собирательные венулы.

Аналогичная тенденция наблюдается и в отношении диаметра просвета протоков губной железы, но все же нельзя не отметить более чем в три раза перепад средних величин внутреннего диаметра вставочного и внутридолькового протоков (см. табл. 3.5). Внутри дольки изменения параметров дихотомически делящихся протоков, происходят, достаточно

плавно. В роли их коллектора выступает один из двух центральных внутридольковых протоков. Между внутридольковым протоком и дольковым существует существенная разница показателей их наружного и внутреннего диаметров. Дольковые протоки могут впадать в междольковый под углом близким к прямому (рис. 3.33, 3.34).

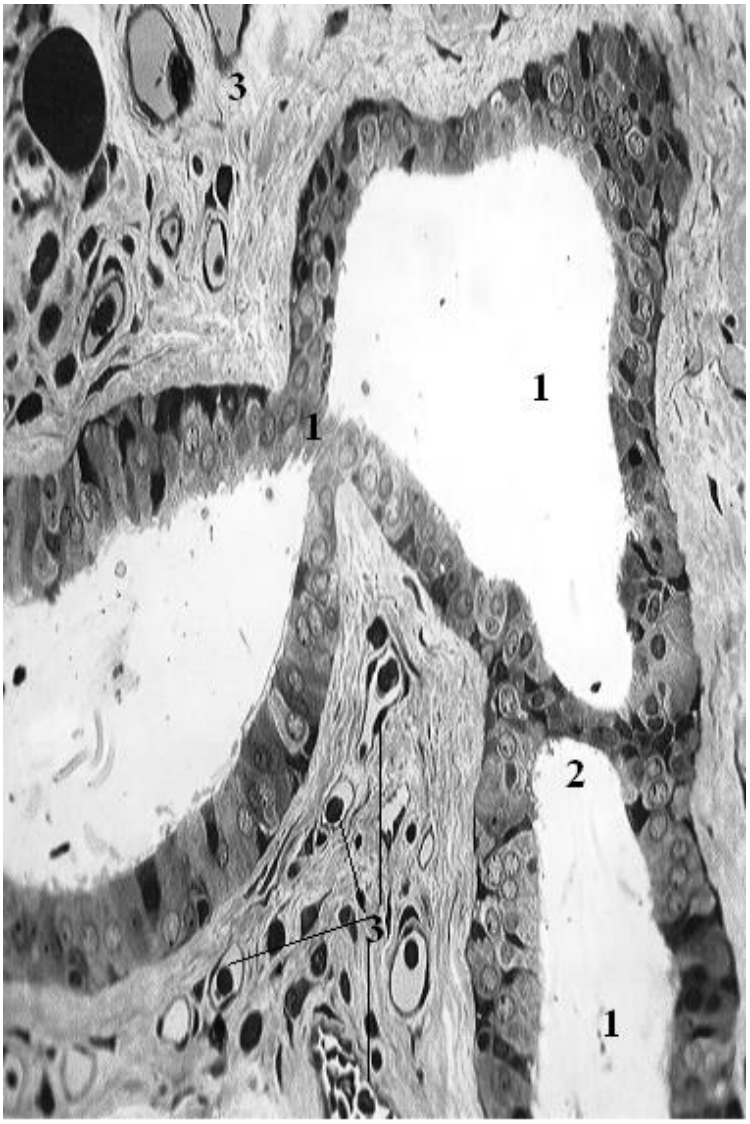

Рис. 3.35. Спирализация и сифонизация междолькового выводного протока губной слюнной железы.

Полутонкий срез. Окраска толуидиновым синим. Объектив, 20.

1 – место ретенции секрета;

2 – место изгиба протока и вращения;

3 – венулы.

Нелишне напомнить, что изучение дольковых протоков в небных железах человека позволило нам ранее говорить об их незначительной протяженности и прямолинейности, при достаточно большом внутреннем, наружном диаметре и толщине стенки. Для секрета дольковый проток и в той, и другой железе представляет собой самый крупный коллектор по отношению ко всем трубчатым структурам, заключенным в объеме дольки.

По ходу междолькового протока часто наблюдаются ампулообразные расширения, резкие изгибы, изменения направления (рис. 3.35). Все это косвенно говорит о его несколько большем протяжении в сравнении с дольковыми протоками небных желез.

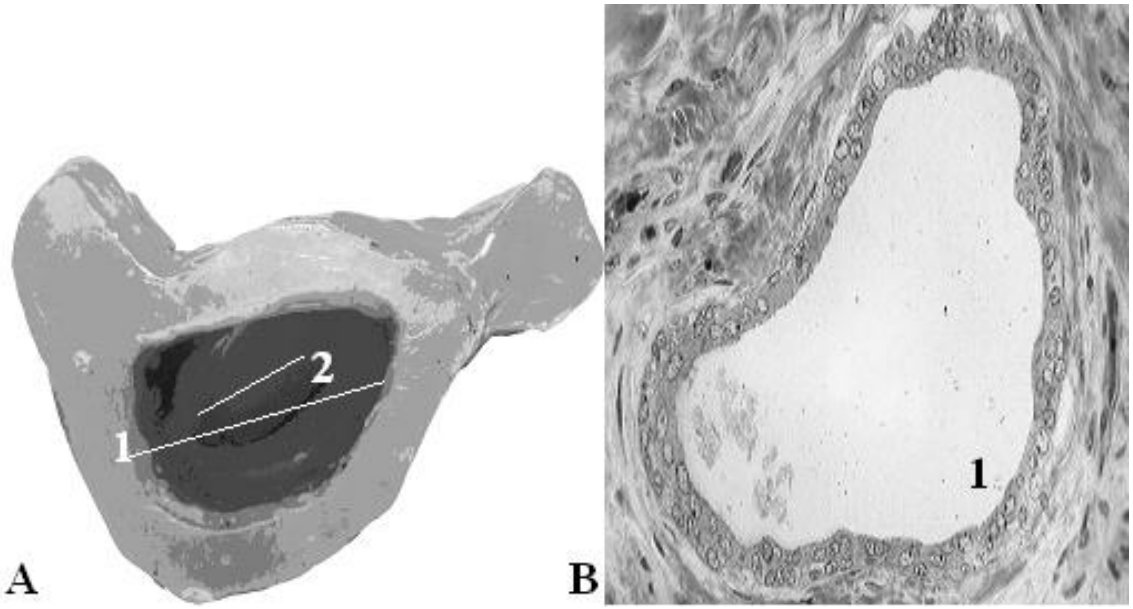

Рис. 3.36. Сифонизация междолькового протока губной железы. Пластическая реконструкция линейное увеличение 320 раз.

1– расширение протока; 2 – сужение протока (в глубине).

При исследовании протоков лежащих вне долек определяется та же закономерность в их образовании, строении, морфометрических параметров, которую мы наблюдали и описали в случае с небными железами человека. Во-первых, нет заметной разницы в средних величинах параметров

междолькового и общего выводного протоков. Во-вторых, оба лежат в пределах широких соединительнотканных прослоек, где плавно происходит переход одного экскреторного протока в другой.

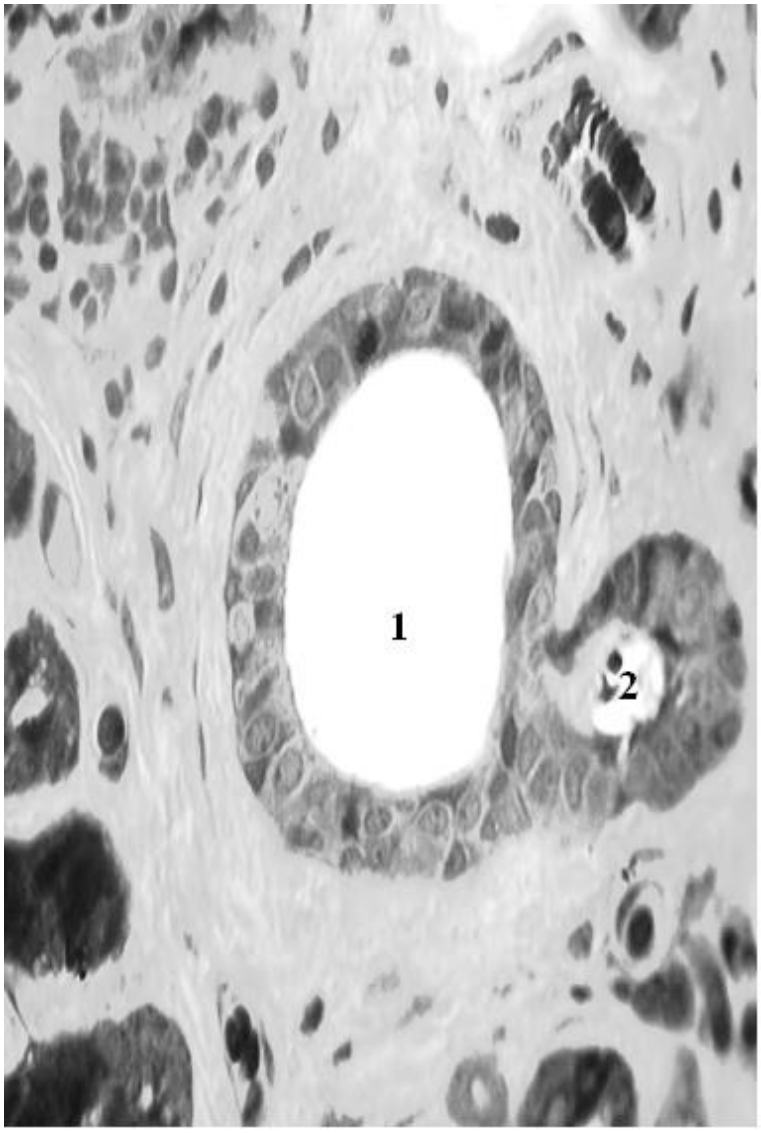

Рис.3.37. Спирализация выводного протока губной железы. Полутонкий срез. Окраска толуидиновым синим. Объектив, 20.

1 –просвет протока до вращения;

2 – просвет того же протока в месте вращения.

Дифференцировать эти протоки помогает наличие в стенке общего выводного протока большего количества слоев эпителиальных клеток и отсутствие в них признаков секреторной активности. Диаметр общего

выводного протока нарастает постепенно по мере приближения его к поверхности слизистой оболочки губы.

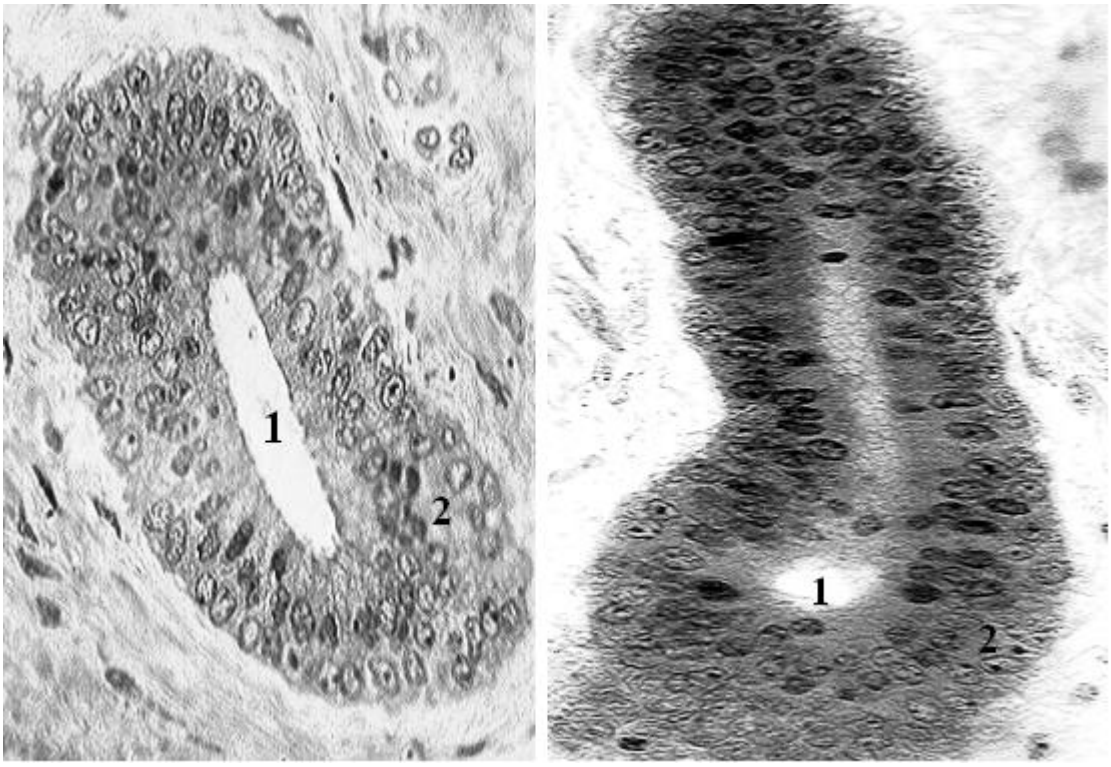

Рис. 3.38. Общий выводной проток губной слюнной железы (срез прошел продольно).

Полутонкий срез. Окраска толуидиновым синим. Объектив, 40.

А – начало вращения, В – спирализация.

1 – просвет протока;

2 – многослойный плоский эпителий стенки.

Мы обратили внимание на то, что по протяжению общего выводного протока губной железы при исследовании серий полутонких срезов по глубине насчитывалось большее количество случаев изменения хода протока в виде изгибов, кручений вдоль своей оси, расширений и сужений просвета (Рис. 3.36, 3.37, 3.38, 3.39), по сравнению с небными железами.

Это наблюдение также может косвенно свидетельствовать о большей протяженности и большей емкости главного выводного протока губной железы

человека,находящегося в тесной синтопической связи с коллекторными венулами (рис. 3.40).

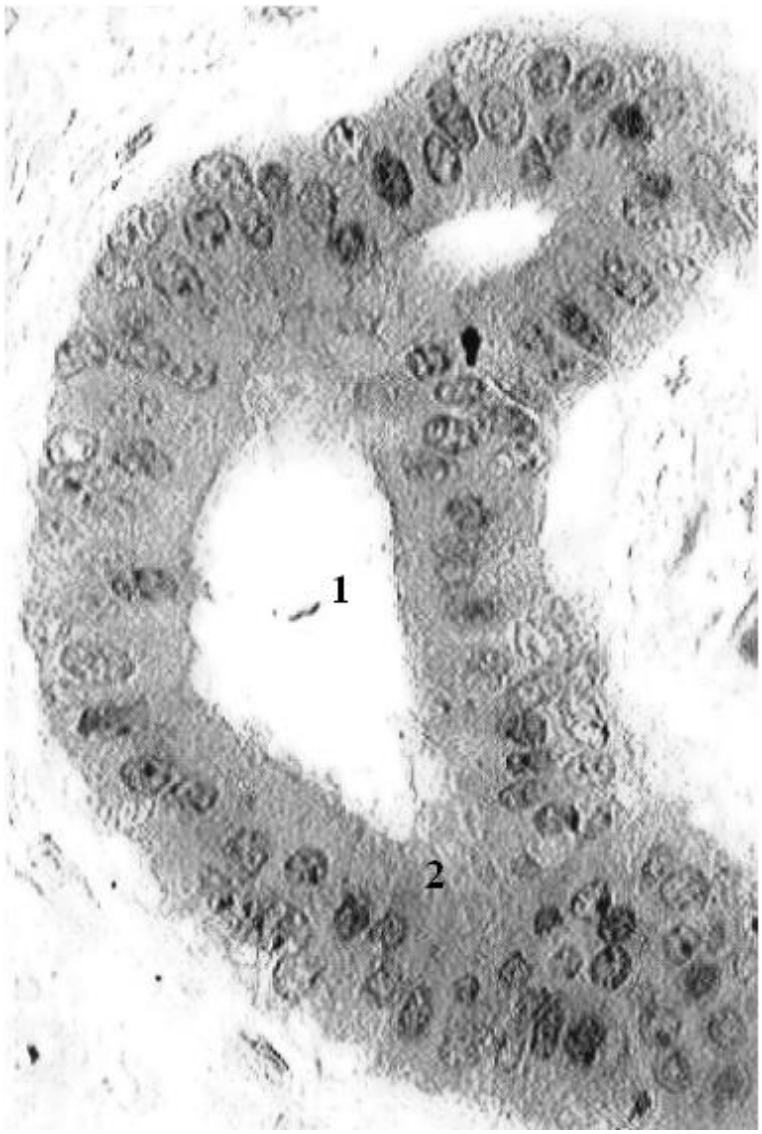

Рис. 3.39. Изменение хода общего выводного протока губной слюнной железы (срез прошел в области вращения и изгиба).

Полутонкий срез. Окраска толуидиновым синим. Объектив, 40.

1 – просвет протока;

2 – ядра эпителиоцитов стенки.

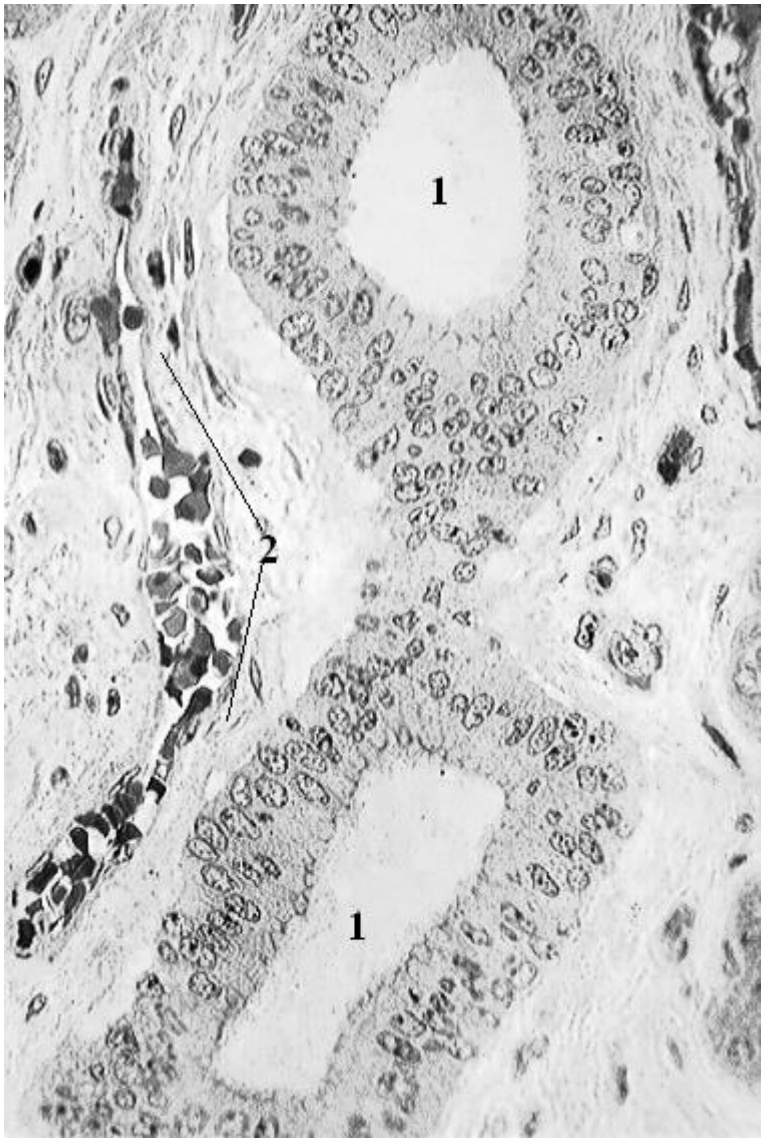

Рис. 3.40. Коллекторные венулы по ходу общего выводного протока губной слюнной железы (срез прошел в области изгиба протока).

Полутонкий срез. Окраска толуидиновым синим. Объектив, 40.

1 – просвет протока;

2 – венула.

Результаты математического анализа, выражающие изменения параметров экскреторных эпителиальных трубок выражены графиком (рис. 3.41). Для него, как и в случае с небными железами, характерным является наличие локального минимума в промежутке средней и верхней части общего

выводного протока и локального максимума на уровне междольковых протоков.

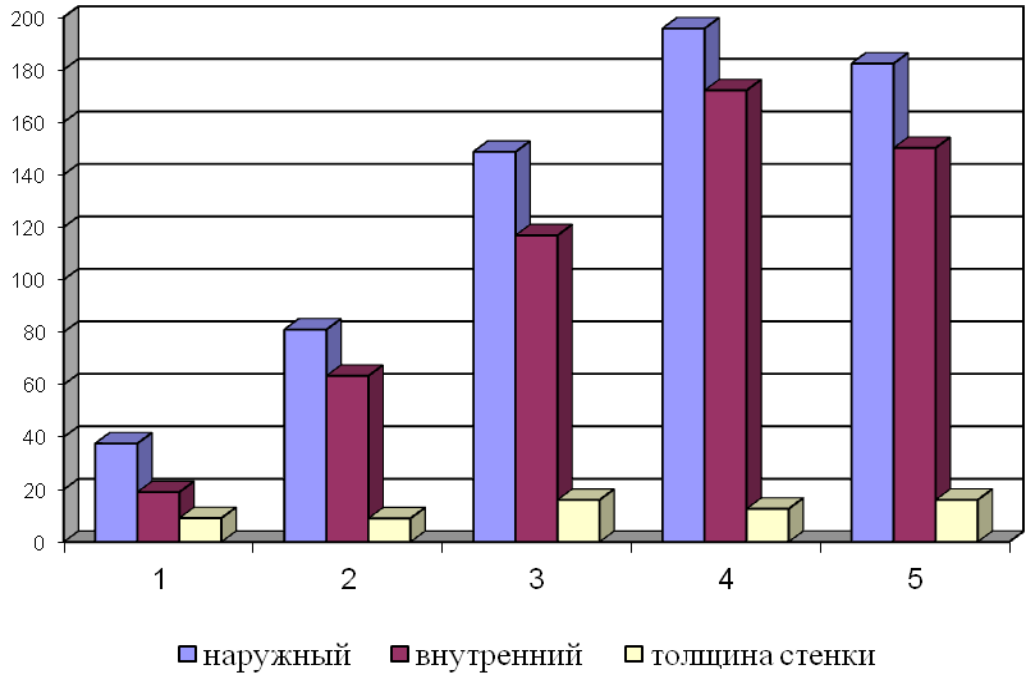

Рис. 3.41. Метрические показатели основных параметров экскреторных протоков губной железы человека (в мкм).

1 – вставочный проток; 2 – внутридольковый проток;

3 – дольковый проток; 4 – междольковый проток;

5 – общий проток.

Таблица 3.6.

Метрические показатели основных параметров концевых отделов губной железы человека в мкм (M±m)

Диаметр поперечного профиля концевых отделов				
Наружный диаметр	Внутрен - ний диаметр	Толщина стенки	Отношение толщины стенки к диаметру просвета	Отношение наружного диаметра к диаметру просвета
49,46 +1,07	19,71 +1,11	14,89 +0,66	0,79	2,57

3.5. Цитологический анализ стенки выводных протоков малых слюнных желез (небных и губных).

Стенка большинства эпителиальных трубчатых структур (концевых отделов и экскреторных протоков) исследуемых желез образована двумя слоями типичных высокоспециализированных эпителиальных клеток (рис. 3.42).

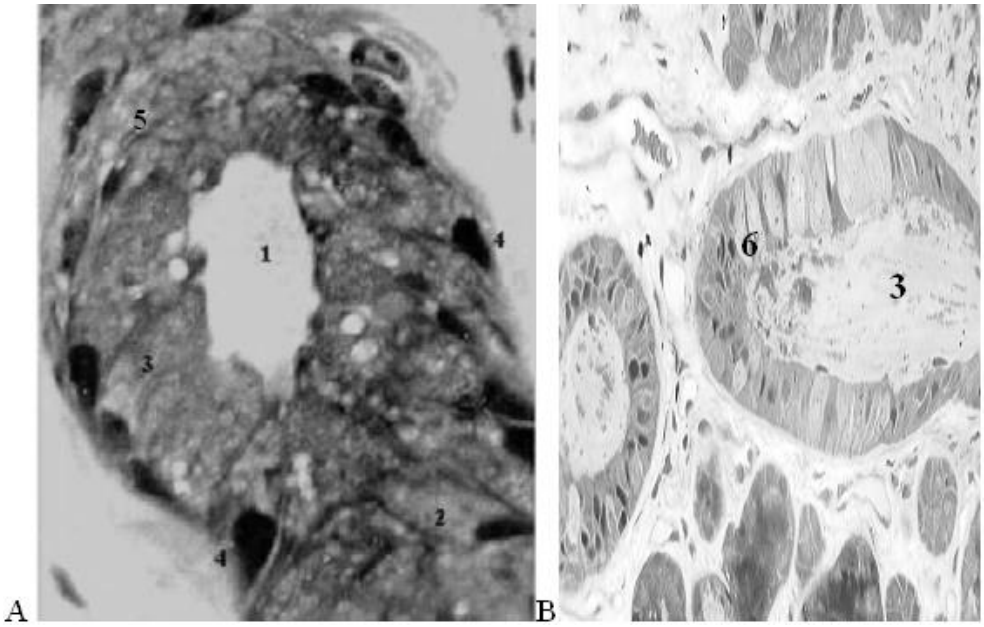

Рис 3.42. Гландулоциты стенки ацинусов и выводных протоков малых слюнных желез. полутонкие срезы, окраска толуидиновым синим.

А - переход концевого отдела во вставочный проток, масляная иммерсия, объектив 90, гомаль 3; В – мукоциты стенки крупных выводных протоков,объектив 40.

1 – просвет концевого отдела; 2 – просвет вставочного отдела не визуализируется из-за его спирализации;

3 – просвет внутридолькового протока; 4 – гландулоциты концевого отдела; 5 – ядро миоэпителиальной клетки; 6 - гландулоциты стенки протоков.

Известно, что секреторные эпителиоциты концевых, вставочных отделов и стенок выводных протоков желез вырабатывают преимущественно вещества мукоидной природы. Для наиболее простого с технической точки зрения их выявления нами был выбран 0,1 % раствор толуидинового синего на

фосфатном буфере. При окраске желез по степени выраженности метахроматической реакции используемого красителя можно выделить в основном два вида мукоцитов. Спектр суммарного поглощения, одних из них, заметно сдвинут в синюю сторону (димерная форма), а других – в красную (полимерная форма). Следует при этом отметить, что чистую форму метахромазии в цитоплазме обоих видов мукоцитов дают только секреторные гранулы. Остальная часть цитоплазмы, реагируя с толуидиновым синим, образует мономерную синюю окраску. Можно предположить, что различие метахроматической окраски секреторных гранул зависит от различного соотношения в них между белковыми и высокомолекулярными углеводными (гликозамингликаны) компонентами с преобладанием последних. Наиболее ярко метахроматическая окраска проявляется в области ацинусов желез.

Если говорить о внутренней выстилке ацинуса, переходящей во внутреннюю выстилку вставочного протока, то она состоит из типичных слизистых клеток, тесно прилегающих друг к другу (рис. 3.42, 3.43).

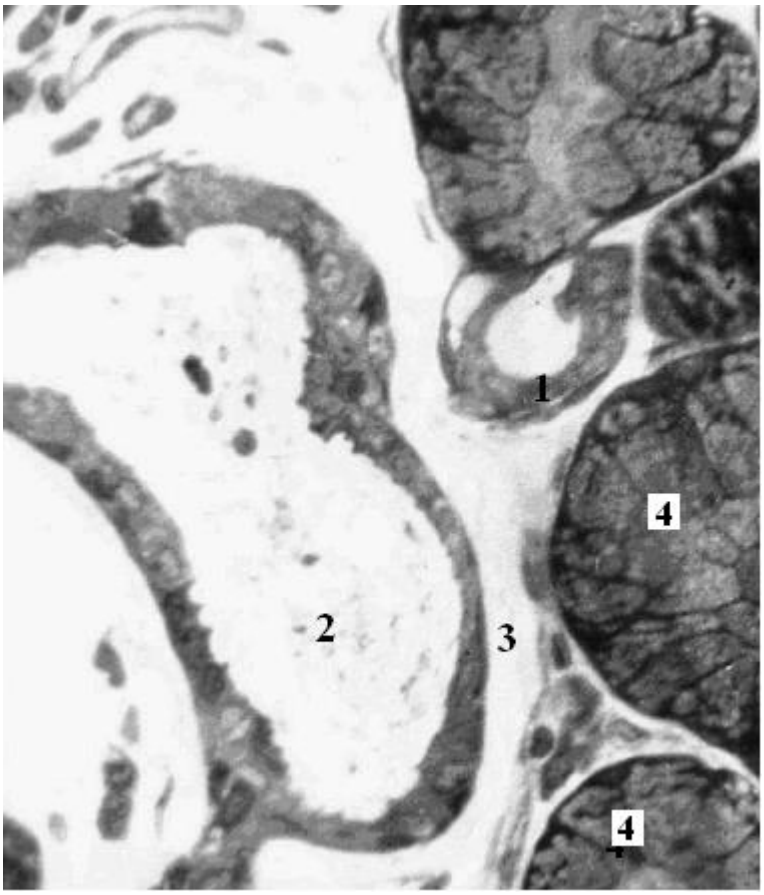

Рис. 3.43. Внутридольковый и дольковый протоки.

Полутонкий срез. Окраска толуидиновым синим. Объектив, 40.

1 – просвет внутридолькового протока; 2 – просвет долькового протока;

3 – истончение стенки долькового протока;

4 – концевой отдел.

Гландулоциты внутреннего слоя ацинусов имеют треугольную (призматическую) форму с закругленной вершиной, обращенной в его просвет. Ядра клеток дисковидны, расположены эксцентрично, при этом смещены к основанию клетки. В цитоплазме между ядром находятся пузырьки со слизью. Их содержимое хорошо окрашивается толуидиновым синим, проявляя при этом метахромазию. Ядра слизистых клеток окрашиваются этим красителем очень интенсивно. В ацинусах толуидиновым синим, иногда окрашивается базальная мембрана, которая вместе с базально лежащими ядрами, образует хорошо заметную каемку вокруг концевых отделов. Именно это позволяет в некоторых случаях довольно четко определить место перехода концевых отделов во вставочные протоки.

Цитоплазматические отростки миоэпителиальных клеток со всех сторон охватывают слизистые секреторные клетки ацинусов и эпителиальные клетки внутреннего слоя вставочных протоков. При этом они локализуются между основанием гландулоцитов и базальной мембраной, отделяющей их от окружающей соединительной ткани. Вставочные протоки (начало системы выводных протоков) изнутри, выстланы гландулоцитами, имеющими крупные светлые ядра. Форма ядер круглая или овальная, как правило, они располагаются в центре клеток кубической формы. Наружный слой представлен миоэпителиальными клетками. Ядра миоэпителиальных клеток как концевых, так и вставочных отделов имеют веретенообразную форму, наружная сторона их более выпукла, благодаря чему клетки хорошо выявляются на полутонких срезах в виде бугристых выпячиваний со стороны базального контура (рис. 3.44). В плоскости полутонкого среза в области вставочного отдела обычно выявляется два-три (иногда и более) ядер миоэпителиальных клеток, которые расположены на некотором расстоянии друг от друга.

Интересно отметить, что они, как правило, обнаруживаются при окраске

толуидиновым синим в месте перехода концевого отдела во вставочный. Интенсивно окрашиваются только ядра мышечного эпителия, чего нельзя сказать об их цитоплазматических отростках. Миоэпителиальные клетки в системе протоков изучаемых малых слюнных желез человека мы выявляли исключительно в пределах «концевой – вставочный отдел», где им присуща сократительная и герментативная функции.

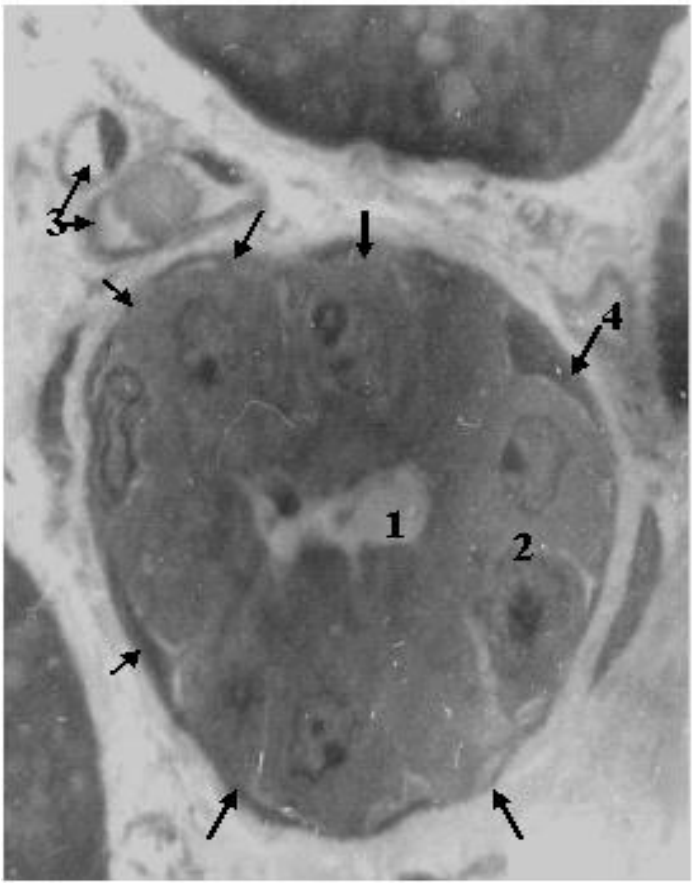

Рис 3.44. Вставочный проток, поперечный полутонкий срез.

Окраска толуидиновым синим, масляная иммерсия, объектив 90.

1 – просвет протока;

2 – гландулоциты стенки протока;

3 –кровеносные микрососуды;

4 – стрелками отмечены ядра миоэпителиальных клеток.

Таким образом, миоэпителиальные клетки являются непременным клеточным компонентом ацинусов и вставочных протоков, но они не обнаружены нами в стенках других выводных протоков исследуемых малых слюнных желез человека. Об их функциональной значимости мы более подробно скажем при обсуждении результатов исследования.

Необходимо отметить, что в губных и небных железах среди секреторного протокового эпителия постоянно встречаются клетки диффузной эндокринной системы (клетки APUD системы, «светлые» клетки), (рис. 3.45, 3.46), которым присущи различные функции, вчастности, паракринная. При

этом стенка общего выводного протока не содержит в себе секреторных клеток, а также мышечного эпителия и «светлых» клеток диффузной эндокринной системы.

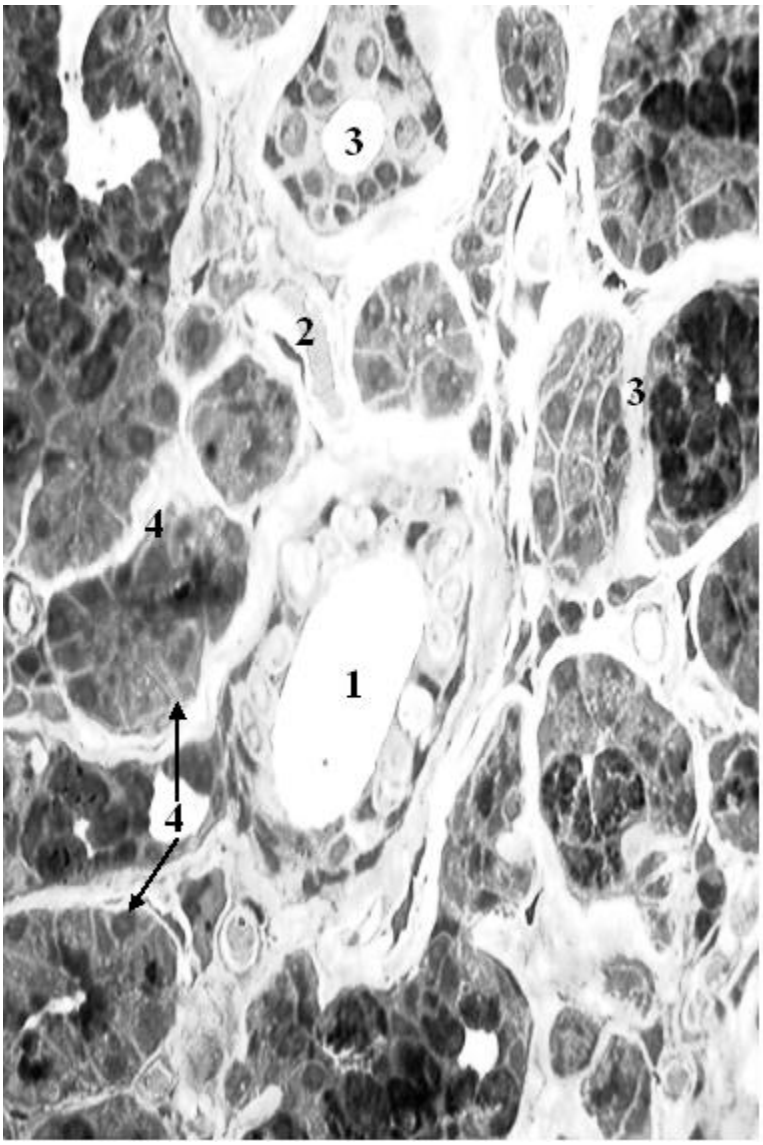

Рис. 3.45. Светлые клетки стенки внутридолькового выводного протока.

Полутонкий срез. Окраска толуидиновым синим. Объектив, 20.

1 – просвет протока;

2 – собирательная венула;

3 – боковые разветвления внутридолькового протока;

4 – концевые отделы.

Стенка внутридольковых протоков исследуемых желез образована двухслойным железистым эпителием, клетки которого имеют круглые ядра с центрально расположенными ядрышками. Довольно часто в стенках внутридольковых, и других более крупных выводных протоков (дольковых и междольковых) выявляются так называемые «светлые» клетки (рис. 3.32, 3.33).

Согласно современным данным им, в частности, приписывают способность к местной гормональной регуляции. Кроме того, в толще стенки внутридолькового протока, как правило, встречаются клетки, которые

окрашиваются толуидиновым синим очень интенсивно.

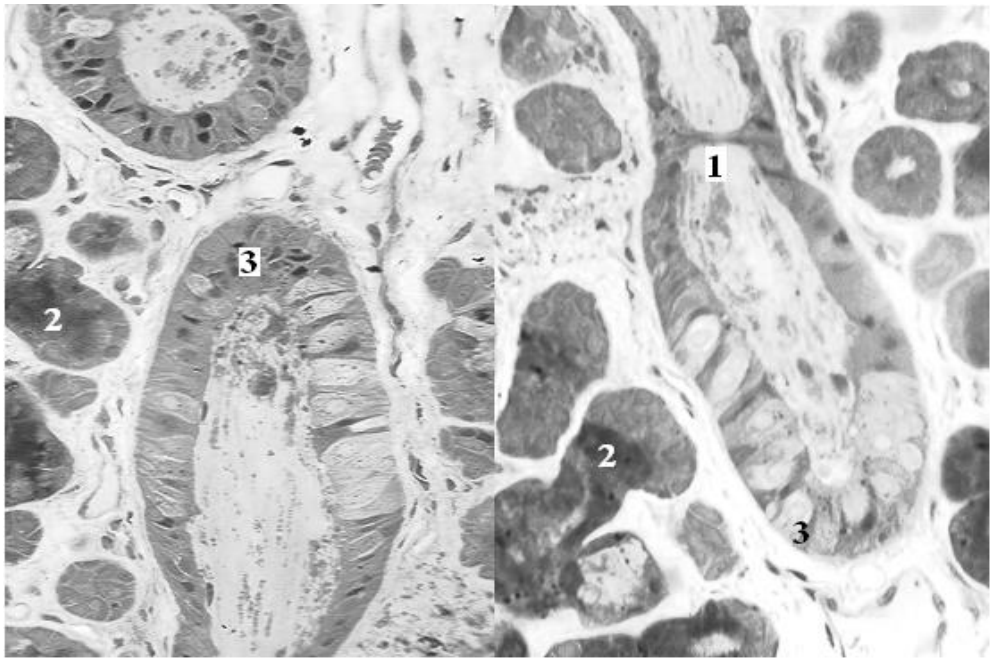

Рис 3.46. Гландулоциты стенки долькового и междолькового протока. Полутонкий срез. Окраска толуидиновым синим. Объектив, 20.

1 – просвет протока в области изгиба;

2 – концевые отделы; 3 –стенка протока.

Такие клетки обычно выявляются на стыках двух соседних клеток, то ближе, то дальше от просвета внутридольковoго протока. Они как бы мигрируют по межклеточным пространствам. Данные клетки очень напоминают протоковые лимфоциты, однако, в просвете протока нам их обнаружить не удалось. В просвете протоков иногда содержится секрет, проявляющий метахромазию при окраске толуидиновым синим.

Гистология стенки дольковoго протока на сериях полутонких гистологических срезов при окраске толуидиновым синим не отличается от таковой у центрального внутридольковoго протока. Как только проток смещается в сторону достаточно мощно выраженной междольковой соединительной ткани, он сливается с аналогичными протоками, формируя междольковый проток. Клетки стенок междольковых протоков толуидиновым синим окрашиваются, как правило, менее интенсивно, что может говорить об

их несколько отличных от предидущих выводных протоков тинкториальных свойствах к данному красителю. Анализируя серии полутонких срезов по глубине можно прийти к выводу, что междольковый проток достаточно протяжен. Трудно уловить момент его перехода в общий выводной проток, который только в дистальной своей части, как правило, прямолинеен и не имеет латеральных сообщений ни с какими другими протоками. Анастамозов общих выводных протоков между рядом расположенными индивидуальными железами ни на одном препарате нами не выявлено. Стенка общего выводного протока представлена по всему его протяжению только многослойным плоским эпителием (рис. 3.47), который переходит в покровный эпителий слизистой оболочки губы и неба. Именно наличие в стенке протока многослойного плоского эпителия свидетельствует о его принадлежности к главному выводному протоку. Момент перехода двухслойного эпителия стенки междолькового протока в многослойный эпителий главного выводного можно считать его началом.

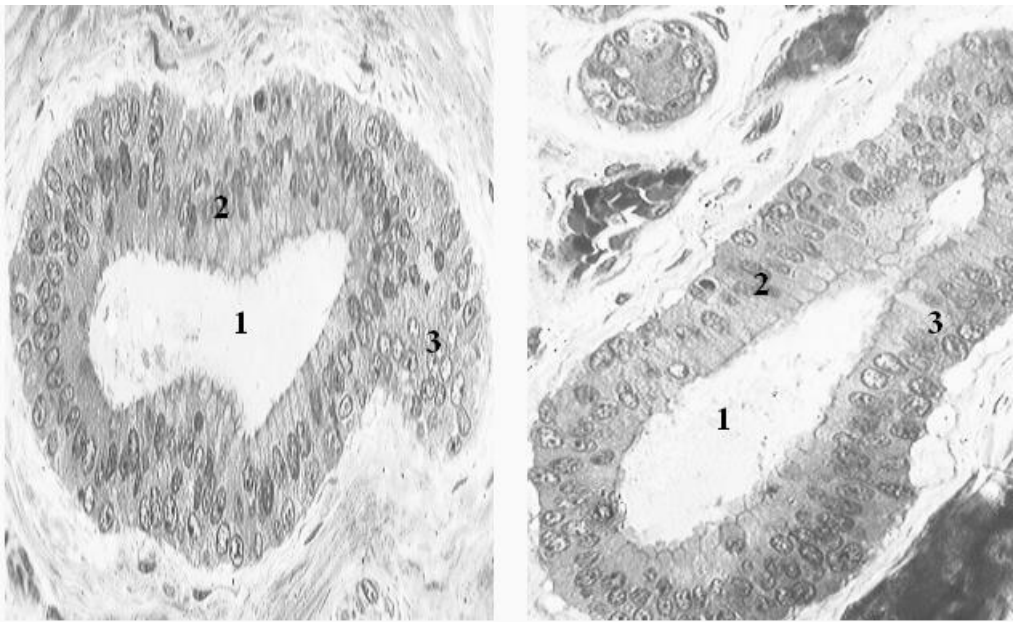

Рис. 3. 47. Общий выводной проток.

Полутонкий срез. Окраска толуидиновым синим. Объектив, 40.

1 – просвет протока; 2 – многослойный плоский эпителий стенка протока;

3 - место изгиба и вращения.

Признаком, свидетельствующим о принадлежности протока к общему выводному, является отсутствие в его стенке секреторных, миоэпителиальных, «светлых» клеток, а также ветвления. Со стороны внешней поверхности покровного эпителия образуется воронкообразное углубление, в области которого происходит постепенный переход от эпителия стенки общего выводного протока к покровному эпителию слизистой оболочки полости рта. Именно этот переход можно считать местом окончания общего выводного протока.

Резюмируя все сказанное выше можно утверждать, что выводные протоки индивидуальной небной и губной железы человека образуют очень сложную разветвленную в пространстве систему эпителиальных трубок гландулоциты, которых проявляют признаки секреторной активности за исключением общего выводного протока.

Данные морфометрического исследования системы выводных протоков (от вставочного до главного выводного) позволяют говорить об определенной закономерности и особенностях их пространственного строения и формы. Особенностью строения выводных протоков индивидуальной небной и губной железы человека является значительная разница их параметров, заметно выраженная при переходе одного протока в другой, где часто обнаруживаются сужения, а затем колбообразные расширения просвета и истончения стенки. Изменения сечения в протоках происходит постепенно, как ожидалось, а в некоторых местах скачкообразно. Чаще это наблюдается при переходе от вставочного протока к терминальному внутридольковому и на участке центральный внутридольковый выводной проток – дольковый, а также в месте впадения долькового протока в междольковый.

Естественно, что наибольшим наружным диаметром и просветом, как и ожидалось, обладает главный выводной проток. Однако его метрические параметры не сильно отличаются от параметров междолькового протока. При

морфометрии общего выводного протока и изучении его по сериям полутонких срезов от места образования вплоть до его окончания в области устья обнаружено, что он может иметь несколько ампулообразных расширений и сужений. Сужение протока в области устья происходит за счет его наружного диаметра и, что особенно выражено, – за счет резкого уменьшения просвета. В области устья общего выводного протока (конечный пункт системы выведения слюны) отношение толщины стенки к диаметру просвета значительно отличается в сравнении с таковым соотношением у вставочного протока (начальный сегмент экскреторной системы).

В целом, для системы выводных протоков характерны перепады наружного диаметра при сохранении общих тенденций.

В секреторном процессе принимают участие (за исключением общего выводного протока) все железистые трубки, поэтому их стенки состоят из тех же секреторных гландулоцитов, что и концевые отделы. Среди гландулоцитов всех выводных протоков за исключением общего встречаются так называемые «светлые клетки» - клетки диффузной эндокринной системы и тканевые лимфоциты. Мышечный эпителий на наших препаратах встречается только в стенках концевых и вставочных отделов исследуемых желез.

Полученные данные согласуются с данными некоторых авторов о том, что дольки исследуемых малых слюнных желез являются полимерным образованием с несколькими уровнями структурной упорядоченности. Такая упорядоченность, по нашему мнению, определена, в частности, и особенностями структурной иерархии системы выводных протоков. Учитывая закономерности ветвления протоков, сопровождающих их сосудов кровеносного русла и интерстициальных «отсеков» - в дольке небной и губной железы можно выделить несколько субдольковых единиц, представляющих совокупности концевых и вставочных отделов. Таким образом, элементарный уровень организации дольки представлен совокупностью ацинусов и

вставочных протоков. Интегрирует субдольковые единицы в объеме, занимаемом долькой, - центрально расположенный по отношению к боковым его дихотомическим разветвлениям внутридольковый проток. Таких аксиальных протоков в дольке железы несколько. Особенностью строения такого протока является наличие двух-трех, и не более, дихотомических ветвлений с образованием довольно непротяженных, с равномерно изменяющейся шириной трубок нескольких порядков, которые терминальной своей частью связаны с концевыми отделами.

Результаты структурного и стереологического анализа позволяют выделить в исследуемых железах человека следующие трубчатые эпителиальные компоненты, выеделяющие секрета:

1) вставочные выводные протоки, количество которых сопоставимо с количеством концевых отделов;
2) центральные внутридольковые протоки и их боковые дихотомические разветвления вплоть до терминальных трубок, связанных со вставочными протоками;
3) дольковые протоки;
4) два-три междольковых протока;
5) один общий выводной проток.

Данные экскреторные эпителиальные компоненты образуют в совокупности в толще слизистой неба и губ человека пространственно сложную ветвистую систему, морфологические особенности строения которой (извилистость по протяжению, наличие пунктов ретенции и накопления секрета) должны способствовать продвижению по протокам секрета и его выделению. К таким особенностям, по нашему мнению, можно отнести:

- малый внутренний диаметр протоков (явление капиллярности);
- наличие ампулообразных расширений (своеобразных ретенционных пунктов на пути секрета);
- существование резких сужений протоков и изгибов вокруг своей оси;
- чередование прямолинейного и извитого хода и резких сужений

протока и последующих ампулообразных расширений;

– истончение стенки протоков в ампулообразно расширенных местах и тесное взаимоотношение с емкостным звеном кровеносного МЦР.

Необходимо отметить важную микроанатомическую закономерность синтопии емкостного ГМЦР и системы выводных протоков исследуемых малых слюнных желез человека. Поскапиллярные венулы начинают образовываться в области перехода концевых отделов во вставочные. На уровне внутридольковых протоков они своим слиянием формируют собирательные вены различного диаметра. Крупные коллекторные венулы имеют тесную синтопическую связь, как правило, с междольковым протоком и начальным отрезком главного выводного протока, где часто образуют как бы венозную муфту.

Пространственное расположение артериолярных микрососудов не связано с расположением и ветвлением экскреторных протоков желез.

В слизистой оболочке неба находится несравненно большее количество индивидуальных небных желез (более двухсот, согласно литературным данным) в сравнении с губными. Небные железы локализованы в слизистой оболочке твердого неба, где не развит подслизистый слой и образуют скопления - железистые зоны.

В губных железах более выражена полиморфность долек по сравнению с небными железами. Они отличаются большей протяженностью междольковых и общего выводного протока а также имеют больший диаметр междолькового протока. Индивидуальные губные железы локализуются в слизистой оболочке с хорошо развитым подслизистым слоем и подлежащими мышцами губы. Можно предположить, что подвижность слизитой оболочки и сокращение мышц могут оказывать некоторое влияние наряду с другими механизмами на продвижение и выделение секрета по экскреторным протокам.

Итак, проанализировав имеющиеся данные можно сделать следующие выводы, относительно организации экскреторных протоков в исследуемых железах и их взаимоотношениях с некоторыми звеньями МЦР.

1. Каждая индивидуальная губная и небная железа человека имеет сложноразветвленную систему выводных протоков и включает: вставочные, внутридольковые, дольковые, междольковые и общий выводной проток, по которым выделяется секрет преимущественно слизистого характера.

2. Средние значения наружного диаметра поперечного профиля протоков губных и небных желез человека очень близки:

а) у небной железы находится в пределах от 35,79±1,53 мкм у вставочного до 192,03±2,35 мкм - у общего выводного протока.

б) у губной железы от 37,50±1,51 мкм - у вставочного - до 182,28±2,22 мкм - у общего выводного протока.

3. Наименьшим просветом (внутренний диаметр), а значит и пропускной способностью, обладают вставочные протоки исследуемых малых слюнных желез (небных - 18,11±1,09 мкм и губных - 18,98±1,04).

4. В выводных протоках исследуемых желез выявлены резкие сужения наружного и внутреннего диаметра, чередующиеся с последующими ампулообразными расширениями протока - своеобразными ретенционными пунктами и пунктами накопления секрета.

5. Наибольшим диаметром, а значит и пропускной способностью для секрета обладают в небных железах общие выводные протоки (192,03±2,35 мкм), а в губных - междольковые протоки (195,59 ±59 мкм).

6. По протяжению выводных протоков выявляется чередование их прямолинейного и извитого хода. Обнаружены изгибы протоков не только в стороны, но и вокруг своей оси.

7. В местах ампулообразного расширения протоков наблюдается истончение стенки в непосредственной близости, от которой локализуются венозные сосуды МЦР.

8. Посткапиллярные венулы и капилляры (обменные микрососуды) находятся в тесной синтопической связи с разветвлениями внутридольковых протоков.

9. Кровеносные емкостные микрососуды желез (собирательные и коллекторные венулы) обеспечивают отток крови от долек и занимают место по ходу междольковых и общего выводных протоков.

10. В стенках концевых отделов и вставочных выводных протоков, кроме секреторного эпителия многочисленными эффекторными элементами являются миоэпителиальные клетки. Клетки мышечного эпителия в малых слюнных железах при окраске толуидиновым синим визуализируются только в пределах вставочных протоков и концевых отделов.

11. В стенках выводных протоков небных и губных желез выявлены клетки диффузной эндокринной системы, а в стенке общих выводных протоков эпителиоциты не проявляют признаков секреторной активности.

IV. СТРУКТУРНАЯ ОРГАНИЗАЦИЯ ПРОТОКОВ СЛЁЗНОЙ ЖЕЛЕЗЫ ЧЕЛОВЕКА (ПАЛЬПЕБРАЛЬНАЯ ЧАСТЬ)

4.1. Общая морфологическая характеристика слезной железы человека.

В слезной железе выделят две части (доли): пальпебральную и орбитальную, представляющие собой два сравнительно объемных, пространственно очень сложно устроенных конгломерата отдельных, но многочисленных, различной величины и формы «гроздьевидных железок».

«Гроздьевидные железки» пальпебральной части слезной железы состоят из концевых отделов и выводных протоков и по размерам и форме напоминают дольки малых слюнных желез и (рис 4.1.). Поэтому по аналогии с небными и губными слюнными железами мы предлагаем их выделять под названием долек слезной железы. Они в конгломерате пальпебральной доли отделены друг от друга значительной толщины прослойками жировой ткани.

Внутри же самой дольки ее эпителиальные компоненты (концевые отделы и выводные протоки) очень тесно расположены друг к другу. Об этом свидетельствую узкие интерстициальные пространства между ними на срезах и соответствующие им межацинарные щели на трехмерных восковых реконструкциях (рис. 4.2, 4.3).

При исследовании серий срезов слезной железы человека обращает на себя внимание наличие хорошо развитой жировой клетчатки по периферии долек и между ними, значительно более выраженное, чем в случаях с небной и губной железой.

На гистологических препаратах концевые отделы и выводные протоки долек слезных желез на первый взгляд кажутся хаотично расположенными в их

пространстве, при этом они очень тесно скомпанованы в объеме каждой дольки слёзной железы (рис. 4.3).

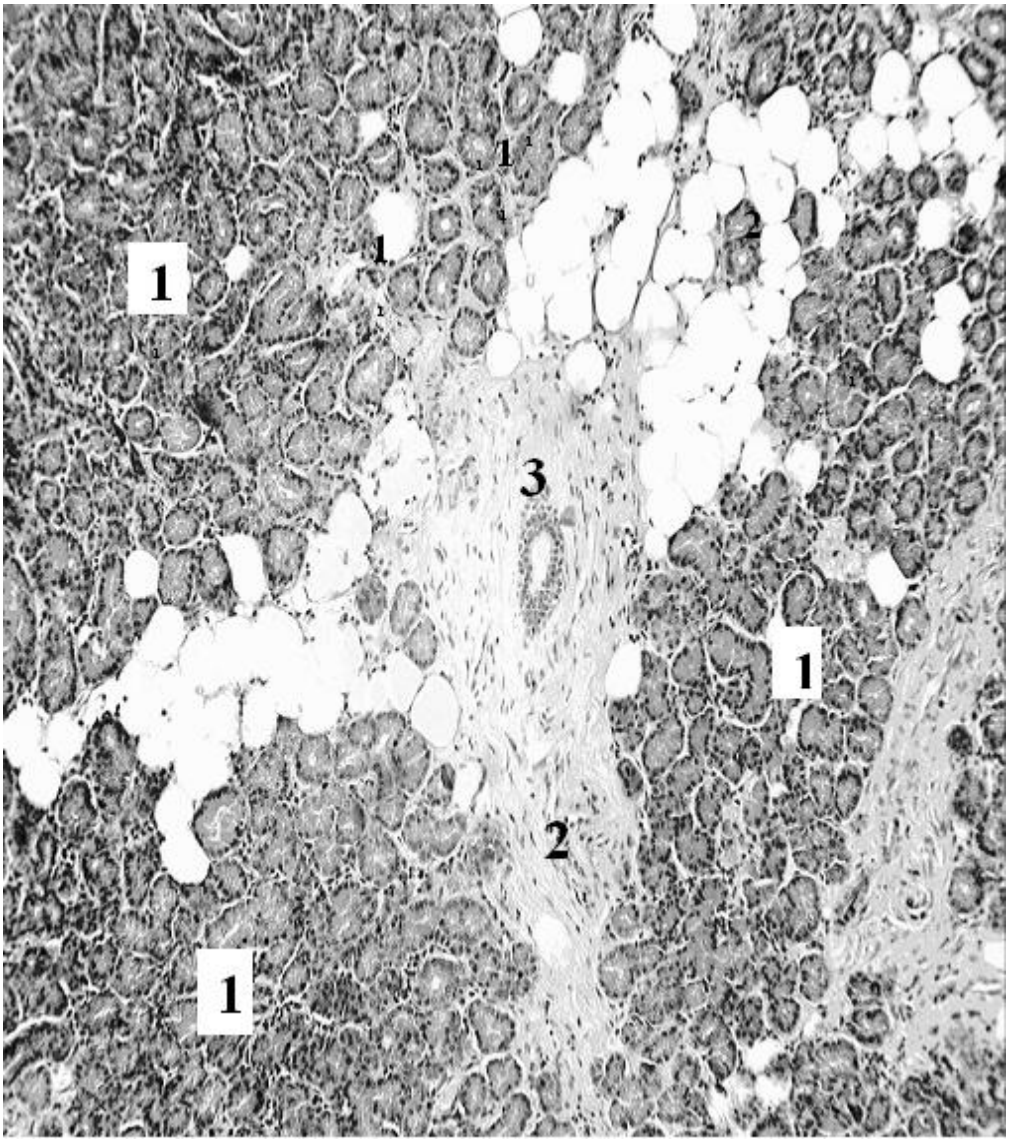

Рис. 4.1. Пальпебральная часть слёзной железы человека. Гистологический срез, окраска гематоксилином и эозином, объектив 3,7.

1 – долька;

2 - междольковый интерстиций;

3 – выводной проток.

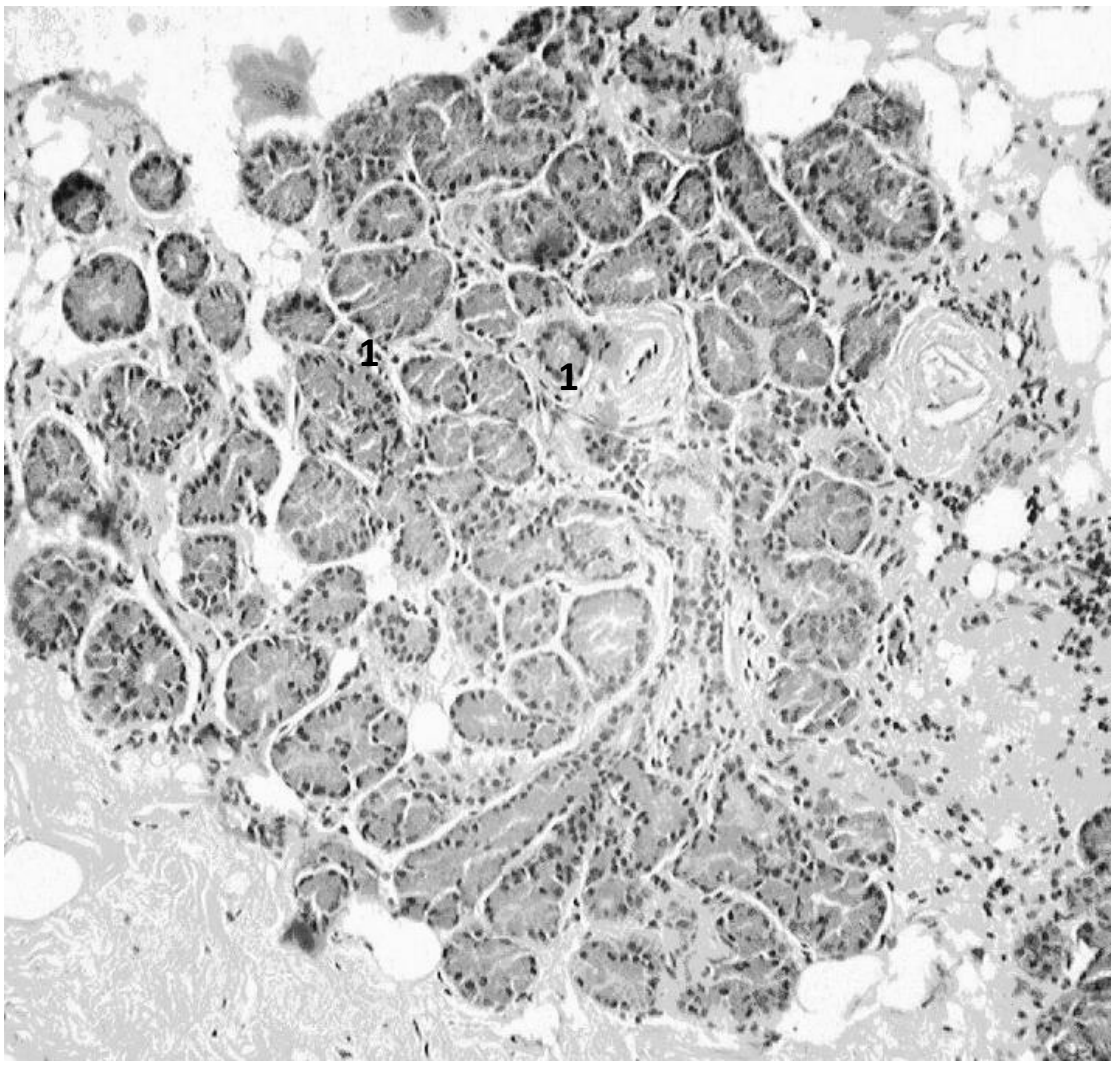

Рис. 4.2. Отдельная долька слезной железы человека.

Гистологический срез, окраска гематоксилином и эозином.

Объектив 10.

Сами эпителиальные компоненты (ацинусы и выводные протоки) дольки на первый взгляд на срезах выглядят более «миниатюрными» в сравнении с таковыми у малых слюнных желез, что подтвердилось впоследствии при их морфометрии. Внутри дольки слезной железы не определяются протоки со значительным просветом (внутренним диаметром), просветы протоков здесь сопоставимы с просветами концевых отделов железы.

Рис. 4.3. Пластическая реконструкция дольки слёзной железы.
Линейное увеличение 240 раз.

Крупные выводные протоки слезной железы, как правило, определяются в приэпителиальной зоне свода конъюктивы. Общие выводные протоки открываются устьями на поверхности свода конъюктивы и ее углублениях (рис. 4.4). Протоки пальпебральной части слезной железы тонкие и многочисленные. На некоторых гистологических препаратах таких протоков насчитывается на поверхности эпителиальной выстилки свода конъюктивы (пространство в углу, образованном обоими конъюктивами: конъюктивой глазного яблока и конъюктивой века) до двух десятков. В области латерального свода конъюктива представляет собой тонкую слизистую оболочку, состоящую из собственной пластинки с весьма характерным покровным эпителием и расположенными в ее толще выводными протоками трубчато-альвеолярных слезных желез и их устьями (рис. 4.4, 4.5).

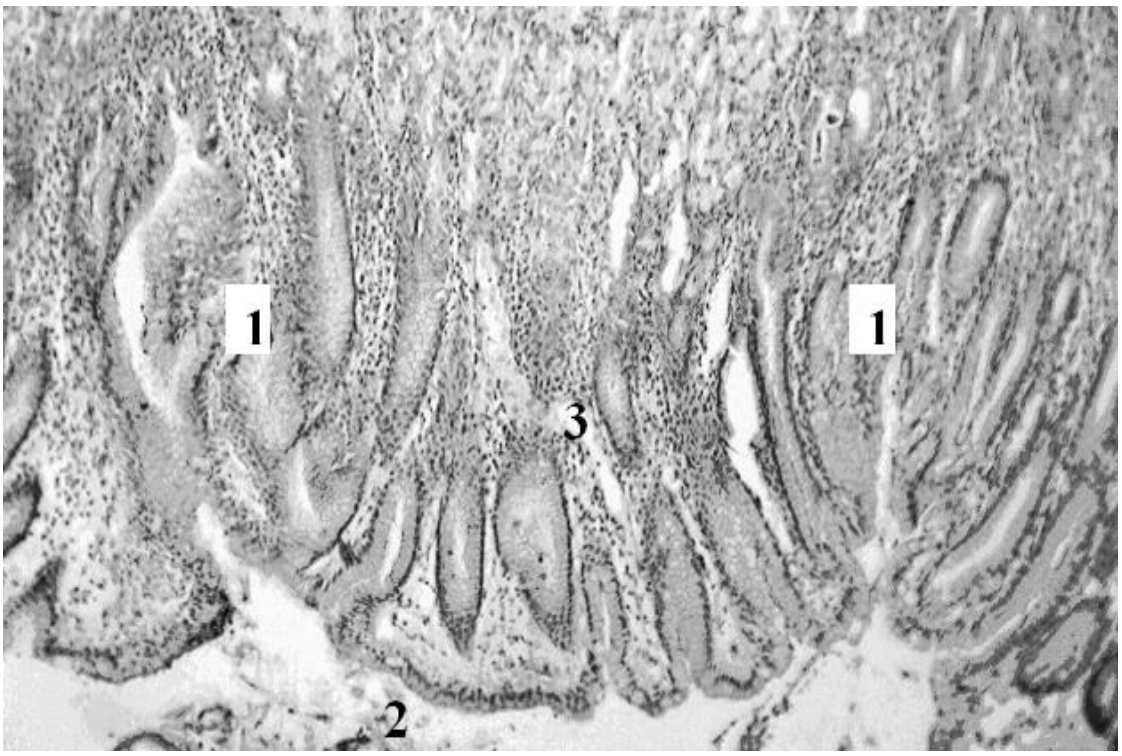

Рис. 4.4. Выводные протоки слёзной железы в области свода конъюктивы.

Тангенциальный гистологический срез, окраска гематоксилином и эозином. Объектив 10.

1 – протоки железы;

2 – покровный эпителий;

3 – диффузная лимфатическая инфильтрация.

Необходимо отметить, что покровный эпителий различен в тех или иных отделах конъюктивы века. Чаще всего он многослойный, состоящий из трех слоев клеток. Наиболее глубоко лежащий слой представлен клетками цилиндрической формы, средний слой – клетками полигональной формы, а поверхностный слой образован плоским или низким кубическим эпителием. Средний остистый слой в большей части конъюктивы может быть не выражен или полностью отсутствовать. В покровном эпителии выявляются единичные бокаловидные клетки, продуцирующие и выделяющие слизь. Ближе к краю века плоский эпителий становится многослойным и сливается с эпидермисом кожи.

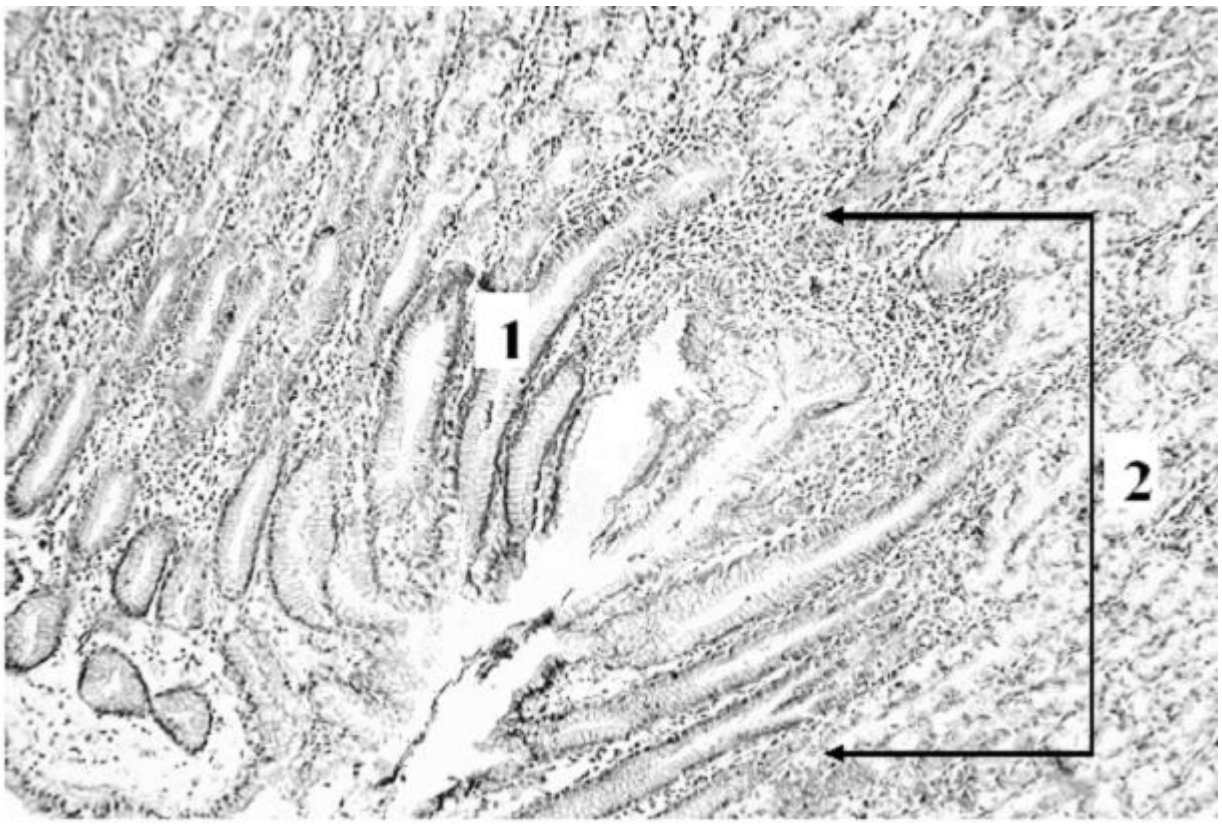

Рис. 4.5. Выводные протоки слёзной железы.

Тангенциальный гистологический срез, окраска гематоксилином и эозином. Объектив 10.

1 – протоки железы;

2 – приэпителиальная зона.

На препаратах, взятых в области верхнего свода конъюктивы в месте локализации пальпебральной доли, хорошо видно, что эпителиальная выстилка образует, выраженные складки и вместе с соединительнотканной основой слизистой оболочкой во многих участках формирует впячивания по направлению просветов выводных протоков слёзной железы. Такие впячивания могут быть различной глубины и ширины, но они всегда ориентированы на встречу общим выводным протокам слёзной железы (рис. 4.5).

На одном и том же гистологическом срезе выводные протоки могут оказаться в продольной, поперечной, тангенциальной плоскости или иметь более сложную конфигурацию вплоть до спирализации своего хода

(рис.4.6),.что может свидетельствовать, в ряде случаев, об их более сложной пространственной ориентации в конъюктиве.

Рис 4.6. Фрагмент рисунка 4.5. Спиралевидный изгиб общего выводного протока слёзной железы.

Гистологический срез, окраска гематоксилином и эозином.

1 – протоки железы;

2 – покровный эпителий.

В ее толще, в приэпителиальной зоне, происходит переход протокового эпителия в эпителиальную выстилку конъюктивы. Некоторые из впячиваний конъюктивы достаточно широкие и глубокие, в них открываются сразу несколько выводных протоков своими устьями (рис. 4.4, 4.7).

Исходя из выше сказанного, можно говорить о наличии (как и в слюнных железах), типичных устьев на поверхности конъюктивы. Необходимо отметить, что на срезах слёзной железы в пределах дольки визуализируется несколько

иная картина по сравнению со сравниваемыми слюнными железами. В частности, не определяются или плохо выражены просветы полостей концевых отделов.

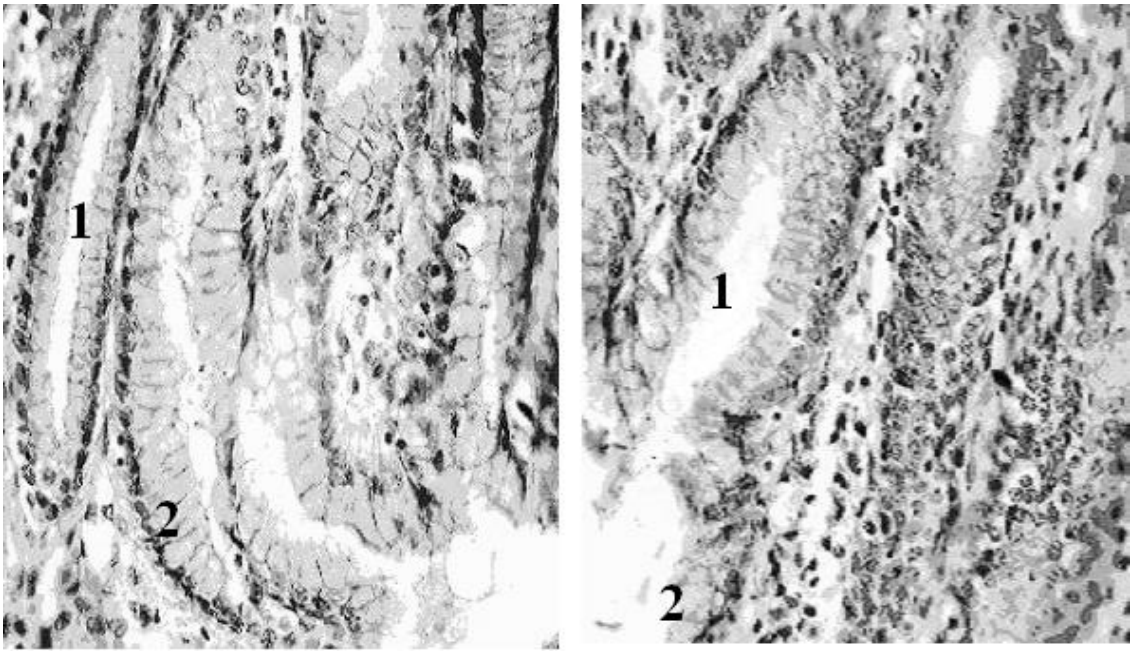

Рис. 4.7. Выводные протоки слёзной железы. Свод конъюктивы. Тангенциальный гистологический срез, окраска гематоксилином и эозином. Объектив, 20.

1 – просвет протока;

2 – эпителиоциты стенки протока.

Кроме того, просветы многих протоков в пределах дольки очень узкие, щелевидные, а иногда на срезах вовсе не определяются (рис. 4.8). Особенно это касается просветов протоков, непосредственно примыкающих к концевым отделам. В тех же случаях, когда просветы концевых отделов визуализируются, они мизерны, часто имеют неправильную форму, что затрудняет их измерение и получение морфометрической информации.

Некоторое количество концевых отделов в дольках слезной железы человека по форме идентично концевым отделам слюнных желез, однако при

этом, как правило, не определяется хорошо заметный переход концевого отдела в слезный проток.

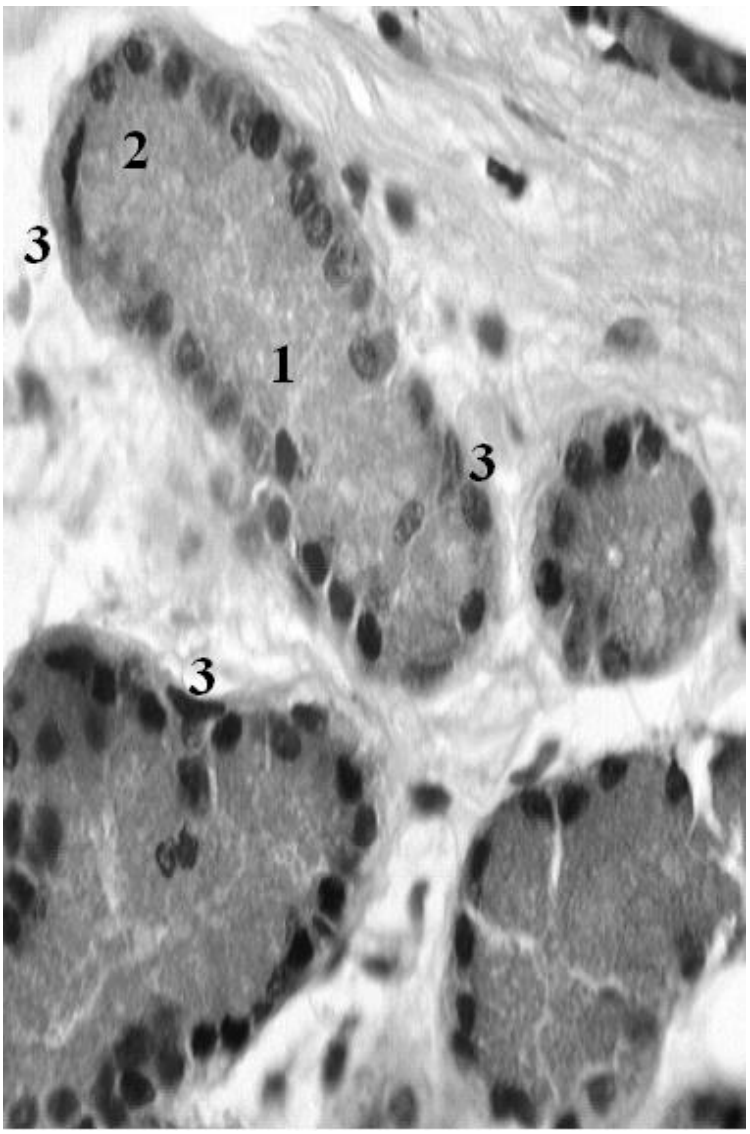

Рис. 4.8. Эпителиальные железистые компоненты слёзной железы.

Гистологический срез, окраска гематоксилином и эозином.

Объектив 20.

1 – проток железы;

2 – концевой отдел;

3 – ядро миоэпителиальной клетки.

Концевые отделы и на срезах, и на реконструкциях, как правило, не венчаются правильной круглой формы концевыми расширениями. На

реконструкции затруднительно идентифицировать границу между протоками непосредственно связанными с концевыми отделами (рис.4.9).

Также на препаратах, в пределах дольки, не визуализируется, как в случае с малыми слюнными железами, заметная разница калибров выводных протоков слезной железы.

Так как мы в своей работе предприняли попытку сопоставления и обобщения данных, полученных при изучении трехмерной организации железистого эпителия (выводных протоков в синтопическом единстве с емкостным звеном ГМЦР) различных по функциональному предназначению желез, то это потребовало от нас сохранить при изучении слезных желез тот же методологический принцип и подходы. Хотя не все они оказались, по тем или иным причинам, приемлемыми.

Рис. 4.9. Пластическая реконструкция центрального внутридолькового протока слёзной железы (коаксиальные элементы частично удалены).

Линейное увеличение 240 раз.

В своих исследованиях мы исходили из того, что слезная железа, как и слюнные, является полимерным органом, имеющим свою специфику синтопических взаимоотношений в трехмерном пространстве. Поэтому вначале исследования нам было необходимо выявить тот уровень структурной организации разнохарактерных тканей слёзной железы человека, который бы соответствовал понятию структурно-функциональной единицы.

По нашему мнению, ею можно считать за дольку слезной железы. В дольке можно выделить несколько гроздьевидных совокупностей, включающих в себя слезные протоки самого малого внутреннего диаметра и венчающие их концевые расширения (ацинусы).

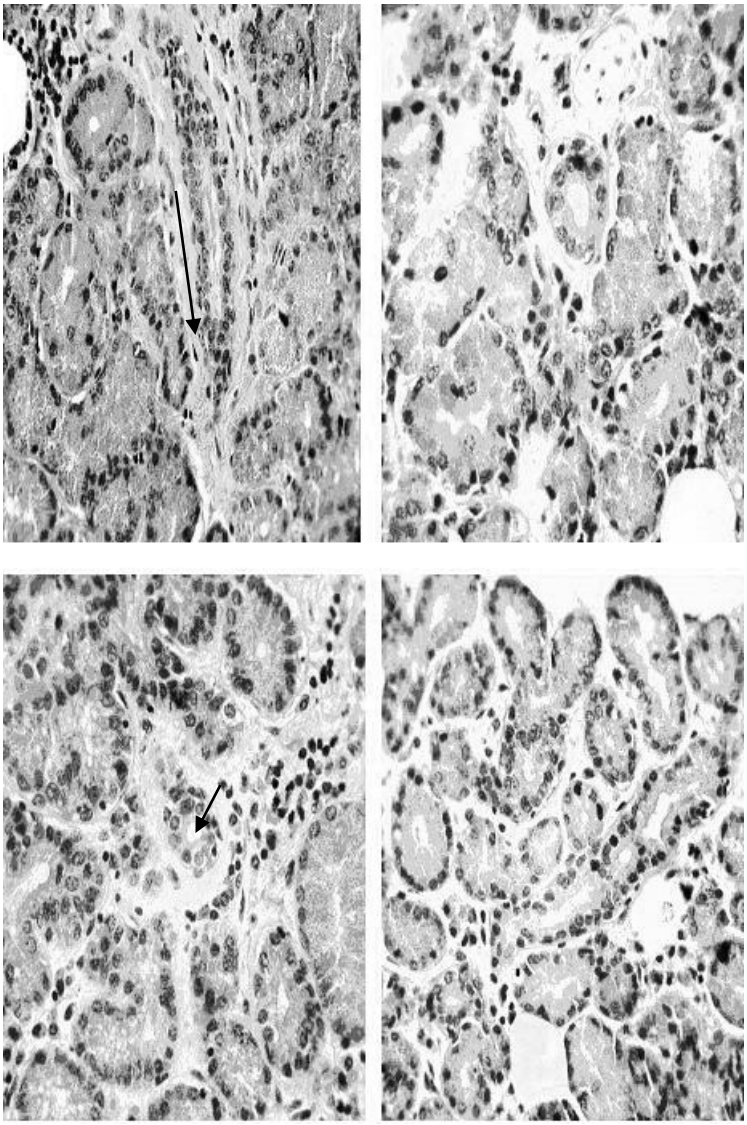

Рис. 4. 10. Внутридольковый проток и его коаксиальные эпителиальные компоненты (внутридольковые протоки указаны стрелками). Гистологические срезы, окраска гематоксилином и эозином.

Объектив 20.

Полость концевого отдела слезной железы связана с полостью только с одной примыкающей к ней слезной трубки. Мельчайшие слезные протоки, сливаясь, формируют протоки более крупного диаметра, локализованные внутри объема занимаемого долькой. Здесь они раположены радиарно по отношению к аксиальному внутридольковому протоку. Такие протоки способны интегрировать то или иное количество альвеолярно-тубулярных совокупностей, напоминающих типичный аденомер (субдольковую единицу) малых слюнных желез.

Таким образом, анализ серий срезов и декомпозиционный анализ пластических реконструкций позволяет сделать вывод о том, что пальпебральная доля слезной железы состоит из многочисленных достаточно крупных долек, которые имеют практически тот же принцип устройства, что и исследованные и описанные нами ранее дольки желез в главе 3. Каждая долька имеет несколько осевых выводных внутридольковых протоков (рис. 4.10). Их разветвления на всем протяжении окружены секреторными эпителиальными компонентами в виде концевых отделов и соответствующих им мельчайших терминальных слезных протоков, образующих в совокупности структурные элементы гроздьевидной формы (рис. 4.11).

Наиболее протяженные и крупные протоки слезной железы локализованы вне приделов долек. В результате такого строения на одних гистологических срезах мы видим только относительно крупные просветы протоков и их стенки (приэпителиальная зона) в непосредственной близости от покровного эпителия конъюктивы, а на других – протоки малого калибра вплоть до их концевых расширений мешковидной формы, образующих гроздьевидные скопления (аденомеры долек) в толще конъюктивы.

Так как протоки, соответствующие вставочным протокам слюнных желез в слезных железах отсутствуют, между ними и концевыми отделами нет явной видимой границы. При исследовании срезов и реконструкций, создается

впечатление, о том, что концевые отделы слезных желез не имеют отдельного соединительного сегмента с системой выводных протоков. Следовательно, они не должны называться ацинусами, более правильно, по нашему мнению, называть их альвеолами.

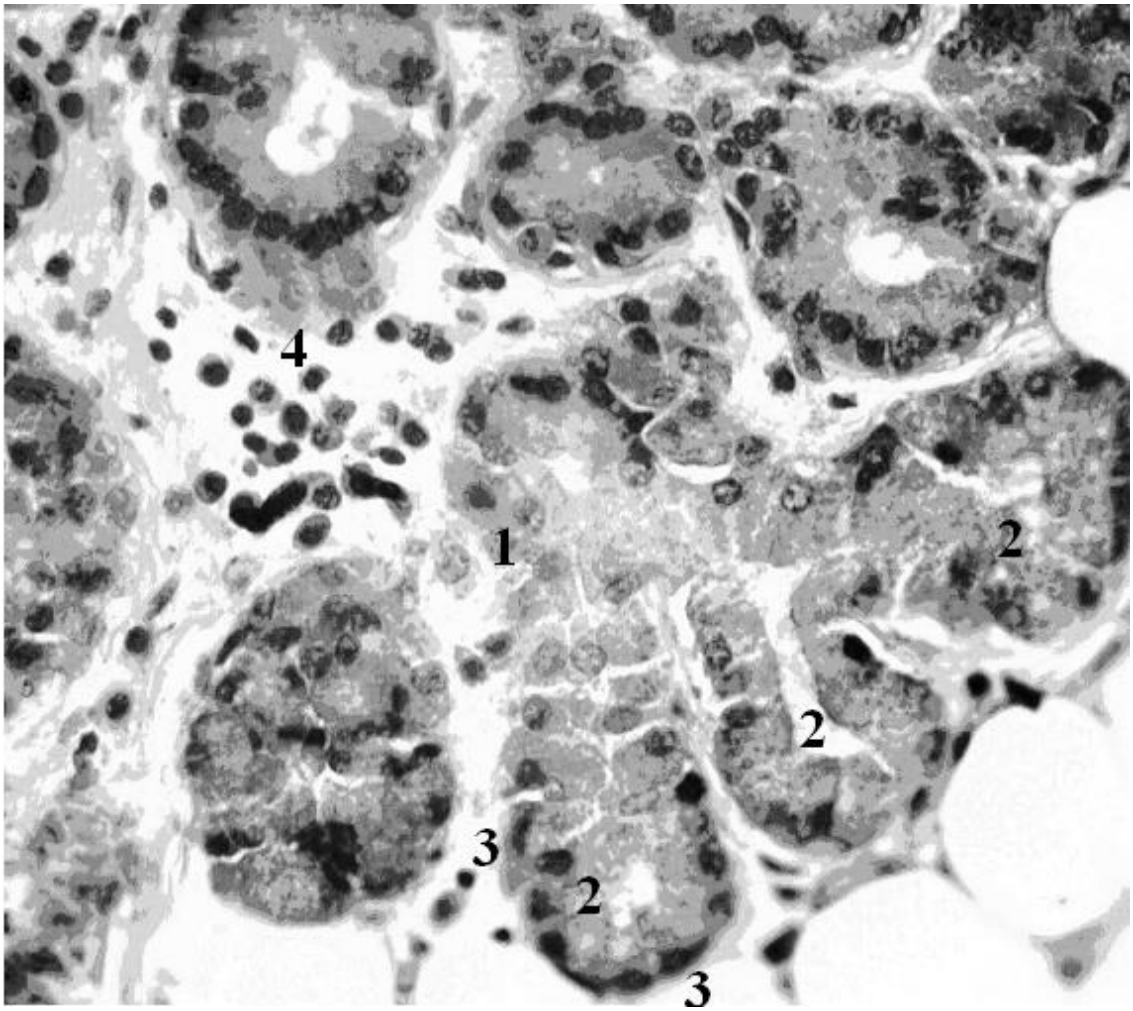

Рис. 4. 11. Небольшая «гроздь» концевых отделов и интегрирующий внутридольковый выводной проток слёзной железы.

Гистологический срез, окраска гематоксилином и эозином.

Объектив 20.

1 –внутридольковый проток;

2 – концевой отдел;

3 – ядро миоэпителиальной клетки;

4 – лимфатическая инфильтрация интерстиция,

Так как протоки, соответствующие вставочным протокам слюнных желез в слезных железах отсутствуют, между ними и концевыми отделами нет явной видимой границы. При исследовании срезов и реконструкций, создается впечатление, о том, что концевые отделы слезных желез не имеют отдельного соединительного сегмента с системой выводных протоков. Следовательно, они не должны называться ацинусами, более правильно, по нашему мнению, называть их альвеолами.

В кровоснабжении слёзной железы, как хорошо известно, принимают участие артерии глазницы. Непосредственно к железе доставка крови осуществляется благодаря слезной артерии являющейся латеральной ветвью глазной артерии.

Слезная артерия отдает ряд поверхностных ветвей к капсуле и вглубь железы. Ее конечными ветвями являются латеральные артерии верхнего и нижнего века. Доставка крови к капиллярной сети долек слезной железы осуществляется несколькими артериолами, которые проходят в очень крупных интерстициальных промежутках богатых жировой тканью (рис. 4.12).

Рядом с ними не определяются соответствующие сосуды венозного типа. Каждая такая артериола снабжает кровью несколько смежных долек. От нее берут свое начало прекапиллярные артериолы непосредственно питающие кровью дольку.

Сеть капилляров едина и не разделяется на блоки, которые соответствовали бы субдольковым единицам. Кровеносные капилляры располагаются в пространствах между несколькими смежными концевыми отделами. Как и в случаях со слюнными железами, подтверждается факт тесного синтопического соответствия внутридольковых выводных протоков и посткапиллярных венул (рис. 4.13).

Известно, что данные емкостные сосуды и их стенка характеризуется повышенной гидравлической проводимостью.

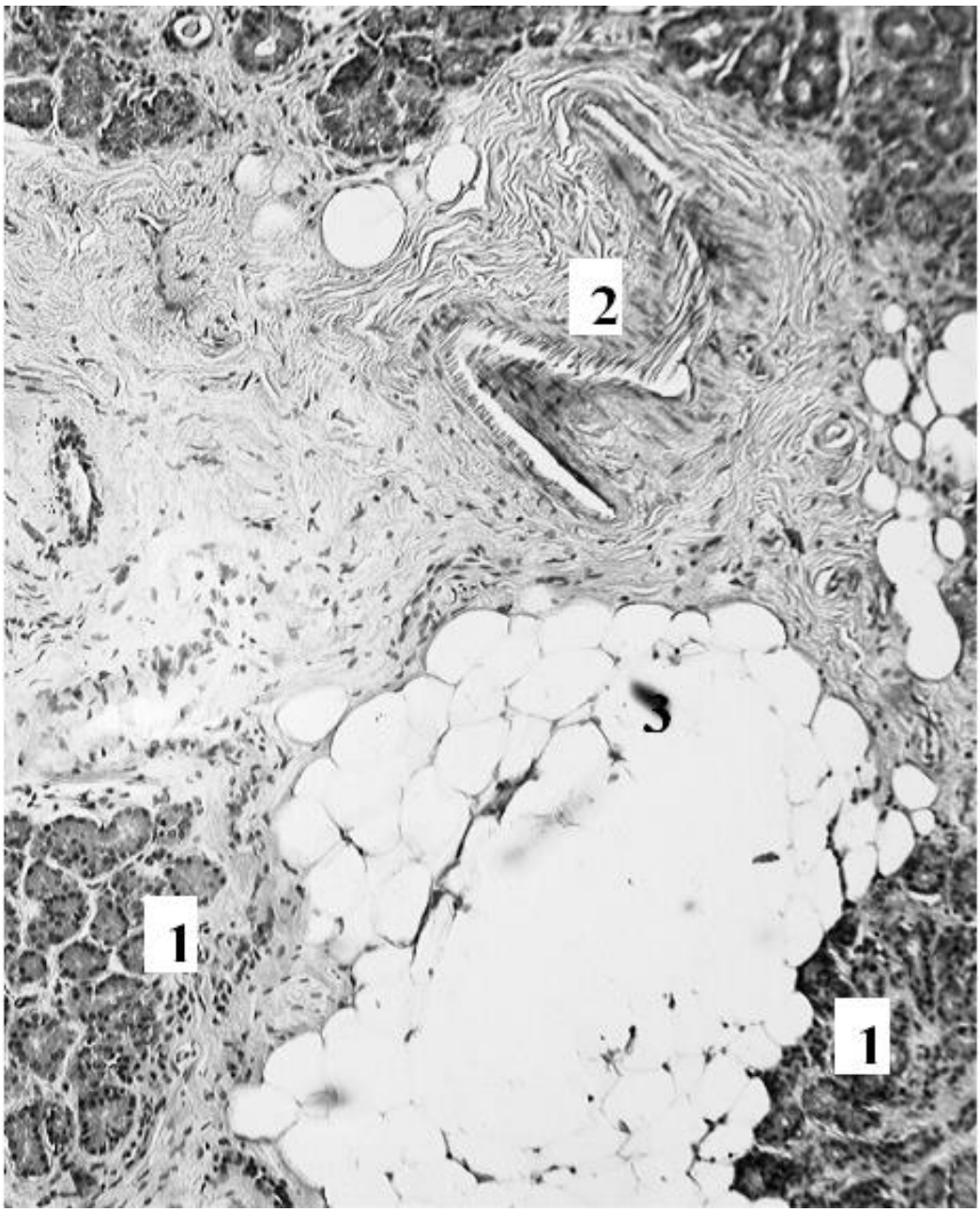

Рис. 4. 12. Кровеносные сосуды и протоки слёзной железы человека. Гистологический срез, окраска толуидиновым синим, объектив, 10.

1 – дольки;

2 – артериальный сосуд;

3 – жировая клетчатка.

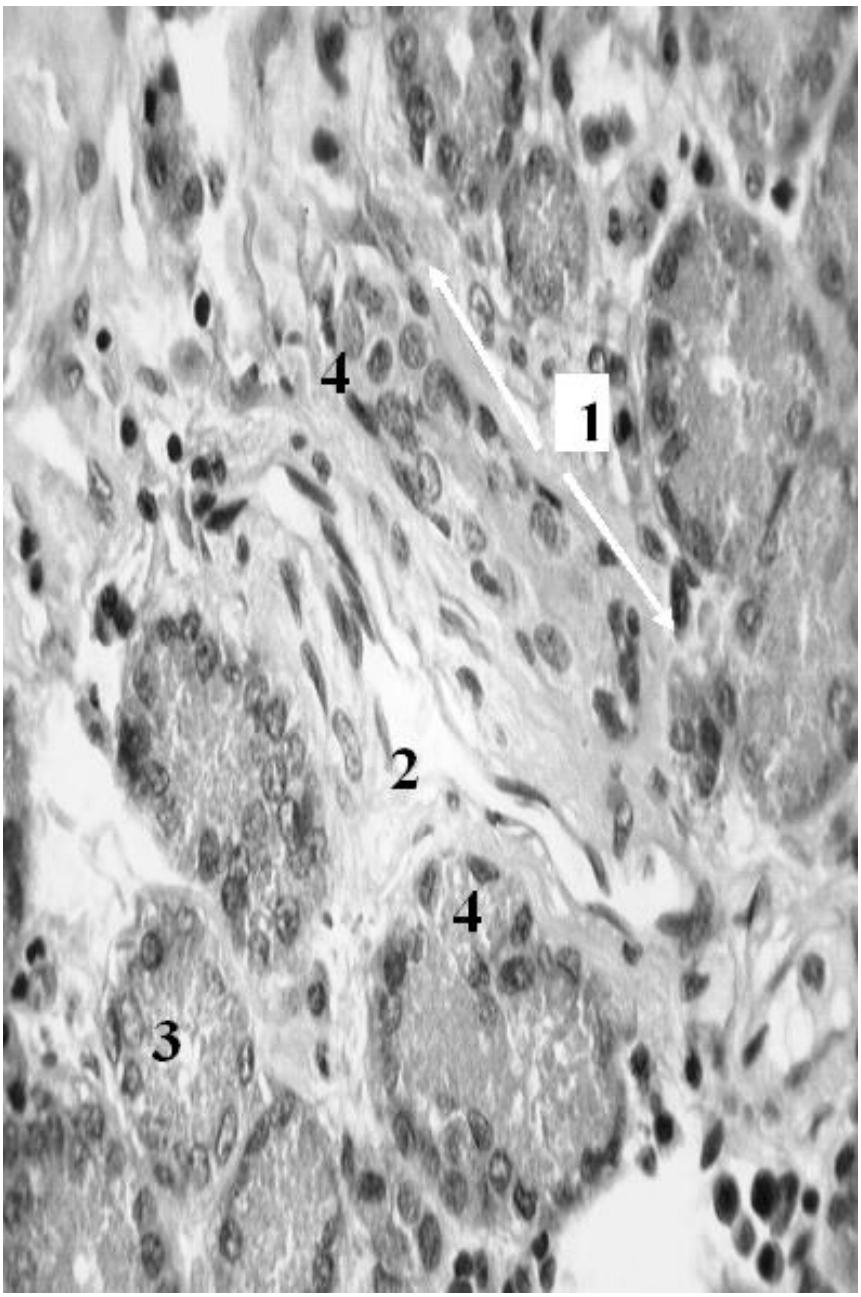

Рис. 4.13. Синтопическое единство крупного выводного протока и собирательной венулы слёзной железы.

Гистологический срез, окраска толуидиновым синим. Объектив, 20.

1 – выводной проток; 2 – венула;

3 – концевой отдел; 4 – ядро миоэпителиальной клетки.

Это связано с тем, что стенка посткапиллярных венул образована фенестрированным эндотелием. Экспериментальные данные говорят о том,

что по путям предпочтительного кровотока кровь из прекапилляров может попадать в емкостные сосуды, которые переполняются кровью и расширяются. При этом нарастает гидростатическое давление крови и фильтрирующая способность эндотелиальной стенки посткапиллярных венул увеличивается. Другими словами, такое синтопическое единство выводных протоков и вен не случайно, оно часто определяет их взаимодействие посредством фильтрации жидкости из интерстиция по межклеточным пространствам стенки протоков в обоих направлениях.

Необходимо отметить, что метрические показатели наружного диаметра кровеносных сосудов микроциркуляторного русла слезной железы человека в области ее пальпебральной доли практически не отличается от наружного диаметра небных и губных слюнных желез человека (рис. 4.14, таб. 4.1, В.1).

Таблица 4.1.

Метрические показатели наружного диаметра кровеносных сосудов МЦР слезной железы человека в мкм (M ±m)

Артериола	Прекапиллярная артериола	Капилляр	Посткапиллярная венула	Венула
30,06 ±0,08	13,01 ±0,41	8,97 ± 0,23	18,15 ±1,06	36,15 ±1,01

Учитывая во многом тождественность кровоснабжения на микроциркуляторном уровне, структуры железистого эпителия слезных и слюнных желез, единых процессов их функционирования, а также биосинтетическую деятельность секреторных гландулоцитов и фильтрационную способность, можно говорить о двойственной природе функционирования этих желез и о том, что она может быть реализована на уровне субдольковой единицы – аденомера.

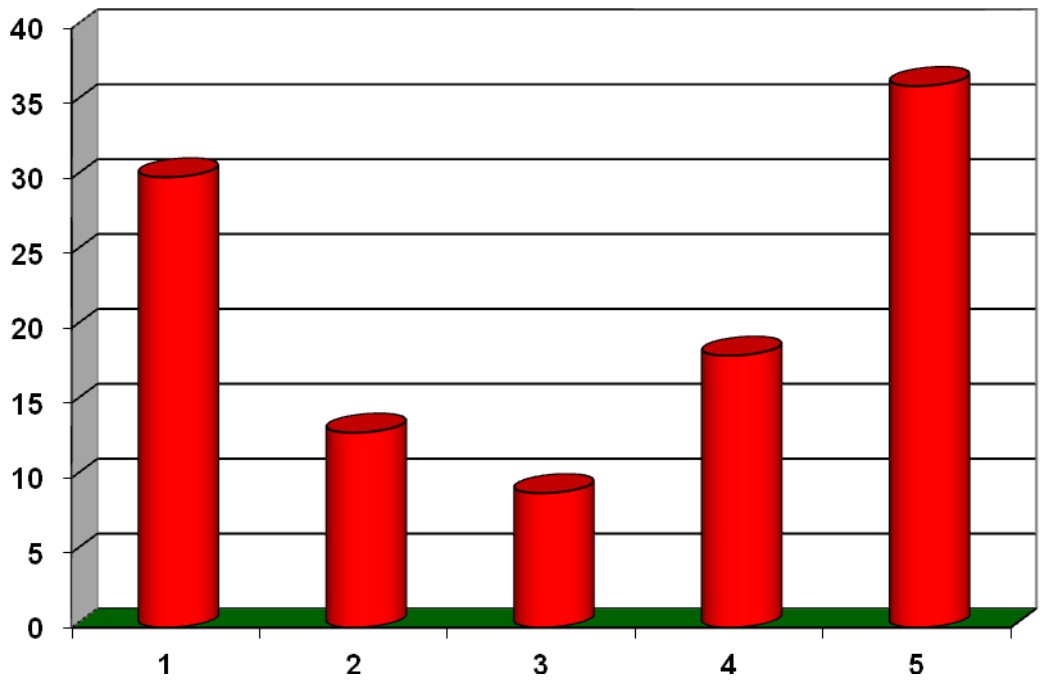

Рис. 4.14. Динамика изменений наружного диаметра кровеносных сосудов МЦР слёзной железы человека.

1 – артериола;

2 – прекапиллярная артериола;

3 – капилляр;

4 – посткапиллярная венула;

5 - венула.

Так как для выявления элементарных структур слёзной железы нами использовался тот же принцип и подходы, что и при исследовании слюнных желез, то традиционно к элементарному уровню организации структуры слёзной железы мы отнесли ту совокупность концевых расширений и соответствующих им протоков, которую объединяет один проток, выполняющий самым первым по току секрета коллекторную функцию. Таким протоком является внутридольковый проток. В дольках слёзной железы он сильно разветвлен. В дольке находятся несколько центрально расположенных по отношению к окружающим и связанных с ними тубуло-альвеолярными элементарными единицами внутридольковых протоков.

4.2. Стереоморфологическая и метрическая характеристика выводных протоков слезной железы.

Выводные протоки слезной железы представляют собой достаточно протяженные и разветвленные трубки, стенка которых изнутри выстлана кубическим эпителием. К кубическому эпителию стенки выводных протоков по наружи примыкают клетки мышечного эпителия. Выводные протоки, локализованные в объеме, который занимает индивидуальная долька слезной железы, часто называют исчерченными протоками. Как правило, уровней ветвления внутридольковых протоков насчитывается не более трех порядков, что соответствует делению аналогичных выводных протоков в исследуемых малых слюнных железах.

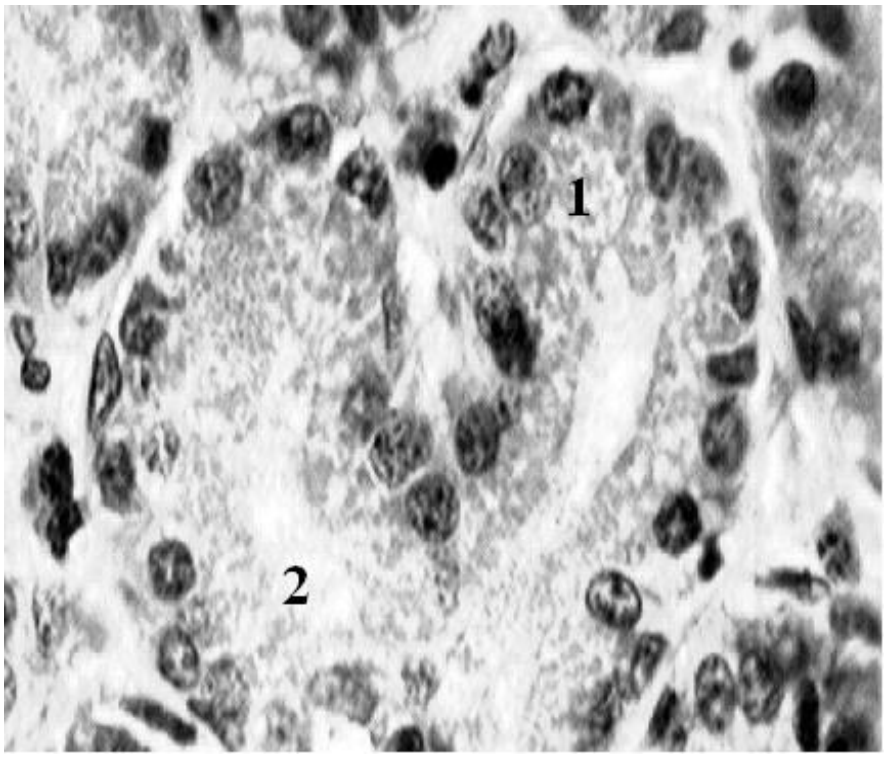

Рис. 4.15. Секреторные элементы слёзной железы.

Гистологический срез, окраска толуидиновым синим. Объектив, 20.

1 – альвеола (концевой отдел); 2 – исчерченный выводной проток.

Типичные вставочные протоки (отделы), присущие малым слюнным железам, в слезной железе они нами не обнаружены. Концевое разветвление исчерченного протока может быть очень короткими, и тогда на срезах ткани (в

практически двухмерном изображении) визуально создается впечатление, что он интегрирует сразу две щелевидных полости рядом расположенных белковых концевых отделов, имеющих часто мешковидную форму (рис. 4.16).

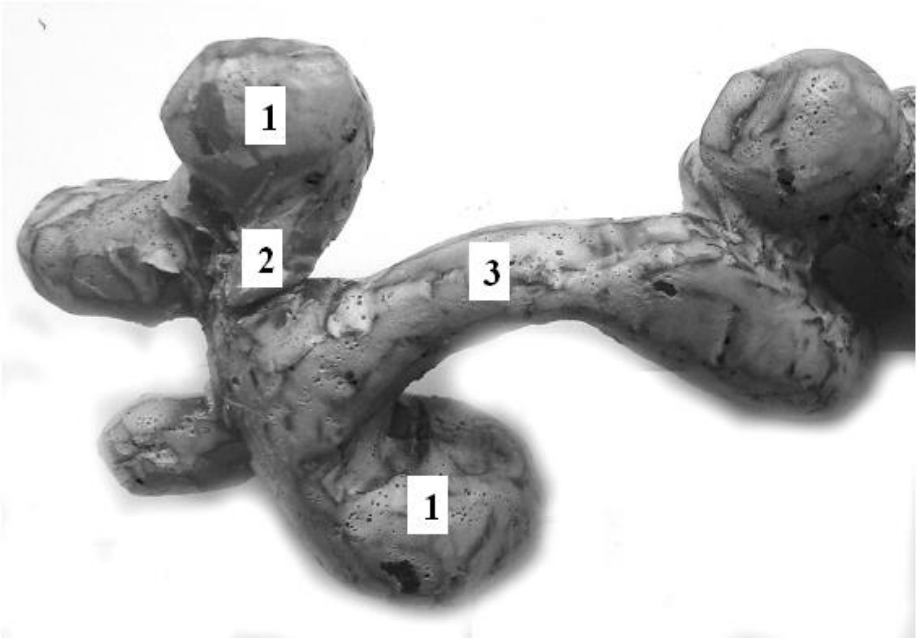

Рис.4.16. Пластическая реконструкция центрального внутридолькового протока слёзной железы (коаксиальные элементы частично удалены) Линейное увеличение 240 раз.

1 – концевой отдел; 2 – дистальный проток;

3 – внутридольковый аксиальный проток.

Просветы полостей большинства концевых отделов и выводных протоков дольки слабо выражены. В слёзной железе переход от концевого белкового отдела к исчерченному протоку плохо визуализируются.

Таким образом, исчерченные протоки самого малого диаметра с одной стороны связаны с конечными расширениями (альвеолами), а с другой - с разветвлениями центральных внутридольковых протоков второго или третьего порядка деления, диаметр которых в пределах дольки отличается незначительно.

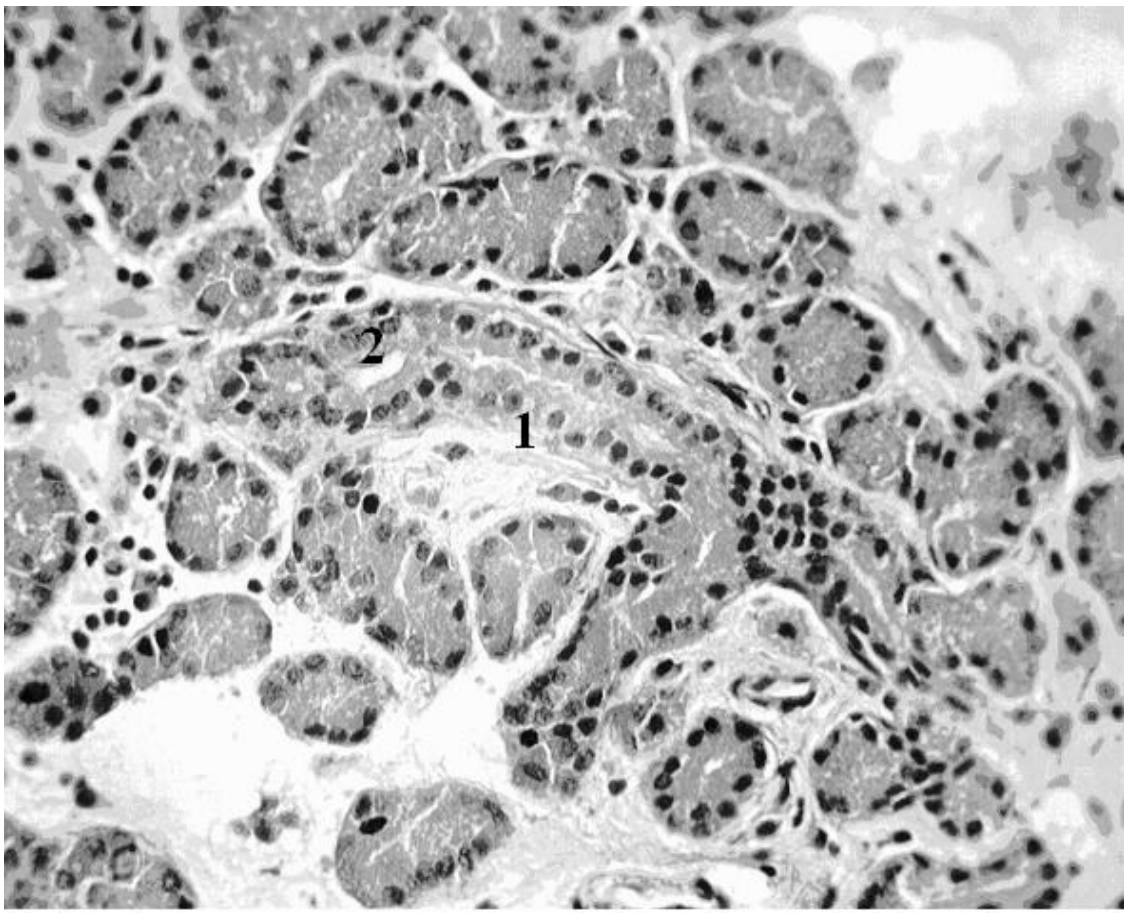

Рис. 4.17. Внутридольковый выводной проток слёзной железы.

Гистологический срез, окраска гематоксилином и эозином.

Объектив, 10.

1 - эпителиоциты стенки протока; 2 – просвет протока.

Необходимо напомнить, что рядом с разветвлениями внутридолькового протока в слезной железе всегда выявляются собирательные венулы, сравнительно небольшого диаметра, берущие свое начало от сети капилляров, локализованной в периальвеолярном интерстициальном пространстве.

Центральные внутридольковые протоки достаточно протяженные. Отдавать боковые ветви и делится они начинают не сразу, благодаря чему возникает некое подобие «гроздьевидности» структуры внутри дольки. Мы отмечаем заметное территориальное разобщение, с одной стороны тубуло-альвеолярных единиц, а с другой, - крупных протоков слёзной железы (рис.

4.17). По аналогии со слюнными железами такие совокупности тубуло-альвеолярных единиц слезной железы, интегрированных центральным внутридольковым протоком мы предлагаем называть аденомерами или субдольковыми единицами.

Отличительной особенностью субдольковой единицы слёзной железы человека является то, что в ее составе отсутствуют вставочные протоки. Их место занимают исчерченные протоки самого малого диаметра связанные только с одной полостью концевого расширения. Просвет такого протока очень узкий. Визуально количество белковых концевых отделов вокруг аксиального внутридолькового протока слезной железы несравненно больше, чем у ранее описанных слюнных желез. При этом наружный диаметр концевых отделов слезной железы заметно меньше таковых по сравнению с малыми слюнными железами.

Для выявления внутридолькового протока на трехмерных реконструкциях потребовалось удалить скрывающие его гроздьевидные коаксиальные элементы, состоящие из концевых белковых расширений и примыкающих к ним малого диаметра исчерченных протоков (рис. 4.16, 4.17). Несколько таких центральных внутридольковых протоков, в «воротах» дольки сливаясь, образуют более крупный, но очень короткий дольковый проток (рис. 4.18).

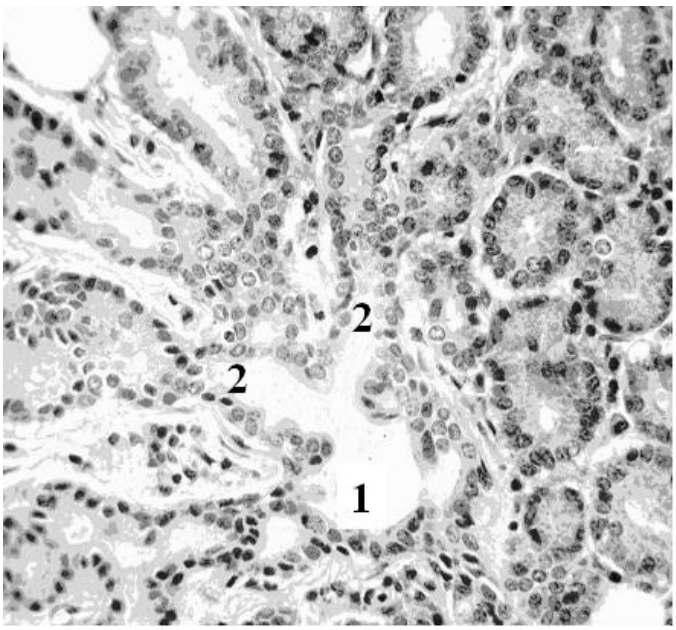

Рис.4.18. Образование внутридолькового протока слиянием аксиальных внутридольковых разветвлений. Гистологический срез, окраска гематоксилином и эозином. Объектив, 20.

1 – просвет внутридолькового протока; 2 – аксиальный

внутридольковый.

Его клеточный состав стенки не отличается от других выводных протоков слёзной железы. Такие протоки формируют своим слиянием многочисленные междольковые протоки слезной железы. Междольковые протоки по диаметру выглядят сопоставимыми с внутридольковыми и дольковыми.

В отличие от дольковых, они локализуются не в «воротах» дольки, а в очень широких интерстициальных междольковых промежутках, часто богатых жировой тканью, сохраняя на длительных отрезках своего пролегания почти прямолинейный ход (рис.4.19).

Междольковые протоки достаточно протяженные, они образуют основную массу выводных протоков локализованных и визуализируемых в приэпителиальной зоне конъюктивы века. По их протяжению, как и по протяжению общих выводных протоков, наблюдается извилистость хода, наличие резких изгибов и ампулообразных расширений просвета (рис.4.20, 4.21).

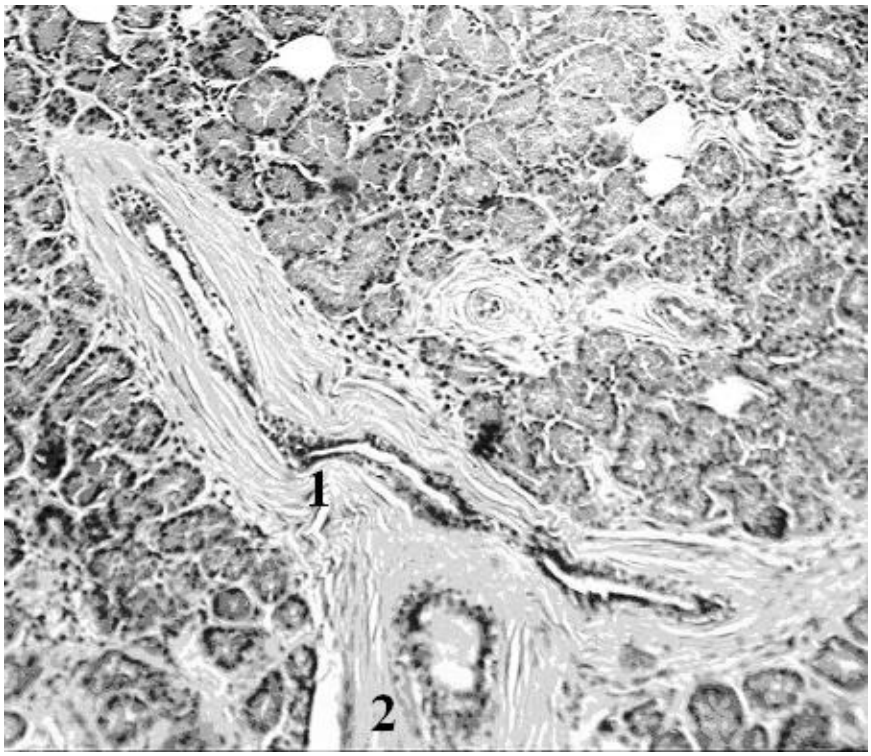

Рис 4.19. Протоки слёзной железы. Гистологический срез, окраска гематоксилином и эозином. Объектив, 20.

1 – междольковый выводной проток; 2 – общий выводной проток.

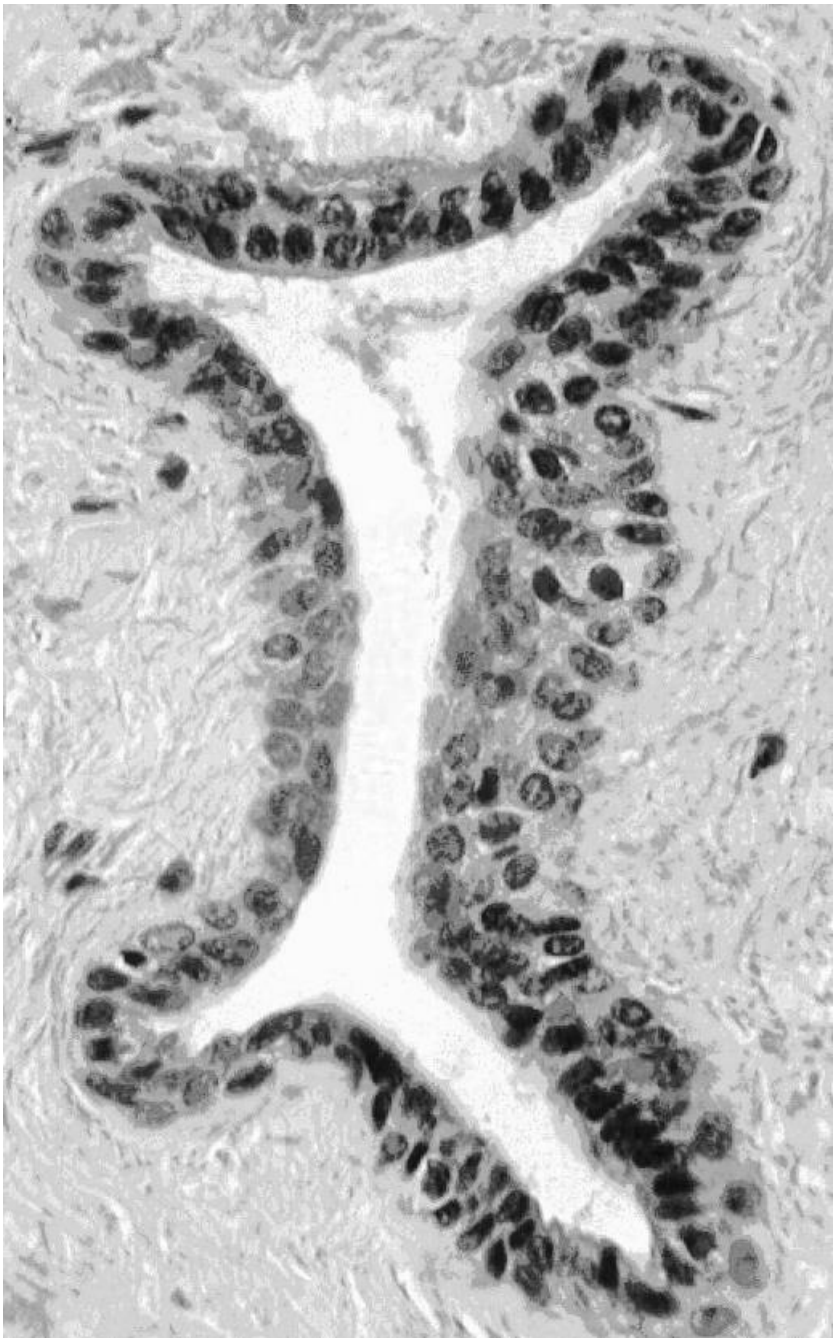

Рис.4.20. Образование общего выводного протока слёзной железы, слиянием междольковых протоков.

Гистологический срез, окраска гематоксилином и эозином.Объектив, 20.

Общие выводные протоки слёзной железы располагаются в приэпителиальной зоне и открываются устьями в эпителиальной выстилке

свода конъюктивы и ее волнообразных углублениях различной протяженности и ширины.

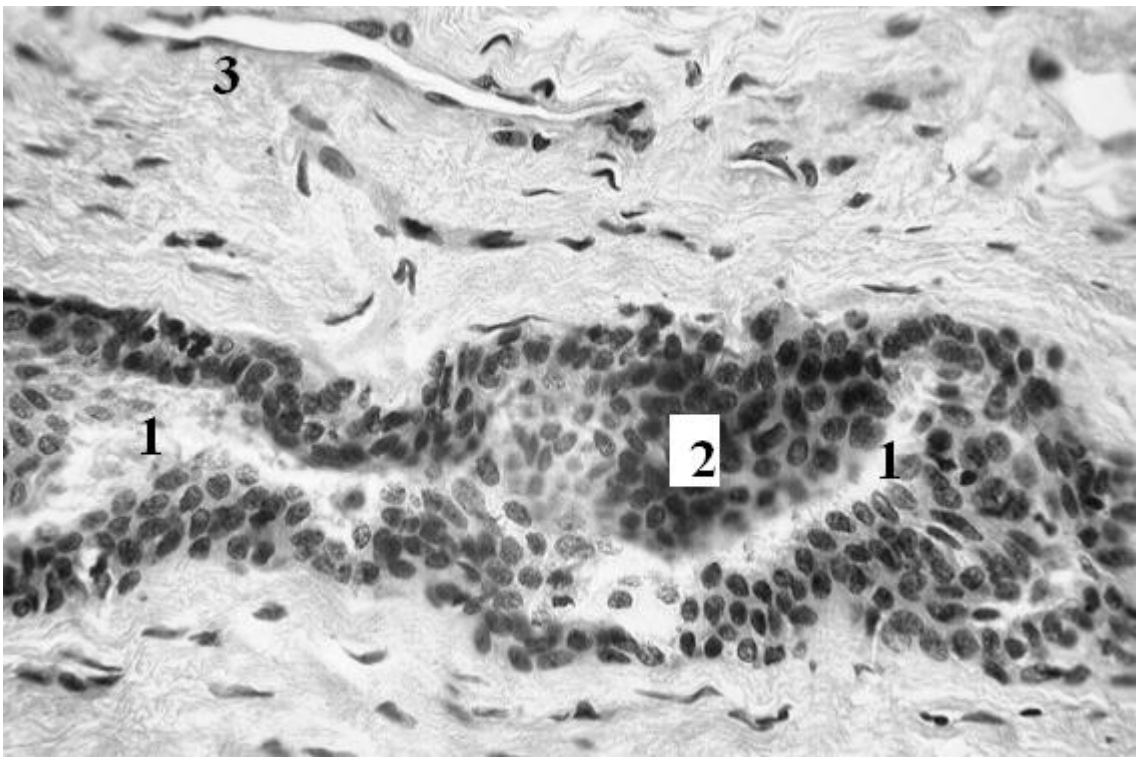

Рис. 4.21. Общий выводной проток выводного протока.

Гистологический срез, окраска толуидиновым синим. Объектив, 20.

1 – просвет протока; 2 – стенка протока; 3 – венула.

Учитывая все выше сказанное, можно говорить, что выводные протоки пальпебральной доли слёзной железы человека образуют сложную разветвленную систему эпителиальных слезных трубок различной протяженности, наружный диаметр и просвет которых в пределах дольки изменяется мало. Особенностью геометрии выводных протоков слёзной железы человека является наличие в них сужений, ампулообразных расширений просвета, вращений, изгибов по протяжению. Данные особенности наблюдаются во всех звеньях протоковой системы, но выражены они не так явно, как в случае с небными и губными железами.

В слёзной железе человека можно выделить следующие трубчатые эпителиальные компоненты, имеющие отношении к выведению слезы из конгломерата пальпебральной доли:

1. Исчерченные слезные протоки (соответствуют по положению в дольке железы внутридольковым выводным протокам);

Среди внутридольковых протоков мы предлагаем выделять:

а) центральные внутридольковые протоки и их коаксиальные разветвления, вплоть до терминальных слезных протоков;

б) терминальные слезные протоки (очень короткие, имеют самый малый внутренний и наружный диаметр), переходящие в белковые концевые отделы;

2. Дольковый (короткий);

3. Междольковые (многочисленные, протяженные);

4. Общие выводные протоки (до двух десятков, принадлежащие конгломерату пальпебральной доли слезной железы).

Их метрические показатели наружного диаметра поперечного профиля находятся в пределах 49,45±0,85 мкм у внутридолькового протока до 106,14±1,28 у главного выводного. Самым малым внутреннем просветом обладает внутридольковый проток 31,47±0,47 мкм, что почти в три раза меньше, чем внутренний диаметр у междолькового и общего выводного протока (табл.4.2, В.2; рис. 4.22).

Как мы уже говорили, структурная упорядоченность долей слёзной железы определена, наряду с другими факторами, особенностями пространственной организации системы их выводных протоков. Учитывая закономерности ветвления протоков, сопровождающих их сосудов кровеносного русла и лабиринта соединительнотканных промежутков - в структуре пальпебральной доли слёзной железы человека можно выделить дольки, субдольковые единицы, представляющие совокупности тубуло-альвеолярных единиц (соответствующих концевым отделам и вставочным протокам малых слюнных желез). Многочисленные тубуло-альвеолярные единицы очень плотно расположенные в объеме дольки. Интегрирует субдольковые единицы – аксиальный внутридольковый проток. Он имеет, как

правило, два-три последовательных уровня ветвления с постепенно изменяющимся диаметром слезных эпителиальных трубок. Их терминальные разветвления связаны только с одним, с одним белковым концевым отделом. Их морфометрические параметры представлены в таблице. Необходимо так же отметить, что подтверждена тождественность стереологических, синтопических взаимоотношений емкостного звена ГМЦР и выводных протоков слёзной железы и малых слюнных желез человека. Поскапиллярные венулы выявляются в области перехода концевых отделов в исчерченные протоки. На уровне внутридольковых протоков посткапиллярные венулы своим слиянием формируют собирательные вены. Самые крупные коллекторные венулы имеют тесную синтопическую связь с междольковыми протоками.

Мы обратили внимание на то, что в конъюктиве века, особенно в приэпителиальной зоне, вокруг протоков обнаруживаются очаги плазмоцитарно-лимфоцитарной инфильтрации.

Таблица 4.2.

Метрические показатели основных параметров экскреторных протоков слезной железы человека в мкм (M±m)

Диаметр поперечного профиля	Концевой отдел	Выводные протоки			
		Внутри-дольковый	Дольковый	Меж-дольковый	Общий
Наружный	56,50±1,01	49,45±0,85	84,43±1,75	109,33±2,22	106,14±1,28
Внутренний	13,96±1,11	31,47±0,47	63,39±2,21	86,58±21,46	85,60±1,12
Толщина стенки	15,09±0,37	12,97±0,94	13,07±0,51	12,61±0,88	16,01±3,88
Отношение толщины стенки к диаметру просвета	1,08	0,41	0,21	0,15	0,19
Отношение наружного диаметра к диаметру просвета	4,05	1,57	1,33	1,26	1,24

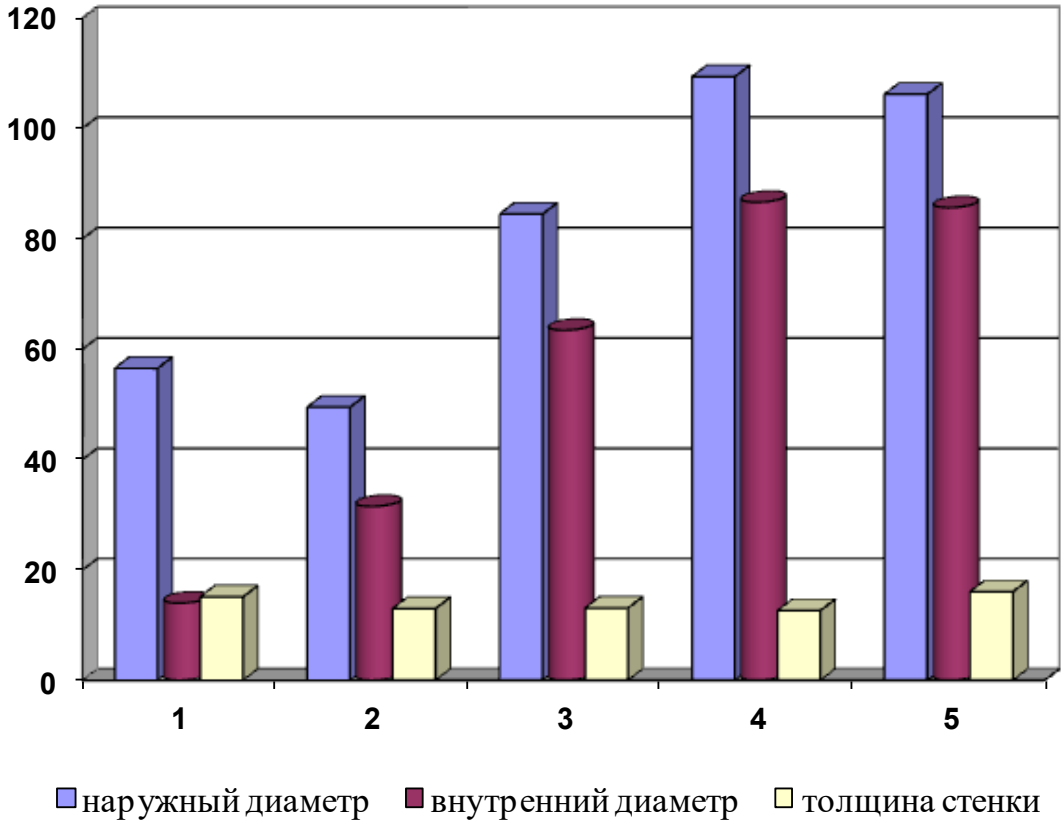

Рис.4.22. Изменение диаметров поперечного профиля и толщины стенки выводных протоков и концевых отделов слёзной железы человека.

Выводные протоки: 1 – концевой отдел;

2 – внутридольковый;

3 –дольковый;

4 – междольковый;

5 – общий.

4.3. Цитологическая характеристика выводных протоков слезной железы.

Секреторные компоненты слёзной железы представлены белковыми секреторными клетками – сероцитами, основная масса которых образует стенки концевых отделов. На поперечных гистологических срезах в стенке

слепо заканчивающегося концевого отдела слёзной железы они имеют треугольную форму (рис. 4.23).

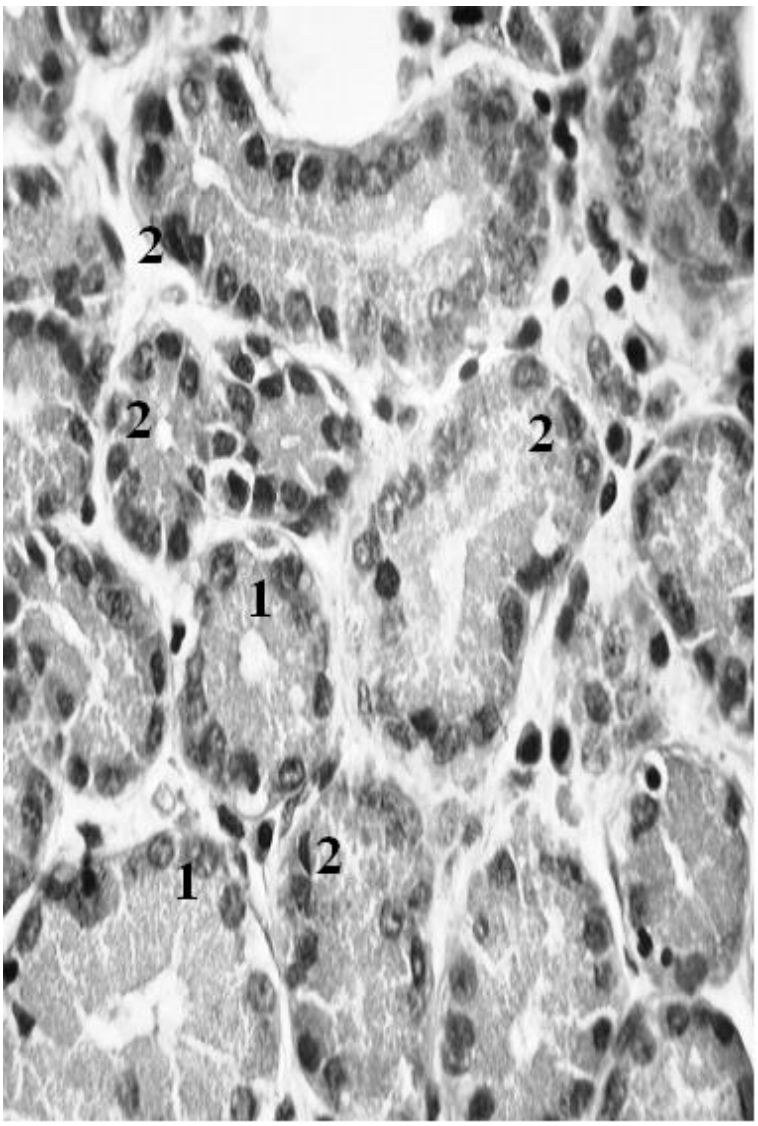

Рис. 4.23. Секреторные клетки слёзной железы.

Гистологический срез, окраска тлуидиновым синим. Объектив, 20.

1 – сероциты;

2 – ядро миоэптелиальной клетки.

Верхушки клеток смотрят в полость концевого отдела, но она часто так мала, что ее трудно рассмотреть в световой микроскоп (рис. 4.23, 4.24). Цитоплазма клеток базофильна, ядро лежит вблизи основания клетки, но не вплотную к нему. Ядра гландулоцитов округлые, занимают всю ширину клеток, из-за чего часто создается впечатление, что они почти контактируют друг с

другом, образуя своеобразные «четки» по периферии поперечного среза экскреторных протоков и их концевых отделов.

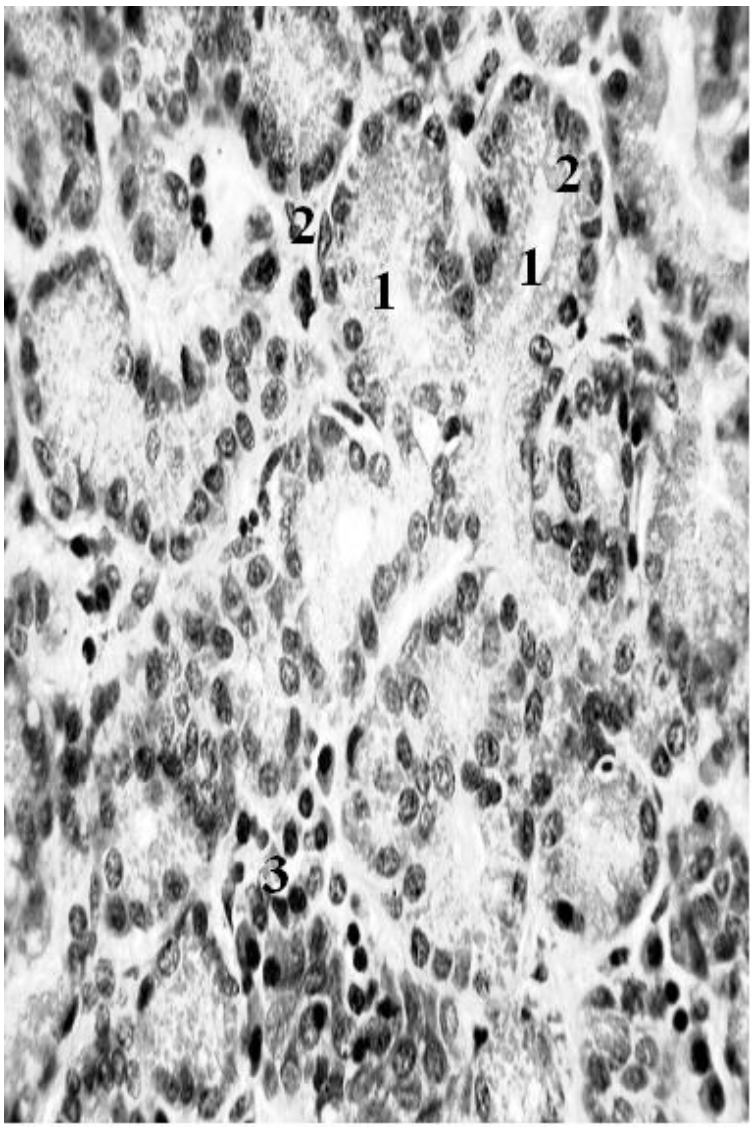

Рис. 4.24. Секреторные элементы слёзной железы.

Гистологический срез, окраска толуидиновым синим. Объектив, 20.

1 – альвеола (концевой отдел);

2 – ядро миоэпителиальной клетки;

3 – лимфоциты в интерстициальном пространстве.

В апикальной части цитоплазмы можно видеть эозинофильные зимогеновые гранулы. Они представляют собой пузырьки, окруженные мембраной, и содержат полужидкий материал, коагулирующий при фиксации.

По периферии основания клеток расположены миоэпителиальные клетки, с интенсивно окрашивающимися толуидиновым синим, ядрами уплощенной конфигурации (рис. 4.25).

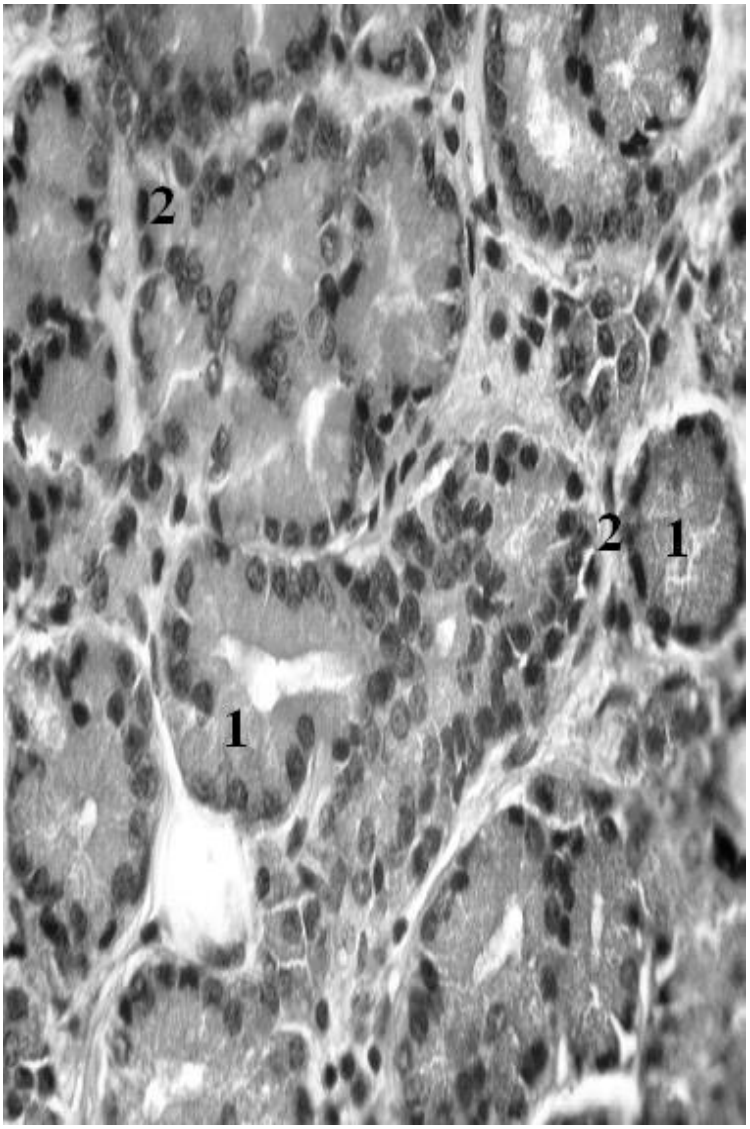

Рис. 4.25. Секреторные элементы слёзной железы.

Гистологический срез, окраска толуидиновым синим. Объектив, 20

1 – концевой отдел;

2 – ядро миоэпителиальной клетки.

По сравнению со слюнными железами количество ядер миоэпителиальных клеток в слезной железе в поле зрения значительно больше вокруг сероцитов концевых отделов и выводных протоков. Очевидно, что

большее количество миоэпителиальных клеток отражает потребность в силе необходимой для высвобождения слезы, причем более вязкий белковый секрет нуждается в большем усилии (рис. 4.26, 4.27).

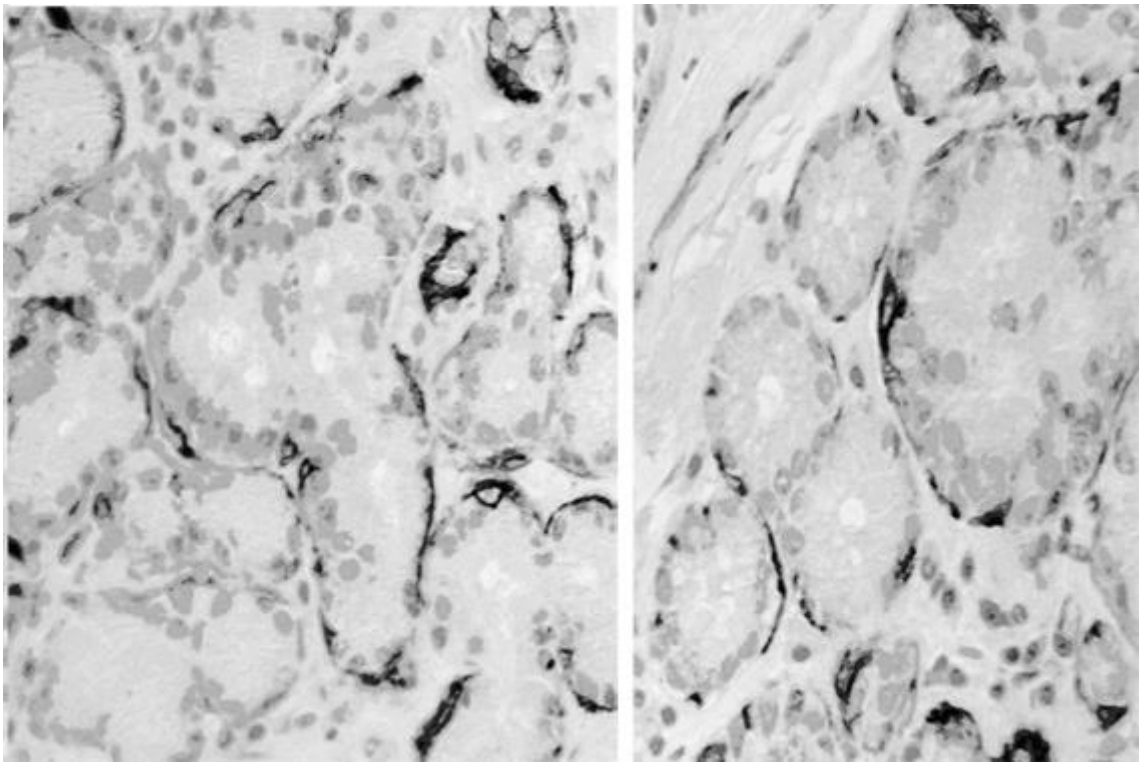

Рис. 4.26. Слезная железа человека. Миоэпителиальные клетки стенок протоков и их концевых расширений (выявляются коричневым цветом).

Гистологический срез, иммуногистохимический метод окраски с доокраской гемотоксилином. Окуляр 5, объектив, 10.

В слезных железах клетки мышечного эпителия, очевидно, участвуют также в модуляции секреторной функции, в механической поддержке секреторных клеток, в «milking» эффекте на внеклеточную жидкость. Интересно отметить, что миоэпителиальные клетки присутствуют во всех слюнных железах, в большинстве компаундных желез, но отсутствуют в поджелудочной железе и простате.

К концевым расширениям (альвеолам) примыкают слезные трубки, часто называемые исчерченными протоками, а не вставочными отделами

(протоками), стенки которых образованы одним слоем клеток кубического эпителия. Такой проток увенчивается всегда только одним концевым расширением. Исчерченный проток может быть очень коротким, и тогда на срезах ткани создается впечатление, что он интегрирует сразу две щелевидных полости рядом расположенных концевых расширений (см. рис. 4.23, 4.24).

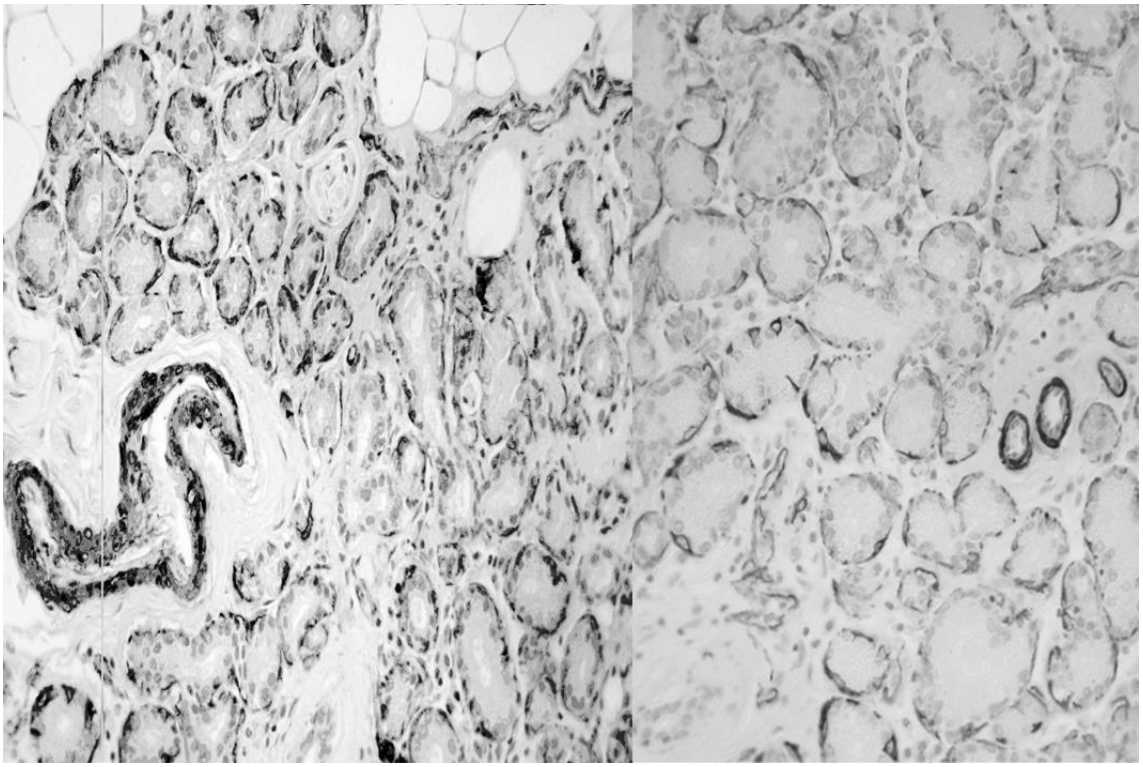

Рис. 4. 27. Слезная железа человека. Миоэпителиальные клетки стенок протоков и их концевых расширений (выявляются коричневым цветом).

Гистологический срез, иммуногистохимический метод окраски с доокраской гематоксилином. Окуляр 5, объектив, 10.

Необходимо подчеркнуть, что сами центральные внутридольковые протоки достаточно протяженные, а отдавать боковые ветви и делится, они начинают не сразу. Благодаря чему возникает некое подобие «гроздьевидности» структуры и территориального разобщения тубуло-альвеолярных единиц и крупных протоков слёзной железы. По аналогии со слюнными железами, такие совокупности тубуло-альверлярных единиц, интегрированных центральным внутридольковым протоком могут быть названы аденомерами или субдольковыми единицами. Однако отличительной

особенностью субдольковой единицы слёзной железы человека является то, что в ее составе исчерченные протоки связаны только с одной полостью концевого раширения. Кроме выше сказанного, обращает на себя внимание отсутствие клеток APUD-системы среди гландулоцитов в стенках альвеол и протоков, а также более часто встречающиеся миоэпителиальные клетки. Клетки миоэпителия визуализуются достаточно хорошо в стенках всех экскреторных протоков слезной железы человека за исключением общего выводного протока. Стенки большинства протоков слёзной железы образованы одно или двухслойным кубическим эпителием. Самые большие по диаметру протоки имеют в своей стенке более двух слоев эпителиальных клеток (многослойный плоский эпителий), переходящих в области общего выводного протока в эпителиальную выстилку конъюктивы.

Резюмируя все выше сказанное можно сделать выводы о том, что выводные протоки большой слезной железы (пальпебральная доля) человека образуют сложную разветвленную систему эпителиальных слезных трубок различной протяженности, наружный диаметр и просвет которых в пределах дольки изменяется мало и отличается от таковых у малых слюнных желез заметно меньшими морфометрическими показателями.

В слезной железе человека можно выделить следующие трубчатые эпителиальные компоненты, имеющие отношении к выведению слезы:

1. Концевые разветвления внутридольковых протоков, самые незначительные по диаметру исчерченные слезные протоки, соответствующие по положению в субдольковой единице слезной железы вставочным выводным протокам малых слюнных желез;

2. Центральные внутридольковые протоки и их коаксиальные разветвления за исключением терминальных слезных протоков, переходящих в концевые отделы;

3. Дольковые;

4. Междольковые;

5. Общие выводные протоки.

Метрические показатели поперечного профиля наружного диаметра выводных протоков слезной железы находятся в пределах 39,35±0,85 мкм у внутридолькового протока до 106,13±1,28 у общего выводного. Самым малым внутреннем просветом в слезной железе человека обладает внутридольковый проток - 31,37±0,37 мкм. Внутренний его диаметр почти в три раза меньше, чем внутренний диаметр междолькового и общего выводного протока(см. табл.4.2, рис. 4.16).

Структурная упорядоченность долек слезной железы определена, наряду с другими факторами, особенностями пространственной организации системы выводных протоков. Учитывая закономерности ветвления протоков, сопровождающих их сосудов кровеносного русла и лабиринта соединительнотканных промежутков - в структуре дольки слезной железы человека можно выделить субдольковые единицы, представляющие совокупности тубуло-альвеолярных единиц (соответствующих концевым отделам и вставочным протокам малых слюнных желез). Многочисленные тубуло-альвеолярные единицы очень плотно расположенные в объеме дольки слезной железы. Интегрирует субдольковые единицы в объеме, занимаемом долькой, - аксиальный внутридольковый проток. Он имеет, как правило, два-три последовательных уровня ветвления с постепенно изменяющимся в сторону уменьшения диаметром слезных эпителиальных трубок. Их терминальные разветвления заканчиваются только одним исчерченным протоком, а он, в свою очередь, с одним концевым отделом мешковидной формы. Морфометрические параметры концевых отделов и выводных протоков представлены в таблице и отображены графиком (табл.4.2, рис. 4.16).

Просветы полостей большинства концевых отделов слезной железы слабо выражены. В слезной железе переход от концевого отдела к исчерченному протоку плохо визуализируются и на срезах и на реконструкциях из-за отсутствия типичного вставочного отдела, обладающего заметным сужением наружного диаметра.

Наши данные подтверждают общеизвестный факт принадлежности слезной железы к белковым железам. Типичные сероциты образуют стенку концевых отделов и выводных протоков. Среди гландулоцитов стенок всех уровней выводных протоков слезных желез на наших препаратах не встречаются клетки диффузной эндокринной системы (APUD-системы), которые являлись непременными спутниками гландулоцитов выводных протоков малых слюнных желез. В тоже время мышечный эпителий определяется не только в стенках концевых отделов и примыкающих к ним исчерченных протоков, но и всех других выводных протоков за исключением общих. Вместе с тем обращает на себя внимание выраженная в норме лимфоидная инфильтрация интерстиция, особенно заметная по ходу выводных протоков в непосредственной близости от их стенки.

Особенностью геометрии выводных протоков слезной железы человека является наличие в них сужений, ампулообразных расширений просвета, изгибов по протяжению. Эти явления наблюдаются на всех уровнях протоковой системы, но выражены не так явно, как в случае с небными и губными железами, имеющими больший наружный и внутренний диаметр. Выводные протоки слезной железы (пальпебральная часть) открываются устьями в эпителиальной выстилке свода конъюктивы и ее волнообразных углублениях.

Нашими исследованиями подтверждена тождественность стереологических и синтопических взаимоотношений емкостного звена ГМЦР и выводных протоков слезной железы человека в сравнении с малыми слюнными железами. Поскапиллярные венулы в дольке слезной железы выявляются в области перехода концевых отделов в терминальные исчерченные протоки. На уровне аксиальных внутридольковых протоков посткапиллярные венулы своим слиянием формируют собирательные вены небольшого диаметра. Самые крупные коллекторные венулы имеют тесную синтопическую связь с междольковым протоком и начальным отрезком общего выводного протока.

V. СРАВНЕНИЕ ПРОСТРАНСТВЕННОЙ ОРГАНИЗАЦИИ ПРОТОКОВОЙ СИСТЕМЫ МАЛЫХ СЛЮННЫХ И СЛЁЗНЫХ ЖЕЛЕЗ

Анализ данных литературы свидетельствует, что в связи с прогрессом в диагностике заболеваний и ухудшением условий окружающей среды, способствующем возникновению воспалительных и аутоиммунных заболеваний частота регистрации интеркуррентной патологии слезных и слюнных желез заметно возросли [59,75,76,130,131]. Этим, в последние годы, объясняется повышенный интерес исследований к выяснению общих и отличительных особенностей их строения. С общей системной позиции механизм совместного вовлечения в патологический процесс этих, разных по топографии и функциональному предназначению, экзокринных желез можно объяснить исходя из подчиненности их общим ядерным центрам симпатической и парасимпатической иннервации, что является хорошо известным фактом [18,19,21,22,82,87,114].

Не будет безосновательным также предположение о наличии для них периферического представительства региональной иммунной системы, если учесть, что те и другие железы содержат одинаковые «забаръерные» или «привилегированные» аутоантигены [55]. Кроме того, дистантное взаимодействие между ними может осуществляться посредством клеток диффузной эндокринной системы (или АПУД-системы), которые, как известно, находятся среди эпителия протоков тех и других желез [71,73,90,124,126].

Несомненно, что эти общие посылки следует учитывать при изучении патогенеза слюнных и слезных желез, однако они не несут того конкретного содержания, которое необходимо для детальной оценки изменений, происходящих в структуре их разнохарактерных тканевых компонентов, составляющих морфологический субстрат определенного системного заболевания. Вполне естественно, что данная конкретная патоморфологическая оценка не может быть осуществлена без наличия исходных данных о строении тех и других желез в норме. Поэтому, предпринятые нами исследования, преследовавшие данную цель, были сосредоточены, прежде всего, на отличительных особенностях узловых тождественных структур слезных и слюнных желез человека, не вовлеченных

при жизни в какой – либо патологический процесс. Результаты, которые изложены в предыдущих двух главах, нами подвергнуты нижеследующему сравнительному анализу и обобщены в виде конкретных выводов.

Получение необходимой информации стало возможным благодаря применению комбинаций традиционных морфологических методов и их модификаций, глубокого и всестороннего анализа доступной научной литературы, обобщения и сопоставления, полученных нами результатов с информацией, имеющейся в литературе и учета фундаментальных положений современной морфологии и медицины.

Мы обратили внимание на то, что многие слюнные железы, в частности небные и губные имеют схожую структурную и пространственную конструкцию выводных протоков, которая во многом подобна конструкции протоков слезной железы (ее пальпебральной и орбитальной долям). Проведенное нами морфометрическое исследование выводных протоков малых слюнных (небных и губных) и пальпебральной доли слезной железы человека позволило выявить определенную разницу средних значений их основных параметров. Выявлены заметные различия в этих железах касающиеся значений внутреннего диаметра выводных протоков и их концевых отделов. Обращено внимание на некоторые особенности клеточного состава стенки протоков желез их концевых отделов. Это относится в основном к наличию в стенке концевых отделов этих органов (ацинусов слюнных желез и альвеол слезных желез) и их выводных протоков - сероцитов, мукоцитов, миоэпителиальных и «светлых клеток», относящихся к диффузной эндокринной системе. По многим позициям, полученные нами данные, согласуются с современными общепринятыми сведениями об устройстве стенок выводных протоков изучаемых и сравниваемых желез, особенно, в той части, что касается содержательного своего значения, учитывающего функциональную интерпретацию и анализ морфологических фактов.

При обсуждении полученных нами данных необходимо учитывать тот факт, что для исследования и сравнения нами избраны похожие по структуре, но разные по качеству и количеству секрета и топографии экзокринные железы: слезные, небные и губные. Первые из них, как известно,

располагаются в толще конъюктивы века (отдельные конъюктивальные железы) или в своде конъюктивы (два конгломерата гроздьевидных желез аналогичных конъюктивальным в виде пальпебральной и орбитальной долей). Они сохранили свою связь с соответствующей слизистой оболочкой (конъюктивой), что подтверждается и данными литературы, свидетельствующими об общности их развития и происхождения [6,18,27,87]. Как уже говорилось ранее, конъюктива представляет собой слизистую оболочку, имеющую много общего в своем строении со слизистой полости рта. В толще конъюктивы расположены добавочные (интрамуральные, малые) слезные железы, а в своде конъюктивы - две крупные доли (пальпебральная и орбитальная). Их выводные протоки открываются своими устьями на поверхности эпителиальной выстилки конъюктивы века. Нам, к сожалению, не удалось исследовать все группы слезных желез человека, что связано со многими причинами гуманитарного, юридического или технического характера. Однако удалось получить и исследовать препараты пальпебральной доли слезной железы, выявить закономерности и особенности ее строения, что позволяет эктраполировать полученные данные применительно к орбитальной доле и добавочным (конъюктивальным) слезным железам.

Местом локализации изучаемых малых слюнных желез является толща слизистой оболочки губ и неба, на поверхности которой обнаруживаются устья их выводных протоков. В отличие от губных желез, небные в толще слизистой оболочки образуют в средней и задней трети неба скопления. Данные слизистые оболочки отличаются друг от друга той или иной степенью выраженности подслизистой пластинки и количеством интрамуральных желез.

Считаем необходимым начать обсуждение с устоявшихся, фундаментальных представлений о строении малых слюнных и слезных желез и их функциональном предназначении. Секретируемая железами жидкость (слюна и слеза) выполняют важную роль в функционировании слизистой оболочки рта и оболочек глаза (в первую очередь конъюктивы и фиброзной оболочки глазного яблока), предотвращая их высыхание, развитие кератоза и синдрома «сухого глаза». В последнее десятилетие этой проблеме офтальмологи уделяют большое внимание [10,23,110,115,116,118], особенно

вопросам образования слезы, ее выведения по протокам, изменению ее осмолярности, качественного и композиционного состава слезной жидкости [43,81,95,97,99,109]. Качественные изменения состава слезы наряду с гипосекрецией и органическими поражениями желез являются пусковыми механизмами развития синдрома «сухого глаза» [11,83,123].

Известно, что малые слюнные железы в сутки выделяют около трети всей слюны полости рта. Их «вклад» в суточное количество слюны по сравнению с другими малыми слюнными железами наиболее значителен. Если учесть тот факт, что в сутки всеми железами (большими и малыми) выделяется около двух литров жидкости, то оказывается, что значение интрамуральных слюнных желез в секреции достаточно велико [6,7,18,20,24,46]. Сама же слюна представляет собой смесь различных экскретов слюнных желез, больших и малых (интрамуральных). Наряду с многочисленными функциями, одной из важнейших функций слюны является протекторная, позволяющая оставаться интактной эпителиальной выстилке слизистой оболочки.

Аналогичную функцию выполняет слеза, выделяемая большими слезными железами (пальпебральная и орбитальная доли) и интрамуральными добавочными (малыми конъюктивальными) железами, образующая слезную пленку толщиной 6-10 мкм. Наружный ее слой включает в себя липиды являющиеся продуктом мейбомиевых желез, второй, средний слой, составляет 90% толщины слезной пленки, он формируется благодаря секреции, в том числе, и добавочных слезных желез. Внутренний слой состоит из муцина, основная часть которого продуцируется бокаловидными клетками конъюктивы. Эпителиальные клетки слезных желез также имеют способность продуцировать небольшое количество муциноподобного материала.

Как в слюне, так и в слезе плотный остаток составляет около 2%. Количество слезы выделяемой в сутки конъюктивальными железами составляет 1 мл, но этого количества оказывается достаточно для увлажнения оболочек. Несравненно большее количество слезы способны выработать и выделить пальпебральная и орбитальные доли слезной железы рефлекторно. Естественно возникает вопрос, какими механизмами и морфологическими особенностями должны обладать железы для транспортировки и переноса

жидкости из внутренней среды во внешнюю среду, а также для продвижения жидкости по системе выводных протоков. В этом отношении особенно интересно нам было выяснить, каковы морфологические закономерности и особенности пространственного строения протоковой системы названных желез и провести их сравнительный анализ.

Современные данные литературы позволяют утверждать, что процесс секретообразования в настоящее время хорошо изучен, чего нельзя сказать о механизмах, способствующих току секрета от концевых отделов через выводные протоки в направлении устья. Особенно интересно в этом отношении состояние вопроса, касающееся выведения слезы из слезных желез человека. О строении их экскреторных протоков сведений практически нет или они минимальны. Как мы уже говорили ранее, сложилось парадоксальное положение: пути «отведения» слезы от устьев общих выводных протоков слезной железы на поверхности конъюктивы в конъюктивальный мешок, слезный ручей, слезное озерцо, носослезный канал и механизмы, способствующие току слезы здесь в определенном направлении, описаны подробно и всесторонне. В тоже время, данные о трубчатых экскреторных структурах слезной железы, в частности, их стереоморфологии - отсутствуют. Нет также данных их морфометрических параметров, сведений о микроанатомических взаимоотношениях с сосудами ГМЦР, обеспечивающими фильтрационную функцию. Вместе с тем необходимо сказать, что аналогичные аспекты, касающиеся небных и губных желез, более подробно исследованы, что существенно нам помогло в осмыслении устройства экскреторной системы слезных желез и ее функции.

Общеизвестно, что экскрет исследуемых нами желез есть продукт секреции и синтетической деятельности железистых клеток (секреторных гландулоцитов) концевых отделов (ацинусов). Наши данные подтверждают общеизвестный факт, что небные и губные железы представлены железистым эпителием, выделяющим слизистый секрет, а слезные железы – белковый. Соответственно этому их концевые отделы представлены либо мукоцитами, либо сероцитами. Их значение в секреторном процессе не вызывает сомнения, а функция хорошо изучена. В тоже время, не до конца понятен механизм,

который обеспечивает транспорт большого количества жидкости через цитоплазму сероцитов и мукоцитов в просветы концевых и вставочных отделов малых слюнных и слезных желез. Нет четких представлений о причинах, заставляющих двигаться жидкость из полостей концевых отделов далее - по сложно разветвленным системам экскреторных протоков желез в направлении их устьев. Нельзя, конечно, не сказать о том, что на сегодняшний день мы обладаем обширными фактами, чтобы осмыслить этот механизм. Однако, некоторые наши данные касающиеся организации системы протоков, позволяют по-новому судить о механизме движения по ним секрета. Полученные морфологические данные позволяют нам провести сопоставление и выявить в их структурах общебиологические закономерности и особенности строения. Мы считаем, что основываясь на выявленной общности морфологии исследуемых эпителиальных секреторных структур, схожести их пространственной организации, структурной иерархии и качества секретов, будет возможным дать обоснование с точки зрения морфологии и функционирования рекомендации для возможности пересадки исследуемых малых слюнных желез вместе с участком слизистой оболочки в конъюктиву, с целью предотвращения и лечения развития симптома «сухого глаза».

Если говорить только о слюнных железах, трубчато-альвеолярные структуры которых вырабатывают секрет, свойства которого определены соединениями белка с гликозаминогликанами (гликопротеинами), то для их выявления нами использован наиболее доступный в повседневной практике гистохимический краситель – 0,1% раствор толуидинового синего. С его помощью хорошо выявляются биополимеры. Подтверждением этому есть результаты, полученные нами при окраске этим красителем полутонких срезов ткани небных, губных и слезных желез в реакции с которым субстрат реагирует проявлением метахромазии. Явление метахромазии трактуется исследователями как результат полимеризации красителя, при котором белки окрашиваются в синий цвет, интенсивность которого и оттенки, зависят от количественных взаимоотношений в тканях белков и гликозаминогликанов. Выделяют среди секреторного эпителия два вида слизистых клеток бетта и гамма мукоцитов, что согласуется с представлениями о цикличном характере

их функционирования [18,60, 84, 89,121,132]. Другими словами говоря в одно и тоже время секреторные клетки находятся в разных фазах секреторного процесса. Поэтому мы отчетливо наблюдали на гистологических срезах разнохарактерную окраску секреторных эпителиальных клеток. Но наиболее явное метахроматическое окрашивание выявлено в области концевых отделов слизистых желез и не выражено, при окраске толуидиновым синим слезной железы. Поэтому в работе с тканью слезной железы нами чаще использовалась традиционная окраска гематоксилином и эозином. В любом случае можно сказать, что гистологическая картина тканей слезной железы выглядит менее «мозаичной» и более монотонной в сравнении со слюнными железами. Особенно это заметно и касается тинкториальных свойств эпителиоцитов локализованных в стенках выводных протоков, обладающих, как известно, секреторными способностями. В литературе явно недостаточно сведений об их функции и «вкладе» в процесс секреции. Этот вопрос, очевидно, может быть решен с позиций системного количественного анализа, который подразумевает исследование не только эпителиальных компонентов желез, но и их иных структур без которых невозможно их функционирование. К таким структурам относятся, в частности сосуды МЦР, соединительная ткань, нервные элементы [2,3,42,44,69,77]. Так как за срок, отведенный нам на исследования, мы не могли охватить весь этот комплекс, то мы избрали и ограничились морфологическими исследованиями кровеносного МЦР, особенно его емкостного звена, играющего большую роль в оводнении секрета. При этом нами получены наглядные новые сведения о пространственных взаимоотношениях выводных протоков исследуемых желез и звеньев микроциркуляторного кровеносного русла, а также выполнена морфометрия эпителиальных трубчатых структур и сосудов ГМЦР.

Очевидно что, гомологичность структуры разнохарактерных компонентов желез предопределена, в большей мере, закономерностями их развития. Известно, что небные, губные железы есть дериваты эктодермы ротовой бухты, а все слезные железы являются производными конъюктивы, которая в свою очередь также эктодермального происхождения. В обоих случаях в процессе развития эпителий слизистой (конъюктивы) в области устья желез переходит в

эпителий стенки выводных протоков, приобретая с течением времени свои специфические черты. В результате морфологических изменений, процессов дифференцировки оказалось, что экскреторные клетки сосредоточены в основном в пределах концевых отделов желез представляющих слепое концевое расширение протоков. Такие расширения достаточно хорошо выражены в небных и губных железах (трубчато–ацинарных) благодаря наличию между ними и протоковой системой вставочного отдела, и не выражены - в слезных железах (трубчато-альвеолярных). Это хорошо визуализируется на серийных полутонких срезах ткани, позволяющих последовательно проследить изменения формы концевых отделов, клеточного состава стенки протоков, их толщины, внутреннего и наружного диаметров.

На наших препаратах стенка всех протоков (исключением является общий выводной проток) и концевых отделов образована двумя слоями клеток с признаками секреторной активности. Многослойный плоский эпителий общих выводных протоков желез не проявляет признаков секреторной активности. В области концевых отделов и вставочных протоков, исследуемых нами малых слюнных желез, и выводных протоках слезной железы определяется внутренний слой клеток - секреторный и наружный - миоэпителиальный. Эти клетки являются высокоспециализированными клетками. Секреторные клетки концевых отделов определяют толщину их стенки. Согласно данным морфометрии концевые отделы исследуемых желез имеют самую толстую стенку. Секреторные клетки очень плотно прилежат друг к другу. Со стороны их базальной плазмолеммы располагается слой миоэпителиальных клеток, ядра которых интенсивно окрашиваются толуидиновым синим. Визуально ядер миоэпителия в слезной железе больше, чем в слюнных железах. Согласно современным представлениям они выполняют «поддерживающую» или опорную функцию [6,65,92,106,112]. Миоэпителиальные клетки активно или пассивно способны влиять на величину просвета концевых отделов и протоков при нарастании в них гидравлического давления [87,96,103,135]. Другими словами, их участие в экструзии секрета из полости концевого отдела во вставочный проток или исчерченный проток слезной железы не вызывает сомнений [6,63,128]. Некоторые авторы считают, что миоэпителиальные клетки

обеспечивают «быстрое» выделение секрета, что присуще «большой» слезной железе, которая может рефлекторно сразу выделить значительное количество слезы [6,65,87]. Как известно, отростки миоэпителиальных клеток содержат много микрофиламентов. Их ультраструктурные особенности очень схожи с таковыми у гладких мышечных клеток, что позволяет говорить не только о способности их сокращения, но и способности «поддержания» секреторных клеток, предотвращающем их растяжение, в то время как продукты секреции накапливаются в цитоплазме.

В слезных железах миоэпителиальные клетки обнаружены нами в синтопическом единстве с гландулоцитами стенки многих выводных протоков, чего мы не наблюдали в случае со слюнными интрамуральными железами. Некоторые авторы считают, что функция миоэпителия состоит так же в сжатии и расширении диаметра протоков, что способствует увеличению или снижению их сопротивления по отношению к протекающему ламинарно по ним секрету.

Известно, что результатом первоначальной секреции есть изотоническая протеинсодержащая жидкость, характеризующаяся высоким электролитным содержанием натрия и низким калия. Она модифицируется в системе протоков в гипотонический раствор с низким содержанием натрия и хлора. В области главного выводного протока уже находится гидратированный секрет, получивший название конечная слюна или слезная жидкость, часто с добавлением мукоидных или белковых компонентов. Оводнение секрета происходит благодаря поступлению жидкости из кровеносного русла в интерстиций и далее через стенку выводного протока в его просвет. В пользу этого говорят и результаты нашего исследования. Необходимо сказать, что на кафедре анатомии ВГУЗ Украины «Украинская медицинская стоматологическая академия» впервые было сформулировано положение о том, что в слюнных и слезных железах человека есть места разграничения функциональных гемомикрососудистых сегментов между резистивными и емкостными звеньями в пределах долек желез. Нами установлено, что емкостные микрососуды (собирательные и коллекторные венулы) осуществляют отток крови от дольки железы и локализуются в непосредственной близости от междольковых и главных выводных протоков. Об этом свидетельствуют

полученные нами трехмерные объемные модели, изготовленные на основе полутонких эпоксидных срезов. Интересно отметить, что, как в слезной железе, так в слюнных железах посткапиллярные венулы локализованы в пределах дольки, среди ацинусов и вставочных протоков или соответствующих им слезных протоков. Немаловажным есть также установленный нами факт тесной взаимной связи разветвлений внутридольковых протоков исследуемых желез с посткапиллярными венулами. Данная топическая характеристика емкостного звена микроциркуляторного русла аналогична таковой для многих слюнных желез, о чем свидетельствует и анализ литературы. Это положение очень существенно для понятия механизма функционирования желез и тесной связи между внутридольковыми протоками и посткапиллярными венулами, стенка которых образована фенестрированным эпителием. При нарастании гидростатического давления в поскапиллярных венулах жидкость филътруется в интерстициальное пространство. Фильтрация излишков жидкости интерстициального пространства осуществляется через железистый эпителий в систему выводных протоков или в лимфатические сосуды. Очевидно, что оводнение секрета необходимо для ускорения ламинарного тока жидкости по протокам, связанным в частности с уменьшением трения и для быстрой эвакуации секрета во внешнюю среду. Известно, что данный процесс происходит рефлекторно, а его механизм есть универсальным хотя бы потому, что в результате позволяет обеспечить ткани необходимым количеством секрета в той или иной функциональной ситуации.

В своих исследованиях мы обратили внимание на тот факт, что тому или иному звену ГМЦР и выводному протоку в исследуемых железах соответствуют определенной толщины, протяженности и формы интерстициальные прослойки. Их особенностью в слезной железе является наличие в них значительно большего количества жировых клеток по сравнению с небными и губными железами человека. Согласно некоторым данным основное вещество прослоек рыхлой волокнистой соединительной ткани в норме в той или иной степени гидратировано и представляет собой «жидкостной» отсек или компартмент, опосредующий процессы между кровью и секреторным эпителием [48,52]. Среди них выделются «узловые» интерстициальные зоны, являющиеся местом

расположения обменных кровеносных микрососудов, а именно капилляров и посткапиллярных венул. Особенностью этой зоны является наличие адвентициальных фибробластов (собственно соединительнотканные клетки периваскулярных зон). Наши данные подтверждают это наблюдение. Действительно, фибробласты имеют своеобразную форму благодаря наличию у них нескольких тонких ламеллообразных отростков с определенной пространственной ориентацией. Одни из них охватывают сосуд, а другие проникают глубоко в интерстициальные щели. Есть мнение, что адвентициальные фибробласты соучаствуют в обновлении и поддержании структурного постоянства базальных мембран железистого эпителия и кровеносных микрососудов [52]. По некоторым данным адвентициальные фибробласты сохраняют также потенцию к дифференцировке в другие соединительнотканные клетки [87]. Мы поддерживаем данную версию о том, что результатом такой дифференцировки в слезных и слюнных железах могут быть жировые клетки, которые постоянно встречаются среди железистого эпителия. Об этом свидетельствуют гистологические препараты, которыми мы располагаем. По нашим наблюдения в слезной железе липоциты чаще образуют значительные скопления жировой ткани. Это особенно ярко наблюдается в интерстициальных пространствах между дольками и по ходу крупных выводных протоков. Жировые клетки в слюнных и слезных железах встречаются по-одиночке или небольшими группами между железистым эпителием только в области «узловых» интерстициальных отсеков.

Основываясь на сказанном ранее можно говорить, что железистый эпителий исследуемых нами желез также способен к фильтрации жидкости из гидратированного интерстиция. Объем ее может быть значительным, например, при рефлекторном выделении большого количества слезы или слюны, и это происходит не за счет усиления биосинтетической деятельности гландулоцитов желез (ацинарных и протоковых), а за счет переноса (фильтрации) большого объема жидкости из интерстиция и венозных сосудов микроциркуляторного русла в просвет протоков. Такими сосудами, по нашему мнению, являются посткапиллярные венулы, обладающие повышенной гидравлической проводимостью эндотелиальной стенки. Напоминаем, что она

представлена фенестрированным эндотелием способным при повышении гидрастатического давления крови в случае возникновения рабочей гиперемии желез быстро гидратировать интерстиций. Следовательно, секреторные клетки лежат на пути трансэпителиального потока жидкости, в который и поступают секретируемые ими вещества. Сами же посткапиллярные венулы, являясь продолжением микрососудистых коммуникаций, располагаются рядом и по ходу разветвлений экскреторных протоков желез. Именно данным морфологическим фактом можно объяснить высокую степень гидратации интерстиция в этих участках. Гидратированный секрет в выводных протоках, очевидно, имеет значительно меньшую вязкость, что способно повлиять на скорость его протекания. На эту способность по нашему мнению влияет также ряд других морфологических особенностей протоковой систем исследуемых и сравниваемых нами желез. Они описаны в соответствующих главах собственных исследований. К таким особенностям можно отнести малый внутренний диаметр выводных протоков (слезных, небных, губных), создающий с точки зрения физики «эффект капиллярности». Немаловажно отметить, что несмотря на то что сами по себе просветы протоков имеют незначительный диаметр, но по ходу их разветвлений встречаются еще более узкие места – резкие сужения внутреннего диаметра. Такими пунктами являются места перехода от концевых отделов к вставочным, от внутридольковых протоков к дольковым, а также сужения в области устьев главных выводных протоков. Данные визуальные наблюдения подтверждаются и результатами их морфометрического исследования. Нами выявлено, что сужения протоков часто чередуются с их расширениями иногда довольно значительными по протяжению. Наличие ампулообразных расширений (своеобразных ретенционных пунктов) на пути секрета может служить резервуарами, где скапливается секрет, а не является признаком их патологической дилатации. Чередование резких сужений и последующих расширений выводных протоков на путях движения жидкости описано, например, в связи с функцией молочных и слюнных желез у человека [6,65,87,90]. Наряду с этим, нами отмечено в исследуемых железах чередование прямолинейного и извитого хода крупных по калибру выводных

протоков. Как известно, такая «геометрия» трубы также способна влиять на гидродинамические явления жидкостной среды. По нашим наблюдениям часто в местах ампулообразных расширений протоков на препаратах выявляется истончение их стенки, где с регулярным постоянством визуализируются емкостные звенья ГМЦР. Крупные коллекторные венулы достаточно часто имеют тесную синтопическую связь с междольковыми и главным выводными протоками как малых слюнных, так и слезных желез, образуя вокруг них своеобразную венозную муфту.

Вместе с тем нельзя не сказать и об особенностях строения слезных желез. Нами отмечена очень тесная компановка тубуло-альвеолярных единиц в объеме доли, из-за чего межальвеолярные соединительнотканные промежутки не выражены. Сами концевые расширения по диметру мало отличаются, от непосредственно примыкающих к ним протоков. Просветы большинства концевых отделов выглядят спавшимися. Возможно, что часть концевых отделов не функционирует или функционирует на минимуме своих возможностей. Напоминаем, что слезная большая железа не играет главной роли в смачивании конъюктивы глаза и век и поэтому нормальном состоянии не функционирует в полную силу. Небезынтересно, что в слезных железах среди гландулоцитов нами не выявлены клетки диффузной эндокринной системы, но зато отмечается, в некоторых зонах интерстиция, богатая лимфоцитарная инфильтрация. Лимфоциты выявляются вокруг выводных протоков слезной железы и в толще их стенки.

Изучая системы экскреторных протоков слезных, небных и губных желез, мы пришли к выводу, что по ряду морфологических признаков они относятся к гомеоморфным эпителиальным структурам. Об этом свидетельствуют не только строение их секреторных единиц, экскреторных протоков, наличие в стенке протоков клеток, участвующих в секреции и продвижении по протокам секрета, но и полученные нами данные, касающиеся пространственного строения эпителиальных комплексов, морфометрические данные о толщине их стенки, изменениях просвета и наружного диаметра. Основываясь на изложенных фактах, считаем, что можно говорить о некоторой степени тождественности морфологии исследуемых желез, касающейся

стереологических, синтопических взаимоотношений экскреторных протоков и емкостного звена ГМЦР, способствующих обмену веществ сквозь гидратированный интерстиций и оводнению секрета в выводных протоках.

Все вышесказанное может быть морфологическим обоснованием для трансплантации фрагментов слизистой оболочки содержащих в себе малые слюнные железы при синдроме сухого глаза. Синдром «сухого глаза» или ксероз конъюктивы и роговицы представляет комплексное заболевание, которое распространено во всем мире и является одной из нерешенных проблем современной офтальмологии. Эти заболеванием страдает до 12% больных офтальмологического профиля в возрасте до 40лет более 67% пациентов старше 50 лет [12,98,111]. Уместно вспомнить, о том, что в 1951 году В.П.Филатов и В.Е Шевалев впервые предложили оперативный метод лечения синдрома «сухого глаза» - пересадку стенонового протока в полость конъюктивы глаза. Для своего времени эта операция была прогрессивным шагом в решении задач улучшения увлажнения поверхности глаза. Однако со временем она утратила актуальность, так как выявилось большое количество недостатков данной операции: высокая травматичность, техническая сложность, синдром «крокодиловых слез». Что касается этого синдрома, то при нем наблюдается выделение чрезмерного количества жидкости (слюно-слез), особенно во время приема пищи. Поэтому Murube J. и соавторы (1998-2001 г.), Geerling G. и соавторы (2008г.) обратили свое внимание на малые слюнные железы как на объект возможной трансплантации при синдроме «сухого глаза» [105,117,118].

Таким образом, поиски морфологического обоснования хирургических и терапевтических методов лечения синдрома сухого глаза продолжаются и в настоящее время, что свидетельствует об их актуальности.

ВЫВОДЫ

Результаты изучения малых слюнных и слезных желез и анализ литературных данных позволяют сделать следующие обобщения:

1. Малые железа человека имеет сложную, разветвленную систему выводных протоков, включающую в себя: вставочные, внутридольковые протоки, (локализующиеся в объеме, занимаемом индивидуальной долькой), дольковые, междольковые, (расположенные в междольковых интерстициальных пространствах) и общий выводной проток, (локализующийся в приэпителиальной зоне слизистой оболочки), по которым выделяется секрет преимущественно слизистого характера.

2. Средние значения наружного диаметра поперечного профиля протоков губных и небных желез человека очень близки:

а) для небных желез они находятся в пределах от 35,79±1,53 мкм у вставочного отдела, до 192,03±2,35 мкм - у общего выводного протока.

б) для губных желез они находятся в пределах от 37,63±1,38 мкм - у вставочного отдела, до 181,98±2,09 мкм - у общего выводного протока.

Наименьшим просветом (внутренним диаметром) обладают вставочные протоки малых слюнных желез: внутренний диаметр небных желез составляет 18,11±1,09 мкм, губных 18,98±1,04 мкм.

3. Эпителиальные трубчатые структуры слезной железы человека образуют разветвленную систему экскреторных протоков, в которой отсутствуют типичные вставочные протоки. В слезной железе можно выделить: внутридольковые, дольковые, междольковые и общие выводные протоки, по которым выделяется секрет преимущественно белкового характера. Средние значения наружного диаметра поперечного профиля протоков пальпебральной части слезной железы находятся в пределах от 35,59±1,53 мкм у внутридолькового протока, до 106,02 ±1,28 мкм у общего выводного протока. Наименьшим внутренним диаметром обладает внутридольковый проток – 31,44 ±0,44 мкм.

4. Отличительными особенностями структуры слезных желез человека являются:

а) отсутствие вставочных протоков – связующего звена между концевыми отделами и выводными протоками.

б) максимально тесная упорядоченность в объеме дольки ее структурных компонентов (концевых отделов и внутридольковых протоков).

в) наличие значительных скоплений жировой клетчатки, особенно выраженное в широких интерстициальных промежутках, где локализуются крупные выводные протоки (дольковые и междольковые) и сосуды емкостного звена ГМЦР.

г) миоэпителиальные клетки, выявляющиеся в слезной железе человека по всему протяжению выводных протоков, что может быть связанно с большей вязкостью выделяемого белкового секрета и соответственной потребностью сократительных элементов.

5. В стенках выводных протоков небных и губных желез человека выявляются клетки диффузной эндокринной системы, а клетки мышечного эпителия визуализируются только в пределах вставочных протоков и концевых отделов.

6. Кровеносные емкостные микрососуды исследуемых желез (собирательные и коллекторные венулы) обеспечивают отток крови от долек и пространственно занимают место по ходу междольковых и общих выводных протоков. Посткапиллярные венулы и капилляры (обменные микрососуды) находятся в тесной связи с разветвлениями внутридольковых протоков.

7. В губных и небных железах выявлены резкие сужения наружного диаметра и просвета в области вставочных протоков. Ампулообразные расширения (своеобразные ретенционные пункты) локализуются в пределах междольковых и общих выводных протоков исследуемых желез в том числе и слезных.

8. Наличие в стенках выводных протоков миоэпителия, чередование сужений и расширений просвета протоков, извилистость хода, «капиллярность» их наружного и внутреннего диаметра присущи нормальной структуре желез и могут оказывать влияние на гидродинамические особенности ламинарного тока жидкости по экскреторным протокам.

СПИСОК ИСПОЛЬЗОВАННЫХ ИСТОЧНИКОВ

1. Автандилов Г.Г. Медицинская морфометрия/ Автандилов Г.Г.- М.:Медицина,1990. - 384с.
2. Аминова Г.Г. Регуляция кровотока в микрососудах в норме, эксперименте и патологии / Г.Г. Аминова, И.Е. Куприянов // Морфология. – 2004. - №4. – С.8.
3. Аминова Г.Г. Структуры обеспечивающие регуляцию кровотока в сосудах микроциркуляторного русла / Г.Г.Аминова, И.Е. Куприянов и М.Р. Сапин // Морфология. – 2005. - №6. – С. 38-42.
4. Андриянова О. Ю. Реактивные изменения в мелких слизистых железах полости рта при хроническом паротите у детей / О.Ю. Андриянова, В.И.Ковачев // Основні стоматологічні захворювання, їх профілактика та лікування: Всеукраїнська науково-практична конференція лікарів-стоматологів 26-27 вересня 1996 р. : матеріали доповідей. – Полтава, 1996. - С. 62-63.
5. Ариэль Б.М. О стереометрическом анализе в морфологии / Б.М.Ариэль, Э.О.Тарарак // Архив анатомии, гистологии и эмбриологии. - 1974. – Т.67, Вып. 11. – С. 86-91.
6. Афанасьев Ю.И. Гистология: учебник / [Ю.И. Афанасьев, Н.А. Юрина, Е.Ф. Котовский и др.]; под редакцией Ю.И. Афанасьева, Н.А. Юриной.- [5-е изд. переработанное и дополненное].– Москва; 2002.– 744 с.
7. Бабкин Б.П. Секреторный механизм пищеварительных желез / [Пер. с англ. Б.П.Бабкин]. – Л.: Медгиз, 1960. – 777 с.
8. Белоус А.М. Клеточные механизмы сосудистой патологии / А.М.Белоус, В.А.Малахов // Журнал АМН Украины. – 1998. – Т.4, №4. – С.581-596.
9. Бельченко Д.И. Эндогенное ауторозеткообразование как одна из причин расстройств микроциркуляции / Д.И. Бельченко, Е.Л.Кривошеина// Проблемы морфологии (теоретические и клинические аспекты): Общеросс. конф. с межд. участ. Сочи: изд. Рос. акад. Естествознания.: тезисы докл.- Сочи, 2002. – С.- 10.
10. Бржеский В.В. Синдром сухого глаза. / В.В. Бржеский , Е.Е. Сомов.- СПб.: Аполлон, 1998. – 96 с.
11. Бржеский В. В. Роговично – конъюктивальный ксероз (дианостика, клиника, лечение) / В.В. Бржеский , Е.Е. Сомов. - СПб.: Сага, 2002. – 142 с.
12. Бржеский В. В. Синдром сухого глаза: современные аспекты диагностики и лечения / В.В. Бржеский , Е.Е. Сомов // Синдром сухого глаза. – 2002. - № 1. – С. 3 – 9.
13. Білаш С.М. Морфологічна характеристика протокових гранулярних екзокриноцитів підщелепних залоз щурів при стимуляції / С.М.Білаш, Г.А.Єрошенко, Л.Г.Кривега // Biomedical and biosocial anthropology.- Вінниця, 2004. – N2. – С. 145-148.
14. Білаш С.М. Пристрій для перенесення зображення із світлового мікроскопа 1 в персональний комп'ютер за допомогою цифрової фотокамери / С.М.Білаш, Г.А.Єрошенко, Ю.К.Хілько // Вестник проблем биологии и медицини.- Полтава, 2003. – Вип. 5. – С. 57-58.
15. Білаш С.М. Удосконалення методу виготовлення бленд з плівками-підложками для морфологічних досліджень / С. М. Білаш, Г.А.Єрошенко // Вісник морфології. – Вінниця, 2003. – .№2. – С. 453-454.
16. Білаш СМ. Морфологічна характеристика епітеліоцитів посмугованих проток слинних залоз щурів після введення адреналіну і ацетилхоліну / СМ.Білаш, Г.А.Єрошенко // Вопросы экспериментальной и клинической стоматологии : Сб.науч. трудов ХГМУ. – Харьков, 2004.- ВИП. 7. – С. 107-111.
17. Болгов Ю.А. Метод системного изучения общих закономерностей морфогенеза в индивидуальном развитии человека / Ю.А. Болгов // Врачебное дело. – 1985. – №8. – С.5-8.
18. Боровский Е.В. Биология полости рта / Е.В.Боровский, В.К. Леонтьев – М.: Медицина, 1991. – 167 с.
19. Быков В. Л. Гистология и эмбриология органов полости рта человека: [Специальная литература] / В. Л. Быков. – Санкт-Петербург, 1996. -247 с.
20. Гаубеншток Л.М. Количественно-топографическая характеристика малых слюнных желез / Л. М. Гаубеншток, В. К. Леонтьев// Стоматология. – 1990. – №6. – С. 28-31.

21. Гемонов, В.В. Атлас по гистологии и эмбриологии органов ротовой полости и зубов / В.В. Гемонов, Э.Н. Лаврова, Л.И. Фалин. - М.: ГОУ ВУНМЦ МЗ РФ, 2003. - 96 с.
22. Герловин Е.Ш. Гистогенез и дифференцировка пищеварительных желез / Е.Ш. Герловин – М.: Медицина, 1978. – 264 с.
23. Голубев С. Ю., Куроедов А. В. К вопросу о выборе экономически эффективного препарата для профилактики и лечения синдрома сухого глаза: Спец. издание Московской ассоциации офтальмологов. – 2002. - № 3. – С. 12 – 14.
24. Гуткин В. И. Механизм формирования электролитного состава секретов слюнных желез / В. И. Гуткин // Успехи современной биологии. –1974. – №3 – С. 434-452.
25. Дадашев Р.С. Современные методы биомедицинских измерений / Р.С.Дадашев – М.: Медицина, 1973. – 76 с.
26. Дейнега Т.Ф. Структурна організація губних залоз новонароджених та людей зрілого віку: автореф. дис. на здобуття наук. ступеня канд. мед. наук : спец. 14.03.01. «Нормальна анатомія» / Т.Ф. Дейнега. - Полтава, 1998.- 26,[1] с.
27. Дельва О.І. Гістологія та ембріогенез органів ротової порожнини / Дельва О.І., Чайковський Ю.Б., Геращенко С.Б.. - Івано-Франківськ, 1994. - С. 16-22.
28. Денисов А.Б. Типовые формы патологии слюнных желез / А.Б.Денисов [Под ред. проф. А.И. Воложина]. - М. – 1993. – 121с. (Учебное и справочное пособие со 100 контрольными вопросами).
29. Денисов-Никольский Ю.И. Морфологические критерии оценки состояния поверхностей образцов биологической ткани / Ю.И.Денисов-Никольский, Л.А.Денисова, И.В.Матвейчук, В.В. Розанов // Морфология. – 2004. – № 4. – С. 42.
30. Дюк В.А. Информационные технологии в медико-биологических исследованиях / Дюк В.А. – Санкт-Петербург. – 2003. – 528 с.
31. Заингирова Г.Г. Использования метода полутонких срезов в офтальмологии / Г.Г. Заингирова // Ультраструктурные аспекты морфогенеза и регенерации в норме и патологии. - М., 1976. – С .31-33.
32. Егоров А. Е., Егорова Г. Б. Новый препарат искусственной слезы пролонгированного действия Офтагель для коррекции синдрома сухого глаза // Клиническая офтальмология. - 2001. - № 3 (2). – С. 123 – 124.
33. Єрошенко Г.А. Морфометричне дослідження привушних залоз після стимуляції адреналіном / Г.А. Єрошенко// Вестник проблем биологии и медицини. – Полтава, 2003. – Вип.3. – С. 72-75.
34. Єрошенко Г.А. Морфометрична характеристика обмінних ланок кровоносного мікроциркуляторного русла слинних залоз після введення ацетилхоліну / Г.А.Єрошенко // Галицький лікарський вісник. – Івано-Франківськ, 2003. – №2. – С.89-91.
35. Єрошенко Г.А. Ультрамікроскопічна характеристика епітеліоцитів привушної залози щурів після введення ацетилхоліну / Г.А.Єрошенко // Здобутки клінічної і експериментальної медицини. – Тернопіль, 2007. – № 2(7). – С . 81-83.
36. Єрошенко Г.А. Зміни структури привушної залози щурів після введення адреналіну і ацетилхоліну / Г.А. Єрошенко // Таврический медико-биологический вестник. – Сімферополь, 2008. – Т. – 3. - №3 – С . 39 – 44.
37. Єрошенко Г.А. Структурне забезпечення стимульованої секреції слинних залоз / Г.А.Єрошенко // Український морфологічний альманах. – 2008. – №1, Т.6. – С. 217-218.
38. Жабоедов Г. Д. Диагностика и лечение дифицита слезы / Г. Д. Жабоедов, В. В. Киреев // Офтальмологический журнал. – 1994. - №4. – С. 245-249.
39. Жабоедов Г. Д. Цитологические находки при снижении слезопродукции у больных с болезнью и синдромом Sjogren / Г. Д. Жабоедов, И. Н. Замка , Т. Л. Сакун [и др.] // Вестник офтальмологии. — 1996. — Т. 112, № 2. — С. 48-50.
40. Жабоедов Г. Д. Синдром „сухого ока“. Клініка. Діагностика, лікування./ Г. Д. Жабоедов , В. В. Киреев // Мистецтво лікування. – Січень, 2004. - №1 (007). – С. 36-41.
41. Кайдашев І.П. Імуногістохімічне дослідження слизових оболонок / І. П. Кайдашев , В.І. Шинкевич , В.В. Рябенко [та ін.] // Лабораторна діагностика. – 2003. - №3. – С.15-20.

42. Караганов Я. Л. Топологический принцип в изучении структурно-функциональных единиц микроциркуляции / Я.Л. Караганов, В.В. Банин // Архив анатомии, гистологии и эмбриологии. - 1978. – Т.75, Вып. 11. – С. 5-22.
43. Кашникова О. А. Состояние слезной жидкости и способы стабилизации слезной пленки в фоторефракционной хирургии: Дис. … канд. мед. наук. – М., 2000.
44. Козлов В.И. Модульная организация микроциркуляторного русла и ее гистофизиологическое значение / В.И.Козлов, К.Т.Зайцев, О.А.Гурова [и др.] //Морфология. – 2000. – Т. 117. – №3. – С.59.
45. Комарова Л.Г. Новые представления о функции слюнных желез в организме (клинико-биохимический аспект) / Л.Г.Комарова, О.П.Алексеева. – Нижний Новгород: 1994. – 96 с.
46. Контева Т.Н. Строение малых слюнных желез человека (морфометрическое и иммунофлюоресцентное исследование) / Т.Н.Контева, М.Н.Пожарская, О.В.Макарова // Морфология. – 1994. – Т.106, № 1-3. – С.175-180.
47. Коржевский Д.Э. Применение гематоксилина в гистологической технике / Д.Э. Коржевский // Морфология.- 2007.- Т.- 132,6.- С. 77-82.
48. Костиленко Ю.П. Предметность концепции о структурно-функциональпых единицах органов / Ю.П. Костиленко, Т.В. Дейнега, Л.Б. Пешпенко, Е.Б. Чумакова // Вестник проблем биологии и медицины, Полтава- Харьков, 1977. – №28. – С. 31-36.
49. Костиленко Ю. П. Методы работы с полутонкими эпоксидными срезами в гистологической практике / Ю. П. Костиленко, Е. В. Ковалев // Архив анатомии, гистологии и эмбриологии. – 1978. - Т. 75, Вып. 9. – С. 68-72.
50. Костиленко Ю.П. Конструкция кровеносного микроциркуляторного русла нёбных слюнных желез крысы / Ю.П. Костиленко// Архив анатомии, гистологии и эмбриологии.- 1980. Т.78,Вып.2. - С. 59-67.
51. Костиленко Ю.П. Методы многослойной реконструкции эпителиальных комплексов слюнных желез на основе серийных полутонких срезов / Ю. П. Костиленко // Архив анатомии, гистологии и эмбриологии. – 1983. – Т. 85, Вып.1. – С. 85-88.
52. Костиленко Ю. П. Структурно-функциональные единицы слюнной и слезной желез / Ю. П. Костиленко, И. В. Мыслюк и Е. А. Девяткин // Архив анатомии, гистологии и эмбриологии. – 1986. – Т. XCI. – С. 80-86.
53. Костиленко Ю.П. Використання стереоморфологічних методів дослідження на ультрамікроскопічному рівні / Ю. П. Костиленко, И. И. Старченко, . // Буковинський медичний вісник. – Чернівці, 2001. – Т.5. – №1 - 2. – С.93-94.
54. Костиленко Ю.П. Метод изготовления гистологических препаратов, равноценных полутонким срезам большой обзорной поверхности, для многоцелевых морфологических исследований / Ю.П. Костиленко , И.В. Бойко, И.И. Старченко и А.К. Прилуцкий // Морфология. – 2007. – Т.– 132,6.- С. 77-82.
55. Кохан Г. Імунологія. / Г.Кохан - Київ-Торонто: Кобза, 1994. - 440 с.
56. Кривега Л.Г. Пространственная организация структурно-функциональных единиц эндокринных желез. / Л.Г.Кривега, Г.А.Єрошенко, Л.Б.Пелипенко, Е.Б.Тумакова //Вестник проблем биологии и медицины. – Полтава-Харьков. - 1998. – №21. – С.23-28.
57. Круцяк В.П. Изготовление серии гистологических препаратов для создания реконструкционных моделей / В.П.Круцяк, В.П.Проняев, Ю.Т. Ахтемийчук// Архив анатомии, гистологии и эмбриологии. – 1988. – Т.95, Вып.10. – С.87-88.
58. Кузнецова Н. Ю. Современные методы исследования и восстановления функции слезоотводящих путей: Дис. ... канд. мед. наук /ГОУВПО "Санкт-Петербургский государственный университет" (СПбГМУ) / Н.Ю. Кузнецова // - Сборник рефератов НИР и ОКР. - № 5.- 2006.-Серия 8.- С.52.
59. Курицын И.Ю. Состояние слизистой оболочки полости рта и малых слюнных желез у курильщиков табака: Дис. ... канд. мед. наук /ГОУВПО "Тверская государственная медицинская академия" (ГОУВПО "ТГМА"). Сборник рефератов НИР и ОКР № 5.- 2006.- Серия 8.- С.7.
60. Курицын И.Ю. Морфология малых слюнных желез у курильщиков табака. VI конгресс международной ассоциации морфологов. / И.Ю.Курицын, М. Курицын // Морфология. – Т.121. – №2-3. – 2002. – С.86.

61. Леонтюк А.С. Информационный анализ в морфологических исследованиях. / Леонтюк А.С., Леоитюк Л.А., Сыкало А.Н. - Минск: Наука и техника, 1981.
62. Лисаченко О.Д. Реакція вставних проток слинних залоз на введення адреналіну та ацетилхоліну в експерименті. / О.Д.Лисаченко, Л.Б.Пелипенко, Л.Г.Кривега, Н.Ф.Єрьоміна, Г.А.Єрошенко // Клінічна анатомія та оперативна хірургія. – Чернівці, 2007. – №2. – С.68-71.
63. Лисаченко О.Д. Ультрамікроскопічна характеристика посмугованих проток під'язикових залоз щурів після введення ацетилхолину / О.Д.Лисаченко, В.І.Шепітько, Г.А.Єрошенко // Світ медицини та біології.- Полтава, 2007. – №1. – С. 14-17.
64. Лапач С.Н. Статистические методы в медико-биологических исследованиях с использованием Excel / Лапач С.Н., Цибенко А.В., Бабіч П.Н. – К. : Моріон, 2000. - 320 с.
65. Луцик О.Д. Гістологія людини / [Луцик О.Д., Иванова А.Й., Кабак К.С. Чайковский Ю.Б.]. - К. : „Книга-плюс", 2003. – 592 с.
66. Мошетова Л. К., Корецкая Ю. М., Чернакова Г. М. и др. Препарат видисик в лечении синдрома сухого глаза // Синдром сухого глаза: Спец. Издание Московской ассоциации офтальмологов. – 2002. - № 3. – С. 7 – 8.
67. Меркулов А.Л. Курс патологической техники. / А.Л. Меркулов. - Л.: Медицина, 1969. – 143 с.
68. Мыслюк И.В. Стереологический анализ протоковой системы слезной железы новорожденных человека / И.В. Мыслюк // Тез. докл.- конф. "Научно-технический прогресс, охрана окружающей среды" фундаментальные проблемы медицины и биологии). - Полтава, 1988.- С. 221-222.
69. Новиков И.И. Микроциркуляторное русло и его адаптационные возможности в норме и эксперименте / И.И. Новиков //Адаптационные и компенсаторные механизмы микроциркуляции. - М., 1984. - С. 3-9.
70. Опря А.Т. Статистика. Математична статистика. Теорія статистики / Опря Анатолій Трохимович. - Київ.: ЦНЛ. - 2005. - 472 с.
71. Пилюгин А.В. Современные представления о структуре и функции малых слюнных желез человека / А.В. Пилюгин //Актуальні проблеми сучасної медицини. Вісник Української медичної стоматологічної академії. – Полтава,2007. - Т. 7. – Вип. 3(19). - С. 207-211.
72. Пилюгин А.В. Структурная организация и морфометрические параметры системы экскреторных протоков небных желез человека / Андрей Валентинович Пилюгин // Актуальні проблеми сучасної медицини. Вісник Української медичної стоматологічної академії.- Полтава, 2007. - Т. 7. – Вип. 4 (20). - С. 278-281.
73. Пилюгин А.В. Структурная организация экскреторных протоков слезной железы человека / А.В.Пилюгин, Л.О.Тихонова, В.А.Рогуля [и др.] // Світ медицини та біології.- Полтава, 2008.- С.81-83.
74. Пилюгин А.В. Структурная организация и морфометрические параметры системы экскреторных протоков губних желез человека / А.В.Пилюгин, О.А.Шерстюк, Т.Ф.Дейнега, Н.И.Иванченко // Морфологія.- 2008.- Т.П, №2.- С.43-46.
75. Полунин Г. С., Сафонова Т. Н., Полунина Е. Г. Особенности клинического течения различных форм синдрома «сухого глаза» - основа разработки адекватных методов лечения // Вестник офтальмологии. – 2006.- Т. 122., №5.- С. 15 – 17.
76. Рыбалов О.В. Воспалительные заболевания слюнных желез у детей: Метод. Рекомендации / О.В.Рыбалов, П.И.Ткаченко - Полтава, 1991.- 36 с.
77. Сабанцева Е.Г. Морфофункциональные особенности микроциркуляторного русла слизистой оболочки полости рта человека. VI конгресс международной ассоциации морфологов / Е.Г. Сабанцева, В.И. Козлов // Морфология. – Т.121, №2-3. – 2002. – С.134.
78. Сапин М.Р. Малые железы пищеварительной и дыхательной систем М.Р.Сапин, Д.Б.Никитюк, В.Б.Шадлинский, Н.Т.Мовсумов. – М.,Элиста, изд-во АПП «Джангар»,2001.– 117 с.
79. Сапин М. Р. Вопросы классификации и закономерности строения малых желез в стенках полых внутренних органов / М. Р. Сапин, Д. Б. Никитюк и А. М. Шестаков. // Морфология. – 2006. – Т. 129. – С.18-22.

80. Солнцев А.М. Заболевания слюнных желез: сиалозы, воспалительные заболевания, опухоли, кисты, травмы и пороки развития слюнных желез / А.М.Солнцев, В.С.Колесов, Н.А.Колесова - Киев.: Здоровья, 1991. – 311 с.
81. Сомов Е. Е., Брежский В. В. Слеза (физиология, методы исследования, клиника). – СПб.: Наука, 1994. – 156 с.
82. Спеціальна гістологія та ембріологія / [Напханюк В.К., Артаутова Л.В., Кузьменко В.А., Заярна С.П.] – К.: Одеса: ОДМУ, 2001.- 267 с.
83. Степанова И.П. Кровоснабжение слезного аппарата в раннем эмбриогенезе. Тезисы докладов V конгресса международной ассоциации морфологов / И.П. Степанова // Морфология. - Т. 117, №3.- 2000.- С.116.
84. Сукманский О.И. Биологически активные вещества слюнных желез / О.И. Сукманский. - Киев.: Здоровья, 1991. – 112 с.
85. Твердохліб І.В. Просторова реконструкція біологічних обєктів за допомогою комп'ютерного моделювання / І.В. Твердохліб // Морфологія.-2007. – Т.1, №1. – С. 135-139.
86. Туркевич Н.Г. Реконструкция микроскопических объектов по гистологическим срезам / Н.Г. Туркевич. - М.: Медицина, 1967. - 173 с.
87. Хэм А. Гистология. / А.Хэм, Д.Кормак - МГ: Мир, 1983. - Т.2. -С.25-35.
88. Шепітько В.І. Ультрамікроскопічна характеристика епітеліоцитів привушної залози щурів після введення ацетилхоліну / В.І. Шепітько, Л.Г. Кривега, С.М. Білаш [та ін.] // Здобутки клінічної і експериментальної медицини.- Тернопіль, 2005.- № . - С. 94-97.
89. Шепітько В.І. Особливості структури секреторних відділів слинних залоз в залежності від їх функціонального стану / В.І. Шепітько, С.М. Білаш, Л.Г. Кривега [та ін.] // Вісник Вінницького національного університету.- 2007.- № 311(2/1), - С. 589-592.
90. Шерстюк О.А. Пространственная организация эпителиальных комплексов и кровеносного микроциркулярного русла небных желез новорожденных и взрослого человека: Автореф. дис. … канд. мед. наук.: спец. 14.03.01. «Нормальная анатомия» / О.А. Шерстюк. - Симферополь, 1990. – 20, [1] с.
91. Шерстюк О.А. Пространственно–морфологическая характеристика эпителиальных микрокомплексов небной железы новорожденного / Шерстюк О.А. / Актуальні проблеми сучасної медицини. – 2003. – Т . 3, вып. 1. - С. 28-32.
92. Alos L. Myoepithelial tumours of salivary glands: a clinicopathologic, immunohistochemical, ultrastructural and flow cytometric study. / L. Alos, A. Cardesa, J.A. Bombi [et al] // Semin. Diagn. Pathol.- 1996;13.- P.138-147.
93. Bartel-Friedrich S. Immunohistochemical detection of extracellular matrix proteins in the irradiated rat submandibular gland / S. Bartel-Friedrich , R.E. Friedrich , C. Lautenschläger, R. Moll // Laryngorhinootologie. – 1999. - Sep;78(9). – P. 500-507.
94. Chan Park. ASTHMA: Exercise-Induced Asthma May Be Associated With Diminished Sweat Secretion Rates in Humans./ Chan Park, Christopher Stafford, Warren Lockette. – Chest. - Sep., 2008; 134: P. 552 - 558.
95. Chen C.–Y. Rab3d Knockout Mouse Lacrimal Glands Exhibit Secretory Vesicles with Increased Vesicle Diameter and Aberrant Morphology / Chen C.–Y., Wu K., MacVeigh M., Pidgeon M., Schechter J., Hamm–Alvarez S.F. // Invest. Ophthalmol. Vis. Sci. – May, 2006. – 47.- P. 195.
96. Dardick I. Myoepitheliomas. Definitions and diagnostic criteria./ I. Dardick – Ultrastruct Pathol 1995;19: P. 359-369.
97. Dartt D. A. Ophthalmol./Dartt D.A. and Jonsson L.M. H.//Invest. Vis. Sci.,May 2007; 48:P. 1910.
98. Dass S. Absence of 4–1BB Gene Function Exacerbates Lacrimal Gland Inflammation in Autoimmune-Prone MRL-Fas^{lpr} Mice./ Dass S. Vinay, Jung D. Kim, Tatsuhiko Asai, Beom K. Choi, and Byoung S. Kwon. // Invest. Ophthalmol. Vis. Sci., Oct 2007; 48: P. 4608 - 4615.
99. Driss Zoukhri. Mechanisms of Murine Lacrimal Gland Repair after Experimentally Induced Inflammation./ Driss Zoukhri, Amanda Fix, Joseph Alroy, Claire L. Kublin. //Invest. Ophthalmol. Vis. Sci., Oct 2008; 49: P. 4399 - 4406.

100. El-Naggar AK. Cytogenetic analysis of a primary salivary gland myoepithelioma./ AK. El-Naggar, M.Lovell, DL.Callender, NG.Ordonez, A.M. Killary // Cancer Genet Cytogenet 1999;113: P. 49-53.
101. Farina D. MRI findings of necrotizing sialometaplasia. / D.Farina, E. Gavazzi, C.Avigo, A.Borghesi, R. Maroldi //Br. J. Radiol., Jun., 2008; 81: e173 - e175.
102. Ferraris ME. Structural and immunocytochemical study of palatine and labial salivary glands from chronic alcoholics. /M.E.Ferraris, M.Carranza, A.A.Arriaga // Acta Odontol Latinoam. 2000;13(2): P. 113-121.
103. Ferri E. Myoepithelioma of a minor salivary gland of the cheek: case report./ E.Ferri, I. Pavoni, E. Armato, S. Cavaleri, P. Capuzzo, F. Ianniello. // Acta Otorhinolaryngol Ital. – 2006. – 26, P. 43-46.
104. Furuse C. Immunoexpression of extracellular matrix proteins in human salivary gland development. / C. Furuse, P.R. Cury, N.S. de Araújo, V.C. de Araújo. //Eur J Oral Sci. 2004 Dec;112(6): P. 548-551.
105. Geerling G, Raus P, Murube J/ Surgery for the Dry Eye Minor Salivary Gland Transplantation/-Geerling G, Brewitt H (eds): Surgery for the Dry Eye. Dev Ophthalmol. Basel, Karger, 2008, vol 41, pp 243-254 (DOI: 10.1159/000131093).
106. H. Obata. Age–Related Change of Myoepithelial Cells in Human Lacrimal Gland./ H. Obata, T. Tsuru// Invest. Ophthalmol. Vis. Sci., May 2006; 47: P. 1946.
107. Hand A.R. Morphological features of the minor salivary glands./ Hand A.R, Pathmanathan D, Field RB.//Arch Oral Biol. May,1999 ;44 Suppl. 1:S3-10.
108. Hovanesian J. A. Symptoms of dry eye and recurrent erosions syndrome after refractive surgery / Hovanesian J. A., Shad S. S., Maloney R. K.// *3.* Cataract Refract. Surg. — 2001. — Vol. 27. — P. 577-584.
109. Joffre C. Lipid Composition of Lacrimal Glands in Rats: Comparison With Human Lacrimal Glands and Possible Nutritional Modulation / C.Joffre , S. Viau , S. Grégoire [et al] // Invest. Ophthalmol. Vis. Sci. - May, 2007. – v. 48. - P. 440.
110. Joffre C. Identification of Lipid Accumulation in Lacrimal Gland From NOD Mice.-Invest. Ophthalmol./ C.Joffre, K.-J.Wu, X.Li, S.Gregoire, L.Bretillon, C.Creuzot-Garcher, S.Hamm-Alvarez // Vis. Sci., Apr 2008; 49: P. 5290.
111. K. Wu. Genes Encoding Salivary Gland-Enriched Proteins Exhibit Increased Expression in Diseased Lacrimal Glands From Male NOD Mice. / K. Wu, X. Li, and S. F. Hamm-Alvarez. // Invest. Ophthalmology Vis. Sci., Apr 2008; 49: P. 2450.
112. Katsuyama E. Myoepithelioma of the soft palate./ E.Katsuyama, A.Kaneoka, K. Higuchi //Acta Cytol 1997;41: P. 1856-1858.
113. Levin F. Canalicular Adenoma of the Lacrimal Gland / F.Levin, N.Mirani, J.T. Liegner, P. D. Langer. //Invest. Ophthalmol. Vis. Sci.- May, 2007; 48: P. 3590.
114. Liquidato B.M.. Minor salivary glands morphology in xerostomia patients. / B.M.Liquidato; M.D.Barros; Filho I.Bussoloti; C.S.B.Pereira, M.I.M Macea //Int. J. Morphol. - 2006.-24(3): P. 489-493.
115. Schwartz M. Ocular Co-Morbidity Burden of the Dry Eye Patient. / M. Schwartz, G. D'Aversa, M. Bloomenstein, J. Walt, S.Satram-Hoang. //Invest. Ophthalmol. Vis. Sci.- Apr., 2008; 49: P. 5321.
116. Marcia M. Jumblatt. Glycoprotein 340 in Normal Human Ocular Surface Tissues and Tear Film. / Marcia M. Jumblatt, Yoannis Imbert, William W. Young, Jr., Gary N. Foulks, Pamela S. Steele, Donald R. Demuth. // Infect. Immun. - Jul., 2006; 74: P. 4058 – 4063.
117. Miura K. Myoepithelial carcinoma of the lung arising from bronchial submucosa. / K.Miura, H.Harada, S.Aiba, Y.Tsutsui // Am. Surg. Pathol. - 2000; 24: P. 1300-1304.
118. Murube J., Murube E. Treatment of dry eye by blocking the lacrimal canaliculi // Surv. Ophtalmol. – 1996. – Vol. 40. - № 6.- P. 463 – 480.
119. Obata H. Anatomy and histopathology of the human lacrimal gland / H.Obata // Cornea.- 2006. - Dec;25(10 Suppl 1): S82-89.
120. Ogawa, Y. Immunocytochemistry of myoepithelial cells in the salivary glands / Y.Ogawa // Progress in Histochemistry and Cytochemistry. - Jan., 2003.- P. 7-15.
121. Osailan S.M. Recovery of rat submandibular salivary gland function following removal of obstruction: a sialometrical and sialochemical study. / S.M.Osailan, G.B.Proctor, G.H.Carpenter, K.L.Paterson, M.McGurk // Int. J. Exp. Pathol.- 2006. Dec;87(6): P. 411-423.

122. P. B. Thomas. Cytokine Expression Profiles in Rabbit Models of Autoimmune Dacryoadenitis Induced by Autoadoptive Transfer of ex vivo Activated Lymphocytes. / P. B. Thomas, Y. Wang, D. M. Samant, S. Selvam, D. Stevenson, J. D. Gray, J. E. Schechter, A. K. Mircheff, M. D. Trousdale. // Invest. Ophthalmol. Vis. Sci.- Apr., 2008; 49: P. 424.
123. Paulsen F. Human lacrimal gland mucins. / F.Paulsen, W.Langer, W.Hoffmann, M.Berry // Cell Tissue Res. -2004 May;316(2): P. 167-177.
124. Paulsen F. Functional anatomy of human lacrimal duct epithelium. / F.Paulsen, A.Thale, G.Kohla, R.Schauer, R.Rochels, R.Parwaresch, B.Tillmann // Anat Embryol (Berl). 1998 Jul;198(1): P. 1-12.
125. Reichart PA, Scheifele Ch, Philipsen HP.[Glandular cheilitis. 2 case reports] Mund Kiefer Gesichtschir. – 2002, Jul;6(4): P. 266-270.
126. Riva A. A high resolution SEM study of human minor salivary glands / A. Riva , R. Puxeddu , L. Uras , F. Loy , S. Serreli, F.T. Riva // Eur. J. of Morphology. - 2000. - V. 38.- N 4. - P.- 219-226.
127. S. Viau, A. Guillaubey, C. Joffre, M.–A. Maire, B. Pasquis, C.P. Creuzot–Garcher, A.M. Bron, C. Baudouin, and L. BretillonTime Course of Inflammation and Apoptosis in a Scopolamine–Induced Dry Eye Rat Model.- Invest. Ophthalmol. Vis. Sci., May, 2006; 47: 5573.
128. Savera AT. Myoepithelial carcinoma of the salivary glands: a clinicopathologicstudy of 25 patients. / A.T.Savera, A.Sloman, A.G.Huvos, D.S.Klimstra // Am J Surg Pathol.- 2000;24: P. 761-774.
129. Schäfer G. Lacrimal gland-associated mucins. Age related production and their role in the pathophysiology of dry eye. / G.Schäfer, W.Hoffmann, M.Berry, F.Paulsen // Ophthalmologe.- 2005 Feb;102(2): P. 175-183.
130. Sciubba J.J. Myoepithelioma of salivary glands: report of 23 cases. / J.J.Sciubba, R.B.Brannon // Cancer.- 1982;49: P. 52-72.
131. Simpson RHW. Benign myoepithelioma of the salivary glands: a true entity? / RHW Simpson, H. Jones, P. Beasley // Histopathol.- 1995; 27: P. 1-9.
132. Siqueira W.L. Proteome of human minor salivary gland secretion./ W.L. Siqueira, E. Salih, D.L.Wan, E.J.Helmerhorst, F.G.Oppenheim // J. Dent. Res. 2008. - May; 87(5). – P. 445-450.
133. Suba Z. Malignant myoepithelioma. Clinicopathological and immunohistochemical characteristics./ Z.Suba, Z.Nemeth, S.Gyulai-Gaal, M.Ujpal, B.Szende, G. Szabo // Int J Oral Maxillofac 2003;32: P. 339-341.
134. Taylor J. A minor salivar gland tumour presenting with dysphagia / J.Taylor, J.V. Tighe // J. Laryngol. Otol.- 1999;113: P. 569-572.
135. Tuncel U. Myoepithelial carcinoma in the nasopharynx: an unusual localization./ U.Tuncel, G.Ergul, S.Ozlugedik, A.Unal // Yonsei Med. J. - 2004;45: P. 161- 165.
136. Uematsu T. P-glycoprotein expression in human major and minor salivary glands./ T.Uematsu, M.Yamaoka, T.Matsuura, R.Doto, H.Hotomi, A.Yamada, Y. Hasumi-Nakayama, D. Kayamoto // Arch. Oral. Biol. 2001.- Jun;46(6): P. 521-527.