УДК: 616-006-091.8-07
© Гасюк А.П., Филенко Б.М., Ройко Н.В., Насонов П.І., Мамай І.О., 2013

ПАТОЛОГІЯ МІТОЗІВ ЯК ДОПОМІЖНИЙ МЕТОД ДІАГНОСТИКИ РІЗНИХ ГІСТОГЕНЕТИЧНИХ ТИПІВ ПУХЛИН

Гасюк А.П., Филенко Б.М., Ройко Н.В., Насонов П.І., Мамай І.О.

ВДНЗУ «Українська медична стоматологічна академія»

Актуальність. В більшості економічно розвинутих країн одночасно з розвитком промислового виробництва спостерігається феноменальний ріст захворюваності і смертності від злоякісних новоутворень [4, 7]. За останні п'ять років в Україні рівень захворюваності на рак збільшився на 2,4%, щорічний приріст рівня захворюваності становив 0,6% [6]. Тому в наш час основною задачею протиракової боротьби є профілактика та раннє розпізнавання пухлин. Загальноприйняті морфологічні методи, що використовуються в повсякденній роботі морфологами є найбільш інформативними в діагностиці новоутворень різної локалізації.

Утворення пухлинної тканини завжди супроводжується порушеннями генетичного апарату. Дослідження останніх років показують, що для більшості ракових клітин є характерним відхилення в хромосомних наборах, які є проявом хромосомних аберацій, а саме різноманітних порушень нормального перебігу мітозу. Як показують роботи Алова Й.О., Казанцевої І.О. та ін. [1, 2, 3, 9, 10] пухлини різної локалізації характеризуються певним мітотичним режимом, що проявляється порушенням співвідношення та тривалості профази, метафази, анафази та телофази. Згідно Оліниці К.Д., різні гістогенетичні варіанти пухлин характеризуються порушенням генетичного матеріалу, що проявляється утворенням три- та тетраплоїдних дочірніх клітин [5]. Проте, в доступній літературі, не знайдені характерні цитогенетичні ознаки для різних гістогенетичних типів пухлин.

Рівень мітотичної активності та патологія мітозів не лише свідчить про інтенсивність чи характер росту новоутворень, але і має важливе діагностичне та прогностичне значення.

В практиці онкоморфологів цитогенетичні дослідження застосовуються рідко, оскільки на сьогодні не достатньо розроблені прості у виконанні, недорогі та достатньо інформативні морфогенетичні методи.

Метою дослідження є визначення різних типів патології мітозів характерних для пухлинах різної локалізації.

Зв'язок з науковими програмами. Робота є фрагментом науково-дослідної роботи «Підвищення ефективності ранньої діагностики та лікування передракових станів слизової оболонки порожнини рота», номер держреєстрації 0110U006864.

Матеріали та методи. Матеріалом дослідження слугував післяопераційний матеріал видалених пухлин 13 хворих на рак легень, з яких, згідно класифікації ВООЗ [11], 3 випадки крупноклітинного раку, 6 – плоскоклітинного раку без ороговіння та 4 – плоскоклітинного раку легень з ороговінням; 6 хворих з солідним варіантом внурішньопротокового раку молочної залози; 2 хворих із злоякісним варіантом амелобластом. Після ідентичної фіксації у 10 % нейтральному формаліні виготовляли парафінові блоки. З одержаних блоків робили серійні зрізи, які забарвлювались гематоксиліном та еозином. Мікроскопічне дослідження проводилось на імерсійному збільшенні на мікроскопі Olympus BX 41.

На гістологічних препаратах вивчали інтерфазні клітини та клітини в стадії мітозу. Ідентифікацію гетерохроматину інтерфазних клітин проводили згідно Ганіній К.П. з виділенням крупноглибчатого, середньо- та дрібноглибчатого хроматину. Крім того, після вимірювання великого та малого діаметрів ядер інтерфазних клітин розраховували їх об'єм по Хесіну Я.Е. [8].

Патологічні мітози визначали згідно Алову Й.О. та Казанцевій І.О., розділивши їх на 3 групи в залежності від пошкодження структур, що беруть участь у поділі та пов'язаних з цими структурами процесів. При цьому, в якості стандартів визначалась товщина хромосом, які мали середню товщину 1-2 мкм, хроматид 0,5-1 мкм та напівхроматид – до 0,5 мкм.

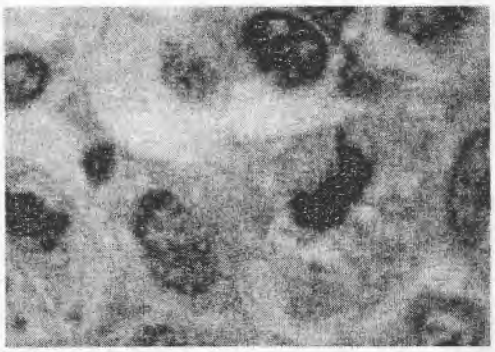

Рис. 1. Моноцентичний мітоз. Заб. гематоксиліном та еозином. Зб. Х1000

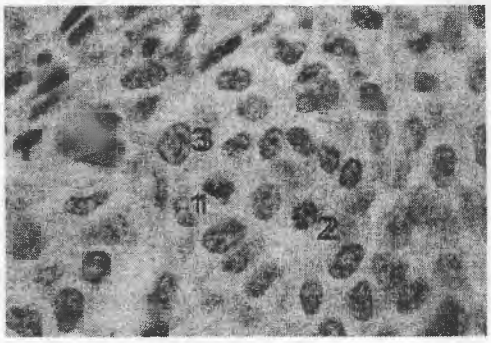

Рис 2. Патологічні мітози при плоскоклітинному раку легень без зроговіння. Заб. гематоксиліном та еозином. Зб. Х1000. 1 хромосоми маркери; 2 розсіяний мітоз; 3- інтерфазна клітина

Результати проведених досліджень. Використання морфометричних показників мітотичного поділу дозволило нам об'єктивізувати різні фази патології мітозів.

Як показують наші дослідження, при крупноклітинному раку легень найчастіше спостерігались моноцентричний мітоз, що характеризується утво-

ренням одного полюсу з віялоподібним веретеном, в якому хромосоми не розходяться, утворюючи одне поліплоїдне ядро (Рис 1).

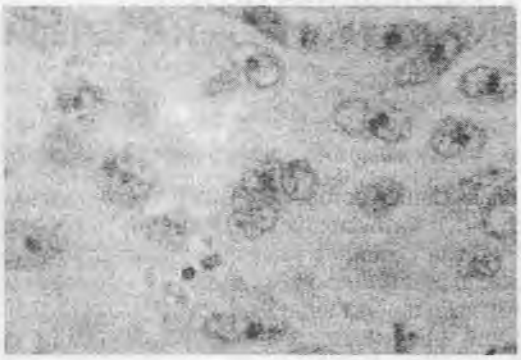

Рис 3. Порушення телофази при плоскоклітинному раку легень з ороговінням. Заб. гематоксиліном та еозином. Зб. Х1000

При плоскоклітинному раку без ороговіння, крім патологічних мітозів в різні фази мітотичного циклу, спостерігається також наявність маркерних хромосом, які розпізнаються на гістологічних зрізах у вигляді вип'ячувань контурів метафазної пластинки або на фігурах дочірніх зірок під час анафази поділу клітини. Ці структури мають розміри від 1,0 до 2,0 мкм, що відповідає розмірам хромосом людини (Рис 2).

У більшості випадків маркерні хромосоми, це довгі акроцентричні, довгі субметацентричні і метацентричні хромосоми, аномальні кільцеві хромосоми та подвійні частини хроматину.

При плоскоклітинному раку з ороговінням спостерігається порушення цитотомії, що призводить до утворення багатоядерних пухлинних клітин (Рис. 3).

При солідному варіанті внутрішньопротокового раку молочної залози характерна наявність патології анафази з утворенням мостів хромосом та хроматид. При злоякісних амелобластомах спостерігається наявність маркерних хромосом товщиною 0,5-1 мкм на фігурах дочірніх зірок під час анафази поділу клітини, а також характерно порушення цитотомії.

Отже, визначення патології мітозів можна використовувати при діагностиці гістогенезу раків різних органів.

Висновки: Таким чином, найбільш інформативними показниками злоякісності є ознаки, пов'язані з перебудовою спадкового апарату клітини. Поява великої кількості патологічних мітозів та затримка його в різні фази можна вважати специфічними ознаками злоякісного росту. Отже, для підтвердження гістогенетичного варіанту раку будь-якої локалізації при морфологічному дослідженні важливим є виявлення патологічних мітозів та маркерних хромосом, що є ознаками злоякісності та додатковим діагностичним критерієм.

Перспективи подальших досліджень. Вивчення патології мітозів при раках різної локалізації.

ЛІТЕРАТУРА:

1. **Алов И.А.** Цитофизиология и патология митоза / И.А. Алов. – М.: Медицина, 1972. – 264 с.
2. **Ганина К.П.** Цитогенетическая диагностика в онкоморфологии / К.П.Ганина Киев: Наук. думка, 1980. – 176 с.
3. **Казанцева И.А.** Патология митоза в опухолях человека / И.А. Казанцева. – Новосибирск: Наука, 1981. – 144 с.
4. Морфологические, цитогенетические, и молекулярно-биологические особенности рака легкого, развившегося у лиц, длительное время проживаючих на радиоактивно-загрязненных территориях Семипалатинской области Казахстана / **Е.А. Коган, Г.С. Сагиндикова, С.М. Секамова, Г. Жак** // Архив патологи – 2002. - № 5.- С.13-18.
5. **Олиници К.Д.** Хромосомы при раке / К.Д.Олиници. – М.: Медицина, 1982. – 232 с.
6. Рак в Україні 2010-2011 / **З.П. Федоренко, А.В. Гайсеренко, Л.О Гулак [та ін.]** // Бюлетень національного канцер-реєстру України. – 2011. – №13. – С. 104.
7. **Рубцов Н.Б.** Цитогенетическая диагностика онкологических заболеваний / Н.Б. Рубцов, Т.В. Карамышева // Клиническая онкология и гематология – 2000. - № 2. – С. 7-21.
8. **Хесин Я.Е.** Размер ядер и функциональное состояние клеток / Я.Е.Хесин. – М.: Медицина, 1967. – 423 с.
9. **Mitelman F.** A breakpoint map of recurrent chromosomal rearrngements in human neoplasia / F. Mitelman, F. Mertens, B. Johansson // Nature Genetics. Special issue. - 1997. - P. 415-474.
10. **Potter A.M.** Cytogenetics in myeloid leukaemia. / A.M. Potter, A. Watmore // "Human Cytogenetics: a practical approach." - 1992. - V.11. - P.27-67.
11. Word Health Organization Classifi cation of Tumours. Pathology and Genetics of tumours of the lung. Pleura. Thymus and Heart / **W.D. Travis, E. Brambilla, H.K. Muller-Hermelink, C.C. Harris**. – IARC Press, Lyon, 2004.

Гасюк А.П., Филенко Б.М., Ройко Н.В., Насонов П.І., Мамай І.О. Патологія мітозів як допоміжний метод діагностики різних гістогенетичних типів пухлин // Український медичний альманах. – 2013. – Том 16. № 3 (додаток). – С. 22-23.

Для ракових клітин є характерним відхилення в хромосомних наборах, які є проявом порушень нормального перебігу мітозу. Поява великої кількості патологічних мітозів та затримка його в різні фази можна вважати специфічними ознаками злоякісного росту. Для підтвердження гістогенетичного варіанту раку будь-якої локалізації при морфологічному дослідженні важливим є виявлення патологічних мітозів та маркерних хромосом, що є додатковим діагностичним критерієм в діагностиці пухлин.

Ключові слова: патологія мітозів, хромосоми маркери, пухлини, діагностика.

Гасюк А.П., Филенко Б.М., Ройко Н.В., Насонов П.И., Мамай І.О. Патология митозов как дополнительный метод диагностики разных гистогенетических типов опухолей // Український медичний альманах. – 2013. – Том 16. № 3 (додаток). – С. 22-23.

Для раковых клеток характерно отклонение в хромосомных наборах, которые являются проявлением нарушением нормального течения митоза. Появление большого количества патологических митозов и задержка его в разные фазы можна считать специфическими признаками злокачественного роста. Для подтверждения гистогенетического варианта рака любой локализации при морфологическом исследовании важным является определение патологических митозов и маркерных хромосом, что является дополнительным диагностическим критерием.

Ключевые слова: патология митозов, маркерные хромосомы, опухоли, диагностика.

Gasuk A.P., Filenko B.N., Royko N.V., Nasonov P.I., Mamay I.A. Pathology of mitoses as additional method of diagnostics gistogenetichcskikh of types of tumours // Український медичний альманах. – 2013. – Том 16, № 3 (додаток). – С. 22-23.

For cancer cells the deviation in sets of chromosomes which are manifestation by violation of a normal current of a mitosis is characteristic. Emergence of a large number of pathological mitoses and delay it in different phases can be considered specific signs of malignant growth. For confirmation of histogenetic option of a cancer of any localization at morphological research definition of pathological mitoses and marker chromosomes that is additional important diagnostic criterion.

Key words: pathology of mitoses, chromosomes markers, tumors, diagnostics.