

Стебловська І. С., Безкоровайна І. М., Пархоменко Г. Я

Українська медична стоматологічна академія, м. Полтава, Україна

Офтальмологічний центр «Новий Зір», м. Київ, Україна

Зміни морфології сітківки після видалення катаракти за допомогою фемтосекундного лазера

Резюме. Мета роботи – дослідити морфологічні зміни сітківки після видалення катаракти за допомогою фемтосекундного лазера. У дослідження було виключено 11 пацієнтів (19 очей), яким було проведено фемтосекундне видалення катаракти, віком 62,4 роки. Дослідження товщини сітківки здійснювалось за допомогою оптичної когерентної томографії (ОКТ), також пацієнтам було проведено загальноофтальмологічні обстеження. У результаті обстеження встановлено, що статистично достовірного підвищення товщини сітківки макулярної ділянки не виявлено в жодному із термінів.

Ключові слова: катаракта, фемтосекундний лазер, сітківка.

ВСТУП

Катаракта є однією з основних причин зворотної сліпоти в світі. Приблизно 17 млн осіб хворіють на цей недуг. Тому операція з видалення катаракти є однією з найпоширеніших в офтальмології, у зв'язку з чим постійно проводяться пошуки нових способів оперативного лікування катаракти та шляхи їх удосконалення. Екстракція катаракти за допомогою фемтосекундного лазера (ФЛЕК) є новітнім досягненням офтальмохірургії, що за останніх 5 років стало основною і, можливо, найбільш дискусійною темою в хірургії катаракти. Застосування фемтосекундного лазера в першу чергу спрямоване на зниження часу й потужності ультразвукової енергії, що є інтраопераційним травмуючим фактором [1]. Тому ведуться активні дослідження впливу цього виду оперативного втручання на зміни переднього відрізка ока – рогівку, стан ендотеліальних клітин, капсулу кришталика [3]. Однак питання, присвячені впливу ФЛЕК на структури заднього відрізка ока, основна з яких сітківка, та пов'язані з ними ускладнення післяопераційного періоду, висвітлені недостатньо [2].

МЕТА

Дослідити зміни морфології сітківки після видалення катаракти за допомогою фемтосекундного лазера.

МАТЕРІАЛИ ТА МЕТОДИ

Нами було обстежено 11 пацієнтів (19 очей) віком від 39 до 81 року (середній вік становив $62,4 \pm 2,31$), у яких була катаракта II–III ступенів щільності ядра за Buratto. Із загальної кількості хворих 55,3 % становили чоловіки, жінки – 54,7 %. Усім хворим одночасно було проведено видалення катаракти за допомогою фемтосекундного лазера LenSx і на факомашині Infiniti на базі ТОВ «Новий Зір» м. Київ. Для виявлення змін морфології сітківки всім пацієнтам у до- й післяопераційному періоді була проведена оптична когерентна томографія (ОКТ) на апараті «3D OCT 2000 TOPCON», під час якої оцінювали товщину макулярної ділянки, шар нервових волокон і гангліонарних тканин сітківки за допомогою програм «3D macula» та «3D disc». Були проведені також загальноофтальмологічні обстеження: візометрія, периметрія, тонометрія. Термін спостереження в післяопераційному періоді – 1-й день, 1-й та 3-й місяці.

Статистичний аналіз і оцінку достовірності результатів здійснювали на персональному комп'ютері з використанням програм «Microsoft Excel 2007» і «SPSS for Windows. Release 13.0».

РЕЗУЛЬТАТИ

Кількісні та якісні зміни стану сітківки макулярної ділянки в доопераційному періоді дослідити не вдалося через непрозорість оптичних середовищ у всіх пацієнтів, тому за вихідний рівень товщини було взято 1-й день після оперативного втручання. За даними ОКТ, товщина сітківки фовеолярної ділянки в пацієнтів у 1-й день післяопераційного періоду в середньому становила $265,4 \pm 6,42$ мкм (крайні значення – 217 та 331 мкм), що розцінювалося як вихідний рівень. Товщина комплексу нервових волокон у середньому дорівнювала $91 \pm 2,4$ мкм, із мінімальним показником 73 мкм і максимальним – 108 мкм, що відповідає середньостатистичним показникам товщини нервових волокон у пацієнтів цієї вікової групи. Показник внутрішньоочного тиску становив $21,1 \pm 3,3$ мм.рт.ст.

Через 1 місяць післяопераційного періоду морфологічні показники центральної ямки сітківки дорівнювали $271,8 \pm 5,5$ мкм. Найнижче значення – 221 мкм, найвищий показник товщини сітківки становив 341 мкм. Показники товщини шару нервових волокон статистично достовірно лишилися на попередньому рівні та становили в середньому $97,2 \pm 3,1$ мкм, із крайніми значеннями 74 та 110 мкм. Внутрішньоочний тиск дорівнював $23,5 \pm 2,1$ мм.рт.ст. ($p \geq 0,05$).

Після тримісячного спостереження отримано такі результати: товщина сітківки фовеолярної зони в середньому становила $274,9 \pm 4,5$ мкм, мінімальне значення – 220 мкм, максимальне – 347 мкм. Дані середньостатистичних змін товщини сітківки за секторами наведені в таблиці 1. Середній показник товщини нервових волокон становив $94,7 \pm 2,7$ мкм,

крайні значення – 72 та 107 мкм. Зміни внутрішньоочного тиску не спостерігались, середня величина $24 \pm 5,3$ мм. рт. ст.

Гострота зору у вказані терміни дослідження зазнала значних змін – у 1-й день післяопераційного періоду вона становила $0,33 \pm 0,05$, через 1 місяць після видалення катаракти – $0,86 \pm 0,09$ та $0,88 \pm 0,04$ через 3 місяці після операції.

Таблиця 1

Динаміка змін товщини макулярної ділянки (мкм) після фемтосекундного видалення катаракти

КвADRANT макулярної зони сітківки	1-й день після операції	1-й місяць після операції	3-й місяць після операції
	I	II	III
Верхньо-зовнішній	$239,3 \pm 4,5$ (p I/II > 0,05)	$243,1 \pm 6,3$ (p II/III > 0,05)	$246,1 \pm 5,4$ (p I/III > 0,05)
Верхньо-внутрішній	$230,1 \pm 5,0$ (p I/II > 0,05)	$234,5 \pm 4,7$ (p II/III > 0,05)	$236,2 \pm 8,3$ (p I/III > 0,05)
Зовнішньо-темпоральний	$212,6 \pm 3,1$ (p I/II > 0,05)	$210,5 \pm 5,5$ (p II/III > 0,05)	$215,8 \pm 4,7$ (p I/III > 0,05)
Внутрішньо-темпоральний	$279,2 \pm 4,4$ (p I/II > 0,05)	$286,9 \pm 7,8$ (p II/III > 0,05)	$280,5 \pm 9,1$ (p I/III > 0,05)
Зовнішньо-назальний	$276,4 \pm 7,2$ (p I/II > 0,05)	$284,9 \pm 8,3$ (p II/III > 0,05)	$273,3 \pm 5,4$ (p I/III > 0,05)
Внутрішньо-назальний	$292,8 \pm 4,3$ (p I/II > 0,05)	$304,8 \pm 4,5$ (p II/III > 0,05)	$294,4 \pm 6,3$ (p I/III > 0,05)
Нижньо-зовнішній	$263,1 \pm 5,1$ (p I/II > 0,05)	$268,1 \pm 5,3$ (p II/III > 0,05)	$260,1 \pm 8,2$ (p I/III > 0,05)
Нижньо-внутрішній	$285,3 \pm 4,8$ (p I/II > 0,05)	$298,5 \pm 5,3$ (p II/III > 0,05)	$288,4 \pm 7,2$ (p I/III > 0,05)

Примітка. p I/II – коефіцієнт достовірності різниці між показниками 1-го дня та 1-го місяця після операції, p I/III – коефіцієнт достовірності різниці між показниками 1-го дня та 3-го місяця після операції, p II/III – коефіцієнт достовірності різниці між показниками 1-го та 3-го місяця післяопераційного періоду.

ОБГОВОРЕННЯ

Аналізуючи дані тримісячного післяопераційного спостереження після ФЛЕК, нами виявлено, що статистично достовірного підвищення товщини сітківки макулярної ділянки не спостерігалось у жодному з термінів. Середній показник підвищився всього на 6 мкм

протягом 1 місяця після екстракції катаракти та на 9 мкм через 3 місяці післяопераційного нагляду. Клінічно значимого набряку макулярної ділянки не було виявлено в жодному випадку.

На ОКТ-знімках (рисунок 1–3) зображено динаміку змін макулярної зони після видалення катаракти.

Рисунок 1

ОКТ сітківки макулярної ділянки в 1-й день після ФЛЕК

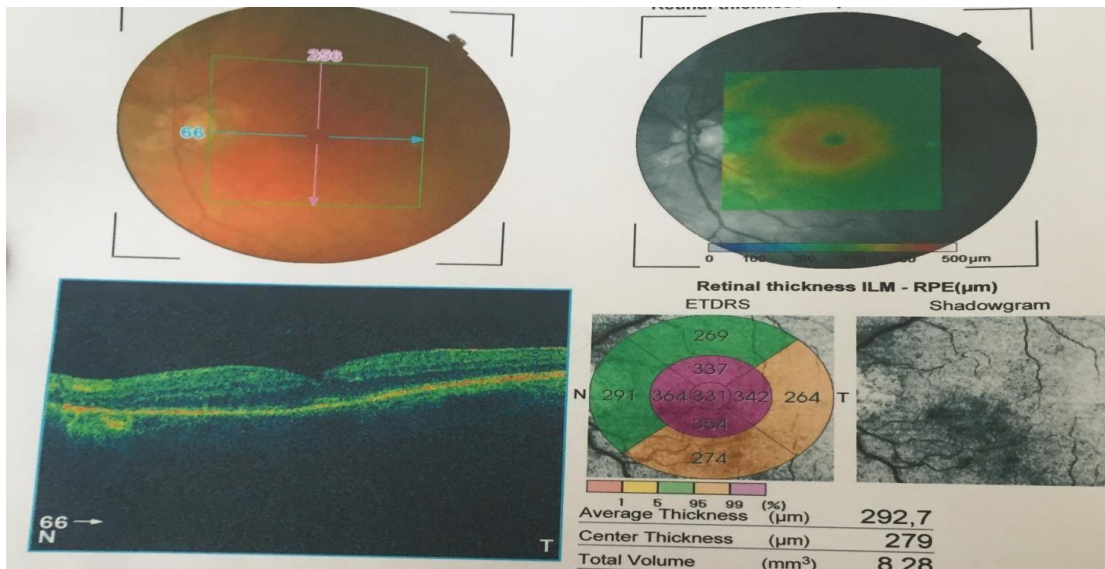


Рисунок 2

ОКТ сітківки макулярної ділянки в 1-й місяць після ФЛЕК

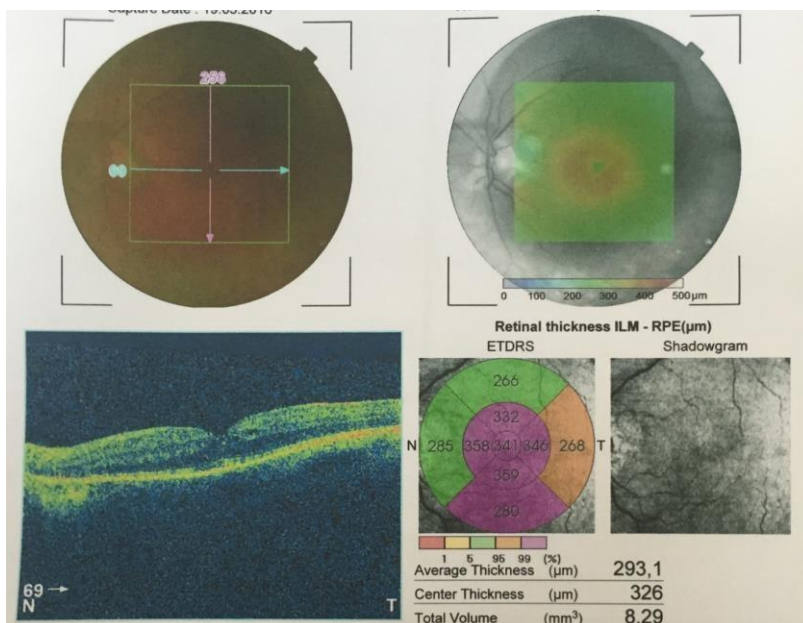
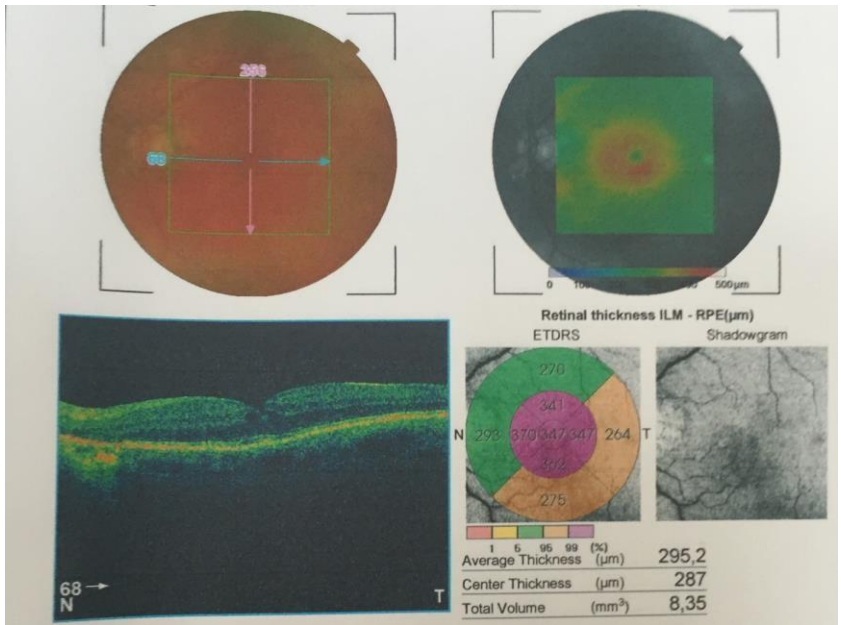


Рисунок 3

ОКТ сітківки макулярної ділянки в 3-й місяць після ФЛЕК



Товщина комплексу нервових волокон статистично достовірно не змінилась, не виявлено жодних ознак його потовщення чи атрофії ($p \geq 0,05$). Через 1 місяць після операції цей показник збільшився на 6 мкм, а через 3 місяці – на 3 мкм від вихідного рівня. Збільшення цього показника не є клінічно та статистично значимим. Оптична когерентна томографія дисків зображена на рисунках 4–5.

Рисунок 4
ОКТ дисків у 1-й день після екстракції катаракти

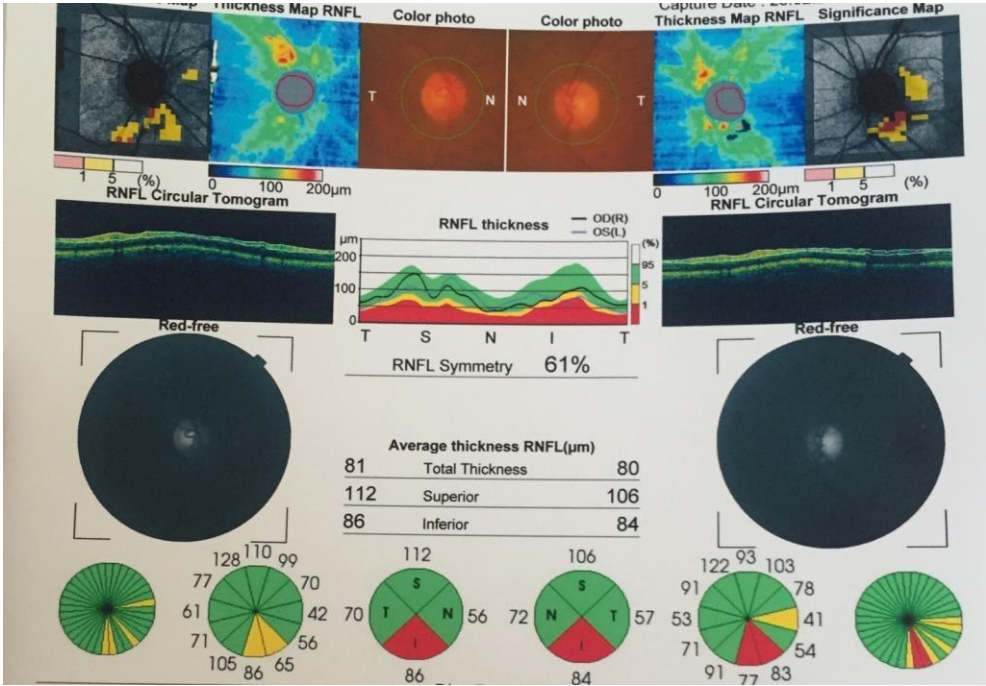
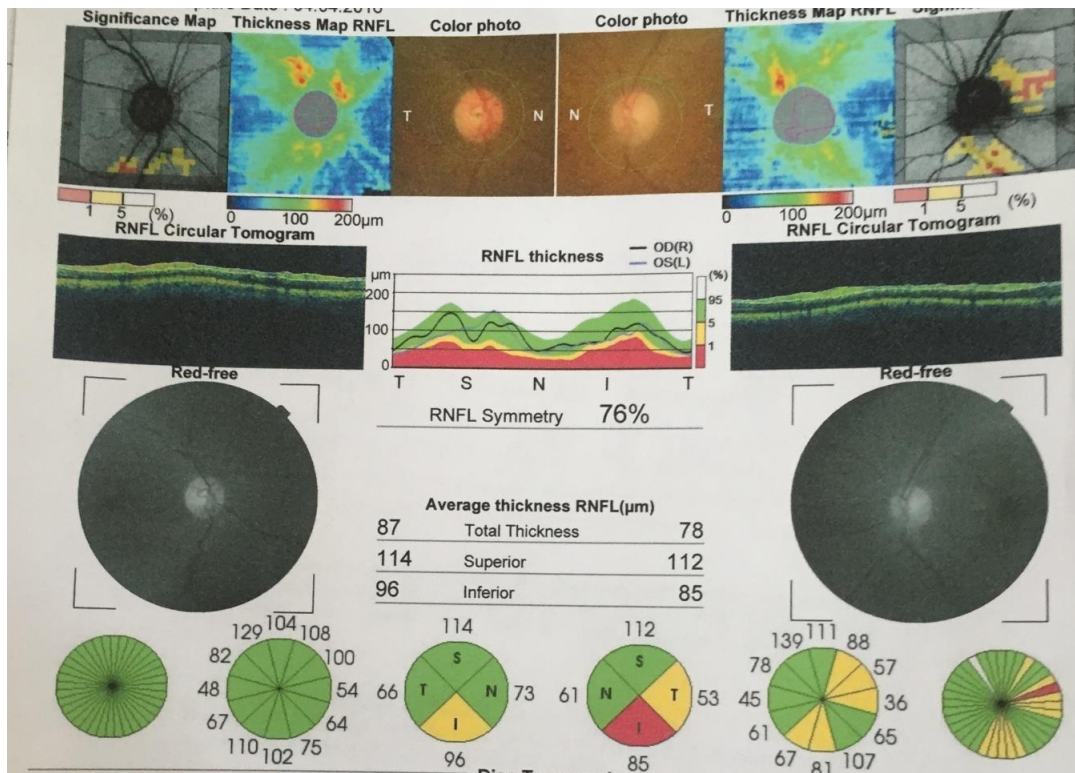


Рисунок 5
ОКТ дисків через 1 місяць після видалення катаракти



Під час детального топографічного огляду ОКТ дисків нами виявлено, що найбільш «чутливим» до змін і підвищення товщини є нижній квадрант нервових волокон диску. В окремих випадках через 1 місяць після видалення катаракти різниця приросту товщини саме в цій зоні дорівнювала приблизно 14 мкм. У решті квадрантів даних особливостей не виявлено. Ділянок атрофії не виявлено в жодному з квадрантів у всі терміни спостереження.

ВИСНОВКИ

1. Статистично достовірних змін морфометричних показників сітківки після видалення катаракти методом ФЛЕК не виявлено в жодному терміні спостережень.
2. За три місяці післяопераційного огляду клінічно значимого набряку макулярної ділянки не відбулось у жодному випадку.
3. Приросту товщини чи атрофії комплексу гангліонарних клітин і нервових волокон сітківки в терміни нагляду не спостерігалось.

Тому екстракцію катаракти з фемтолазерною підтримкою можна вважати сучасним і безпечним методом хірургічного лікування.

Стебловская И. С., Безкоровайная И. М., Пархоменко Г. Я.

Украинская медицинская стоматологическая академия, г. Полтава, Украина

Офтальмологический центр «Новий Зір», г. Киев, Украина

Изменения морфологии сетчатки после удаления катаракты с помощью фемтосекундного лазера

Резюме. Цель работы – исследовать морфологические изменения сетчатки после удаления катаракты с помощью фемтосекундного лазера. В исследование были включены 11 пациентов (19 глаз) в возрасте 62,4 года, которым было проведено фемтосекундное удаление катаракты. Исследование толщины сетчатки проводилось с помощью оптической когерентной томографии (ОКТ), также пациентам было проведено общее офтальмологическое обследование. В результате обследования установлено, что статистически достоверное повышение толщины сетчатки макулярной области не выявлено ни в одном из сроков.

Ключевые слова: катаракта, фемтосекундный лазер, сетчатка.

Steblovska I.S., Bezkorovajna I.M. Parxomenko G.Y.

Ukrainian medical stomatological Academy, Poltava, Ukraine

Ophthalmologic center "New Sight", Kiev, Ukraine

Changes of retinal morphology after cataract surgery with the femtosecond laser

Summary. The aim of the our work was to investigate morphological changes of the retina after cataract surgery with the femtosecond laser. In the study were excluded 11 patients (19 eyes) at the age of 62.4 years, which was held femtosecond laser cataract surgery. Investigation of the retinal thickness were carried out using optical coherent tomography (OCT), also patients were conducted a survey taglineformat. The survey found that a statistically significant increase in the retinal thickness of macular region is not identified in any of the time.

Keywords: cataracts, femtosecond laser, retina.

СПИСОК ВИКОРИСТАНИХ ДЖЕРЕЛ

1. Гончаренко О. В. Обеспечение и повышение уровня технологической безопасности хирургии катаракт на основе клинического применения фемтосекундного лазера / О. В. Гончаренко, А. Г. Заболотный // XXV Всероссийская научно-практическая конференция с международным участием (Россия, г. Оренбург, 2014 г.) : ВЕСТНИК ОГУ № 12(173). – Оренбург, 2014. – С. 104–106.

2. Заболотный А. Г. Анализ качества инновационной фэмтолазерной хирургии катаракты, изучение влияния фемтосекундного лазера на структуры заднего отдела глаза методом оптической когерентной томографии / А. Г. Заболотный, К. С. Мисакьян, А. Н.

Бронская // Вестник Тамбовского университета. Серия : естественные и технические науки. – Тамбов, 2015. – № 3. – С. 573–576.

3. Фемто-лазерная экстракция катаракты [Электронный ресурс] // Европейский взгляд на мировую офтальмологию. Режим доступа: <http://www.eurotimesrussian.org/newsitem.asp?id=3696> (дата обращения: 08.01.2015). – Загл. с экрана.

REFERENCES

1. Goncharenko O. V. Obespechenie i povyshenie urovnya tekhnologicheskoy bezopasnosti khirurgii katarakt na osnove klinicheskogo primeneniya femtosekundnogo lazera / O. V. Goncharenko, A. G. Zabolotniy // XXV Vserossiyskaya nauchno-prakticheskaya konferentsiya s mezhdunarodnym uchastiem (Rossiya, g. Orenburg, 2014 g.) : VESTNIK OGU № 12(173). – Orenburg, 2014. – S. 104–106.
2. Zabolotniy A. G. Analiz kachestva innovatsionnoy femtolazernoy khirurgii katarakty, izuchenie vliyaniya femtosekundnogo lazera na struktury zadnego otdela glaza metodom opticheskoy kogerentnoy tomografii / A. G. Zabolotniy, K. S. Misakyan, A. N. Bronskaya // Vestnik Tambovskogo universiteta. Seriya : estestvennye i tekhnicheskie nauki. – Tambov, 2015. – № 3. – S. 573–576.
3. Femto-lazernaya ekstraktsiya katarakty [Elektronnyy resurs] // Yevropeyskiy vzglyad na mirovuyu oftalmologiyu. Rezhim dostupa: <http://www.eurotimesrussian.org/newsitem.asp?id=3696> (data obrashcheniya: 08.01.2015). – Zagl. s ekrana.