

АКТУАЛЬНІ ПРОБЛЕМИ СУЧАСНОЇ МЕДИЦИНИ: Том 13, Випуск 3 (43) 2013 ВІСНИК Української медичної стоматологічної академії

НАУКОВО-ПРАКТИЧНИЙ ЖУРНАЛ

Заснований в 2001 році

Виходить 4 рази на рік

Зміст

- С Т А Т Т І -

Всеукраїнської науково-практичної конференції «Медична наука – 2013» Стоматологія

<i>Австиков Д.С., Баштан В.П., Іщенко В.В.</i>	5
СУЧАСНИЙ СТАН ЗАХВОРЮВАНOSTI НА ЗЛОЯКІСНІ НОВОУТВОРЕННЯ ПОРОЖНИНИ РОТА В ПОЛТАВСЬКІЙ ОБЛАСТІ ЗА 2004-2010 РОКИ	
<i>Аветиков Д.С., Трапова Х.О.</i>	10
ПЕРЕВАГИ І НЕДОЛІКИ ІСНУЮЧИХ МЕТОДИК ПРОФІЛАКТИКИ УТВОРЕННЯ ПАТОЛОГІЧНИХ РУБЦІВ	
<i>Бойченко О.М., Сідаш Ю.В.</i>	13
ПОШИРЕНІСТЬ ЗАХВОРЮВАННЯ ТКАНИН ПАРОДОНТА У ХВОРИХ НА ІХС	
<i>Гасюк Н. В., Іваницький І. О., Попович І. Ю.</i>	16
ПОШИРЕНІСТЬ ТА АСПЕКТИ ДІАГНОСТИКИ АКАНТОЛІТИЧНОЇ ПУХИРЧАТКИ В ПРАКТИЦІ ЛІКАРЯ-СТОМАТОЛОГА	
<i>Геранін С. І.</i>	19
ОПТИМІЗАЦІЯ ВИБОРУ АНТИБАКТЕРІАЛЬНИХ ЕНДОДОНТИЧНИХ ІРИГАНТІВ НА ЕТАПІ АНТИСЕПТИЧНОЇ ОБРОБКИ СИСТЕМИ КОРЕНЕВИХ КАНАЛІВ	
<i>Герелюк В. І., Довганіч О. В.</i>	22
ВПЛИВ СТАНУ ІМУННОЇ СИСТЕМИ НА ПЕРЕБІГ ГЕНЕРАЛІЗОВАНОГО ПАРОДОНТИТУ	
<i>Григорьева Т.С.</i>	26
КОМПЛЕКСНИЙ АНАЛІЗ РАННИХ І ОТДАЛЕНИХ РЕЗУЛЬТАТІВ ХИРУРГИЧЕСКОГО ЛЕЧЕНИЯ АТЕРОМ ЛИЦА	
<i>Горай М. А.</i>	31
ОЦІНКА ЕФЕКТИВНОСТІ ПРОТИРЕЦИДИВНОГО ЛІКУВАННЯ ТА ПРОФІЛАКТИКИ ХРОНІЧНИХ МЕХАНІЧНИХ ТРАВМ СЛИЗОВОЇ ОБОЛОНКИ ПОРОЖНИНИ РОТА	
<i>Дмитренко М.І.</i>	36
ПОРІВНЯЛЬНИЙ АНАЛІЗ РЕЗУЛЬТАТІВ ЛІКУВАННЯ ПАЦІЄНТІВ ІЗ ЗУБОЩЕЛЕПНИМИ АНОМАЛІЯМИ, УСКЛАДНЕНИМИ СКУПЧЕНІСТЮ ЗУБІВ	
<i>Іленко Н.В., Петрушанко Т.О.</i>	40
АДСОРБЦІЙНА ВЗАЄМОДІЯ МІКРОФЛОРИ ТА ЕПІТЕЛІОЦИТІВ ЯСЕН ВІЛ-ІНФІКОВАНИХ ОСІБ	
<i>Коробейнікова Ю.Л.</i>	44
ПОРІВНЯЛЬНА ХАРАКТЕРИСТИКА СУЧАСНИХ РЕНТГЕНОЛОГІЧНИХ МЕТОДІВ ДІАГНОСТИКИ В СТОМАТОЛОГІЇ	
<i>Литвинець-Голутяк У. Є.</i>	47
ДОСЛІДЖЕННЯ МАКРО- ТА МІКРОЕЛЕМЕНТНОГО СТАТУСУ У ХВОРИХ НА ОДОНТОГЕННІ КИСТИ	
<i>Макарова О.М., Куросдова В.Д.</i>	51
ОЦІНКА СИМЕТРІЇ ПРИКУСУ АВТОРСЬКИМ СПОСОБОМ АНАЛІЗУ КОНТРОЛЬНО-ДІАГНОСТИЧНИХ МОДЕЛЕЙ ЩЕЛЕП	
<i>Матвійків Т. І., Герелюк В.І.</i>	54
ОЦІНКА ПОКАЗНИКІВ ІМУНІТЕТУ РОТОВОЇ ПОРОЖНИНИ, ПРО- ТА ПРОТИЗАПАЛЬНИХ ЦИТОКІНІВ У ХВОРИХ НА ХРОНІЧНИЙ ГЕНЕРАЛІЗОВАНИЙ ПАРОДОНТИТ НА ТЛІ СИСТЕМНОЇ АНТИБАКТЕРІАЛЬНОЇ ТЕРАПІЇ СУПУТНЬОГО ЗАХВОРЮВАННЯ	
<i>Микитенко А.О.</i>	59
ОСОБЛИВОСТІ МЕТАБОЛІЗМУ ОКСИДУ АЗОТУ ПРИ ВИКОРИСТАННІ МУЛЬТИПРОБІОТИКА «СИМБІТЕР ОМЕГА» В ЛІКУВАННІ ХРОНІЧНОГО ГЕНЕРАЛІЗОВАНОГО ПАРОДОНТИТУ	
<i>Островська Л.Й., Бублій Т.Д., Петрушанко Т.О., Дубова Л.І.</i>	62
ПОРІВНЯЛЬНА ХАРАКТЕРИСТИКА СТОМАТОЛОГІЧНОГО СТАТУСУ ВАГІТНИХ	

Павелко Н.М.	66
ПАТОГЕНЕТИЧНІ МЕХАНІЗМИ УРАЖЕННЯ СУДИН ТА НАПРЯМКИ ОПТИМІЗАЦІЇ ТЕРАПІЇ ХВОРИХ НА ГЕНЕРАЛІЗОВАНИЙ ПАРОДОНТИТ	
Саенко Т.С.	69
СОСТОЯНИЕ ЦИТОХИМИЧЕСКОЙ АКТИВНОСТИ СУКЦИНАТДЕГИДРОГЕНАЗЫ И ЛАКТАТДЕГИДРОГЕНАЗЫ НЕЙТРОФИЛОВ ПЕРИФЕРИЧЕСКОЙ КРОВИ У БОЛЬНЫХ ПОСЛЕ ИНЪЕКЦИОННОЙ ОСТЕОПЛАСТИЧЕСКОЙ ТЕРАПИИ ГЕНЕРАЛИЗОВАННОГО ПАРОДОНТИТА	
Череда В.В.	74
ОЦІНКА РИЗИКУ РОЗВИТКУ ЗАПАЛЬНИХ ЗАХВОРЮВАНЬ ПАРОДОНТА В ОСІБ МОЛОДОГО ВІКУ ІЗ РІЗНИМ СТОМАТОЛОГІЧНИМ СТАТУСОМ	
Шиленко Д.Р., Удальцова К.А.	77
ПРИМЕНЕНИЕ БИОМЕХАНИЧЕСКОЙ КОНЦЕПЦИИ ОККЛЮЗИИ С УЧЕТОМ АНАТОМИИ ВТОРЫХ ПОСТОЯННЫХ ПРЕМОЛЯРОВ	
Клінічна медицина	
Акулова Е.Ю.	82
ОСОБЕННОСТИ АУТОРЕГУЛЯЦИИ МОЗГОВОГО КРОВОТОКА У БОЛЬНЫХ БРОНХИАЛЬНОЙ АСТМОЙ ДЕТЕЙ	
Антоненко П.Б.	87
ЗВ'ЯЗОК МІЖ ФАРМАКОКІНЕТИКОЮ РИФАМПІЦИНУ І СТАНОМ ПЕРЕКИСНОГО ОКИСЛЕННЯ ЛІПІДІВ У ХВОРИХ НА ТУБЕРКУЛЬОЗ	
Боднар В.А.	92
ОПТИМІЗАЦІЯ ДИСПАНСЕРНОГО СПОСТЕРЕЖЕННЯ ЗА ОСОБАМИ, ЯКІ ПЕРЕНЕСЛИ ІНФЕКЦІЙНИЙ МОНОНУКЛЕОЗ У ДОРΟΣЛОМУ ВІЦІ	
Винник Н.І.	95
ОЦІНКА ЯКОСТІ ЖИТТЯ ТА КЛІНІЧНА ЕФЕКТИВНІСТЬ ПІОГЛІТАЗОНУ В КОМПЛЕКСНІЙ ТЕРАПІЇ ІШЕМІЧНОЇ ХВОРОБИ СЕРЦЯ В СПОЛУЧЕННІ З МЕТАБОЛІЧНИМ СИНДРОМОМ	
Гавриш І. М.	99
СИНДРОМ ЕНДОГЕННОЇ ІНТОКСИКАЦІЇ У ХВОРИХ НА ЦИРОЗ ПЕЧІНКИ У ПОЄДНАННІ З ДИСБІОЗОМ КИШЕЧНИКА	
Гарницька А.В., Маньковський Б.М.	103
ЧУТЛИВІСТЬ МЕТОДУ НЕЙРОМЕТРІЇ ПРИ ВИЯВЛЕННІ УРАЖЕННЯ РІЗНИХ НЕРВОВИХ ВОЛОКОН У ХВОРИХ НА ЦУКРОВИЙ ДІАБЕТ БЕЗ КЛІНІЧНИХ ОЗНАК ПОЛІНЕЙРОПАТІЇ	
Гелетка А.А.	106
ИСПОЛЬЗОВАНИЕ ПОВЕРХНОСТНОЙ ЭЛЕКТРОМИОГРАФИИ ДЛЯ ОБЪЕКТИВИЗАЦИИ ДВИГАТЕЛЬНЫХ НАРУШЕНИЙ У БОЛЬНЫХ, ПЕРЕНЕСШИХ ИШЕМИЧЕСКИЙ ИНСУЛЬТ В КАРОТИДНОМ БАССЕЙНЕ В ЗАВИСИМОСТИ ОТ СТЕПЕНИ ТЯЖЕСТИ	
Гостищева Е.В.	111
КЛИНИКО-ИММУНОЛОГИЧЕСКИЕ ОСОБЕННОСТИ ТЕЧЕНИЯ АТОПИЧЕСКОГО ДЕРМАТИТА У ДЕТЕЙ	
Григола О.Г.	115
КЛІНІЧНО-СПІРОГРАФІЧНІ ОСОБЛИВОСТІ ФЕНОТИПУ БРОНХІАЛЬНОЇ АСТМИ ФІЗИЧНОЇ НАПРУГИ В ДІТЕЙ ШКІЛЬНОГО ВІКУ	
Гринзовський А.М.	119
ПЕРІОДИЗАЦІЯ ТА ЕТАПИ СТАНОВЛЕННЯ УКРАЇНСЬКОГО САНИТАРНОГО ЗАКОНОДАВСТВА ДО ПОЧАТКУ ХХ СТОЛІТТЯ	
Еременко С.А.	124
РОТАВИРУСНЫЕ ГАСТРОЭНТЕРИТЫ: ОСОБЕННОСТИ КЛИНИЧЕСКОГО ТЕЧЕНИЯ В ЗАВИСИМОСТИ ОТ НАЛИЧИЯ МИКСТ-ИНФЕКЦИИ	
Жураковська Н.О.	130
КОМПЛЕКСНЕ ЛІКУВАННЯ ХВОРИХ НА ІНФЕКЦІЙНИЙ МОНОНУКЛЕОЗ	
Іваницький І.В.	134
УЛЬТРАЗВУКОВІ ОЗНАКИ ЗМІН ПОПЕРЕКОВОГО ВІДДІЛУ ХРЕБТА У ПАЦІЄНТІВ З СИНДРОМОМ ДОБРОЯКІСНОЇ ГІПЕРМОБІЛЬНОСТІ СУГЛОБІВ	
Каменщик А.В. Іванько О.Г.	138
ВЗАЄМОЗВ'ЯЗКИ ІНТЕНСИВНОСТІ ЗАБРУДНЕННЯ АТМОСФЕРНОГО ПОВІТРЯ ТА РОЗПОВСЮДЖЕНОСТІ ВРОДЖЕНИХ ВАД СЕРЦЯ У ДІТЕЙ ЗАПОРІЗЬКОЇ ОБЛАСТІ	
Капустянська А.А.	142
ДИФЕРЕНЦІЙОВАНИЙ ПІДХІД ДО ПРИЗНАЧЕННЯ РАНЬОГО ЛІКУВАННЯ ПОДАГРИЧНОГО АРТРИТУ	
Кобец А.А.	145
КЛИНИКО- БИОХИМИЧЕСКАЯ ХАРАКТЕРИСТИКА ДЕТЕЙ С АТОПИЧЕСКИМ ДЕРМАТИТОМ С УЧЕТОМ УРОВНЯ Ig E В СЫВОРОТКЕ КРОВИ	
Кобец Ю.В.	148
СРАВНИТЕЛЬНАЯ ОЦЕНКА ТРАНСФОРАМИНАЛЬНЫХ И ТРАНССАКРАЛЬНЫХ БЛОКАД ПРИ СТЕНОЗЕ ПОЯСНИЧНОГО ОТДЕЛА ПОЗВОНОЧНИКА	
Ковтун І.І., Литвиненко Н.В.	151
ДИНАМІКА МАРКЕРІВ НОЦИЦЕПТИВНОЇ СИСТЕМИ ТА БОЛЬОВОГО СИНДРОМУ В ПРОЦЕСІ ЛІКУВАННЯ БОЛЮ У НИЖНІЙ ЧАСТИНІ СПИНИ, ОБУМОВЛЕНОГО ДИСКОГЕННОЮ РАДИКУЛОПАТІЄЮ	

УДК: 616.72 – 073.48

Іваницький І.В.

УЛЬТРАЗВУКОВІ ОЗНАКИ ЗМІН ПОПЕРЕКОВОГО ВІДДІЛУ ХРЕБТА У ПАЦІЄНТІВ З СИНДРОМОМ ДОБРОЯКІСНОЇ ГІПЕРМОБІЛЬНОСТІ СУГЛОБІВ

ВДНЗУ «Українська медична стоматологічна академія», м. Полтава

Метою роботи було визначення ранніх ультразвукових критеріїв ураження міжхребцевих дисків у пацієнтів із синдромом доброякісної гіпермобільності суглобів (СДГМС). Нами було обстежено 33 пацієнти (21 жінка та 12 чоловіків) середнім віком $34,4 \pm 5,45$ років з СДГМС та контрольна група з 17 особин (12 жінок і 5 чоловіків) із середнім віком $32,7 \pm 2,61$. Діагноз СДГМС виставляли на основі критеріїв Бейтона. Для вивчення стану міжхребцевих дисків використовували ультрасонографічне дослідження дисків. У пацієнтів з СДГМС нами були виявлені такі патологічні ознаки: зниження висоти міжхребцевих дисків, підвищення ехогенності диска відмічалось у 63,6% пацієнтів; фрагментація ядра та гіперехогенні вклучення були виявлені у 45,5% пацієнтів, протрузії були виявлені у 36% пацієнтів; виявлення остеофітів невеликих розмірів спостерігалось у 27,3% пацієнтів, у 15,1% обстежених на рівні L_4 відмічались антелістези I ст., у 3% - ретролістези I ст. Різниця між групами по усіх досліджених показниках була достовірною. Нами були зроблені наступні висновки: основними патологічними змінами міжхребцевих дисків у пацієнтів із СДГМС є достовірно більша вираженість дегенеративно дистрофічних змін, протрузій, менша висота міжхребцевих дисків у порівнянні із групою контролю, достовірно вища частота розвитку лістезів; виявлені зміни можуть свідчити про більш швидкий розвиток дегенеративно – дистрофічних змін у міжхребцевих дисках у пацієнтів із СДГМС.

Ключові слова: синдром доброякісної гіпермобільності суглобів, остеохондроз, ультразвукова діагностика, диференціально – діагностичні критерії.

Розповсюдженість синдрому доброякісної гіпермобільності суглобів (СДГМС) за даними літератури складає близько 10 відсотків міської популяції [6]. Етіологія і патогенез СДГМС остаточно не з'ясовані. В основі лежать молекулярно-генетичні, онтогенетичні та патогенетичні механізми, які призводять до змін структури і функції сполучної тканини. Тканинні аномалії онтогенезу тісно пов'язані як з порушеннями синтезу колагену і фібриногенезу, так і зі змінами його біодеградації, ферментопатіями, дефектами еластину, глікопротеїдів, протеїнгліканів, а також з дефіцитом різних кофакторів ферментів, мікроелементів, що беруть участь в утворенні поперечних ковалентних зв'язків, необхідних для стабілізації колагенових структур. Це може свідчити про розпад та дистрофічні зміни білкових компонентів сполучної тканини [1, 3].

Все вищезазначене призводить до більшої, ніж в нормі, розтяжності та, відповідно, до зменшення механічної міцності сполучнотканинних структур (зв'язок, сухожилів). Останнє підвищує ризик макро- (підвивихів суглобів) і мікротравматизації (артралгії) за відсутності фізичних перевантажень [3]. Одним із критеріїв Бейтона, що використовуються для діагностики СДГМС, є гіперрухливість у хребті, яка дозволяє діставати підлогу долонями. Відомо, що така гіперрухливість у суглобах хребта призводить до розвитку сколіозу, лістезів у цієї категорії населення. З іншого боку, досить часто скарги на біль у спині можуть оцінюватись, як остеохондроз без подальшого діагностичного пошуку. Останнім часом у медичній практиці широко застосовується метод ультразвукового дослідження хребта та міжхребцевих дисків, який дозволяє з високою достовірністю виявляти дегенеративно – дистрофічні зміни у

міжхребцевих дисках на ранніх стадіях. У той же час в літературі відсутній опис особливостей ультразвукової картини міжхребцевих дисків та хребта у пацієнтів з СДГМС.

Мета роботи

Визначення ранніх ультразвукових критеріїв ураження міжхребцевих дисків у пацієнтів із СДГМС.

Матеріали і методи

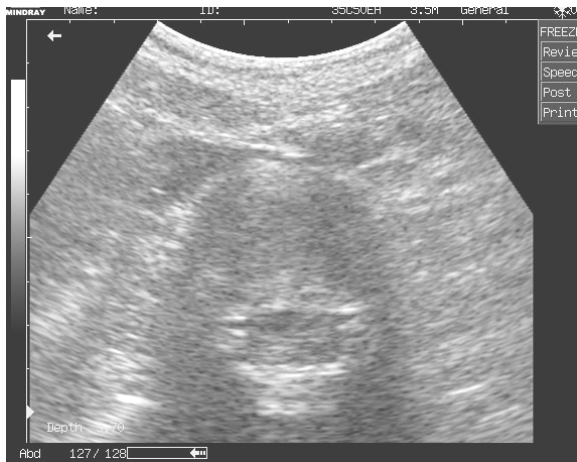Нами було обстежено 33 пацієнти (21 жінка та 12 чоловіків) середнім віком $34,4 \pm 5,45$ років з СДГМС та контрольна група з 17 особин (12 жінок і 5 чоловіків) із середнім віком $32,7 \pm 2,61$. Діагноз СДГМС виставляли на основі критеріїв Бейтона. Скарг на біль в поперековій ділянці хребта у обстежених зафіксовано не було. Для вивчення стану міжхребцевих дисків у хворих на СДГМС та пацієнтів контрольної групи застосовували метод діагностики поперекового міжхребцевого остеохондрозу за допомогою ультрасонографічного дослідження (Кінзерський А.Ю., 2006)[2]. Обстеження проводили натще, попередньо впродовж 2-3 днів хворі отримували безшлакову дієту, приймали активоване вугілля. Обстеження виконували в положенні лежачи на спині. Після ідентифікації дисків проводили пошагове ультразвукове сканування міжхребцевих дисків від L_5-S_1 до L_1-L_2 . Починали дослідження з сагітальної проекції, а потім датчик повертали на 90 градусів в горизонтальну площину та візуалізували диск в аксиальній проекції. Дослідження виконували на апараті Mindray DP 6600 конвексіальним датчиком на частоті 3,5 МГц.

Для комп'ютерної статистичної обробки даних використовували табличний редактор "Microsoft Excel" та програму статистичного

аналізу Analyst Soft Stat Plus, версії 2006 року.

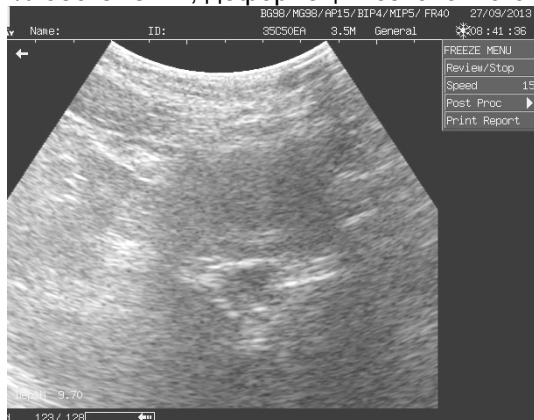Для аналізу нормальності розподілу отриманих даних використовували критерії Лїлїєфорса та Шапіро – Уїлка. Для визначення нормальності використовували рівень $p < 0,05$. У випадку нормального розподілу даних обчислювали значення середньої арифметичної величини (M) і середньої квадратичної помилки результату (m). Вірогідність різниці між показниками, які порівнювались, визначали за допомогою t-критерію Стюдента. Для аналізу кореляційних зв'язків використовували метод Пірсона.

У випадку відсутності нормального розподілу досліджуваних даних центральні тенденції та дисперсії досліджуваних ознак описували за допомогою медіани (Me) та інтерквартильного розмаху (25 та 75 перцентилі). Для подільшого дослідження використовували критерії Манна – Уїтні, Вальда – Вольфовїца, Колмогорова – Смірнова, для аналізу кореляції використовували методи Спірмена та Кендалла. Статистично значимими вважались відмінності на рівні $p < 0,05$.



Мал.1 Лівобічна парамедіанна протрузія у пацієнта з СДГМС

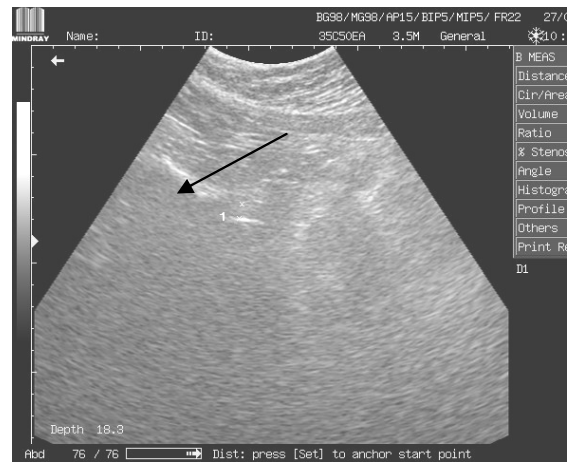У контрольній групі були виявлені наступні зміни: фрагментація ядра та поодинокі або множинні гіперехогенні вклучення відмічались у 29,4% обстежених; деформації позвонкового ка-



Мал.3 УЗ картина нормального міжпозвонокового диску у пацієнта контрольної групи

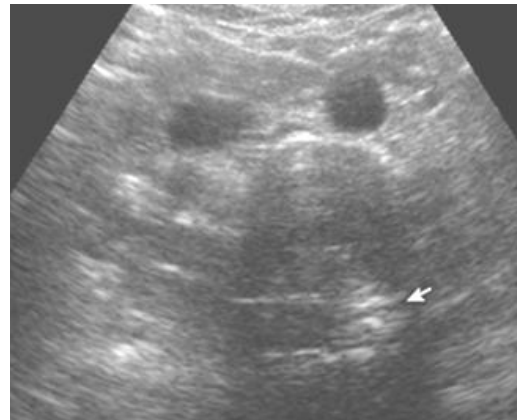
Результати та обговорення

У пацієнтів з СДГМС нами були виявлені такі ознаки: підвищення ехогенності диска (кільця та ядра) відмічалось у 63,6% обстежених пацієнтів, що було достовірно вище, ніж аналогічний показник в контрольній групі ($p < 0,05$); фрагментація ядра та поодинокі або множинні гіперехогенні вклучення були виявлені у 45,5% обстежених пацієнтів, що також достовірно ($p < 0,01$) відрізнялось від показників контрольної групи, деформації позвонкового каналу у вигляді протрузій були виявлені у 36% пацієнтів ($p < 0,01$) (Мал.1,4); виявлення остеофітів невеликих розмірів спостерігалось у 27,3% обстежених пацієнтів ($p < 0,01$), у 15,1% обстежених на рівні L_v відмічались антелістези I ст., ($p < 0,01$) (Мал.2), у 3% - ретролістези I ст. ($p < 0,01$) при чому у цих пацієнтів були відсутні дегенеративні зміни у дисках у тій мірі, що зазвичай призводить до розвитку лістезів. У пацієнтів цієї групи відмічалось достовірно ($p < 0,05$) зниження висоти міжхребцевих дисків у порівнянні із контрольною групою.



Мал.2 Антелістез L V у пацієнта з СДГМС

налу у вигляді протрузій у 17,6% обстежених (Мал.4); остеофітів, лістезів у пацієнтів цієї групи виявлено не було.



Мал.4 Задньо – бічна протрузія у пацієнта з СДГМС.

Таблиця 1.

Диференціально – діагностичні ультразвукові ознаки СДГМС на ранніх стадіях.

СДГМС	Здорові пацієнти
Фрагментація ядра та поодинокі або множинні гіперехогенні включення	Фрагментація ядра та поодинокі або множинні гіперехогенні включення
Виражене підвищення ехогенності диска	Диск не зміненої або помірно підвищеної ехогенності
Деформації позвоночного каналу, наявність протрузій	Наявність протрузій
Спонділолітез	
Крайові остеофіти, виражені за умов нестабільності	
Зниження висоти міжпозвоночних дисків	

Отримані дані були узагальнені нами в таблиці 1.

При проведенні кореляційного аналізу був виявлений сильний прямий позитивний зв'язок між кількістю балів, отриманих пацієнтами при дослідженні за шкалою Бейтона і кількістю спонділолітезів ($r=0,68$; $p=0,02$), вираженістю зміщення хребців при спонділолітезах ($r=0,57$; $p=0,04$), розміром протрузій ($r=0,65$; $p=0,02$). При проведенні кореляційного аналізу у пацієнтів контрольної групи також був виявлений сильний, але недостовірний зв'язок між розміром протрузій та рахунком за шкалою Бейтона ($r=0,55$ $p=0,34$). Отримані нами результати не суперечать даним літератури. Так, за даними Стенфордського університету (Baras JD, Baker LC. 2009)[4], навіть у пацієнтів з відсутністю скарг на біль у хребті за даними різних візуалізаційних методів вдавалось знайти зміни у міжхребцевих дисках.

На основі отриманих даних нами були зроблені наступні висновки:

– УЗД є високоінформативним методом у ранній діагностиці змін поперекового відділу хребта у пацієнтів із СДГМС ;

– основними патологічними змінами міжхребцевих дисків у пацієнтів із СДГМС є достовірно більша вираженість дегенеративно-дистрофічних змін, протрузій, менша висота міжхребцевих дисків у порівнянні із групою кон-

тролю, достовірно вища частота розвитку літезів.

– виявлені зміни можуть свідчити про більш швидкий розвиток дегенеративно-дистрофічних змін у міжхребцевих дисках у пацієнтів із СДГМС.

– запропонована методика диференціальної діагностики доступна, неінвазивна, відсутнє променеве навантаження на пацієнта.

– можливе використання методу у якості скринінгового методу та для динамічного спостереження за хворими.

Перспективами подальших досліджень є вивчення динаміки змін міжхребцевих дисків у хворих з СДГМС в залежності від віку.

Література

1. Золоторева Н.А. Особенности метаболизма наследственных соединительнотканых дисплазий / Н.А. Золоторева // Укр. ревм. журнал. – 2003. – № 3(13). – С. 53-54.
2. Кинзерский А.Ю. Ультразвуковая диагностика остеохондроза позвоночника / Кинзерский А.Ю. – Челябинск : Прометей, 2006. – 122 с.
3. Мартынов А.И. Синдром дисплазии соединительной ткани сердца / А.И. Мартынов, О.В. Степура, О.Д. Остроумова, Л.С. Пак // Клин. Мед. – 1997. – № 9. – С. 74-76.
4. Baras J.D. Magnetic resonance imaging and low back pain care for Medicare patients / J.D. Baras, L.C. Baker // Health Aff (Millwood). – 2009. – № 28(6). – P. 1133-1140.
5. Beighton P.H. Hypermobility of joints / P.H. Beighton, R. Grahame, H.A. Bird. – N.Y. : Heidelberg, 1983. –178 p.
6. Everman D.B. Hypermobility syndrome / D.B. Everman, N.H. Robin // Pediatrics in Review. – 1998. – V.19., №4. – P. 111-117.

Реферат

УЛЬТРАЗВУКОВЫЕ ПРИЗНАКИ ИЗМЕНЕНИЙ ПОЯСНИЧНОГО ОТДЕЛА ПОЗВОНОЧНИКА У ПАЦИЕНТОВ С СИНДРОМОМ ДОБРОКАЧЕСТВЕННОЙ ГИПЕРМОБИЛЬНОСТИ СУСТАВОВ
Иваницкий И.В.

Ключевые слова: синдром доброкачественной гипермобильности суставов, остеохондроз, ультразвуковая диагностика, дифференциально – диагностические критерии.

Целью работы было определение ранних ультразвуковых критериев поражения межпозвоночных дисков у пациентов с синдромом доброкачественной гипермобильности суставов (СДГМС). Нами было обследовано 33 пациента (21 женщина и 12 мужчин) средним возрастом $34,4 \pm 5,45$ лет с СДГМС и контрольная группа из 17 особей (12 женщин и 5 мужчин) со средним возрастом $32,7 \pm 2,61$. Диагноз СДГМС выставляли на основе критериев Бейтона. Для изучения состояния межпозвоночных дисков использовали ультрасонографическое исследование. У пациентов с СДГМС нами были выявлено снижение высоты межпозвоночных дисков, повышение эхогенности диска отмечалось у 63,6% пациентов; фрагментация ядра и гиперэхогенные включения были выявлены у 45,5% пациентов, протрузии были выявлены у 36% пациентов; остеофиты небольших размеров наблюдались у 27,3% пациентов, у 15,1% обследованных на уровне L_v отмечались антелистезы I ст., у 3% - ретролистез I ст.. Различия между группами по всем исследованным показателям была достоверной. На основе полученных данных нами были сделаны выводы: основными патологическими изменениями межпозвоночных дисков у пациентов с СДГМС являются достоверно большая выраженность дегенеративно-дистрофических изменений, протрузий, меньшая высота межпозвоночных дисков по сравнению с группой контроля, достоверно большая частота развития листезов; выявленные изменения могут свидетельствовать о более быстром развитии дегенеративно-дистрофических изменений в межпозвоночных дисках у пациентов с СДГМС.

Summary

ULTRASOUND SIGNS OF CHANGES IN LUMBAR SPINE OF PATIENTS WITH BENIGN HYPERMOBILITY JOINT SYNDROME

Ivanytskyi I.V.

Key words: benign joint hypermobility syndrome, osteochondrosis, ultrasound, differential diagnostic criteria.

Introduction. The benign hypermobility joint syndrome (BJHS) is detected in about 10 percent of urban populations according to the latest literature. The etiology and pathogenesis of the condition are still unclear. But according to the latest reports there are molecular and genetic mechanisms as well as ontogenetic and pathogenetic mechanisms which predispose to the structural and functional changes in connective tissue. The condition leads to a greater than normal, extensibility, and thus to reduce the mechanical strength of connective tissue structures (ligaments, tendons). The other increases the risk of injury in the absence of physical overload. One of the Beyton's criteria for BJHS diagnosis is the hypermobility in the spine, which allows patient to reach the floor with their hands. It is known such hypermobility in the joints of the spine leads to the development of scoliosis, listesis in this population. On the other hand, there are many complaints of back pain can be assessed as low back pain without further necessary diagnosis.

Objectives. The aim of the work was to determine the criteria for early detection of intervertebral disc lesions in patients with BJHS by ultrasound scanning.

Materials and Methods. We examined 33 patients (21 women and 12 men), mean age $34,4 \pm 5,45$ years with BJHS and a control group of 17 individuals (12 women and 5 men) with a mean age $32,7 \pm 2,61$. Diagnosis BJHS was made according to the Beighton's criteria.

All patients had no complaints to pain in the lumbar spine. We used the method of diagnosis of lumbar degenerative disc disease by ultrasonographic examination by Kinzerskyi A.J., 2006, to study the state of the intervertebral discs in patients with BJHS and patients in the control group.

Results. The patients with BJHS such features were identified by reduced height of the intervertebral disc than in the control group, increased echogenicity disc (ring and nucleus) was observed in 63,6% of the patients; nucleus fragmentation and single or multiple hyperechogenic inclusions were detected in 45, 5% of the patients, strain the spinal canal in the form of protrusions were observed in 36% of patients, the identification of the small size of osteophytes were observed in 27,3% of the examined patients, 15,1% of the patients were observed at the level of L_v antelisthesis I stage, 3% - retrolistesis I stage. All these patients have no degenerative - dystrophic changes in the discs to the extent that it usually leads to listesis. The statistical difference between the groups in all the investigated parameters was significant.

Conclusions. The results obtained enable to conclude the ultrasound scanning is a highly informative technique for early detection of changes in the lumbar spine of patients with BJHS. The main pathological manifestations of intervertebral discs in patients with BJHS are significantly greater severity of degenerative dystrophic changes, protrusions, lower height of the intervertebral discs compared with that in the control group, a significantly higher incidence of listesis. These changes may indicate faster development of degenerative and dystrophic changes in the intervertebral discs of patients with BJHS .