С. М. Білаш
ГІСТО-ФУНКЦІОНАЛЬНІ ЗМІНИ СТІНКИ ВОРОТАРНОГО ВІДДІЛУ ШЛУНКА ПРИ ГОСТРОМУ ЕКСПЕРИМЕНТАЛЬНОМУ ГАСТРИТІ, ВВЕДЕННІ ПРЕПАРАТУ «ПЛАТЕКС – ПЛАЦЕНТАРНИЙ» ТА ЇХ СУМІСНІЙ ДІЇ 178

Є. Б. Дмухальська, Я. І. Гонський, М. І. Куліцька
МОРФОЛОГІЧНІ ЗМІНИ ПЕЧІНКИ ЗА УМОВ ПОЄДНАНОЇ ДІЇ СОЛЕЙ ВАЖКИХ МЕТАЛІВ ТА ФОСФОРОРГАНІЧНИХ ПЕСТИЦИДІВ 182

К. І. Дяговець
ОСОБЛИВОСТІ ПІЗНЬОГО ГІСТОГЕНЕЗУ ДЕРИВАТІВ КОНУСНО-СТОВБУРОВОГО ВІДДІЛУ ЕМБРІОНАЛЬНОГО СЕРЦЯ МИШІ *В НОРМІ ТА ЗА УМОВ ДЕГІДРАТАЦІЇ МАТЕРИНСЬКОГО ОРГАНІЗМУ* *186*

П. В. Мирошниченко
ГИСТОМОРФОМЕТРИЧЕСКИЕ ПАРАМЕТРЫ ПРОКСИМАЛЬНОГО ЭПИФИЗАРНОГО ХРЯЩА ПЛЕЧЕВЫХ КОСТЕЙ У КРЫС ПЕРИОДА ИНВОЛЮТИВНЫХ ИЗМЕНЕНИЙ, НАХОДЯЩИХСЯ НА ГИПЕРХОЛЕСТЕРИНОВОЙ ДИЕТЕ 192

В. В. Овчаренко
ОСОБЛИВОСТІ МАКРО-, МІКРО- ОРГАНІЗАЦІЇ ТА УЛЬТРАСТРУКТУРИ СЕЛЕЗІНКИ ЩУРІВ РІЗНИХ ВІКОВИХ ГРУП ПІСЛЯ ВПЛИВУ ХРОНІЧНОЇ ГІПЕРТЕРМІЇ ПОМІРНОГО СТУПЕНЮ ВИРАЖЕНОСТІ 196

И. И. Старченко, Ю. Н. Витко
ОСОБЕННОСТИ СТРУКТУРНОЙ ОРГАНИЗАЦИИ КАПСУЛЫ ТРОЙНИЧНОГО УЗЛА ЧЕЛОВЕКА ВО ВНУТРИУТРОБНОМ ПЕРИОДЕ РАЗВИТИЯ 202

В. С. Школьніков, Ю. Й. Гумінський, В. О. Тихолаз
ВИПАДОК МАКРОСКОПІЧНОГО ДОСЛІДЖЕННЯ ПЛОДУ ЛЮДИНИ З АНЕНЦЕФАЛІЄЮ 206

ПАТОМОРФОЛОГІЯ

Б. М. Филенко
МОРФОЛОГІЧНІ ТА МОРФОМЕТРИЧНІ ОСОБЛИВОСТІ ПЛОСКОКЛІТИННОГО РАКУ ЛЕГЕНЬ 210

ПАТОФІЗІОЛОГІЯ

Н. Я. Потіха
ДЕСЕНСИТИЗАЦІЯ КАРДІАЛЬНИХ ХОЛІНОРЕЦЕПТОРІВ ЯК ОДИН ІЗ ПРОВІДНИХ МЕХАНІЗМІВ ГОМЕОСТАЗУ У ГІПОТИРЕОЇДНОМУ СЕРЦІ 213

СТОМАТОЛОГІЯ

В. С. Амосова
КЛИНИЧЕСКОЕ ОБОСНОВАНИЕ КОМПЛЕКСНОГО ЛЕЧЕНИЯ ХРОНИЧЕСКОГО КАТАРАЛЬНОГО ГИНГИВИТА У РАБОТНИКОВ ЭКСПЕДИЦИОННО-ВАХТОВОГО ТРУДА «УРЕНГОЙГАЗПРОМА» В УСЛОВИЯХ САНАТОРИЯ 216

Н. І. Бєлікова
ГІСТОТОПОГРАФІЧНІ ОСОБЛИВОСТІ БУДОВИ РІЗЦІВ У СОБАК В НОРМІ ТА ЗМІНИ ЇЇ ПРИ НАКЛАДАННІ АДГЕЗИВНОЇ ШИНИ З ОРАЛЬНОЇ АБО ВЕСТИБУЛЯРНОЇ ПОВЕРХНІ РІЗЦЕВОЇ ГРУПИ ЗУБІВ 221

© Б. М. Филенко

УДК 616. 24-006. 04

Б. М. Филенко

МОРФОЛОГІЧНІ ТА МОРФОМЕТРИЧНІ ОСОБЛИВОСТІ ПЛОСКОКЛІТИННОГО РАКУ ЛЕГЕНЬ

ВДНЗУ «Українська медична стоматологічна академія» (м. Полтава)

Робота є фрагментом науково-дослідної роботи «Підвищення ефективності ранньої діагностики та лікування передракових станів слизової оболонки порожнини рота та бронхів», номер держ. реєстрації 0110U006864.

Вступ. Рак легень тривалий час залишається актуальною проблемою сучасної онкології. Захворюваність раком легень невтримно зростає з початку XX сторіччя. Так, у 1912 році Adler із співавт. описали всього 374 випадки цього злоякісного новоутворення, а в 2009 році у світі зареєстровано більше 1,3 млн хворих на рак легень, що склало 12 % всіх випадків злоякісних пухлин. В Україні в структурі контингентів хворих, що перебували на обліку в кінці 2011 р., найбільшу питому вагу складають хворі саме на злоякісні новоутворення легень (7,5 % – у чоловіків та 1,4 % – у жінок) та зареєстровано більше 16 тис випадків. В Полтавській області загальна кількість хворих з пухлинами цієї локалізації в 2011 році сягає 557 чоловік, що складає значний відсоток у порівнянні, наприклад, з Тернопільською (338 випадків), Закарпатською (355 випадків), Волинською (245 випадків) областями [3,2].

Вивчення захворюваності раком легень за статевою приналежністю виявило, що частіше хворіють чоловіки. Співвідношення чоловіків та жінок коливається від 5:1 до 10:1 [3,6].

Найвища захворюваність і смертність людей в зв'язку з раком легень приходиться на вікову групу від 40 до 69 років. Цими статистичними даними можна пояснити той факт, що в Європі, де є значна питома вага людей старше 65 років (14 %), захворюваність і смертність на рак легень набагато вище, чим в Африці, де люди віком від 65 років складають лише 3 % населення [5]. В Полтавському регіоні захворюваність та смертність, так як і в Європі, припадає на віковий період 40-69 років.

Смертність від раку легень займає перше місце в структурі смертності від злоякісних новоутворень. За даними Stellman та співавт., із числа чоловіків та жінок, що захворіла на злоякісні новоутворення, від раку легень помирає кожний третій чоловік і кожна шоста жінка [8]. При цьому щорічно у світі від раку легень помирає 1,2 млн. чоловік (18 % всіх смертей від раку та 2,2 % загальної смертності). В Україні в 2011 р. зареєстровано 13131 смертей від раку легень [3]. Більше 55 % хворих помирають до року з дня встановлення діагнозу, що пов'язано з пізньою діагностикою (дві третини хворих на момент встановлення діагнозу мають регіонарні або віддаленні метастази) [4,7].

Ріст захворюваності на рак легень відбувається в основному за рахунок плоскоклітинного типу раку, який становить переважну більшість злоякісних новоутворень легень [1].

Мета дослідження. Вивчення гістологічних та каріометричних особливостей полоскоклітинного раку легень.

Об'єкт і методи дослідження. Дослідження основане на вивченні 27 випадків захворюваності плоскоклітинним раком легень хворих, яким було проведено оперативне лікування (пульнонектомія, лобектомія) на базі Полтавського обласного клінічного онкологічного диспансеру за період 2011-2012 роки.

Досліджуваний матеріал був розподілений в залежності від ступеня диференціювання на дві групи. До першої групи входить плоскоклітинний рак із зроговінням, до другої групи – плоскоклітинний рак без зроговіння. При розподілі на вказані групи, нами врахована рекомендована класифікація ВООЗ під редакцією W. D. Travis [et al.] 2004 року [9].

З метою визначення об'єктивних відмінностей в вищезазначених групах плоскоклітинного раку легень, були проведені морфологічні та каріометричні дослідження даних гістологічних варіантів.

Результати досліджень та їх обговорення. Перша досліджувана група склала 8 випадків, що становить 29,6 % від загальної кількості спостережень. Серед них всі хворі чоловічої статі. Середні вік хворих у 2011 році склав 61,8±5,1 років, а в 2012 році -- 59,5±7,6 років, що майже на 2,5 роки нижче ніж у попередньому році.

При мікроскопічному дослідженні першої групи встановили, що плоскоклітинний зроговіваючий рак легень складається з комплексів великих клітин, що інфільтрують слизовий та підслизовий шари. Ці пласти складаються з добре диференційованих атипових шипуватих та рогових клітин. Концентрично розташовані, зібрані в єдиний когломерат шипуваті клітини, з поступовим збільшенням кератинізації в напрямку від периферії до центру, утворюють

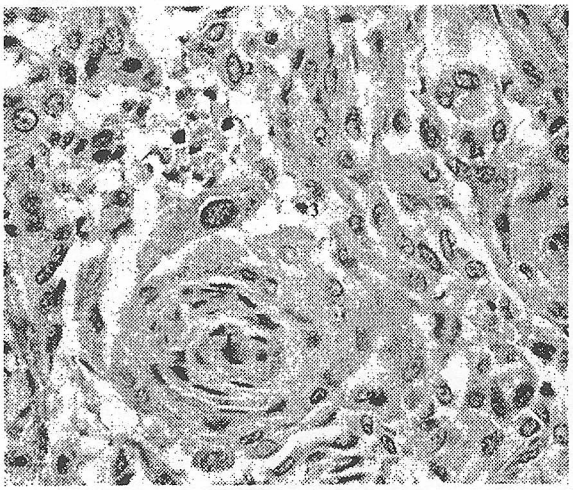

Рис. 1 Плоскоклітинний зроговіваючий рак легень. Мікропрепарат. Заб. Гематоксилін-еозин. Зб. х 400. - «ракові перлини», 2 – гетерохроматин ядер пухлинних клітин, 3 – мітотичні поділи, 3 – грубоволокниста сполучна тканина.

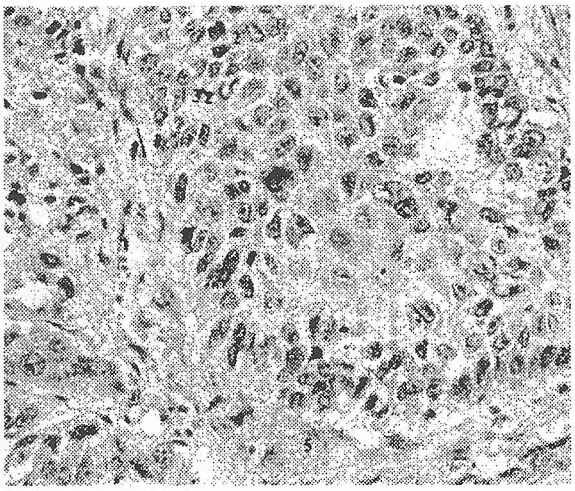

Рис. 2 Плоскоклітинний рак легень без зроговіння. Мікропрепарат. Заб. Гематоксилін-еозин. Зб. х 400. - периферійне розташування ядер в клітині, 2 – гіперхромні ядра з дрібноглибчастим хроматином, 3 – мітотичні поділи , 4 -горизонтальний анізоморфізм.

«ракові перлини» з концентричним розташуванням пухлинних клітин. Навколо останніх відмічається помірно виражена зона параконкрозного запалення. Пухлинні клітини сполучаються між собою стратифікаційними містками, мають круглі ядра з ніжним нитчастим гетерохроматином. Багато клітин знаходяться в стані мітотичного поділу. В цитоплазмі цих клітин визначались дрібні зерна кератогіаліну, які при забарвленні гематоксилін-еозином, набували яскраво-червоного кольору.

Строма пухлин в деяких випадках була добре виражена та представлена грубоволокнистою сполучною тканиною, в товщі якої знаходились добре виражені поля пухлинних клітин (**рис 1**).

Проведене каріометричне дослідження виявляє наявність у плоскоклітинному раку легень з ороговінням максимального ядерного класу в інтервалі 2,35 і більш менших в інтервалі обсягу відповідно 2,050 і 1,750. Абсолютне співвідношення їхнього обсягу 1:2:4, свідчить про явище поліплоїдії.

Другу групу спостереження склали 19 випадків плоскоклітинного без зроговіння раку легень, що становить 70,4 % від загальної кількості спостережень. Серед них 16 (84,2 %) – чоловіки та 3 (15,8 %) – жінки. Середній вік хворих у 2011 році становив 59,1±5,7 років, а в 2012 році – 55,9±7 років, що на 3,2 роки нижче за попередній рік.

При мікроскопічному дослідженні у цій групі спостерігали пухлинні клітини зі слабкою здатністю до зроговіння. Гістологічно встановлено, що окремі клітини плоскоклітинного раку мали тенденцію до кератинізації – при великому збільшенні мікроскопа в цитоплазмі клітин спостерігались пилоподібні включення зерен кератогіаліну. Ядра клітин, розташовані на периферії цитоплазми, були гіперхромними з дрібноглибчастим гетерохроматином. В багатьох клітинах спостерігався мітотичний поділ.

Виявлялись поодинокі ділянки дискомплексації шипуватих клітин. Та, на відміну від першої групи, комплекси з «ракових перлин» не спостерігалися.

В гістологічних препаратах плоскоклітинного раку без зроговінні з'являється добре виражений горизонтальний анізоморфізм (горизонтальне розташування пухлинних клітин по відношенню до базальної мембрани).

Максимальний ядерний клас інтерфазних пухлинних клітин локалізується в інтервалі lg V 1,875, що на 0,2 тобто в 1,5 рази менше абсолютного об'єму пухлинних клітин в першій групі і свідчить про їх гіподиплоїдності (**рис. 2**).

Висновки.

1. Із 27 випадків захворюваності на плоскоклітинний рак легень 70,4 % становив плоскоклітинний без зроговіння та 29,6 % – плоскоклітинний зроговіваючий рак. Чоловіки склали 88,9 %, жінки – 11.1 %. (низькодиференційований рак легень зустрічається частіше у порівнянні з диференційованим, при чому чоловіки хворіють частіше за жінок).

2. При зроговіваючому плоскоклітинному раку спостерігається кратне збільшення ядерного класу, при плоскоклітинному раку без ороговіння спостерігається збільшення ядерного класу у 1,5 рази.

3 Ступінь диференціації пухлин можна визначити за видом тканинного атипізму, при високодиференційованому плоско клітинному раку спостерігається концентричне розташування ракових клітин, а при низькодиференційованому раку горизонтальний анізоморфізм.

4/ З підвищенням ступеня диференціації клітин підвищується здатність до кератиноутворення.

Перспективи подальших досліджень. Перспективним є дослідження гістохімічних та імуногістохімічних особливостей плоскоклітинного зроговіваючого та незроговіваючого раку легень.

Список літератури

1. Аксель Е. М. Заболеваемость и смертность от злокачественных новообразований населения России и некоторых стран СНГ / Е. М. Аксель, В. В. Дворин, Н. Н. Трашунов. – М.: Медицина, – 1994. – 65 с.
2. Барчук А. А. Скрининг рака легкого / Барчук А. А., Арсеньев А. И., Левченко Е. В. // Вопросы онкологии. – 2009. – Т. 55, №1. – С. 7–12.
3. Федоренко З. П. Рак в Україні 2010-2011 / З. П. Федоренко, А. В. Гайсеренко, Л. О Гулак [та ін.] // Бюлетень національного канцер-реєстру України. – 2011. – №13. – С. 104.
4. Харченко В. П. Бронхиолоальвеолярный рак / В. П. Харченко, Г. А. Галил-Оглы, Е. А. Коган [и др.] // Арх патол. – 2000. – Т. 62 (3). – С. 10–16.
5. Buccheri G. Prognostic factors in lung cancer: tables and comments / G. Buccheri, D. Ferrigno // Eur. Respir J. – 1994. – Vol. 7. – P. 1350-1364.
6. Garcia M. Global Cancer Facts & Figures 2007/ [Garcia M., Jemal A., Ward E. M., Center M. M., Hao Y., Siegel R. L., Thun M. J.] – Atlanta. GA: American Cancer Society. – 2007. – 52 p.
7. Hecht S. S. Tobacco smoke carcinogens and lung cancer / Hecht S. S. // Journal of the national cancer institute. – 1999. – Vol. 91, № 14. – P. 1194–1210.
8. Stellman S. D. Smoking and lung cancer risk in American and Japanese man: an international case-control study / [Stellman S. D., Takezaki T.,Wang L., et al.] // Cancer epidemiology, biomarkers and prevention. – 2001. – Vol. 10. – P. 1193–1199.
9. Travis W. D. Word Health Organization Classifi cation of Tumours. Pathology and Genetics of tumours of the lung. Pleura. Thymus and Heart / W. D. Travis, E. Brambilla, H. K. Muller-Hermelink, C. C. Harris. – IARC Press, Lyon, 2004.

УДК 616. 24-006. 04

МОРФОЛОГІЧНІ ТА МОРФОМЕТРИЧНІ ОСОБЛИВОСТІ ПЛОСКОКЛІТИННОГО РАКУ ЛЕГЕНЬ

Филенко Б. М.

Резюме. Рак легень тривалий час залишається актуальною пролемою сучасної онкології. Захворюваність раком легень невтримно зростає з початку XX сторіччя. Ріст захворюваності на рак легень відбувається в основному за рахунок плоскоклітинного типу раку. З метою визначення об'єктивних відмінностей плоскоклітинного раку легень із зроговінням та без зроговіння, були проведені морфологічні та каріометричні дослідження даних гістологічних варіантів. Ступінь диференціації пухлини можна визначити за видом тканинного атипізму, каріометричним даним та ступенем кератиноутворення.

Ключові слова: зроговіваючий плоскоклітинний рак, плоскоклітинний рак без зроговіння.

УДК 616. 24-006. 04

МОРФОЛОГИЧЕСКИЕ И МОРФОМЕТРИЧЕСКИЕ ОСОБЕННОСТИ ПЛОСКОКЛЕТОЧНОГО РАКА ЛЕГКИХ

Филенко Б. Н.

Резюме. Рак легких длительное время остается актуальной проблемой современной онкологи. Заболеваемость раком легких быстро растет с начала XX века. Рост заболеваемости на рак легких происходит в основном за счет плоскоклеточного типа рака. С целью определения объективных отличий плоскоклеточного рака легких с ороговением и без ороговения, были проведены морфологические и кариометрические исследования даных гистологических вариантов. Степень дифференциации опухоли можна определить по виду тканевого атипизма, кариометрическим данням и степеню кератинообразования.

Ключевые слова: ороговевающий плоскоклеточный рак, плоскоклеточный рак без ороговения.

UDC 616. 24-006. 04

Morphological and Morphometric Features of Squamous-Cell of the Lung's Cancer

Filenko B. N.

Summary. A lung cancer is one of the most actual problem in modern oncology. The cases of lung's cancer increase quikly in the quickly grow since the beginning of the XX century. The growth of lung's cancer is generally at the expense of squamous-cell type of a cancer. To determine the objective of the differences of squamous-cell lung's cancer with cornification and without a cornification lung's cancer, were conducted morphological and kariometric researches of this histological variants. The extent of differentiation of a tumor can be defined by the form of atypical tissue, kariometric information and degree of formation of the keratin.

Key words: squamous-cell lung's cancer with a cornification, squamous-cell lung's cancer without a cornification.

Стаття надійшла 13. 12. 2012 р.

Рецензент – проф. Гасюк А. П.