

Р. Б. Лисенко

Профілактика та лікування ранових ускладнень при алопластиці складних дефектів черевної стінки

ВДНЗ «Українська медична стоматологічна академія», м. Полтава

Ключові слова: профілактика, лікування, черевна стінка, післяопераційні ускладнення.

Однією з найважливіших причин, що зумовлює незадовільний результат алопластики складних дефектів черевної стінки (СДЧС), є розвиток ранових ускладнень (РУ), частота яких становить від 7,9 до 49,2%.

Мета роботи – визначити заходи профілактики та лікування ранових ускладнень при алопластиці складних дефектів черевної стінки.

Матеріали та методи. У хірургічній клініці Першої міської клінічної лікарні Полтави у 2005–2015 рр. прооперовано 360 хворих із СДЧС. Жінок було 309 (85,8%), чоловіків – 51 (14,2%). Середній вік – 61 рік. Планово оперовано 294 (81,7%) хворих, екстрено – 47 (13,0%), відтермінований характер операцій – 19 (5,3%) пацієнтів.

Результати. У хворих із СДЧС значну увагу приділяли заходам профілактики РУ, що були поділені на декілька етапів: до, під час і після операції. Використання розробленої методики дало можливість досягти не тільки надійного закриття дефекту черевної стінки, але й зменшити кількість РУ в пацієнтів із СДЧС, що мають підвищений ризик їх розвитку: серома діагностована у 9 (2,5%) хворих, гематома – у 2 (0,6%), підшкірний серозний інфільтрат – у 5 (1,4%), нагноєння рани – у 2 (0,7%), мешома – у 1 (0,3%), абсцес черевної стінки – у 1 (0,3%), лігатурна нориця – у 3 (0,8%). Рецидив діагностований у 6 (1,7%) хворих. Перебування хворих у клініці було в межах $10,2 \pm 3,4$ доби.

Висновки. Використання запропонованих профілактично-лікувальних принципів на всіх етапах лікування пацієнтів із СДЧС, індивідуальний підхід дає змогу зменшити кількість післяопераційних РУ до 6,4%, значно поліпшити результати хірургічного лікування цієї категорії хворих.

Профилактика и лечение раневых осложнений при аллопластике сложных дефектов брюшной стенки

Р. Б. Лысенко

Одной из важнейших причин, вызывающих неудовлетворительный результат аллопластики сложных дефектов брюшной стенки (СДБС), является развитие раневых осложнений (РО), частота которых составляет от 7,9 до 49,2%.

Цель работы – определить меры профилактики и лечения раневых осложнений при аллопластике сложных дефектов брюшной стенки.

Материалы и методы. В хирургической клинике Первой городской клинической больницы Полтавы в 2005–2015 гг. оперированы 360 больных с СДБС. Женщин было 309 (85,8%), мужчин – 51 (14,2%). Средний возраст – 61 год. Планово оперированы 294 (81,7%) больных, экстренно – 47 (13,0%), отсроченный характер операций – у 19 (5,3%) пациентов.

Результаты. У больных с СДБС значительное внимание уделялось мерам профилактики РО, которые были распределены на несколько этапов: до, во время и после операции. Использование разработанной методики позволило достичь не только надёжного закрытия дефекта брюшной стенки, но и уменьшить количество РО у пациентов с СДБС, имеющих повышенный риск их развития: серома диагностирована у 9 (2,5%) больных, гематома – у 2 (0,6%), подкожный серозный инфильтрат – у 5 (1,4%), нагноение раны – у 2 (0,7%), мешома – у 1 (0,3%), абсцесс брюшной стенки – у 1 (0,3%), лигатурные свищи – у 3 (0,8%). Рецидив диагностирован у 6 (1,7%) больных. Средний койко-день составил $10,2 \pm 3,4$ суток.

Выводы. Использование предложенных лечебно-профилактических принципов на всех этапах лечения пациентов с СДБС, индивидуальный подход позволяют уменьшить количество послеоперационных РО до 6,4%, значительно улучшить результаты хирургического лечения данной категории больных.

Ключевые слова: профилактика, лечение, послеоперационные осложнения, протезы и имплантаты, брюшная стенка.

Запорожский медицинский журнал. – 2016. – №3 (96). – С. 71–75

Prevention and treatment of wound complications at alloplasty of the complex abdominal wall defects

R. B. Lysenko

One of the major reasons causing the unsatisfactory results of the alloplasty of complex abdominal wall defects (CAWD) is the development of wound complications (WC), the frequency of which varies from 7.9 to 49.2%.

The aim of the research was to identify measures for prevention and treatment of wound complications in alloplasty of the complex abdominal wall defects.

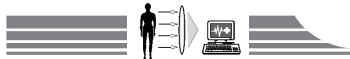Materials and methods. 360 operated patients with CAWD were recruited in the period from 2005 to 2015 in the surgical clinic of the 1-st Poltava hospital. 309 (85.8%) of them were women, 51 (14.2%) - men. Average age was 61 years. Planned operations were in 294 (81.7%) patients, emergency – 47 (13.0%), delayed operations were in 19 (5.3%) patients.

Results. In patients with CAWD considerable attention to WC prevention was separately assessed on several stages: before, during and after surgery. Proposed techniques developed by us allows to achieve not only a reliable closure of the defect abdominal wall, but also to reduce the number of regional administration in patients with CAWD with increased risk of development: seroma was diagnosed in 9 (2.5%) patients, hematoma – 2 (0.6%), subcutaneous serous infiltration – 5 (1.4%), purulent wound infection – in 2 (0.7%), of «meshoma» – in 1 (0.3%), abdominal wall abscess – in 1 (0.3%), ligature fistula – in 3 (0.8%). Relapse was diagnosed in 6 (1.7%) patients. Average hospital stay was 10.2 ± 3.4 days.

Conclusions. Using the proposed preventive and therapeutic principles at all stages of the treatment of patients with CAWD individual approach can reduce the number of postoperative WC to 6.4%, significantly improve the results of surgical treatment of these patients.

Key words: Prevention, Therapy, Prostheses and Implants, Abdominal Wall, Postoperative Complications.

Zaporozhye medical journal 2016; №3 (96): 71–75



Виділення складних дефектів черевної стінки (СДЧС) в окрему категорію має важливе значення. Провідними параметрами в їх визначенні є: розмір, поширеність і локалізація дефекту. У багатьох пацієнтів виявляють СДЧС, що значно ускладнює вибір адекватного способу алопластики, часто призводить до специфічних ускладнень, рецидивів [6,7].

Оцінювання результатів нових способів алопластики досі є стриманим, що пояснюється формуванням інфільтратів, сером, нориць, нагноєння. Використання сітчастих імплантатів викликало низку нових специфічних місцевих ускладнень, а саме: руйнування, деформація, міграція сітки, утворення кіст імплантату, мешоми [2,5,7].

Враховуючи недосконалість хірургічних методів, алопластичних матеріалів, коморбідність пацієнтів, успіх операції з приводу закриття СДЧС може бути сумнівним у разі розвитку післяопераційних ускладнень. Однією з найважливіших причин, що зумовлює незадовільний результат алопластики СДЧС, є розвиток ранових ускладнень (РУ), частота яких становить від 7,9 до 49,2%. Численні заходи профілактики РУ, що були розроблені дотепер, не дають змоги цілком їх уникнути [1–5,7].

Актуальність проблеми підсилюється зростанням кількості пацієнтів, які потребують виконання реконструкції черевної стінки (ЧС) з приводу її дефектів [5,7]. Тому це питання потребує додаткового вивчення.

Мета роботи

Визначити заходи профілактики та лікування ранових ускладнень при алопластиці складних дефектів черевної стінки.

Матеріали і методи дослідження

У хірургічній клініці Першої міської клінічної лікарні Полтави у 2005–2015 роках прооперовано 360 хворих із СДЧС. Жінок – 309 (85,8%), чоловіків – 51 (14,2%). Середній вік – 61 рік. Тривалість захворювання – від 2 місяців до 47 років, у середньому – 6,5 року. Серединну локалізацію дефекту ЧС (М) спостерігали у 306 (85%) хворих, бічні дефекти (L) – у 31 (8,6%) особи, з них у 17 – L₃, комбіновані (ML) – у 23 (6,4%). Дефекти M₁₋₃ виявили у 96 (31,4%) хворих, у 82 (26,8%) – M₃₋₄, M₄₋₅ – у 73 (23,8%). У 55 (18,0%) пацієнтів СДЧС був поширеним – M₁₋₅. У 57 хворих (15,8%) виявили 2 та більше дефектів ЧС. За розміром основного дефекту розподіл був таким: W₁ – 103 (28,6%), W₂ – 188 (52,2%), W₃ – 69 випадків (19,2%). Супутній діастаз прямих м'язів живота виявлений у 179 пацієнтів (49,7%): 1 ст. – у 88, 2 ст. – у 74, 3 ст. – у 17. Супутні захворювання спостерігали у 258 хворих (71,7%), при цьому переважали хвороби серця, діабет, захворювання дихальних шляхів. Маса тіла була в межах від 79 до 165 кг, у середньому – 120 кг; індекс маси тіла – від 30,5 до 52,7 кг/м², у середньому – 38,6. Ожиріння діагностовано у 158 (43,9%) пацієнтів: 1 ст. – у 23 (14,5%), 2 ст. – у 38 (24,1%), 3 ст. – у 97 (61,4%), причому індекс маси тіла більше ніж 45 спостерігали в 46 (29,1%) осіб. У 332 (92,2%) хворих із СДЧС виявили супутню патологію, що потребувала поєданого хірургічного лікування. Різноманітну деформацію ЧС, що потребувала хірургічної корекції, виявили у 267 (74,2%) пацієнтів. Планово оперовано 294 (81,7%) хворих, екстрено –

47 (13,0%), відтермінований характер операцій – у 19 (5,3%) пацієнтів.

Результати та їх обговорення

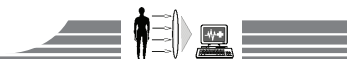
У хворих із СДЧС велика увага зверталась на профілактичні заходи РУ, котрі мали такі етапи: до, під час і після операції. Амбулаторно-поліклінічний етап починався за 2–5 тижнів до оперативного втручання. Протягом цього етапу здійснювали ретельну попередню підготовку шкіри в зоні майбутнього хірургічного втручання, санацію хронічних вогнищ інфекції, лікування трофічних виразок, нориць. Для стимуляції регенеративних процесів призначали аскорбінову кислоту в дозі 400 мг на добу протягом 10 днів.

Правильно вибраний, спланований і методологічно виконаний розріз із висіченням надлишкових шкірно-жирових, інфікованих тканин мав важливе значення для формування адекватних клаптів, дальшої адаптації країв рани без натягу, можливості їхнього зашивання без залишкових порожнин і запобігання прорізування швів, що було важливим фактором профілактики розвитку РУ. Модифікована абдомінопластика застосована у 274 (76,1%) пацієнтів із СДЧС. Використання оптимізованого доступу при алопластиці СДЧС дало змогу значно знизити післяопераційні РУ.

У комплексі заходів щодо профілактики РУ у хворих із СДЧС особливим моментом був захист операційної рани, а це досягалось застосуванням спеціального операційного покриття («Славна») із самофіксуючими клейкими стрічками по периметру та наклеюванням на шкіру операційного поля захисної плівки «Ioban» (3M) або пошаровим обкладанням за методикою (патент України на корисну модель № 61716) із застосуванням пелюшок і серветок.

Провідним чинником кількості РУ був вид способу алопластики, синтетичного матеріалу, що імплантувався. Вибір способу алопластики знаходився у прямій залежності від зони розташування дефекту, його розміру, форми, стану тканин ЧС, створення оптимального об'єму черевної порожнини, вірогідності виникнення післяопераційних ускладнень. Пацієнтам із СДЧС виконані різні види алопластики: «onlay» – у 3 пацієнтів (0,8%), «sublay» – у 289 (80,3%), «sublay-inlay» – у 38 (10,6%), «inlay» – у 3 (0,8%), модифікації Ramirez – у 4 (1,1%), інтраабдомінальна – у 2 (0,6%), комбінована – у 21 (5,8%).

Для зменшення кількості РУ, за даними дослідження, чимале значення мала методологія виконання хірургічного втручання, дотримання канонів хірургії. Під час операції використовували прецизійну техніку; не виконували електрокоагуляційний гемостаз поблизу шкіри; проводили ретельний гемостаз із чіткою візуалізацією та лігуванням перфорантних судин; висікали гранульоми, лігатури, рубцево змінені краї апоневрозу; надавали перевагу виконанню алопластики за типом «sublay» із ретромускулярним розташуванням «полегшеної» поліпропіленової (ПП) сітки; при імплантації намагалися максимально розправити сітку, запобігти її гофруванню; мінімізували маніпуляції з сіткою, обробляли її антисептиком; використовували оптимальну кількість фіксальних швів без надмірної жорсткості; для ушивання заднього листка апоневрозу з очеревиною застосовували нитки «PDS», «MAXON» 2/0, для фіксації



сітки – «Prolen», для лігування судин – «Vicryl», «Monocryl»; дренивали зону алопластики трубками з застосуванням активного (вакуум) дренажу; за можливості зашивали шкіру безперервним косметичним швом.

Протягом операції операційну рану декілька разів дозовано промивали розчином антисептика. Після герметизації черевної порожнини виконували ретельну санацію рани антисептиком, зміну рукавичок операційної бригади. Після алопластики ЧС видаляли використані пелюшки, серветки та всі фрагменти жирової тканини в рані, що вільно знаходилися або були слабо фіксовані до «материнської тканини» жирової клітковини й ще раз промивали рану антисептиком.

Розглядаючи питання закриття та дренивання рани, визначались щодо наступних принципів: мінімізація наявності в порожнині рани сторонніх тіл, застосування сучасного атравматичного гіпорективного шовного матеріалу, повна адаптація стінок і дна рани, ліквідація порожнин і «кишень» у рані, забезпечення відтоку ексудату протягом перших післяопераційних діб, запобігання порушенню мікроциркуляції шкіри й підшкірного прошарку внаслідок надмірної компресії тканин лігатурами.

Відповідальним моментом було надання герметичності швам рани. Для запобігання виникненню порожнин і кишень, де накопичуються ранові виділення, підшкірну жирову клітковину з поверхневою фасцією ретельно зашивали частими тонкими вузловими швами під кутом, відкритим до нижнього кута рани, захоплюючи апоневроз, м'язи та іноді імплантат, що знаходилися нижче. Рану дренивали через додаткові отвори нижче її рівня силіконовими трубками з активним аспіруванням виділень.

Накладаючи шви на шкіру для запобігання порушенням мікроциркуляції, намагалися максимально використовувати безперервний внутрішньошкірний або зовнішній обвивний матрацний шви, що давало можливість профілакувати некрози, створити кращі умови для регенерації країв рани, досягти естетичного ефекту. Застосування поверхневих швів на шкіру в зонах підвищеного ризику розвитку ішемічних розладів сприяло зменшенню кількості крайових некрозів рани.

Важливим моментом запобігання гематомам і серомам вважали раннє бандажування живота, що починали з 1–2 доби після операції. У післяопераційному періоді всім хворим призначали зовнішню компресію операційної рани, що досягалось шляхом застосування еластичних післяопераційних бандажів. Особливого значення це набуває в пацієнтів після втручань, що супроводжувалися значним відсепаруванням підшкірної клітковини.

Профілактика РУ залежала також від кількості й тривалості виділень із дренажів. Непрямою ознакою стану післяопераційної рани вважали терміни функціонування дренажів, а також об'єм і характер виділень із них. У 341 (94,7%) пацієнта період функціонування дренажів становив менше ніж 5 діб, що свідчило про сприятливий перебіг ранового процесу. У 19 (5,3%) хворих період ексудації був тривалішим: до 7 доби дренажні трубки були видалені у 11 (3,1%), а у 8 (2,2%) функціонували понад 7 діб.

Можливості лікування РУ визначалися термінами їхнього виявлення зі здійсненням активного місцевого та

загального лікування. За даними дослідження, межа між методами профілактики РУ та їхнім лікуванням була доволі умовна.

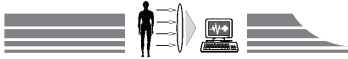
Суттєвим значенням у профілактиці РУ було виявлення рідинних скупчень у зоні імплантації як джерела потенційної інфекції, тому 116 (32,2%) пацієнтам, починаючи з 3 доби післяопераційного періоду, виконали дистанційну інфрачервону термометрію зони імплантації. Ультразвукове дослідження (УЗД) ЧС здійснювали лише за наявності диспропорції змін результатів дистанційної інфрачервоної термометрії більше ніж на 2,5°C. УЗД дало змогу оцінити ехоструктуру тканин ЧС зони імплантації та визначити наявність рідинних скупчень у різних шарах післяопераційної рани. Інформативними щодо діагностики запальних змін у тканинах ЧС після алопластики були також результати комп'ютерної томографії (КТ), що виконана у 5 (1,4%) хворих. Ідентифікація за допомогою КТ стану й положення сітки, наявності та виразності запального процесу в зоні імплантації дала змогу визначити та передбачати можливий перебіг післяопераційного періоду після виконання алопластики й об'єктивно обґрунтувати необхідність додаткової терапії.

Під час УЗД ЧС у 11 (3,1%) пацієнтів виявили осередкове скупчення рідини, що стало показанням до проведення пункції. У 2 (0,6%) випадках це була гематома, у 9 (2,5%) – серома. Їхній об'єм коливався від 15 до 220 мл, у середньому – 47,68±16,14 мл. У 6 (1,7%) пацієнтів виконання одноразової пункції сероми під контролем УЗД було успішним, а у 3 (0,8%) пацієнтів була потреба у здійсненні від 2 до 4 пункцій під УЗД-контролем із маркуванням зони рідинного утворення. Загоєння ран у цих пацієнтів відбулося первинним натягом.

У 2 (0,6%) пацієнтів сформувалися глибокі сероми, спостерігалась тривала лімфорейя через рану. Виконувалась евакуація серозної рідини шляхом обмеженого розведення країв шкіри, дренивання порожнини сероми через рану, що ускладнювало її загоєння. Лімфорейя тривала до 32 діб. Після хірургічної обробки рани щодо цих хворих успішно використали вакуумну систему для лікування та досягнення більш швидкого закриття відкритої ранової поверхні, котра ускладнена інфекцією зони імплантації. Ця система складалась із пористої губки, що накладалась на рану, потім наклеювалась на шкіру навколо ранового дефекту плівка «3М™ Ioban™» (виробник «3М», США), дренаж підключали до аспілятора з постійним від'ємним тиском. Це призводило до видалення зайвої рідини з рани, зменшення кількості бактерій, посилення кровопостачання місцевих тканин і більш швидкої репарації.

У випадку підтвердження обмеженої інфекції в зоні імплантації ПП сітки, що діагностували у 2 (0,6%) хворих, застосування адекватного дренивання після часткового розведення країв рани (без експлантації сітки) було достатнім. Післяопераційна рана в таких випадках заживала вторинним натягом.

У однієї пацієнтки з цукровим діабетом через п'ять років після алопластики ЧС за методикою «sublay» розвинулася рецидивна інфекція зони імплантації з формуванням абсцесу. Виконали розкриття гнійника з висіченням некротичних



ділянок тканин ЧС і відкрите ведення рани без видалення сітчастого імплантату. Протягом дальшого консервативного лікування гнійної рани, після покриття сітки грануляціями здійснили накладання вторинних швів.

Під час гнійних РУ після розкриття рани та евакуації гною широко застосовували промивання порожнин антисептиками із наступним використанням гідрофільних полікомпонентних мазей.

У пацієнтів з ознаками поширеної інфекції сітки використовувалось видалення імплантату. У хворих із рецидивними СДЧС, що були попередньо оперовані в інших лікувальних закладах з використанням ПП сітки, під час повторної операції виявлена міграція імплантату в підшкірну жирову клітковину з формуванням лігатурної нориці у 3 (0,8%) випадках, у просвіт кишківника з утворенням кишкової нориці – у 2 (0,6%). Лікування цих ускладнень потребувало виконання повторних хірургічних втручань, що передбачали висічення нориць із хронічними запальними інфільтратами, експлантацією ділянок сітки, що не проросла сполучною тканиною. За наявністю зовнішньої кишкової нориці у 2 (0,6%) пацієнтів виконали резекцію тонкої кишки з норицею та формуванням ентеро-ентероанастомозу.

Виконуючи повторні операції з приводу рецидиву грижі після попередньо виконаної алопластики, незмінено частину імплантату не видаляли у разі достатнього інтегрування у тканини ЧС. Застосовуючи подібну тактику, прооперували 5 (1,4%) хворих.

Під час защемлених СДЧС застосовували спеціальні прийоми операції та інтраопераційної профілактики РУ. Основними з них були: застосування більш широкого доступу з максимально можливим висіченням інфікованих і некротизованих тканин, обов'язкове видалення гризового мішка, використання «полегшених» ПП сіток із більшими розмірами чарунок, адекватне активне дренивання зони алопластики, здійснення антибактеріальної терапії з урахуванням чутливості мікрофлори.

Вибір антибактеріальної терапії залежав від конкретної клінічної ситуації з урахуванням виду та особливостей оперативного втручання (тривалість, травматичність, наявність розкриття просвіту кишківника); наявності у хворого факторів ризику й супутніх захворювань; індивідуальної чутливості мікрофлори та результатів бактеріологічних посівів, що здійснювали у відділенні (мікробний «паспорт»). Пріоритетними вважали цефалоспорины III генерації. Враховуючи дані, що одержали, сформулювали основні принципи антибактеріальної терапії під час виконання алопластики СДЧС: антибіотик потрібно вводити перед операцією, надалі – двічі на добу (5–9 діб); за наявності контамінованих тканин або високого ризику інфікування

додавали антибактеріальні препарати, що діють на анаеробну флору. Для запобігання вторинної контамінації рани через дренажі щоденно дворазово замінювали контейнери активної аспірації. Виявляючи вторинну контамінацію до антибактеріальної терапії, підключали аміноглікозиди до 5 днів. Спрямована антибіотикотерапія оптимізувала перебіг ранового процесу, пригнічуючи ранову мікрофлору й обмежуючи вираженість запальної реакції. Усе це забезпечувало скорочення періоду ексудативного запалення та прискорювало адекватну інтеграцію сітчастого імплантату у тканини ЧС і загоєння без РУ.

У післяопераційному періоді всім пацієнтам (хто не мав протипоказань) призначали селективні нестероїдні протизапальні препарати по 15 мг в/м 1 раз на добу протягом 3–5 діб. За необхідності призначали ці препарати в таблетках у дозі 7,5–15 мг протягом 10 діб після їди. З 5 доби всім пацієнтам цієї категорії також призначали препарати, що містять серратіопептидазу, по 1 таблетці тричі на добу 7–10 днів. У 9 (2,5%) хворих, коли у післяопераційному періоді в зоні операції відзначалась поява набряку тканин, запальних інфільтратів, сером, застосовували гомотоксичні препарати до 10 діб. Використання цих засобів дало змогу значно зменшити кількість РУ, а також кількість і тривалість виділень із рани в післяопераційному періоді.

Дренажі, як правило, видаляли на 3–4 добу при зменшенні виділень до 10 мл за відсутності інших запальних змін у рані. Рани у більшості випадків загоювались первинно (97,3%). Шви знімали на 7–14 добу.

РУ діагностовані у 23 (6,4%) хворих. Використання розробленої методики дало можливість досягти не тільки надійного закриття дефекту ЧС, але й зменшити кількість РУ в пацієнтів із СДЧС, що мали підвищений ризик їх розвитку: серома діагностована у 9 (2,5%) хворих, гематома – у 2 (0,6%), підшкірний серозний інфільтрат – у 5 (1,4%), нагноєння рани – у 2 (0,7%), формування мешоми – у 1 (0,3%), абсцесу ЧС – у 1 (0,3%), лігатурної нориці – у 3 (0,8%). Рецидив діагностовано у 6 (1,7%) хворих. Середня тривалість перебування у стаціонарі становила $10,2 \pm 3,4$ доби.

Висновки

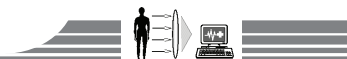
Використання запропонованих індивідуалізованих профілактично-лікувальних принципів на усіх етапах лікування пацієнтів із СДЧС при виконанні їм алопластики зменшує кількість післяопераційних РУ до 6,4%, що значно поліпшує результати хірургічного лікування цієї категорії хворих.

Перспективи подальших досліджень засвідчують, що результати потребують дальшого порівняльного аналізу ефективності застосування інструментальних методів діагностики РУ після виконання алопластики ЧС.

Конфлікт інтересів: відсутній.

Список літератури

1. Лупальцов В.И. Профилактика гнойных осложнений в хирургии послеоперационной грыжи у больных, страдающих ожирением / В.И. Лупальцов // Клінічна хірургія. – 2003. – №11. – С. 52–53.
2. Експлантація сіток при ускладненнях алогерніопластики, показання та профілактика / Я.П. Фелештинський, В.Ф. Ватаманюк, С.А. Свиридовський, В.О. Дубенець // Acta medica Leopoliensia. – 2009. – Т. XV. – №2. – С. 61–64.
3. Чиньба О.В. Профілактика ускладнень з боку операційної рани після алогерніопластики / О.В. Чиньба, В.Г. Яцентюк, В.О. Дубенець // Acta medica Leopoliensia. – 2009. – Т. XV. – №2. – С. 32–34.
4. Особливості профілактики гнійно-інфекційних ускладнень після алопластики рубцевих вентральних гриж / В.А. Шумляренко, Т.Ю. Пилипенко, І.В. Кандаурова, та ін. // Хірургія України. – 2011. – №3(39). – С. 151–152.



5. Preditors of wound infection in ventral hernia repair / K.R. Finan, C.C. Vick, C.I. Kiefe, et al. // *J Surg Res.* – 2005. – №190(5). – P. 676–681.
6. Slater N.J. Criteria for definition of a complex abdominal wall hernia / N.J. Slater, A. Montgomery, F. Berrevoet et al. // *Hernia.* – 2011. – №12. – P. 226–237.
7. Incisional Hernia — “Difficult case” as specialistic case: real loss of substance, multi recurrences, infections, fistulas, lombocel, burst abdomen, reconstruction of the entire wall / M. Tuveri, A. Tuveri, E. Nicolo et al. // *Hernia.* – 2015. – Vol. 19. – P. 225–236.
3. Chynba, O. V., Yatsentiuk, V. H., & Dubenets, V. O. (2009) Profilaktyka uskladnen z boku operatsiinoi rany pislia alohernioplastyky [Prevention of wound complications after allohernioplasty]. *Acta medica Leopoliensia*, 15(2), 32–34.
4. Shuliarenko, V. A., Pylypenko, T. I., Kandaurova, I. V., Kebkalo, A. B., & Lapshyn, Ye. V. (2011) Osoblyvosti profilaktyky hniino-infektsiinykh uskladnen pislia aloplastyky rubtsevykh ventralnykh hryzh [Features of purulent-infections complications after aloplasty incisional ventral hernia]. *Khirurgiia Ukrainy*, 3(39), 151–152.
5. Finan, K. R., Vick, C. C., Kiefe, C. I., Neumayer, L., & Hawn, M. T. (2005) Preditors of wound infection in ventral hernia repair. *J Surg Res.* 190(5), 676–681. doi: <http://dx.doi.org/10.1016/j.amjsurg.2005.06.041>.
6. Slater, N. J., Montgomery, A., Berrevoet, F., et al. (2011) Criteria for definition of a complex abdominal wall hernia. *Hernia*, 12, 226–237.
7. Tuveri, M., Tuveri, A., Nicolo, E., Tsuruma, T., Nagayama, M., Nakano, S., et al. (2015) Incisional Hernia - «Difficult case» as specialistic case: real loss of substance, multi recurrences, infections, fistulas, lombocel, burst abdomen, reconstruction of the entire wall. *Hernia*, 19, 225–236. doi: 10.1007/BF03355359.

References

1. Lupaltsov, V. I. (2003) Profylaktyka hnoinykh oslozhneniy v khyrurhiy posleoperatsyonnoi hryzhy u bolnykh, stradaiyushchykh ozhyrenyem [Prevention of suppurative complications in the postoperative hernia surgery in obese patients]. *Klinichna khirurgiia*, 11, 52–53. [in Ukrainian].
2. Feleshtynskiy, Ya. P., Vatamaniuk, V. F., Svyrydovskiy, S. A., & Dubenets, V. O. (2009) Eksplantatsiia sitok pry uskladnenniakh alohernioplastyky, pokazannia ta profilaktyka [Mesh explantation at complications of allohernioplasty, indications and prevention]. *Acta medica Leopoliensia*, 15(2), 61–64.

Відомості про автора:

Лисенко Р. Б., канд. мед. наук, доцент каф. хірургії №3, ВДНЗ «Українська медична стоматологічна академія», м. Полтава, E-mail: lrb@online.ua.

Сведения об авторе:

Лысенко Р. Б., канд. мед. наук, доцент каф. хирургии №3, ВГУЗ «Украинская медицинская стоматологическая академия», г. Полтава, E-mail: lrb@online.ua.

Information about author:

Lysenko R. B., MD, PhD, Associate Professor, Department of Surgery № 3, The higher State Educational Establishment «Ukrainian Medical Stomatological Academy», Poltava, E-mail: lrb@online.ua.

Поступила в редакцию 30.05.2016 г.