УДК 617.55-007.43

Лысенко Р.Б.
Украинская медицинская стоматологическая академия, Полтава, Украина

Lysenko R.
Ukrainian Medical Stomatological Academy, Poltava, Ukraine

Определение степени дефицита тканей передней брюшной стенки при ее дефектах

Determining the degree deficit tissues of anterior abdominal wall in its defects

Резюме

В работе приведены результаты определения степени дефицита тканей передней брюшной стенки при ее дефектах по предлагаемому способу, включающему определение показателя дефекта передней брюшной стенки в соответствии с типом конституции пациента, что, согласно таблице зависимости степени дефицита тканей передней брюшной стенки от показателя дефекта передней брюшной стенки, позволяет объективно оценить степень дефицита тканей передней брюшной стенки для дальнейшего индивидуального выбора хирургической тактики.
Ключевые слова: передняя брюшная стенка, дефекты передней брюшной стенки, площадь, степень дефицита тканей передней брюшной стенки.

Abstract

The results of research degree deficiency tissue anterior abdominal wall during its defects the proposed method, including the determination of the defect of the anterior abdominal wall according to the type of constitution of the patient, according to the table depending on the degree of deficiency of tissue anterior abdominal wall from the index of the defect of the anterior abdominal wall, can objectively assess the deficits anterior abdominal wall tissue for subsequent individual choice of surgical management.
Keywords: anterior abdominal wall, defects of the anterior abdominal wall, area, the degree of deficiency of the anterior abdominal wall tissue.

■ АКТУАЛЬНОСТЬ

Диагностика и дальнейшее определение анатомических свойств различных дефектов передней брюшной стенки (ПБС) часто требуют детальной информации об их размерах. В настоящее время существует несколько классификаций дефектов ПБС [1, 2, 3, 5], но они весьма несовершенны по определению их размера. Основной целью любой клас-

сификации является улучшение возможности сравнения различных исследований и их результатов.

Предложенная в 2000 г. Шеврель и Рат [1] классификация послеоперационных вентральных грыж (ПОВГ) является привлекательной, потому что она проста, и данные, необходимые для классификации, легко получить. При определении размера дефекта предположили, что ширина дефекта является наиболее важным параметром, чем длина дефекта или размер грыжевого мешка, и поэтому было выделено 4 группы дефектов: W1–W4.

По результатам совещания экспертов Европейской ассоциации хирургов-герниологов (Гент, Бельгия, 2008) [3] не был достигнут консенсус по полноценному определению размера дефекта ПБС при ПОВГ. Это привело к тому, что предлагалось неполное определение, то есть определять только ширину как основной параметр размера дефекта. Чтобы избежать путаницы, в таблицу классификации были включены 3 основных размера дефектов ПБС: W1/<4 см; W2/4–10 см; W3/>10 см. Недостатком этого способа является определение только ширины дефекта, не учитываются высота, площадь и соотношение размера дефекта к размеру ПБС, а это существенно влияет на выбор способа пластики.

Наиболее близким к предложенному нами является способ [4], который позволяет определять размер дефекта ПБС при ПОВГ. Согласно этому методу рассчитывается площадь ПБС и площадь грыжевого дефекта, после чего определяют соотношение между площадями ПБС и площадью грыжевого дефекта, которое выражается специальным индексом. Однако данная методика недостаточно эффективна за счет того, что авторы для определения площади ПБС и дефекта используют формулу ($S = x \times y$), что определяет площадь прямоугольника, тогда как, по нашему мнению, наиболее оптимальной фигурой, соответствующей данным показателям, является выпуклый четырехугольник и ромб. Также авторами не учтены особенности конституции пациентов и не предусмотрено определение степени дефицита тканей ПБС в зависимости от показателя дефекта ПБС.

Таким образом, этот вопрос требует дополнительного рассмотрения и изучения. Недостатком известных способов является то, что размеры грыжевого дефекта не сопоставляют с размерами ПБС, что неадекватно отражает истинные величины дефицита тканей ПБС, а это существенно влияет на выбор хирургической тактики.

ЦЕЛЬ ИССЛЕДОВАНИЯ

Разработать способ определения дефицита тканей передней брюшной стенки при ее дефектах, который, при условии определения соответствующего показателя дефекта передней брюшной стенки, в зависимости от типа конституции пациента и согласно математически обоснованной систематизации полученных данных, позволяет объективно оценить степень дефицита тканей передней брюшной стенки для выбора индивидуальной лечебной тактики.

МАТЕРИАЛЫ И МЕТОДЫ

Изучая проблему возникновения послеоперационных осложнений при хирургическом лечении ПОВГ, мы столкнулись с проблемой опре-

деления действительного размера дефекта, его зависимости от индивидуальных размеров ПЧС. Обычно измерения размера дефекта ПБС необходимы, чтобы определить, какие могут быть трудности при выполнении пластики ПБС. В отличие от первичных дефектов ПБС, дефекты при ПОВГ бывают разных размеров и форм, поэтому размер дефекта при ПОВГ не так легко отразить только одним измерением.

Нами предложен новый метод, который использовался в работе, основанный на определении соотношения площади дефекта к площади ПБС; он позволяет объективизировать, индивидуализировать выбор вида, размера сетчатого имплантата и вида хирургического вмешательства.

Для составления таблицы зависимости дефицита тканей ПБС при ее дефектах от показателя дефекта ПБС у 369 пациентов с ПОВГ в дооперационном периоде сначала определяли показатель дефекта ПБС с помощью соотношения площади дефекта и площади ПБС.

Анатомические параметры ПБС пациентов основной группы определяли в положении лежа на спине в покое.

Проводили следующие действия: определение параметров ПБС – определение параметров дефекта ПБС – сопоставление площади дефекта к площади ПБС – определение показателя дефекта ПБС – определение степени дефицита тканей ПБС.

У пациента измеряется сантиметровой полоской:

- расстояние от мечевидного отростка до верхнего края лона (продольный размер живота) – D_1;
- наибольшая ширина ПБС (поперечный размер живота) – D_2;
- максимальная длина дефекта ПБС – d_1;
- максимальная ширина дефекта ПБС – d_2.

Наибольшей шириной ПБС считали: у пациентов нормостенического телосложения – расстояние между латеральными краями прямых мышц живота, у пациентов брахиморфного телосложения – расстояние между передними краями X-ребер, у пациентов долихоморфного телосложения – расстояние между передне-верхними остями подвздошных костей (рис. 1–3).

Ширина дефекта ПБС определялась как максимальное горизонтальное расстояние в сантиметрах между боковыми краями дефекта с обеих сторон. В случае множественных дефектов ширина измерялась между наиболее латерально расположенными краями дефектов. Длина дефекта ПБС определялась как наибольшее расстояние по вертикали в сантиметрах между наиболее краниальным и наиболее каудальным краями дефекта. В случае множественных дефектов по ходу одного рубца длина измерялась между краниальным краем наиболее краниального дефекта и наиболее каудальным краем наиболее каудального дефекта.

Дефекты ПБС при пупочных грыжах, как правило, имеют более или менее круглую форму, а при ПОВГ – овальную. Таким образом, только при первичных пупочных дефектах размер может быть описан с помощью одного измерения, т.е. «диаметра», где длина и ширина будут более или менее сопоставимы. Так как при ПОВГ большинство дефектов неправильной формы, и часто бывает несколько дефектов, то для правильной оценки размера дефекта во время операции все дефекты объединяли в один, который по форме всегда приближался к овалу.

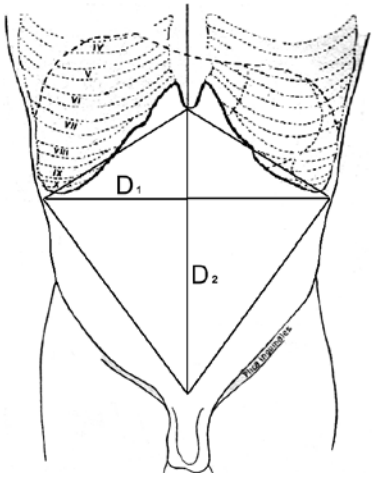

Рис. 1. Схема определения параметров ПБС у пациентов долихоморфного строения тела

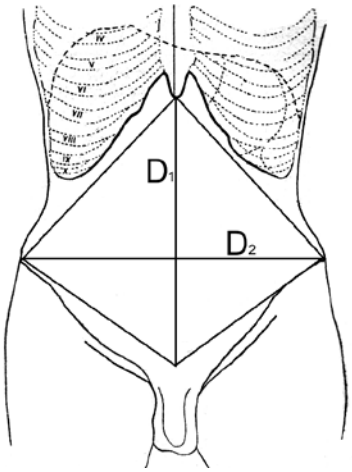

Рис. 2. Схема определения параметров ПБС у пациентов брахиморфного строения тела

Для вычисления площади дефекта прибегали к определенным упрощениям: так как формула площади овала достаточно сложная для полноценного измерения площади дефекта ПБС, то применяли формулу определения площади ромба, вписанного в овал, пытаясь таким образом сделать оценку реальной его поверхности. Все размеры рассчитывались в сантиметровых показателях (см/см^2).

На основании полученных размеров рассчитывалась площадь ПБС – S, как площадь выпуклого четырехугольника, по формуле $S = ½ D_1 \times D_2 \times \sin \alpha$. Так как $\sin 90° = 1$, тогда площадь ПБС – $S = ½ D_1 \times D_2$. Площадь дефекта ПБС – S_1 определялась как площадь ромба, вписанного в овал, по формуле $S_1 = ½ d_1 \times d_2$.

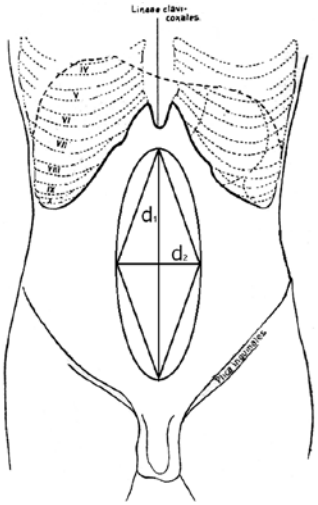

Рис. 3. Схема определения параметров дефекта ПБС

На основании полученных результатов рассчитывалось соотношение площади дефекта ПБС и площади ПБС, которое выражалось в процентном показателе дефекта передней брюшной стенки (ПДПЧС).

$$ПДПБС = \frac{S_1 \times 100\%}{S},$$

где S – площадь ПБС;

S_1 – площадь дефекта ПБС.

В дальнейшем путем проведенного математического анализа полученные данные зависимости степени дефицита тканей ПБС от ПДПБС были систематизированы и обобщены, что демонстрирует таблица.

■ РЕЗУЛЬТАТЫ И ОБСУЖДЕНИЕ

На предложенный способ определения степени дефицита тканей передней брюшной стенки при ее дефектах получен декларационный патент Украины на полезную модель № 101847 от 12.10.2015, бюллетень № 19.

Приводим клинический пример: пациент С., 53 года, история болезни № 5995. Поступил в хирургическое отделение в плановом порядке с жалобами на наличие выпячивания по ходу послеоперационного рубца в области пупка и выше. Из анамнеза: холецистэктомия 3 года назад, наличие выпячивания около 1 года. У пациента диагностирован брахиморфный тип строения тела. Локальный статус: по ходу послеоперационного рубца после срединной лапаротомии, ближе к пупку, определяется дефект 9×7 см, выпячивание – 16×12 см. Определяется расхождение краев прямых мышц живота до 7 см распространенностью до 18 см. Диагноз: ПОВГ большого размера, диастаз прямых мышц живота 2 ст. Пациенту показано хирургическое лечение в плановом порядке.

Для определения типа операции использовали предложенную методику, которая реализовалась путем определения степени дефицита тканей ПБС в зависимости от ПДПБС. Расстояние от мечевидного отростка до лона (D_1) – 31 см, расстояние между передними краями X ребер (D_2) – 27 см. Определенная площадь ПБС по формуле – $S = ½ D_1 \times D_2$ (31 × 27 см) – = 418,5 см². По подобной схеме рассчитана площадь дефекта ПБС: $S_1 \times S_1 = ½ d_1 \times d_2$ (18 × 7 см) = 63 см², где d_1 – наибольшая высота – 18 см, а d_2 – наибольшая ширина дефекта ПБС – 7 см.

На основании полученных показателей, согласно предложенному методу, рассчитывался ПДПБС.

Зависимость степени дефицита тканей передней брюшной стенки от показателя дефекта передней брюшной стенки

Показатель дефекта передней брюшной стенки (ПДПБС) (%)	Степень дефицита тканей передней брюшной стенки
до 10	1
от 11 до 25	2
от 26 до 40	3
от 41 до 60	4
>60	5

$$ПДПБС = \frac{S_1 \times 100\%}{S}$$

Таким образом, ПДПБС составил 15,05%. Исходя из полученного показателя ПДПБС, используя прогностическую таблицу зависимости степени дефицита тканей ПБС от ПДПБС, определили 2 ст. дефицита тканей ПБС. Это позволило выполнить пациенту стандартную пластику ПБС в объеме аллопластики по методике "sublay" с применением сетчатого имплантата размером 30×12 см без существенного натяжения тканей. Послеоперационный период протекал без особенностей.

■ ЗАКЛЮЧЕНИЕ

Предложенный способ позволяет согласно таблице объективно оценить степень дефицита тканей передней брюшной стенки в зависимости от процентного показателя дефекта передней брюшной стенки в соответствии с типом конституции пациента и тем самым индивидуализировать выбор способа пластики передней брюшной стенки, предупредить возникновение послеоперационных осложнений и улучшить результаты лечения этой категории пациентов.

■ ЛИТЕРАТУРА

1. Chevrel J., Rath A. (2000) Classification of incisional hernias of the abdominal wall. *Hernia,* vol. 4, no 7, pp. 11–12.
2. Korenkov M., Paul A., Sauerland S., Neugebauer E., Arndt M., Chevrel J., Corcione F., Fingerhut A., Flament J., Kux M., Matzinger A., Myrvold H., Rath A., Simmermacher R. (2001) Classification and surgical treatment of incisional hernia. Results of an experts' meeting. Langenbecks. *Arch Surg,*vol. 38, no 6, pp. 65–73.
3. Feleshtins'kij Ya. (2012) *Pislyaoperacijni gryzhi zhivota* [Postoperated ventral hernias]. Kiyv: Biznes-Logika. (in Ukrainian).
4. Shejko V., Lavrenko O., Kravchenko S. (2008) *Sposob opredeleniya razmera defekta perednej bryushnoj stenki pri posleoperacionnyh ventral'nyh gryzhah* [Method of determining the size of the defect in the anterior abdominal wall postoperative ventral hernias]. Pat. UA 30403, Byul. 4.
5. Schumpelick V. (2000) *Narbenhernie*. Hernien. Stuttgart: Thieme.

Поступила / Received: 6.11.2015
Контакты / Contacts: lrb@online.ua