

## ЕКСПЕРИМЕНТАЛЬНО-ТЕОРЕТИЧНИЙ РОЗДІЛ

УДК: 611.314 + 611.716.1/.4]:616 – 092.9

**Ю.П. Костиленко, Е.Г. Саркісян**

### СРАВНИТЕЛЬНАЯ АНАТОМИЯ ЗУБОЧЕЛЮСТНОЙ СИСТЕМЫ КРОЛИКА И КРЫСЫ

ВДНЗУ «Украинская медицинская стоматологическая академия», г. Полтава

*Работа является фрагментом инициативной темы кафедры анатомии человека «Изучение закономерностей структурной организации внутренних органов в норме и при патологии» (№ 0111U004878).*

Одним из аргументов сторонников экзогенной теории кариозной болезни являются результаты экспериментальных исследований на животных, в качестве которых служили такие виды грызунов как белые крысы, мыши и хомяки [1,2,3,4,5,6,7,8]. Но ни в одном случае не приводится обоснование такой избирательности. Почему, например, для этих целей не использовались такие вполне доступные лабораторные животные как кролики? Ведь они обладают тем преимуществом (по сравнению с остальными видами грызунов), что их зубы более крупные и, стало быть, более удобны для визуализации признаков кариозного поражения.

В настоящее время представляется возможность это объяснить. При изучении литературы по сравнительной анатомии животных установлено, что у разных видов млекопитающих зубочелюстные системы отличаются в основном по наличию в них зубов двух типов, что продиктовано характером потребляемой пищи [9,10,11]. Те зубы, которые испытывают большое усилие при перетирании грубых продуктов, наделены способностью к постоянному росту по мере стирания коронки. У таких зубов эмалевое покрытие имеется по всей их длине, отчего они получили название длиннокоронковых (Hypsodontes). В противоположность им другой тип зубов имеет эмалевое покрытие только на выступающей в полость рта части зуба. Поэтому их называют короткокоронковыми зубами (Brachiodontes).

Принято было считать, что зубы грызунов относятся к длиннокоронковому типу [9,10]. Однако имеются указания, что это справедливо не для всех видов. Например, у крыс, мышей и хомяков щёчные (коренные) зубы представлены короткокоронковым типом, тогда как у кроликов все зубы являются длиннокоронковыми [11]. При этом отмечается, что этим морфофункциональным типам соответствуют и специфические заболевания. Так, у грызунов с короткокоронковым строением зубов нередко наблюдается кариес.

Кажется, этого вполне достаточно, чтобы понять, почему для экспериментального моделирования кариеса предпочтение отдаётся названным выше видам грызунов. Однако в действительности не всё так просто, потому что для полной объективности исследований необходимы обстоятельные данные об особенностях устройства зубочелюстной системы экспериментальных животных и подробности о микроскопическом строении их зубов, которые в литературе представлены очень поверхностно.

В данном сообщении мы ограничились результатами, полученными при изучении особенностей общего строения зубочелюстной системы представителей двух разных (по предварительной морфофункциональной оценке зубов) видов грызунов - кроликов и белых крыс.

#### Материал и методы.

Объектами исследования служили мацерированные черепа 5 кроликов породы шиншилла массой от 2 до 2,5 кг и 10 белых крыс-самцов массой 150-200 г.

Все оперативные манипуляции при заборе материала у животных осуществлены при строгом соблюдении принципов «Европейской конвенции о защите позвоночных животных, которые используются для экспериментальных и других научных целей» (Страсбург, 1986) [12], а также решений «Першого національного конгресу про біоетику» (Київ, 2001).

После фотодокументации тотальных препаратов черепа с сопутствующими масштабными указателями из них были выделены отдельные челюстные кости, которые помещали в кюветы соответствующего размера и заливали эпоксидной смолой, в качестве которой служил эпоксидный клей «Химконтакт-Эпокси». По завершении полимеризации из них были изготовлены шлифы в нужной плоскости сечения, которые после полировки подвергали поверхностному травлению в хелатообразующем агенте («Трилон-Б») и окра-

шивали 1% раствором метиленового синего на 1% растворе буры [13,14,15].

Изучение и фотодокументация препаратов осуществлены с помощью бинокулярной лупы МБС-9, оснащённой цифровой фотоприставкой.

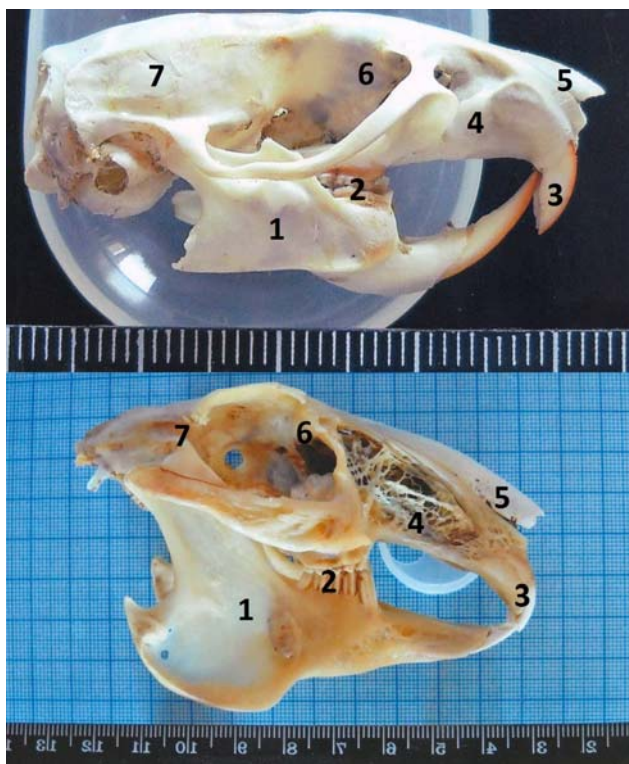


Рис. 1. Черепа крысы (А) и кролика (Б) в боковой проекции: 1 – нижнечелюстная кость; 2 – коренные зубы; 3 – резцы; 4 – верхнечелюстная кость; 5 – носовая кость; 6 – глазница; 7 – мозговой отдел черепа

### Результаты исследования и их обсуждение.

По общей внешней конфигурации череп крысы представляется пропорционально уменьшенным примерно в три раза (его длина равна около 40 мм, а ширина по скуловым дугам - 20 мм) подобием такового кролика (рис.1). Заметен также между ними и совпадающий общий принцип устройства зубочелюстной системы. Так, у крысы, подобно кролику, нижняя челюстная дуга состоит из двух костей, которые в своем резцовом отделе соединены посредством синдесмоза. Очень сходными между ними по форме и строению являются верхнечелюстные отделы, в задних частях которых находятся щечные (коренные) зубы. Остальная передняя часть, составляющая 2/3 верхнечелюстного отдела, имеет клинообразно суженную кпереди форму, которая заканчивается дугообразно наклонной вниз резцовой частью. Дугообразный изгиб последней у обоих животных дополняется округлой кривизной двух верхних резцов, режущие части которых направлены отвесно вниз, в результате чего внелучные части резцов составляют прямой угол с продольной осью верхнечелюстного отдела.

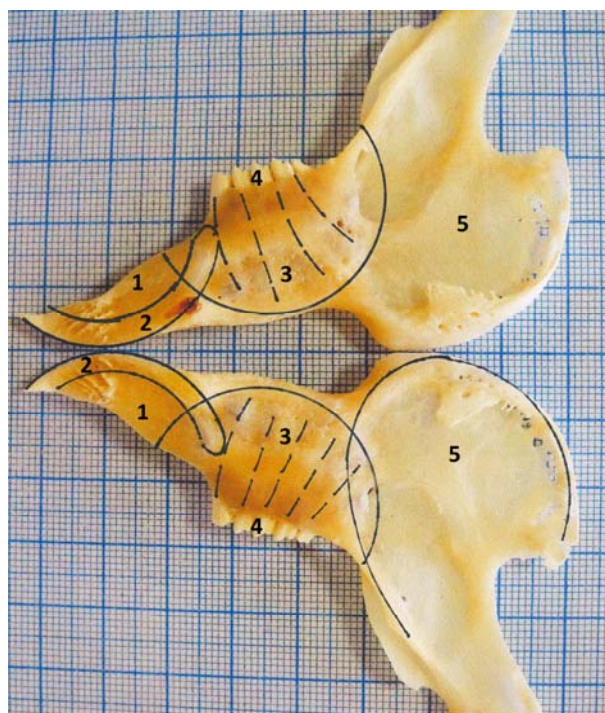


Рис. 2. Внутренние поверхности двух (правой и левой) нижнечелюстных костей кролика: 1 – резцовый сектор; 2 – контуры резцовых зубов; 3 – коренной сектор; 4 – коренные зубы; 5 – угловой сектор

В задней части верхнечелюстного отдела крысы, подобно кролику, в альвеолярных отростках располагаются в контрлатеральной позиции два параллельных ряда мелких коренных зубов, поперечные размеры которых находятся в пределах от 1 до 2 мм (у кролика они примерно в два раза шире). Если не касаться некоторых морфологических деталей, то сказанное выше относится и к нижним коренным зубам данных двух видов грызунов (рис.3). Несмотря на этот общий позиционный план, коренные зубы кролика и крысы имеют существенные отличия по количеству, форме и строению. У кролика их насчитывается по пять единиц с каждой стороны верхнего и нижнего зубных рядов, тогда как у крысы – по четыре. Но самое главное заключается в их морфофизиологической разнородности: у кролика они относятся к длиннокоронковому типу, а у крысы представляют собой типичные короткоронковые зубы.

В целом, каждый коренной зуб кролика по всей длине имеет композитный принцип строения, в основе которого находится дентин, армированный внутри и снаружи эмалью с прослойками скрепляющего цемента, что придаёт всему зубу надлежащую жесткую прочность. Именно такой принцип строения является самым характерным для длиннокоронковых зубов, независимо от того, какую они имеют длину и форму.

В отличие от них, коренные зубы крысы относятся к квадритуберкулярным, трехкорневым зубам, у которых четко определяется граница между коронкой и корнями в виде цервикального пояса, где сходит на нет эмалевое покрытие. Их внешняя форма и внутреннее строение (в увеличенном виде) очень сходны с таковыми коренных

зубов человека (рис.3). Заметно, что в процессе перетиранья пищи их жевательные бугорки подвергаются физиологическому стиранию, приводящему к обнажению дентина. Но ни в одном случае наблюдений нам не приходилось отметить какие-либо признаки их кариозного поражения.

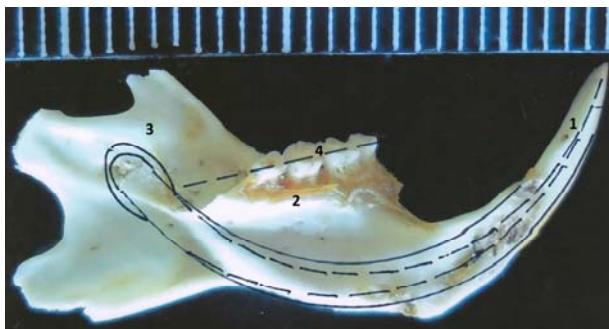


Рис. 3. Левая нижнечелюстная кость крысы с внутренней стороны (сплошными окружными линиями обозначен контур нижнего резца): 1 – свободная часть нижнего резца; 2 – костный гребень коренных зубов; 3 – ветвь нижнечелюстной кости; 4 – коренные зубы

У данных двух видов грызунов имеется в общих чертах и близкое подобие в устройстве нижнечелюстного отдела, скелетом которого являются две нижнечелюстные кости, соединенные между собой под острым углом посредством синдесмоза. В каждой из них можно выделить три сектора – резцовый, коренной и угловой, с наличием между резцом и первым коренным зубом широкого промежутка – диастемы (рис.2). Однако между ними имеется одно существенное отличие, заключающееся в том, что если у кролика самая донная корневая часть резца заканчивается около первого нижнего коренного зуба, то у крысы нижний резцовый зуб, имеющий (как и у кролика) правильную полукруглую форму, во всю свою длину занимает всё основание нижнечелюстной кости, заканчиваясь своим самым апикальным отделом аж в верхней части нижнечелюстной ветви, где на наружной поверхности находится сосочковое выпячивание, через которое в сосочковый канал зуба проникают кровеносные сосуды и нервы. Следовательно, в основе нижнечелюстной кости крысы по всей ее длине находится в виде полукруглого канала зубная лунка, над средней третью которой помещаются своими корнями коренные зубы (рис.3). Получается, что самые апикальные части их корней близко соседствуют со стенкой резцовой лунки, отделенные от нее тонким слоем губчатого костного вещества.

Таким образом, находясь в основании нижнечелюстных костей крысы, резцовые зубы, кроме своей ведущей функции в процессе разгрызания твердых пищевых продуктов, предназначены также для их контрфорсного укрепления. В отличие от кролика внелуночные части резцов крысы, составляющие примерно  $\frac{1}{4}$  часть их длины, имеют более конусную, короткую форму. Но мы должны отметить, что верхняя пара резцов крысы примерно в два раза короче, чем противостоящая им нижняя пара, так как донные корневые отделы верхних резцов заканчиваются, как и у кролика, возле первого верхнего коренного зуба. Но по

своему строению они не имеют каких-либо существенных отличий, ибо резцовые зубы крысы и кролика относятся к одному длиннокоронковому типу, для которого характерно наличие тонкого эмалевого покрытия только с одной фронтальной поверхности на всем протяжении вплоть до апикальных отделов донных частей зубных лунок.

За счет данного эмалевого покрытия режущие края верхней и нижней пар резцовых зубов кролика и крысы являются исключительно острыми, что поддерживается в результате постоянной обоюдной заточки с оральной их поверхности в процессе грызущих движений. Но в отличие от кроликов, резцовая эмаль крысы имеет светло-коричневую пигментацию, при отсутствии таковой у коренных зубов (рис.1). Примечательно, что данная пигментация имеет место только в области свободных, открытых частей резцовых зубов крысы. На всем остальном протяжении луночного (скрытого) отдела она имеет обычный белесоватый цвет. Кроме того, нами установлено, что пигментацией резцовой эмали отличаются только половозрелые животные. В связи с тем, что в литературе отсутствует какое-либо объяснение данного феномена, а также в силу невозможности его исследовать с помощью морфологических методов исследования, вопрос о его биологической сущности мы оставляем открытым.

Но во всем остальном (по форме и строению) резцовые зубы крысы являются пропорционально уменьшенной копией таковых кролика. Каждый из них имеет геометрически правильную форму полукругло изогнутого, канализированного внутри дентинного стержня, облицованного только с одной фронтальной стороны тонким слоем эмали.

### Заключение.

Полученные нами результаты восполняют пробел, имеющийся в литературе по морфологии зубочелюстной системы чаще всего используемых в экспериментальной медицине лабораторных животных – кроликов и белых крыс. Установлено, что у данных видов грызунов при общем сходстве анатомического устройства их зубочелюстные системы наделены биологически значимыми особенностями, которые в основном заключаются в морфофункциональной разнородности их коренных зубов. Если у кролика все зубы (коренные и резцовые) относятся к длиннокоронковому типу, то у крысы только резцы являются таковыми, тогда как коренные зубы представлены типичными короткоронковыми образованиями, которые по строению приближенно сходны с коренными зубами человека. Поэтому в принципиальном отношении крысы могут считаться наиболее приемлемыми животными в целях экспериментального моделирования кариозной болезни. Однако существенным недостатком является предельная миниатюрность их коренных зубов, которая в значительной мере затрудняет визуализацию морфологических признаков их кариозного повреждения.

### Перспективы дальнейших разработок в данном направлении.

Планируется дальнейшее расширение теоретического поиска в направлении решения проблемы этиопатогенетической природы кариозной болезни человека.

#### Литература

1. Воронин В.В. Две модели обоснования этиологии кариеса с позиции системного подхода / В.В. Воронин, В.К. Леонтьев, В.Т. Шестаков // Стоматология. – 2001. – №6. – С. 15-17.
2. Исследование эмали и дентина на ранних стадиях экспериментального алиментарного кариеса зубов / [В.В. Паникаровский, А.А. Прохончуков, А. В. Гранин, В. С. Воробьев] // Экспериментальная и клиническая стоматология : материалы юбил. сессии, 9 окт. 1967 г. / Центральный научно-исследовательский институт стоматологии; [ред. А.И. Рыбаков, А.И. Евдокимов, А.В. Гранин и др.]. – М., 1968. – С. 104-108.
3. Краснова Е.А. Влияние остеовита на развитие экспериментального кариеса у крыс / Е.А. Краснова, О.В. Деньга // Таврический медико-биологический вестник, 2011. – С. 96-98.
4. Изучение морфологических изменений в пульпе зубов экспериментальных животных при лечении глубокого кариеса и острого очагового пульпита / С.В. Сирак, А.Г. Сирак., И.А. Копылова [и др.] // Медицинский вестник Северного Кавказа. – 2011. – Т. 23, № 3. – С. 29-33.
5. Bowen W.H. Influence of desalivation in rats on incidence of caries in intact cagemates / W.H. Bowen, K.M. Madison, S.K. Pearson // J. Dent. Res. – 1988. – Vol. 67. – P. 1316-1318.
6. Dental caries in rats associated with *Candida albicans* / T. Klinke, B. Guggenheim, W. Klimm [et al.] // Caries Res. – 2011. – Vol.45, №2. – P. 100-106.
7. Hartles R.L. Experimental dental caries in the albino rat, the production of carious lesions in animals maintained on a finely powdered purified diet containing 67% sucrose / R.L. Hartles, F.E. Lawton, G.L. Slack // British J. Nutrition. – 1956. – Vol.10. – P. 234-240.
8. König K.G. Effects of mastication and particle size of corn and sugar diets on caries-incidence in rats / K.G. König // Archives of Oral Biology. – 1961. – Vol.6(C). – P. 214-220.
9. Шмальгаузен И.И. Основы сравнительной анатомии позвоночных животных / И.И. Шмальгаузен. – М.: Советская наука, 1947. – 540 с.
10. Бирюкова В.М. Некоторые аспекты ветеринарной стоматологии / В.М. Бирюкова // Шнауцер сегодня. – 2004. – №2(31). – С. 28-31.
11. Тимофеев С.В. Стоматология животных / С.В. Тимофеев. – М.: Агровет, 2006. – 120 с.
12. European convention for the protection of vertebral animals used for experimental and other scientific purpose: Council of Europe 18.03.1986. – Strasbourg, 1986. – 52 p.
13. Костиленко Ю.П. Метод изготовления препаратов прижизненно сохраненных зубов для многоцелевых исследований / Ю.П. Костиленко, И.В. Бойко // Клінічна анатомія та оперативна хірургія. – 2004. – Т. 3, № 2. – С. 63-65.
14. Костиленко Ю.П. Морфометрический анализ нижних больших коренных зубов человека / Ю.П. Костиленко, Е.Г. Саркисян // Экспериментальная і клінічна медицина. — 2014. - №2 (63). — С. 87-90.
15. Структура эмали и её конфигурационные отношения с дентином жевательных зубов человека / [Ю.П. Костиленко, Е.Г. Саркисян, Д.С. Аветиков, И.В. Бойко] // Вісник проблем біології і медицини. – 2014. – Вип. 2, т. 1 (107). – С. 193-197.

**Стаття надійшла  
5.11.2014 р.**

#### Резюме

Висвітлені особливості зубощелепної системи експериментальних тварин - кроликів і білих щурів та особливості мікроскопічної будови їхніх зубів, які в літературі представлені поверхово.

Установлено, що в цих видів гризунів зубощелепні системи наділені біологічно значущими особливостями, які в основному полягають у морфофункціональній різноманітності їхніх кутніх зубів. Якщо в кролика всі зуби належать до довгокоронкового типу, то в щура тільки різці є такими, тоді як кутні зуби представлені типовими короткоронковими утворами, які за будовою наближено подібні з кутніми зубами людини. Тому в принциповому відношенні щури можуть вважатися найбільш прийнятними тваринами для експериментального моделювання кариозної хвороби. Істотним недоліком є мініатюрність їхніх кутніх зубів, яка значною мірою ускладнює візуалізацію морфологічних ознак їх кариозного ушкодження.

**Ключові слова:** кариес, етіологія, зуби, щури, кролики.

#### Резюме

Цель работы заключалась в изучении особенностей зубочелюстной системы экспериментальных животных – кроликов и белых крыс и особенностей микроскопического строения их зубов, которые в литературе представлены поверхностно.

Установлено, что у данных видов грызунов зубочелюстные системы наделены биологически значимыми особенностями, которые в основном заключаются в морфофункциональной разнородности их коренных зубов. Если у кролика все зубы относятся к длиннокоронковому типу, то у крысы только резцы являются таковыми, тогда как коренные зубы представлены типичными короткоронковыми образованиями, которые по строению приближенно сходны с коренными зубами человека. Поэтому в принципиальном отношении крыс можно считать наиболее приемлемыми животными в целях экспериментального моделирования кариозной болезни. Существенным недостатком является миниатюрность их коренных зубов, которая в значительной степени затрудняет визуализацию морфологических признаков их кариозного повреждения.

**Ключевые слова:** кариес, этиология, зубы, крысы, кролики.

UDC: 611.314 + 611.716.1/.4]:616 – 092.9

## COMPARATIVE ANATOMY OF DENTAL SYSTEM OF RABBIT AND RAT

*Y.P. Kostylenko, E.G. Sarkisyan*

Higher State Educational Establishment of Ukraine “Ukrainian Medical Stomatological Academy”

### Summary

One of the arguments of supporters of exogenous theory of carious disease are the results of experimental studies on animals, which served as a rodent species such as the white rats, mice and hamsters. But in neither case does not provide justification for the selectivity. Why, for example, for these purposes are not used quite affordable laboratory animals like rabbits? Indeed, they have the advantage (as compared with other rodent species) that their teeth are larger and therefore more convenient for visualization attributes of carious lesion.

Used to be considered that the teeth of rodents are Hypselodontes (teeth that are experiencing a lot of effort at mastication of coarse products are endowed with the capacity for continued growth as the erasure of the crown. Such teeth enamel coating available for their entire length, why they were called Hypselodontes. In contrast, another type of tooth has an enamel coating only on the exposed to the oral cavity part of the tooth. Therefore they are called Brachiodontes. But there are indications that this is not true for all species. For example, rats, mice and hamsters molars presented Brachiodont type, while all the rabbits teeth are Hypselodontes. It is noted that these types correspond morphofunctional and specific diseases. Thus, in rodents with Brachiodontes structure of teeth caries is frequently observed.

To complete objectivity of research required extensive data on the characteristics of the experimental apparatus of dental system of animals and details of the microscopic structure of the teeth, which are presented in the literature very superficial.

In this article we restricted ourselves to the results obtained in the study of the general features of the structure of the dental system of representatives of two different species of rodents. The objects of study were macerated skulls of 5 chinchilla rabbits weighing from 2 to 2.5 kg and 10 white male rats weighing 150-200 grams.

It is found that these types of rodent jaws systems endowed with biologically significant features which mainly consist in the morphological and functional heterogeneity of their molars. If the rabbit teeth are Hypselodontes, then the rat incisors only are such, while molars presented typical Brachiodont formations that are similar in structure to approximate human molars. Therefore, from the fundamental point, rats can be considered the most suitable animals for the purpose of experimental modeling of carious disease. An important drawback is the small size of their teeth, which greatly complicates the visualization of morphological features of carious lesions.

**Key words:** caries etiology, teeth, rats, rabbits.