

УДК 616.316.–091.8–092–099:613.804

© Н. В. ГАСЮК, Г. А. ЄРОШЕНКО

ДВНЗ "Тернопільський державний медичний університет імені І. Я. Горбачевського"
ВДНЗ України "Українська медична стоматологічна академія", Полтава

Патогенетичні механізми передпухлинної цитотрансформації слизової оболонки порожнини рота в умовах нікотинової інтоксикації

N. V. HASYUK, H. A. YEROSHENKO

SHEI "Ternopil State Medical University"
HSEI of Ukraine "Ukrainian Medical Stomatological Academy", Poltava

PATHOGENETIC MECHANISMS OF PRECANCEROUS CYTOTRANSFORMATION OF ORAL CAVITY UNDER NICOTINE INTOXICATION

У статті наведено результати комплексного морфологічного дослідження слизової оболонки порожнини рота за умов нікотинової інтоксикації, отримані шляхом комплексного цитологічного та статистичного вивчення. Наведені результати дають можливість характеризувати описані зміни як "дискератотичні", або "проліферативні", які в собі несуть цитоорієнтири дискератозу у вигляді порушення зроговіння епітелію даної анатомічної ділянки. Аналіз запропонованих нами схем патогенезу і наявність спільних складових у його ланках дають можливість розглядати наведену цитологічну перебудову – "запальний" тип цитограм та "дискератотичний" як два автономних процеси, які виникли на слизовій оболонці порожнини рота за умов впливу нікотину, так і ланки одного й того ж патогенетичного механізму на етапі передпухлинної трансформації.

In the article the results of a comprehensive morphological study of the oral mucosa in conditions of nicotine intoxication by a comprehensive and statistic cytological study were presented. The results make it possible to characterize the changes described as "dyskeratotic" or "proliferative", which are a cytooriental dyskeratosis as a violation of keratinization of the epithelium of the anatomic site. The analysis we proposed schemes pathogenesis, and the existence of common components in its levels, allows to consider restructuring resulted cytological – "inflammatory" type cytoham and "dyskeratotic" as two independent processes arising in the oral mucosa under the influence of nicotine and level the same pathogenic mechanism for precancerous stage of transformation.

Постановка проблеми і аналіз останніх досліджень та публікацій. Літературними джерелами останніх років наведено факти підвищеного ризику виникнення злоякісних проліферативних процесів слизової оболонки порожнини рота (СОПР) у пацієнтів із наявністю шкідливої звички – куріння, яка поєднує в собі дію фізичних та хімічних чинників [9].

Особлива актуальність вивчення стану слизової оболонки порожнини рота у курців зумовлена медико-соціальною значимістю даної проблеми. В даний час куріння є масовою соціальною та психоемоційною проблемою, поширеною як серед чоловіків, так і серед жінок. Тому в багатьох країнах світу ведеться активна боротьба з курінням у межах проекту Всесвітньої організації охорони здоров'я [3].

На сьогодні в літературі детально описано зміни твердих тканин зубів, слинних залоз, пародонта при тютюнокурінні [5, 8]. Однак слизова оболонка порожнини рота, в силу своїх топографо-анатомічних

особливостей, первинно піддається впливу шкідливої звички. Різні компоненти, що входять до складу тютюнового диму, негативно впливають на її будову, функції і розглядаються рядом авторів [1, 10] як важливі етіологічні фактори раннього старіння організму та передракових станів слизової оболонки з подальшою малігнізацією [4, 6]. При цьому початкові морфофункціональні порушення, що в подальшому ініціюють захворювання, до сьогодні не вивчено.

Зокрема, відсутні дані стосовно особливостей диференціювання і кератинізації різних типів епітелію слизової оболонки, його функціональних порушень і суті патологічного процесу, що розвиваються на тлі шкідливої звички.

Знання вищевказаних параметрів дасть можливість оцінки ранніх змін, виявлення резервних можливостей і компенсаторних механізмів слизової порожнини рота до впливу тютюнокуріння. Це допоможе у вирішенні завдань первинної профілак-

тики захворювань даної анатомічної локалізації, актуальність якої зумовлена надзвичайно низьким відсотком осіб, які відмовляються від куріння навіть після індивідуального інформування про незадовільний стан слизової порожнини рота [12].

Мета роботи: визначення патогенетичних механізмів перебудови клітинного складу слизової оболонки порожнини рота та цитологічних критеріїв прогнозування виникнення передпухлинних змін в умовах нікотинової інтоксикації.

Матеріали і методи. Матеріалом для дослідження слугували букальний епітелій, забраний у 25 осіб чоловічої статі молодого віку. Основними критеріями відбору серед даного контингенту були: наявність шкідливої звички – куріння, тривалість якої не перевищувала термін 1–3 роки, та відсутність супутньої соматичної патології. Епітелій забирали шпателем з подальшим перенесенням на предметне скло і висушуванням при відкритому доступі повітря протягом 3–5 хв. Забарвлення матеріалу проводили за Гімзою–Романовським, з подальшим мікроскопічним і морфологічним аналізом, з урахуванням відсоткового співвідношення різних форм епітеліоцитів у нормі.

Статистичну обробку результатів виконано у відділі системних статистичних досліджень університету в програмному пакеті Statsoft STATISTICA. Параметричні методи застосовували для показників, розподіл яких відповідав вимогам нормальності. Для оцінки характеру розподілу визначали коефіцієнт асиметрії та ексцес. Перевірку нормальності проводили за тестом асиметрії Шапіро–Уїлка. Достовірність відмінностей отриманих результатів для різних груп визначали за допомогою t-критерію Стьюдента. Відмінності вважали достовірними за загальноприйнятою в медико-біологічних дослідженнях ймовірністю помилки ($p < 0,05$). Ймовірність помилки оцінювали за таблицями Стьюдента з урахуванням розміру експериментальних груп. У випадках, коли закон розподілу статистично достовірно відрізнявся від нормального, розраховували непараметричний критерій (U) Манна–Уїтні як непараметричний аналог t-критерію Стьюдента.

Результати досліджень та їх обговорення. Клітинний склад цитограм, при забарвленні за Гімзою–Романовським, представлений парабазальними ($4,3 \pm 0,21$), проміжними ($76,1 \pm 1,61$) і поверхневими клітинами ($9,1 \pm 0,42$), а також роговими лусочками ($10,5 \pm 0,38$).

Втім, ми відзначили вірогідне зменшення кількості проміжних клітин на тлі збільшення кількості поверхневих епітеліоцитів та рогових лу-

сочок порівняно з ідентичними показниками цитограм у нормі.

Парабазальні та частина проміжних епітеліоцитів характеризуються ідентичною цитологічною організацією і відповідають цитоспецифічності даного класу клітин у нормі (рис. 1).

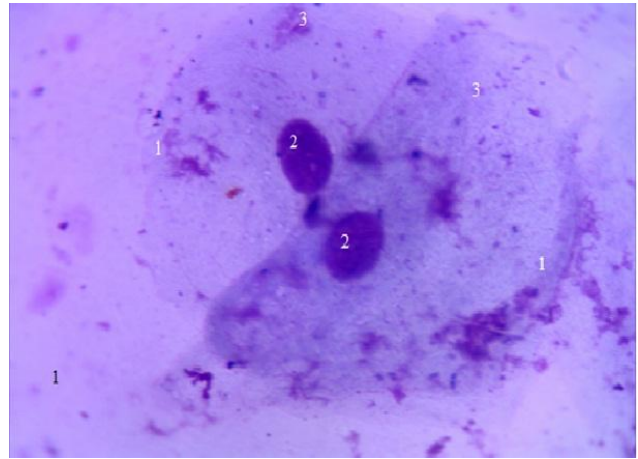


Рис. 1. Цитограма щоки. Забарвлення за Гімзою–Романовським. $\times 400$. 1 – проміжні клітини; 2 – ядра; 3 – цитоплазма клітин.

Проте змінився їх кількісний склад у бік вірогідного збільшення.

Серед проміжних епітеліоцитів візуалізуються клітини з ознаками цитопатології у вигляді вакуолізації цитоплазми. При цьому слід зазначити, що вакуолі переважно розміщені перинуклеарно і не розповсюджуються на полюси клітини (рис. 2).

Крім того, в ряді цитограм визначаються клітини, цитоплазма яких при забарвленні за Гімзою–Романовським змінює свої тинкторіальні властивості і набуває різних відтінків блакитного кольору. Дані зміни пояснюються інтенсифікацією накопи-

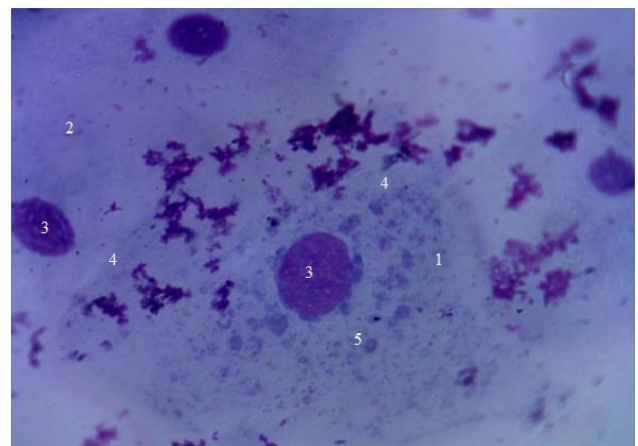


Рис. 2. Цитограма щоки. Забарвлення за Гімзою–Романовським. $\times 400$. 1 – проміжний епітеліоцит; 2 – поверхневий епітеліоцит; 3 – ядро клітини; 4 – цитоплазма клітини; 5 – цитоплазматичні вакуолі.

чення в ній надлишкової кількості кератогіаліну як реакції на хронічне подразнення клітин, зокрема нікотинном, в осіб обстеженого контингенту. Як наслідок, гіперкератотичні зміни цитоплазми проміжних клітин, що створює передумови патологічного зроговіння. Клітини розміщуються переважно скупченнями (рис. 3).

Серед представників-клітин гематогенного ряду візуалізуються лейкоцити різних функціональних станів. Слід зауважити, що кількість лейкоцитів у цитограмах значно менша порівняно з цитограмами описаного нами запального типу. Цитоплазма деяких із них добре контурується, проте ядра дегенеративно змінені. Лізовані лейкоцити майже відсутні.

Поверхневі клітини містять гіперхромні пікнотичні ядра, цитоплазма не має чіткої форми, подекуди узурована. Особливістю наведених цитограм є наявність макрофагів, що перебувають у стані функціонального спокою, які, крім участі в реакціях неспецифічного імунітету в обстеженого контингенту осіб, проявляють себе в реакціях специфічного імунного захисту від бактеріальних агентів як антигенпрезентуючі клітини (рис. 4).

Дослідження останніх років дають можливість стверджувати, що макрофаги активовані цитокінами, здійснюють протипухлинну дію. Вона може бути пов'язана як із явищем самої фагоцитарної реакції, так і з процесом, опосередкованим TNF- α , який синтезується клітинами системи імунного захисту [11].

При цьому визначається вірогідне збільшення кількості поверхневих клітин із пікнотичними ядрами. Фрагменти цитоплазми цих епітеліоцитів мають здатність утворювати між собою спільні простори, які зазнають спіралеподібного загортання (рис. 5).

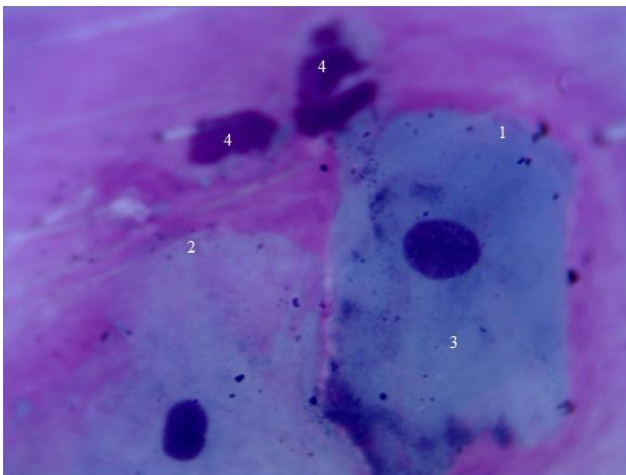


Рис. 3. Цитограма щоки. Забарвлення за Гімзою–Романовським. $\times 400$. 1 – проміжна клітина; 2 – поверхнева клітина; 3 – гіперкератотичні зміни цитоплазми; 4 – дегенеративно змінені ядра сегментоядерних лейкоцитів.

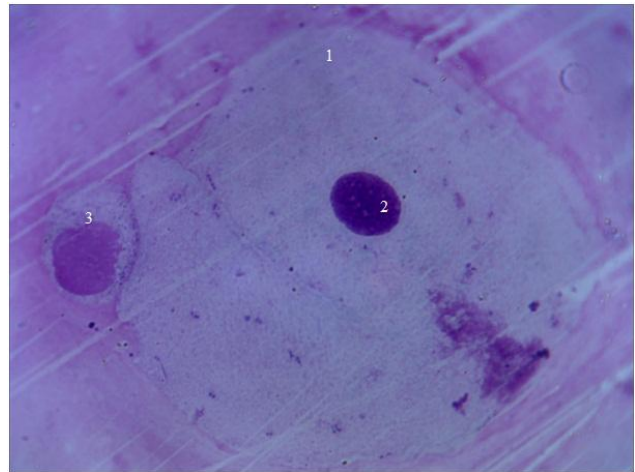


Рис. 4. Цитограма щоки. Забарвлення: за Гімзою–Романовським. $\times 400$. 1 – поверхнева клітина; 2 – ядро клітини; 3 – макрофаг.

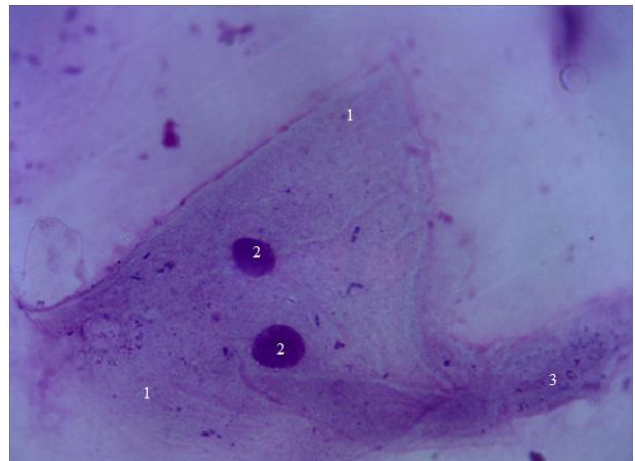


Рис. 5. Цитограма щоки. Забарвлення за Гімзою–Романовським. $\times 400$. 1 – поверхневі епітеліоцити; 2 – ядра; 3 – спіралеподібне загортання фрагментів цитоплазми.

Кількість рогових лусочок різко збільшується, проте їх цитологічна організація залишається стереотипною для кінцевого етапу диференціації епітеліальних клітин.

Отримані нами результати проведеного дослідження дають можливість встановити відсоткове співвідношення різних класів епітеліальних клітин для осіб обстеженого контингенту: $4,3 \pm 0,42; 76,1 \pm 1,86; 9,1 \pm 0,67; 10,5 \pm 0,92$.

Одержані дані вірогідно відрізняються від відсоткового співвідношення букального епітелію в нормі [2] та запропонованих критеріїв, визначених нами для осіб обстеженого контингенту з урахуванням віку та статі.

Детальний аналіз наведеного нами типу цитограм відповідає цитоморфологічній картині, яка відображає стійку тенденцію до розвитку дискератозу – порушення зроговіння епітелію.

Якісні зміни клітин проявляються цитоспецифічною організацією, характерною для різновиду білкової дистрофії, саме рогової, яка характеризується зайвим утворенням рогової речовини в зроговілому епітелії – гіперкератозу на слизовій оболонці порожнини рота. Наведені зміни клітинного складу створюють передумови для розвитку на слизовій лейкоплакії, яка належить до передракових станів [6, 7].

Кількісні зміни проявляються у вигляді відсоткового зменшення різних класів клітин порівняно з контрольною групою та появою парабазальних епі-

теліоцитів. Якісні, своєю чергою, проявляються у вигляді зміни тинкторіальних властивостей складових цитоплазми, які при ідентифікації за Гімзою–Романовським характеризуються зміною забарвлення цитоплазми у різні відтінки блакитного за рахунок підвищеного синтезу та накопичення кератогіаліну. Численні епітеліоцити мають ознаки цитопатології у вигляді вакуолізації цитоплазми та узурації контурів плазмолем. Детальний аналіз цитограм дав можливість запропонувати схему механізму дискератотичних змін багат шарового плоского епітелію під впливом нікотину (рис. 6).

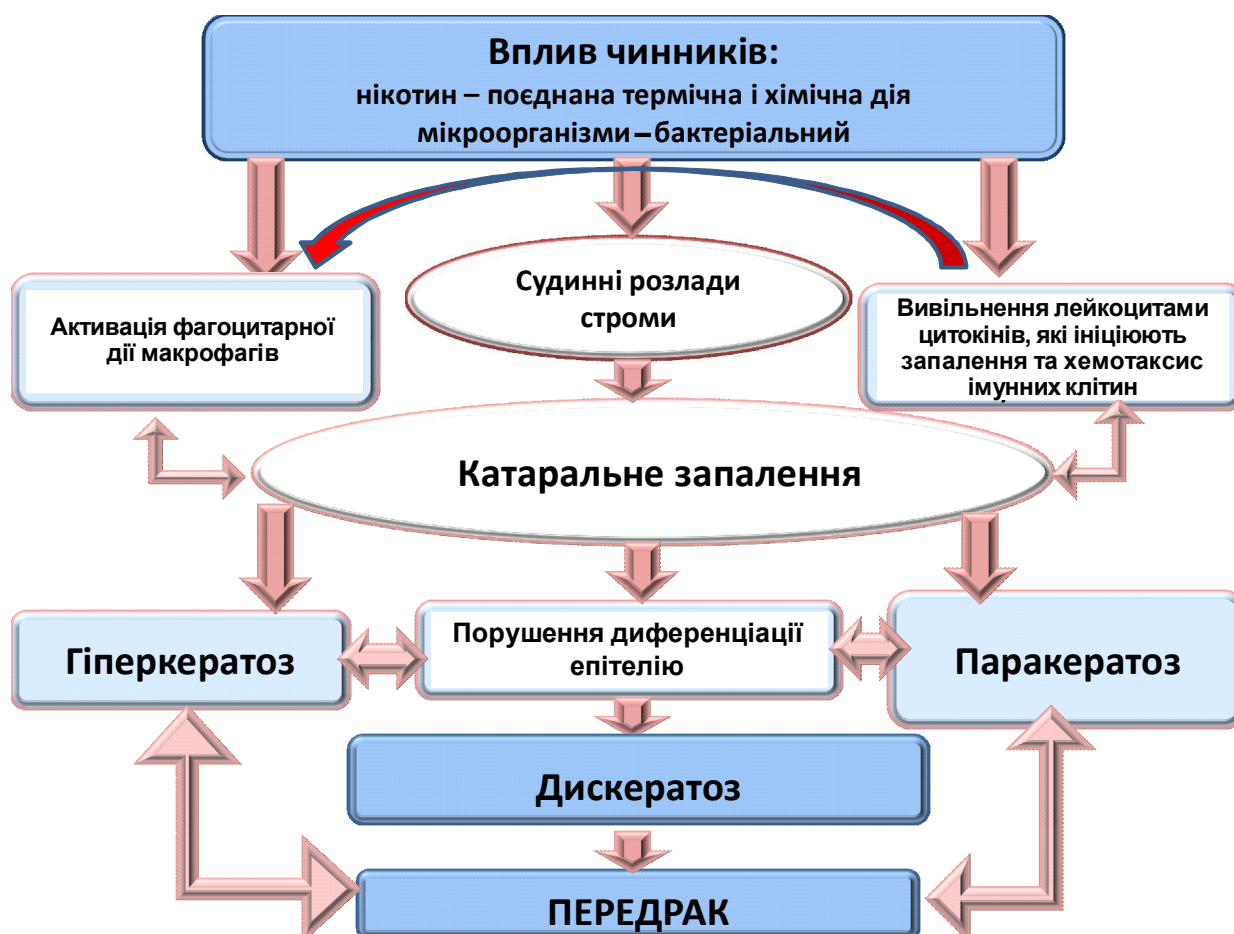

Рис. 6. Патогенетичні механізми перебудови клітинного складу слизової оболонки порожнини рота за умов впливу нікотину.

Висновок. Отримані результати дають можливість характеризувати описані зміни як “дискератотичні”, або “проліферативні”, які в собі несуть цитоорієнтири дискератозу у вигляді порушення зроговіння епітелію даної анатомічної ділянки. Аналіз запропонованих нами схем патогенезу і наявність спільних складових у його ланках дають можливість розглядати наведену цитологічну перебудову – “запальний” тип цитограм та “дискератотичний” як два автономних процеси, які виникли на слизовій обо-

лонці порожнини рота за умов впливу нікотину, так і ланки одного й того ж патогенетичного механізму на етапі передпухлинної трансформації.

Перспективи подальших досліджень. Перспективним науковим напрямком є визначення патогенетичних механізмів виникнення генералізованого пародонтиту через поліморфізм ядерного фактора транскрипції NFκB1, який контролює експресію генів імунної відповіді, апоптозу і клітинного циклу.

СПИСОК ЛІТЕРАТУРИ

1. Ахаладзе Н. Г. Биологический возраст в оценке эффективности оздоровительных мероприятий / Н. Г. Ахаладзе // Проблемы старения и долголетия. – 1999. – № 3. – С. 291–296.
2. Быков В. Л. Функциональная морфология эпителиального барьера слизистой оболочки полости рта / В. Л. Быков // Стоматология. – 1997. – № 3. – С. 12–17.
3. Вартоян Ф. Е. ВОЗ и борьба с курением в мире: стратегии и тенденции / Ф. Е. Вартоян, К. П. Шаховский // Наркология. – 2003. – № 4. – С. 2–4.
4. Гасюк Н. В. Оптимизация диагностического процесса дерматозов из аутоиммунным компонентом с помощью морфометрических методов исследования : методические рекомендации / Н. В. Гасюк. – К., 2014. – 26 с.
5. Латышева С. В. Состояние полости рта у курящих / С. В. Латышева, Н. А. Застенчик, Я. П. Астапенко // Здравоохранение. – 1998. – № 2. – С. 28–29.
6. Bagan J. V. Proliferative verrucous leukoplakia: high incidence of gingival squamous cell carcinoma / J. V. Bagan // Oral Pathol. Med. – 2003. – № 32 (7). – P. 379–382.
7. Bornstein M. M. Oral leukoplakia. A retrospective study of clinical and histological data / M. M. Bornstein // Schweiz Monatsschr. Zahnmed. – 2004. – № 114 (7). – P. 680–686.
8. Lova R. M. Morphologic changes in the microcirculation induced by chronic smoking habit: a videocapillaroscopic study on the human labial mucosa / R. M. Lova // Am. Heart. J. – 2002. – № 143 (4) – P. 658–662.
9. Mirbod S. M. Tobacco-associated lesions of the oral cavity: Part I. Nonmalignant lesions / S. M. Mirbod, S. I. Ahing // Can. Dent. Assoc. – 2000. – № 66 (5). – P. 58–62.
10. Schwartz J.L. Oral cytology assessment by flow cytometry of DNA adducts, aneuploidy, proliferation and apoptosis shows differences between smokers and non-smokers / J. L. Schwartz // Oral Oncol. – 2003. – № 39 (8). – P. 842–854.
11. Sethi P. Oral exfoliative cytology of smokers at discrete clinical stages using AgNOR staining / P. Sethi, P. M. Shah // Mutat. Res. – 2004. – № 11. – P. 15–21.
12. Tai Y. S. Oral administration of milk from cows immunized with human intestinal bacteria leads to significant improvements of symptoms and signs in patients with oral submucous fibrosis / Y. S. Tai // Oral Pathol. Med. – 2001. – № 30 (10). – P. 618–625.

Отримано 28.01.15