Комп’ютерно-томографічні ознаки нормального стану прямої кишки та структур, що її оточують

Югов В.К. Чорнобай А.В.

ВДНЗ Українська медична стоматологічна академія, Полтава

Вступ. У структурі захворюваності рак прямої кишки (п.к.) в Україні й багатьох інших країнах світу займає одне із провідних місць. В Україні захворюваність раком п.к. збільшилася з 12,6 на 100 тис в 2000 до 21,1 в 2009 році [12; 3, 2; 13].

Значну діагностичну проблему представляють хворі з місцево розповсюдженим раком п.к., у яких передбачається тільки оперативне втручання, а також ті хворі, яким до операції буде проведена променева терапія, необхідна для зменшення поширеності пухлини на навколишні органи й збільшення резектабельності, що сприяє радикальності проведення наступного хірургічного лікування. У зв'язку із цим необхідна достовірна інформація про варіанти нормальної рентгенанатомічної картини і взаємовідношень органів у колоректальній області [1,2,7,10,12]. Останнє робить актуальним подальші роботи з уточнення нормальної комп’ютерно-томографичної анатомічної картини колоректальної області, що необхідно для уточнення стадії пухлини п.к. - ступеня поширеності пухлини.

У зв'язку з тим, що порівняльний аналіз даних КТ і МРТ по точності визначення стадії рака прямої кишки показав, що КТ точно визначає стадію в 80%, а МРТ в 59,25% [12] метою нашого дослідження було уточнення комп’ютерно-томографічних особливостей стану тканин і органів малого таза на рівні п.к.

Матеріал і методи.

Оцінка малого таза виконувалась на спіральному комп’ютерному томографі фірми General Electric Electric ST-e dual з товщиною зрізу 4мм і відстанню між зрізами 4мм. Якщо була потреба дослідження виконувались з більше дрібними зрізами. Запис здійснювався при наповненому сечовому міхурі й контрастованому тонкому кишечнику (за звичайною методикою) після роздування товстої кишки повітрям за допомогою апарата Боброва до появи почуття розпирання в прямій кишці. У жінок обов'язково тампонувалася піхва.

Кількість обстежених чоловіків (вік від 34 до 73 років) і жінок (23 до 71 року) продставлена у таблиці 1. Серодній вік: чоловіків 59,1±3,9 роки, жінок 51±5,0 років.

Таблиця.1.

	20-29	30-39 років	40-49 років	50-59 років	60-69	70-79	усього
чоловіка	-	1	1	3	3	2	10
жінки	2	2		2	4	2	12

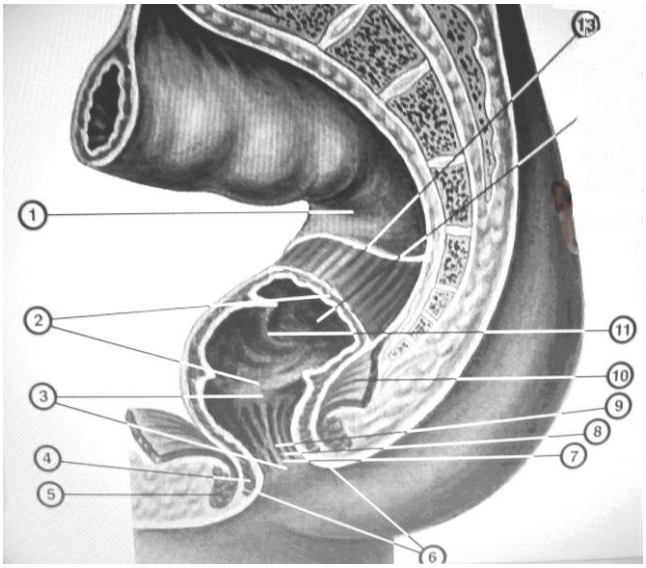

Рис.1.Пряма кишка. 1-серозна оболонка (очеревина); 2-2- ампула прямої кишки; 3-відхідниковий канал; 4-внутрішній сфінктер заднього проходу; 5-5- зовнішній сфінктер заднього проходу; 6-6- задній прохід; 7-7- відхідниковий гребінь; 8-8- відхідниковий стовп; 9-9- відхідникова пазуха; 10- м'яз піднімаючий задній прохід; 11- поперечна складка прямої кишки; 12- слизова оболонка; 13- м'язова оболонка.

Пряма кишка є кінцевим відрізком товстого кишечника рис.1. У п.к. виділяють дві основних частини: тазову й промежину - довжина 2,5-3см. Границя між тазовим і промежиним відділами проходить у місці прикріплення м'яза, що піднімає задній прохід. Тазова частина розташована вище діафрагми таза, а промежина - нижче останньої. У тазовій частині виділяють ампулу - найбільш широку частину п.к.- довжина 8-9см і надампулярну частину, покриту очеревиною, що є продовженням сигмовидної кишки - довжина 3,5-4см. Ампула ділиться на три відділи: нижньо-, серодньо- і верхньоампулярний. На рівні нижньоампулярного відділу в чоловіків попереду від п.к. розташовуються мембранозна частина сечівника й задня поверхня сечового міхура, передміхурова залоза, а в жінок нижня частина піхви. На рівні середньоампулярного відділу розташовані в жінок - серодина піхви, у чоловіків насінні пухирці й ампули сім’явиносий проток. На рівні верхньомапулярного відділу в жінок розташована матка. У чоловіків верхньомапулярний відділ розташований на рівні сечового міхура. Верхня границя прямої кишки розташовується на рівні проксимального краю III крижового хребця й на цьому рівні вона із трьох сторін покрита очеревиною. На рівні IV крижового хребця очеревина покриває тільки передню частину п.к. і дистальніше в чоловіків очеревина переходить на сечовий міхур (excavatio peritonei rectovesicales), а в жінок на матку (задню дугласову заглибину), а на іншому протязі п.до позбавлена очеревинного покриву.

Стінка п.к. складається зі слизової оболонки, підслизового шару й м'язової оболонки [4,5,7,9]. Навколо п.к. є тонкий шар жирової клітковини, власна фасція охоплює також і передміхурову залозу або шийку матки, які відділені від п. к. апоневрозом Денонвільє [5,8]. По задній поверхні п.к. між властиво фасцією п.к. (фасція Амюса) і окістям є тонкий жировий прошарок, потім фасція Вальдейера - Пирогова під якою розташовується переднє крижове венозне сплетення [4], Рис.2.

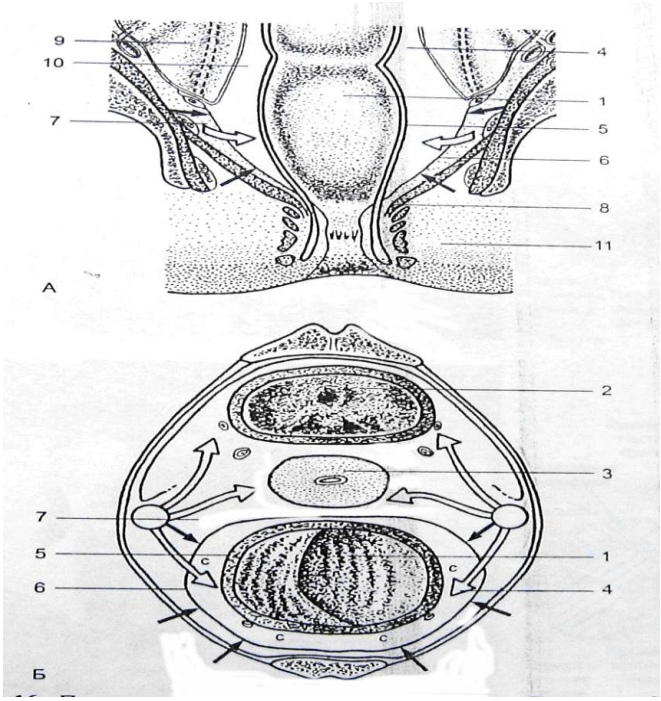

Рис.2. Периректальна фасція [схема по Grabbe E. at al., 1983]

Фронтальний (А) і аксіальний (Б) зрізи малого таза: 1-1- просвіт прямої кишки; 2-2- сечовий міхур; 3-3- матка ; 4-4- периректальна клітковина; 5-5- м'язова стінка прямої кишки; 6-периректальна фасція; 7-7- параректальний простір; 8-8- м'яз, що піднімає задній прохід; 9-9- черевна порожнина; 10- субперитонеальний простір; 11- ішиоректальні ямки.

Пряма кишка (надампулярна й ампулярна частини) лежить на передній поверхні хрестця майже по серодній лінії. Її діаметр змінюється від 4 до 7см (на рівні ректосигмоидной частини поперечник - 3,5-5,0см, верхньоампулярного відділу - 5,5-6,5см, середньомпулярного відділу - 5-7см), довжина не більше 15см. У сагитальній площині п.к. утворить відповідно кривизні хрестця вигин спочатку в напрямку попереду назад (flexura sacralis), потім позаду наперод (flexura perinealis). Останній вигин відповідає положенню третього кишкового гніта. На тім же рівні п.к. робить вигин і у фронтальній площині, і утворює кут, відкритий вправо.

М'язові шари п.к. продставлені внутрішнім циркулярним шаром і потужним зовнішнім поздовжнім шаром. В області переходу сигмовидної кишки в пряму зовнішній поздовжній м'язовий шар рівномірно розподіляється по всій окружності п.к., а тенії зникають.

На відстані 3-4см від відхідникового отвору кільцеподібні м'язові волокна, що утворять внутрішній сфінктер (мимовільний), потовщують стінку кишки до 0, 9-1см. На відстані 10див від відхідникового отвору кільцеподібні м'язи утворять ще одне стовщення стінки за рахунок m. sphincter ani tertias, що утворює мимовільний сфінктер. Внутрішній гладкий м’язовий сфінктер оточений у вигляді кільця зовнішнім сфінктером m. sphincter ani externus (поперечно-смугастий м'яз, що утворює довільний сфінктер (висотою 3див і товщиною-0, 8-1,5див), що складається із трьох частин – глибокої, поверхневої, підшкірної. М'язові волокна підшкірної частини перехрещуються спереду від заднього проходу й прикріплюються до шкіри, що оточує задній прохід. Поверхнева частина зовнішнього сфінктера бере початок від сухожильного центра промежини й прикріплюється до куприка, попереду в чоловіків зливається з луковично-печеристим м'язом, а в жінок з м’язом, що стискає піхву. На рівні верхнього краю глибокої частини зовнішнього сфінктера в стінку п.к. вплітаються волокна м'яза, що піднімає задній прохід m. levator ani. Ця частина її називається пуборектальним м'язом, ніжки якого починаються від лобкових костей і перехрещуються за п.к. Пубертатний м'яз, верхній край зовнішнього сфінктера й внутрішній сфінктер утворять аноректальне кільце [8,4].

Слизувата оболонка п.к. в ампулярній частини формує 2-3 поперечні складки, що мають гвинтоподібний хід. У задньому прохідному каналі утвориться 8-10 поздовжніх складок - відхідникові стовпи, основу яких становить гладко м’язова й сполучна тканина. Поглиблення між відхідниковими стовпами (пазухи) утворять прямокишечно відхідникову лінію. У слизовій оболонці розташовуються одиночні лімфоїдні вузлики й сальні залози. На границі слизуватої оболонки й шкіри є потові залози й волосяні цибулини. У підслизовому шарі є гемороїдальні вени. Біля п.к. розташовуються у фасціальній капсулі параректальна клітковина з регіональними лімфатичними вузлами [6,5, 8]. Рис. 3.

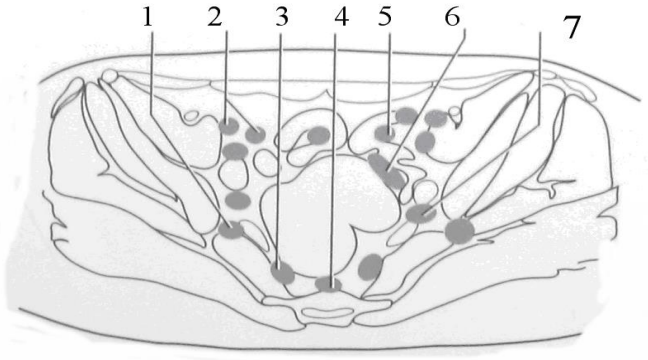

Рис 3.1-1- nodi limphatici lumbalis; 2 - n. limphatici iliaci communes; 3-3- n. limphatici rectales; 4 - n. limphatici sacrales; 5-5- n. limphatici iliaci externi 6 -n. limphatici juxtaintestinales; 7-n. limphatici paracolicae..

Лімфогенне метастазування. Від верхніх 2/3 п.к. метастази по лімфатичним шляхам поширюються нагору в лімфовузли, розташовані уздовж верхньої прямокишкової артерії й у кореня нижніх брижових судин і від них у парааортальні заочеревинні лімфовузли. Від нижньомпулярної частини метастази по лімфатичним шляхам поширюються в параректальні лімфовузли, що лежать по ходу серодніх і нижніх прямокишкових артерій і від них у групу гіпогастральних лімфатичних вузлів. Від анального відділу п.к. лімфа відтікає в параректальні лімфовузли, розташовані уздовж нижніх прямокишкових артерій і в групу гіпогастральних лімфовузлів, а також паховостегнові лімфовузли [9].

У нормі лімфатичні вузли на КТ або не видні, або продставлені утвореннями м’ягкотканиної щільності округлої або овальної форми розмірами 1-5мм, які схожі на посудини в поперечному й косому перетині [5, 11].

На комп’ютерных томограмах вивчений стан: 1-прямій кишки; 2-м'язів таза; 3-клітковини навколо прямій кишки; 4-периректальної фасції; 5-лімфовузлфов, 6-крижі, 7-матки, 8-піхви, 9-перодміхурової залози, 10- насінних пухирців.

При вивченні п.к. оцінювалися: товщина стінки до й після роздування її газом; щільність останньої в од.Н; характер контуру: чіткий, не чіткий. При характеристиці м'язів таза вивчали: щільність в од. Н на границі їх із клітковиною; характер контуру: чіткий, не чіткий. При оцінці клітковини вивчалися: щільність в од. Н на границі з п.к. і на серодині відстані між п.к. і анатомічними утвореннями, що оточують п.к.; наявність у клітковині тяжів від п.к. до лімфовузлам і анатомічних утворень. Обчислювався відсоток виявлення периректальной фасції, її товщина й щільність в од. Н. При характкеристиці лімфовузлів вивчалися їх: розміри; щільність; кількість; де розташовані; одиночні або у вигляді ланцюжка. При вивченні хрестця оцінювали: щільність кортикальної й губчатої речовини в частині, зверненої до прямої кишки; товщину кортикальної пластинки й чіткість її контуру.

Результати дослідження.

Стан прямої кишки: **товщина** стінки п.к. до роздування повітрям 5,42±0,07мм , після роздування 2±0,046мм. Щільність стінки п.к. після роздування 42±2,5 од. Н. Зовнішній і внутрішній контур п.к. після роздування в 100% рівний і чіткий.

Стан клітковини, що оточує пряму кишку: на рівні нижньомпулярної частини п.к. контур кишки попереду зливається з M. levator ani (**Рис. 4)**.

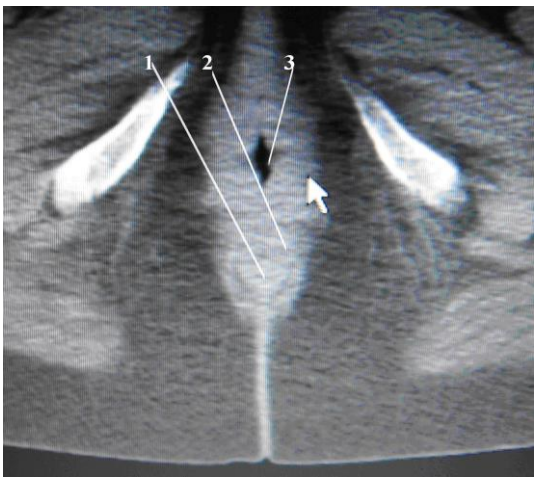

Рис.5. Обстежувана П. 68 років. 1-на рівні нижньоампулярной частини п.к. контур кишки попереду зливається з M. levator ani. 1-1- пряма кишка; 2 піхва. 3-M. levator ani.

Щільність тканини в цій ділянці нерівномірна: в 58,8% (+35,7±4,3 од. Н) і в 42,2% щільність негативна (–12,5±3,1од. Н) (іл. №1,8 жінки). Позаду, у просторі між стінкою п.к. і шкірною складкою в кишки щільність в 17,6% (+40,6 од. Н) і в 81,2% (–66±6,8од. Н). Щільність на серодині простору між стінкою п.к. і краєм шкірної складки в 52% (+20,2±4,3од. Н) і в 47,3% (–15,8±3,0од. Н). Тут же в 18,18% є тяжі товщиною до 1 мм при щільності клітковини на їхньому рівні до (–54±17,2од. Н). (Рис.1 (жінки)).

На рівні середньоампулярної частини попереду щільність тканини в цьому відділі різна: в 25% (+35,6±12,5 од. Н) і в 75% (-44,5±17,5од. Н). На серодині простору між перодньою стінкою п.к. і задньою поверхнею піхви або насінних пухирців в 66,6% щільність (+30,6 ±6,51од. Н) і в 33,4% (-41±22,5од. Н). Позаду, у просторі між стінкою п.к. і шкірною складкою в кишки щільність в 41,6% (+24,6 од. Н) і в 58,4%(-38,1±13,0од. Н). Щільність на серодині простору між стінкою п.к. і краєм шкірної складки в 33,3% (+21,5±4,3од. Н) і в 36,7% (-43,8±11,2од. Н). Щільність тканини, що безпосередньо прилягає до стінки п.к. праворуч в 100% (-75±10,2од. Н), ліворуч в 100% (-81,2±7,1од. Н). Щільність клітковини на серодині відстані між стінкою п.к. і стінкою таза праворуч в 100% (-121,5±9,21од. Н), ліворуч в 100% (-120,6±8,91од. Н).

На рівні верхньоампулярного відділу щільність тканини, що оточує п.к. попереду в 27,2% (+30,15±6,45од. Н) і в 72,7% (-71,4±11,35). Позаду щільність в 9,09% (+12±2од. Н) і в 90,9% (-66,5±10,5од. Н). Праворуч і ліворуч в 100% випадків щільність тканини з мінусом: праворуч (-93,3±7,05од. Н) , ліворуч (-91,35±5,6од. Н).

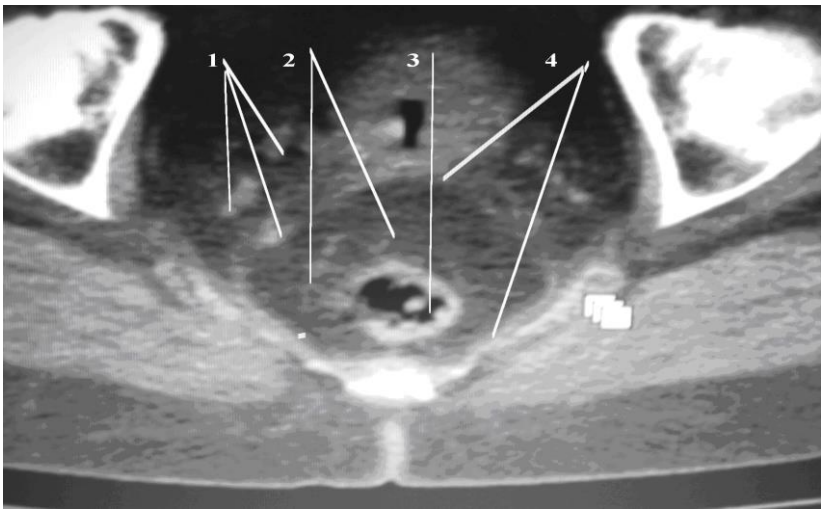

Рис.5. Обстежувана П. 68 років. 1-1- ланцюжок лімфовузлів. 2-тяжі навколо прямої кишки в периректальній клітковині, більше виражені позаду до куприка й попереду; 3-3- середньоампулярный відділ прямої кишки; 4-периректальная фасція

Тяжі (Рис.5) товщиною до 1мм на тлі клітковини, що оточує п.к. на рівні верхньоампулярного відділу позаду виявлені в 18,18% при щільності тканини на цьому рівні (–54±17.2од. Н), праворуч в 31,8% при щільності тканини (-57,1±6,06од Н), ліворуч в 18,8% при щільності тканини (-68,2±9,6од Н). Попереду в 10 обстежених з 22 (в 45,5%) є контакт між стінкою п.к. і м'якими тканинами, які оточують попереду п.к.. На рівні сеодньоампулярного відділу попереду тяжи виявлені в 27,2% при щільності клітковини (-40±11,75од. Н,) позаду тяжи виявлені в 27,2% при щільності клітковини (-55±5,9од. Н), праворуч в 27,27% при щільності клітковини (-48,5±4,59од.Н), ліворуч в 27,2% при щільності клітковини (-56±4,7од. Н). На рівні верхньоампулярного відділу попереду тяжи виявлені в 18,8% при щільності тканини (-81,6±8,8од. Н), позаду в 27,7% при щільності тканини (-52±6,4од. Н), праворуч в 18,8% (-63,6±17од. Н), ліворуч в 27,7% при щільності тканини (-36,0±9,1од. Н).

Фасція **(Рис.5)** видна на рівні серодньоампулярного відділу в 27,27%, на рівні верхньоампулярного відділу в 13,63% випадків. Товщина фасції 0,198 ±0,028 див при щільності тканини на тлі якої виявляється фасція від (+6±2,6од Н) до (-24,0±9,07од. Н).

Щільність м'язів на рівні прямої кишки на стику із клітковиною таза: M. levator ani на рівні: нижньоампулярного відділу праворуч (+26±3,1од. Н), ліворуч (+21,2±2,4од. Н); на рівні середньоампулярного відділу праворуч (+32,0±9,0од. Н), ліворуч (+30±7,0 од. Н). Щільність M.obturatoris на рівні: нижньоампулярного відділу праворуч (+11,2±3,1од. Н), ліворуч (+11,2±1,3од. Н); на рівні середньоампулярного відділу праворуч (+22,2±2,8од. Н), ліворуч (+19,8±3,1од. Н); верхньоампулярного відділу праворуч (+16,5±5,0од. Н), ліворуч (+21,5±5,5од. Н). M.coccygeus на рівні: верхньоампулярного відділу праворуч (+12,5±5,0од. Н), ліворуч (+11,9±4,7од. Н); середньоампулярного відділу праворуч

(+22,1±2,8од. Н), ліворуч (+14,2±2,1од. Н); верхньомпулярного відділу праворуч і ліворуч (+14, 0-15,5±5,0од. Н).

Стан лімфовузлів: На нижньоампулярному рівні праворуч і ліворуч лімфовузли виявлені в 9,09%. Кількість – 1-2. Розміри: праворуч 0,27±0,02див, ліворуч 0,3±0,02див. Щільність: праворуч 13,3±4од Н, ліворуч 14,3±4,0од. Н. На середньомапулярном рівні праворуч і ліворуч лімфовузли виявлені в 13,6%. Кількість від 2 до 4, в останньому випадку вони розташовувалися у вигляді ланцюжка на рівні серодньої частини піхви, а в інших випадках вони розташовувалися в стінки таза. Розміри: праворуч 0,35±0,035см, ліворуч 0,3±0,045см. Щільність: праворуч 28,55±8,7од Н, ліворуч 32,6±6,75од Н. (**Рис.5)**

На верхнеампулярном рівні праворуч і ліворуч лімфовузли виявлені в 27,3% у кількості від 1 до 4, в останньому випадку вони розташовуються у вигляді ланцюжка за кишкою, одиничні розташовуються в стінках таза. Розміри: праворуч 0,335±0,029див, ліворуч 0,33±0,035см. Щільність : праворуч 26,15±3,45од. Н, ліворуч 25,5±5,65од. Н.

Стан насінного пухирця й передміхурової залози: щільність насінного пухирця в частині, що прилягає до прямої кишки праворуч 25,6±3,4од. Н, ліворуч 26,5±3,8од. Н. Задній край насінних пухирців нерівний і нечіткий за рахунок тяжів в 60%. Щільність передміхурової залози на границі із прямою кишкою в серодньому 28,8±3,6од. Н, вона неоднорідна в 44% - від +17 до +51 од.Н. Петрифікати виявлені в 33,3% в осіб старше 54 років.

Стан матки й піхви. Щільність матки по задньому краї від 24 до 74 од.Н, у середньому 46,9±4,3од.Н. В 16,6% є нечіткість і нерівність заднього контуру матки. В 8,3% випадків матка контактує із прямою кишкою.

Щільність задньої стінки піхви в нижній частині 39±4,04од.Н, у серодньої 29,7±3,03од.Н. Задній край піхви нечіткий у нижнй частини в 25%, у середньому в 58%.

Стан хрестця. Щільність кістки: на рівні нижньоампулярного відділу – кортикальної пластинки (+271±39од. Н), губчатої речовини (+51,5±8од. Н); сродньоампулярного відділу – кортикальної пластинки (+205,0±24,7од. Н), губчатої речовини (+120,3±23,6од Н); верхньоампулярного відділи – кортикальної пластинки (+220,7±26,1од. Н), губчатої речовини (+99,5±10,4од. Н). Товщина кортикальної пластинки й нечіткість її контуру (**Рис.5)**: на рівні нижньоампулярного відділу відповідно – (0,2±0,02див) в 18,1%; сродньоампулярного відділу – (0,2±0,024див) в 18,1%; верхньоампулярного відділу – (0,21±0,021див) в 40%.

Висновки:

1. Відомості про стан прямої кишки й навколишніх її тканин у нормі, отримані при використанні КТ, дають можливість правильно трактувати зміни в цих структурах при уточненні стадії рака прямої кишки.

2. З огляду на сучасні вимоги до стадіювання злоякісних пухлин для правильної оцінки поширеності пухлинного процесу в прямій кишці та за її межі, необхідне проведення КТ дослідження органів малого таза.

Список литературы:

1.Бойко В.В., Криворотько И.В. Рак прямой кишки, матки, яичников, предстательной железы, тератоидные опухоли малого таза // Международный медицинский журнал, 2008. – №4. – С.64– 71.

2.В.В.Бойко, И.В. Криворотько Новые виды комбинированных операций при местно распространенном раке прямой кишки // «Журнал АМН України», 2008, №4.- С.665-678.

3.Заремба А. Оперативная проктология. – Рига: Звайгзне, 1982. - 216с.

4. Меллер Т.Б., Райф Э. Атлас секционной анатомии человека на примере КТ- и МРТ – срезов: Том II. Внутренние органы; пер с англ.; под общ. ред. проф Г.Е.Труфанова.–М.: МЕДпресс-информ, 2009. – 309с.

5.Оперативная хирургия и топографическая анатомия/ Под ред. В.В. Кованова. - М.: «Медицина»,1978. – 416с.

6. Н.К.Силантьева, А.Ф. Цыб, Б.А. Бердов и др. Компъютерная томография в онкопроктологи – М.:, «Медицина», 2007. - 145с.

7. Н.К. Силантьев, Б.А. Бердов, З.Н. Шавладзе, Ю.А. Попова, Т.А. Агабян. Значение компъютерной томографии в изучении рентгеновской анатомии малого таза после комбинированного лечения больных раком прямой кишки // Сибирский онкологический журнал. - №5. – 2009. – С.17-23.

8. С.П. Одарченко, В.І. Півторак, П.Я.Овчаренко. Топографоанатомічні взаємозв’зки органів малого таза після черевно-анальної резекції прямої кишки // Онкологія. – Т.10. – №1. – 2008. – С.172 – 175.

9. Справочник по онкологии// Под ред. С.А. Шалимова, Ю.А. Гриневича, Д.В.Мясоедова Киев: «Здоровье», 2000. – 560с.

10.Федоренко З.П., Гулак Л.О., Горох Е.Л. та інш. Рак в Україні. Захворюваність, смертність, показники діяльності онкологічної служби. Злоякісні новоутворення прямої кишки // Бюл. Нац. Канцер реєстру – К., 2008. – №9. – С.25-27.

11. Hodgman C.G. Mac Carty R.L.,Wolff D.G. et al. Preoperative staging of rectal carcinoma by computed tomography and 0, 15 T magnetic resonance imaging // Dis. of Colon and Rectum.– 1986.– Vol. 29. – P.446 – 450.

12. Sahani D.V., Kalva S.P.,Hamberg et al. Assessing tumor perfusion and treatment response in rectal cancer with multisection CT: initial observations //Radiology.– 2005.– Vol 234, № 3. – P. 785– 792.

Югов В.К., Чорнобай А.В.
ВДНЗ Українська медична стоматологічна академія, Полтава

Метою роботи було уточнення нормальної компъютерно-томографической анатомічної картини прямої кишки(п.к.) і тканин, які її оточують.

Матеріал і методи. За допомогою спірального КТ General Electric ST-e dual обследовани пряма кишка (після роздування її повітрям) умовно здорових 10 чоловіків у віці 59,1±3,8 років і 12 жінок у віці 51±5 років. На компъютерных томограммах оцінювали товщину стінки прямої кишки (до і після роздування повітрям), товщину кортикальной пластинки крижів, товщину тяжей в клітковині, товщину периректальной фасції, а також розміри і кількість лімфовузлів. Вивчали щільність: стінки п.к; клітковини навколо п.к.; м'язів тазу, передміхурової залози, насінних пухирців, сечового міхура, піхви матки в ділянках, які прилягають до прямої кишки і клітковини. Підрахували відсоток виявлення в переректальній фасції тяжій в клітковині від стінок п.к, відсоток виявлення лімфовузлів і нечіткості контурів органів і тканин, прилеглих до п.к.

Результати дослідження. Товщина стінки п.к. до роздування повітрям 5,42мм, після роздування 2мм. Щільність стінки п.к. +42 од.Н. Зовнішній і внутрішній контур п.к. після роздування завжди рівний. Щільність клітковини спереді і ззаду від п.к. була як позитивною (від +20 до +40 од.Н), так і негативною (від –12,5 до –60 од.Н). Справа і зліва від п.к. щільність клітковини була в межах від –75 до –120 од.Н. Тяжі в клітковині завтовшки до 1 мм знайдені 18-27%, а периректальна фасція завтовшки до 0,198мм в 13,6%. Щільність м'язів на рівні п.к. від +11 до+32 од., насінних пухирців +25 од.Н, передміхурової залози від +17 до +51 од.Н. Щільність матки +46 од.Н. а задньої стінки піхви від +29 до +39 од.Н, кортикальной пластинки крижів + 271 од.Н, а губчатої речовини від +51 до +120 од.Н.

Висновки:1. Відомості про стан прямої кишки й навколишніх її тканин у нормі, отримані при використанні КТ, дають можливість правильно трактувати зміни в цих структурах при уточненні стадії рака прямої кишки.

2. З огляду на сучасні вимоги до стадіювання злоякісних пухлин для правильної оцінки поширеності пухлинного процесу в прямій кишці та поширення його за її межі, необхідне проведення КТ дослідження органів малого таза.

Ключові слова: КТ, пряма кишка, клітковина, матка, піхва, передміхурова залоза, насінні пухирці.