

2. Морфометричне дослідження зовнішнього діаметру кінцевих відділів залоз слизової оболонки передньої та задньої стінок лобової пазухи людини встановило, що їх середні значення на обох стінках справа та зліва значущих відмінностей не мають.

**Перспективи подальших досліджень.** В подальшому планується провести кореляційний аналіз морфометричних показників щодо зовнішніх діаметрів кінцевих відділів залоз слизових оболонок передньої та задньої стінок лобової пазухи людини в нормі.

#### Література

1. Автандилов Г.Г. Медицинская морфометрия: Руководство / Г.Г.Автандилов. – М.: Медицина, 1990. – 384 с.
2. Карупу В.Я. Электронная микроскопия / В.Я. Карупу – Киев: Вища школа, 1984. – 207 с.
3. Лапач С.Н. Статистические методы в медико-биологических исследованиях с использованием Excel + ПРИМЕРЫ: монография / С.Н. Лапач, А.В. Чубенко, П.Н.Бабич. – Киев: «МОРИОН», 2001. – 408 с.
4. Рихельман Г. Мукоцилиарный транспорт: экспериментальная и клиническая оценка носа / Г.Рихельман, А.С. Лопатин // Российская ринология. – 1994. – № 1. – С. 15-19.
5. Lynn J. Rapid toluidine blue staining of Epon-embedded and mounted “adjactnt” sections / J. Lynn // Am. J. Clin. Path. – 1965. – № 44. – P. 57 – 58.
6. Passali D., Normal values of mucociliary transport time in young subjects / D. Passali, M.B. Ciampoli // J. Pediatric Otorhinolaryngol. – 1985. – V. 9, P. 151-156.

#### Реферати

##### ГИСТО-ТОПОГРАФИЧЕСКИЕ И MORFOMETPИЧЕСКИЕ ОСОБЕННОСТИ ЖЕЛЕЗ СЛИЗИСТОЙ ОБОЛОЧКИ ПЕРЕДНЕЙ И ЗАДНЕЙ СТЕНОК ЛОБНОЙ ПАЗУХИ ЧЕЛОВЕКА В НОРМЕ

Сербин С.И.

В работе изучены морфометрические и гисто-топографические особенности желез слизистой оболочки передней и задней стенок лобной пазухи человека в норме. Установлено, что их структурная организация имеет сложную разветвленную структуру с конечными отделами и системой выводных протоков в своем составе. При морфометрическом исследовании внешнего диаметра конечных отделов желез слизистой оболочки передней стенки лобной пазухи человека установлено, что средние значения составили  $29,85 \pm 3,04$  мкм слева и  $29,84 \pm 2,47$  мкм справа. Значимых отличий с соответствующими показателями для задней стенки не выявлено, они составили соответственно  $29,77 \pm 2,07$  мкм и  $30,17 \pm 2,25$  мкм.

**Ключевые слова:** лобная пазуха, морфометрия, человек, слизистая оболочка, железа, гисто-топография.

##### HISTO-TOPOGRAPHICAL AND MORPHOMETRIC FEATURES' OF GLANDS' OF MUCOSA OF FRONT AND BACK WALLS' OF FRONTAL SINUS OF HUMAN ARE IN A NORME

Serbin S.I.

In work the morphometric and histo-topographical features of glands of mucosa are in-process studied by front and back walls of frontal sinus of human in a norm. It is set that their structural organization has the difficult ramified structure with eventual departments and system of deferent channels in the composition. It is set at morphometric research of external diameter of eventual departments of glands of mucosa of front wall of frontal sinus of human, that mean values made  $29,85 \pm 3,04$  micrometre on the left and  $29,84 \pm 2,47$  micrometre on the right. Meaningful differences with corresponding indexes it is not educed for a back wall, they made according to  $29,77 \pm 2,07$  micrometre and  $30,17 \pm 2,25$  micrometre.

**Key words:** frontal sinus, morphometric method, mucosa, human, gland, histo-topography.

Стаття надійшла 01.01.2003 р.

Рецензент проф.Костиленко Ю.П.

УДК 617.51/53-003.9-084

Скрипник В.М., Аветіков Д.С., Єрошенко Г.А.  
ВДНЗУ «Українська медична стоматологічна академія», м. Полтава

#### MORFOFUNKЦІОНАЛЬНЕ ОБГРУНТУВАННЯ ПРОФІЛАКТИКИ ПІСЛЯОПЕРАЦІЙНИХ ПАТОЛОГІЧНИХ РУБЦІВ ОБЛИЧЧЯ ТА ШИЇ

Розробка та вдосконалення методів профілактики патологічних рубців шкіри, є актуальним завданням. Ефективність існуючих методів профілактики рубців залишається недостатньою. Для профілактики застосовували розчин «Ліпіну» та крем «Дермофібразе» у хворим з виявленим поліморфізмом гена еластина g28197 A>G та дослідження біоптату, гістологічне та імуногістохімічне (визначення локалізації клітин позитивних до CD 2, CD 3, CD 4, CD 20, CD38. CD 68, Ki67) в період профілактики через кожні 3 міс. Через 9 місяців спотереження структура шкіри на місці операції відповідала сформованому нормотрофічну рубцю, що підтвердило гістохімічне дослідження. Враховуючи вищезазначене доцільним було б використання крему «Дермофібразе» та ліпосомального препарату «Ліпін» з метою профілактики патологічного рубцювання вже на ранніх стадіях загоєння післяопераційних ран.

**Ключові слова:** післяопераційний рубець, патологічний рубець, профілактика, мікроциркуляція.

Робота є фрагментом НДР кафедри хірургічної стоматології та щелепно-лицевої хірургії з пластичною та реконструктивною хірургією голови та шиї - «Оптимізація консервативного та хірургічного лікування хворих, що мають дефекти та деформації тканин щелепно-лицевої ділянки, № державної реєстрації № 0110U004629.

Профілактика утворення патологічних рубців шкіри - одна з актуальних проблем пластичної хірургії [1, 2, 3]. Проблема патологічного рубцювання має не лише науково-практичне, але і важливе соціальне значення. Вибір ефективного способу профілактики в багато чому залежить від комплексного методологічного підходу [4, 5, 6]. Та все ж, не дивлячись на окремі позитивні результати, всі запропоновані методики не вирішують проблеми профілактики утворення патологічних рубців та лікування рубців у пацієнтів, що схильні до цього.

Після проведення ретельного аналізу фундаментальних видань та періодичних наукових публікацій, нами було визначено, що поняття «схильність до утворення патологічних рубців» на сьогоднішній день не обґрунтовано ні з клінічної, ні з морфологічної точки зору.

**Метою** роботи було встановлення структурних особливостей гіпертрофічних рубців у хворих, схильних до утворення патологічних рубців, та дослідження біопатів під час проведеної профілактики.

**Матеріал та методи дослідження.** Об'єктом дослідження були 60 пацієнтів з вірогідним утворенням післяопераційних патологічних рубців, що знаходилися на стаціонарному і амбулаторному лікуванні після планових втручань з приводу різних захворювань, первинної хірургічної обробки ран. Вік їх варіював від 18 до 65 років. Всім пацієнтам з їх письмового дозволу до початку та в період профілактики розчином «Ліпіну» та кремом «Дермофібразе», проводили виділення геномної ДНК з венозної крові з визначенням гена еластина g28197 A>G і хворим з виявленим поліморфізмом проводили дослідження біоптату, гістологічне та імуногістохімічне (визначення локалізації клітин позитивних до CD 2, CD 3, CD 4, CD 20, CD38, CD 68, Ki 67).

**Результати дослідження та їх обговорення.** При гістологічному дослідженні гіпертрофічних рубців у хворих, схильних до утворення патологічних рубців, в епідермісі визначалось згладження епідермальних відростків, а також локуси акантозу. Фігури мітозу виявлялись не тільки в базальному, а й в шипуватому шарі епідермісу (рис. 1). Поряд з деформованими, візуалізувались нормальні волосні фолікули, потові і салні залози.

В субепідермальній зоні рубця основними клітинними елементами були фібробласти. Тонкі колагенові волокна мали пухку орієнтацію. Серед мігрантних клітин переважали лімфоцити. Також виявлялись мастоцити, плазматичні клітини, макрофаги. У середніх відділах рубцевої тканини складалась з горизонтально орієнтованих колагенових волокон, судин, аморфної речовини і клітинних елементів, кількість яких була меншою, порівняно з субепідермальними відділами рубця. У глибоких відділах гіпертрофічних рубців колагенові волокна формували пучки, орієнтовані в горизонтально, паралельно поверхні шкіри, щільність пучків була вищою, а міжклітинної речовини - нижчою. Гемомікросудини в субепідермальному шарі гіпертрофічного рубця були представлені артеріолами, капілярами та венами. В периваскулярній сполучній тканині визначались інфільтрати, утворені сукупченнями лейкоцитів.

Імуногістохімічне вивчення гістологічних зрізів гіпертрофічних рубців у хворих, схильних до утворення патологічних рубців, із застосуванням маркерів CD 3, CD 20, CD 68, CD 138, Ki 67 встановило, що в епітелії виявлялись клітини, які на своїй поверхні експресували маркер CD 3 та CD 68 і відповідно були інтраепітеліальними Т-лімфоцитами і макрофагами. В субепідермальних і глибоких шарах гіпертрофічних рубців периваскулярно визначались клітини, які на своїй поверхні експресували маркер CD 20 та CD 138, що свідчило про переважання в складі клітинних скупчень В-лімфоцитів і плазмоцитів.

Через 3 місяці після операції видалення гіпертрофічних рубців у хворих схильних до утворення патологічних рубців, що отримували запроповану профілактику, вивчення біопатів шкіри встановило, що епідерміс був стоншений. Епітеліоцити і їх ядра проявляли поліморфізм – розміри і форма були варіабельні. Базальна мембрана на межі із сполучною тканиною виявлялась у вигляді тоненької слабобазофільної смужки, яка мала нерівний хід. Під епітеліальним шаром визначалась молода сполучна тканина, що морфологічно підтверджувалось переважанням клітинного компоненту над волокнистим. Більшість клітин були молоді поліморфні фібробласти, зустрічались також лімфоцити, плазмоцити, макрофаги та мастоцити. Кількість колагенових фібрил була незначною. Переважну більшість міжклітинної речовини складав аморфний компонент, представлений глікопротеїнами та протеогліканами. В тонкостінних новоутворених судинах форменні елементи крові не виявлялись.

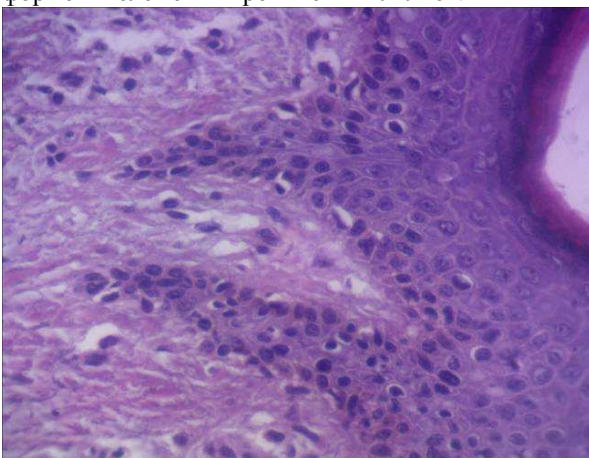


Рис. 1. Акантоз і вакуольна дистрофія клітин шипуватого шару в епідермісі гіпертрофічного рубця у хворого з виявленим поліморфізмом гена еластина. Заб. г.-е. Об. x 15: Ок. x 100.

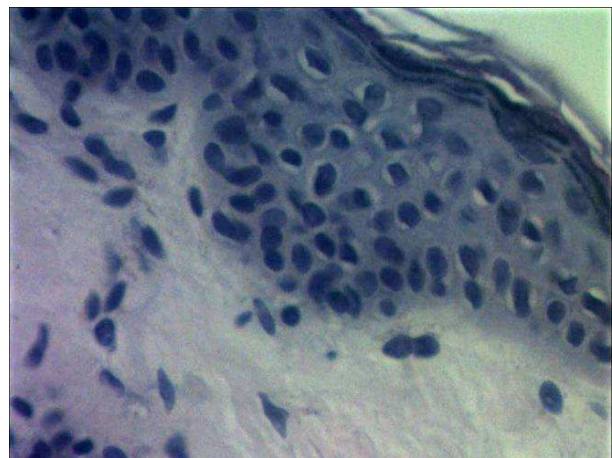


Рис. 2. Епідерміс через 9 місяців після операції видалення гіпертрофічних рубців у хворих, схильних до утворення патологічних рубців, що отримували запроповану профілактику. Заб. г.-е. Об. x 15: Ок. x 100.

Через 6 місяців після операції видалення гіпертрофічних рубців у хворих схильних до утворення патологічних рубців, що отримували запроповану профілактику, при вивченні біопатів встановлено, що

епідерміс мав нормальну товщину, базальна мембрана чітко визначалась на межі із дермою. Дерма була представлена щільно упакованими волокнами колагену, орієнтованими паралельно поверхні шкіри. Кількість фібробластів помітно зменшилась, порівняно із попереднім терміном спостереження. Мігрантні клітини, представлені макрофагами і плазмощитами, виявлялись периваскулярно. Кровонаповнення судин гемомікроциркуляного русла було нерівномірним – локально виявлялось запустіння в артеріолах і стаз в венах.

Через 9 місяців після операції видалення гіпертрофічних рубців у хворих, схильних до утворення патологічних рубців, що отримували запропоновану профілактику, структурна організація шкіри на місці ушивання рани відповідала будові сформованого нормотрофічного рубця. Епідерміс складався 15-20 шарів клітин, які формували базальний, шипуватий, зернистий і роговий (рис. 2). При імуногістохімічному дослідженні в базальних шарах епідермісу виявлені клітини, які на своїй поверхні експресували маркер CD 3 та CD 68. Визначені клітини були інтраепітеліальними лімфоцитами і макрофагами. Субепідермально виявлялась щільна волокниста тканина, в якій переважали колагенові волокна, орієнтовані паралельно поверхні. Тіла фібробластів витягнутої форми виявлялись між пучками колагену. Також іноді зустрічались лімфоцити, плазмощити та гемомікросудини. При імуногістохімічному дослідженні виявлені CD 20-позитивні клітини локалізувались периваскулярно.

Через 12 місяців після операції видалення гіпертрофічних рубців у хворих схильних до утворення патологічних рубців, що отримували запропоновану профілактику, гістологічна будова шкіри на місці оперативного втручання відповідала структурній організації зрілого нормотрофічного рубця.

#### Висновок

Гістологічне і гістохімічне дослідження шкіри після оперативного видалення рубців і проведені запропонованої профілактики у хворих з гіпертрофічними рубцями, схильних до утворення патологічних рубців, встановило вже на ранніх термінах спостереження активну клітинну реакцію і прискорення судиноутворення – за рахунок застосування ліпіну та D-пантенолу, який є складовою частиною крему «Дермофібраз». Через 9 місяців спостереження структура шкіри на місці операції відповідала сформованому нормотрофічному рубцю, що підтвердило гістохімічне дослідження. Отримані дані обумовлюють актуальність проведення профілактичних заходів вже на ранніх стадіях загоєння післяопераційних ран з метою профілактики виникнення патологічних рубців.

**Перспективи подальших досліджень в даному напрямку.** Планується дослідити морфофункціональні особливості келоїдних рубців у хворих, схильних до утворення патологічних рубців, та дослідження післяопераційних біоптатів під час проведеної профілактики.

#### Література

1. Alster T.S., Tanzi E.L. Hypertrophic scars and keloids; etiology and management // Am. J. Clin. Dermatol. – 2003/ - №4.- P. 235 – 243
2. Atiyeh B. S. Nonsurgical management of hypertrophic scars: evidence-based therapies, standard practices, and emerging methods / B. S. Atiyeh.// Aesthetic Plast. Surg 2007.-Vol.31, № 5.-P. 468-492.
3. Boutli-Kasapidou R Hypertrophic and keloidal scars: an approach to poly-therapy // R Boutli-Kasapidou, A. Tsakiri, E. Anagnostou et al. // Int. J. Dermatol.- 2005.-Vol.44, № 4.-P. 324-327.
4. Brudnik U. Therapeutic problems connected with keloid treatment-new treatment possibilities. [Article in Polish]. / U. Brudnik, M. Podolec-Rubis, A. Wojas-Pelc // Przegl Lek.- 2006.-Vol.63, № 9.-P. 803-806.
5. Chen M. A. Scar management: prevention and treatment strategies / M. A. Chen, T. M. Davidson // Curr. Opin. Otolaryngol. Head Neck Surg 2005— Vol. 13, №4.-P. 242-247.
6. Gilman T.H. Silicone sheet for treatment and prevention of hypertrophic scar: a new proposal for the mechanism of efficacy / T.H. Gilman //Wound Repair and Regeneration. - 2003. - 11(3). - P. 235-236.

#### Реферати

##### **МОРФОФУНКЦИОНАЛЬНОЕ ОБОСНОВАНИЕ ПРОФИЛАКТИКИ ПОСЛЕОПЕРАЦИОННЫХ ПАТОЛОГИЧЕСКИХ РУБЦОВ ЛИЦА И ШЕИ**

**Скрыпник В.М., Аветиков Д.С., Ерошенко Г.А.**

Разработка и совершенствование методов профилактики патологических рубцов кожи, является актуальной задачей. Эффективность существующих методов профилактики рубцов остается недостаточной. Для профилактики применяли раствор «Липина» и крем «Дермофибраз» в больным с выявленным полиморфизмом гена эластина g28197 A> G и исследование биоптата, гистологическое и иммуногистохимическое (определение локализации клеток положительных к CD 2, CD 3, CD 4, CD 20, CD38. CD 68, Ki67) в период профилактики через каждые 3 мес. Через 9 месяцев спостереження структура кожи на месте сделки соответствовала сложившемуся нормотрофичны рубца, что подтвердило гистохимическое исследование. Учитывая вышеупомянутое целесообразным было бы использование крема «Дермофибраз» и липосомального препарата «Липин» с целью профилактики патологического рубцевания уже на ранних стадиях заживления послеоперационных ран.

**Ключевые слова:** послеоперационный рубец, патологический рубец, профилактика, микроциркуляция.

Стаття надійшла 14.10.2012 р.

##### **MORPHOFUNCTIONAL JUSTIFICATION THE PREVENTION OF POSTOPERATIVE PATHOLOGIC SCARRING OF THE FACE AND NECK**

**Skrypnyk V. M., Avetikov D. S., Yeroshenko G. A.**

Development and perfecting of methods of prevention of pathological seams of skin, is an actual task. Effectiveness of existing methods of prevention of seams remains poor. To prevention applied solution of "Lipin" and cream to "Dermofibrax" in the patient with the revealed polymorphism of a gene of elastin g28197 and research biopsy, histologic and immunohistochemical (definition of localization of cages positive to CD 2, CD 3, CD 4, CD 20, CD38. CD 68, Ki67) during prevention every 3 month. In 9 months of supervision the skin structure in situ transactions corresponded developed normotrofichesky a hem that confirmed histochemical researches. Considering above-mentioned expedient there would be cream use to "Dermofibrax" and than the liposomalny preparation "Lipin" for the purpose of prophylaxis of pathological scarring is more narrow at early stages of an adhesion of postoperative wounds.

**Key words:** postoperative scar, abnormal scar, prevention, microcirculation.

Рецензент проф. Гасюк А.П.