

ISSN 2409-0255 (Print)
ISSN 2410-1427 (Online)

УКРАЇНСЬКИЙ СТОМАТОЛОГІЧНИЙ АЛЬМАНАХ

ПОЛТАВА

Міністерство охорони здоров'я України
Вищий державний навчальний заклад України
«Українська медична стоматологічна академія»

УКРАЇНСЬКИЙ СТОМАТОЛОГІЧНИЙ АЛЬМАНАХ

науково-практичний рецензований журнал

№ 3, 2017 р.

Виходить 1 раз за 3 місяці (4 номери за рік)

РЕДАКЦІЙНА КОЛЕГІЯ:

Головний редактор - **В.М. Ждан** (Україна, Полтава)
Заст. головного редактора - **В.М. Дворник** (Україна, м.Полтава)
Голова редакційної ради - **О.В.Павленко** (Україна, м.Київ)
Літературний редактор - **Т.О. Лещенко** (Україна, м.Полтава)
Науковий редактор - **І.П. Кайдашев** (Україна, м.Полтава)
Відповідальний секретар - **М.В. Хребор** (Україна, м.Полтава)

ЧЛЕНИ РЕДАКЦІЙНОЇ КОЛЕГІЇ:

В.М. Бобирьов (Україна, м.Полтава), В.І. Біда (Україна, м.Київ),
А.П. Гасюк (Україна, м.Полтава), Г.А. Лобань (Україна, м.Полтава)
В.Ф. Макеев (Україна, м.Львів), Т.О. Петрушанко (Україна, м.Полтава),
Л.М. Тарасенко (Україна, м.Полтава), Силенко Ю.І. (Україна, м.Полтава),
П.С. Фліс (Україна, м. Київ), Л.О. Хоменко (Україна, м.Київ)

РЕДАКЦІЙНА РАДА:

Д.С. Аветіков (Україна, м. Полтава), А.В. Борисенко (Україна, м. Київ),
В.І. Гризодуб (Україна, м. Харків), Р.В. Казакова (Україна, м. Ужгород),
Л.Ф. Каськова (Україна, м. Полтава), А.М. Kielbassa (Австрія, м.Кремс),
В.А.Лабунець (Україна, м. Одеса), І.К. Луцька (Білорусія, м. Мінськ),
В.О.Маланчук (Україна, м. Київ), М.Я. Нідзельський (Україна, м. Полтава),
А.К. Ніколішин (Україна, м. Полтава), О.В.Рибалов (Україна, м. Полтава),
М.М. Рожко (Україна, м. Івано-Франківськ), Г.П. Рузін (Україна, м.Харків),
А.В.Самойленко (Україна, м. Дніпропетровськ), Т.П. Скрипнікова (Україна,
м. Полтава), П.М.Скрипніков (Україна, м. Полтава), Л. В. Смаглюк (Україна,
м. Полтава), П.І. Ткаченко (Україна, м.Полтава), О.А.Удод (Україна,
м. Красний Лиман), М.М. Угрин (Україна, м. Львів), С.П.Ярова (Україна,
м. Красний Лиман), С. А. Шнайдер (Україна, Одеса), Zurab Vadachkoria (Грузія)

Журнал включений до Переліку наукових видань
(№ 747 від 13.07.2015), в яких можуть публікуватися основні
результати дисертаційних робіт.

Журнал розміщений на онлайн-базах даних Національна
бібліотека України ім.Вернадського, GOOGLE SCHOLAR, на базі
Наукової електронної бібліотеки «КИБЕРЛЕНИНКА». Включено до Російсь-
кого індексу наукового цитування (РИНЦ)
на базі Наукової електронної бібліотеки ELIBRARY.RU.
Відповідальність за достовірність наведених у наукових публікаціях фактів,
цитат, стоматологічних та інших даних несуть автори

Засновник:

Вищий державний навчальний
заклад України
«Українська медична
стоматологічна академія»

Журнал зареєстровано:

Свідоцтво про державну реєстрацію
друкованого засобу масової інформації
Серія КВ, № 21967-11867ПР
Міністерство юстиції України

Передплатний індекс **06358**

Мова видання:

українська, російська, англійська

Адреса редакції:

36002, м. Полтава - 2,
вул. Навроцького, 7
тел.(532) 53-25-21
e-mail: info@usalmanah.org.ua

Над номером працювали:

Відповідальний за випуск -

Дворник В.М.

Художній і технічний

редактор - **Моргун В.М.**

Комп'ютерна верстка та дизайн -

Пащенко Л.В.

Переклад англійською мовою -

Романко І.Г.

Рекомендовано до друку Вченою

Радою Вищого державного
навчального закладу України
«Українська медична стоматологічна
академія» та редакційною колегією
журналу, протокол № 2
від 11.10.2017 р.

Свідоцтво державного комітету
телебачення і радіомовлення України
Серія ДК № 1691 від 17.02.2004 р.
Редакційно-видавничий відділ ВДНЗУ
«УМСА», вул. Шевченка, 23,
м. Полтава, 36011

Підписано до друку 17.10.2017 р.
Формат 60x84/8.

Папір офсетний. Друк плоский.

Ум друк. арх. 6,74+0,5 обкл.

Тираж 100 прим.

Замовлення № 334.

ЗМІСТ

Н.Л. Чухрай, В.А. Винар
 МІКРОТВЕРДІСТЬ ЕМАЛІ ЗУБІВ ІЗ РІЗНИМИ
 РІВНЯМИ РЕЗИСТЕНТНОСТІ

И.К. Луцкая, С.В. Латышева
 СИСТЕМОЕ ОБСЛЕДОВАНИЕ СЛИЗИСТОЙ
 ОБОЛОЧКИ ПОЛОСТИ РТА (СОПР) – СПОСОБ
 ПРОФИЛАКТИКИ ЗЛОКАЧЕСТВЕННЫХ
 НОВООБРАЗОВАНИЙ

**А.Д. Шульженко, Е.І. Крутікова,
 Л.І. Островська, Т.О.Петрушанко**
 ОСОБЛИВОСТІ СТОМАТОЛОГІЧНОГО ЛІКУВАННЯ
 ПАЦІЄНТОК ІЗ БАКТЕРІАЛЬНИМ ВАГІНОЗОМ

Я. П. Нагірний, В. Л. Фесик
 ДОСЛІДЖЕННЯ КЛІТИННОЇ ЛАНКИ ІМУНІТЕТУ
 ПРИ ТРАВМАТИЧНИХ ПЕРЕЛОМАХ НИЖНЬОЇ
 ЩЕЛЕПИ В ПОСТРАЖДАЛИХ РІЗНОГО
 ПСИХОСОМАТИЧНОГО ТИПУ ОСОБИСТОСТІ

Ю. С. Лунькова, О.Б. Тумакова, В.М. Новіков
 КОРЕЛЯЦІЙНИЙ ЗВ'ЯЗОК МІЖ ДОВЖИНОЮ
 ЗУБНИХ РЯДІВ І ТОПОГРАФОАНАТОМІЧНИМИ
 ПОКАЗНИКАМИ СУГЛОБОВОГО ДИСКА (МЕНІСКА)
 В ПАЦІЄНТІВ ІЗ ДИСФУНКЦІЙНИМИ СТАНАМИ
 СНЩЗ ЗА ДАНИМИ МРТ

**М.Я. Нідзельський, Н.В. Цветкова,
 В.М. Соколовська**
 ПРОФІЛАКТИКА БОЛЬОВОГО СИНДРОМУ
 ПРИ КОРИСТУВАННІ ЗНІМНИМИ ПРОТЕЗАМИ

**В.О. Пономаренко, М.В. Хребор,
 Ю.І. Силенко**
 ВІДДАЛЕНІ РЕЗУЛЬТАТИ НЕЗНІМНОГО
 ПРОТЕЗУВАННЯ ХВОРИХ ПОХИЛОГО ВІКУ
 З ПОВНОЮ ВТОРИННОЮ АДЕНТІЄЮ НИЖНЬОЇ
 ЩЕЛЕПИ З ОПОРОЮ НА ІМПЛАНТАТИ

**О. В. Павленко, О.М. Ступницька,
 І. Г. Чайковський, В. В. Чамата**
 ЕКСПЕРИМЕНТАЛЬНЕ ДОСЛІДЖЕННЯ
 БЕЗПЕЧНОСТІ ЗНЯТТЯ НЕПРЯМИХ КЕРАМІЧНИХ
 РЕСТАВРАЦІЙ ШЛЯХОМ ПОРІВНЯННЯ ДИНАМІКИ
 ТЕРМОМЕТРИЧНИХ ПОКАЗНИКІВ

Н.І. Боднарук, Е.В. Безвушко
 ВЗАЄМОЗВ'ЯЗОК МІЖ ФІЗИЧНИМ РОЗВИТКОМ
 ДІТЕЙ ІЗ ПАТОЛОГІЄЮ ОПОРНО-РУХОВОГО
 АПАРАТУ І КАРІЕСОМ ЗУБІВ

CONTENS**ЕКСПЕРИМЕНТАЛЬНО-ТЕОРЕТИЧНИЙ**

5

N.L. Chukhray, V.A. Vynar
 MICROHARDNESS OF TOOTH ENAMEL WITH
 DIFFERENT LEVEL OF RESISTANCE

ТЕРАПЕВТИЧНА СТОМАТОЛОГІЯ

10

I. K. Lutskeya, S. V. Latysheva
 A SYSTEMATIC EXAMINATION OF THE MUCOUS
 MEMBRANE OF THE MOUTH (ORAL MUCOUS
 MEMBRANE) – THE WAY TO PREVENT
 MALIGNANCIES

15

**A. Shulzhenko, E. Krutikova, L. Ostrovskaya,
 T. Petrushanko**
 SPECIFIC DENTAL TREATMENT OF FEMALE
 PATIENTS WITH BACTERIAL VAGINOSIS

ХІРУРГІЧНА СТОМАТОЛОГІЯ

18

Ya.P. Nahirniy, V. L. Fesyk
 STUDY OF THE CELLULAR COMPONENT OF
 IMMUNE SYSTEM IN CASES OF TRAUMATIC
 MANDIBULAR FRACTURE IN PATIENTS OF
 DIFFERENT PSYCHOSOMATIC PERSONALITY
 TYPES

ОРТОПЕДИЧНА СТОМАТОЛОГІЯ

22

Y.S. Lunkova, O.B. Tumakova, V.M. Novikov
 CORRELATION BETWEEN THE LENGTH OF THE
 DENTAL ROWS AND THE
 TOPOGRAPHOANATOMIC INDICATORS OF THE
 ARTICULAR DISK (MENISCUS) IN THE PATIENTS
 WITH DYSFUNCTIONAL CONDITIONS
 ACCORDING TO MRI DATA

26

**M.Ya. Nidzelsky, N.V. Tsvetkova,
 V.M. Sokolovskaya**
 PROPHYLAXIS OF THE PAIN OF THE SYNDROME
 WHEN USING REMOVABLE DENTURES

29

**V.O. Ponomarenko, M.V. Khrebor,
 Yu.I. Silenko**
 REMOTE RESULTS OF TREATMENT WITH FIXED
 DENTURES OF SENIOR PATIENTS WITH
 COMPLETE SECONDARY EDENTIA OF LOWER
 JAW WITH SUPPORT ON IMPLANTS

32

**O.V. Pavlenko, O.M. Stupnytska,
 I.H. Chaikovskiy, V.V. Chamata**
 EXPERIMENTAL STUDY OF THE SAFETY OF
 INDIRECT CERAMIC RESTORATIONS REMOVAL
 BY COMPARING THE DYNAMICS OF
 THERMOMETRIC INDICATORS

СТОМАТОЛОГІЯ ДИТЯЧОГО ВІКУ

37

N. I. Bodnaruk, E. V. Bezvushko
 RELATIONSHIP BETWEEN THE PHYSICAL
 DEVELOPMENT OF CHILDREN WITH THE
 PATHOLOGY OF THE MUSCULOSKELETAL
 SYSTEM AND DENTAL CARIES

ОРТОПЕДИЧНА СТОМАТОЛОГІЯ

УДК 611.314+611.724+616.724

Ю. С. Луцькова, О.Б. Тумакова, В.М. Новіков

КОРЕЛЯЦІЙНИЙ ЗВ'ЯЗОК МІЖ ДОВЖИНОЮ ЗУБНИХ РЯДІВ І ТОПОГРАФО-АНАТОМІЧНИМИ ПОКАЗНИКАМИ СУГЛОБОВОГО ДИСКА (МЕНІСКА) В ПАЦІЄНТІВ ІЗ ДИСФУНКЦІЙНИМИ СТАНАМИ СНЩС ЗА ДАНИМИ МРТ

Вищий державний навчальний заклад України «Українська медична стоматологічна академія», кафедра ортопедичної стоматології з імплантологією

Вступ

Зубощелепна (ЗЩС) система людини - складна багатофункціональна структура, в ній взаємопов'язані м'язи, оклюзійні співвідношення зубних рядів верхньої та нижньої щелеп, їхній стан, скронево-нижньощелепний суглоб (СНЩС) тощо. Зміни в зубних рядах виникають унаслідок багатьох факторів. Оклюзійні порушення впливають на топографоанатомічні співвідношення в суглобі, що викликає порушення компенсаторної функції. Це призводить до анатомічних змін у СНЩС. Наслідком внутрішніх розладів скронево-нижньощелепного суглоба стають больовий синдром, порушення жування, мовлення й інших важливих функцій [1- 5].

Хвороби СНЩС виявляють у 37%-67% осіб, які звертаються до стоматологів.

Прояви дисфункції СНЩС, які виникають унаслідок внутрішніх розладів, а саме при вивихах менісків, займають серед них одне з чільних місць [6-7].

Різноманітність симптомів, складність діагностики на ранніх стадіях розвитку хвороби і відсутність своєчасного лікування роблять проблему діагностики і лікування дисфункції СНЩС актуальною [8].

Метою нашої роботи стало дослідження взаємозв'язків довжини мезіодистальних розмірів оклюзійних поверхонь зубів і структурних елементів скронево-нижньощелепного суглоба при його внутрішніх розладах.

Матеріали і методи дослідження

Оскільки серед пацієнтів із патологією СНЩС спостерігається абсолютна перевага жінок [9-10], то нами були сформовані тільки жіночі групи дослідження. Під нашим спостереженням перебували 75 пацієнток. Вік хворих коливався від 24 до 60 років. Діагноз установлювали на підставі класифікації Ю. А. Петросова 1982 року [11].

Для вивчення структурно-функціональних змін у суглобах ми використовували метод магніто-резонансної томографії [9; 12-13].

МРТ томографію проводили на апараті «Siemens Magnetom Avanto 1,5T» (Німеччина). Для оцінки змін у СНЩС використовували укладку TMJ Osag FSE T₁ і T₂ зважених зображень (Рис. 1) [14] та завдяки їм визначали анатомічні зміни (стоншений, дегенерований)

диск і топографічні зміни (центрально, допереду, передньолатеральна й інші дислокації).

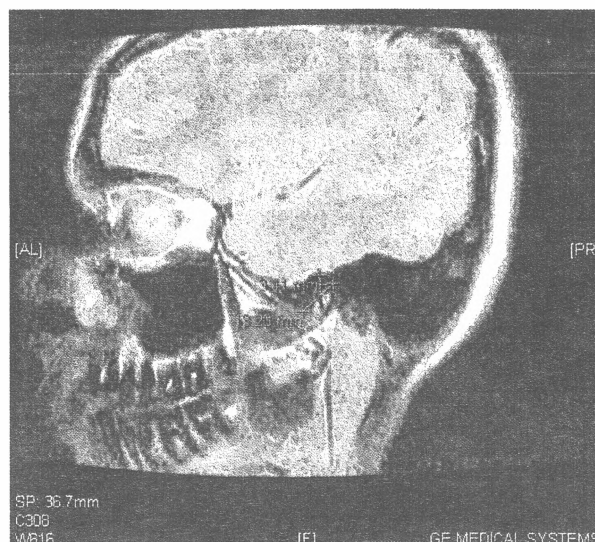


Рис. 1. МР-томограма лівого СНЩС пацієнтки Б-р., 27 років. Укладка TMJ Osag FSE T₂ в стані закритого рота. Вимірювання розмірів суглобового диску за допомогою шкали магніто-резонансного томографа.

Користуючись модифікованою нами методикою Nance [15], ми визначали довжину зубного ряду верхньої і нижньої щелеп (виміряна довжина зубного ряду в мезіо-дистальній площині по оклюзійній поверхні зубів) і сумою мезіодистальних розмірів коронок вимірних (від різців до других молярів) верхньої і нижньої щелеп.

Вимірювання проводили на моделях щелеп (Рис. 2).

Для статистичної обробки ми використовували критерій Тау-в Кенделла. Кореляцію взаємозв'язків усередині груп аналізували між:

- довжиною зубного ряду верхньої і нижньої щелеп;
- сумою мезіодистальних розмірів коронок зубів верхньої і нижньої щелеп;
- анатомічними змінами дисків СНЩС;
- топографічними змінами дисків СНЩС.

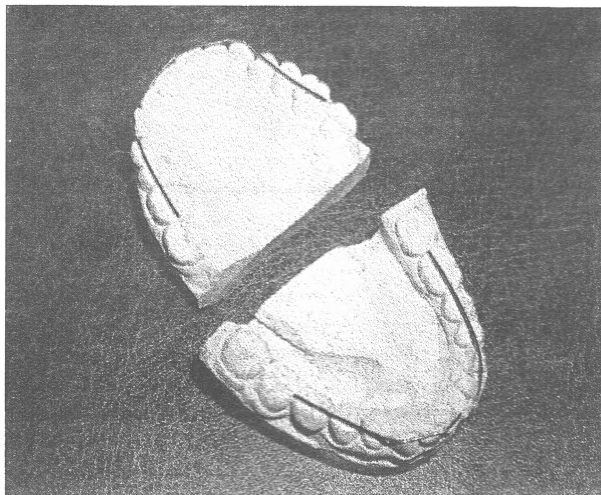


Рис. 2. Моделі щелеп пацієнтки Б-р., 27 років. Вимірювання мезіо-дистальних розмірів оклюзійної поверхні зубів лівої та правої сторін верхньої та нижньої щелеп за допомогою м'якого лігатурного дроту.

При лінійній кореляції значення коефіцієнта кореляції "r" понад 0,7 вважали високим ступінь зв'язку між величинами. Від 0,3 до 0,7 - зв'язок середнього ступеня, а нижче 0,3 - слабкий зв'язок. Якщо коефіцієнт кореляції "r" мав від'ємне значення – вважали, що зв'язок отриманих значень обернений.

Результати дослідження та їх обговорення

У результаті пошуку кореляцій виявлено такі взаємозв'язки:

1) між сумою мезіодистальних розмірів коронок зубів верхньої щелепи й

анатомічними змінами правого диска СНЩС - слабкий взаємозв'язок ($r=0,284$);

між сумою мезіодистальних розмірів коронок зубів верхньої щелепи і топографічними змінами лівого диска при відкритому роті СНЩС - зворотний слабкий взаємозв'язок ($r=-0,215$);

2) між довжиною зубного ряду верхньої щелепи і топографічними змінами правого диска при закритому роті СНЩС - слабкий взаємозв'язок ($r=0,261$);

між довжиною зубного ряду верхньої щелепи і топографічними змінами лівого диска при закритому роті СНЩС - слабкий взаємозв'язок ($r=0,286$);

між довжиною зубного ряду верхньої щелепи і топографічними змінами лівого диска при відкритому роті СНЩС - зворотний слабкий взаємозв'язок ($r=-0,286$);

3) між сумою мезіодистальних розмірів коронок зубів нижньої щелепи й

анатомічними змінами правого диска СНЩС - слабкий взаємозв'язок ($r=0,200$);

4) між довжиною зубного ряду нижньої щелепи і топографічними змінами правого диска при закритому роті СНЩС - слабкий взаємозв'язок ($r=0,207$);

між довжиною зубного ряду нижньої щелепи і топографічними змінами лівого диска при закритому роті СНЩС - слабкий взаємозв'язок ($r=0,250$).

Взаємозв'язки, що не виявлені в результаті пошуку кореляцій у випадках:

1) між сумою мезіодистальних розмірів коронок зубів верхньої щелепи й

анатомічними змінами лівого диска СНЩС, топографічними змінами правого диска при відкритому роті СНЩС, топографічними змінами правого і лівого дисків при закритому роті СНЩС;

2) між довжиною зубного ряду верхньої щелепи й анатомічними змінами правого і лівого дисків СНЩС,

топографічними змінами правого диска при відкритому роті СНЩС;

3) між сумою мезіодистальних розмірів коронок зубів нижньої щелепи й

анатомічними змінами лівого диска СНЩС;

між сумою мезіодистальних розмірів коронок зубів нижньої щелепи і топографічними змінами правого і лівого дисків при відкритому та закритому роті СНЩС;

4) між довжиною зубного ряду нижньої щелепи й анатомічними змінами правого і лівого дисків СНЩС;

між довжиною зубного ряду нижньої щелепи і топографічними змінами правого і лівого дисків при відкритому роті СНЩС.

У результаті пошуку кореляцій нами знайдено статистично достовірний ($p<0,05$) взаємозв'язок між сумою мезіодистальних розмірів коронок зубів верхньої та нижньої щелеп, довжиною зубного ряду верхньої та нижньої щелеп, а також анатомічними і топографічними змінами дисків СНЩС праворуч та ліворуч при закритому і відкритому роті.

Висновок

На топографічноанатомічні співвідношення елементів СНЩС впливають не лише зміни міжоклюзійної висоти, а й довжини оклюзійної поверхні. Порушення оклюзійних співвідношень у ділянці навіть одного зуба може призводити до функціональних змін усієї оклюзійної площини, а також до адаптаційних або патологічних змін структур СНЩС.

Література

1. Макєєв В. Ф. Частота та розподіл за нозологічними формами скронево-нижньощелепних розладів / В.Ф. Макєєв, У.Д. Телешівська, Р.В. Кулініченко // Новини стоматології. – 2009. – № 2. – С. 48-51.
2. Новіков В.М. Стоматогнатичний статус пацієнтів із детермінованою патологією органів щелепно-лицевої ділянки / В.М. Новіков // Український стоматологічний альманах. – 2009. – № 1. – С. 32-34.
3. Шибінський В.Я. Вплив оклюзійних порушень на внутрішні розлади скронево-нижньощелепних суглобів та їх диференційна діагностика з допомогою магнітно-резонансної томографії: автореф. дис. на здобуття наук. ступеня канд. мед. наук: спец. 14.01.22 «Стоматологія» / В.Я. Шибінський. – Львів, 2009. – 20 с.
4. Штефан А.В. Обґрунтування етіопатогенетичного ортопедичного лікування м'язово-суглобової дисфункції скронево-нижньощелепного суглоба, що обумовлена порушенням міжоклюзійних співвідношень зубних рядів: автореф. дис. на здобуття наук. ступеня канд. мед. наук: спец. 14.01.22 «Стоматологія» / А.В. Штефан. – Полтава, 2017.
5. Воловар О.С. Можливості променевої діагностики патології скронево-нижньощелепного суглоба (огляд) / О.С. Воловар, В.О. Маланчук, О.І. Жуковцева // Український медичний часопис. – 2010. – № 3. – С. 90-94.
6. Wright E. F. Otologic symptom improvement through TMD therapy / E. F. Wright // Quintessence Int. – 2007. – №38. – С. 564-571.
7. Кравченко Д. В. Диагностика и малоинвазивные методы лечения пациентов с функциональными нарушениями височно-нижнечелюстного сустава: автореф. дис. на соискание науч. степени канд. мед. наук: спец. 14.00.21 «Стоматология» / Д. В. Кравченко. – М., 2007. – 28 с.
8. Лучевая диагностика в стоматологии: национальное руководство; под ред. А.Ю. Васильева. – М.: ГЭОТАР-Медиа, 2010. – С. 211-212.
9. Клиническая оценка зубочелюстной системы при дисфункциях височно-нижнечелюстного сустава [Ю.Л. Писаревский, А.Б. Сараянова, И.Ю. Писаревский, И.С. Найданова] // Забайкальский медицинский вестник. – 2017. – № 2. – С. 112-121.

10. Петросов Ю. А. Диагностика и ортопедическое лечение заболеваний височно-нижнечелюстного сустава / Петросов Ю. А. – К.: Совет. Кубань, 2007. – 304 с.
11. Макеев В. Ф. Критерії диференційної діагностики СНЩ розладів, класифікація та загально-клінічні підходи у діагностиці. Алгоритми додаткового дослідження СНЩС методами променевої діагностики/ В.Ф. Макеев, У.Д. Телешівська, Р.В. Кулініченко // Львівський медичний часопис. – 2012. – № 1, т. 18. – С. 38-42.
12. Магнитно-резонансная томография височно-нижнечелюстных суставов в амбулаторной практике / [Я.Л. Манакова А.П. Дергилев, А.В. Ежак, Л.Н.Бельков] // Сибирский медицинский журнал. - 2010. - Т. 25, №3, - вып. 2. - С. 42 – 47.
13. Иорданишвили А. К. Методология диагностики заболевания височно-нижнечелюстного сустава / А. К. Иорданишвили, А. А. Сериков // Астраханский медицинский журнал. – 2016. – Т.11, № 4. – С. 142-150.
14. Новіков В. М. Графічне дослідження моделей пацієнтів з м'язово-суглобовою дисфункцією скронево-нижньощелепного суглоба / В. М. Новіков, Ю. С. Луцькова // Інноваційні технології в стоматології та щелепно-лицьовій хірургії: матеріали міжнар. наук.-практ. конф. (Харків, 30-31 жовт. 2009 р.). – Харків, 2009. – С. 18 – 20.

Стаття надійшла
11.09.2017 р.

Резюме

Хвороби СНЩС виявляють у 37%-67% осіб, які звертаються до стоматологів. Серед них прояви дисфункції СНЩС, які виникають унаслідок внутрішніх розладів, а саме при вивихах менисків, займають одне з чільних місць.

Мета: дослідження взаємозв'язків довжини мезіодистальних розмірів оклюзійних поверхонь зубів і структурних елементів скронево-нижньощелепного суглоба при його внутрішніх розладах.

Методика дослідження. У роботі використані результати магніто-резонансної томографії, вимірювання довжини зубного ряду і суми мезіодистальних розмірів коронок верхньої і нижньої щелеп за модифікованою авторами методикою Nance, для аналізу взаємозв'язків усередині груп використовувався критерій Тау-в Кенделла.

Результати дослідження. У результаті пошуку кореляцій виявлено такі взаємозв'язки:

1) між сумою мезіодистальних розмірів коронок зубів верхньої щелепи та анатомічними змінами правого диска СНЩС - слабкий взаємозв'язок;

між сумою мезіодистальних розмірів коронок зубів верхньої щелепи і топографічними змінами лівого диска при відкритому роті СНЩС -зворотний слабкий взаємозв'язок;

2) між довжиною зубного ряду верхньої щелепи і топографічними змінами правого диска при закритому роті СНЩС - слабкий взаємозв'язок;

між довжиною зубного ряду верхньої щелепи і топографічними змінами лівого диска при закритому роті СНЩС - слабкий взаємозв'язок;

між довжиною зубного ряду верхньої щелепи і топографічними змінами лівого диска при відкритому роті СНЩС - зворотний слабкий взаємозв'язок;

3) між сумою мезіодистальних розмірів коронок зубів нижньої щелепи й анатомічними змінами правого диска СНЩС - взаємозв'язок слабкий;

4) між довжиною зубного ряду нижньої щелепи і топографічними змінами правого диска при закритому роті СНЩС - слабкий взаємозв'язок;

між довжиною зубного ряду нижньої щелепи і топографічними змінами лівого диска при закритому роті СНЩС - слабкий взаємозв'язок.

У результаті пошуку кореляцій авторами виявлено статистично достовірний ($p < 0,05$) взаємозв'язок між сумою мезіодистальних розмірів коронок зубів верхньої та нижньої щелеп, довжиною зубного ряду (вимірювано в мезіодистальній площині по оклюзійній поверхні зубів) верхньої і нижньої щелеп, а також анатомічними і топографічними змінами дисків СНЩС праворуч та ліворуч при закритому і відкритому роті.

Отже, на топографічноанатомічні співвідношення елементів СНЩС впливають не лише вертикальні, а й горизонтальні показники структурних елементів ЗЩС.

Ключові слова: магніто-резонансна томографія, скронево-нижньощелепний суглоб, суглобовий диск, коефіцієнт кореляції.

Резюме

Болезни ВНЧС обнаруживают в 37%-67% лиц, которые обращаются к стоматологам. Среди них проявления дисфункции ВНЧС, которые возникают в результате внутренних расстройств, а именно при вывихах менисков, занимают одно из ведущих мест.

Цель: исследование взаимосвязей длины мезиодистальных размеров окклюзионных поверхностей зубов и структурных элементов ВНЧС при его внутренних расстройствах.

Методика исследования. В работе использованы результаты магнито-резонансной томографии, измерения длины зубного ряда и суммы мезиодистальных размеров коронок верхней и нижней челюстей по модифицированной авторами методике Nance, для анализа взаимосвязей внутри групп использовался критерий Тау-в Кенделла.

Результаты исследования.

В результате поиска корреляций обнаружены такие взаимосвязи:

1) между суммой мезиодистальных размеров коронок зубов верхней челюсти, а также анатомическими изменениями правого диска ВНЧС – слабая взаимосвязь;

между суммой мезиодистальных размеров коронок зубов верхней челюсти, а также топографическими изменениями левого диска при открытом рте ВНЧС — обратная слабая взаимосвязь;

2) между длиной зубного ряда верхней челюсти и топографическими изменениями правого диска при закрытом рте ВНЧС – слабая взаимосвязь;

между длиной зубного ряда верхней челюсти и топографическими изменениями левого диска при закрытом рте ВНЧС – слабая взаимосвязь;

между длиной зубного ряда верхней челюсти и топографическими изменениями левого диска при открытом рте ВНЧС – обратная слабая взаимосвязь;

3) между суммой мезиодистальных размеров коронок зубов нижней челюсти а также анатомическими изменениями правого диска ВНЧС – взаимосвязь слабая;

4) между длиной зубного ряда нижней челюсти и топографическими изменениями правого диска при закрытом рте ВНЧС – слабая взаимосвязь;

между длиной зубного ряда нижней челюсти и топографическими изменениями левого диска при закрытом рте ВНЧС – слабая взаимосвязь.

В результате поиска корреляций авторами найдена статистически достоверная ($p < 0,05$) взаимосвязь между суммой мезиодистальных размеров коронок зубов верхней и нижней челюстей, длиной зубного ряда верхней и нижней челюстей, а также анатомическими и топографическими изменениями дисков ВНЧС справа и слева при закрытом и открытом рте.

Таким образом, на топографоанатомические соотношения элементов ВНЧС влияют не только вертикальные, но и горизонтальные показатели структурных элементов ЗЧС.

Ключевые слова: магнитно-резонансная томография, височно-нижнечелюстной сустав, суставной диск, коэффициент корреляции.

UDC 611.314+611.724+616.724

CORRELATION BETWEEN THE LENGTH OF THE DENTAL ROWS AND THE TOPOGRAPHOANATOMIC INDICATORS OF THE ARTICULAR DISK (MENISCUS) IN THE PATIENTS WITH DYSFUNCTIONAL CONDITIONS ACCORDING TO MRI DATA

Y.S. Lunkova, O.B. Tumakova, V.M. Novikov

Department of prosthetic dentistry with implantology, Higher State Educational Establishment of Ukraine «Ukrainian Medical Stomatological Academy», Poltava

Summary

Objective is to investigate the interconnections of the mesiodistal dimensions of occlusal surfaces of teeth and structural elements of the temporomandibular joint with its internal disorders.

The results of the MRI, measurements of the length of the tooth row and the mesiodistal size of the crowns of the upper and lower jaws according to our modified Nance method, the Tay-b Kendell criterion was used to analyze the interconnections within the groups.

A statistically significant ($p < 0,05$) relationship between the sums of mesiodistal sizes of crowns of the teeth of the upper and lower jaws, the length of the tooth row (measured in the mesiodistal plane on the occlusal surface of the teeth) of the upper and lower jaws, as well as with anatomical and topographical changes of the articular disks on the right and left sides with closed and opened mouth were found.

Thus, there is an effect not only of the vertical but also of the horizontal characteristics of the structural elements of the TMJ on the topographic-anatomical interrelation of the elements of the TMJ.

Key words: MRI, temporomandibular joint, articular disk, correlation coefficient.