та кріпт, при цьому зменшується протяжність епітелія та кількість клітин Панета й бокалоподібних клітин. У хворих до 45 років хронізація процесу призводить до гіперплазії лімфоїдних фолікулів з появою алергічного компоненту. Про достатній функціональний резерв організму цих хворих свідчить збільшення концентрації калія та натрія у шлунковому соці.

Ключові слова: мікроелементоз, морфо-функціональний стан, кислотоутворююча функція.

УДК 616.342+616.76:616.366-089.85

ВОЗРАСТНЫЕ ОСОБЕННОСТИ ВЗАИМОСВЯЗЕЙ МОРФО-ФУНКЦІОНАЛЬНОГО СОСТОЯНИЯ ГАСТРОДУОДЕНАЛЬНОЙ ЗОНЫ НА ФОНЕ МИКРОЭЛЕМЕНТНЫХ НАРУШЕНИЙ У БОЛЬНЫХ ПОСЛЕ ХОЛЕЦИСТЭКТОМИИ

Зыгало Е.В., Степанова О.В.

Резюме. Исследовано структурно-функциональное состояние слизистой оболочки двенадцатиперстной кишки у больных разного возраста после холецистэктомии. Обнаружено, что прогресс хронического воспаления с возрастом приводит к атрофии ворсинок и крипт, при этом уменьшается протяжность епителия а также количество клеток Панета и бокаловидных клеток. У больных до 45 лет хронизация процесса приводит к гиперплазии лимфоидных фолликулов с появлением аллергического компонента. О достаточном функциональном резерве организма этих больных свидетельствует увеличение концентрации калия и натрия в желудочном соке.

Ключевые слова: микроелементоз, морфо-функциональное состояние, кислотообразующая функция.

UDC 616.342+616.76:616.366-089.85

AGE PECULIARITIES OF CORRELATIONS OF MORPHO-FUNCTIONAL STATUS OF GASTRODUODENAL ZONE AND MICROELEMENT DISORDERS IN PATIENTS AFTER CHOLECYSTECTOMY

Zigalo E.V. , Stepanova Y.V.

Summary. The morpho-functional status of duodenal mucosa and microelement composition of stomach juice in patients after cholecystectomy in connection with different age of patients were studied. The chronic inflammation of duodenal mucosa in patients after 60 years was correlated with atrophic changes of mucosa. The chronic inflammation of duodenal mucosa in patients before 45 years was correlated with lymphoid hyperplasia and allergic inflammation.

Key words: morpho-functional status, trace elements in medicine.

Стаття надійшла 31.03.2011 р.

УДК 616.31-097-08

Н.М. Іленко, Е.В. Ніколішина, А. В. Марченко

ГІСТОЛОГІЧНА ХАРАКТЕРИСТИКА ХРОНІЧНОГО АТРОФІЧНОГО КАНДИДОЗУ СЛИЗОВОЇ ОБОЛОНКИ ПОРОЖНИНИ РОТА ТА ПЕРСПЕКТИВИ В ЛІКУВАННІ

ВДНЗУ «Українська медична стоматологічна академія» (м. Полтава)

Дана робота є фрагментом наукової теми «Патогенетичні підходи до методів лікування основних стоматологічних захворювань на основі вивчення механізмів пошкодження твердих тканин зубів, тканин ен- додонту, пародонту та слизової оболонки порожнини рота» № держ.реєстрації0104U004411.

Вступ. В теперішній час, коли досягнення в області фармакології дозволяють успішно боротися з бактеріальними і вірусними захворюваннями, мікози залишаються важливою проблемою охорони здоров'я (Хроніка ВООЗ, 2005).

Серед мітотичних інфекцій, які мають найбільш суттєве практичне значення, виділяють кандидози. Поширеність захворювання пов'язана із застосуванням сучасних антибіотиків, гормональних препаратів, цитостатиків, імунодепресантів, а також зі збільшенням числа хвороб, які слугують фоном для розвитку кандидозів (новоутворення, захворювання органів кровотворення, гормональні дисфункції, імунодефіцітні стани). Хронічні захворювання, постійні травми слизової оболонки порожнини рота (СОПР) та тканин пародонта сприяють виникненню та тривалому перебігу кандидозних інфекцій [1,3].

За даними клінічних досліджень (Ступак О.П., 2009) хронічний перебіг кандидозу слизової оболонки спостерігається у 70,9% випадках. Найчастіше кандидоз слизової оболонки порожнини рота діагностували у вигляді глоситу 64,5% та стоматиту 12,5%, рідше у вигляді палатиніту 6,3% та хейліту 2,1%, що Димніч Л.О.(2002) пов'язує з анатомо-фізіологічними особливостями її будови [4].

Також відомо, що термін перебігу захворювання викликає суттєві зміни в багатошаровому плоскому епітелії, змінює його функції та властивості [2].

Мета дослідження. Метою нашого дослідження стало вивчення гістологічної характеристики слизової оболонки порожнини рота у хворих на атрофічний кандидоз при хронічному ураженні.

Об'єкти і методи досліджень. Матеріалом гістологічного дослідження слугував біоптат тканин язика з ділянок найбільш вираженого ураження при хронічному атрофічному кандидозі. Одночасно проводили зішкріб для культурального вивчення матеріалу з поверхні язика шляхом дослідження мазків. Отриманий матеріал фіксували в 10% розчині нейтрального формаліну. Далі фіксований біоптат заливали у парафін та виготовляли зрізи, які потім забарвлювали за Грам-Вейгертом. Всього виготовлено 29 зразків.

Результати досліджень та їх обговорення. Макроскопічно при хронічному кандидозі поверхня язика покрита білуватим нальотом, за виключенням кінчика та бокових поверхонь. Наліт має білий, а іноді жовто-коричневий або коричневий колір. Інша поверхня язика має яскраво червону окраску, можлива наявність ерозій. Для атрофічного кандидозного глоситу характерна зчерченість язика повздовжніми та поперечними борознами, а також атрофія сосочків, так званий «гумовий» язик **(рис.1).** При кандидозних ураженнях в деяких випадках спостерігається гіпертрофія і гіперкератоз сосочків язику до яких відносять так званий «чорний волохатий язик».

При гістологічному дослідженні зразків спостерігалися явища дистрофії багатошарового плоского епітелію, клітини більш глибоких шарів були набухлі, відмічався також міжклітинний набряк. Гриби Candida виявлялися на поверхні у вигляді численних скупчень псевдоміцелію та поодиноких

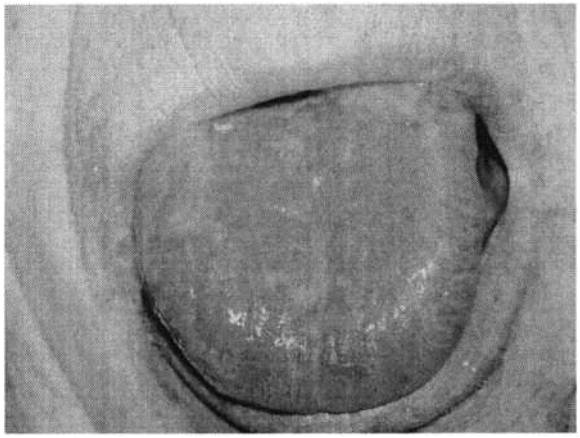

Рис. 1. Хронічний атрофічний глосит.

клітинних форм, які місцями проникали в глибину епітеліального шару, досягаючи в деяких випадках власного шару слизової оболонки **(рис.2).** На поверхні язика серед багато- численних, злущених, некротичних клітин епітелію, які були забарвлені в рожевий однотонний колір визначалися елементи гриба, а також нейтрофільні лейкоцити і лімфоцити. Судини власного шару слизової були розширені, заповнені кров'ю, спостерігалися періваскулярні запальні інфільтрати.

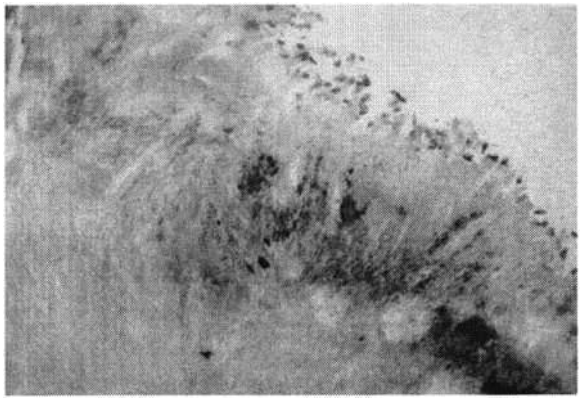

Рис. 2. Скупчення грибів Candida на поверхні язика у вигляді псевдоміцелію та поодиноких клітинних форм при хронічному атрофічному глоситі. Заб. за Грам-Вейгертом. 36. Х 56.

В тих випадках, коли на поверхні язика визначалися ерозії, при гістологічному дослідженні нами виявлені ділянки некрозу епітелію та власного шару слизової оболонки **(рис.3).** Некротична тканина в таких

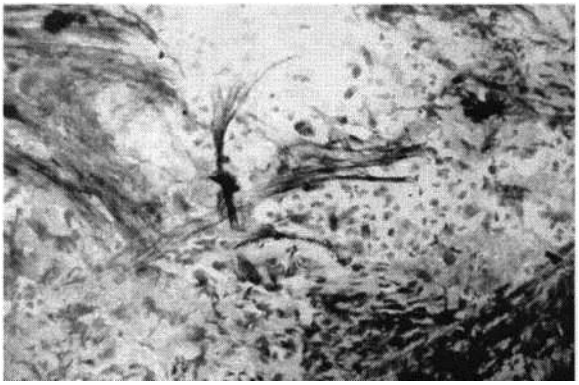

Рис. 3. Ділянки некрозу епітелію та власного шару слизової оболонки при хронічному атрофічному глоситі. Заб. за Грам-Вейгертом. 36. Х 56.

випадках відмежовувалася демаркаційним валом круглих лімфоїдних клітин. Серед некротично зміненої тканини спостерігалася велика кількість дріжжоподібних клітин які брунькуються, а також ниті псевдоміцелію, які були розташовані перпендикулярно до поверхні язика, проростали демаркаційний вал та в поодиноких випадках проникали до м'язового шару.

При культуральному дослідженні серед грибів роду Candida виявлені C.albicans, C. tropicalis, C. Pseudotropica- lis. Причому в 79,7% випадків гриби утворювали асоціації з іншими мікроорганізмами, а саме: зі стрептококами - 39%, найпростішими - 25%, лептотрихіями - 12,5%, актиноміцетами-3,1%.

Отримані нами дані свідчать, що клінічні прояви атрофічного кандидозу напряму залежать від глибини ураження слизової оболонки. Тому традиційні підходи до терапії захворювання необхідно коректувати. Тобто лікування потребує індивідуального підходу до кожного конкретного випадку і має призначатися з урахуванням клініки захворювання, загального стану організму та результатів куль- турапьних, а при необхідності гістологічних досліджень.

Висновки. Таким чином, для успішної боротьби з почастішанням кандидозу, разом з активним пошуком ефективних антифунгальних препаратів та їх біологічного впливу на організм, вивчення лікарського патоморфозу, необхідно враховувати глибину проникнення грибів роду Candida в слизову оболонку, тобто морфологічні зміни, які будуть обґрунтувати терміни лікування у кожному конкретному випадку.

Перспективи подальших досліджень. Результати досліджень стосовно морфологічних змін слизової оболонки порожнини рота при кандидозних ураженнях необхідно використовувати при плануванні обстеження та лікування даного контингенту.

Список літератури

1. Данилєвський М.Ф. Захворювання слизової оболонки порожнини рота / М.Ф. Данилевський, О.Ф. Несин, Ж.І. Рахній. - К.:Здоров'я, 1998.-С.172-179.
2. Хмельницкий О.К. О кандидозе слизистых оболочек / О.К. Хмельницкий // Архив патологии. - 2000. - №6. - С. 3-10.
3. Сидельникова Л.Ф. Грибковые поражения слизистой оболочки полости рта: Критерии диагностики, современные отечественные и зарубежные средства в комплексном лечении/Л.Ф. Сидельникова, М.Б. Лукашевич//Современная стоматология. -2001. - №2. - С.46-50.
4. СтупакО.П. Особливості лікування та профілактики кандидозу слизової оболонки порожнини рота у хворих на цукровий діабет типу 1 : автореф.дис. на здобуття наук, ступеня канд.мед.наук: спец. 14.01.22 «Стоматологія» / О.П. Ступак. - Полтава, 2009. - 20 с.

УДК 616.31-097-08

ГИСТОЛОГИЧЕСКАЯ ХАРАКТЕРИСТИКА ХРОНИЧЕСКОГО АТРОФИЧЕСКОГО КАНДИДОЗА СЛИЗИСТОЙ ОБОЛОЧКИ ПОЛОСТИ РТА И ПЕРСПЕКТИВЫ ВЛЕЧЕНИИ **Иленко Н.Н., Николишина Э.В., Марченко А.В.**

Резюме. В последние годы среди стоматологических больных наблюдается прогрессирующая тенденция роста грибковых поражений СОПР. Клиническая картина и лечение кандидозов напрямую зависит от глубины морфологических изменений слизистой оболочки полости рта.

Ключевые слова: кандидоз, слизистая оболочка, морфологические изменения.

УДК 616.31-097-08

ГІСТОЛОГІЧНА ХАРАКТЕРИСТИКА ХРОНІЧНОГО АТРОФІЧНОГО КАНДИДОЗУ СЛИЗОВОЇ ОБОЛОНКИ ПОРОЖНИНИ РОТА ТА ПЕРСПЕКТИВИ В ЛІКУВАННІ Іленко Н.М., Ніколішина Е.В., Марченко А.В.

Резюме. Останніми роками серед стоматологічних хворих спостерігається прогресуюча тенденція зростання грибкових уражень СОПР. Клінічна картина і лікування кандидозів безпосередньо залежить від глибини морфологічних змін слизової оболонки порожнині рота.

Ключові слова: кандидоз, слизова оболонка, морфологічні зміни.

UDC 616.31-097-08

THE HISTOLOGIC CHARACTERISTIC OF THE CHRONIC ATROPHIC CANDIDIASIS OF THE MUCOUS MEMBRANE OF THE ORAL CAVITY AND PROSPECT IN TREATMENT Ilenko N.N., Nikolishina E.V., Marchenko A.V.

Summary. In the recent years can be observed a tendency of oral candidiasis rate growth among tne stomatological patients. Clinical manifestation and treatment of candidiasis directly depends of of the morphological changes expression on oral mucosa. **Key words:** candidiasis, oral mucosa, morphological changes.

Стаття надійшла 22.03.2011 р.

УДК 611.846.1: 611.831.3/.4: 611.831.6

В.В.Калашников, В.М.Лупырь, С.Н.Калашникова*

МАКРОМИКРОСКОПИЧЕСКАЯ АНАТОМИЯ И МИЕЛОАРХИТЕКТОНИКА НЕРВОВ МЫШЦ ГЛАЗНОГО ЯБЛОКА

Харьковский национальный медицинский университет (г. Харьков)

***Черкасский национальный университет им. Богдана Хмельницкого (г. Черкассы)**

Данная работа является фрагментом научной темы «Морфологічні особливості ендокринної системи, периферійної нервової системи в нормі та під впливом деяких чинників», № гос.регистрации 0108U007050.

Вступление. Нервно-мышечный аппарат глаза, которому принадлежит существенная роль в деятельности зрительного анализатора, является одним из малоизученных разделов современной нейроофтальмологии. И з у - чение нервации наружных мышц глаза представляет значительный интерес в связи с тем, что глазные мышцы характеризуются целым рядом физиологических особенностей [3-5]. Являясь двигательным отделом зрительного анализатора, наружные мышцы глаза выполняют важную роль в пространственной ориентировке организма во внешней среде [1,2]. Сеченов И.М. подчеркивал ведущую роль мышц в пространственном зрении, считая, что в акте зрения всегда ассоциированы чисто зрительные ощущения с мышечными. Благодаря высокодифференцированной деятельности глазных мышц, осуществляется установка глаза по отношению к световому раздражителю, а также обеспечивается возможность бинокулярного зрения. Особая функция глазных мышц - содействие фоторецепции - привлекает внимание учених исследовать как их физиологические особенности, так и мионевральные связи [6-9].

В последнее время этот вопрос приобретает особое значение для микрохирургической практики. Морфологические данные составляют основу для разработки щадящих микрохирургических операций в офтальмологи на сухожилиях прямых мышц глаза при косоглазии. Поданным первичной обращаемости, в структуре нарушений функций органа зрения у детей косоглазие занимает второе место после аномалий рефракции и составляет 25,6%, а содружественное косоглазие встречается у 1,5% детей.

Данное исследование также актуально для разработки екстренной тампонады при перфорации роговицы с помощью нижней косой мышцы при ожогах и травмах глаза. Значительный интерес представляет детальное изучение глазодвигательных нервов, которые проходят через пещеристый венозный синус, для нейрохирургов, невропатологов, травматологов для объяснения патогенеза целого ряда нарушений при поражениях пещеристого венозного синуса и при разработке лечебной тактики при аневризмах, инсультах, черепно-мозговых травмах, опухолях.

Таким образом, детальное изучение мышечно-нервного апарата мышц глазного яблока, который является материальным субстратом проприорецепции и двигательной активности, а также топографо-анатомические взаимоотношения данных нервов, имеют не только теоретический интерес, но и практическое значение для клиники.

Вопросам иннервации глазных мышц посвящено недостаточное количество работ. Среди этих работ преобладают исследования, проведенные на животных, данные о развитии этих мышц и нервов в эмбриональном периоде. Вместе с тем отсутствуют комплексные исследования анатомо-топографических особенностей нервов мышц глазного яблока во взаимосвязи со структурной организацией нервов в отдельные возрастные периоды.

Таким образом, актуальность данного исследования, которое проводилось в рамках научных исследований кафедры анатомии человека ХНМУ, обусловлена практическим и теоретическим научным значением изучения морфологии нервной системы вообще и важностью полученных новых данных о структурной организации нервов мышц глазного яблока. Актуальность данного исследования также состоит в том, что оно является составной частью научной плановой работы кафедры анатомии человека Харьковского национального медицинского университета “Внешнее строение и миелоархитектоника вегетативных и соматических нервов человека на этапах онтогенеза”.

Целью данного **исследования** является изучение ма- кромикроскопических и микроскопических особенностей строения нервов наружных мышц глазного яблока с учетом структурной организации в отдельных возрастных группах у человека. Для достижения поставленной цели необходимо решить такие задачи исследования: изучить морфологические особенности наружных мышц глазного яблока; исследовать особенности сосудов наружных мышц глазного яблока; определить макромикроскопические особенности строения нервов наружных мышц глазного яблока; установить особенности структурной организации нервов наружных мышц глазного яблока.

Объект и методы исследования. Объектом данного исследования является морфология сосудов и нервов наружных мышц глазного яблока.