УДК

П.И. Насонов, Н.И. Винник, И.И. Старченко, С.Н. Совгиря, Б.Н. Филенко

Клинико-морфологические особенности врожденного токсоплазмоза: случай из практики.

ВГУЗ Украины «Украинская медицинская стоматологическая академия»

Токсоплазмоз – паразитарная болезнь, вызываемая простейшими, которая характеризуются поражением нервной и лимфатической систем, глаз, скелетных мышц, миокарда и других органов.

Возбудителем этого заболевания является внутриклеточный паразит – Toxoplasma gondii (относится к типу простейших и имеет форму полумесяца, размерами 4-7х1,5 мкм). Окончательным хозяином являются кошки и другие животные того же семейства, промежуточным – человек и ряд других млекопитающих и птиц. Заражение человека происходит алиментарным путем, при употреблении в пищу недостаточно термически обработанного мяса. Через поврежденную кожу заражение возможно у работников скотобоен, мясокомбинатов, продавцов мяса, ветеринаров, доярок. Возможно также трансплацентарное заражение, причем у матери заболевание может протекать без выраженных клинических проявлений [6, 11, 12]. Наибольшее значение имеет поражение центральной нервной системы. Токсоплазмоз довольно широко распространён среди населения всех стран. На секционном материале приобретенный токсоплазмоз практически не регистрируется, врожденный диагностируется в 1-6% из живорожденных детей.

Патогенез токсоплазмоза остается недостаточно изученным. Попадая в организм человека различными путями, токсоплазмы захватываются макрофагами, переносятся в лимфатические узлы, там размножаются и проникают в кровеносное русло. По лимфатическим и кровеносным сосудам паразиты могут распространяться по органам и тканям, фиксироваться там, и вызывать воспалительные изменения альтеративно-продуктивного характера. Экссудативное, особенно гнойное воспаление нехарактерно для токсоплазмоза.

В течение 3-х недель в организме вырабатываются и накапливаются антитела, становятся положительными серологические реакции. В дальнейшем токсоплазмы образуют в тканях истинные цисты, воспалительная реакция исчезает, очаги некроза подвергаются организации или обызвествляются [1, 8].

Различают токсоплазмоз приобретенный и врожденный. Приобретенным токсоплазмозом болеют взрослые и дети старшего возраста, врожденный встречается у плодов и новорожденных детей первых месяцев жизни. Воротами инфекции при приобретенном токсоплазмозе, как правило, является подвздошная кишка. Об этом свидетельствует выраженная реакция мезентериальных лимфатических узлов. В последних имеет место гиперплазиия с наличием гигантских многоядерных клеток. Довольно характерно поражение печени: возникает гепатит с холестазами, мелкими очагами некроза и миллиарными гранулемами [2]. Типично поражение мышц голени и нижней части спины, миокарда, реже в мышечной ткани других органов. Они представляют собой участки межуточного продуктивного миозита, редко выявляются очаговые некрозы мышц. На фоне иммунодефицита иногда развивается энцефалит [5].

Возникновение врожденного токсоплазмоза обусловлено способностью токсоплазм проникать через плацентарный барьер. Опасность трансплацентарной передачи инфекции нарастает с увеличением срока беременности. Внутриутробное инфицирование плода возможно только в случаях заражения женщин во время беременности. Наиболее опасным для плода является заражение женщин в период между 10-й и 24-й неделями беременности, так как в это время относительно высокий риск трансплацентарного инфицирования плода сочетается с тяжелыми поражениями головного мозга и других внутренних органов. Исход внутриутробной инфекции плода связан со сроками инфицирования беременной. Заражение беременной в первые восемь недель может привести к гибели плода, выкидышу, или рождению ребенка с тяжелыми пороками развития органов и систем, часто несовместимых с жизнью. Проявления

токсоплазмоза на первых стадиях развития являются, как правило, генерализованными. В это время во всех пораженных органах в местах нахождения токсоплазм возникают мелкие участки некроза. Здесь же в межуточной ткани видны более распространенные инфильтраты, состоящие из лимфоцитов, гистиоцитов, а также плазмоцитов, нейтрофильных и эозинофильных лейкоцитов [4].Чаще всего описывается интерстициальный гепатит с мелкими участками некроза и выраженной портальной инфильтрацией, сменяющейся позднее фиброзом [7]. Аналогичные изменения и в других органах.

На более поздних стадиях внутриутробного токсоплазмоза (через несколько месяцев или лет после рождения ребенка) преобладает поражение головного мозга. В его веществе, как внутриклеточно так и внеклеточно обнаруживаются токсоплазмы. Возникают дистрофические, а затем некротические изменения. Экссудативная реакция, особенно лейкоцитарная, выражена очень слабо. Наблюдается макрофагальная реакция: макрофаги, в основном глиального происхождения, фагоцитируют возбудителей и продукты распада некротизированной ткани головного мозга. В кровеносных сосудах отмечается стаз, набухание эндотелия, разрастание клеток адвентиции и нередко тромбоз. В результате поражения сосудов возникает вторичный очаговый асептический колликвационный некроз ткани головного мозга. В дальнейшем, некротизированная ткань рассасывается с образованием кист. Участки некроза отграничены разрастаниями глии, вследствие чего вещество головного мозга уплотняется [6, 15]. Происходит обызвествление с пылевидным или зернистым, а иногда и массивным отложением солей кальция. На этой же стадии токсоплазмоза выявляются изменения глаз, проявляющийся очаговой инфильтрации оболочек глаз и развитии мелких очагов некроза, что приводит к утончению ретины и сосудистой оболочки [8, 10, 13].

Приводим наше наблюдение нераспознанного случая позднего врожденного токсоплазмоза, нераспознанного при жизни и выявленного при патоморфологическом исследовании.

Ребенок К., женского пола, родился от первой беременности, первых родов, массой 3050 г, с оценкою по шкале Ангар – 3-6 баллов. Беременная была взята на учет в сроке 27 недель. Ультрозвуковое исследование плода было проведено трижды, заметных патологических изменений обнаружено не было, возбудители хламидиоза, уретроплазмоза во время беременности не выявлены. Роды проходили естественным путём. Состояние ребенка после родов расценивалось как тяжелое, за счет дыхательной недостаточности, в связи с чем, весь послеродовый период он находился на искусственной вентиляции лёгких.

После клинических и лабораторных исследований, консультации специалистами ребёнку выставлен клинический диагноз: «Отек головного мозга, гипоксически-ишемическое поражение центральной нервной системы, ангиопатия сетчатки обоих глаз, врожденный кардит, перивентрикулярная лейкомаляция, синдром церебральной ригидности, бульбарный судорожный синдром вследствие гипоксически-ишемического поражения центральной нервной системы. Тяжелая асфиксия новорожденного».

Через два месяца после рождения ребенок был переведен в детское отделение центральной районной больницы с тем же диагнозом. Во время нахождения в стационаре состояние больного прогрессивно ухудшалось, и через 36 суток после госпитализации он скончался. Диагноз клинический заключительный: «Постгипоксическая энцефалопатия, перивентрикулярная лейкомаляция вследствие гипоксически-ишемического поражения центральной нервной системы, тяжелая гипоксия новорожденного, внутрижелудочковая гидроцефалия. Бульбарный судорожный синдром полиорганной недостаточности. Врожденный кардит. Кахексия центрального генеза. Ангиопатия сетчатки обоих глаз. Кератопатия, дистрофия роговой оболочки».

На вскрытии вещество мозга на разрезе было белого цвета, с желтоватыми полосками, уплотнено. Граница белого и серого вещества не различима. Ствол и мозжечок сформированы правильно. В веществе полушарий обнаруживались многочисленные кисты, диаметром 2-3 мм, расположенные цепочками на

границе предполагаемой коры и белого вещества. Желудочки мозга щелевидные, несколько увеличенные в объёме, эпиндима и мягкие мозговые оболочки уплотнены.

При гистологическом исследовании в головном мозге обнаруживались многочисленные микрокисты, отдельные из которых были заполнены «зернистыми шарами», экссудатом. Стенки кист были представлены уплотнённой тканью мозга с наличием макрофагов, содержащих в цитоплазме продукты распада мозговой ткани (рис.1).

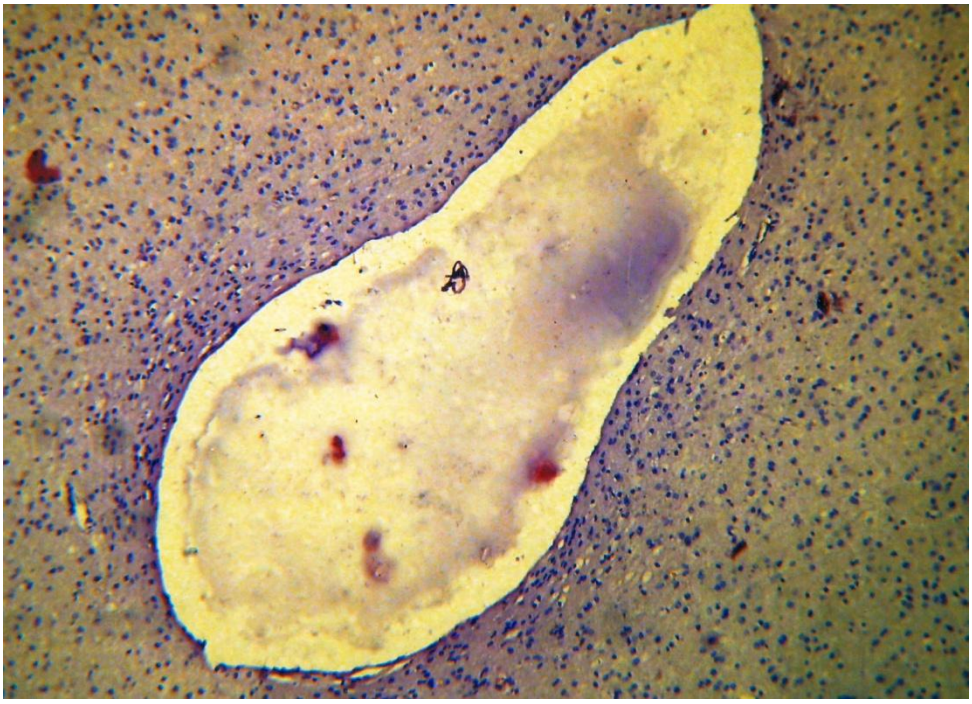

Рис.1. Киста, содержащая экссудат в ткани головного мозга.
Микропрепарат. Окраска гематоксилином и эозином. Об. 8^x, ок. 10^x.

Кроме описанных кист в веществе головного мозга встречались множественные мелкие очаги некроза, окружённые по периферии пролиферирующими глиальными клеточными элементами (рис.2).

В сохранившейся мозговой ткани периодически обнаруживались обызвествлённые ганглиозные клетки, пылевидные очаги обызвествления и шаровидной формы обызвествлённые цисты (рис.3). В кровеносных сосудах

наблюдался стаз, набухание эндотелия, разрастание клеток адвентиции, в некоторых сосудах – тромбоз.

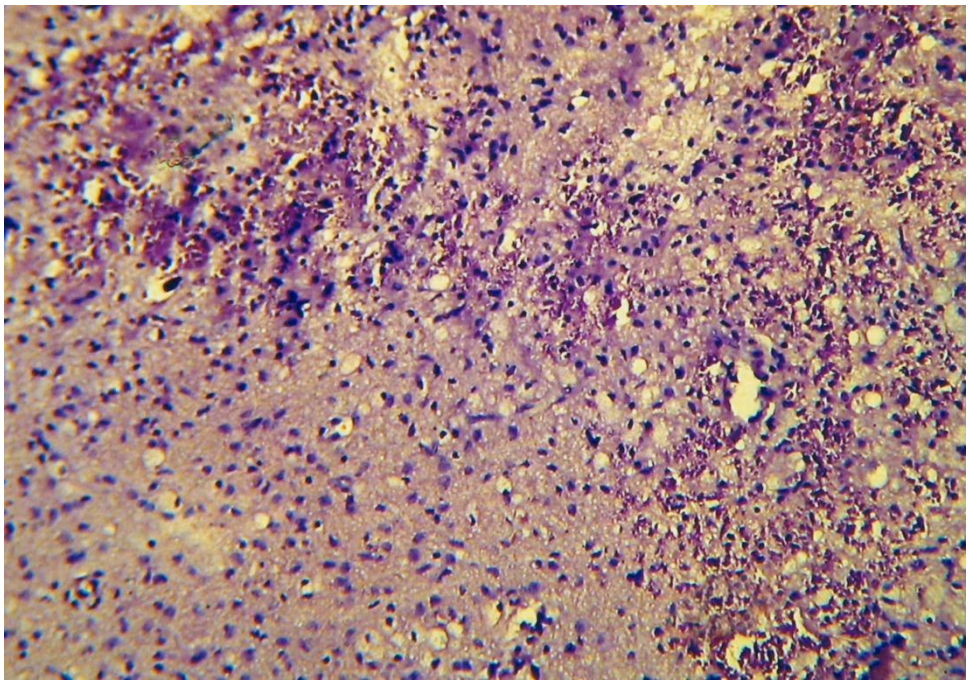

Рис.2. Очаговые некрозы ткани головного мозга. Микропрепарат. Окраска гематоксилином и эозином. Об. 8^x, ок. 10^x.

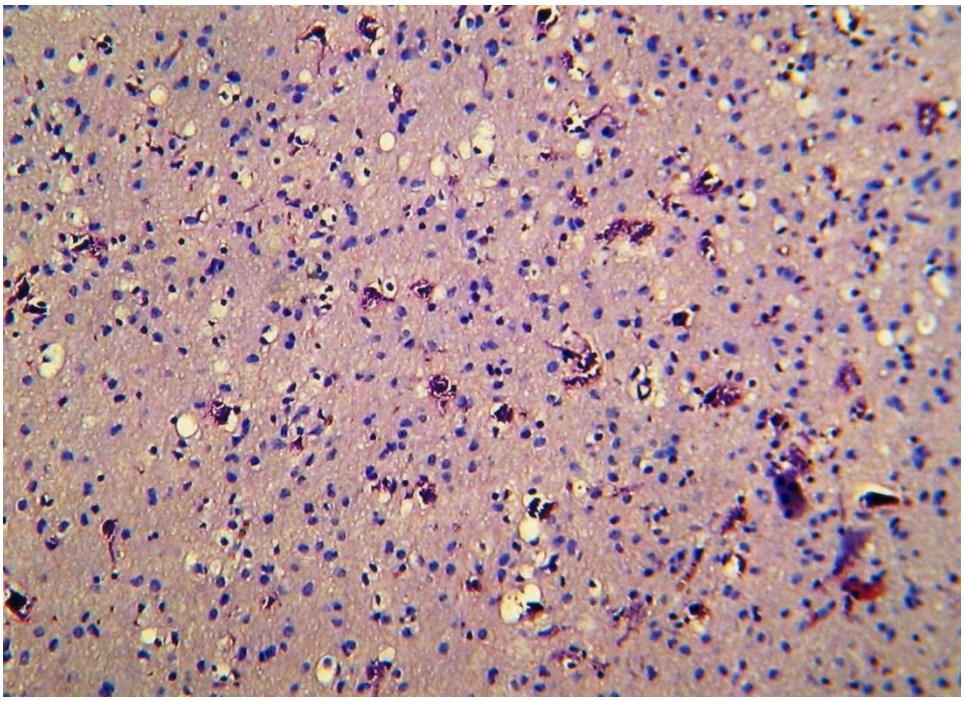

Рис.3. Многочисленные петрефикаты в ткани головного мозга. Микропрепарат. Окраска гематоксилином и эозином. Об. 8^x, ок. 10^x.

В печени имели место выраженная дистрофия гепатоцитов, мелкие очаги некроза, разрастание соединительной ткани в портальных трактах и выраженная перипортальная воспалительная инфильтрация, что было расценено как интерстициальный гепатит. В легких наблюдались ателектазы, очаговые эмфизематозные изменения, полнокровие сосудов. Отдельные альвеолы были заполнены макрофагами и лимфоцитами. Были выявлены изменения обоих глаз: двусторонняя ангиопатия, кератопатия, дистрофия роговой оболочки, помутнение хрусталика и стекловидного тела.

На основании приведенных морфологических изменений был сформудирован следующий патологоанатомический диагноз:

Основное заболевание: «Врожденный токсоплазмоз: микроцефалия, микрогения, глиальные рубцы, множественные микрокисты, псевдокисты, очаги некроза головного мозга, очаги пылевидного обызвествления, гидроцефальный синдром, продуктивный васкулит. Ангиопатия сетчатки обоих глаз, кератопатия, дистрофия роговой оболочки.

Осложнение основного заболевания: Церебральная кахексия. Отек головного мозга. Двухсторонняя мелкоочаговая серозная пневмония. Фиброз портальных трактов печени. Выраженная дистрофия внутренних органов.

Сопутствующие заболевания: акцедентальная трансформация вилочковой железы IV–V стадии.

Непосредственной причиной смерти следует считать мозговую недостаточность, вызванную множественными поражениями головного мозга. Непосредственная причина смерти – мозговая недостаточность.

Таким образом, в данном случае имеет место расхождение между заключительным клиническим и патологоанатомическим диагнозом по основному заболеванию, так как токсоплазмоз не был диагностирован при жизни ребёнка.

Значительное распространение зараженности токсоплазмозом населения и связанное с этим большое число положительных серологических аллергических реакций как у практически здоровых лиц, так и больных

другими заболеваниями, не имеющими отношения к токсоплазмозу, требуют осторожного отношения к постановке диагноза. Диагноз «Токсоплазмоз» может быть поставлен лишь после исключения всех других заболеваний со сходной клинической картиной. Он основывается на клинических проявлениях болезни, которые часто имеют стертый характер, и данных лабораторных исследований [14, 16]. Для иммунологической реакции токсоплазмоза предложены: аллергическая реакция – кожная проба токсоплазмином (КП), серологическая реакция Сербина и Фельдмана (РСФ), реакция связывания комплемента (РСК) [3, 9, 11]. Данные исследования у беременной не проводились, что привело к несвоевременной постановке диагноза «Врожденный токсоплазмоз» у ребенка и смертельному исходу.

Выводы. Таким образом, в приведенном наблюдении имел место нераспознанный случай позднего врожденного токсоплазмоза**,** подтверждённый патоморфологическим исследованием. Своевременная профилактика токсоплазмоза беременных, а также диагностика и лечение являются залогом здоровья будущих детей.

Литература:

1. Андреева Е.И. Врожденный токсоплазмоз // Эпидемиология и инфекц. болезни. – 2006. – № 1. – С. 49-52.
2. Гончаров Д.Б. Значение персистенции Toxoplasma gondii в к линической патологии человека // Журн. микробиологии, эпидемиологии и иммунобиологии. – 2006. – № 4. – С. 92-97.
3. Долгих Т.И. Токсоплазмоз: современная стратегия лабораторной діагностики / Т.И. Долгих // Инфекция и иммунитет. – 2011. – № 1, Т.1. – С. 43-50
4. Иванковская Т.Е. Врожденный токсоплазмоз (многотомное руководство по патологической анатомии). – М.,1960. – Т.3. – С.327 – 348.
5. Иванковская Т.Е. Патологическая анатомия токсоплазмоза. Токсоплазмоз человека / Т.Е. Иванковская, А.Ф. Сорокина. – М., 1974. – С. 31-39.
6. Казанцев А.П. Токсоплазмоз. – Л.: Медицина, 1985. – 168 с.

7. Лобзин Ю.В.Клинико-морфологические особенности латентных форм хронических гепатитов В и С у лиц, инфицированных Toxoplasma gondii / Ю.В. Лобзин, К.В. Жданов, В.В. Васильев // Эпидемиология и инфекц. болезни. – 2003. – № 2. – С. 22-26.
8. Мельник М.Н. Токсоплазмоз / М.Н. Мельник, Я.К. Коровицкий, А.Е. Григоращенко и др. – Киев: Здоровье, 1978. – 260 с.
9. Михайлова Н.Р.Токсоплазмоз головного мозга у больных ВИЧ-инфекцией в городе оренбурге / Н.Р. Михайлова, Т.Н. Калинина, Д.Ю. Тучков, Е.И. Лосин, Г.Г. Абакумов // ВЕСТНИК Оренбургского государственного университета. – 2015. – №1 (176). – С. 138-144.
10. Орехов К.В. Особенности врожденного токсоплазмоза у детей первого года жизни / К.В. Орехов, Л.Ю. Барычева // Сибирский мед. журн. — 2004. – № 1. – С. 63–65.
11. Пашанина Т.П. Распространение токсоплазмоза и методы его лабораторной диагностики / Т.П. Пашанина, Г.М. Напалкова, И.И. Корсакова, В.В. Мананков // Мед. паразитология и паразитар. болезни. – 2005. – № 1. – С. 51-54.
12. Сергиев, В.П. Паразитарные болезни человека (протозоонозы и гельминтозы): Руководство для врачей / В.П. Сергиев, Ю.В. Лобзин, С.С. Козлов. – СПб.: ООО «Издательство Фолиант», 2006. – 592 с.
13. Тодоров С.С. Патоморфологическая характеристика врожденного токсоплазмоза у детей первого года жизни / С.С. Тодоров // Мед. паразитология и паразитар. болезни. – 2007. – № 2. – С. 29-32.
14. Fernandes R.C. Vertical transmission of HIV and toxoplasma by reactivation in a chronically infected woman. / R.C. Fernandes, V.P. Vasconcellos, L.C. Arajo, E. Medina-Acosta // Braz. J. Infect. Dis. – 2009. – Vol. 13, № 1. – P. 70-71.
15. Freeman K. Predictors of retinochoroididtis in children with congenital toxoplasmosis: European, prospective cohort study / K. Freeman, H.K. Tan, A. Prusa et al. // Pediatrics. – 2008. – Vol. 121, №.5. – P.1215-1222.

16. Gilbert R.E. Effect of prenatal treatment on mother to child transmission of Toxoplasma gondii: retrospective cohort study of 554 mother-child pairs in Lion, France / R.E. Gilbert, L. Gras, M. Wallon et al. // Intern. J. Epidemiol. – 2001. – Vol.30. – P. 1303-1308.

П.И. Насонов, Н.И. Винник, И.И. Старченко, С.Н. Совгиря, Б.Н. Филенко

Клинико-морфологические особенности врожденного токсоплазмоза: случай из практики.

В статье приведены современные литературные данные относительно токсоплазмоза и собственное наблюдение случая позднего врожденного токсоплазмоза**,** не распознанного при жизни ребёнка и выявленного при патологоанатомическом вскрытии.

В описанном случае поздний врождённый токсоплазмоз при патоморфологическом исследовании проявился множественными поражениями головного мозга в виде микрокист, некротических очагов, обызвествлением ганглиозных клеток, пылевидными очагами обызвествления и наличием обызвествлённых цист.

В печени имели место морфологические изменения, характерные для интерстициального гепатита. Также выявлена ангиопатия сетчатки обоих глаз, кератопатия, дистрофия роговой оболочки, помутнение хрусталика и стекловидного тела.

На основании морфологической картины сделаны выводы о соответствии приведенного наблюдения позднему врожденному токсоплазмозу.

Ключевые слова: врожденный токсоплазмоз, токсоплазма, ангиопатия сетчатки.

П.І. Насонов, Н.І. Винник, І.І. Старченко, С.М. Совгиря, Б.М. Филенко

Клініко-морфологічні особливості вродженого токсоплазмозу: випадок з практики.

У статті наведено сучасні літературні дані щодо токсоплазмозу і власне спостереження випадку пізнього вродженого токсоплазмозу, який не був розпізнаний за життя дитини і виявлений при патологоанатомічному розтині.

В описаному випадку пізній вроджений токсоплазмоз при патоморфологічному дослідженні проявився множинними ураженнями головного мозку у вигляді мікрокіст, некротичних вогнищ, звапнінням гангліозних клітин, пилоподібними вогнищами звапніння і наявністю звапнілих цист.

У печінці мали місце морфологічні зміни, характерні для інтерстиціального гепатиту. Також виявлено ангіопатію сітківки обох очей, кератопатію, дистрофію рогівки, помутніння кришталика та скловидного тіла.

На підставі морфологічної картини зроблено висновки про відповідність наведеного спостереження пізньому вродженому токсоплазмозу.

Ключові слова: вроджений токсоплазмоз, токсоплазма, ангіопатія сітківки.