П.І.Ткаченко, С.О.Білоконь, О.В.Гуржій, Н.П.Білоконь

Фолікулярна та зубовмісна кісти щелеп у дітей

ВДНЗУ “Українська медична стоматологічна академія”

Велике різномаїття щелепних кіст робить досить вагомим значення їх діагностики, диференційної діагностики та лікування, що завжди вимагає індивідуалізації із урахуванням особливостей кожного клінічного випадку. Ситуація ускладнюється і тим, що серед фахівців до теперішнього часу існують різні точки зору щодо семіотики та групової належності окремих нозологічних форм кістозних уражень в класифікаціях, а, як наслідок – і в питаннях вибору методів лікування, можливих ускладнень та прогнозу.

Сьогодні серед науковців найбільш детальною вважається *клініко-морфологічна класифікація* щелепних кіст (І.І.Єрмолаєва та співавт., 1975) [6], якою в своїй практичній діяльності користуємося і ми:

Епітеліальні		Неепітеліальні
Одонтогенні кісти	Неодонтогенні кісти	кісткові кісти:
– радикулярна; – фолікулярна; – зубовмісна; – первинна (примордіальна); – парадентальна (періодонтальна); – кіста прорізування; – гінгівальна	– кіста різцевого каналу; – глобуломаксилярна (фісуральна); – носо-губна (носоальвеолярна); – холестеатома	– аневрізмальна; – травматична; – геморагічна

Фолікулярні кісти (ФК), що є результатом кістозного перетворення тканин фолікула, складають 17,4-19% всіх одонтогенних кіст, а у дітей та підлітків – 35,5-42%. Зазвичай вони поодинокі, але можуть бути і множинні, а розміри їх варіабельні. Л.К.Авазматова ділить ФК на малі (діаметр до 1,5 см), середні (від 1,5 см до 2,5 см) та великі (більше 2,5 см). С.А.Міньков же виділяє ФК залежно від об’єму: малі – до 3 см^3, середні – до 10 см^3, великі – до 40 см^3 [1].

Зустрічаються ФК у всіх вікових періодах, однак найчастіше у молодих людей 7-25 років (34% хворих – до 14 років). Відомий випадок ФК у віці 77

років від ретенованого ікла верхньої щелепи (в/щ) при відсутності всіх зубів обох щелеп.

Встановлено, що і локалізація ФК залежить від віку: у дітей – частіше в ділянці нижніх молярів (20,8%) і верхніх іклів (10%), а у дорослих – в ділянці нижніх зубів мудрості (23,3%) і верхніх іклів (18,3%). Відомий випадок ФК венцевого відростка нижньої щелепи (н/щ) від атипово розташованого ретенованого зуба мудрості [9]. Великою рідкістю є і ФК із зародків тимчасових зубів.

Мікроскопічно оболонка ФК представлена малодиференційованою сполучною тканиною із великою кількістю фібробластів з базофільною цитоплазмою. Волокнисті структури представлені пухкими пучками колагенових волокон, розташування яких дещо нагадує їх розподілення в слизовій оболонці порожнини рота ембріона. Зсередини стінка кісти вистлана багатошаровим плескатим епітелієм значно меншої товщини, ніж в РК, без ознак ороговіння. Наявність епітелія є диференційно-діагностичною ознакою, що визначає початок розвитку ФК (при звичайній ретенції зуба оболонка, яка оточує його коронку, не має епітеліальних елементів, а представлена фіброзно зміненою, місцями гіалінізованою, бідною судинами тканиною) [10]. При запаленні фолікулярна кіста морфологічно нагадує радикулярну.

Розрізняють “істинні ФК” як вади розвитку зубоутворюючого епітелію та “зубовмісні кісти” (ЗВК) – результат запального процесу в періодонті тимчасового зуба [1]. Деякі науковці вважають їх варіантами однієї патології. Однак, ми схиляємось до думки, що це принципово різні нозологічні форми, вагомим доказом чого, на наш погляд, є різний механізм їх розвитку, а, натак, різняться методи лікування і можливі наслідки.

Отже, істинна ФК є наслідком порушення нормального розвитку та прорізування зубного зародка і пов’язана із зубною ретенцією. За статистикою, із 10% зубів, що не прорізалися, можуть виникати фолікулярні кісти. Джерелом їх росту є частина зубного фолікула, зокрема маленькі кісти, розташовані між коронкою зуба і капсулою фолікула. За фізіологіцчних умов вони не

приймають участі у зубоутворенні, а лише сприяють прорізуванню. Якщо ж з якихось причин прорізування затримується, то ці маленькі кісти можуть перетворитися у великі [10].

Припускається, що ФК розвиваються і внаслідок дегенеративних змін у епітелії зубного фолікула, який піддається зворотньому розвитку, шляхом накопичення рідини між коронкою зуба та епітеліальною мембраною, що пояснює виникнення кіст в період росту зубів, коли зберігається епітелій зубної пластинки [10].

Є припущення, що ФК – наслідок попадання інфекції із каріозних тимчасових зубів та мигдаликів у фолікул постійного зуба. В їх етіології значну роль відіграє і спадковість, що є фізіологічним фоном, на якому трансформується вплив ендо- та екзогенних чинників. Зокрема, сприятливими факторами виникнення ФК являються травма, запалення, переохолодження, що порушують нормальне формування зуба, а у період статевого дозрівання – прискорення росту цих кіст [8].

Частина ФК розвивається до прорізування зубів через порушення в зубних зародках (ембріопластична стадія) і не вміщує зубів (беззубі (примордіальні) кісти). Якщо кіста виникає перед завершенням формування зубного кореня (одонтопластична стадія), то клінічно і рентгенологічно в ній визначається мінералізована коронка зуба. ФК, що виникла після закінчення розвитку зуба (коронарний період), вміщує повністю сформований зуб [10].

Зазвичай зародок зуба, пов’язаний з ФК, зупиняється в розвитку на стадії, в якій відбулося кістозне перетворення. Однак, після цистотомії розвиток такого зуба може відновитися [5].

Рентгенологічна картина ФК: гомогенне розрідження кістки круглої або овальної форми з чіткими рівними межами, в якому визначається коронка одного або декількох ретенованих (зазвичай інтактних) зубів [1] (мал. 1).

Натомість ***“зубовмісні” кісти*** формуються внаслідок запального процесу в ділянці коренів тимчасових зубів, коли в процес потрапляють і зародки постійних. При цьому коронка постійного зуба знаходиться в

порожнині кісти, а корінь із зоною росту – за межами її оболонки (мал. 2). Тобто, ЗВК зустрічаються тільки у дітей (переважно в період змінного прикусу). Ряд авторів вважає, що ними частіше уражується н/щ [1]. Т.І.Албанська пояснює це тим, що тимчасові моляри, в ділянці яких головним чином ЗВК і розташовуються, знаходяться у тісному топографічному співвідношенні із зародками постійних премолярів. При цьому корені тимчасових молярів н/щ дивергують, а в/щ – конвергують, що і обумовлює скоріше попадання у запальний процес при періодонтиті тимчасових молярів зародків постійних зубів на нижній щелепі [6] (мал. 3).

За нашими власними спостереженнями, серед дітей, обстежених в клініці кафедри з приводу хронічного періодонтиту тимчасових молярів, у 5,95% визначено наявність зубовмісних кіст [9].

Для ілюстрації матеріалу наводимо виписку з історії хвороби пацієнта Д., 12 років, якого було направлено в нашу клініку шкільним стоматологом на консультацію з підозрою на пухлиноподібне утворення нижньої щелепи. Скарг хворий не пред'являв. При зовнішньому огляді спостерігалась незначна асиметрія обличчя за рахунок "здуття" тіла нижньої щелепи у боковому відділі справа. При огляді порожнини рота визначались "випинання" на нижній щелепі в ділянці 75 та 85 зубів, причому вестибулярно справа воно мало значно більші розміри. Коронки 75 та 85 – рожевого кольору та пломбовані, що свідчило про лікування в них ускладненого карієсу резорцин-формаліновим методом. 75 та 85 зуби нерухомі, безболісні при перкусії. "Випинання" при пальпації щільної консистенції, безболісні. При аналізі ортопантомограми визначено розрідження кісткової тканини в ділянці 75 та 85 зубів, з рівними чіткими межами та ободком остеосклерозу по периферії, в яких знаходились коронкові частини 35 та 45 зубів. Корені 75 та 85 майже повністю резорбовані. Корені 44 та 46 зубів значно дивергують. Нами було визначено діагноз: зубовмісні кісти нижньої щелепи в ділянці 75 та 85 зубів. Прийнято рішення про проведення цистектомії в плановому порядку в умовах стаціонару

під загальним знеболюванням. Загальний вигляд хворого, ортопантомограма та етапи хірургічного втручання представлено в додатку.

Таким чином, істинні ФК та ЗВК відрізняються за етіопатогенезом та морфологічною будовою, що має, на нашу думку, принципове значення в дитячій хірургічній стоматології.

Є.Ю.Симановська (1964) у розвитку ФК і ЗВК розрізняє дві стадії [1]:

I) прихований розвиток із відсутністю клінічних симптомів: визначається відсутність постійного зуба або затримка зміни тимчасового;

II) поява деформації альвеолярного відростка або тіла щелепи за рахунок щільного безболісного чи малоболісного припухання (якщо без нагноєння); виникає пергаментний хруст та флюктуація (в цій стадії можливе інфікування кісти).

При інфікуванні симптоматика значно змінюється. Пацієнти скаржаться на ниючий, розпираючий, частіше безпричинний, іноді іррадиюючий біль в ділянці випинання щелепи, що підсилюється при пережовуванні твердої їжі. Ці прояви супроводжується підйомом температури тіла, головним болем та болем при ковтанні (якщо кіста локалізується на н/щ в ретромолярній ділянці) [5].

Фолікулярні кісти від іклів верхньої щелепи частіше розповсюджуються у бік піднебіння і дна носової порожнини, викликаючи руйнування кістки та клінічно видиму деформацію. Якщо ж їх ріст спрямований переважно до гайморової пазухи, то ці клінічні ознаки відсутні. Кісти, що локалізуються в ділянці бугра верхньої щелепи, зазвичай ростуть в сторону гайморової пазухи, не викликаючи значної деформації ні щелепи, ні обличчя [10].

У змінному прикусі фолікулярні кісти в ділянці нижніх молярів чітко виявляються клінічно внаслідок розвитку вираженої деформації тіла щелепи з боку присінку порожнини рота. У дорослих їх виникнення на н/щ частіше за все обумовлене патологією розвитку зародків зубів мудрості. Такі кісти ростуть, уражуючи вугол та гілку н/щ, і стають видимими, якщо не нагноюються, тільки досягнувши дуже великих розмірів. При цьому з’являється значна асиметрія обличчя за рахунок випинання у навколовушній

ділянці. Інколи виникає утруднення при відкриванні рота, а при значному розповсюдженні кіст спостерігаються спонтанні переломи та больова симптоматика неврологічного характеру. При нагноєнні фолікулярної кісти можливе ускладнення субмасетеріальним абсцесом, що в клініці помилково діагностують як паротит [8].

В пунктаті з кістозного утворення – прозора рідина жовтого кольору із домішками кристалів холестерину.

Зустрічається сполучення фолікулярної кісти з іншою патологією, зокрема із радикулярною кістою, твердою кореневою одонтомою, ретенцією та дистопією зубів, амелобластомою (є дані, що 1/3 амелобластом виникає саме у ФК) [8, 10] (мал. 4, 5). Відомі випадки розвитку плескатоклітинного ороговіваючого раку в стінці ФК.

Кісти щелеп лікуються переважно хірургічно (цистотомія і цистектомія) [2, 3, 4, 6, 8], хоча в літературі зустрічаються і обнадійливі результати консервативної терапії їх окремих нозологічних форм [7].

Не зупиняючись на загальновідомих принципах цистотомії та цистектомії, зазначимо, що існують деякі особливості лікування окремих видів кіст. Зокрема, терапія ***фолікулярних кіст*** повинна бути радикальною (повне видалення утворення), що пов’язане з можливістю малігнізації залишків оболонки. При лікуванні хворих із великими ФК нижньої щелепи методом вибору є двоетапна цистектомія [10].

Через важливість збереження зародків постійних зубів, розташованих в порожнині ***зубовмісної кісти***, більшість авторів лікує такі утворення методом цистотомії. Повне видалення оболонки цих кіст може привести до втрати постійного зуба [8].

За методикою Г.І.Семенченка, хірургічне лікування неускладнених ФК і ЗВК у дітей проводять цистектомією із одномоментною трансплантацією постійного зуба, який знаходиться в порожнині кісти, що забезпечує збереження зубів і попереджає можливу деформацію зубо-щелепної системи [8, 10].

В своїй клінічній практиці невеликі зубовмісні кісти з метою збереження постійного зуба і мінімальної травматизації тканин ми лікуємо за двома схемами. По-перше, інколи буває достатньо лише видалення причинного тимчасового зуба, з-під якого одразу ж з'являється коронка постійного, що саме по собі відміняє будь-яке подальше втручання. По-друге, якщо після видалення причинного тимчасового зуба коронка постійного не оголилася, проводимо обережний кюретаж кістозної порожнини через лунку видаленого зуба, тампонуємо альвеолу йодоформною турундою із подальшим традиційним веденням рани. За нашими спостереженнями, ці методи дають досить гарний клінічний результат.

На наш погляд, наведені дані переконливо показують принципову різницю між фолікулярними та зубовмісними кістами щелеп в етіологічному, клінічному та діагностичному аспектах, що в кінцевому рахунку повинно сприяти індивідуалізації підходів до їх лікування, особливо в дитячій хірургічній практиці.

ЛІТЕРАТУРА

1. Бернадский Ю.И. Основы челюстно-лицевой хирургии и хирургической стоматологии. – Витебск, 1998. – 404 с.
2. Богатов В.В., Красовский П.В. Зубосохраняющие операции на поликлиническом приёме // Материалы XIV и XV Всеросийских научно-практических конференций. – Москва, 2005. – С. 31-34.
3. Готь І.М., Нетлюх А.В., Варес Я.Е. та співавт. Застосування удосконаленого способу кістектомії з алобрефотрансплантацією // Новини стоматології. – 2002. – № 4. – С. 40-41.
4. Губин М.А., Сердюков Ю.П., Кудинов Ю.А. Первый опыт использования диодного лазера "Лазон-10П" при зубосохраняющих операциях // Материалы XIV и XV Всеросийских научно-практических конференций. – Москва, 2005. – С. 36-38.

5. Дитяча хірургічна стоматологія. Практичні заняття (Частина III). Методичні рекомендації / П.І.Ткаченко, О.В.Гуржій, С.О.Білоконь та співавт. // – Полтава, 2005. – 140 с.
6. Иорданишвили А.К. Хирургическое лечение периодонтитов и кист челюстей. – Санкт-Петербург, Нордмедиздат, 2000. – 210 с.
7. Овруцкий Г.Д., Лившиц Ю.Н., Лукиных Л.М. Неоперативное лечение околокорневых кист челюстей. – Москва: Медицина, 1999. – 118 с.
8. Ткаченко П.І., Білоконь С.О., Гуржій О.В., Білоконь Н.П. Хронічний гранульоматозний періодонтит та кісти щелеп. – Полтава, 2007. – 54 с.
9. Ткаченко П.І., Білоконь С.О., Гуржій О.В., Гоголь А.М., Білоконь Н.П. Фолікулярна кіста нижньої щелепи у дитини: випадок з клінічної практики // Стоматолог. – 2007. – № 5 (108). – С. 35-37.
10. Токарева Е.В., Донский Г.И., Василенко И.В., Винников Ю.М. Фолликулярные кисты и одонтогенные кератокисты челюстей. – Севастополь-Донецк, 2003. – 127 с.

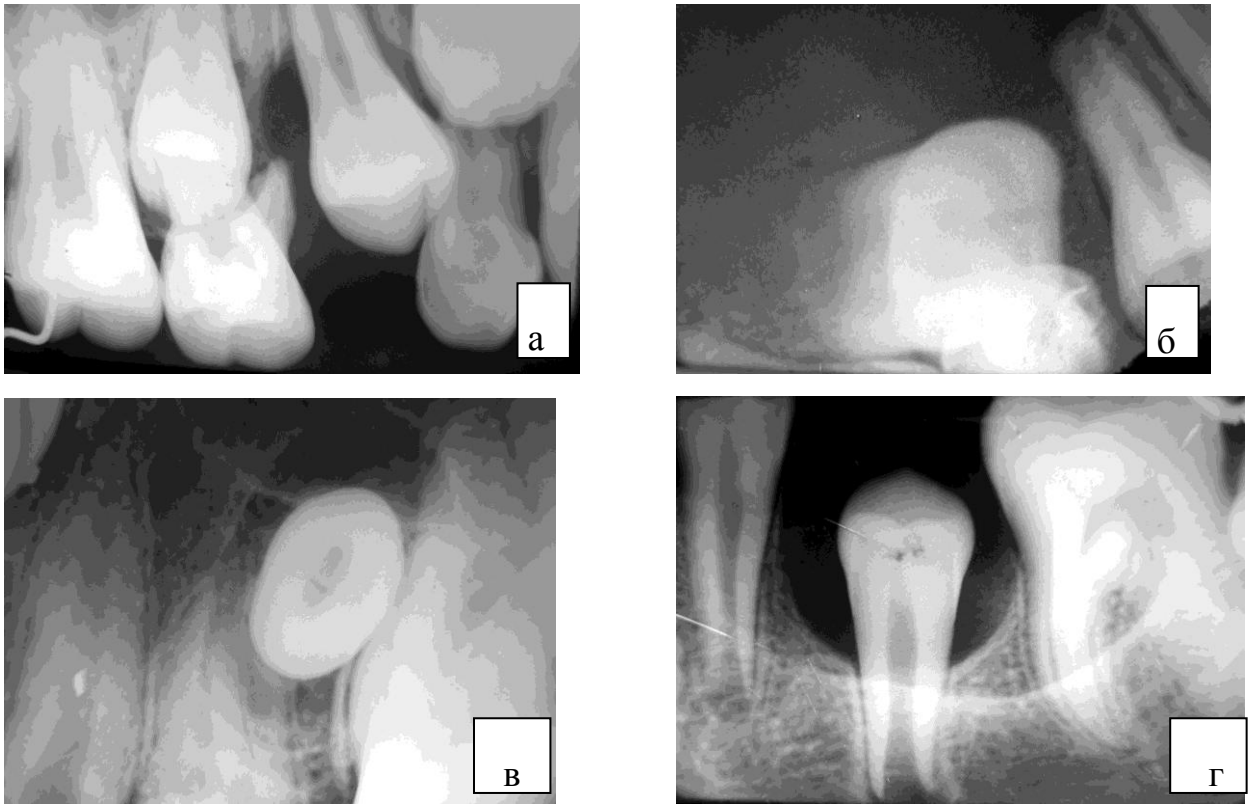

Мал. 1. Рентгенологічна картина фолікулярних кіст: а) від 14 зуба; б) від 15 зуба; в) від 25 зуба; г) від 35 зуба

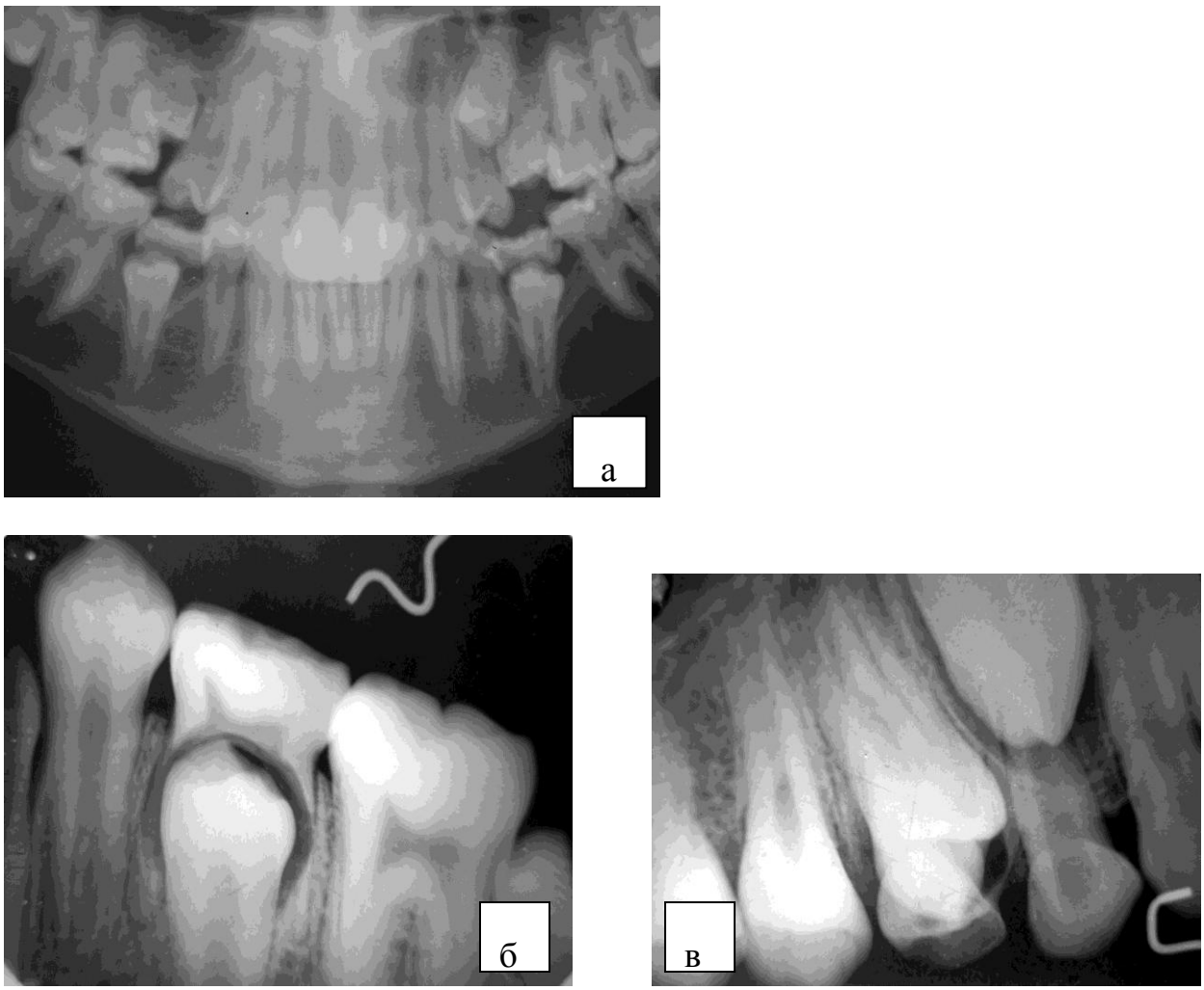

Мал. 2. Рентгенологічна картина зубовмісних кіст: а) від 75 та 85 зубів; б) від 75 зуба; в) від 54 зуба

Мал. 3. Етапи формування ЗВК в ділянці молярів нижньої щелепи (рентгенологічна картина)

Мал. 4. Полікістоз нижньої щелепи (рентгенологічна картина): ФК в ділянці 46 зуба та резидуальна кіста в ділянці 35, 36 і 37 зубів

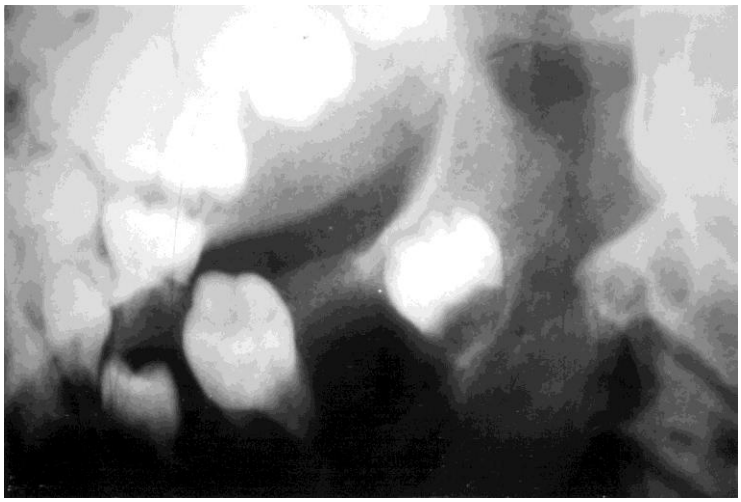

Мал. 5. Фолікулярна кіста від 36 зуба та ЗВК від 75 зуба (рентгенологічна картина)

ДОДАТОК

Хворий Д., 12 років. Діагноз: зубовмісні кісти нижньої щелепи від 75 та 85 зубів

Загальний вигляд пацієнта та вигляд “випинання” в ділянці 85 зуба

Ортопантомограма

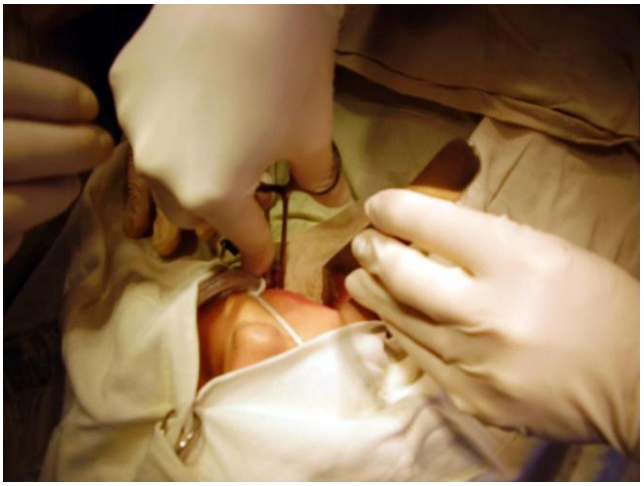

Тампонування ротоглотки перед оперативним втручанням

Цистектомія з приводу ЗВК від 85 зуба:

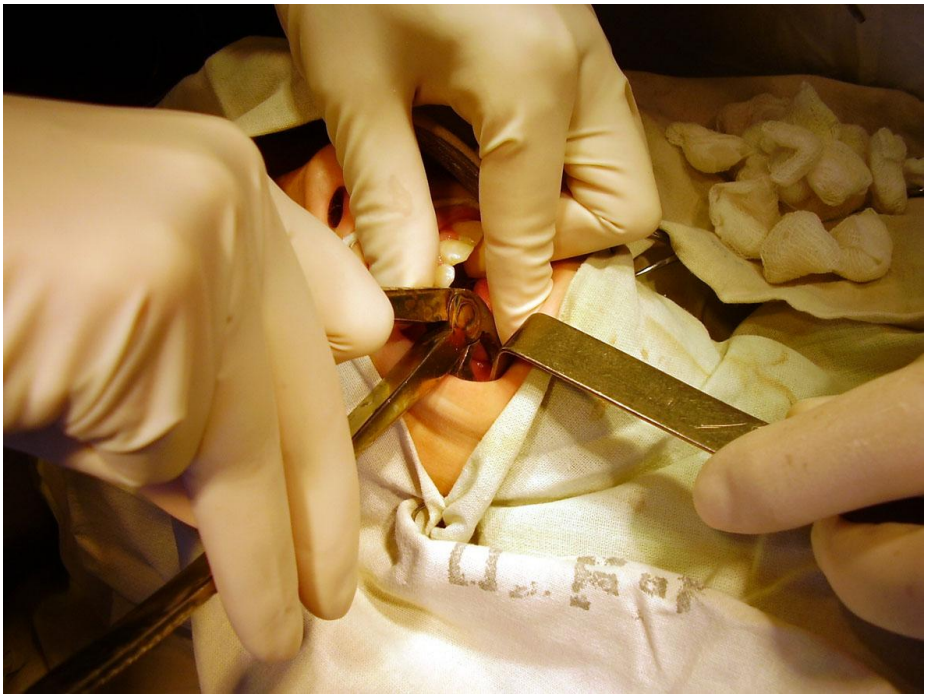

Видалення 85 зуба

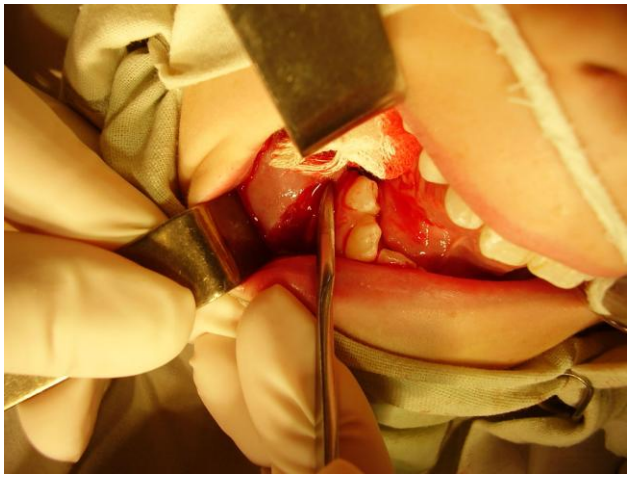

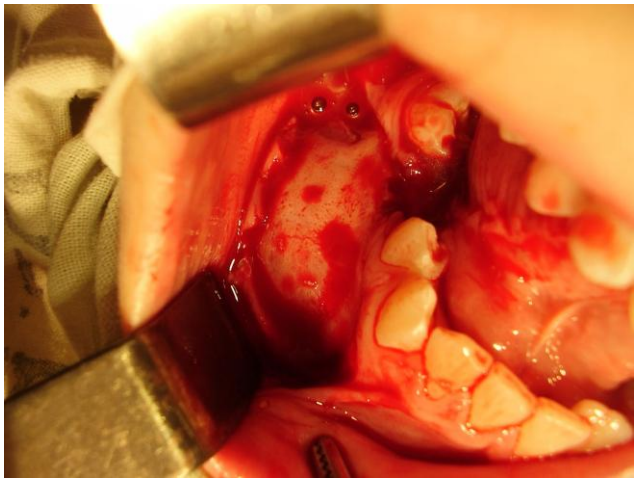

Відшарування слизово-окісного клаптя

Оголено вестибулярну стінку кістозної оболонки

Видалення кістозної оболонки

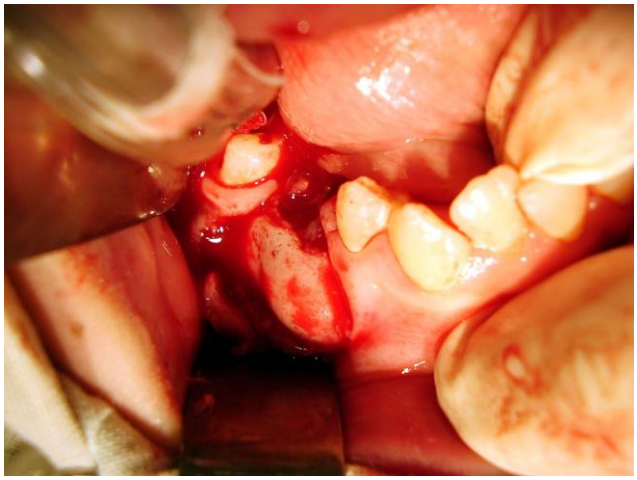

Кісту видалено, в кісткову порожнину оголено коронку 45 зуба

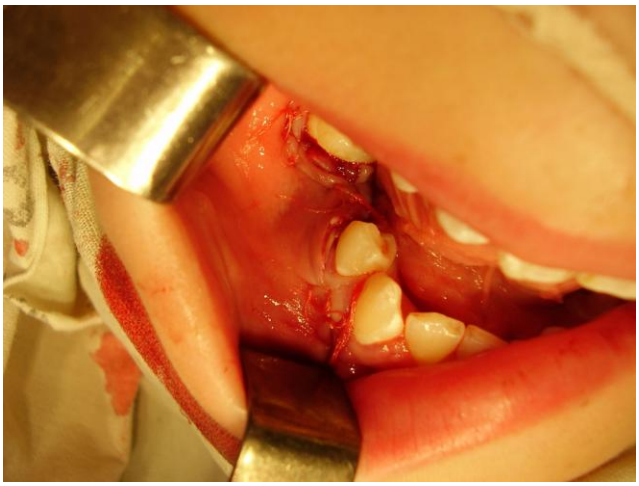

Рану ушито наглухо

Цистектомія з приводу ЗВК від 75 зуба:

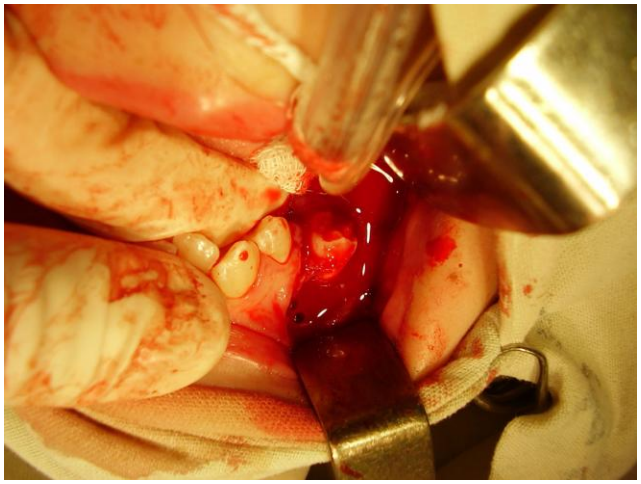

Видалено оболонку кісти

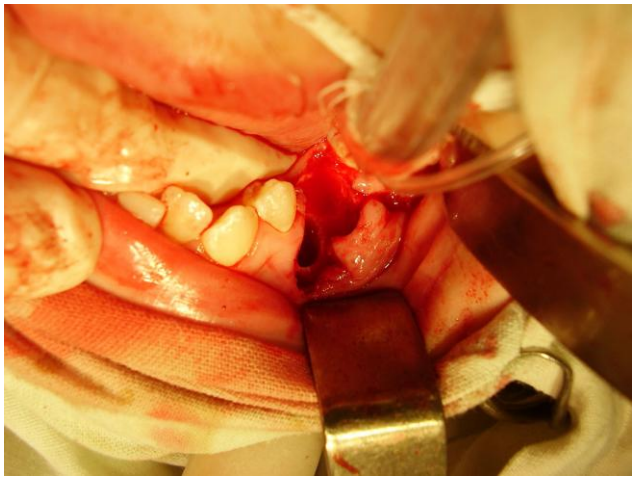

35 зуб видалено

Рану ушито наглухо