

Міністерство охорони здоров'я України
Український центр наукової-медичної інформації
та патентно-ліцензійної роботи

**ОПТИМІЗАЦІЯ СХЕМ ЛІКУВАЛЬНО-ПРОФІЛАКТИЧНОЇ
ДОПОМОГИ ДІТЯМ З ХРОНІЧНИМ ТОНЗИЛІТОМ**
(методичні рекомендації)

Київ 2013

Міністерство охорони здоров'я України
Український центр наукової-медичної інформації
та патентно-ліцензійної роботи

“УЗГОДЖЕНО”

Начальник управління охорони
материнства, дитинства та
санаторного забезпечення
Департаменту реформ та розвитку
медичної допомоги МОЗ України

_____ Хобзей М. К.

« ___ » _____ 2013 р.

**ОПТИМІЗАЦІЯ СХЕМ ЛІКУВАЛЬНО-ПРОФІЛАКТИЧНОЇ
ДОПОМОГИ ДІТЯМ З ХРОНІЧНИМ ТОНЗИЛІТОМ**
(методичні рекомендації)

Київ 2013

Установа-розробник: ВДНЗУ «Українська медична стоматологічна академія»
МОЗ України

Укладачі:

д.мед.н., професор **Крючко Т. О.** – (0532) 60-64-91

д.мед.н., професор **Безшапочний С. Б.** – (0532) 56-44-94

к.мед.н., доцент **Шпехт Т. В.** – (0532) 60-64-91

к.мед.н., доцент **Лобурець В. В.** – (0532) 56-44-94

Рецензент:

головний позаштатний спеціаліст МОЗ України зі спеціальності "Дитяча отоларингологія", д.мед.н., професор **Косаковський А. Л.**

ПЕРЕЛІК УМОВНИХ СКОРОЧЕНЬ

БГСА – бета-гемолітичний стрептокок групи А

ГРВІ – гострі респіраторні вірусні інфекції

ЕКГ – електрокардіографія

КТС – кардіо-тонзилярний синдром

ПКГ – полікардіографія

СРБ – С-реактивний білок

ТАФ – токсико-алергічна форма

ТКС – тонзилокардіальний синдром

УФО – ультрафіолетове опромінення

ФКГ – фонокардіографія

ХДТ – хронічний декомпенсований тонзиліт

ХКТ – хронічний компенсований тонзиліт

ХТ – хронічний тонзиліт

ЦІК – циркулюючі імунні комплекси

ЗМІСТ

Перелік умовних скорочень.....	4
I. Вступ.....	6
II. Основна частина.....	7
1. Хронічний тонзиліт у дітей: загальні дані.....	7
2. Основні принципи лікування та профілактика хронічного тонзиліту у дітей.....	16
3. Дизайн і результати власних досліджень.....	22
III. Висновки.....	31
IV. Перелік рекомендованої літератури.....	32

ВСТУП

Хронічний тонзиліт (J35 за МКХ-10) - одне з розповсюджених захворювань, що зустрічається у повсякденній педіатричній практиці. В обґрунтуванні актуальності наукових робіт, що були присвячені проблемі хронічного тонзиліту (ХТ), впродовж останніх десятиріч переважало визнання широкої розповсюженості захворювання і загрози можливих ускладнень при несвоєчасному або недостатньо ефективному лікуванні. Крім того, серед спеціалістів існують різні думки стосовно методів лікування як гострих, так і хронічних тонзилітів.

Обговорення лікувально-діагностичної стратегії і тактики у хворих з ХТ стосується численних методів консервативного лікування, а також різноманітності думок щодо тонзилектомії. Виявлена особливість прооперованих дітей хворіти більш тяжкими формами інфекційних захворювань, переважно вірусними. У багатьох випадках тонзилектомія не вирішує питань подальшого прогресування захворювання, не забезпечує покращення перебігу захворювань серця, нирок (Кіщук В.В., 2010; Антипенко В.В., 2009). За статистичними даними, більше половини хворих на ХТ мають різну патологію серцево-судинної системи (Сміян О.І., Мозгова Ю.А., 2010; Talmon Y., 2009). Саме тому, нагальним питанням сьогодення є розробка і впровадження нових ефективних методів консервативного лікування і реабілітації дітей з хронічним тонзилітом.

В методичних рекомендаціях представлені результати спостереження за дітьми, хворими на хронічний тонзиліт з порівнянням клінічної ефективності запропонованої лікувально-профілактичної схеми та традиційної тактики консервативного ведення пацієнтів. Діти основної групи впродовж 1,5-річного терміну спостереження періодично одержували гомеопатичний препарат Тонзилотрен одночасно із місцевим фізіотерапевтичним лікуванням та промиванням лакун. Підтверджена клінічна ефективність зазначеної консервативної тактики ведення з регресією місцевих та загальних клінічних симптомів хронічного тонзиліту, зменшенням частоти рецидивів ангін, випадків гострих респіраторних захворювань та проявів тонзилокардиального

синдрому. Мета впровадження розроблених методичних рекомендацій полягає в оптимізації схем лікувально-профілактичної допомоги дітям з ХТ з розширенням органозберігаючих методик та удосконаленням консервативної терапії.

На думку авторів, представлена інформація буде корисною для педіатрів, оториноларингологів, лікарів загальної практики та лікарів-інтернів.

ХРОНІЧНИЙ ТОНЗИЛІТ У ДІТЕЙ: ЗАГАЛЬНІ ДАНІ

Хронічний тонзиліт (ХТ) є досить частим захворюванням дитячого віку; його поширеність коливається від 20% – в загальній популяції до 43% – у групі часто хворіючих дітей.

Виникненню ХТ у дітей сприяють порушення біологічних процесів у піднебінних мигдаликах, де є сприятливі анатомо-топографічні передумови: глибокі, вузькі і густо розгалужені лакуни, щілиноподібні ходи, які багаторазово пронизують всю товщу піднебінного мигдалика, що утруднює дренаж з глибоких відділів лакун, а також рубцеві зміни після запальних процесів кровоносних і лімфатичних судин, реактивність фолікулів, стан рецепторного апарату.

Важливою патогенетичною особливістю перебігу хронічного запального процесу в мигдаликах у дитячому віці є залучення всіх його структурних елементів – паренхіми і капсули та більша усмоктувальна поверхня лакунарного епітелію. Вікові анатомо-фізіологічні особливості будови, накопичення білкових нашарувань, слизу, з подальшим розвитком колоній мікроорганізмів у просвітах лакун сприяють місцевій та загальній сенсibiliзації організму, яка відбувається вже у ранні терміни захворювання. Мигдалики стають місцем перманентної сенсibiliзації уповільненого типу, найчастіше до антигенів стрептокока і стафілокока. Пошкодження епітеліального шару створює сприятливі умови для проникнення бактерій в

кровоток, з утворенням спайок, що надалі ускладнюють фізіологічне очищення лакун.

Морфологічні зміни у піднебінних мигдаликах при ХТ характеризуються явищами хронічного запалення з розростанням сполучної тканини вогнищового і дифузного характеру. Призматичний епітелій на окремих ділянках мигдаликів метаплазований у перехідний або багат шаровий плоский; у більшості спостережень клітинний інфільтрат представлений лімфоїдними елементами і лише в окремих випадках, при вираженій складчастості поверхні та значній гіпертрофії мигдаликів, виявляються нейтрофільні лейкоцити.

Зміни в піднебінних мигдаликах при ХТ відображають імунореактивний стан, що має зв'язок із постійною присутністю бактерій в лакунах, гіперплазією лімфоїдної тканини та посиленою циркуляцією лімфоцитів. Заміщення функціонуючої лімфоїдної тканини на сполучну та наявність у лакунах великої кількості мікроорганізмів перетворюють піднебінні мигдалики на джерело інфекції.

На сьогодні відомо близько 100 різних захворювань, що спричинені наявністю хронічної інфекції в ротоглотці. Деякі з них, наприклад паратонзиллярні і заглоткові абсцеси, тонзилогенний сепсис, нерідко стають причиною смерті хворого, інші (ревматизм, інфекційні артрити, гломерулонефрит, васкуліти) призводять до інвалідизації пацієнта. Літературні дані свідчать про значний ризик розвитку кардиту, набутих вад серця, гострої ревматичної лихоманки, ювенільного ревматоїдного артриту у дітей із хронічною стрептококовою фарингальною інфекцією. Вже на початку захворювання реалізується гематогенний та лімфогенний інфекційно-алергічний вплив на органи і системи дитини з формуванням імунопатологічних реакцій, що в подальшому сприяє хронічним захворюванням. Тривала бактеріальна інфекція глоткового лімфоепітеліального кільця в цілому і в піднебінних мигдаликах зокрема – є постійно діючим джерелом токсичного впливу, що порушує ендоекологію організму. Запалені мигдалики виступають як джерело патологічної імпульсації, це викликає рефлекторні порушення в органах, а потрапляння в кровоток мікробних

ферментів, токсинів та продуктів метаболізму запаленої тканини спричиняють загальнотоксичну дію.

Дослідження, проведені Talmon Y., Samet A. (Israel, 2008) показали, що із 100 пацієнтів з гострим тонзилітом, які знаходились під спостереженням, у 1 був діагностований кардит, у 5 – ознаки кардіопатії. У разі хронічної інфекції частота кардіальних проявів значно підвищується і становить до 74%. Змінена реактивність макроорганізму є основою формування тонзілокардіального синдрому (ТКС). Метаболічні порушення в міокарді при цьому переважають над запальними – формується так звана метаболічна недостатність кардіоміоцитів. Скорочувальна здатність міокарду у хворих з ТКС змінюється за типом енергодинамічної недостатності серця (синдром гіподинамії), ступінь якої залежить, в першу чергу, від вираженості клінічних проявів міокардіопатії. Ранні, зворотні патологічні порушення трактуються як функціональні кардіопатії і вимагають проведення корекції, що запобігає розвитку серйозних порушень діяльності серцево-судинної системи у хворих ХТ.

Найбільш виражені зміни внутрішніх органів спостерігаються при декомпенсованій формі ХТ, що обумовлено впливом ряду факторів: бактеріемії, токсемії, алергічного і нервово-рефлекторного. Останній фактор пов'язаний із наявністю аферентних зв'язків піднебінних мигдаликів з підкірковими утвореннями – заднім відділом підбугорної ділянки гіпоталамусу, який бере участь у регуляції природного активного імунітету і визначає центральну детермінацію порушень імунологічної реактивності при хронічному тонзиліті. Порушення функціонального стану підбугорних ядер, спричинене впливом аферентних сигналів з тонзиллярної ділянки, приводить до вегетативного дизсинергізма і послідовній ланцюговій дезорганізації інших нервових структур. Порушення нейродинамічних процесів у підкоркових і коркових відділах головного мозку називають «тонзілогенним» нервово-дистрофічним процесом і оцінюють як обов'язковий компонент у патогенезі будь-яких позатонзиллярних уражень. При ХТ мигдалики є джерелом тонзілокардіального, тонзілоренального та інших патологічних рефлексів.

У наш час загальноприйнятою є класифікація тонзилітів, запропонована академіком І. Б. Солдатовим (1975).

I. Гострі тонзиліти.

- *Первинні*: катаральна, лакунарна, фолікулярна, виразково-плівчаста ангіни.

- *Вторинні*:

а) при гострих інфекційних захворюваннях (дифтерії, скарлатині, туляремії, черевному тифі);

б) при захворюваннях системи крові (інфекційному мононуклеозі, агранулоцитозі, аліментарно-токсичній алейкії, лейкозах).

II. Хронічні тонзиліти.

- *Неспецифічні*:

а) компенсована форма;

б) декомпенсована форма.

- *Специфічні*: при інфекційних гранульомах (туберкульозі, сифілісі, склеромі).

За гістоморфологічними ознаками, в залежності від локалізації розрізняють наступні типи процесів у піднебінних мигдаликах:

- **Лакунарний тонзиліт** - з локалізацією основного процесу в криптах. Через закупорку крипти розширені, заповнені казеозними масами із домішками лейкоцитів, лімфоцитів, плазматичних клітин. Епітелій крипт розпушений, стоншений, місцями відсутній. Дрібні судини розширені у субепітеліальному шарі. Нерідко відзначається зростання грануляцій. Центральна зона фолікулів різко обмежена, периферична має потовщення в тій частині фолікула, яка звернена до просвіту крипти;
- **Паренхіматозний тонзиліт** - ураження лімфоїдної тканини мигдаликів з вогнищами розм'якшення, різкою інфільтрацією периферичної зони фолікулів лейкоцитами і плазматичними клітинами;
- **Змішаний лакунарно-паренхіматозний тонзиліт** - виражений глибокий склеротичний процес; відзначається різка лімфоїдна

інфільтрація, паренхіма мигдаликів пронизана масивними сполучнотканинними тяжами, визначається периваскулярний склероз.

Розрізняють три форми хронічного тонзиліту:

А. Компенсовану

Б. Субкомпенсовану

В. Декомпенсовану

При **компенсованій формі** ХТ відсутня загальна реакція організму, немає загострень (повторних ангін). У цій фазі хронічного тонзиліту, на думку Л. А. Луковського, алергізація організму відсутня.

Субкомпенсована форма ХТ характеризується відсутністю тяжких загострень і загальної реакції організму, проте спостерігаються часті загострення (повторні ангіни). В силу значного зниження загальної опірності організму і його алергізації – стан нестійкої, неповної компенсації.

До **декомпенсованої форми** ХТ відносяться форми ХТ, що протікають з місцевими і загальними ускладненнями (паратонзиліт, парафарингіт, гнійний медіастеніт, тонзілярний сепсис, тонзілогенна інтоксикація, кардіотонзілярний синдром) та з тонзілогенними інфекційно-алергічними захворюваннями органів і систем (ревматизм, нефрит, псоріаз та ін.).

Хронічний тонзиліт клінічно визначається наявністю рецидивуючих інфекцій та обструкції верхніх дихальних шляхів у зв'язку зі збільшенням піднебенних мигдаликів. Мінливість клінічних проявів дуже висока, у більшості випадків епізоди загострення повторюються. Із часом частота та інтенсивність клінічних проявів поступово зменшується, проте в окремих осіб загострення спостерігаються протягом усього життя. Нерідко хронічний тонзиліт у дітей супроводжується порушенням загального розвитку, формуванням системних ускладнень, зниженням успішності в школі і порушенням соціальної адаптації.

Діагностика ХТ є часто суб'єктивною, що обумовлено відсутністю вираженої клінічної симптоматики в період ремісії. Діагностика ХТ

проводиться на основі скарг хворого, даних анамнезу (частота ангін) та клінічних ознак. Одна лише клінічна симптоматика не дозволяє провести диференційну діагностику. Підтвердженням діагнозу щодо тонзиліту можуть бути посів смиву з глотки або визначення антигенів.

Алгоритм огляду хворої дитини:

1. Клінічна оцінка загального стану, фарингоскопія, пальпація шийних лімфовузлів, перевірка на наявність висипки або інших вогнищ інфекції.

2. Бактеріологічне дослідження мазка з ротоглотки з виділенням культури та визначенням чутливості до антибактеріальних засобів або експрес-тест на стрептококову інфекцію.

3. Загальний аналіз крові з оцінкою загальнозапальної реакції та рівня моноцитів (наявність мононуклеарів характерна для мононуклеозу).

В клінічній практиці продовжують широко застосовуватися *скринінгові критерії R.Centor* (чутливість – 55-74%, специфічність – 58-76%):

- наявність гнійно-ексудативних змін у ділянці мигдаликів;
- вік дитини – бактеріальне ураження у дітей 5-15 років спостерігається частіше, ніж у ранньому віці;
- збільшення шийних лімфатичних вузлів;
- загальна температурна реакція;
- відсутність інших ознак вірусної інфекції – кашлю, риніту, кон'юнктивіту, стоматиту, осиплості голосу.

Клінічні прояви ХТ можна розділити на дві групи – загальні та місцеві симптоми з боку піднебінних мигдаликів.

Загальні симптоми хронічного тонзиліту:

- симптоми загальної інтоксикації – періодична слабкість, стомлюваність, блідість шкірних проявів;
- субфебрилітет (37,1-37,3⁰С);
- повторні ангіни;
- наявність метатонзиллярних ускладнень.

Місцеві прояви захворювання:

- рубцеві спайки між мигдаликами та піднебінними дужками;
- розрихлення або рубцево-змінені та ущільнені мигдалики;
- мікрокісти мигдаликів;
- наявність гнійних казеозних пробок у лакунах;
- наявність гнійного вмісту в лакунах мигдаликів;
- симптом Гізе – гіперемія передніх піднебінних дужок;
- симптом Зака – набряклість верхнього кута, утвореного передньою та задньою дужками;
- симптом Преображенського – валикоподібне стовщення країв верхньої частини передніх і задніх дужок у вигляді інфільтрації або гіперплазії;
- обмеження рухливості мигдаликів, утруднена ротація;
- холодні внутрішньомигдаликові абсцеси;
- лімфаденіт – збільшення регіональних лімфовузлів, насамперед глибоких шийних, або защелепних, а також регіональних лімфатичних вузлів другого порядку;
- перенесені паратонзиліти в анамнезі.

Для встановлення діагнозу необхідна наявність 2 і більше місцевих ознак.

Діагностичний тест – мазок з поверхні мигдаликів для визначення бактеріальної флори не може у повній мірі свідчити про етіологічний фактор, що підтримує інфекцію. Золотим стандартом достовірності бактеріологічного тесту при ХТ можна вважати мікрофлору, одержану з лакун мигдаликів. Так, за результатами дослідження (Uğraş S., Kutluhan A., 2008), у 40 пацієнтів із ХТ, яким проводилась тонзілектомія, було зроблено бактеріологічне дослідження з поверхні та лакун мигдаликів. Співвідношення негативних до позитивних результатів було 0,84 до 1,3, – що свідчить про недостовірність даних щодо бактеріологічного дослідження за методом мазка. Клінічне значення цього методу нині обговорюється.

Досить часто постає питання диференційної діагностики між хронічним тонзилітом та гіпертрофією піднебінних мигдаликів. Останнім часом для діагностики захворювань більш широко враховується наявність окремих гістопатологічних критеріїв. Хронічний тонзиліт характеризується наявністю помірної лімфоцитарної інфільтрації поверхневого епітелію; мікроабсцесів та/або дифузної лімфоцитарної інфільтрації, що призводить до дефекту поверхневого епітелію, а також збільшення числа плазматичних клітин в субепітеліальному та міжфолікулярному шарах. Для аденоtonsиллярної гіпертрофії більш характерна лімфоїдна гіперплазія мигдаликів. Наявність у хворого вищезазначених гістопатологічних критеріїв може бути визначальною при встановленні діагнозу «хронічний тонзиліт», без урахування кількості загострень хвороби. Біопсія має виконуватися до тонзилектомії і є предиктором визначення тактики лікування.

Ускладнення хронічного тонзиліту поділяються на три групи:

1. Місцеві – паратонзиліт, паратонзиллярний абсцес, фарингіт, рецидивуючі ангіни.
2. Токсико-дистрофічні і нервово-трофічні ураження внутрішніх органів (тонзилокардіальний синдром, міокардіодистрофія, неспецифічні захворювання легень, ендокринопатії, церебральні розлади, гастродуоденіти, дисбіози та ін.)
3. Автоімунні соматичні захворювання:
 - колагенози - ревматизм, вузликочий періартеріт, склеродермія, дерматоміозит, сполучний червоний вівчак;
 - геморагічні діатези - геморагічний васкуліт, тромбоцитопенічна пурпура;
 - захворювання шкіри - поліморфна ексудативна ерітема, псоріаз, екзема;
 - ураження очей;
 - захворювання нирок – гломерулонефрит.

Тривала тонзилогенна інтоксикація може привести до порушень функцій автоматизма, збудливості і провідності у серцевому м'язі. Зміни ЕКГ в ряді випадків підтверджують уявлення про дистрофічні зміни міокарда або бактеріальний міокардит з формуванням кардіосклерозу (Сміян О. І., 2010; Юліш Є. І., 2009). Найбільш часто на ЕКГ реєструються різні порушення ритму, подовження внутрішньошлуночкової провідності, низький вольтаж, зміни зубців Т і R. Серед ускладнень з боку серцево-судинної системи, що спричинені ХТ, перше місце займає тонзилокардіальний синдром. Реакцію серцево-судинної системи на наявність вогнища інфекції в мигдаликах можна трактувати як тонзилокардіальний синдром, тобто поєднання хронічного тонзиліту з рефлекторними, дистрофічними або запальними змінами серця.

Діагноз ХТ підтверджується результатами вивчення вмісту лакун і відбитків з поверхні мигдаликів: виявляється патогенна флора, зменшення кількості лейкоцитів та їх фагоцитарної активності, збільшення поліморфноядерних та поява дегенеративних форм лейкоцитів. Діагностичне значення, особливо у дитячому віці, мають гіпохромна анемія, нейтрофільний лейкоцитоз, моноцитопенія, лейкопенія, підвищення ШОЕ, зміна імунологічних показників сироватки крові (зниження рівня імуноглобулінів, підвищення титрів антистрептококових антитіл, комплементу, пропердину та ін.). Показники крові хворих на хронічний тонзиліт з різними видами компенсації, порівняно із здоровими особами, свідчать про дисбаланс в імунному статусі: перерозподіл вмісту Т- і В-лімфоцитів та їх субпопуляцій, наявність циркулюючих імунних комплексів, сенсibiliзація гранулоцитів до бактеріальних алергенів.

У хворих на ХТ важливим є проведення аналізу функціонування системи гемостазу та факторів неспецифічної реактивності, дослідження із застосуванням інструментальних методів (ЕКГ, ФКГ, ПКГ). У диференційній діагностиці клінічних форм хронічного тонзиліту та видів його декомпенсації можливе дослідження функціонального стану судинної системи мигдаликів за допомогою реографії-реотонзилографії.

У зв'язку з цим хронічний тонзиліт необхідно розглядати як осередкову інфекцію, елімінація якої є важливою частиною збереження здоров'я дитини в цілому, а також успішного лікування супутніх захворювань.

ОСНОВНІ ПРИНЦИПИ ЛІКУВАННЯ ТА ПРОФІЛАКТИКА ХРОНІЧНОГО ТОНЗИЛІТУ У ДІТЕЙ

Консервативне лікування тонзиліту перш за все включає систематичну санацію лакун піднебінних мигдаликів і видалення гнійних пробок: як і при гострому тонзилофарингіті показані полоскання ротоглотки, інгаляції, зрошування слизової оболонки антисептичними розчинами. Після курсу промивань здібність лакун до самоочищення відновлюється, припиняється тонзілогенна інтоксикація. Важливим завданням є відновлення роботи мигдаликів як імунного органу – імунокорекція. Курси протирецидивної терапії включають профілактичні промивання лакун 1-2 рази на рік.

До складу комплексної протирецидивної терапії входять:

- організація режиму праці та відпочинку;
- загартування;
- раціональне харчування;
- вітамінотерапія;
- гіпосенсибілізуюча терапія
- призначення імуномодуляторів;
- санаторно-курортне лікування;
- фізіотерапевтичні процедури (ультрафонофорез лікарських речовин на проекцію піднебінних мигдаликів, УФО на мигдалики).

Препаратами вибору для лікування рецидивуючого тонзиліту до останнього часу були антибіотики пеніцилінового ряду. Однак при цьому захворюванні неефективність пеніцилінотерапії може складати більше 30%, а персистенція β -гемолітичного стрептококу групи А виявляється у чверті хворих.

Неефективність препаратів даної групи пов'язують з проблемами антибіотикорезистентності. Результати досліджень свідчать про можливість віддалення терміну призначення антибіотиків: затримка на 1-3 дні не збільшує ризик ускладнень. Рекомендованим є проведення активної місцевої терапії. Повторне бактеріальне дослідження змиву або мазка з ротоглотки є необхідним якщо симптоми захворювання зберігаються або повторюються.

Консервативне лікування показано при неускладненому хронічному тонзиліті у тих випадках, коли операція за загальним станом пацієнта може бути відстрочена і якщо пацієнт раніше не отримував ніякої терапії або його в основному турбують місцеві прояви тонзиліту – гнійні пробки в мигдаликах, неприємний запах з рота.

При значному ушкодженні мигдаликів, коли лакун набувають форми «кишень», розширюються і не можуть очищуватися, застосовується електроплазмова коагуляція. Процедура виконується тільки після повного очищення лакун мигдаликів. Ефектом електроплазмової коагуляції є «запаювання» деформованих лакун і запобігання потраплянню в них хвороботворних мікробів; незмінені лакун не коагулюють і свою функцію вони зберігають. Після коагуляції необхідність видалення мигдаликів, як правило, відпадає.

Критерії ефективності консервативного лікування:

- санація лакун мигдаликів;
- зменшення частоти ангін;
- нормалізація температури тіла;
- зменшення гіперемії, інфільтрації піднебінних дужок;
- зменшення регіонарних лімфовузлів.

Серед ускладнень ХТ може бути ***паратонзиллярний абсцес***. Діагностичними критеріями даного стану є тризм (труднощі і біль при відкритті рота), дисфагія і підвищене слиновиділення, набряки навколо мигдаликів, відхилення м'якого піднебіння (асиметрія і зміщення вперед). У данному

випадку лікування негайне – дренажування абсцесу та/або тонзилектомія, призначення системної антибактеріальної терапії.

Тонзилектомія є однією з найпоширеніших оперативних втручань у Сполучених Штатах і більш ніж 530000 операцій виконуються щорічно у дітей молодше 15 років. Згідно офіційних статистичних даних, в Україні чисельність оперативних втручань на лімфоглотковому кільці за останні роки дещо збільшилась: так, в 2011 році їх проведено 46553 (порівняно із попередніми - в 2008 р. – 43020, в 2009 р. – 38660, в 2010 р. - 38258). Тонзилектомія визначається як повне видалення мигдаликів з капсулою, шляхом розсічення по паратонзиллярному простору між капсулою мигдалика і м'язовою стінкою. Про позитивні результати оперативного лікування тонзиліту зазначає ряд дослідників.

При тонзилектомії можуть виникати ускладнення, пов'язані із ризиком анестезії, кровотечею, тривалим болем в горлі. Згідно статистичних даних, частота ранніх кровотеч (протягом 24 годин після операції) складає від 0,2% до 2,2%; пізніх кровотеч (більш ніж через 24 години після операції) – з 0,1% до 3%. Оперативні ускладнення включають травми зубів, гортані, стінки глотки, м'якого піднебіння, ларингоспазм, набряк гортані, аспірацію, дихальні розлади, зупинку серця. Післяопераційні ускладнення можуть бути у вигляді нудоти, блювоти, зневоднення, лихоманки, оталгії, підшкірної емфіземи, набряку легенів, синдрому бронхіальної обструкції, тромбозу яремної вен, підвивиху в атлантаксилярному суглобі, смакових розладів і стійкого болю в шії.

Показання до хірургічного лікування хронічного тонзиліту:

- Часті (2-4 рази на рік) ангіни, що супроводжуються високою температурою тіла; наявність патологічного гнійного детриту в лакунах; та/або наявність іншого ускладнення, пов'язаного із загостренням процесу (поліартрит, гломерулонефрит та ін.).
- Якщо в результаті одного з окремих випадків захворювання на гострий тонзиліт (1 раз на 5-7 років) розвинулося будь-яке ускладнення з боку серця,

суглобів та ін., а також діагностуються місцеві ознаки хронічного тонзиліту і лімфаденіту.

- Випадків ангіни не було, проте на тлі захворювань серця, суглобів та інших хвороб, що сформувалися, виявляються місцеві ознаки ХТ, головним чином скупчення в лакунах мигдаликів гнійного вмісту, який погано піддається консервативному лікуванню.

Згідно *міжнародних критеріїв показань до тонзилектомії* (Paradise Criteria for Tonsillectomy, Guidelines from the AAO-HNS, 2011), проведення оперативного втручання є доцільним при наявності:

1. трьох або більше епізодів загострення ХТ і/або аденоїдиту за рік, впродовж останніх 3 років, незважаючи на адекватну медикаментозну терапію;
2. п'яти або більше епізодів загострення ХТ щороку, впродовж останніх 2 років, незважаючи на адекватну медикаментозну терапію;
3. сімох або більше епізодів загострення ХТ за поточний рік, попередні 2 роки;
4. клінічних ознак (біль у горлі плюс наявність одного або більше симптомів – має трактуватися як епізод загострення):
 - температура тіла більше 38,3°C, *або*
 - лімфаденопатія шийних лімфатичних вузлів (збільшення понад 2 см), *або*
 - постійна наявність тонзиллярного ексудату, *або*
 - тривале бактеріоносійство в ротоглотці (виділення культури β-гемолітичного стрептококу);
5. необхідності частого призначення антибактеріальних засобів;
6. вираженої гіпертрофії, дисфагії, порушень сну (апноє), кардіолегеневих ускладнень;
7. паратонзиллярного абсцесу;
8. хронічного або рецидивуючого тонзиліту, асоційованого зі стрептококовою інфекцією і резистентного до лікування антибактеріальними препаратами з групи інгібіторів бета-лактамаз.

Протипоказання до проведення тонзилектомії:***Абсолютні:***

- захворювання крові (гемофілія, тромбоцитопенія, лейкоз);
- порушення складу крові через прийом аспірину;
- гострі інфекції;
- неконтрольовані системні хвороби (колагенози);
- декомпенсація внутрішніх органів і систем.

Відносні (тимчасові):

- назофарингеальна недостатність;
- вагітність;
- менструація;
- карієс зубів;
- період епідемії грипу;
- 2-3 тижні до- та після щеплення;
- вік до 2 років.

Підготовка до операції:

- санація ротової порожнини;
- відміна саліцилатів за 10-30 днів до операції;
- призначення медикаментів, що покращують згортання крові (препарати кальцію, вітамін С, аскорутин – за 7-10 днів, вікасол – за 4 дні до операції);
- психопрофілактика;
- консультація педіатра (кардіолога);
- мазок на ВЛ за 3 дні до операції;
- призначення антибіотиків хворим на ревматизм або нефрит.

Проблема раціональної терапії у дитини є непростим завданням. Найчастіше лікар стоїть перед вибором місцевої тактики лікування або системної антибактеріальної терапії, іноді тонзилектомії. Для досягнення

кращого терапевтичного ефекту важливо не тільки безпосередньо впливати на патогенетичні ланки основного захворювання, але й своєчасно проводити профілактику системних змін. Докази, отримані в результаті численних досліджень щодо активної участі піднебінних мигдаликів в реакціях системного та місцевого імунітету, обґрунтовують безумовний пріоритет терапевтичних методів лікування над оперативними і пошук нових, більш ефективних можливостей консервативної терапії хворих на хронічний тонзиліт.

Більшість методів консервативної терапії не сприяють тривалій санації мигдаликів, що збільшує ризик формування ускладнень. При виборі методу лікування ХТ враховують його клінічну форму. Консервативне лікування проводиться при компенсованій формі, а також при декомпенсованій, яка проявляється рецидивами ангіні. Найбільш поширеним і ефективним методом консервативного лікування є промивання лакун мигдаликів розчинами антисептиків, яке поєднується з фізіотерапевтичними процедурами. Однак, враховуючи, що тонзиліт є інфекційно-алергічним захворюванням всього організму, чимале значення надається використанню засобів, які сприяють підвищенню природної резистентності організму та імюнокорекції.

До одного з таких засобів відноситься комплексний гомеопатичний препарат «Тонзилотрен». Природні компоненти, що входять до складу препарату, забезпечують багатогранну, патогенетично обґрунтовану лікувальну дію:

- *Atropinum sulfuricum* (атропіну сульфат) – зменшує набряклість паренхіми мигдаликів, зменшує біль при ковтанні, має жарознижувальний ефект.

- *Hepar sulfuris* (кальцинована сірчана печінка) – має протинабрякову дію, прискорює санацію лакун. Ефективний при лікуванні рецидивуючих гнійних запалень, прискорює очищення мигдаликів при абсцесах і гнійних пробках, знімає запальну реакцію з боку лімфоглоткового кільця.

- *Kalium bichromicum* (біхромат калію) – протинабряковий ефект на слизову носоглотки, протизапальна дія, усуває відчуття печіння, садніння.

- *Silicea* (кремній) – має імуномодулюючу дію за рахунок підвищення фагоцитозу і нормалізації субпопуляцій лімфоцитів. Прискорює одужання, запобігає рецидивам захворювання.

- *Mercurius bijodatus* (йодид ртуті) – лимфотропна дія, зменшує набряклість і запальні прояви в лімфовузлах, протизапальний ефект на слизову, сприяє зменшенню гіпертрофованих мигдалин.

Тонзилотрен є одним з найбільш апробованих препаратів, так як більше 75 років він успішно застосовується в Німеччині та інших країнах ЄС з доведеною терапевтичною ефективністю препарату при гострих та хронічних тонзилітах.

ДИЗАЙН І РЕЗУЛЬТАТИ ВЛАСНИХ ДОСЛІДЖЕНЬ

Метою нашої роботи була оцінка ефективності та переносимості Тонзилотрену у дітей (від 6 до 18 років) з хронічним компенсованим (ХКТ) і декомпенсованим тонзилітом (ХДТ) із рецидивами ангін і/або хронічним декомпенсованим тонзилітом з тонзилокардіальним синдромом (ХДТ + КТС), що проводилася в рамках постмаркетингового мультицентрового відкритого рандомізованого клінічного дослідження з паралельними групами.

Клінічні дослідження проводилися у шести незалежних клінічних центрах України: Національному медичному університеті ім. О. О. Богомольця, Донецькому державному медичному університеті, Вінницькому національному університеті, Дніпропетровській державній медичній академії, Кримському державному університеті, ВДНЗУ «Українська медична стоматологічна академія».

Матеріали і методи. Дослідження, в якому взяло участь 143 дитини віком від 6 до 18 років, тривало з листопада 2006 по листопад 2008 р. Згідно дизайну дослідження, пацієнти були розподілені у три групи. Спостереження за пацієнтами здійснювалося протягом 18 місяців, спільно педіатром і оториноларингологом. На початковому етапі визначалася форма ХТ: компенсована (n=45) і декомпенсована, коли крім місцевих ознак, у пацієнта є

прояви декомпенсації – рецидиви ангін (3 і більше разів на рік), паратонзиліт (n=47), або поєднана з тонзилітом міокардіодистрофія (n=51).

За тактикою лікування пацієнти були розподілені на дві групи – основна, діти якої отримували Тонзилотрен впродовж 60 послідовних днів трьома курсами, починаючи з 1; 180; 360 дня ± 5 діб відповідно. Прийом препарату здійснювався за наступною схемою: 1 таблетка тричі на день під язик, повільно розсмоктуючи в ротовій порожнині, за півгодини до або після їжі. Дітям як основної, так і контрольної груп у зазначені терміни (починаючи з 1; 180; 360 дня ± 5 діб відповідно) проводилося місцеве консервативне лікування ХТ – промивання лакун піднебінних мигдаликів 0,02% розчином фурациліну (100-120 мл на процедуру), трьома курсами по 10 послідовних днів у поєднанні з фізіотерапевтичним лікуванням - ультразвуковим впливом на мигдалики.

Ефективність терапії встановлювали за зміною показника сумарного балу загальних симптомів і окремих, типових для ХТ симптомів. Загальні симптоми (зміна температури тіла, зниження апетиту, втомлюваність, наявність болю в області серця і перебої в роботі серця) оцінювалися за 4-бальною шкалою з підрахуванням сумарного балу.

Ступінь вираженості типових для ХТ симптомів (наявність казеозного детриту або рідкого гною в лакунах, валикоподібне потовщення та застійна гіперемія країв піднебінних дужок і спайки, розрихленість або склерозування поверхні мигдалин, рубцеві зміни паратонзиллярної клітковини, регіонарний лімфаденіт) оцінювали відповідно за 5-бальною шкалою і проводили розрахунок середнього балу.

У комплекс динамічного обстеження пацієнтів були включені ЕКГ та ЕхоКГ (до лікування, на 240 та 420 дні). За період спостереження реєстрували також частоту і ступінь тяжкості рецидивів ангін та гострих респіраторних захворювань.

Визначення ефективності лікування базувалося на критеріях Інтегральної шкали оцінки результатів лікування (Integrative Medicine Outcome Scale, IMOS). Задоволеність пацієнта результатами лікування встановлювалась за допомогою Інтегральної шкали (Integrative Medicine Patient Satisfaction Scale, IMPSS),

згідно з якою, пацієнт може бути цілком задоволений, задоволений, відноситься до терапії нейтрально, бути незадоволеним і вкрай незадоволеним.

Невід'ємною частиною дослідження були оцінка переносимості Тонзилотрену і контроль за небажаними явищами.

Результати дослідження. Під спостереженням перебувало 119 дітей віком від 6 до 18 років; практично однакова кількість хлопчиків – 63 (52,9%) і дівчаток – 56 (47%). Діти були рівномірно розподілені між групами (табл. 1):

Таблиця 1

Розподіл дітей з хронічним тонзилітом у групи спостереження

	Основна (n=64)	Контрольна (n=55)
Хронічний компенсований тонзиліт	20 (31,3%)	17 (30,9%)
Хронічний декомпенсований тонзиліт	21 (32,8%)	23 (41,8%)
Хронічний декомпенсований тонзиліт з тонзилокардіальним синдромом	23 (35,9%)	15 (27,3%)

Динаміка загального стану дітей з ХТ (за скаргами) як в основній, так і в контрольній групах була позитивною (табл. 2).

Таблиця 2

Динаміка загального стану в групах дітей з хронічним тонзилітом в ході лікування (за показником сумарного балу)

Групи	До лікування		день 240 ± 5		день 540 ± 5	
	основна	контрольна	основна	контрольна	основна	контрольна
ХКТ	11,35±0,5 (n=20)	11,6±0,6 (n=17)	6,0±0,7** (n=19)	9,1±1,1* (n=17)	4,0±0,5** (n=17)	7,54±1,1** (n=14)
ХДТ	12,2±0,7 (n=21)	11,7±0,6 (n=23)	5,7±0,5** (n=21)	9,3±0,9* n=23	4,17±0,5** (n=21)	8,27±0,9** n=19
ХДТ+ ТКС	12,7±0,8 (n=23)	13,1±1,2 (n=15)	7,7±0,7** (n=22)	10,5±1,4 (n=15)	5,8±0,7** (n=19)	10,4±1,3 (n=12)

Примітка: * - p<0,05; ** - p<0,01 (порівняння з даними до лікування)

Аналізуючи результати дослідження, можна зазначити, що в обох групах дітей з ХКТ, показник сумарного балу загальних симптомів ХТ (зміна температури тіла, зниження апетиту, втомлюваність, наявність болю в області серця і перебої в роботі серця) в ході лікування достовірно відрізнявся від вихідних, проте в основній групі він був у 3 рази нижчий, ніж у контрольній. Вже до 240 дня спостереження, у дітей на тлі комплексного лікування із застосуванням Тонзилотрену сумарний бал знижувався в 2 рази ($p < 0,01$), в контрольній групі динаміка показника була менш інтенсивною, хоча також достовірно позитивною ($p < 0,05$). У пацієнтів з ХДТ ми реєстрували аналогічну динаміку: інтегративний показник достовірно зменшувався у ході лікування, відповідно в 3 рази – у пацієнтів на фоні комплексної терапії і майже в 1,5 рази – у контрольній групі дітей.

На момент проведення скринінгу ступінь вираженості загальних симптомів у хворих з ХДТ + ТКС була вищою, ніж в інших групах. У ході спостереження практично не відзначалося поліпшення загальних симптомів у дітей у групі порівняння: мали місце скарги на втомлюваність, зниження апетиту, періодично субфебрильна температура тіла, а також наявність кардіальних симптомів, у той час як в основній групі реєстрували достовірне зниження сумарного індексу в 2 рази ($p < 0,01$).

Частота реєстрації симптому підвищеної втомлюваності в групах на момент скринінгу була практично однаковою: у дітей, які отримували Тонзилотрен склала 63%, у групі порівняння – 62,5%. На день закінчення дослідження даний симптом мав місце лише у 7,2% пацієнтів основної групи і зберігався практично у кожній третій дитині контрольної групи. Це дозволяє нам зробити висновок, що боротьба з тонзиллярною вогнищевою інфекцією повинна розглядатися не тільки як санація лімфоїдного апарату глотки, але і як метод оздоровлення і зміцнення організму в цілому. Позитивний ефект динаміки загального стану, особливо у дітей з ХДТ реалізувався опосередковано, через нормалізацію патологічних змін у *locus morbi*. Так, сумарний бал щодо наявності казеозного детриту на момент закінчення

дослідження був достовірно меншим в основній групі дітей: у 10 разів рідше ми відзначали його у дітей з ХКТ і ХДТ ($p < 0,01$) (табл. 3).

Таблиця 3

Динаміка змін клінічних локальних ознак хронічного компенсованого тонзиліту (в балах) у дітей

Період (дні)	Казеозний детрит/ гній у лакунах		Валикоподібне зтовщення/ гіперемія дужок		Розрихленість/ склерозування поверхні мигдаликів		Спайки/ рубці з піднебінними дужками		Регионарний лімфаденіт	
	осн. (n=20)	контр. (n=17)	осн. (n=20)	контр. (n=17)	осн. (n=20)	контр. (n=17)	осн. (n=20)	контр. (n=17)	осн. (n=20)	контр. (n=17)
До лікув.	2,4± 0,2	2,4± 0,2	2,4± 0,2	2,9± 0,2	2,6± 0,2	2,8± 0,2	2,1± 0,1	1,9± 0,2	1,9± 0,1	1,8± 0,1
240 ± 5	0,5± 0,1**+	1,4± 0,3**	1,5± 0,1*	2,1± 0,3*	1,5± 0,1**+	2,3± 0,3	1,3± 0,2*	1,8± 0,2	0,8± 0,1**+ +	1,5± 0,2
540 ± 5	0,2± 0,2**+ +	1,3± 0,3**	1,0± 0,1**+	1,7± 0,3**	1,3± 0,2**	1,8± 0,2**	1,0± 0,2**+	1,8± 0,3	0,5± 0,1**+	1,0± 0,2*

Примітка: * - $p < 0,05$; ** - $p < 0,01$ (порівняння по вертикалі - з даними до лікування), + - $p < 0,05$; ++ - $p < 0,01$ (порівняння по горизонталі – з контрольною групою).

Зазначена динаміка місцевої терапії може пояснюватися поліпшенням дренажної функції і санацією мигдаликів. Відновлення структури піднебінних мигдаликів встановлювали за зменшенням вираженості локальних ознак хронічного тонзиліту – потовщення, розрихлення і склерозування їх поверхні: на момент завершення дослідження ці симптоми в 2 рази рідше реєстрували в основних групах дітей з хронічним компенсованим і хронічним декомпенсованим тонзилітом ($p < 0,01$) (табл. 4).

Динаміка змін клінічних локальних ознак хронічного декомпенсованого
тонзиліту (в балах) у дітей

Пе- ріод (дні)	Казеозний детрит/ гній у лакунах		Валикоподібне зтовщення/ гіперемія дужок		Розрихленість/ склерозування поверхні мигдаликів		Спайки/ рубці з піднебінними дужками		Регіонарний лімфаденіт	
	осн. (n=21)	контр. (n=23)	осн. (n=21)	контр. (n=23)	осн. (n=21)	контр. (n=23)	осн. (n=21)	контр. (n=23)	осн. (n=21)	контр. (n=23)
До лікув	2,4± 0,2	2,4± 0,2	2,6± 0,2	2,6± 0,2	2,9± 0,3	2,7± 0,2	2,3± 0,2	2,1± 0,2	2,0± 0,2	2,1± 0,2
240 ± 5	0,5± 0,2**++	1,7± 0,3*	1,4± 0,2**	1,9± 0,2*	1,7± 0,2**+	2,3± 0,2	1,6± 0,2*	1,8± 0,2	0,7± 0,1**++	1,6± 0,2
540 ± 5	0,2± 0,1**++	1,4± 0,3**	1,1± 0,1**++	2,0± 0,2*	1,4± 0,1**+	2,0± 0,2*	1,1± 0,2**	1,8± 0,3	0,6± 0,1**+	1,2± 0,2**

Примітка: * - $p < 0,05$; ** - $p < 0,01$ (порівняння по вертикалі - з даними до лікування),
+ - $p < 0,05$; ++ - $p < 0,01$ (порівняння по горизонталі – з контрольною групою).

Аналогічна динаміка відзначена щодо проявів регіонарного лімфаденіту. Кращі показники зниження середнього балу – більш ніж у 3 рази ($p < 0,01$) відзначені в основній групі хворих ХКТ, ХДТ і ХДТ + ТКС на фоні лікування Тонзилотреном (табл. 5).

Дані таблиць наочно демонструють терапевтичні ефекти препарату. Зменшення частоти виявлення таких місцевих ознак ХТ, як казеозний детрит, гіперемія дужок і регіонарний лімфаденіт, свідчать про санацію мигдаликів, що підтверджується зниженням ступеня ендогенної інтоксикації і поліпшенням загального самопочуття у дітей на тлі прийому Тонзилотрена.

Динаміка клінічних локальних ознак хронічного декомпенсованого тонзиліту на фоні тонзилокардіального синдрому (в балах) у дітей

Пе-ріод (дні)	Казеозний детрит/ гній у лакунах		Валикоподібне зтовщення/ гіперемія дужок		Розрихленість/ склерозування поверхні мигдаликів		Спайки/ рубці з піднебінними дужками		Регионарний лімфаденіт	
	осн. (n=23)	контр. (n=15)	осн. (n=23)	контр. (n=15)	осн. (n=23)	контр. (n=15)	осн. (n=23)	контр. (n=15)	осн. (n=23)	контр. (n=15)
До лікув	2,7± 0,2	2,8± 0,3	2,7± 0,2	2,9± 0,2	2,9± 0,2	2,7± 0,3	2,2± 0,3	2,3± 0,3	2,2± 0,2	2,4± 0,2
240 ± 5	0,9± 0,2**+	1,8± 0,3**	1,8± 0,2**	2,4± 0,3	2,1± 0,2*	2,4± 0,3	1,6± 0,2*	1,8± 0,4	1,3± 0,1**+	1,9± 0,2
540 ± 5	0,3± 0,1**++	1,3± 0,3**	1,5± 0,2**+	2,4± 0,3	1,6± 0,2**+	2,9± 0,3	1,4± 0,2*	2,3± 0,3	0,7± 0,1**++	1,5± 0,2**

Примітка: * - $p < 0,05$; ** - $p < 0,01$ (порівняння по вертикалі - з даними до лікування), + - $p < 0,05$; ++ - $p < 0,01$ (порівняння по горизонталі - з контрольною групою).

Аналізуючи зміну сумарного балу клінічних локальних ознак хронічного тонзиліту по вікових групах, можна відмітити кращу динаміку показника в ході лікування з 240 дня і далі, в основній групі дітей 6-10 років: вірогідне зменшення у 3,3 рази, проти в 1,7 разів – у групі порівняння (рис. 1).

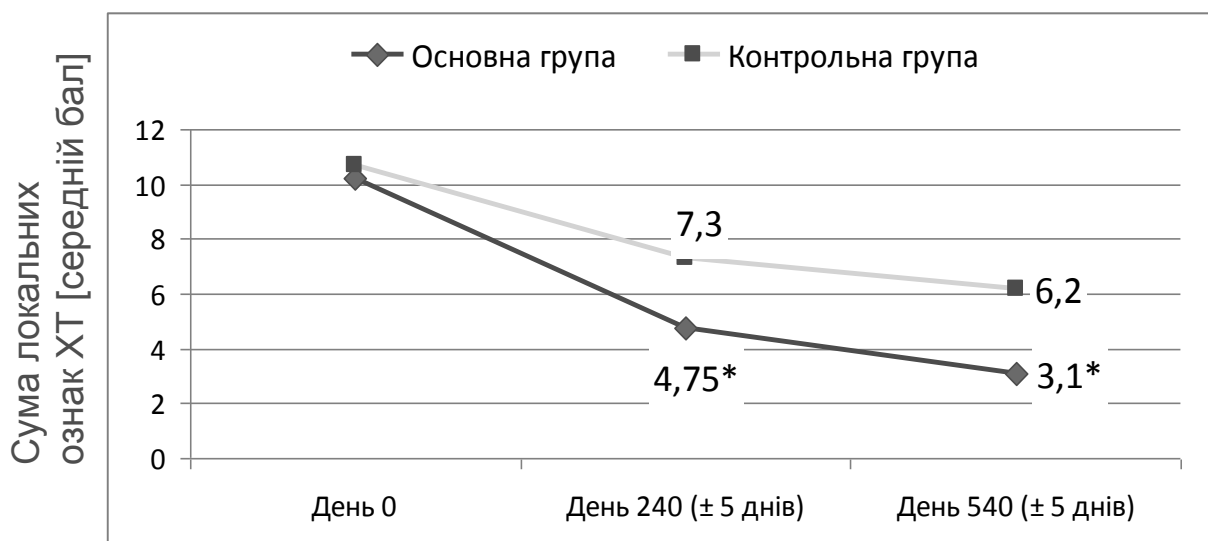


Рис. 1. Динаміка змін тонзиллярних симптомів хронічного тонзиліту у віковій групі дітей 6-10 років (сумарний бал).

У дітей вікової групи 11-14 років вірогідне зниження показника сумарного балу спостерігалось в основній групі: сумарний бал локальних клінічних симптомів хронічного тонзиліту зменшився в 2,9 рази, в контрольній групі лише в 1,7 рази (рис. 2).

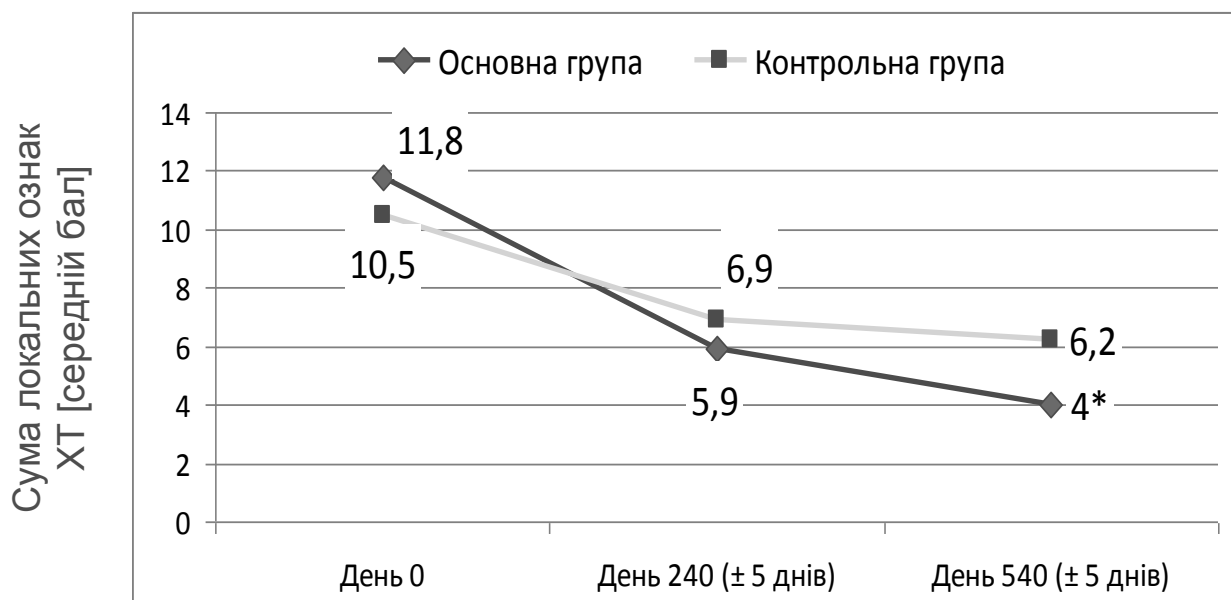
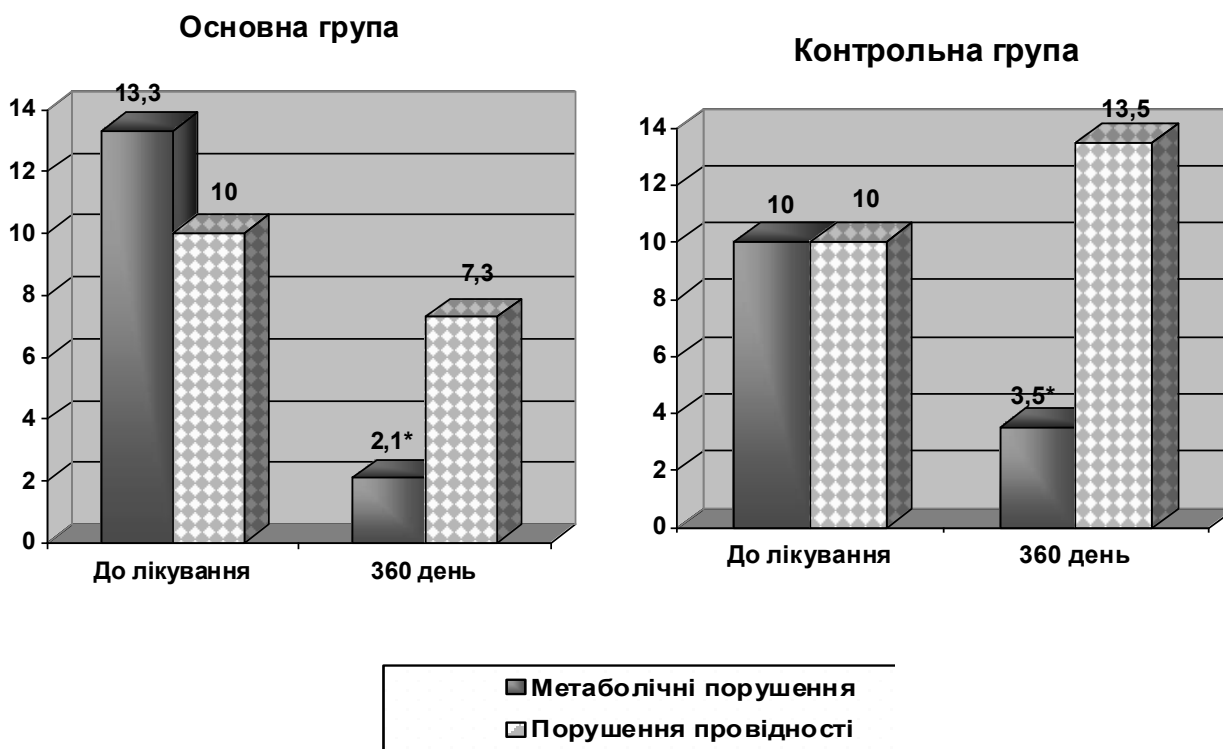


Рис. 2. Динаміка змін тонзиллярних симптомів хронічного тонзиліту у віковій групі дітей 11-14 років (сумарний бал).

Великої уваги заслуговує група дітей з ХДТ в поєднанні з КТС. Результати дослідження дозволили виявити достовірне поліпшення по вираженості кардіальних симптомів в основній групі дітей з ХДТ та функціональної міокардіопатією. Поряд зі зменшенням частоти кардіалгій і перебоїв у роботі серця, реєстрували позитивну динаміку змін на ЕКГ (рис. 3).

Клініко-інструментальні дані свідчать про зменшення ознак метаболічних порушень на ЕКГ в обох групах в ході лікування. Достовірно рідше в основній групі (у 2 рази менше, порівняно із контрольною) у дітей на фоні комплексної терапії діагностували подовження інтервалу PQ, деформацію комплексу QRS, зубця Т, відзначалися зазначені зміни на ЕКГ. Слід зазначити, що в ході лікування в контрольній групі дітей на 35% частіше реєстрували порушення провідності, у порівнянні з показниками до лікування, в той час як у дітей основної групи подібні зміни практично не спостерігалися.



Примітка: * - $p < 0,05$ у порівнянні зі скринінгом.

Рисунок 3. Динаміка ЕКГ-показників у дітей досліджуваних груп в ході лікування.

Переносимість Тонзилотрену у всіх пацієнтів була хорошою, побічних і небажаних ефектів не спостерігалось. Пацієнти були задоволені результатами терапії (згідно Інтегральної шкали оцінки задоволеності результатами лікування).

Спостереження за дітьми, яке проводилось впродовж 1,5 років, свідчить про формування пролонгованого оздоровчого ефекту, що проявлялось не тільки зниженням частоти загострень ХТ, але й захворюваністю на ГРВІ. Так, до включення у групи спостереження, середня частота ангін за рік в основній групі і групі порівняння складала 5 епізодів. На фоні комплексного лікування з включенням Тонзилотрену, середня частота епізодів гострої респіраторної патології за час спостереження складала 1,64 на 1 дитину, порівняно із 3,6 епізодів на 1 дитину – у контрольній групі пацієнтів. Слід також зазначити, що тривалість респіраторного захворювання була у 2 рази коротшою у дітей, що одержували комплексну терапію. Необхідність призначення антибактеріальних

засобів на тлі Тонзилотрену виникала в 28,5% випадків на першому році спостереження і в 11,1% – на другому році спостереження. У дітей, які одержували традиційну схему лікування, необхідність призначення антибіотиків відповідно склала 40% і 45%.

ВИСНОВКИ

1. Вивчення клінічної ефективності запропонованої схеми із застосуванням Тонзилотрену демонструє перевагу запропонованого лікувально-профілактичного комплексу у дітей з ХТ.
2. Вірогідна динаміка регресії фарингоскопічних ознак ХТ у дітей основної групи спостереження підтверджується зменшенням вираженості місцевих ознак – потовщення дужок, розрихлення та склерозування їх поверхні і свідчить про відновлення структури піднебінних мигдаликів.
3. У дітей з ХКТ і ХДТ, що одержували Тонзилотрен в складі терапії, у 10 разів рідше виявляли ознаки казеозного детриту в лакунах, що підтверджує ефект санації мигдаликів і пов'язаного з цим зниження ступеня ендогенної інтоксикації та поліпшення загального самопочуття у дітей.
4. В динаміці спостереження вираженість кардіальних симптомів в основній групі дітей з ХДТ та функціональною міокардіопатією є вірогідно нижчою (в 2 рази) ніж у групі порівняння.
5. Застосування тонзилотрену в лікувально-профілактичних схемах ведення дітей з ХТ сприяє формуванню пролонгованого оздоровчого ефекту зі зниженням частоти ангін та захворюваності на ГРВІ.

ПЕРЕЛІК РЕКОМЕНДОВАНОЇ ЛІТЕРАТУРИ

1. Антипенко В.В. Консервативное и хирургическое лечение хронического неспецифического тонзиллита. Автореф. дисс. к.мед. н. Санкт-Петербург, 2009. – 20 с.
2. Безшапочный С.Б., Крючко Т.А., Шпехт Т.В. Ляшенко М.С. Профилактика рецидивов ангин и кардиальных осложнений у детей с хроническим тонзиллитом. Оториноларингология- хирургия головы и шеи: №1-2.-2011. Матер. междунар. конф. оториноларингологов, посвящ. 70-летию акад. НАН РК, заслуженного деятеля Республики Казахстан, проф. Р.К. Тулебаева. С.71.
3. Габедава В.А., Овчинников А.Ю., Сыркин А.Л. и др. Системная антибактериальная терапия при хирургическом лечении хронического тонзиллита, сопряженного с сердечно-сосудистой патологией. //Вестн. оториноларингологии 2008; 1: 57.
4. Гаращенко Т.И., Богомилский М.Р., Шишмарева Е.В. Новые подходы к лечению обострений хронического тонзиллита у детей. Современная педиатрия 1(23)/2009.
5. Заболотний Д.І., Лайко А.А., Мельников О.Ф. Гіпертрофія лімфаденоїдної тканини глотки. – К.: Логос, 2009. – 175 с.
6. Кіщук В.В. Хронічний тонзиліт: стан проблеми. //Здоров'я України. Тематичний номер. Вересень 2010. – с. 58-59.
7. Крюков А.И., Изотова Г.Н., Захарова А.Ф. Актуальность проблемы хронического тонзиллита // Вестник оториноларингологии. – 2009. - №5. – С. 4–6.
8. Крюков А.И., Товмасын А.С., Драбкина И.В. и др. Роль микрофлоры в этиологии хронического тонзиллита. //Вестник оториноларингологии.- 2010. - № 3. – С. 4-6.
9. Крючко Т.А., Шпехт Т.В. Досвід застосування тонзилотрену у дітей з кардіотонзиллярним синдромом. Матеріали VIII Всеукраїнської науково-практичної конференції [“Актуальні питання дитячої

- кардіоревматології”], (Євпаторія, 23-24 квітня 2009 р.) /Таврійський медико-біологічний вісник. – 2009. - Т.12, №2(46). - С.31. Матеріали VIII Всеукраїнської науково-практичної конференції [“Актуальні питання дитячої кардіоревматології”], (Євпаторія, 23-24 квітня 2009 р.) /Таврійський медико-біологічний вісник. – 2009. - Т.12, №2(46). - С.31.
- 10.Крючко Т.А., Шпехт Т.В., Результаты клинических исследований по применению Тонзилотрена у детей с хроническим тонзиллитом. // Дитячий лікар 5 (7) 2010 – с. 54-58.
- 11.Крючко Т.А., Шпехт Т.В., Ткаченко О.Я. Проблема тонзиллита в педиатрической практике. // Здоровье ребёнка. - 2010. -№1(22). - С. 79-82.
- 12.Мельников О.Ф., Заболотная Д.Д. Местный иммунитет и концепция диагностики иммунной недостаточности на основе определения уровня защитных белков в секретах// Сучасні медичні технології. – 2009. - №2. - с. 37-42.
- 13.Мельников О.Ф., Тимченко С.В., Фараон И.В., Бредун А.Ю. Исследование противовоспалительных свойств тонзилотрена в эксперименте // Журн. вушн., нос. і горлових хвороб. - 2008. - №6. - С. 37-40.
- 14.Наказ МОЗ України від 21.04.2005 № 181 "Про затвердження Протоколів надання медичної допомоги дітям за спеціальністю "Дитяча отоларингологія".
- 15.Никулин Б.А. Оценка и коррекция иммунного статуса / Б. А. Никулин. — М. : ГЭОТА, 2008. — 375 с.
- 16.Рациональная терапия наиболее распространенных инфекций у детей: решенные и нерешенные вопросы. По материалам V Конгресса педиатров Украины «Здоров'я України» 2008; 24/1: 30-31.
- 17.Сміян О.І., Мозгова Ю.А., Сміян К.О. Особливості ураження серцево-судинної системи у дітей, хворих на хронічний тонзиліт // Вісник СумДУ. Серія медицина. – 2010. - №1. - с. 123-128.

18. Таукелева С.А. Хронический тонзиллит. Методы лечения и профилактики. Учебное пособие. – Алматы, 2010. – 31 с.
19. Тихомирова И.А. Решена ли проблема хронического тонзиллита у детей? // Медицинский вестник. – 2008. - №2 (429). - С. 54
20. Юлиш Е.И. Хронический тонзиллит у детей. //Здоровье ребёнка 2009; 6(21).
21. Ярлыков С.А. Отдаленные результаты тонзиллэктомии у больных хроническим тонзиллитом и ревматизмом //Вестник оториноларингологии. - 2010.- № 5. - с.30-31.
22. Beth A. Choby, MD. Diagnosis and Treatment of Streptococcal Pharyngitis. Diagnosis and Treatment of Streptococcal Pharyngitis. Am Fam Physician. 2009Mar; 79(5):383-390.
23. Bidet P., Plainvert C., Doit C. Streptococcus pyogenes or group A streptococcal infections in child: French national reference center data. Arch Pediatr. 2010 Feb; 17 (2):201-8.
24. Clinical Practice Guideline. Tonsillectomy in Children. Otolaryngol Head Neck Surg December 31, 2010 vol. 144 no. 1 suppl. S1-S30
25. Falagas ME, Vouloumanou EK, Matthaiou DK, et al; Effectiveness and safety of short-course vs long-course antibiotic therapy for Mayo Clin Proc. 2008 Aug;83(8):880-9.
26. Karaman E, Enver O, Alimoglu Y, et al; Oropharyngeal flora changes after tonsillectomy. Otolaryngol. Head Neck Surg. 2009 Nov;141(5):609-13. Epub 2009 Oct 1.
27. Munir N, Clarke R; Indications for tonsillectomy: the evidence base and current UK practice. Br J Hosp Med (Lond). 2009 Jun; 70(6):344-7.
28. Schwentner I, Schmutzhard J, Schwentner C, et al; The impact of adenotonsillectomy on children's quality of life. Clin.Otolaryngol. 2008 Feb;33(1):56-9.
29. Smithard A, Cullen C, Thirlwall AS, et al; Tonsillectomy may cause altered tongue sensation in adult patients. J.Laryngol Otol. 2009 May;123(5):545-9. Epub 2008 Jul 30

30. Talmon Yoav, Ishai Reuven, Samet Alvin, Sturman Alexander, Roguin Nathan. Acute Myopericarditis Complicating Acute Tonsillitis: A Prospective Study. //The Annals of otology, rhinology and laryngology 2009; vol. 118 №8: 556-558.
31. Uğraş S., Kutluhan A. Chronic tonsillitis can be diagnosed with histopathologic findings. Eur. J.Gen.Med 2008; 5(2):95-103.