Нідзельський М.Я., Цветкова Н.В., Давиденко В.Ю.

ПАНОРАМНА РЕНТГЕНДІАГНОСТИКА ПРИ ПРОТЕЗУВАННІ ЩЕЛЕП З РІЗНОЮ ЛОКАЛІЗАЦІЄЮ ДЕФЕКТІВ ЗУБНИХ РЯДІВ

(НАВЧАЛЬНИЙ ПОСІБНИК)

Полтава 2014

Міністерство охорони здоров’я України

Вищий державний навчальний заклад України «Українська медична стоматологічна академія»

Кафедра післядипломної освіти лікарів стоматологів-ортопедів

Нідзельський М.Я., Цветкова Н.В., Давиденко В.Ю.

ПАНОРАМНА РЕНТГЕНДІАГНОСТИКА ПРИ ПРОТЕЗУВАННІ ЩЕЛЕП З РІЗНОЮ ЛОКАЛІЗАЦІЄЮ ДЕФЕКТІВ ЗУБНИХ РЯДІВ

(НАВЧАЛЬНИЙ ПОСІБНИК)

Посібник призначений для лікарів-інтернів, слухачів циклів підвищення кваліфікації з фаху «Ортопедична стоматологія», викладачів факультетів післядипломної освіти вищих навчальних медичних закладів III-IV рівня акредитації.

Рекомендовано Міністерством освіти і науки України як навчальний посібник для студентів вищих навчальних закладів (МОН України лист №1\11-9254 від 16.06.2014)

Полтава 2014

УДК: 616.314.2 – 76 – 77 – 073.7

Автори:

Нідзельський Михайло Якович, професор, доктор медичних наук, завідувач кафедри післядипломної освіти лікарів стоматологів-ортопедів ВДНЗУ «УМСА».

Цветкова Наталія Володимирівна, кандидат медичних наук, асистент кафедри післядипломної освіти лікарів стоматологів-ортопедів ВДНЗУ «УМСА».

Давиденко Вадим Юрійович, лікар-стоматолог.

Рецензенти:

Чулак Леонід Дмитрович – доктор медичних наук, професор, заслужений діяч науки та техніки України, завідувач кафедри ортопедичної стоматології Одеського національного державного медичного університету.

Лобунець Василь Аксентійович – доктор медичних наук, заслужений лікар України, завідувач відділом інституту стоматології АМН України.

Дворник Валентин Миколайович – доктор медичних наук, професор, завідувач кафедри ортопедичної стоматології з імплантологією ВДНЗУ «Українська медична стоматологічна академія».

Нідзельський М.Я., Цветкова Н.В., Давиденко В.Ю. ПАНОРАМНА РЕНТГЕНДІАГНОСТИКА ПРИ ПРОТЕЗУВАННІ ЩЕЛЕП З РІЗНОЮ ЛОКАЛІЗАЦІЄЮ ДЕФЕКТІВ ЗУБНИХ РЯДІВ: навчальний посібник/ Нідзельський М.Я., Цветкова Н.В., Давиденко В.Ю. – Полтава, 2014 – 203с.

Навчальний посібник «ПАНОРАМНА РЕНТГЕНДІАГНОСТИКА ПРИ ПРОТЕЗУВАННІ ЩЕЛЕП З РІЗНОЮ ЛОКАЛІЗАЦІЄЮ ДЕФЕКТІВ ЗУБНИХ РЯДІВ (НАВЧАЛЬНИЙ ПОСІБНИК)» розроблений колективом кафедри післядипломної освіти лікарів стоматологів-ортопедів Вищого державного навчального закладу України «Українська медична стоматологічна академія» (завідувач кафедри – доктор медичних наук, професор Нідзельський М.Я.) для використання на практичних, семінарських та на заняттях самопідготовки.

В посібнику наведені панорамні рентгенологічні знімки нижньої третини лицевого скелету та схематичні зображення зубних рядів.

Посібник призначений для лікарів-інтернів, слухачів циклів підвищення кваліфікації з фаху «Ортопедична стоматологія», викладачів факультетів післядипломної освіти вищих навчальних медичних закладів III-IV рівня акредитації.

Навчальний посібник затверджений на засіданні ЦМК ВДНЗУ «Українська медична стоматологічна академія» (протокол № 6 від 20.02.2014)

ВДНЗУ «Українська медична стоматологічна академія», 2014

Від авторів

Для надання висококваліфікованої та ефективної ортопедичної допомоги населенню необхідно дотримуватися загальноприйнятих методів обстеження хворого. Одним з важливих додаткових етапів – є рентгенологічне дослідження. Серед сучасних методів рентгенодіагностики захворювань зубо-щелепної системи широке застосування отримав метод ортопантомографії (ОПТГ), який дозволяє не лише діагностувати патологію, але й при об'єктивному аналізі вибирати раціональний план лікування. Все вищевикладене наштовхнуло нас на ідею створення навчального посібника, представленого до вашої уваги. Матеріали посібника апробовано на практичних та семінарських заняттях з фаху «Ортопедична стоматологія». Отримані схвальні відгуки лікарів-інтернів та лікарів-курсантів. Дана форма навчання може бути використана, як для самостійних занять, так й для контролю знань.

Така форма навчання відрізняється від традиційних тим, що є більш об'єктивною, дає можливість на конкретних клінічних випадках складати план лікування, пропонувати конструкції протезів з урахуванням стану тканин пародонту.

В посібнику представлені ОПТГ та макети щелеп. В кінці посібника наведений план, відповідно якому за міжнародними стандартами описуються ортопантомограми. Наведений список літератури за даним розділом.

Автори навчально-контролюючого посібника зі щирою вдячністю приймуть зауваження та побажання щодо виконаної роботи.

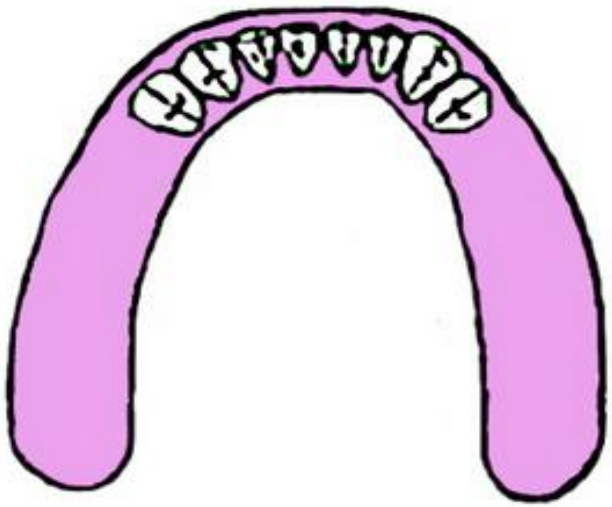

1. Поставте діагноз.
2. Обґрунтуйте оптимальну конструкцію протезу.

Опишіть панорамний рентген знімок:
- Зуби верхньої щелепи;
- Зуби нижньої щелепи;
- Правий скронево-нижньощелепний суглоб;
- Лівий скронево-нижньощелепний суглоб;
- Носо-максилярна ділянка.

1. Поставте діагноз.
2. Обґрунтуйте оптимальну конструкцію протезу.

Опишіть панорамний рентген знімок:
- Зуби верхньої щелепи;
- Зуби нижньої щелепи;
- Правий скронево-нижньощелепний суглоб;
- Лівий скронево-нижньощелепний суглоб;
- Носо-максилярна ділянка .

		1. Поставте діагноз. 2. Обґрунтуйте оптимальну конструкцію протезу.
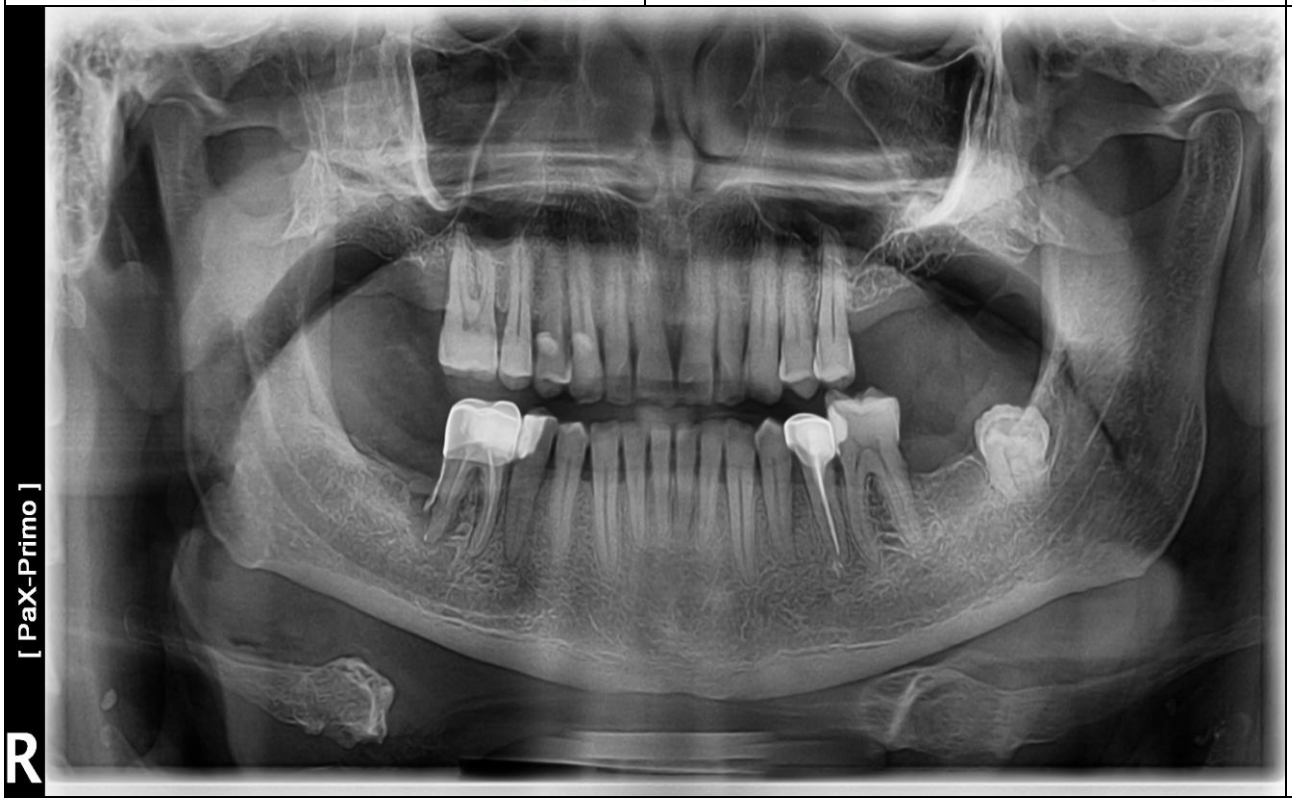		Опишіть панорамний рентген знімок: - Зуби верхньої щелепи; - Зуби нижньої щелепи; - Правий скронево-нижньощелепний суглоб; - Лівий скронево-нижньощелепний суглоб; - Носо-максилярна ділянка.

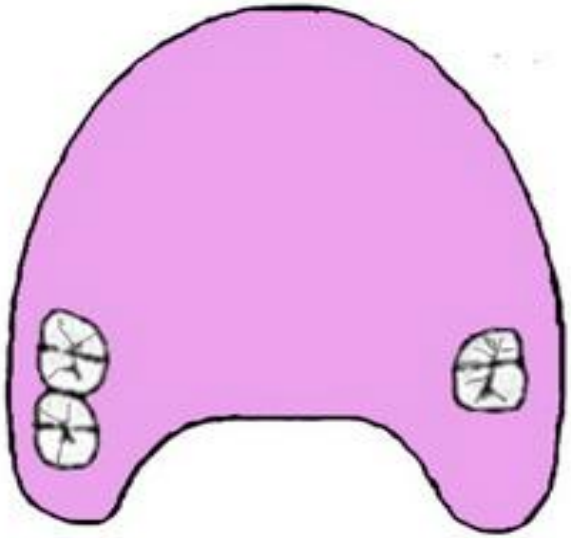		1. Поставте діагноз. 2. Обґрунтуйте оптимальну конструкцію протезу.
		Опишіть панорамний рентген знімок: - Зуби верхньої щелепи; - Зуби нижньої щелепи; - Правий скронево-нижньощелепний суглоб; - Лівий скронево-нижньощелепний суглоб; - Носо-максилярна ділянка.

		1. Поставте діагноз. 2. Обґрунтуйте оптимальну конструкцію протезу.
		Опишіть панорамний рентген знімок: - Зуби верхньої щелепи; - Зуби нижньої щелепи; - Правий скронево-нижньощелепний суглоб; - Лівий скронево-нижньощелепний суглоб; - Носо-максилярна ділянка.

		1. Поставте діагноз. 2. Обґрунтуйте оптимальну конструкцію протезу.
		Опишіть панорамний рентген знімок: - Зуби верхньої щелепи; - Зуби нижньої щелепи; - Правий скронево-нижньощелепний суглоб; - Лівий скронево-нижньощелепний суглоб; - Носо-максилярна ділянка.

	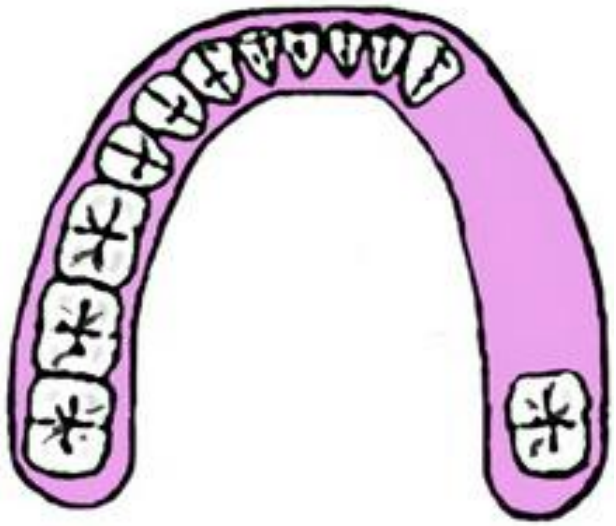	1. Поставте діагноз. 2. Обґрунтуйте оптимальну конструкцію протезу.
		Опишіть панорамний рентген знімок: - Зуби верхньої щелепи; - Зуби нижньої щелепи; - Правий скронево-нижньощелепний суглоб; - Лівий скронево-нижньощелепний суглоб; - Носо-максилярна ділянка.

1. Поставте діагноз.
2. Обґрунтуйте оптимальну конструкцію протезу.

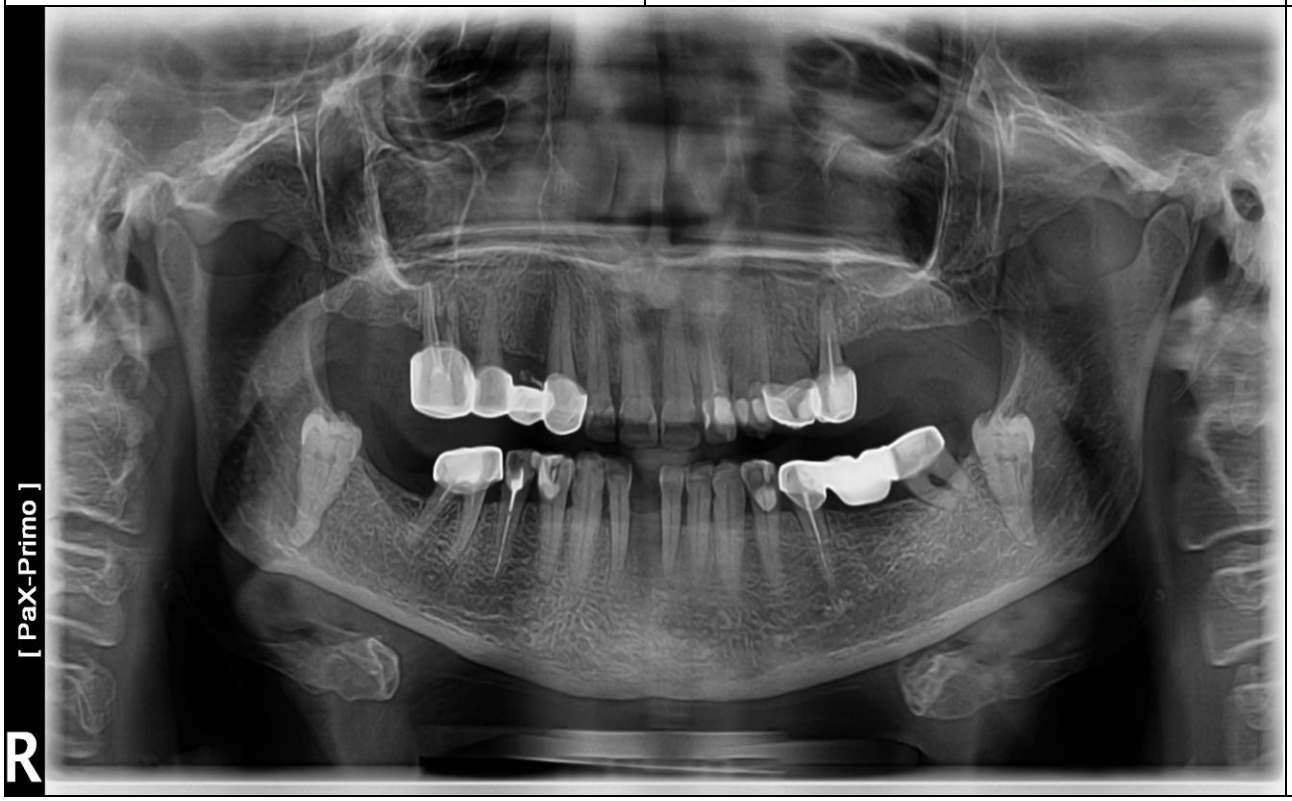

Опишіть панорамний рентген знімок:
- Зуби верхньої щелепи;
- Зуби нижньої щелепи;
- Правий скронево-нижньощелепний суглоб;
- Лівий скронево-нижньощелепний суглоб;
- Носо-максилярна ділянка.

		1. Поставте діагноз. 2. Обґрунтуйте оптимальну конструкцію протезу.
		Опишіть панорамний рентген знімок: - Зуби верхньої щелепи; - Зуби нижньої щелепи; - Правий скронево-нижньощелепний суглоб; - Лівий скронево-нижньощелепний суглоб; - Носо-максилярна ділянка.

		1. Поставте діагноз. 2. Обґрунтуйте оптимальну конструкцію протезу.
		Опишіть панорамний рентген знімок: - Зуби верхньої щелепи; - Зуби нижньої щелепи; - Правий скронево-нижньощелепний суглоб; - Лівий скронево-нижньощелепний суглоб; - Носо-максилярна ділянка.

		1. Поставте діагноз. 2. Обґрунтуйте оптимальну конструкцію протезу.
		Опишіть панорамний рентген знімок: - Зуби верхньої щелепи; - Зуби нижньої щелепи; - Правий скронево-нижньощелепний суглоб; - Лівий скронево-нижньощелепний суглоб; - Носо-максилярна ділянка.

		1. Поставте діагноз. 2. Обґрунтуйте оптимальну конструкцію протезу.
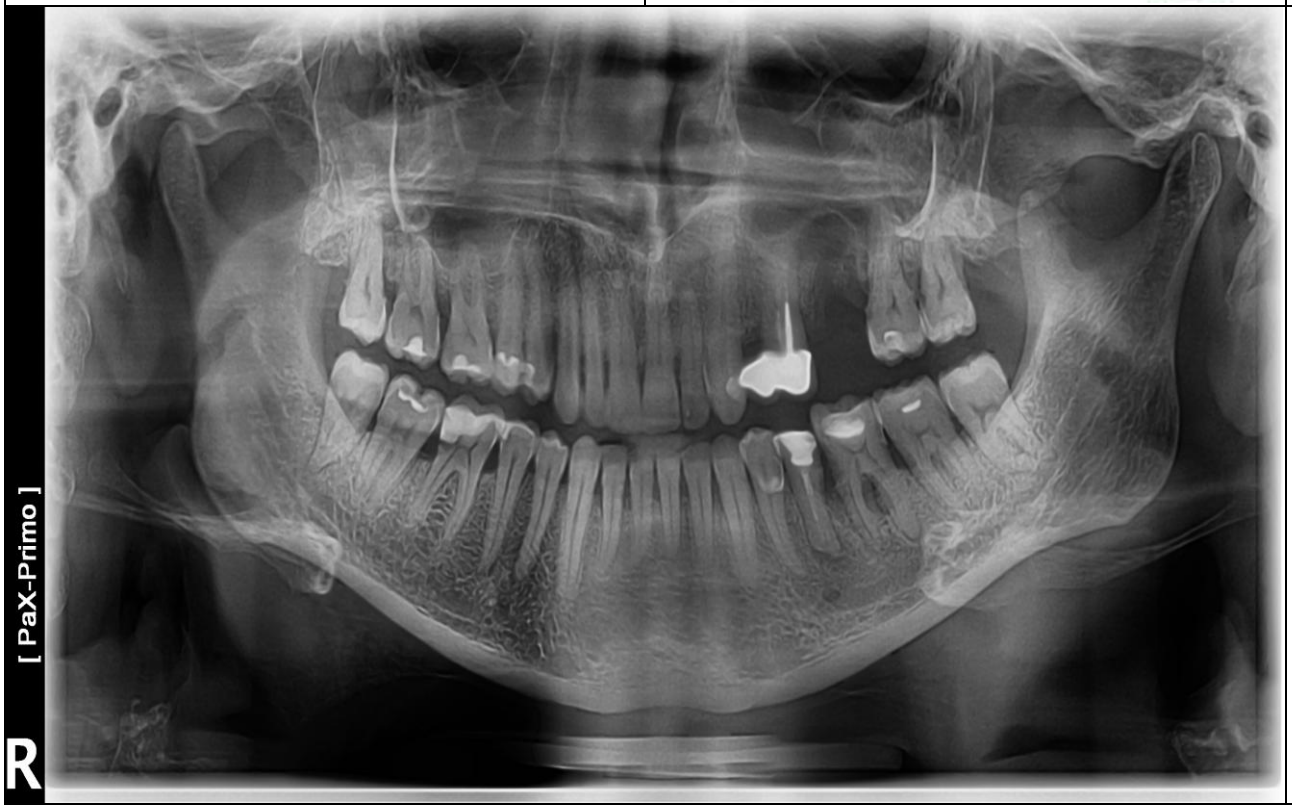		Опишіть панорамний рентген знімок: - Зуби верхньої щелепи; - Зуби нижньої щелепи; - Правий скронево-нижньощелепний суглоб; - Лівий скронево-нижньощелепний суглоб; - Носо-максилярна ділянка.

		1. Поставте діагноз. 2. Обґрунтуйте оптимальну конструкцію протезу.
		Опишіть панорамний рентген знімок: - Зуби верхньої щелепи; - Зуби нижньої щелепи; - Правий скронево-нижньощелепний суглоб; - Лівий скронево-нижньощелепний суглоб; - Носо-максилярна ділянка.

		1. Поставте діагноз. 2. Обґрунтуйте оптимальну конструкцію протезу.
		Опишіть панорамний рентген знімок: - Зуби верхньої щелепи; - Зуби нижньої щелепи; - Правий скронево-нижньощелепний суглоб; - Лівий скронево-нижньощелепний суглоб; - Носо-максилярна ділянка.

		1. Поставте діагноз. 2. Обґрунтуйте оптимальну конструкцію протезу.
		Опишіть панорамний рентген знімок: - Зуби верхньої щелепи; - Зуби нижньої щелепи; - Правий скронево-нижньощелепний суглоб; - Лівий скронево-нижньощелепний суглоб; - Носо-максилярна ділянка.

		1. Поставте діагноз. 2. Обґрунтуйте оптимальну конструкцію протезу.
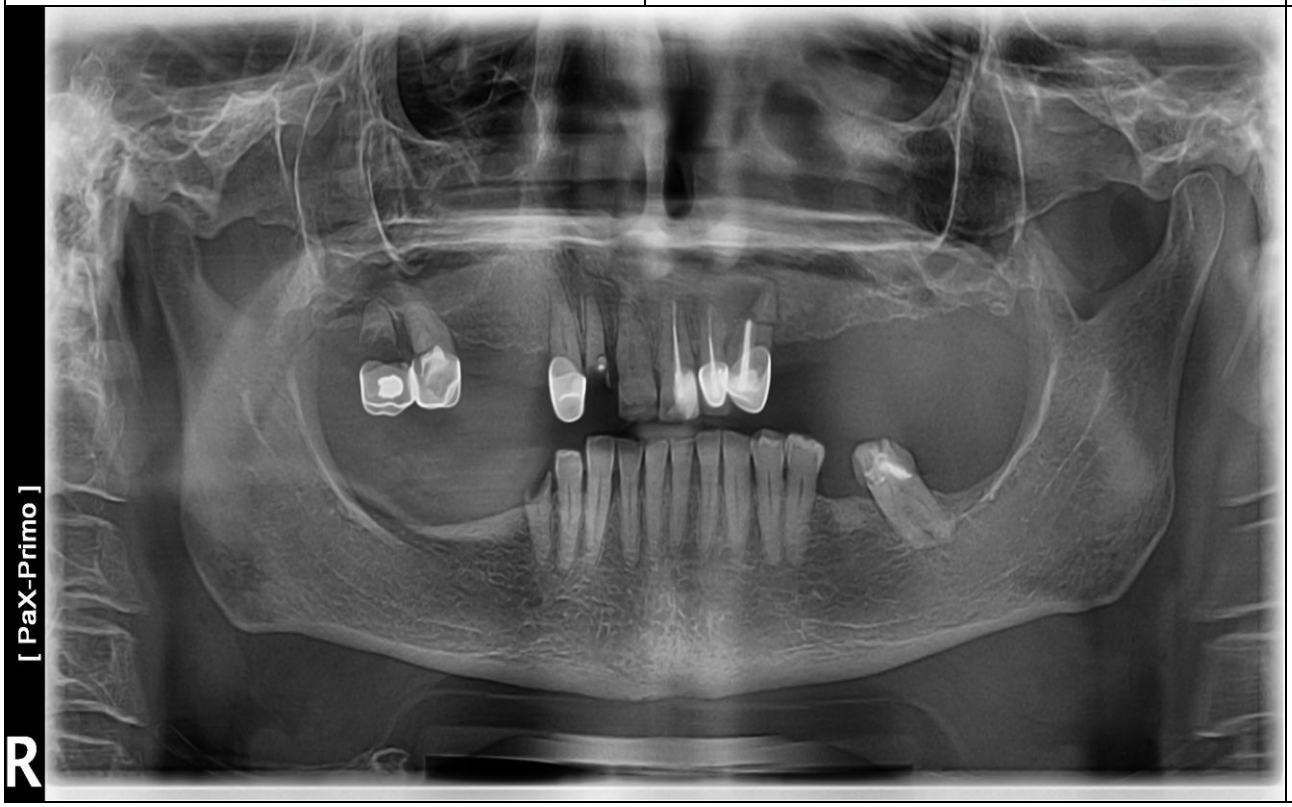		Опишіть панорамний рентген знімок: - Зуби верхньої щелепи; - Зуби нижньої щелепи; - Правий скронево-нижньощелепний суглоб; - Лівий скронево-нижньощелепний суглоб; - Носо-максилярна ділянка.

		1. Поставте діагноз. 2. Обґрунтуйте оптимальну конструкцію протезу.
		Опишіть панорамний рентген знімок: - Зуби верхньої щелепи; - Зуби нижньої щелепи; - Правий скронево-нижньощелепний суглоб; - Лівий скронево-нижньощелепний суглоб; - Носо-максилярна ділянка.

<table>
<tr>
<td> </td>
<td> </td>
<td>1. Поставте діагноз.
2. Обґрунтуйте оптимальну конструкцію протезу.</td>
</tr>
<tr>
<td colspan="2"> 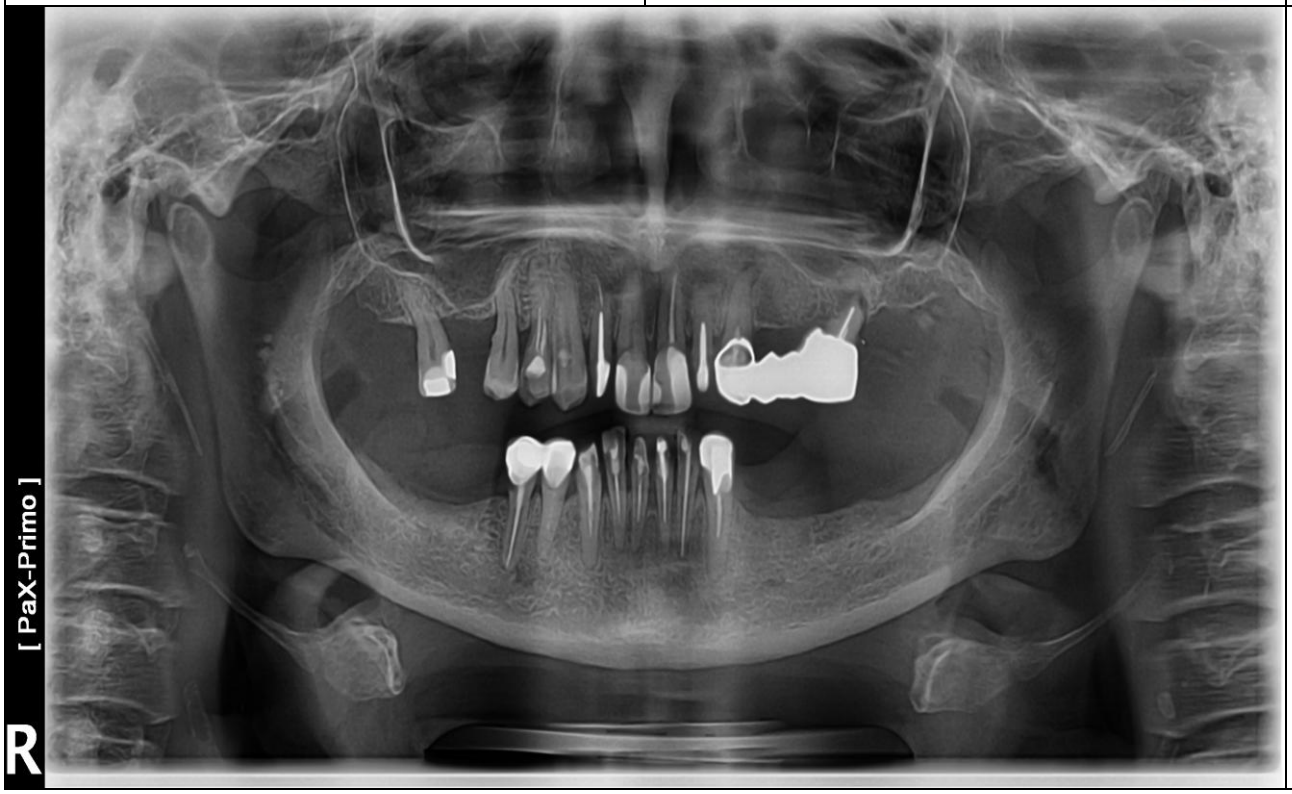
</td>
<td>Опишіть панорамний рентген знімок:
- Зуби верхньої щелепи;
- Зуби нижньої щелепи;
- Правий скронево-нижньощелепний суглоб;
- Лівий скронево-нижньощелепний суглоб;
- Носо-максилярна ділянка.</td>
</tr>
</table>

		1. Поставте діагноз. 2. Обґрунтуйте оптимальну конструкцію протезу.
		Опишіть панорамний рентген знімок: - Зуби верхньої щелепи; - Зуби нижньої щелепи; - Правий скронево-нижньощелепний суглоб; - Лівий скронево-нижньощелепний суглоб; - Носо-максилярна ділянка.

		1. Поставте діагноз. 2. Обґрунтуйте оптимальну конструкцію протезу.
		Опишіть панорамний рентген знімок: - Зуби верхньої щелепи; - Зуби нижньої щелепи; - Правий скронево-нижньощелепний суглоб; - Лівий скронево-нижньощелепний суглоб; - Носо-максилярна ділянка.

		1. Поставте діагноз. 2. Обґрунтуйте оптимальну конструкцію протезу.
		Опишіть панорамний рентген знімок: - Зуби верхньої щелепи; - Зуби нижньої щелепи; - Правий скронево-нижньощелепний суглоб; - Лівий скронево-нижньощелепний суглоб; - Носо-максилярна ділянка.

Різка рівномірна атрофія альвеолярного відростку 	Різка рівномірна атрофія альвеолярного відростку 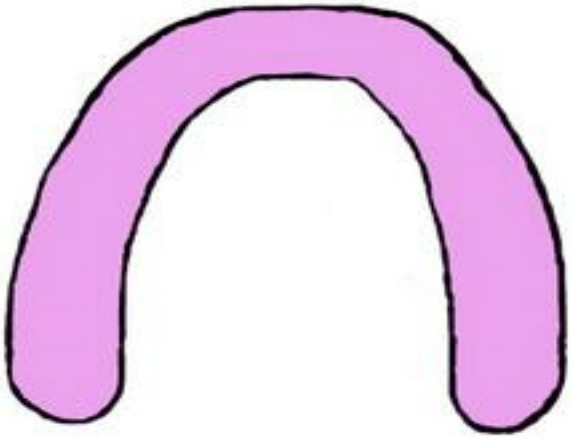	1. Поставте діагноз. 2. Обґрунтуйте оптимальну конструкцію протезу.
		Опишіть панорамний рентген знімок: - Зуби верхньої щелепи; - Зуби нижньої щелепи; - Правий скронево-нижньощелепний суглоб; - Лівий скронево-нижньощелепний суглоб; - Носо-максилярна ділянка.

	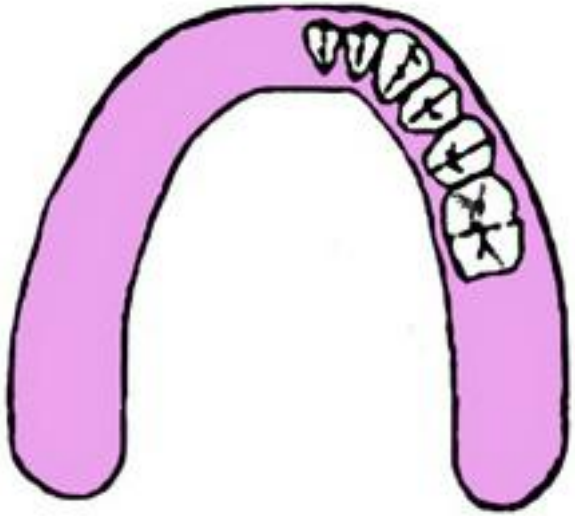	1. Поставте діагноз. 2. Обґрунтуйте оптимальну конструкцію протезу.
		Опишіть панорамний рентген знімок: - Зуби верхньої щелепи; - Зуби нижньої щелепи; - Правий скронево-нижньощелепний суглоб; - Лівий скронево-нижньощелепний суглоб; - Носо-максилярна ділянка.

		1. Поставте діагноз. 2. Обґрунтуйте оптимальну конструкцію протезу.
		Опишіть панорамний рентген знімок: - Зуби верхньої щелепи; - Зуби нижньої щелепи; - Правий скронево-нижньощелепний суглоб; - Лівий скронево-нижньощелепний суглоб; - Носо-максилярна ділянка.

		1. Поставте діагноз. 2. Обґрунтуйте оптимальну конструкцію протезу.
		Опишіть панорамний рентген знімок: - Зуби верхньої щелепи; - Зуби нижньої щелепи; - Правий скронево-нижньощелепний суглоб; - Лівий скронево-нижньощелепний суглоб; - Носо-максилярна ділянка.

		1. Поставте діагноз. 2. Обґрунтуйте оптимальну конструкцію протезу.
		Опишіть панорамний рентген знімок: - Зуби верхньої щелепи; - Зуби нижньої щелепи; - Правий скронево-нижньощелепний суглоб; - Лівий скронево-нижньощелепний суглоб; - Носо-максилярна ділянка.

		1. Поставте діагноз. 2. Обґрунтуйте оптимальну конструкцію протезу.
		Опишіть панорамний рентген знімок: - Зуби верхньої щелепи; - Зуби нижньої щелепи; - Правий скронево-нижньощелепний суглоб; - Лівий скронево-нижньощелепний суглоб; - Носо-максилярна ділянка.

		1. Поставте діагноз. 2. Обґрунтуйте оптимальну конструкцію протезу.
		Опишіть панорамний рентген знімок: - Зуби верхньої щелепи; - Зуби нижньої щелепи; - Правий скронево-нижньощелепний суглоб; - Лівий скронево-нижньощелепний суглоб; - Носо-максилярна ділянка.

1. Поставте діагноз.
2. Обґрунтуйте оптимальну конструкцію протезу.

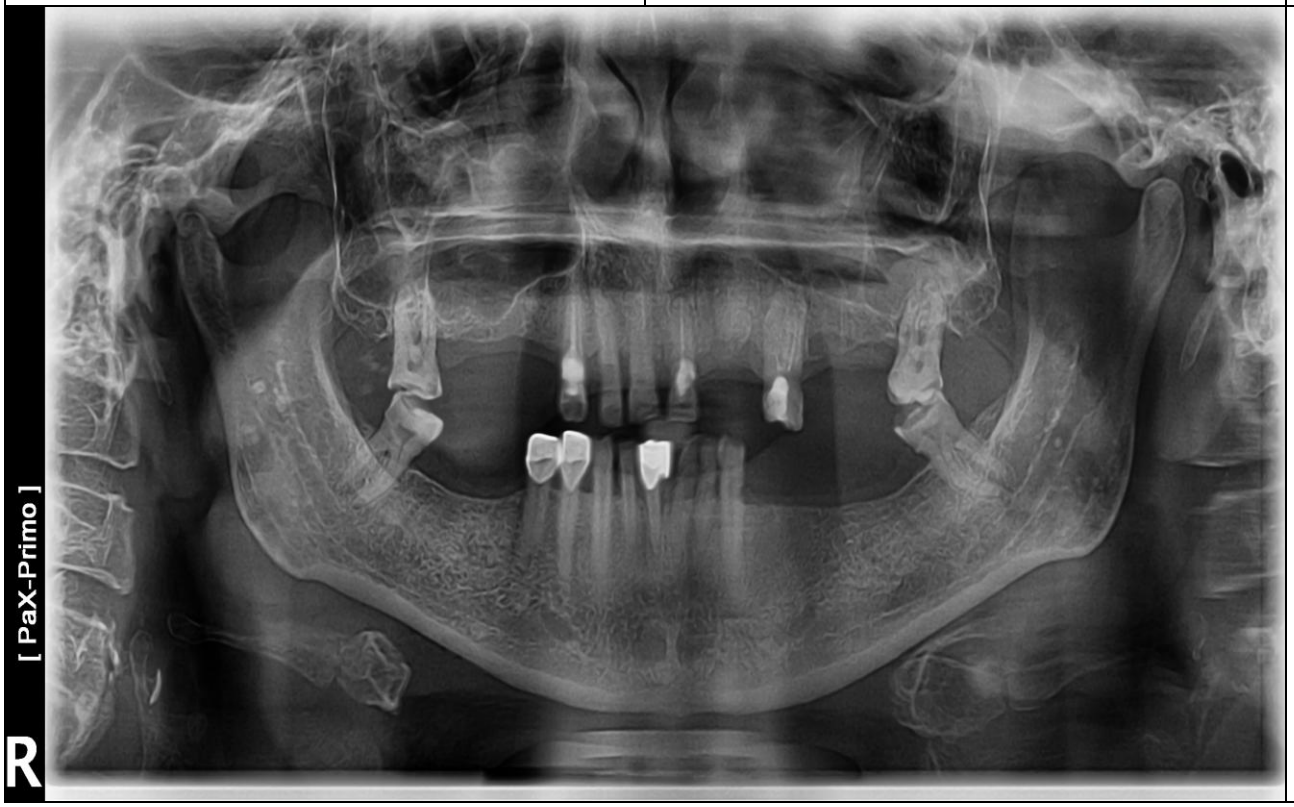

Опишіть панорамний рентген знімок:
- Зуби верхньої щелепи;
- Зуби нижньої щелепи;
- Правий скронево-нижньощелепний суглоб;
- Лівий скронево-нижньощелепний суглоб;
- Носо-максилярна ділянка.

		1. Поставте діагноз. 2. Обґрунтуйте оптимальну конструкцію протезу.
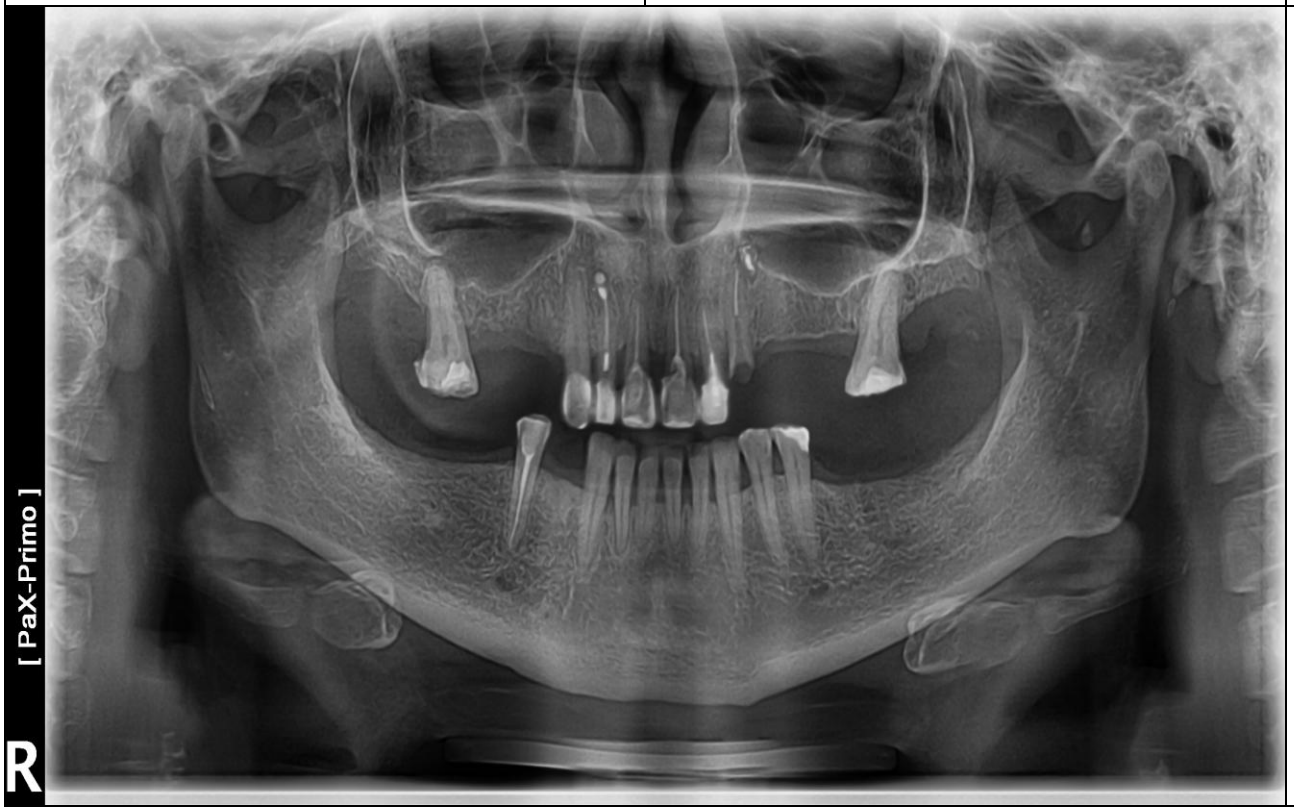		Опишіть панорамний рентген знімок: - Зуби верхньої щелепи; - Зуби нижньої щелепи; - Правий скронево-нижньощелепний суглоб; - Лівий скронево-нижньощелепний суглоб; - Носо-максилярна ділянка.

		1. Поставте діагноз. 2. Обґрунтуйте оптимальну конструкцію протезу.
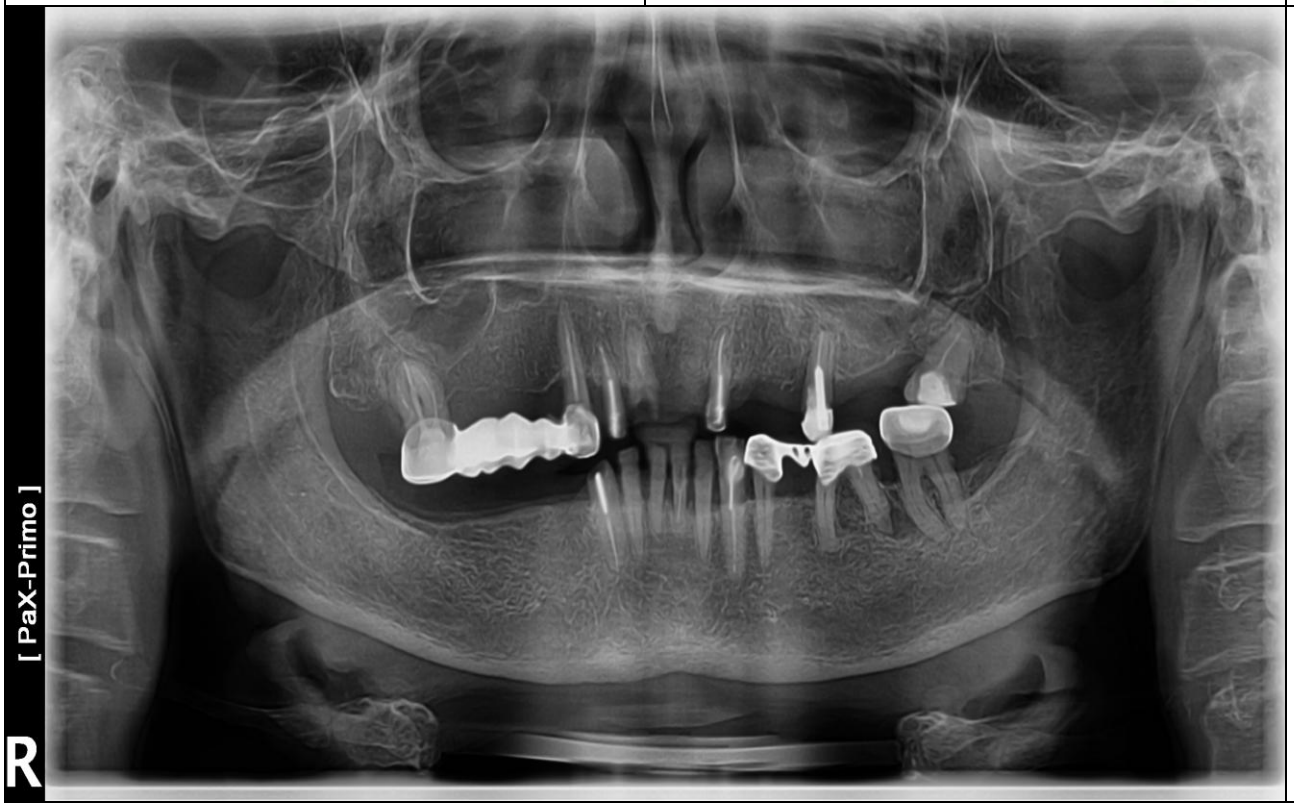		Опишіть панорамний рентген знімок: - Зуби верхньої щелепи; - Зуби нижньої щелепи; - Правий скронево-нижньощелепний суглоб; - Лівий скронево-нижньощелепний суглоб; - Носо-максилярна ділянка.

1. Поставте діагноз.
2. Обґрунтуйте оптимальну конструкцію протезу.

Опишіть панорамний рентген знімок:
- Зуби верхньої щелепи;
- Зуби нижньої щелепи;
- Правий скронево-нижньощелепний суглоб;
- Лівий скронево-нижньощелепний суглоб;
- Носо-максилярна ділянка.

		1. Поставте діагноз. 2. Обґрунтуйте оптимальну конструкцію протезу.
		Опишіть панорамний рентген знімок: - Зуби верхньої щелепи; - Зуби нижньої щелепи; - Правий скронево-нижньощелепний суглоб; - Лівий скронево-нижньощелепний суглоб; - Носо-максилярна ділянка.

		1. Поставте діагноз. 2. Обґрунтуйте оптимальну конструкцію протезу.
		Опишіть панорамний рентген знімок: - Зуби верхньої щелепи; - Зуби нижньої щелепи; - Правий скронево-нижньощелепний суглоб; - Лівий скронево-нижньощелепний суглоб; - Носо-максилярна ділянка.

		1. Поставте діагноз. 2. Обґрунтуйте оптимальну конструкцію протезу.
		Опишіть панорамний рентген знімок: - Зуби верхньої щелепи; - Зуби нижньої щелепи; - Правий скронево-нижньощелепний суглоб; - Лівий скронево-нижньощелепний суглоб; - Носо-максилярна ділянка.

		1. Поставте діагноз. 2. Обґрунтуйте оптимальну конструкцію протезу.
		Опишіть панорамний рентген знімок: - Зуби верхньої щелепи; - Зуби нижньої щелепи; - Правий скронево-нижньощелепний суглоб; - Лівий скронево-нижньощелепний суглоб; - Носо-максилярна ділянка.

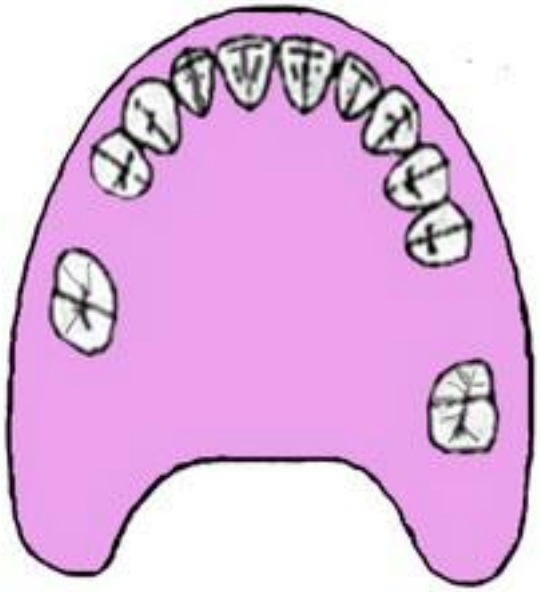		1. Поставте діагноз. 2. Обґрунтуйте оптимальну конструкцію протезу.
		Опишіть панорамний рентген знімок: - Зуби верхньої щелепи; - Зуби нижньої щелепи; - Правий скронево-нижньощелепний суглоб; - Лівий скронево-нижньощелепний суглоб; - Носо-максилярна ділянка.

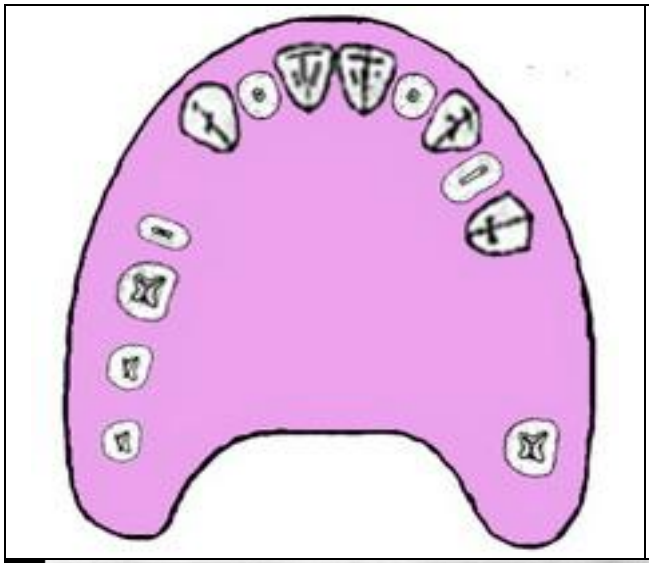	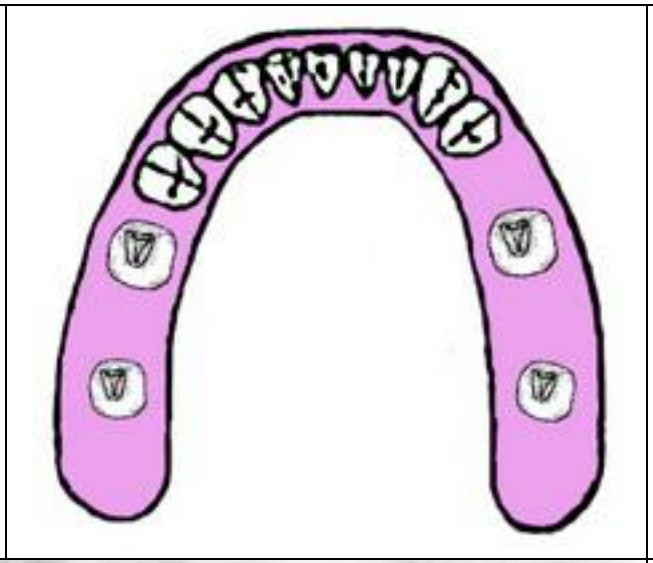	1. Поставте діагноз. 2. Обґрунтуйте оптимальну конструкцію протезу.
		Опишіть панорамний рентген знімок: - Зуби верхньої щелепи; - Зуби нижньої щелепи; - Правий скронево-нижньощелепний суглоб; - Лівий скронево-нижньощелепний суглоб; - Носо-максилярна ділянка.

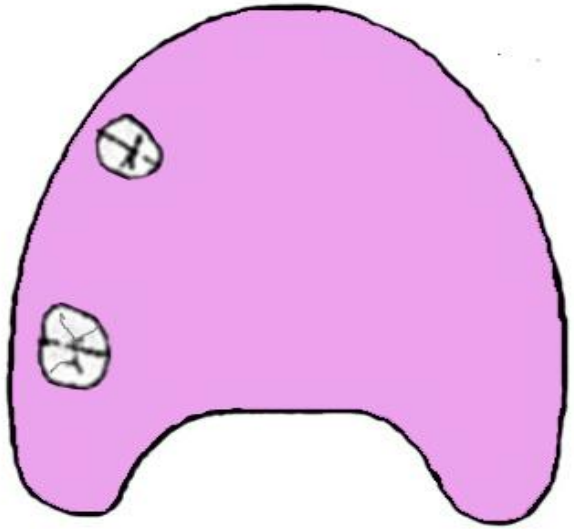		1. Поставте діагноз. 2. Обґрунтуйте оптимальну конструкцію протезу.
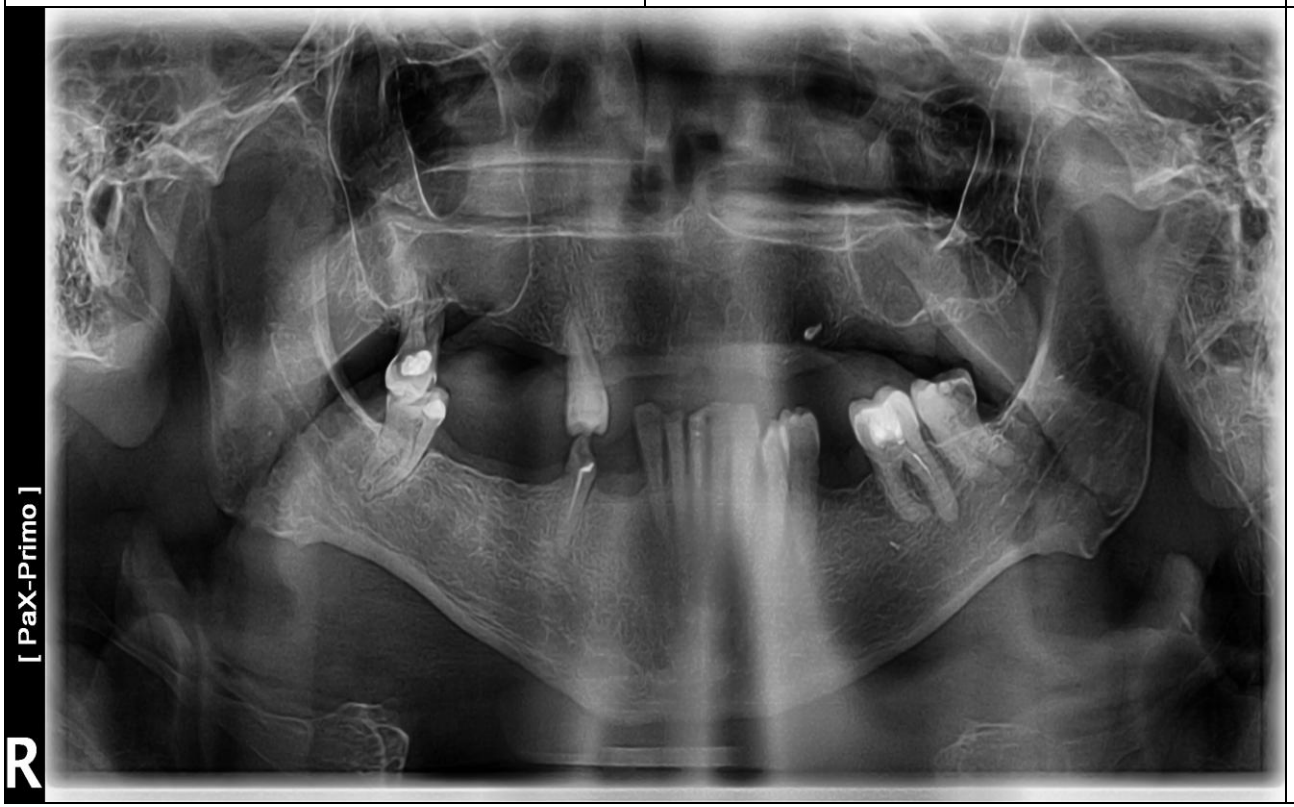		Опишіть панорамний рентген знімок: - Зуби верхньої щелепи; - Зуби нижньої щелепи; - Правий скронево-нижньощелепний суглоб; - Лівий скронево-нижньощелепний суглоб; - Носо-максилярна ділянка.

		1. Поставте діагноз. 2. Обґрунтуйте оптимальну конструкцію протезу.
		Опишіть панорамний рентген знімок: - Зуби верхньої щелепи; - Зуби нижньої щелепи; - Правий скронево-нижньощелепний суглоб; - Лівий скронево-нижньощелепний суглоб; - Носо-максилярна ділянка.

		1. Поставте діагноз. 2. Обґрунтуйте оптимальну конструкцію протезу.
		Опишіть панорамний рентген знімок: - Зуби верхньої щелепи; - Зуби нижньої щелепи; - Правий скронево-нижньощелепний суглоб; - Лівий скронево-нижньощелепний суглоб; - Носо-максилярна ділянка.

1. Поставте діагноз.
2. Обґрунтуйте оптимальну конструкцію протезу.

Опишіть панорамний рентген знімок:
- Зуби верхньої щелепи;
- Зуби нижньої щелепи;
- Правий скронево-нижньощелепний суглоб;
- Лівий скронево-нижньощелепний суглоб;
- Носо-максилярна ділянка.

		1. Поставте діагноз. 2. Обґрунтуйте оптимальну конструкцію протезу.
		Опишіть панорамний рентген знімок: - Зуби верхньої щелепи; - Зуби нижньої щелепи; - Правий скронево-нижньощелепний суглоб; - Лівий скронево-нижньощелепний суглоб; - Носо-максилярна ділянка.

		1. Поставте діагноз. 2. Обґрунтуйте оптимальну конструкцію протезу.
		Опишіть панорамний рентген знімок: - Зуби верхньої щелепи; - Зуби нижньої щелепи; - Правий скронево-нижньощелепний суглоб; - Лівий скронево-нижньощелепний суглоб; - Носо-максилярна ділянка.

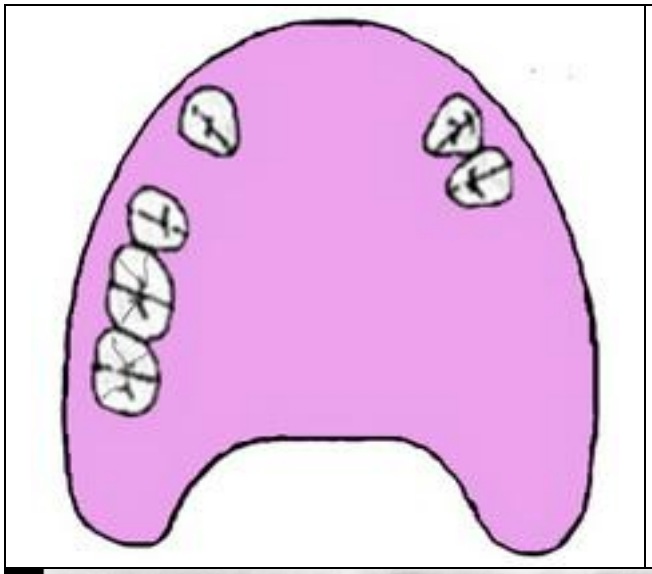

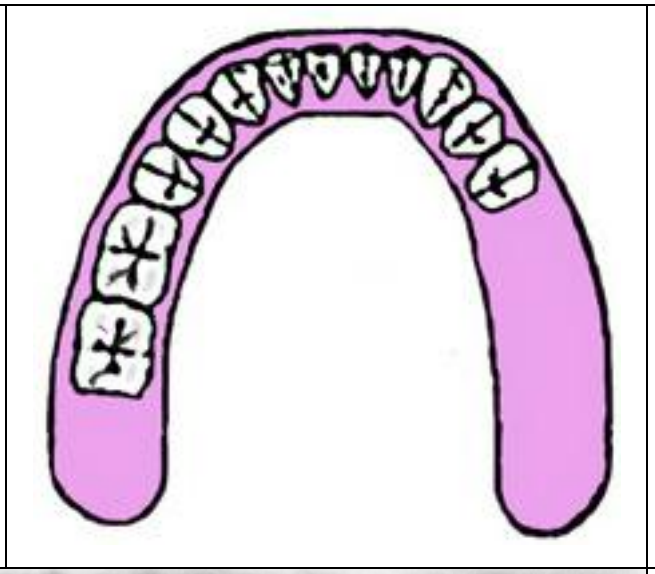

1. Поставте діагноз.
2. Обґрунтуйте оптимальну конструкцію протезу.

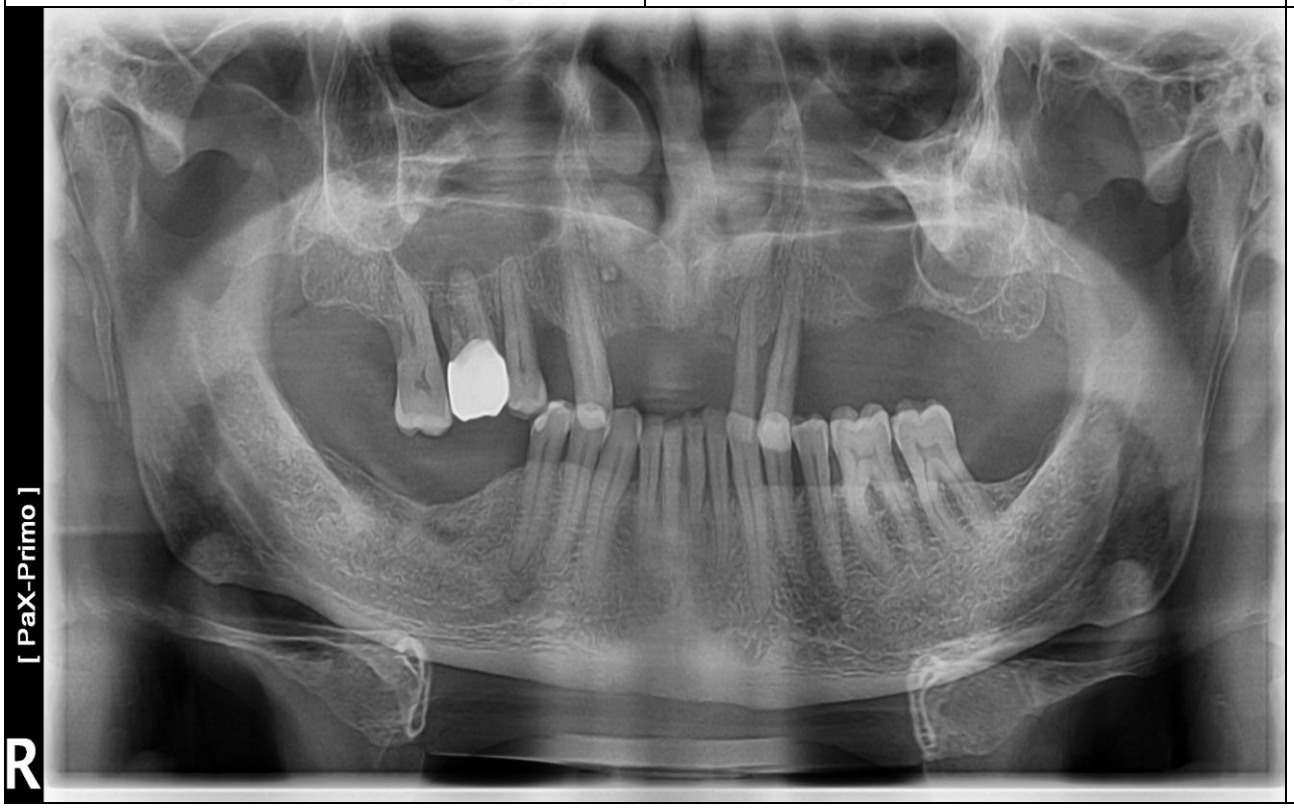

Опишіть панорамний рентген знімок:
- Зуби верхньої щелепи;
- Зуби нижньої щелепи;
- Правий скронево-нижньощелепний суглоб;
- Лівий скронево-нижньощелепний суглоб;
- Носо-максилярна ділянка.

		1. Поставте діагноз. 2. Обґрунтуйте оптимальну конструкцію протезу.
		Опишіть панорамний рентген знімок: - Зуби верхньої щелепи; - Зуби нижньої щелепи; - Правий скронево-нижньощелепний суглоб; - Лівий скронево-нижньощелепний суглоб; - Носо-максилярна ділянка.

		1. Поставте діагноз. 2. Обґрунтуйте оптимальну конструкцію протезу.
		Опишіть панорамний рентген знімок: - Зуби верхньої щелепи; - Зуби нижньої щелепи; - Правий скронево-нижньощелепний суглоб; - Лівий скронево-нижньощелепний суглоб; - Носо-максилярна ділянка.

		1. Поставте діагноз. 2. Обґрунтуйте оптимальну конструкцію протезу.
		Опишіть панорамний рентген знімок: - Зуби верхньої щелепи; - Зуби нижньої щелепи; - Правий скронево-нижньощелепний суглоб; - Лівий скронево-нижньощелепний суглоб; - Носо-максилярна ділянка.

	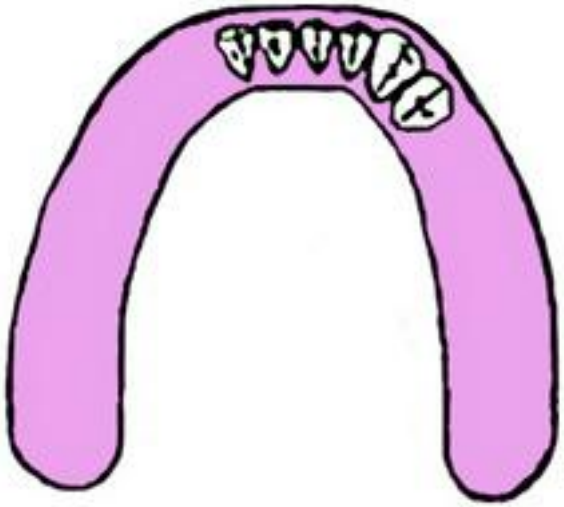	1.Поставте діагноз. 2.Обґрунтуйте оптимальну конструкцію протезу.
		Опишіть панорамний рентген знімок: - Зуби верхньої щелепи; - Зуби нижньої щелепи; - Правий скронево-нижньощелепний суглоб; - Лівий скронево-нижньощелепний суглоб; - Носо-максилярна ділянка.

	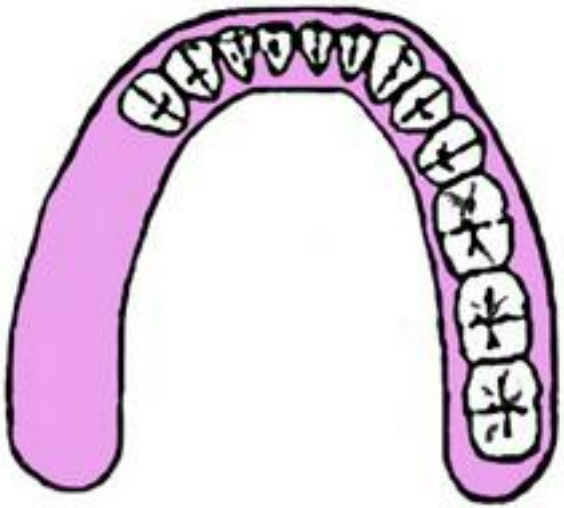	1.Поставте діагноз. 2.Обґрунтуйте оптимальну конструкцію протезу.
		Опишіть панорамний рентген знімок: - Зуби верхньої щелепи; - Зуби нижньої щелепи; - Правий скронево-нижньощелепний суглоб; - Лівий скронево-нижньощелепний суглоб; - Носо-максилярна ділянка.

		1. Поставте діагноз. 2. Обґрунтуйте оптимальну конструкцію протезу.
		Опишіть панорамний рентген знімок: - Зуби верхньої щелепи; - Зуби нижньої щелепи; - Правий скронево-нижньощелепний суглоб; - Лівий скронево-нижньощелепний суглоб; - Носо-максилярна ділянка.

		1. Поставте діагноз. 2. Обґрунтуйте оптимальну конструкцію протезу.
		Опишіть панорамний рентген знімок: - Зуби верхньої щелепи; - Зуби нижньої щелепи; - Правий скронево-нижньощелепний суглоб; - Лівий скронево-нижньощелепний суглоб; - Носо-максилярна ділянка.

		1. Поставте діагноз. 2. Обґрунтуйте оптимальну конструкцію протезу.
		Опишіть панорамний рентген знімок: - Зуби верхньої щелепи; - Зуби нижньої щелепи; - Правий скронево-нижньощелепний суглоб; - Лівий скронево-нижньощелепний суглоб; - Носо-максилярна ділянка.

		1. Поставте діагноз. 2. Обґрунтуйте оптимальну конструкцію протезу.
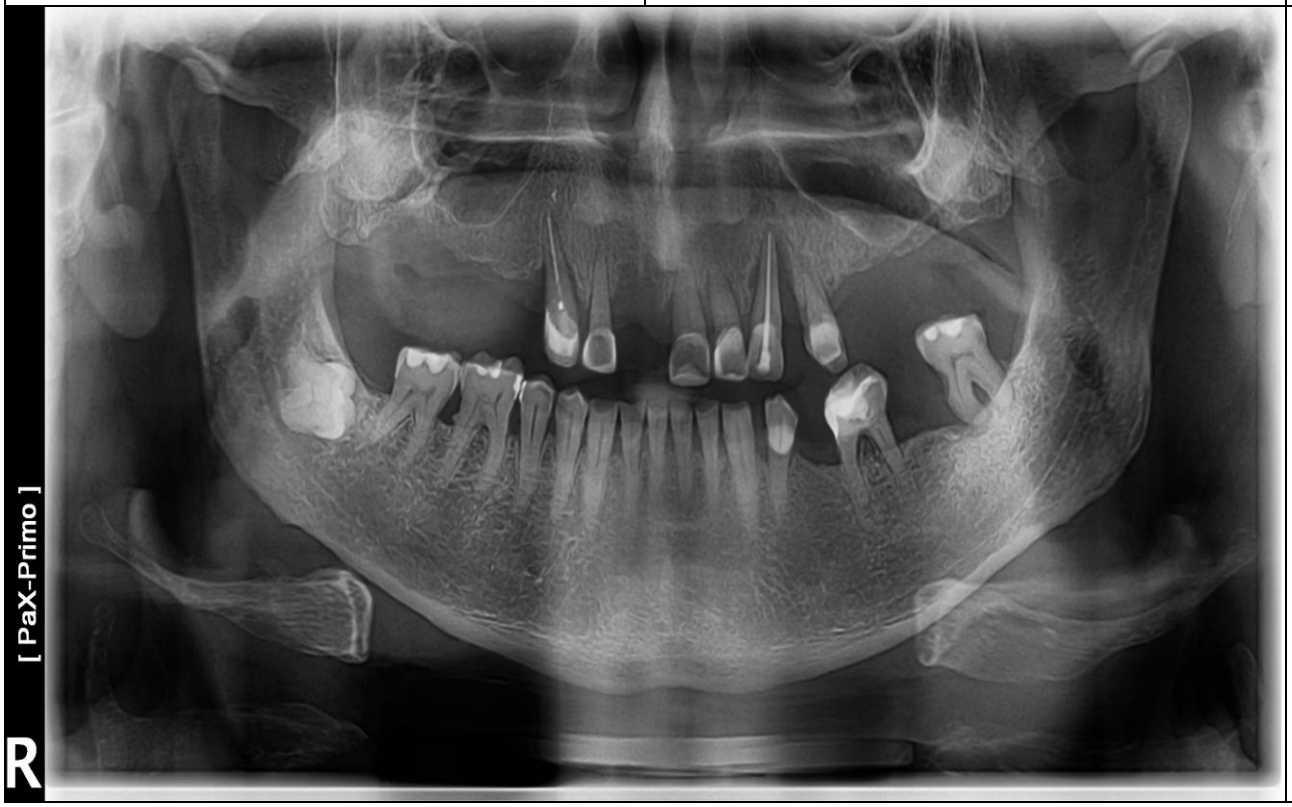		Опишіть панорамний рентген знімок: - Зуби верхньої щелепи; - Зуби нижньої щелепи; - Правий скронево-нижньощелепний суглоб; - Лівий скронево-нижньощелепний суглоб; - Носо-максилярна ділянка.

		1. Поставте діагноз. 2. Обґрунтуйте оптимальну конструкцію протезу.
		Опишіть панорамний рентген знімок: - Зуби верхньої щелепи; - Зуби нижньої щелепи; - Правий скронево-нижньощелепний суглоб; - Лівий скронево-нижньощелепний суглоб; - Носо-максилярна ділянка.

		1. Поставте діагноз. 2. Обґрунтуйте оптимальну конструкцію протезу.
		Опишіть панорамний рентген знімок: - Зуби верхньої щелепи; - Зуби нижньої щелепи; - Правий скронево-нижньощелепний суглоб; - Лівий скронево-нижньощелепний суглоб; - Носо-максилярна ділянка.

	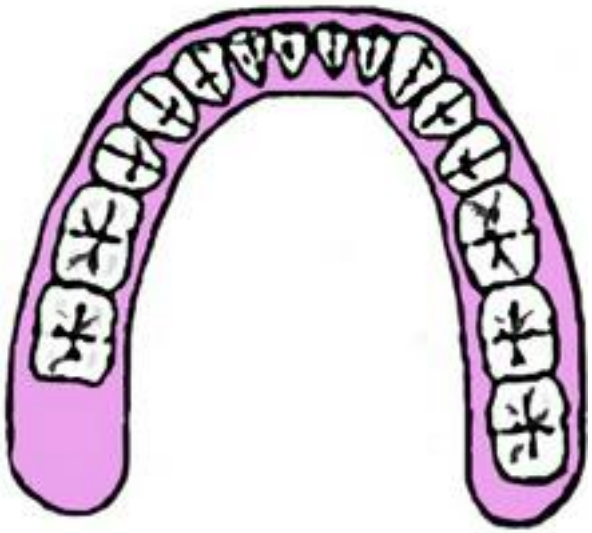	1. Поставте діагноз. 2. Обґрунтуйте оптимальну конструкцію протезу.
		Опишіть панорамний рентген знімок: - Зуби верхньої щелепи; - Зуби нижньої щелепи; - Правий скронево-нижньощелепний суглоб; - Лівий скронево-нижньощелепний суглоб; - Носо-максилярна ділянка.

		1. Поставте діагноз. 2. Обґрунтуйте оптимальну конструкцію протезу.
		Опишіть панорамний рентген знімок: - Зуби верхньої щелепи; - Зуби нижньої щелепи; - Правий скронево-нижньощелепний суглоб; - Лівий скронево-нижньощелепний суглоб; - Носо-максилярна ділянка.

		1. Поставте діагноз. 2. Обґрунтуйте оптимальну конструкцію протезу.
		Опишіть панорамний рентген знімок: - Зуби верхньої щелепи; - Зуби нижньої щелепи; - Правий скронево-нижньощелепний суглоб; - Лівий скронево-нижньощелепний суглоб; - Носо-максилярна ділянка.

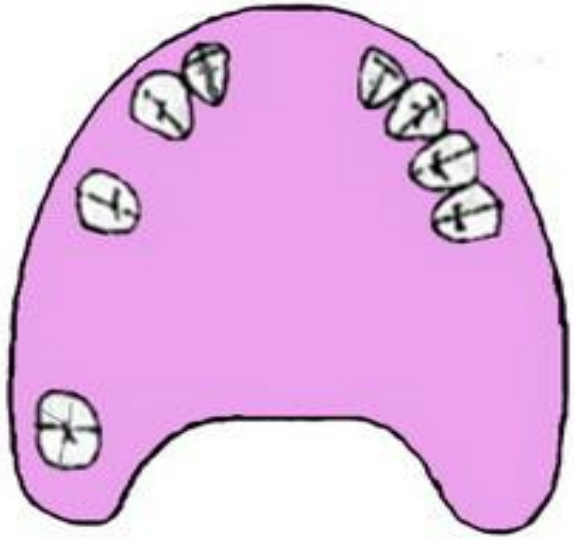		1. Поставте діагноз. 2. Обґрунтуйте оптимальну конструкцію протезу.
		Опишіть панорамний рентген знімок: - Зуби верхньої щелепи; - Зуби нижньої щелепи; - Правий скронево-нижньощелепний суглоб; - Лівий скронево-нижньощелепний суглоб; - Носо-максилярна ділянка.

		1. Поставте діагноз. 2. Обґрунтуйте оптимальну конструкцію протезу.
		Опишіть панорамний рентген знімок: - Зуби верхньої щелепи; - Зуби нижньої щелепи; - Правий скронево-нижньощелепний суглоб; - Лівий скронево-нижньощелепний суглоб; - Носо-максилярна ділянка.

		1. Поставте діагноз. 2. Обґрунтуйте оптимальну конструкцію протезу.
		Опишіть панорамний рентген знімок: - Зуби верхньої щелепи; - Зуби нижньої щелепи; - Правий скронево-нижньощелепний суглоб; - Лівий скронево-нижньощелепний суглоб; - Носо-максилярна ділянка.

		1. Поставте діагноз. 2. Обґрунтуйте оптимальну конструкцію протезу.
		Опишіть панорамний рентген знімок: - Зуби верхньої щелепи; - Зуби нижньої щелепи; - Правий скронево-нижньощелепний суглоб; - Лівий скронево-нижньощелепний суглоб; - Носо-максилярна ділянка.

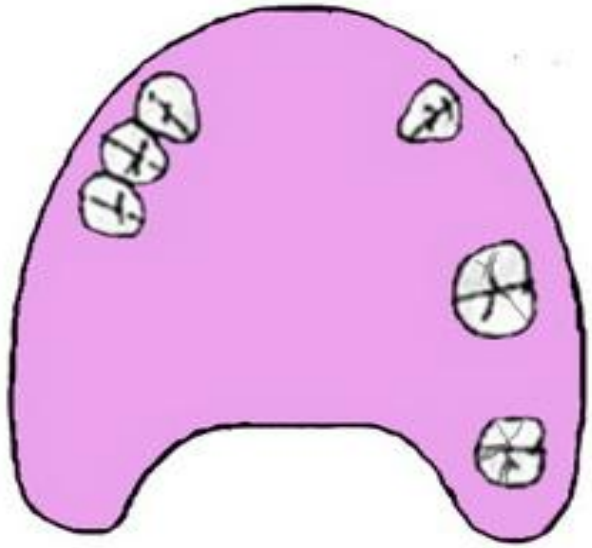

1. Поставте діагноз.
2. Обґрунтуйте оптимальну конструкцію протезу.

Опишіть панорамний рентген знімок:
- Зуби верхньої щелепи;
- Зуби нижньої щелепи;
- Правий скронево-нижньощелепний суглоб;
- Лівий скронево-нижньощелепний суглоб;
- Носо-максилярна ділянка.

		1. Поставте діагноз. 2. Обґрунтуйте оптимальну конструкцію протезу.
		Опишіть панорамний рентген знімок: - Зуби верхньої щелепи; - Зуби нижньої щелепи; - Правий скронево-нижньощелепний суглоб; - Лівий скронево-нижньощелепний суглоб; - Носо-максилярна ділянка.

1. Поставте діагноз
2. Обґрунтуйте оптимальну конструкцію протезу

Опишіть панорамний рентген знімок:
- Зуби верхньої щелепи;
- Зуби нижньої щелепи;
- Правий скронево-нижньощелепний суглоб;
- Лівий скронево-нижньощелепний суглоб;
- Носо-максилярна ділянка.

		1. Поставте діагноз 2. Обґрунтуйте оптимальну конструкцію протезу
		Опишіть панорамний рентген знімок: - Зуби верхньої щелепи; - Зуби нижньої щелепи; - Правий скронево-нижньощелепний суглоб; - Лівий скронево-нижньощелепний суглоб; - Носо-максилярна ділянка.

	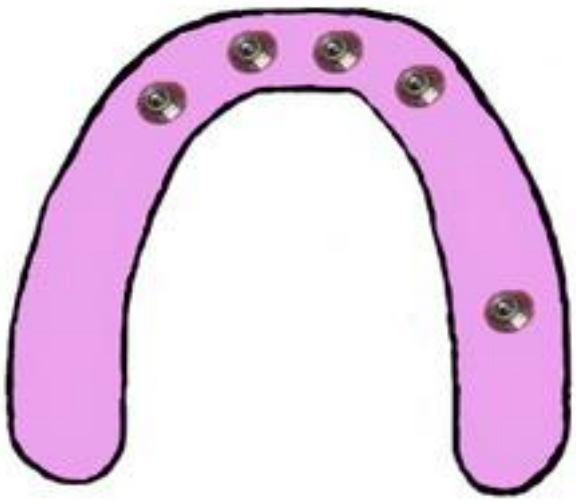	1. Поставте діагноз. 2. Обґрунтуйте оптимальну конструкцію протезу.
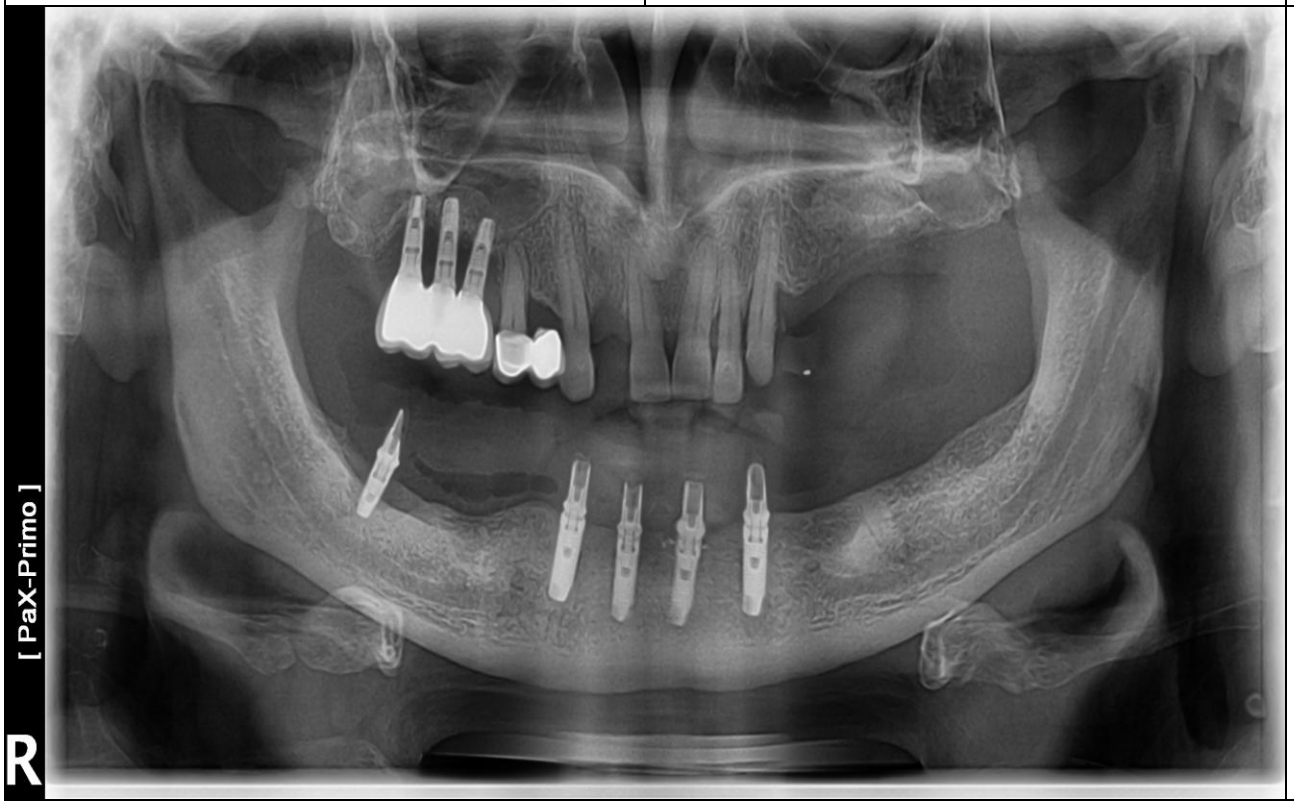		Опишіть панорамний рентген знімок: - Зуби верхньої щелепи; - Зуби нижньої щелепи; - Правий скронево-нижньощелепний суглоб; - Лівий скронево-нижньощелепний суглоб; - Носо-максилярна ділянка.

		1. Поставте діагноз. 2. Обґрунтуйте оптимальну конструкцію протезу.
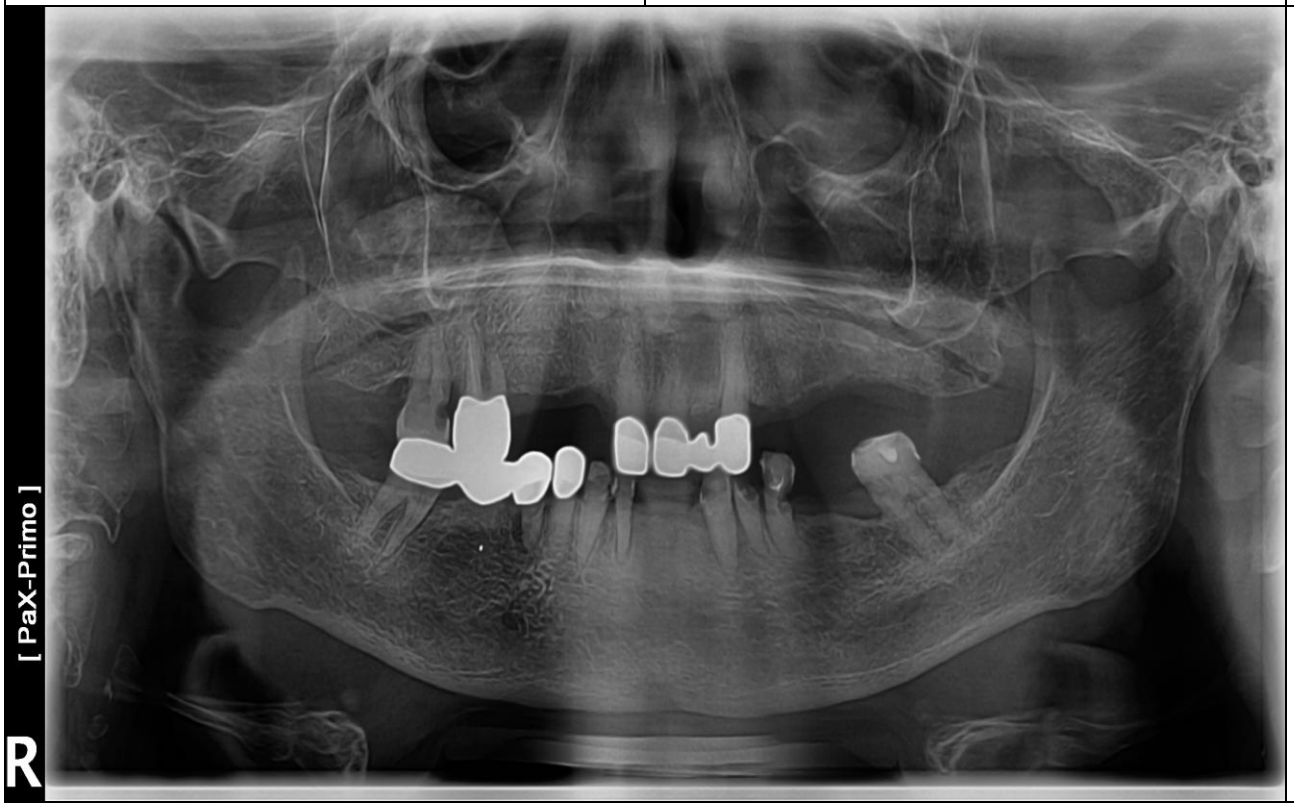		Опишіть панорамний рентген знімок: - Зуби верхньої щелепи; - Зуби нижньої щелепи; - Правий скронево-нижньощелепний суглоб; - Лівий скронево-нижньощелепний суглоб; - Носо-максилярна ділянка.

1. Поставте діагноз.
2. Обґрунтуйте оптимальну конструкцію протезу.

Опишіть панорамний рентген знімок:
- Зуби верхньої щелепи;
- Зуби нижньої щелепи;
- Правий скронево-нижньощелепний суглоб;
- Лівий скронево-нижньощелепний суглоб;
- Носо-максилярна ділянка.

1. Поставте діагноз.
2. Обґрунтуйте оптимальну конструкцію протезу.

Опишіть панорамний рентген знімок:
- Зуби верхньої щелепи;
- Зуби нижньої щелепи;
- Правий скронево-нижньощелепний суглоб;
- Лівий скронево-нижньощелепний суглоб;
- Носо-максилярна ділянка.

1. Поставте діагноз.
2. Обґрунтуйте оптимальну конструкцію протезу.

Опишіть панорамний рентген знімок:
- Зуби верхньої щелепи;
- Зуби нижньої щелепи;
- Правий скронево-нижньощелепний суглоб;
- Лівий скронево-нижньощелепний суглоб;
- Носо-максилярна ділянка.

		1. Поставте діагноз. 2. Обґрунтуйте оптимальну конструкцію протезу.
		Опишіть панорамний рентген знімок: - Зуби верхньої щелепи; - Зуби нижньої щелепи; - Правий скронево-нижньощелепний суглоб; - Лівий скронево-нижньощелепний суглоб; - Носо-максилярна ділянка.

1. Поставте діагноз.
2. Обґрунтуйте оптимальну конструкцію протезу.

Опишіть панорамний рентген знімок:
- Зуби верхньої щелепи;
- Зуби нижньої щелепи;
- Правий скронево-нижньощелепний суглоб;
- Лівий скронево-нижньощелепний суглоб;
- Носо-максилярна ділянка.

		1. Поставте діагноз. 2. Обґрунтуйте оптимальну конструкцію протезу.
		Опишіть панорамний рентген знімок: - Зуби верхньої щелепи; - Зуби нижньої щелепи; - Правий скронево-нижньощелепний суглоб; - Лівий скронево-нижньощелепний суглоб; - Носо-максилярна ділянка.

		1. Поставте діагноз. 2. Обґрунтуйте оптимальну конструкцію протезу.
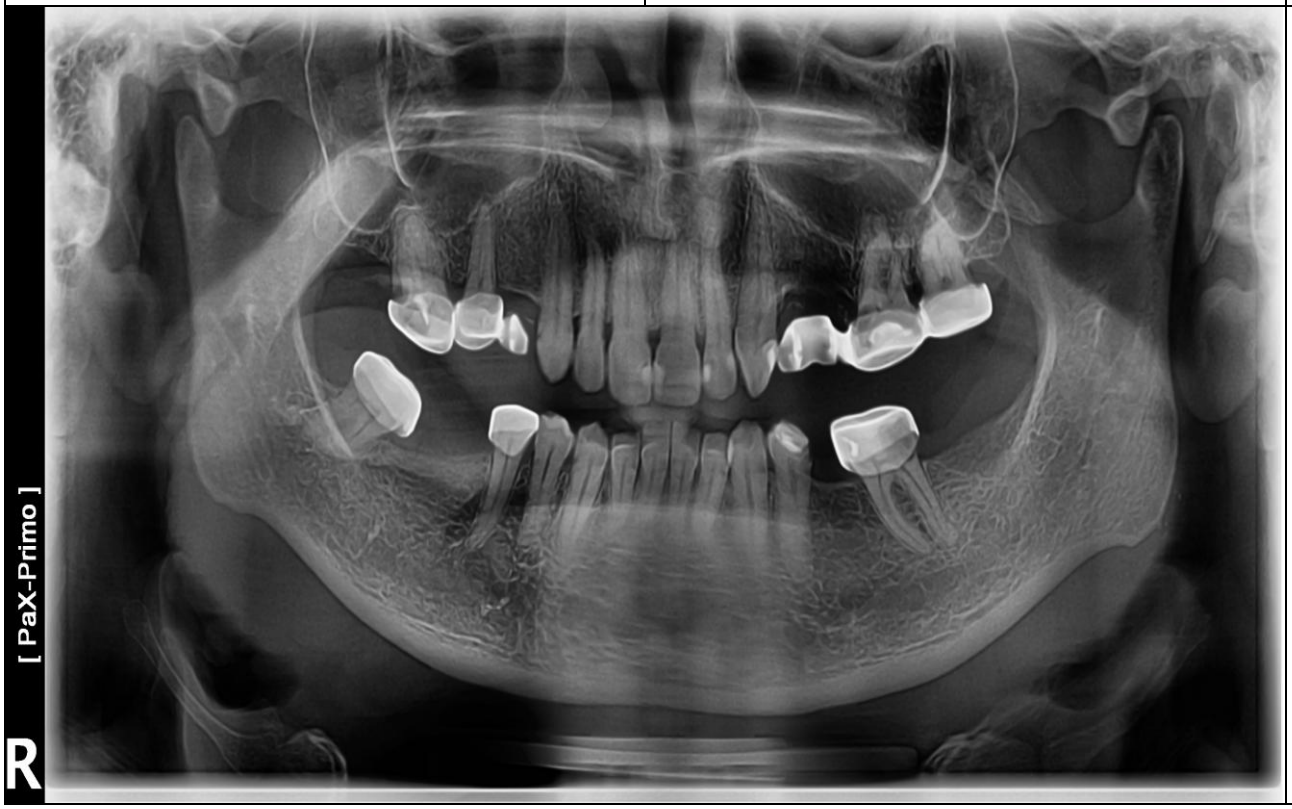		Опишіть панорамний рентген знімок: - Зуби верхньої щелепи; - Зуби нижньої щелепи; - Правий скронево-нижньощелепний суглоб; - Лівий скронево-нижньощелепний суглоб; - Носо-максилярна ділянка.

		1. Поставте діагноз. 2. Обґрунтуйте оптимальну конструкцію протезу.
		Опишіть панорамний рентген знімок: - Зуби верхньої щелепи; - Зуби нижньої щелепи; - Правий скронево-нижньощелепний суглоб; - Лівий скронево-нижньощелепний суглоб; - Носо-максилярна ділянка.

		1. Поставте діагноз. 2. Обґрунтуйте оптимальну конструкцію протезу.
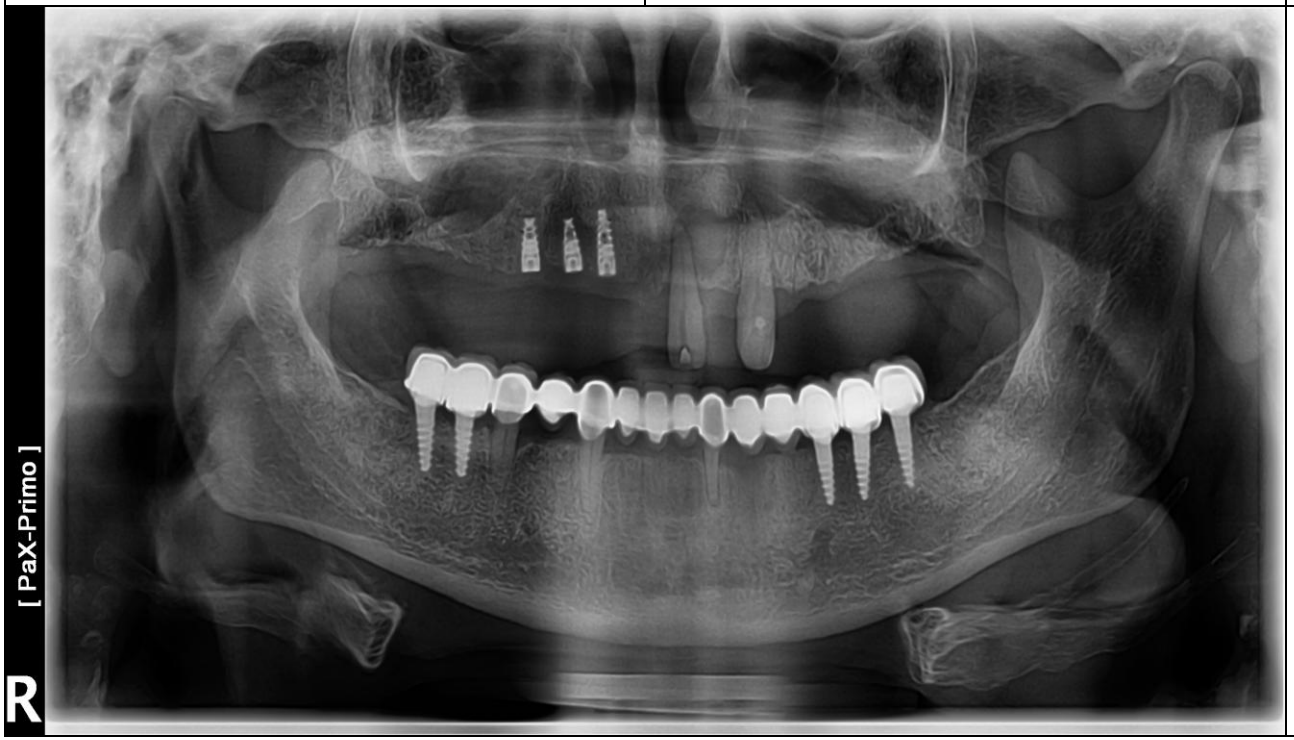		Опишіть панорамний рентген знімок: - Зуби верхньої щелепи; - Зуби нижньої щелепи; - Правий скронево-нижньощелепний суглоб; - Лівий скронево-нижньощелепний суглоб; - Носо-максилярна ділянка.

		1. Поставте діагноз. 2. Обґрунтуйте оптимальну конструкцію протезу.
		Опишіть панорамний рентген знімок: - Зуби верхньої щелепи; - Зуби нижньої щелепи; - Правий скронево-нижньощелепний суглоб; - Лівий скронево-нижньощелепний суглоб; - Носо-максилярна ділянка.

		1. Поставте діагноз. 2. Обґрунтуйте оптимальну конструкцію протезу.
		Опишіть панорамний рентген знімок: - Зуби верхньої щелепи; - Зуби нижньої щелепи; - Правий скронево-нижньощелепний суглоб; - Лівий скронево-нижньощелепний суглоб; - Носо-максилярна ділянка.

		1. Поставте діагноз. 2. Обґрунтуйте оптимальну конструкцію протезу.
		Опишіть панорамний рентген знімок: - Зуби верхньої щелепи; - Зуби нижньої щелепи; - Правий скронево-нижньощелепний суглоб; - Лівий скронево-нижньощелепний суглоб; - Носо-максилярна ділянка.

		1. Поставте діагноз. 2. Обґрунтуйте оптимальну конструкцію протезу.
		Опишіть панорамний рентген знімок: - Зуби верхньої щелепи; - Зуби нижньої щелепи; - Правий скронево-нижньощелепний суглоб; - Лівий скронево-нижньощелепний суглоб; - Носо-максилярна ділянка.

		1. Поставте діагноз. 2. Обґрунтуйте оптимальну конструкцію протезу.
		Опишіть панорамний рентген знімок: - Зуби верхньої щелепи; - Зуби нижньої щелепи; - Правий скронево-нижньощелепний суглоб; - Лівий скронево-нижньощелепний суглоб; - Носо-максилярна ділянка.

		1. Поставте діагноз. 2. Обґрунтуйте оптимальну конструкцію протезу.
		Опишіть панорамний рентген знімок: - Зуби верхньої щелепи; - Зуби нижньої щелепи; - Правий скронево-нижньощелепний суглоб; - Лівий скронево-нижньощелепний суглоб; - Носо-максилярна ділянка.

		1. Поставте діагноз. 2. Обґрунтуйте оптимальну конструкцію протезу.
		Опишіть панорамний рентген знімок: - Зуби верхньої щелепи; - Зуби нижньої щелепи; - Правий скронево-нижньощелепний суглоб; - Лівий скронево-нижньощелепний суглоб; - Носо-максилярна ділянка.

		1. Поставте діагноз. 2. Обґрунтуйте оптимальну конструкцію протезу.
		Опишіть панорамний рентген знімок: - Зуби верхньої щелепи; - Зуби нижньої щелепи; - Правий скронево-нижньощелепний суглоб; - Лівий скронево-нижньощелепний суглоб; - Носо-максилярна ділянка.

		1.Поставте діагноз. 2.Обґрунтуйте оптимальну конструкцію протезу
		Опишіть панорамний рентген знімок: - Зуби верхньої щелепи; - Зуби нижньої щелепи; - Правий скронево-нижньощелепний суглоб; - Лівий скронево-нижньощелепний суглоб; - Носо-максилярна ділянка.

		1.Поставте діагноз. 2.Обґрунтуйте оптимальну конструкцію протезу.
		Опишіть панорамний рентген знімок: - Зуби верхньої щелепи; - Зуби нижньої щелепи; - Правий скронево-нижньощелепний суглоб; - Лівий скронево-нижньощелепний суглоб; - Носо-максилярна ділянка.

		1. Поставте діагноз. 2. Обґрунтуйте оптимальну конструкцію протезу.
		Опишіть панорамний рентген знімок: - Зуби верхньої щелепи; - Зуби нижньої щелепи; - Правий скронево-нижньощелепний суглоб; - Лівий скронево-нижньощелепний суглоб; - Носо-максилярна ділянка.

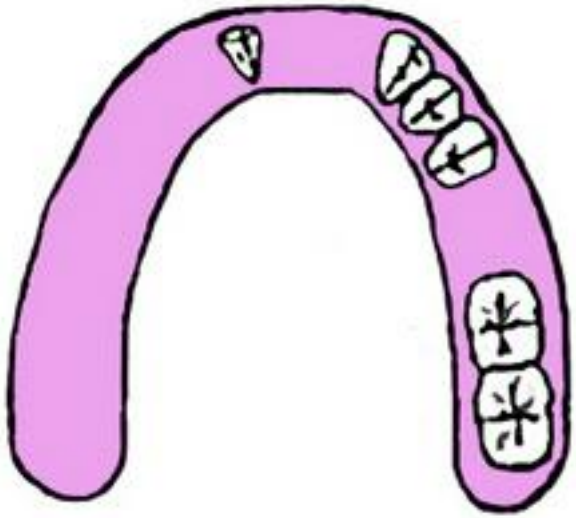

1. Поставте діагноз.
2. Обґрунтуйте оптимальну конструкцію протезу.

Опишіть панорамний рентген знімок:
- Зуби верхньої щелепи;
- Зуби нижньої щелепи;
- Правий скронево-нижньощелепний суглоб;
- Лівий скронево-нижньощелепний суглоб;
- Носо-максилярна ділянка.

		1. Поставте діагноз. 2. Обґрунтуйте оптимальну конструкцію протезу.
		Опишіть панорамний рентген знімок: - Зуби верхньої щелепи; - Зуби нижньої щелепи; - Правий скронево-нижньощелепний суглоб; - Лівий скронево-нижньощелепний суглоб; - Носо-максилярна ділянка.

		1. Поставте діагноз. 2. Обґрунтуйте оптимальну конструкцію протезу.
		Опишіть панорамний рентген знімок: - Зуби верхньої щелепи; - Зуби нижньої щелепи; - Правий скронево-нижньощелепний суглоб; - Лівий скронево-нижньощелепний суглоб; - Носо-максилярна ділянка.

1. Поставте діагноз.
2. Обґрунтуйте оптимальну конструкцію протезу.

Опишіть панорамний рентген знімок:
- Зуби верхньої щелепи;
- Зуби нижньої щелепи;
- Правий скронево-нижньощелепний суглоб;
- Лівий скронево-нижньощелепний суглоб;
- Носо-максилярна ділянка.

		1. Поставте діагноз. 2. Обґрунтуйте оптимальну конструкцію протезу.
		Опишіть панорамний рентген знімок: - Зуби верхньої щелепи; - Зуби нижньої щелепи; - Правий скронево-нижньощелепний суглоб; - Лівий скронево-нижньощелепний суглоб; - Носо-максилярна ділянка.

		1. Поставте діагноз. 2. Обґрунтуйте оптимальну конструкцію протезу.
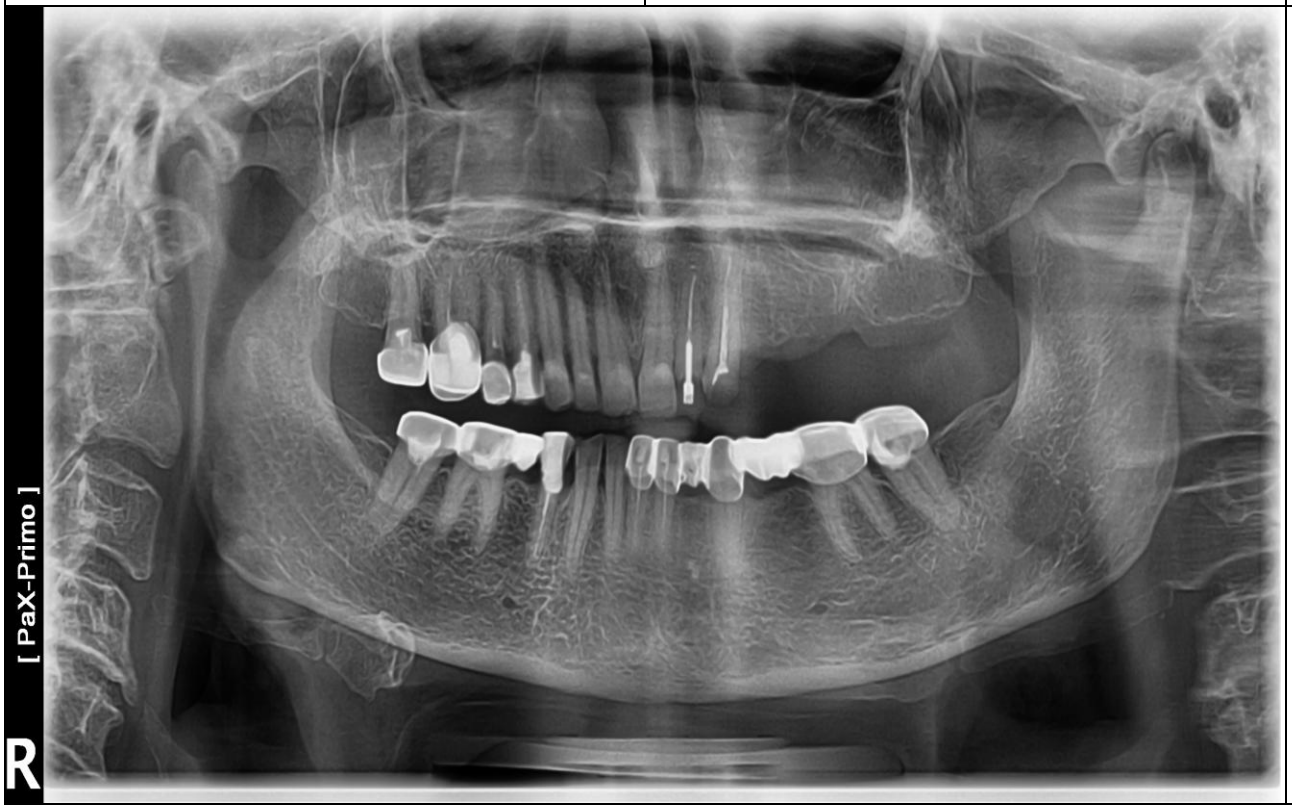		Опишіть панорамний рентген знімок: - Зуби верхньої щелепи; - Зуби нижньої щелепи; - Правий скронево-нижньощелепний суглоб; - Лівий скронево-нижньощелепний суглоб; - Носо-максилярна ділянка.

		1. Поставте діагноз. 2. Обґрунтуйте оптимальну конструкцію протезу.
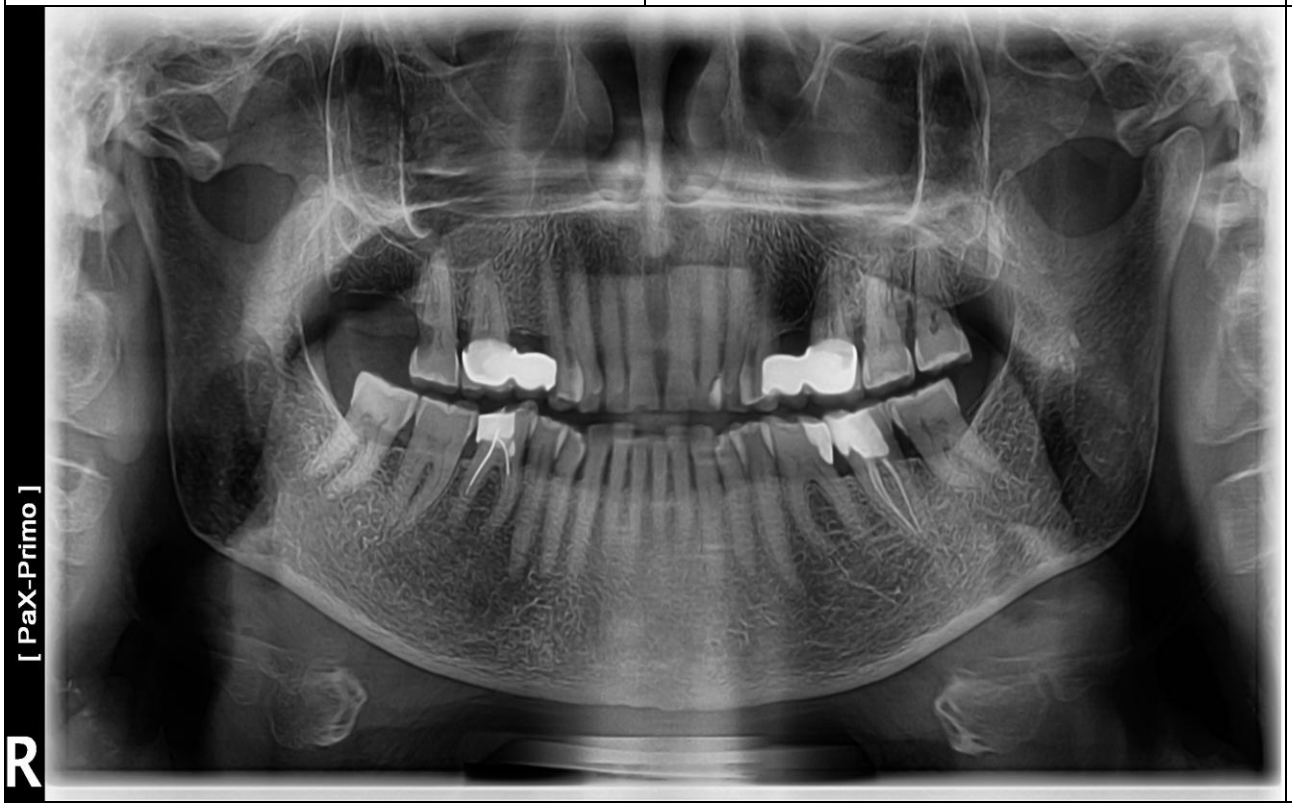		Опишіть панорамний рентген знімок: - Зуби верхньої щелепи; - Зуби нижньої щелепи; - Правий скронево-нижньощелепний суглоб; - Лівий скронево-нижньощелепний суглоб; - Носо-максилярна ділянка.

		1. Поставте діагноз. 2. Обґрунтуйте оптимальну конструкцію протезу.
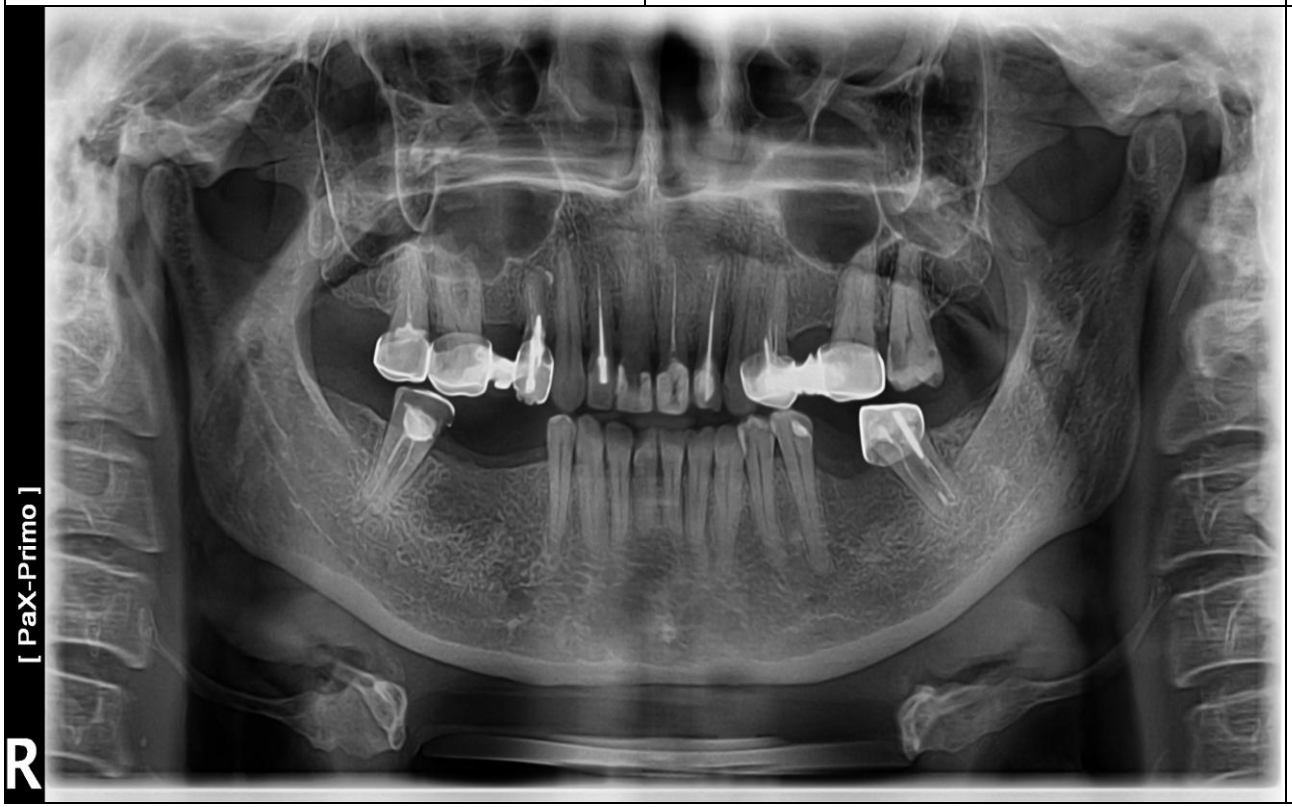		Опишіть панорамний рентген знімок: - Зуби верхньої щелепи; - Зуби нижньої щелепи; - Правий скронево-нижньощелепний суглоб; - Лівий скронево-нижньощелепний суглоб; - Носо-максилярна ділянка.

<table>
<tr>
<td> </td>
<td> </td>
<td>1. Поставте діагноз.
2. Обґрунтуйте оптимальну конструкцію протезу.</td>
</tr>
<tr>
<td colspan="2">
</td>
<td>Опишіть панорамний рентген знімок:
- Зуби верхньої щелепи;
- Зуби нижньої щелепи;
- Правий скронево-нижньощелепний суглоб;
- Лівий скронево-нижньощелепний суглоб;
- Носо-максилярна ділянка.</td>
</tr>
</table>

		1. Поставте діагноз. 2. Обґрунтуйте оптимальну конструкцію протезу.
		Опишіть панорамний рентген знімок: - Зуби верхньої щелепи; - Зуби нижньої щелепи; - Правий скронево-нижньощелепний суглоб; - Лівий скронево-нижньощелепний суглоб; - Носо-максилярна ділянка.

		1. Поставте діагноз. 2. Обґрунтуйте оптимальну конструкцію протезу.
		Опишіть панорамний рентген знімок: - Зуби верхньої щелепи; - Зуби нижньої щелепи; - Правий скронево-нижньощелепний суглоб; - Лівий скронево-нижньощелепний суглоб; - Носо-максилярна ділянка.

1. Поставте діагноз.
2. Обґрунтуйте оптимальну конструкцію протезу.

Опишіть панорамний рентген знімок:
- Зуби верхньої щелепи;
- Зуби нижньої щелепи;
- Правий скронево-нижньощелепний суглоб;
- Лівий скронево-нижньощелепний суглоб;
- Носо-максилярна ділянка.



1. Поставте діагноз.
2. Обґрунтуйте оптимальну конструкцію протезу.

Опишіть панорамний рентген знімок:
- Зуби верхньої щелепи;
- Зуби нижньої щелепи;
- Правий скронево-нижньощелепний суглоб;
- Лівий скронево-нижньощелепний суглоб;
- Носо-максилярна ділянка.

		1. Поставте діагноз. 2. Обґрунтуйте оптимальну конструкцію протезу.
		Опишіть панорамний рентген знімок: - Зуби верхньої щелепи; - Зуби нижньої щелепи; - Правий скронево-нижньощелепний суглоб; - Лівий скронево-нижньощелепний суглоб; - Носо-максилярна ділянка.

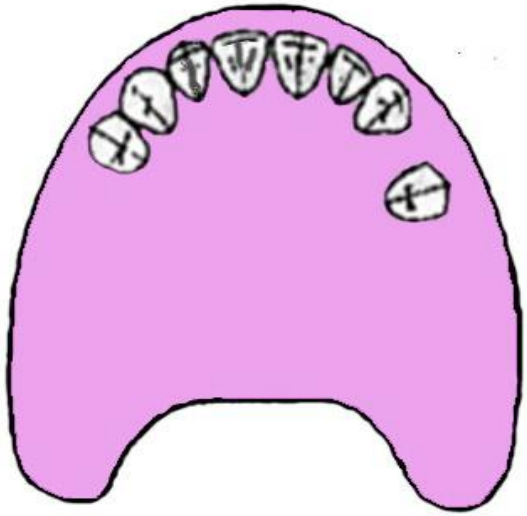		1. Поставте діагноз. 2. Обґрунтуйте оптимальну конструкцію протезу.
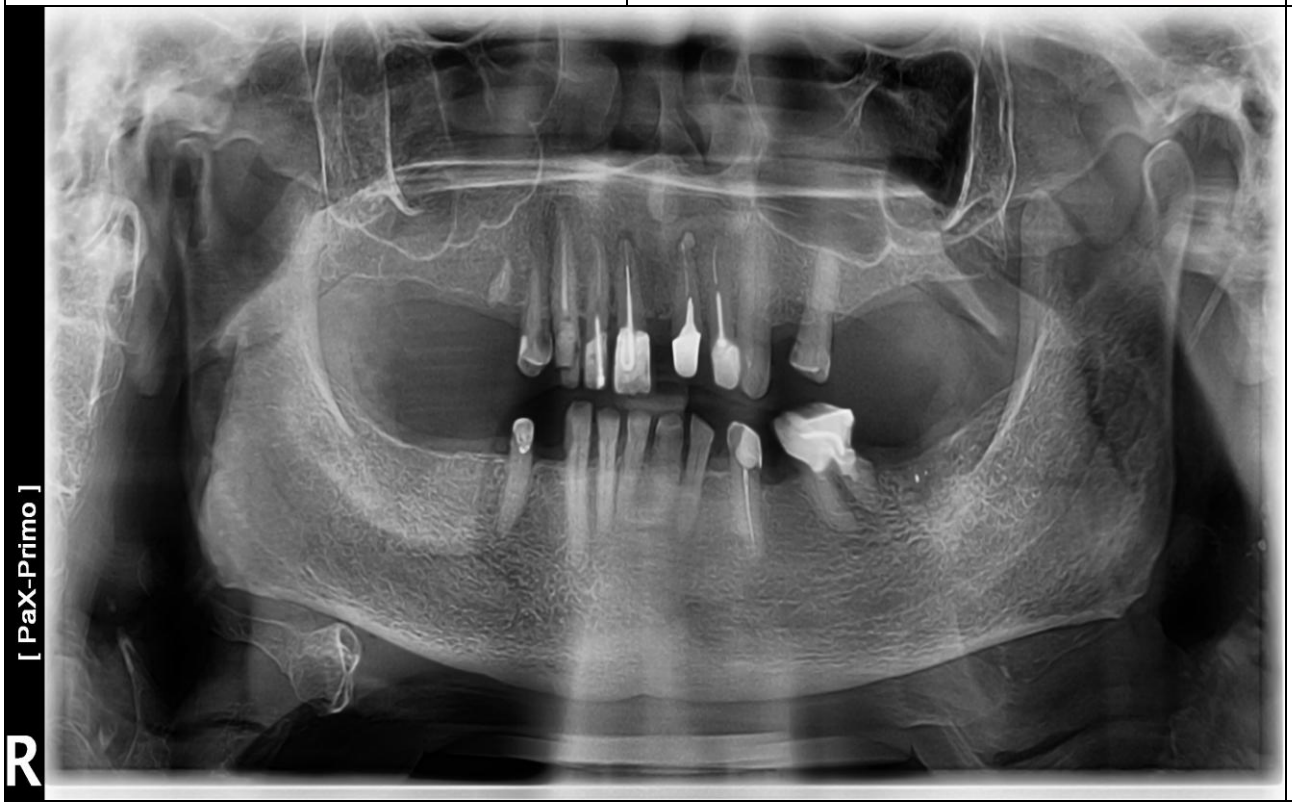		Опишіть панорамний рентген знімок: - Зуби верхньої щелепи; - Зуби нижньої щелепи; - Правий скронево-нижньощелепний суглоб; - Лівий скронево-нижньощелепний суглоб; - Носо-максилярна ділянка.

		1. Поставте діагноз. 2. Обґрунтуйте оптимальну конструкцію протезу.
		Опишіть панорамний рентген знімок: - Зуби верхньої щелепи; - Зуби нижньої щелепи; - Правий скронево-нижньощелепний суглоб; - Лівий скронево-нижньощелепний суглоб; - Носо-максилярна ділянка.

		1. Поставте діагноз. 2. Обґрунтуйте оптимальну конструкцію протезу.
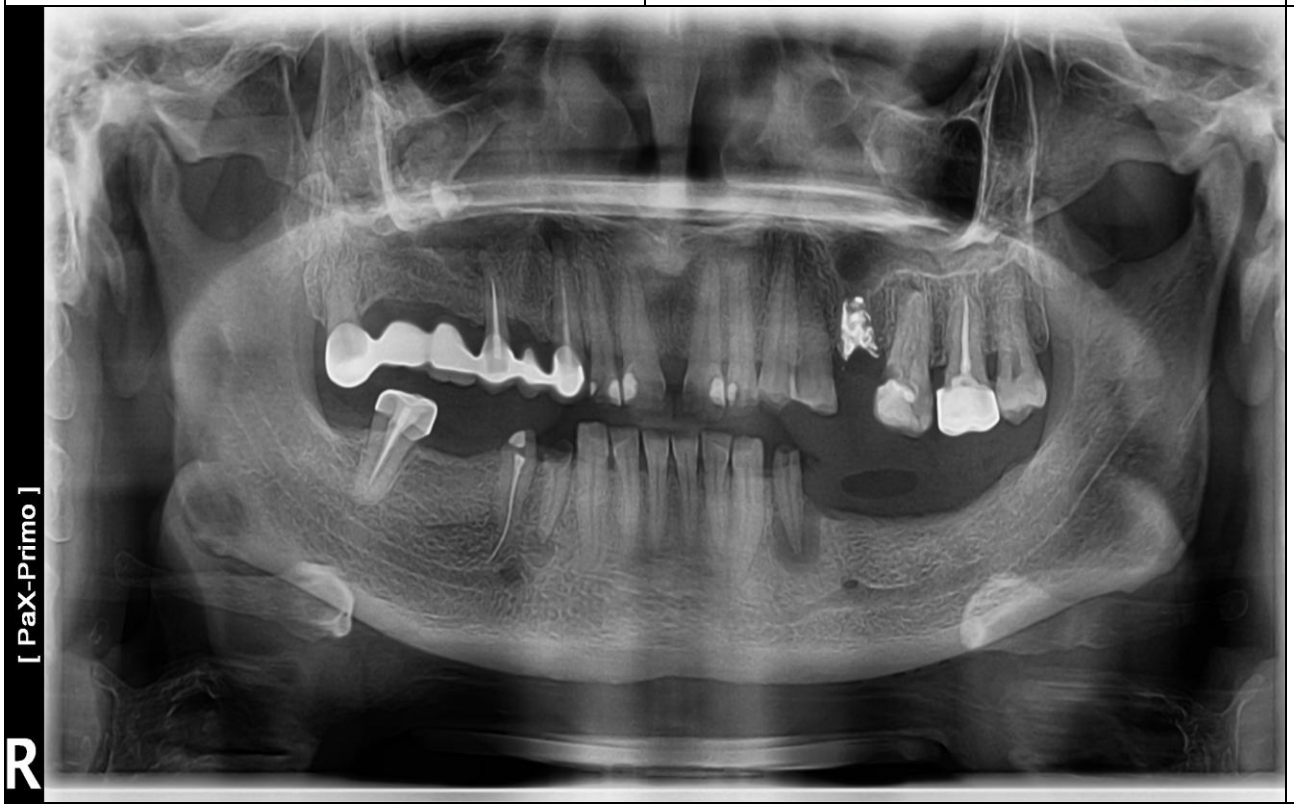		Опишіть панорамний рентген знімок: - Зуби верхньої щелепи; - Зуби нижньої щелепи; - Правий скронево-нижньощелепний суглоб; - Лівий скронево-нижньощелепний суглоб; - Носо-максилярна ділянка.

1. Поставте діагноз.
2. Обґрунтуйте оптимальну конструкцію протезу.

Опишіть панорамний рентген знімок:
- Зуби верхньої щелепи;
- Зуби нижньої щелепи;
- Правий скронево-нижньощелепний суглоб;
- Лівий скронево-нижньощелепний суглоб;
- Носо-максилярна ділянка.

1. Поставте діагноз.
2. Обґрунтуйте оптимальну конструкцію протезу.

Опишіть панорамний рентген знімок:
- Зуби верхньої щелепи;
- Зуби нижньої щелепи;
- Правий скронево-нижньощелепний суглоб;
- Лівий скронево-нижньощелепний суглоб;
- Носо-максилярна ділянка.

<table>
<tr>
<td> </td>
<td> </td>
<td>1. Поставте діагноз.
2. Обґрунтуйте оптимальну конструкцію протезу.</td>
</tr>
<tr>
<td colspan="2">
</td>
<td>Опишіть панорамний рентген знімок:
- Зуби верхньої щелепи;
- Зуби нижньої щелепи;
- Правий скронево-нижньощелепний суглоб;
- Лівий скронево-нижньощелепний суглоб;
- Носо-максилярна ділянка.</td>
</tr>
</table>

		1. Поставте діагноз. 2. Обґрунтуйте оптимальну конструкцію протезу.
		Опишіть панорамний рентген знімок: - Зуби верхньої щелепи; - Зуби нижньої щелепи; - Правий скронево-нижньощелепний суглоб; - Лівий скронево-нижньощелепний суглоб; - Носо-максилярна ділянка.

		1. Поставте діагноз. 2. Обґрунтуйте оптимальну конструкцію протезу.
		Опишіть панорамний рентген знімок: - Зуби верхньої щелепи; - Зуби нижньої щелепи; - Правий скронево-нижньощелепний суглоб; - Лівий скронево-нижньощелепний суглоб; - Носо-максилярна ділянка.

		1. Поставте діагноз. 2. Обґрунтуйте оптимальну конструкцію протезу.
		Опишіть панорамний рентген знімок: - Зуби верхньої щелепи; - Зуби нижньої щелепи; - Правий скронево-нижньощелепний суглоб; - Лівий скронево-нижньощелепний суглоб; - Носо-максилярна ділянка.

		1. Поставте діагноз. 2. Обґрунтуйте оптимальну конструкцію протезу.
		Опишіть панорамний рентген знімок: - Зуби верхньої щелепи; - Зуби нижньої щелепи; - Правий скронево-нижньощелепний суглоб; - Лівий скронево-нижньощелепний суглоб; - Носо-максилярна ділянка.

		1. Поставте діагноз. 2. Обґрунтуйте оптимальну конструкцію протезу.
		Опишіть панорамний рентген знімок: - Зуби верхньої щелепи; - Зуби нижньої щелепи; - Правий скронево-нижньощелепний суглоб; - Лівий скронево-нижньощелепний суглоб; - Носо-максилярна ділянка.

		1. Поставте діагноз. 2. Обґрунтуйте оптимальну конструкцію протезу.
		Опишіть панорамний рентген знімок: - Зуби верхньої щелепи; - Зуби нижньої щелепи; - Правий скронево-нижньощелепний суглоб; - Лівий скронево-нижньощелепний суглоб; - Носо-максилярна ділянка.

		1. Поставте діагноз. 2. Обґрунтуйте оптимальну конструкцію протезу.
		Опишіть панорамний рентген знімок: - Зуби верхньої щелепи; - Зуби нижньої щелепи; - Правий скронево-нижньощелепний суглоб; - Лівий скронево-нижньощелепний суглоб; - Носо-максилярна ділянка.

		1. Поставте діагноз. 2. Обґрунтуйте оптимальну конструкцію протезу.
		Опишіть панорамний рентген знімок: - Зуби верхньої щелепи; - Зуби нижньої щелепи; - Правий скронево-нижньощелепний суглоб; - Лівий скронево-нижньощелепний суглоб; - Носо-максилярна ділянка.

		1. Поставте діагноз. 2. Обґрунтуйте оптимальну конструкцію протезу.
		Опишіть панорамний рентген знімок: - Зуби верхньої щелепи; - Зуби нижньої щелепи; - Правий скронево-нижньощелепний суглоб; - Лівий скронево-нижньощелепний суглоб; - Носо-максилярна ділянка.

1. Поставте діагноз.
2. Обґрунтуйте оптимальну конструкцію протезу.

Опишіть панорамний рентген знімок:
- Зуби верхньої щелепи;
- Зуби нижньої щелепи;
- Правий скронево-нижньощелепний суглоб;
- Лівий скронево-нижньощелепний суглоб;
- Носо-максилярна ділянка.

		1. Поставте діагноз. 2. Обґрунтуйте оптимальну конструкцію протезу.
		Опишіть панорамний рентген знімок: - Зуби верхньої щелепи; - Зуби нижньої щелепи; - Правий скронево-нижньощелепний суглоб; - Лівий скронево-нижньощелепний суглоб; - Носо-максилярна ділянка.

		1. Поставте діагноз. 2. Обґрунтуйте оптимальну конструкцію протезу.
		Опишіть панорамний рентген знімок: - Зуби верхньої щелепи; - Зуби нижньої щелепи; - Правий скронево-нижньощелепний суглоб; - Лівий скронево-нижньощелепний суглоб; - Носо-максилярна ділянка.

		1. Поставте діагноз. 2. Обґрунтуйте оптимальну конструкцію протезу.
		Опишіть панорамний рентген знімок: - Зуби верхньої щелепи; - Зуби нижньої щелепи; - Правий скронево-нижньощелепний суглоб; - Лівий скронево-нижньощелепний суглоб; - Носо-максилярна ділянка.

		1. Поставте діагноз. 2. Обґрунтуйте оптимальну конструкцію протезу.
		Опишіть панорамний рентген знімок: - Зуби верхньої щелепи; - Зуби нижньої щелепи; - Правий скронево-нижньощелепний суглоб; - Лівий скронево-нижньощелепний суглоб; - Носо-максилярна ділянка.

		1. Поставте діагноз. 2. Обґрунтуйте оптимальну конструкцію протезу.
		Опишіть панорамний рентген знімок: - Зуби верхньої щелепи; - Зуби нижньої щелепи; - Правий скронево-нижньощелепний суглоб; - Лівий скронево-нижньощелепний суглоб; - Носо-максилярна ділянка.

	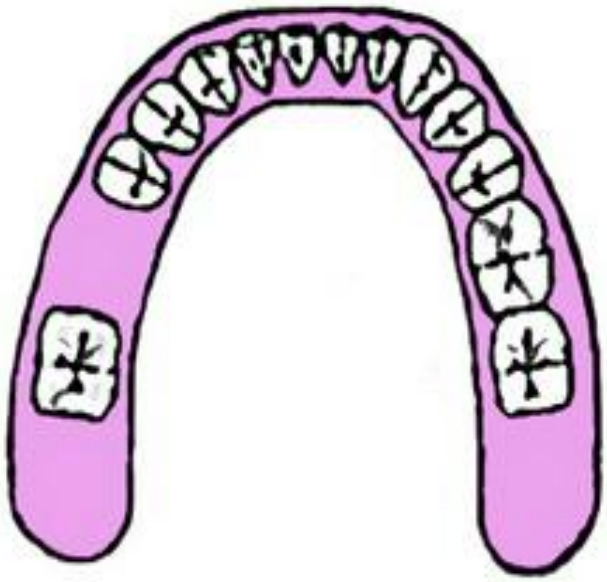	1. Поставте діагноз. 2. Обґрунтуйте оптимальну конструкцію протезу.
		Опишіть панорамний рентген знімок: - Зуби верхньої щелепи; - Зуби нижньої щелепи; - Правий скронево-нижньощелепний суглоб; - Лівий скронево-нижньощелепний суглоб; - Носо-максилярна ділянка.

	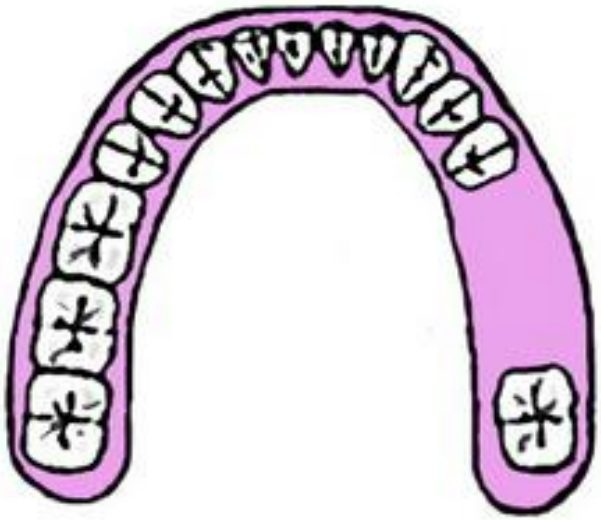	1. Поставте діагноз. 2. Обґрунтуйте оптимальну конструкцію протезу.
		Опишіть панорамний рентген знімок: - Зуби верхньої щелепи; - Зуби нижньої щелепи; - Правий скронево-нижньощелепний суглоб; - Лівий скронево-нижньощелепний суглоб; - Носо-максилярна ділянка.

		1. Поставте діагноз. 2. Обґрунтуйте оптимальну конструкцію протезу.
		Опишіть панорамний рентген знімок: - Зуби верхньої щелепи; - Зуби нижньої щелепи; - Правий скронево-нижньощелепний суглоб; - Лівий скронево-нижньощелепний суглоб; - Носо-максилярна ділянка.

		1. Поставте діагноз. 2. Обґрунтуйте оптимальну конструкцію протезу.
		Опишіть панорамний рентген знімок: - Зуби верхньої щелепи; - Зуби нижньої щелепи; - Правий скронево-нижньощелепний суглоб; - Лівий скронево-нижньощелепний суглоб; - Носо-максилярна ділянка.

		1. Поставте діагноз. 2. Обґрунтуйте оптимальну конструкцію протезу.
		Опишіть панорамний рентген знімок: - Зуби верхньої щелепи; - Зуби нижньої щелепи; - Правий скронево-нижньощелепний суглоб; - Лівий скронево-нижньощелепний суглоб; - Носо-максилярна ділянка.

		1. Поставте діагноз. 2. Обґрунтуйте оптимальну конструкцію протезу.
		Опишіть панорамний рентген знімок: - Зуби верхньої щелепи; - Зуби нижньої щелепи; - Правий скронево-нижньощелепний суглоб; - Лівий скронево-нижньощелепний суглоб; - Носо-максилярна ділянка.

		1. Поставте діагноз. 2. Обґрунтуйте оптимальну конструкцію протезу.
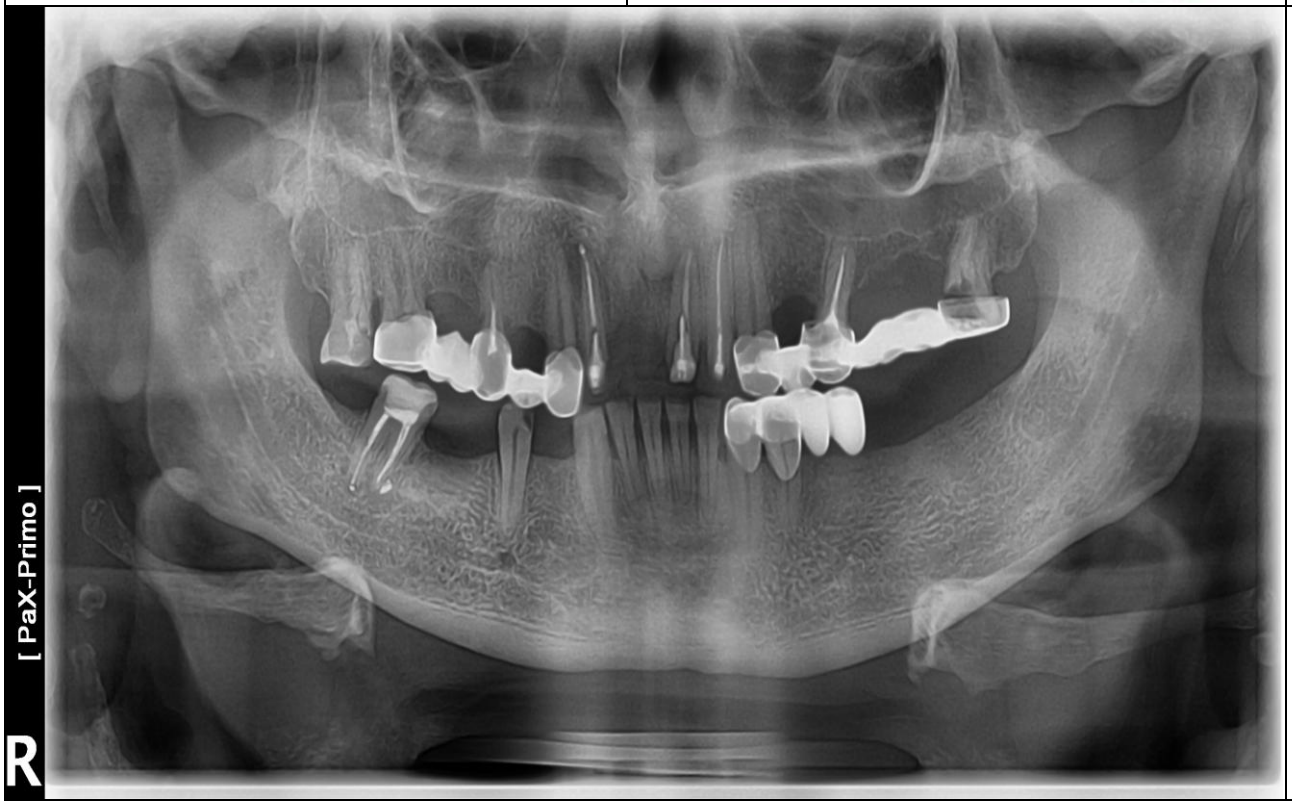		Опишіть панорамний рентген знімок: - Зуби верхньої щелепи; - Зуби нижньої щелепи; - Правий скронево-нижньощелепний суглоб; - Лівий скронево-нижньощелепний суглоб; - Носо-максилярна ділянка.

		1. Поставте діагноз. 2. Обґрунтуйте оптимальну конструкцію протезу.
		Опишіть панорамний рентген знімок: - Зуби верхньої щелепи; - Зуби нижньої щелепи; - Правий скронево-нижньощелепний суглоб; - Лівий скронево-нижньощелепний суглоб; - Носо-максилярна ділянка.

		1. Поставте діагноз. 2. Обґрунтуйте оптимальну конструкцію протезу.
		Опишіть панорамний рентген знімок: - Зуби верхньої щелепи; - Зуби нижньої щелепи; - Правий скронево-нижньощелепний суглоб; - Лівий скронево-нижньощелепний суглоб; - Носо-максилярна ділянка.

		1. Поставте діагноз. 2. Обґрунтуйте оптимальну конструкцію протезу.
		Опишіть панорамний рентген знімок: - Зуби верхньої щелепи; - Зуби нижньої щелепи; - Правий скронево-нижньощелепний суглоб; - Лівий скронево-нижньощелепний суглоб; - Носо-максилярна ділянка.

		1. Поставте діагноз. 2. Обґрунтуйте оптимальну конструкцію протезу.
		Опишіть панорамний рентген знімок: - Зуби верхньої щелепи; - Зуби нижньої щелепи; - Правий скронево-нижньощелепний суглоб; - Лівий скронево-нижньощелепний суглоб; - Носо-максилярна ділянка.

		1. Поставте діагноз. 2. Обґрунтуйте оптимальну конструкцію протезу.
		Опишіть панорамний рентген знімок: - Зуби верхньої щелепи; - Зуби нижньої щелепи; - Правий скронево-нижньощелепний суглоб; - Лівий скронево-нижньощелепний суглоб; - Носо-максилярна ділянка.

		1. Поставте діагноз. 2. Обґрунтуйте оптимальну конструкцію протезу.
		Опишіть панорамний рентген знімок: - Зуби верхньої щелепи; - Зуби нижньої щелепи; - Правий скронево-нижньощелепний суглоб; - Лівий скронево-нижньощелепний суглоб; - Носо-максилярна ділянка.

		1. Поставте діагноз. 2. Обґрунтуйте оптимальну конструкцію протезу.
		Опишіть панорамний рентген знімок: - Зуби верхньої щелепи; - Зуби нижньої щелепи; - Правий скронево-нижньощелепний суглоб; - Лівий скронево-нижньощелепний суглоб; - Носо-максилярна ділянка.

		1. Поставте діагноз. 2. Обґрунтуйте оптимальну конструкцію протезу.
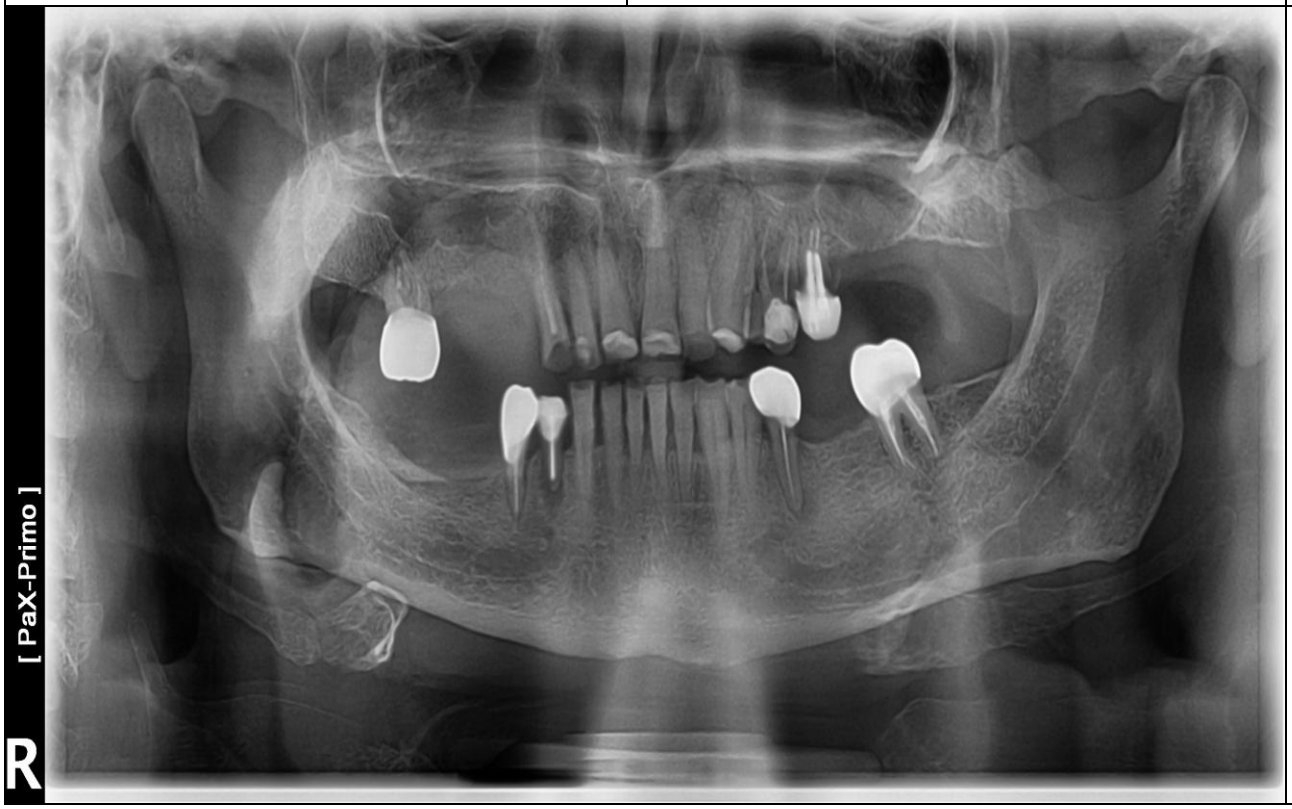		Опишіть панорамний рентген знімок: - Зуби верхньої щелепи; - Зуби нижньої щелепи; - Правий скронево-нижньощелепний суглоб; - Лівий скронево-нижньощелепний суглоб; - Носо-максилярна ділянка.

1. Поставте діагноз.
2. Обґрунтуйте оптимальну конструкцію протезу.

Опишіть панорамний рентген знімок:
- Зуби верхньої щелепи;
- Зуби нижньої щелепи;
- Правий скронево-нижньощелепний суглоб;
- Лівий скронево-нижньощелепний суглоб;
- Носо-максилярна ділянка.

		1. Поставте діагноз. 2. Обґрунтуйте оптимальну конструкцію протезу.
		Опишіть панорамний рентген знімок: - Зуби верхньої щелепи; - Зуби нижньої щелепи; - Правий скронево-нижньощелепний суглоб; - Лівий скронево-нижньощелепний суглоб; - Носо-максилярна ділянка.

		1. Поставте діагноз. 2. Обґрунтуйте оптимальну конструкцію протезу.
		Опишіть панорамний рентген знімок: - Зуби верхньої щелепи; - Зуби нижньої щелепи; - Правий скронево-нижньощелепний суглоб; - Лівий скронево-нижньощелепний суглоб; - Носо-максилярна ділянка.

		1. Поставте діагноз. 2. Обґрунтуйте оптимальну конструкцію протезу.
		Опишіть панорамний рентген знімок: - Зуби верхньої щелепи; - Зуби нижньої щелепи; - Правий скронево-нижньощелепний суглоб; - Лівий скронево-нижньощелепний суглоб; - Носо-максилярна ділянка.

		1. Поставте діагноз. 2. Обґрунтуйте оптимальну конструкцію протезу.
		Опишіть панорамний рентген знімок: - Зуби верхньої щелепи; - Зуби нижньої щелепи; - Правий скронево-нижньощелепний суглоб; - Лівий скронево-нижньощелепний суглоб; - Носо-максилярна ділянка.

		1. Поставте діагноз. 2. Обґрунтуйте оптимальну конструкцію протезу.
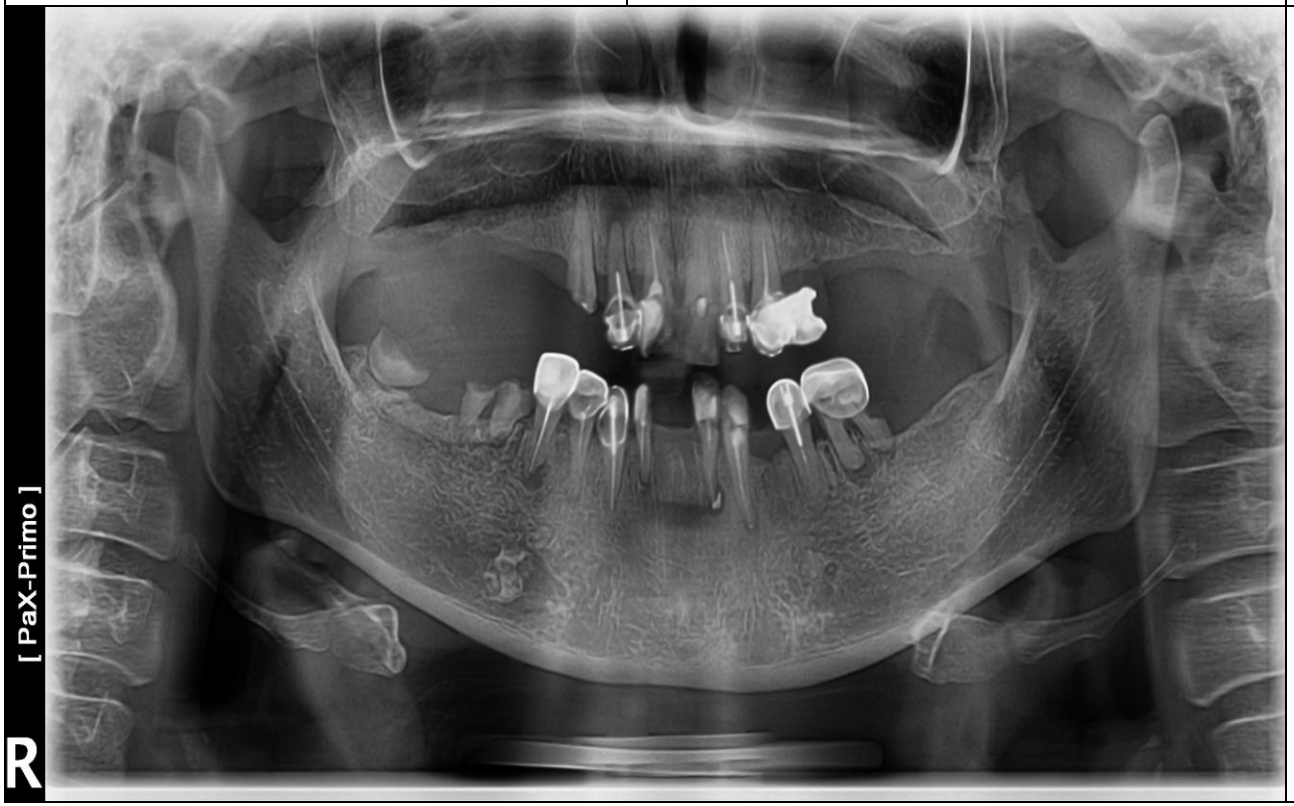		Опишіть панорамний рентген знімок: - Зуби верхньої щелепи; - Зуби нижньої щелепи; - Правий скронево-нижньощелепний суглоб; - Лівий скронево-нижньощелепний суглоб; - Носо-максилярна ділянка.

		1. Поставте діагноз. 2. Обґрунтуйте оптимальну конструкцію протезу.
		Опишіть панорамний рентген знімок: - Зуби верхньої щелепи; - Зуби нижньої щелепи; - Правий скронево-нижньощелепний суглоб; - Лівий скронево-нижньощелепний суглоб; - Носо-максилярна ділянка.

		1. Поставте діагноз. 2. Обґрунтуйте оптимальну конструкцію протезу.
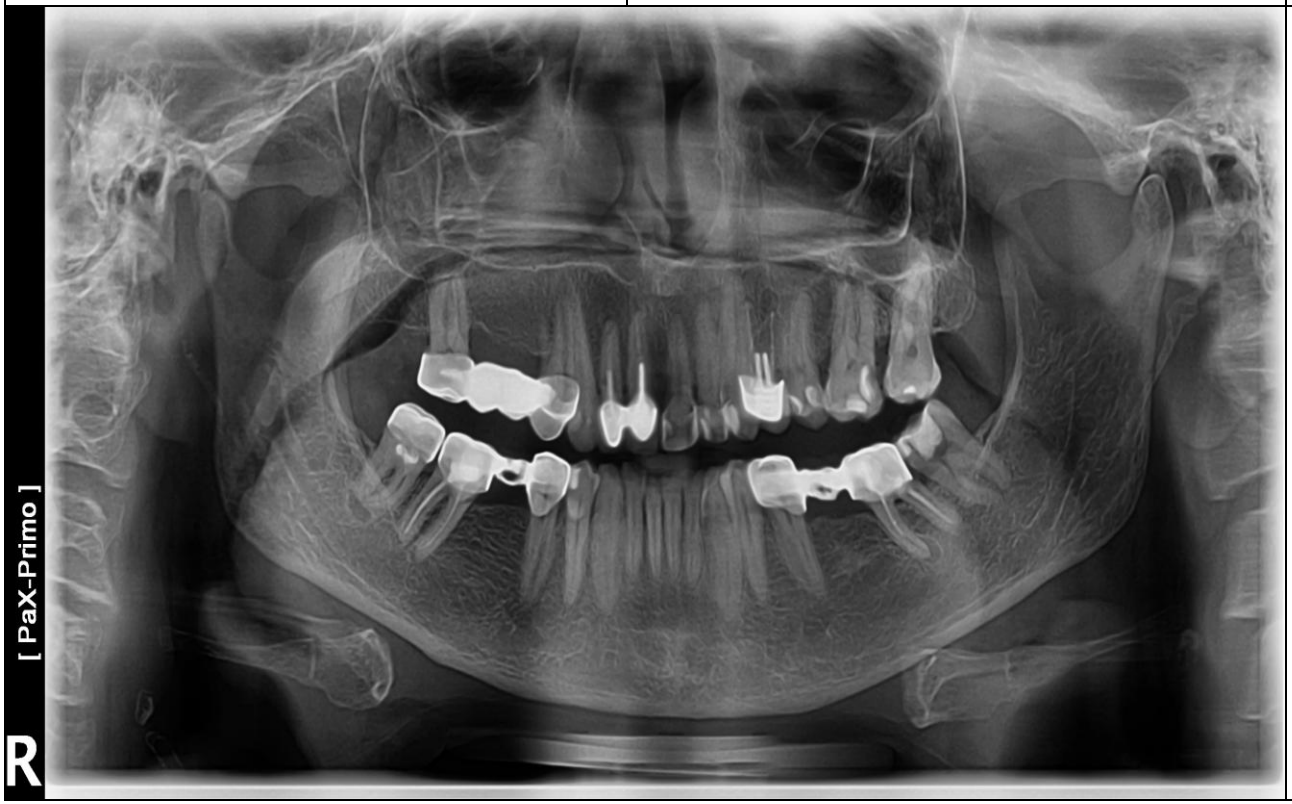		Опишіть панорамний рентген знімок: - Зуби верхньої щелепи; - Зуби нижньої щелепи; - Правий скронево-нижньощелепний суглоб; - Лівий скронево-нижньощелепний суглоб; - Носо-максилярна ділянка.

		1. Поставте діагноз. 2. Обґрунтуйте оптимальну конструкцію протезу.
		Опишіть панорамний рентген знімок: - Зуби верхньої щелепи; - Зуби нижньої щелепи; - Правий скронево-нижньощелепний суглоб; - Лівий скронево-нижньощелепний суглоб; - Носо-максилярна ділянка.

	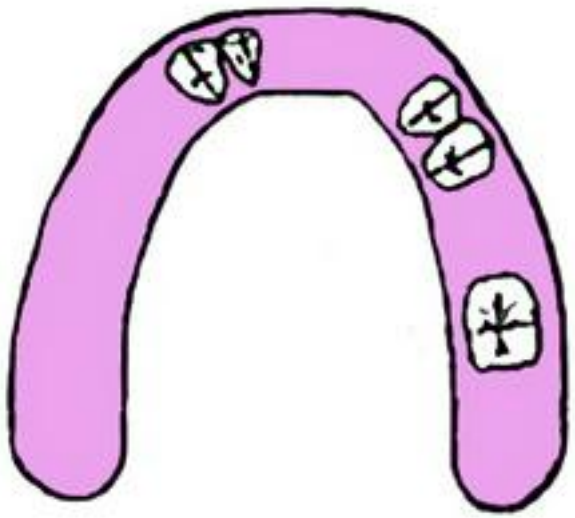	1. Поставте діагноз. 2. Обґрунтуйте оптимальну конструкцію протезу.
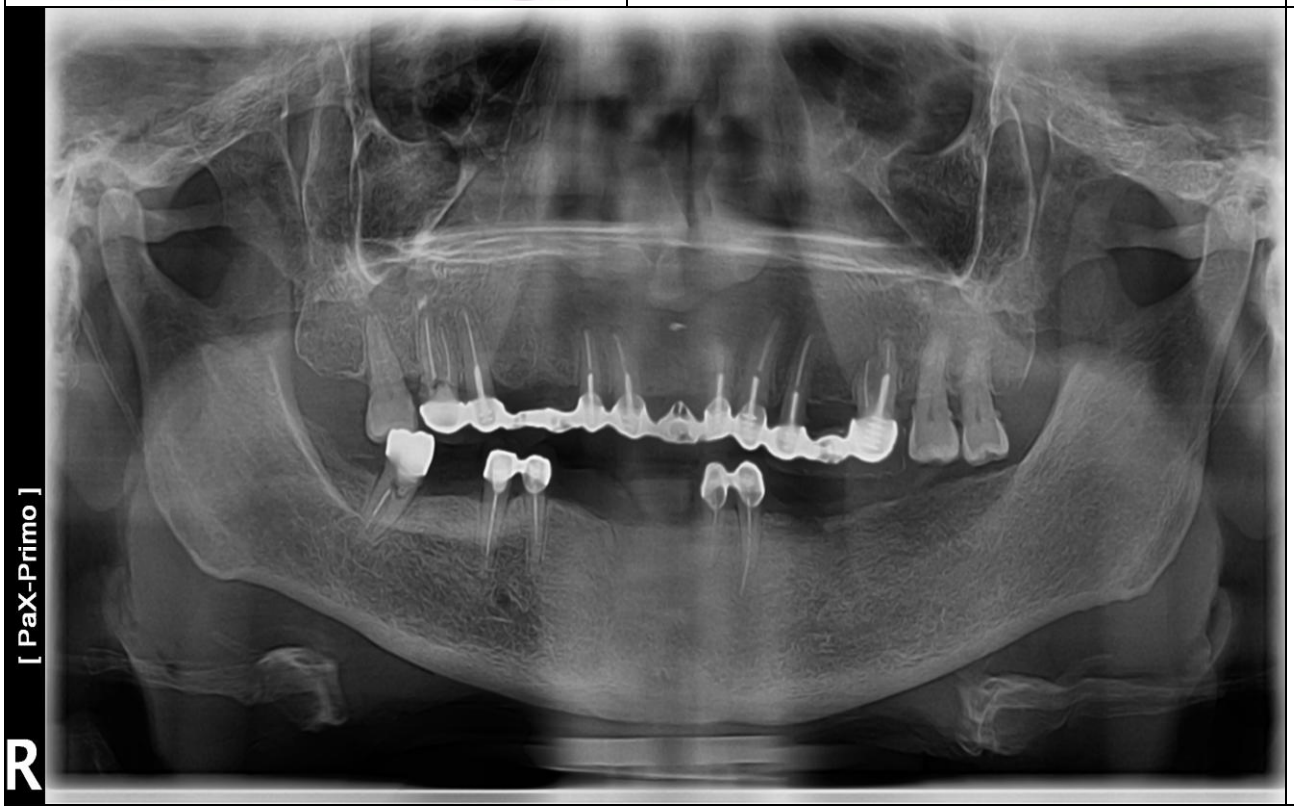		Опишіть панорамний рентген знімок: - Зуби верхньої щелепи; - Зуби нижньої щелепи; - Правий скронево-нижньощелепний суглоб; - Лівий скронево-нижньощелепний суглоб; - Носо-максилярна ділянка.

		1. Поставте діагноз. 2. Обґрунтуйте оптимальну конструкцію протезу.
		Опишіть панорамний рентген знімок: - Зуби верхньої щелепи; - Зуби нижньої щелепи; - Правий скронево-нижньощелепний суглоб; - Лівий скронево-нижньощелепний суглоб; - Носо-максилярна ділянка.

		1. Поставте діагноз. 2. Обґрунтуйте оптимальну конструкцію протезу.
		Опишіть панорамний рентген знімок: - Зуби верхньої щелепи; - Зуби нижньої щелепи; - Правий скронево-нижньощелепний суглоб; - Лівий скронево-нижньощелепний суглоб; - Носо-максилярна ділянка.

		1. Поставте діагноз. 2. Обґрунтуйте оптимальну конструкцію протезу.
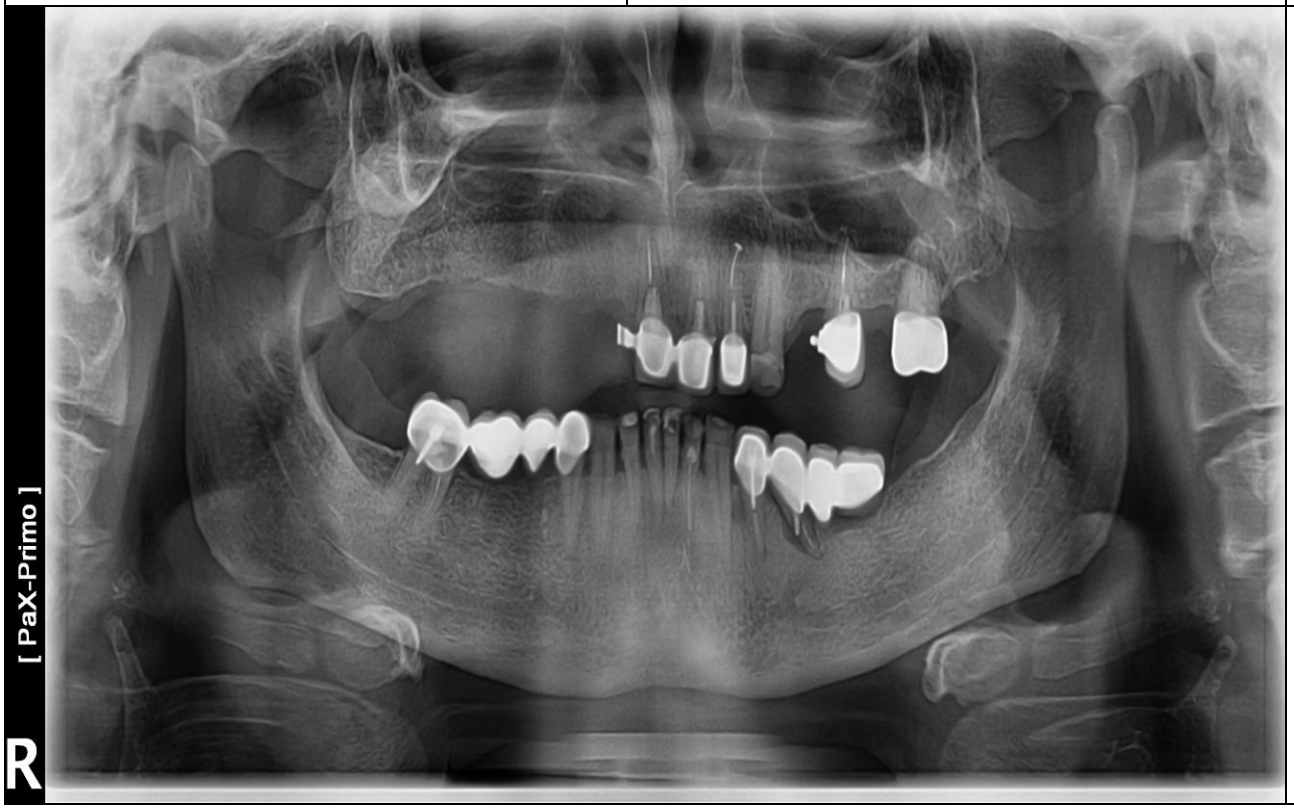		Опишіть панорамний рентген знімок: - Зуби верхньої щелепи; - Зуби нижньої щелепи; - Правий скронево-нижньощелепний суглоб; - Лівий скронево-нижньощелепний суглоб; - Носо-максилярна ділянка.

		1. Поставте діагноз. 2. Обґрунтуйте оптимальну конструкцію протезу.
		Опишіть панорамний рентген знімок: - Зуби верхньої щелепи; - Зуби нижньої щелепи; - Правий скронево-нижньощелепний суглоб; - Лівий скронево-нижньощелепний суглоб; - Носо-максилярна ділянка.

	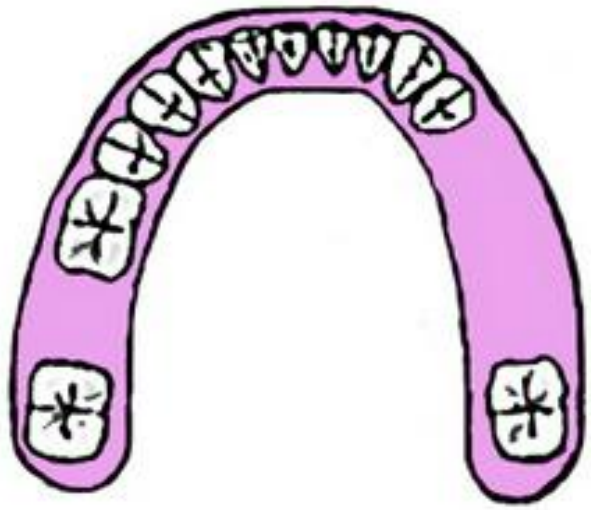	1. Поставте діагноз. 2. Обґрунтуйте оптимальну конструкцію протезу.
		Опишіть панорамний рентген знімок: - Зуби верхньої щелепи; - Зуби нижньої щелепи; - Правий скронево-нижньощелепний суглоб; - Лівий скронево-нижньощелепний суглоб; - Носо-максилярна ділянка.

		1. Поставте діагноз. 2. Обґрунтуйте оптимальну конструкцію протезу.
		Опишіть панорамний рентген знімок: - Зуби верхньої щелепи; - Зуби нижньої щелепи; - Правий скронево-нижньощелепний суглоб; - Лівий скронево-нижньощелепний суглоб; - Носо-максилярна ділянка.

		1. Поставте діагноз. 2. Обґрунтуйте оптимальну конструкцію протезу.
		Опишіть панорамний рентген знімок: - Зуби верхньої щелепи; - Зуби нижньої щелепи; - Правий скронево-нижньощелепний суглоб; - Лівий скронево-нижньощелепний суглоб; - Носо-максилярна ділянка.

		1. Поставте діагноз. 2. Обґрунтуйте оптимальну конструкцію протезу.
		Опишіть панорамний рентген знімок: - Зуби верхньої щелепи; - Зуби нижньої щелепи; - Правий скронево-нижньощелепний суглоб; - Лівий скронево-нижньощелепний суглоб; - Носо-максилярна ділянка.

		1. Поставте діагноз. 2. Обґрунтуйте оптимальну конструкцію протезу.
		Опишіть панорамний рентген знімок: - Зуби верхньої щелепи; - Зуби нижньої щелепи; - Правий скронево-нижньощелепний суглоб; - Лівий скронево-нижньощелепний суглоб; - Носо-максилярна ділянка.

		1. Поставте діагноз. 2. Обґрунтуйте оптимальну конструкцію протезу.
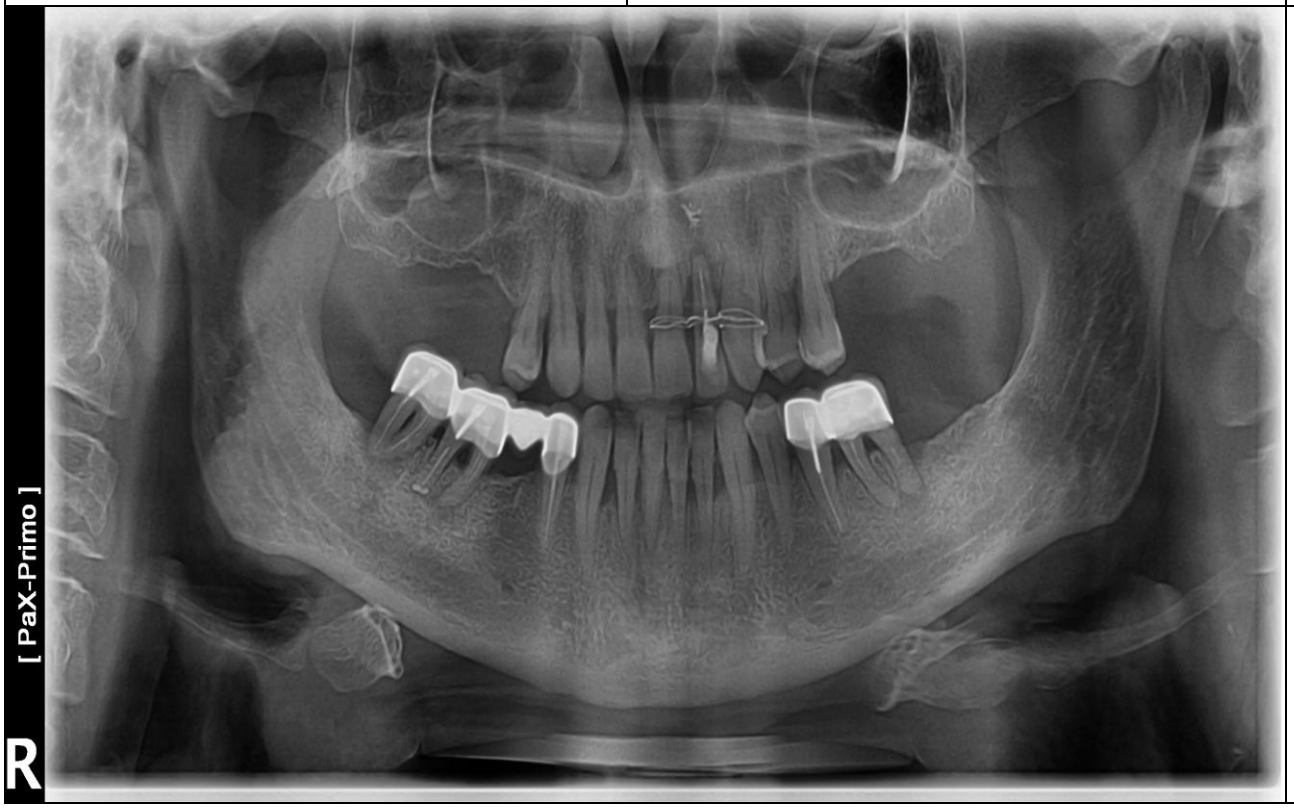		Опишіть панорамний рентген знімок: - Зуби верхньої щелепи; - Зуби нижньої щелепи; - Правий скронево-нижньощелепний суглоб; - Лівий скронево-нижньощелепний суглоб; - Носо-максилярна ділянка.

		1. Поставте діагноз. 2. Обґрунтуйте оптимальну конструкцію протезу.
		Опишіть панорамний рентген знімок: - Зуби верхньої щелепи; - Зуби нижньої щелепи; - Правий скронево-нижньощелепний суглоб; - Лівий скронево-нижньощелепний суглоб; - Носо-максилярна ділянка.

		1. Поставте діагноз. 2. Обґрунтуйте оптимальну конструкцію протезу.
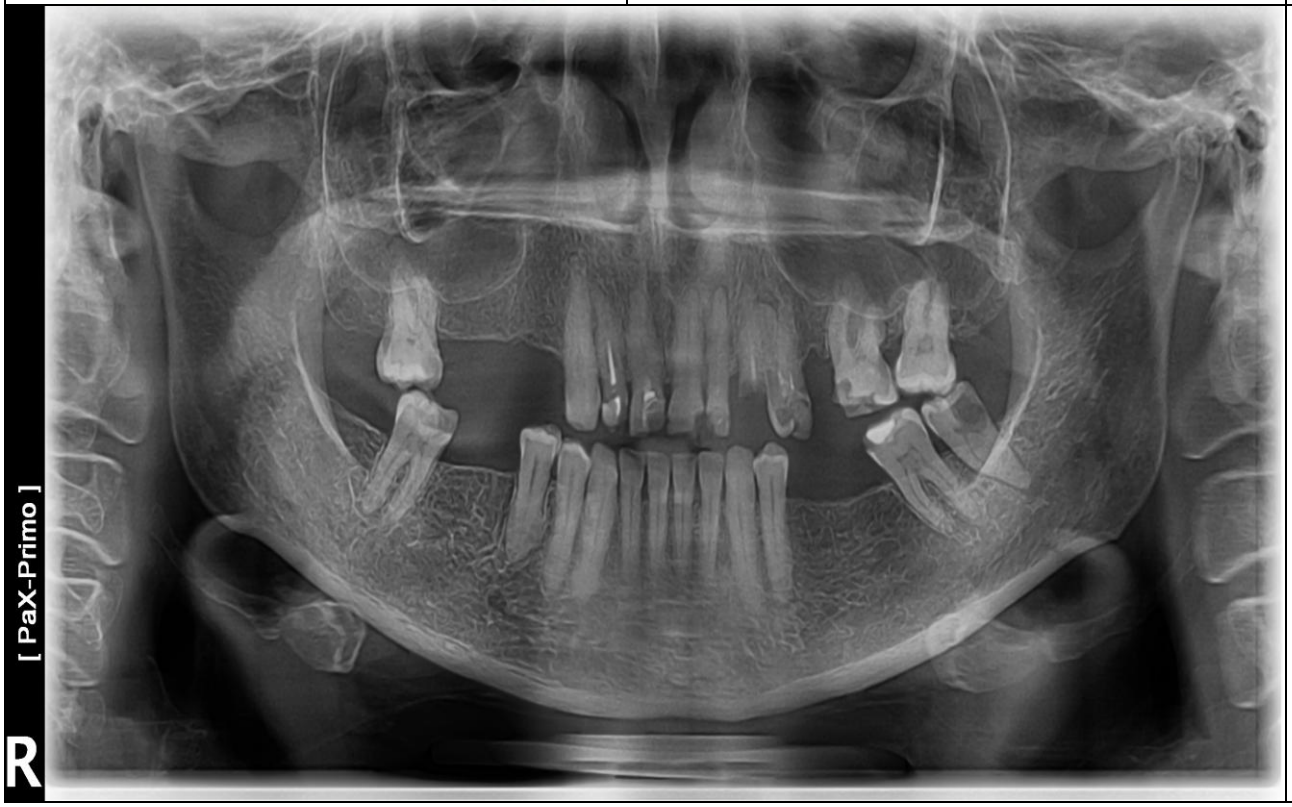		Опишіть панорамний рентген знімок: - Зуби верхньої щелепи; - Зуби нижньої щелепи; - Правий скронево-нижньощелепний суглоб; - Лівий скронево-нижньощелепний суглоб; - Носо-максилярна ділянка.

		1. Поставте діагноз. 2. Обґрунтуйте оптимальну конструкцію протезу.
		Опишіть панорамний рентген знімок: - Зуби верхньої щелепи; - Зуби нижньої щелепи; - Правий скронево-нижньощелепний суглоб; - Лівий скронево-нижньощелепний суглоб; - Носо-максилярна ділянка.

		1. Поставте діагноз. 2. Обґрунтуйте оптимальну конструкцію протезу.
		Опишіть панорамний рентген знімок: - Зуби верхньої щелепи; - Зуби нижньої щелепи; - Правий скронево-нижньощелепний суглоб; - Лівий скронево-нижньощелепний суглоб; - Носо-максилярна ділянка.

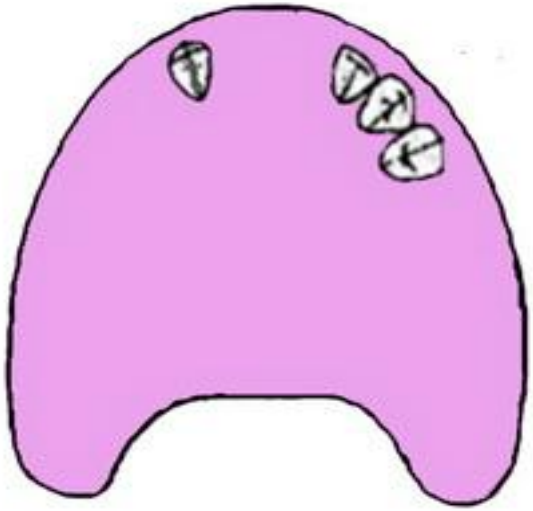		1. Поставте діагноз. 2. Обґрунтуйте оптимальну конструкцію протезу.
		Опишіть панорамний рентген знімок: - Зуби верхньої щелепи; - Зуби нижньої щелепи; - Правий скронево-нижньощелепний суглоб; - Лівий скронево-нижньощелепний суглоб; - Носо-максилярна ділянка.

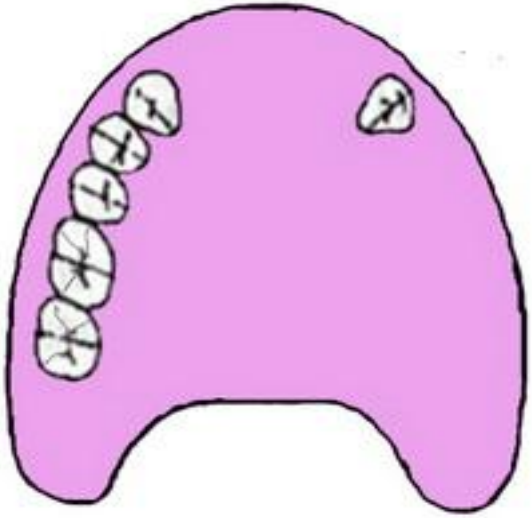		1. Поставте діагноз. 2. Обґрунтуйте оптимальну конструкцію протезу.
		Опишіть панорамний рентген знімок: - Зуби верхньої щелепи; - Зуби нижньої щелепи; - Правий скронево-нижньощелепний суглоб; - Лівий скронево-нижньощелепний суглоб; - Носо-максилярна ділянка.

		1. Поставте діагноз. 2. Обґрунтуйте оптимальну конструкцію протезу.
		Опишіть панорамний рентген знімок: - Зуби верхньої щелепи; - Зуби нижньої щелепи; - Правий скронево-нижньощелепний суглоб; - Лівий скронево-нижньощелепний суглоб; - Носо-максилярна ділянка.

		1. Поставте діагноз. 2. Обґрунтуйте оптимальну конструкцію протезу.
		Опишіть панорамний рентген знімок: - Зуби верхньої щелепи; - Зуби нижньої щелепи; - Правий скронево-нижньощелепний суглоб; - Лівий скронево-нижньощелепний суглоб; - Носо-максилярна ділянка.

		1. Поставте діагноз. 2. Обґрунтуйте оптимальну конструкцію протезу.
		Опишіть панорамний рентген знімок: - Зуби верхньої щелепи; - Зуби нижньої щелепи; - Правий скронево-нижньощелепний суглоб; - Лівий скронево-нижньощелепний суглоб; - Носо-максилярна ділянка.

		1. Поставте діагноз. 2. Обґрунтуйте оптимальну конструкцію протезу.
		Опишіть панорамний рентген знімок: - Зуби верхньої щелепи; - Зуби нижньої щелепи; - Правий скронево-нижньощелепний суглоб; - Лівий скронево-нижньощелепний суглоб; - Носо-максилярна ділянка.

		1. Поставте діагноз. 2. Обґрунтуйте оптимальну конструкцію протезу.
		Опишіть панорамний рентген знімок: - Зуби верхньої щелепи; - Зуби нижньої щелепи; - Правий скронево-нижньощелепний суглоб; - Лівий скронево-нижньощелепний суглоб; - Носо-максилярна ділянка.

		1. Поставте діагноз. 2. Обґрунтуйте оптимальну конструкцію протезу.
		Опишіть панорамний рентген знімок: - Зуби верхньої щелепи; - Зуби нижньої щелепи; - Правий скронево-нижньощелепний суглоб; - Лівий скронево-нижньощелепний суглоб; - Носо-максилярна ділянка.

		1. Поставте діагноз. 2. Обґрунтуйте оптимальну конструкцію протезу.
		Опишіть панорамний рентген знімок: - Зуби верхньої щелепи; - Зуби нижньої щелепи; - Правий скронево-нижньощелепний суглоб; - Лівий скронево-нижньощелепний суглоб; - Носо-максилярна ділянка.

1. Поставте діагноз.
2. Обґрунтуйте оптимальну конструкцію протезу.

Опишіть панорамний рентген знімок:
- Зуби верхньої щелепи;
- Зуби нижньої щелепи;
- Правий скронево-нижньощелепний суглоб;
- Лівий скронево-нижньощелепний суглоб;
- Носо-максилярна ділянка.

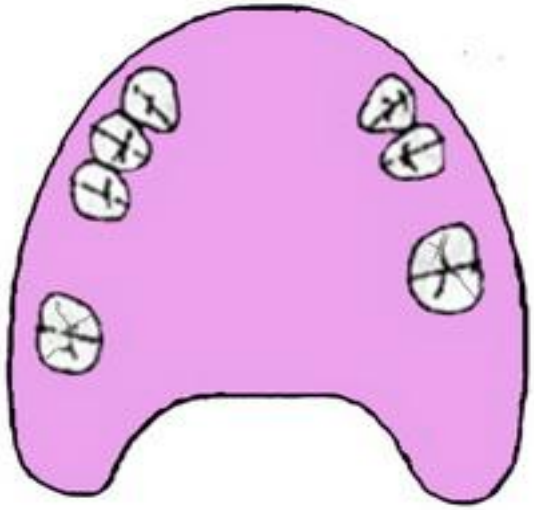		1. Поставте діагноз. 2. Обґрунтуйте оптимальну конструкцію протезу.
		Опишіть панорамний рентген знімок: - Зуби верхньої щелепи; - Зуби нижньої щелепи; - Правий скронево-нижньощелепний суглоб; - Лівий скронево-нижньощелепний суглоб; - Носо-максилярна ділянка.

		1. Поставте діагноз. 2. Обґрунтуйте оптимальну конструкцію протезу.
		Опишіть панорамний рентген знімок: - Зуби верхньої щелепи; - Зуби нижньої щелепи; - Правий скронево-нижньощелепний суглоб; - Лівий скронево-нижньощелепний суглоб; - Носо-максилярна ділянка.

		1. Поставте діагноз. 2. Обґрунтуйте оптимальну конструкцію протезу.
		Опишіть панорамний рентген знімок: - Зуби верхньої щелепи; - Зуби нижньої щелепи; - Правий скронево-нижньощелепний суглоб; - Лівий скронево-нижньощелепний суглоб; - Носо-максилярна ділянка.

		1. Поставте діагноз. 2. Обґрунтуйте оптимальну конструкцію протезу.
		Опишіть панорамний рентген знімок: - Зуби верхньої щелепи; - Зуби нижньої щелепи; - Правий скронево-нижньощелепний суглоб; - Лівий скронево-нижньощелепний суглоб; - Носо-максилярна ділянка.

		1. Поставте діагноз. 2. Обґрунтуйте оптимальну конструкцію протезу.
		Опишіть панорамний рентген знімок: - Зуби верхньої щелепи; - Зуби нижньої щелепи; - Правий скронево-нижньощелепний суглоб; - Лівий скронево-нижньощелепний суглоб; - Носо-максилярна ділянка.

		1. Поставте діагноз. 2. Обґрунтуйте оптимальну конструкцію протезу.
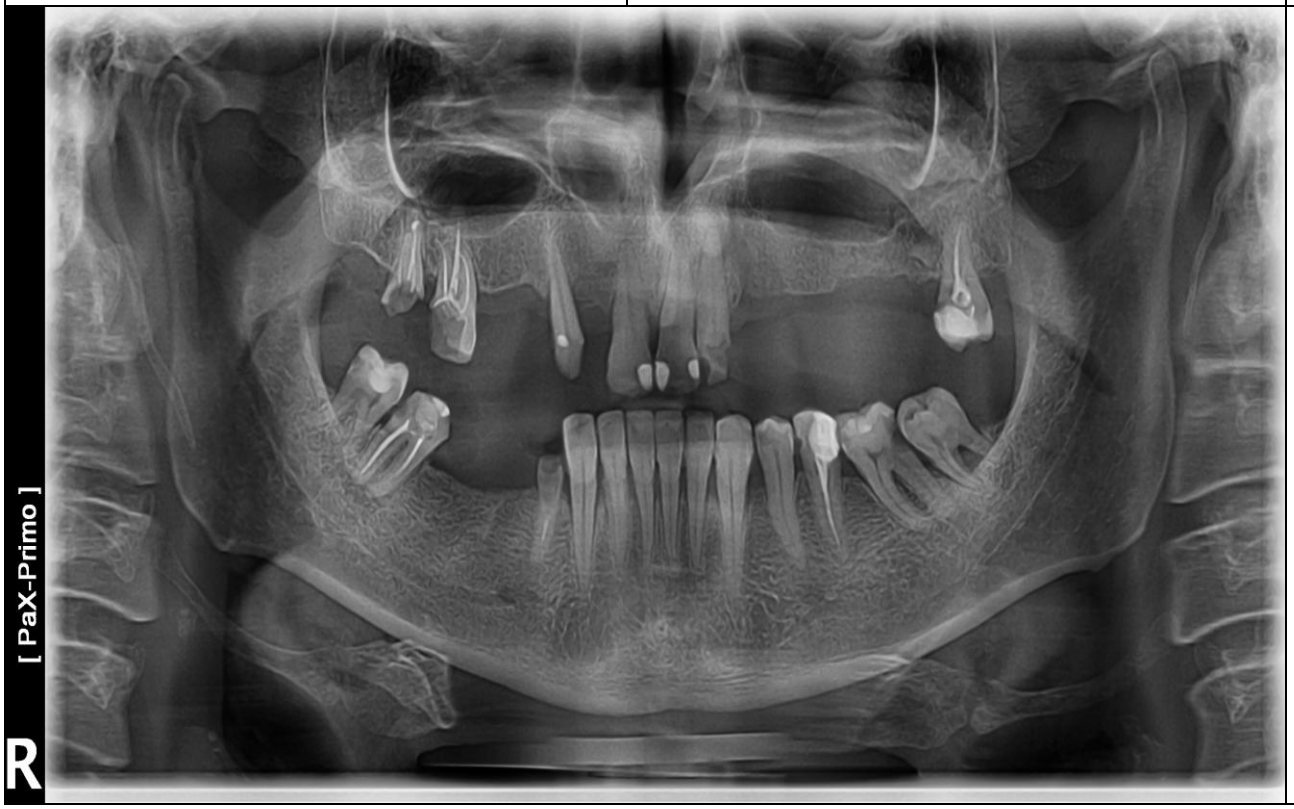		Опишіть панорамний рентген знімок: - Зуби верхньої щелепи; - Зуби нижньої щелепи; - Правий скронево-нижньощелепний суглоб; - Лівий скронево-нижньощелепний суглоб; - Носо-максилярна ділянка.

		1. Поставте діагноз. 2. Обґрунтуйте оптимальну конструкцію протезу.
		Опишіть панорамний рентген знімок: - Зуби верхньої щелепи; - Зуби нижньої щелепи; - Правий скронево-нижньощелепний суглоб; - Лівий скронево-нижньощелепний суглоб; - Носо-максилярна ділянка.

		1. Поставте діагноз. 2. Обґрунтуйте оптимальну конструкцію протезу.
		Опишіть панорамний рентген знімок: - Зуби верхньої щелепи; - Зуби нижньої щелепи; - Правий скронево-нижньощелепний суглоб; - Лівий скронево-нижньощелепний суглоб; - Носо-максилярна ділянка.

		1. Поставте діагноз. 2. Обґрунтуйте оптимальну конструкцію протезу.
		Опишіть панорамний рентген знімок: - Зуби верхньої щелепи; - Зуби нижньої щелепи; - Правий скронево-нижньощелепний суглоб; - Лівий скронево-нижньощелепний суглоб; - Носо-максилярна ділянка.

		1. Поставте діагноз. 2. Обґрунтуйте оптимальну конструкцію протезу.
		Опишіть панорамний рентген знімок: - Зуби верхньої щелепи; - Зуби нижньої щелепи; - Правий скронево-нижньощелепний суглоб; - Лівий скронево-нижньощелепний суглоб; - Носо-максилярна ділянка.

		1. Поставте діагноз. 2. Обґрунтуйте оптимальну конструкцію протезу.
		Опишіть панорамний рентген знімок: - Зуби верхньої щелепи; - Зуби нижньої щелепи; - Правий скронево-нижньощелепний суглоб; - Лівий скронево-нижньощелепний суглоб; - Носо-максилярна ділянка.

		1. Поставте діагноз. 2. Обґрунтуйте оптимальну конструкцію протезу.
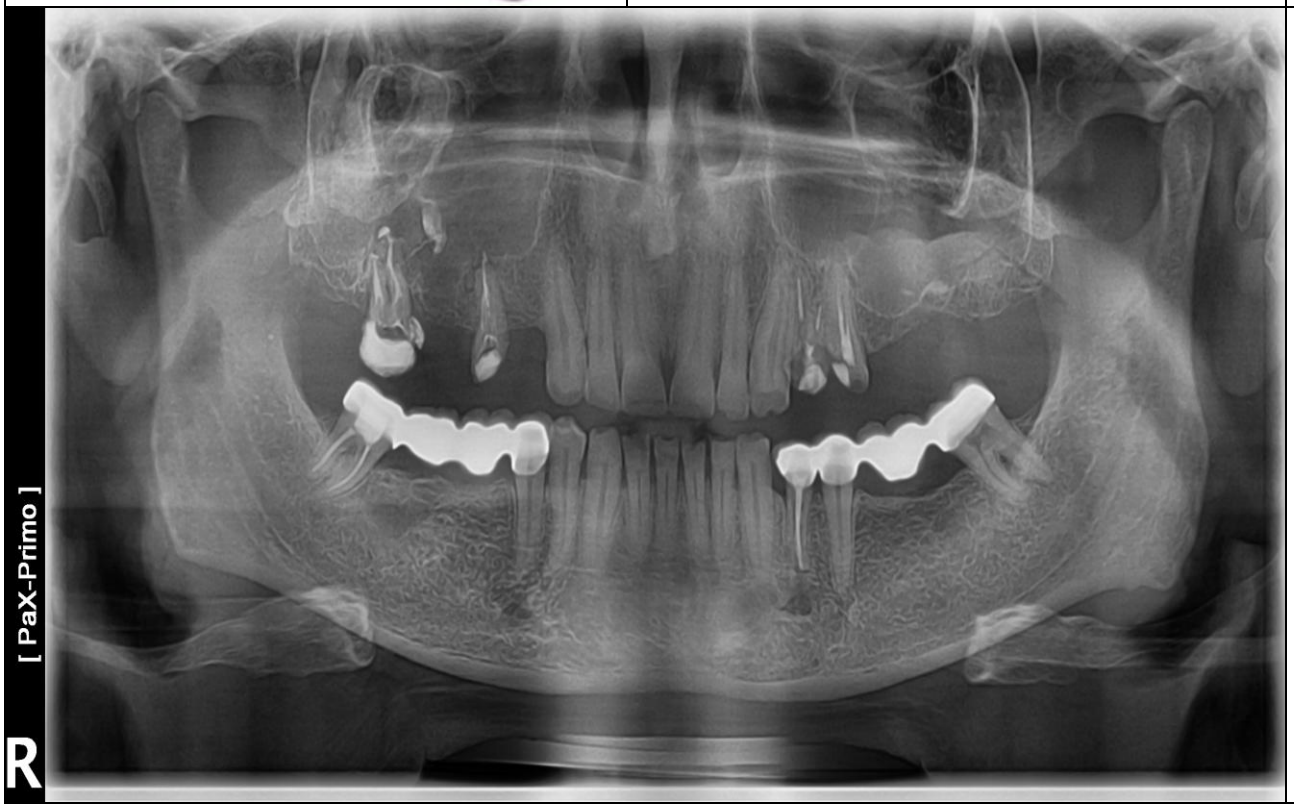		Опишіть панорамний рентген знімок: - Зуби верхньої щелепи; - Зуби нижньої щелепи; - Правий скронево-нижньощелепний суглоб; - Лівий скронево-нижньощелепний суглоб; - Носо-максилярна ділянка.

		1. Поставте діагноз. 2. Обґрунтуйте оптимальну конструкцію протезу.
		Опишіть панорамний рентген знімок: - Зуби верхньої щелепи; - Зуби нижньої щелепи; - Правий скронево-нижньощелепний суглоб; - Лівий скронево-нижньощелепний суглоб; - Носо-максилярна ділянка.

		1. Поставте діагноз. 2. Обґрунтуйте оптимальну конструкцію протезу.
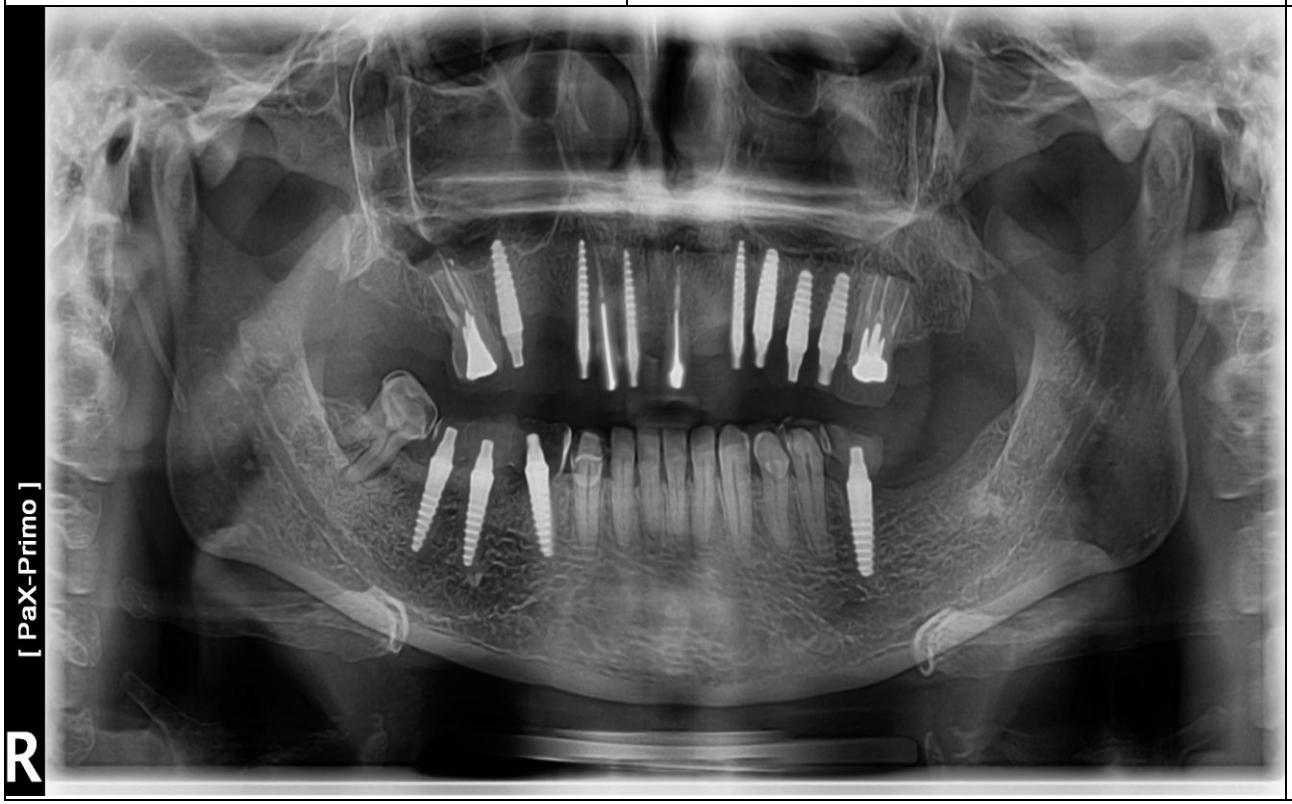		Опишіть панорамний рентген знімок: - Зуби верхньої щелепи; - Зуби нижньої щелепи; - Правий скронево-нижньощелепний суглоб; - Лівий скронево-нижньощелепний суглоб; - Носо-максилярна ділянка.

		1. Поставте діагноз. 2. Обґрунтуйте оптимальну конструкцію протезу.
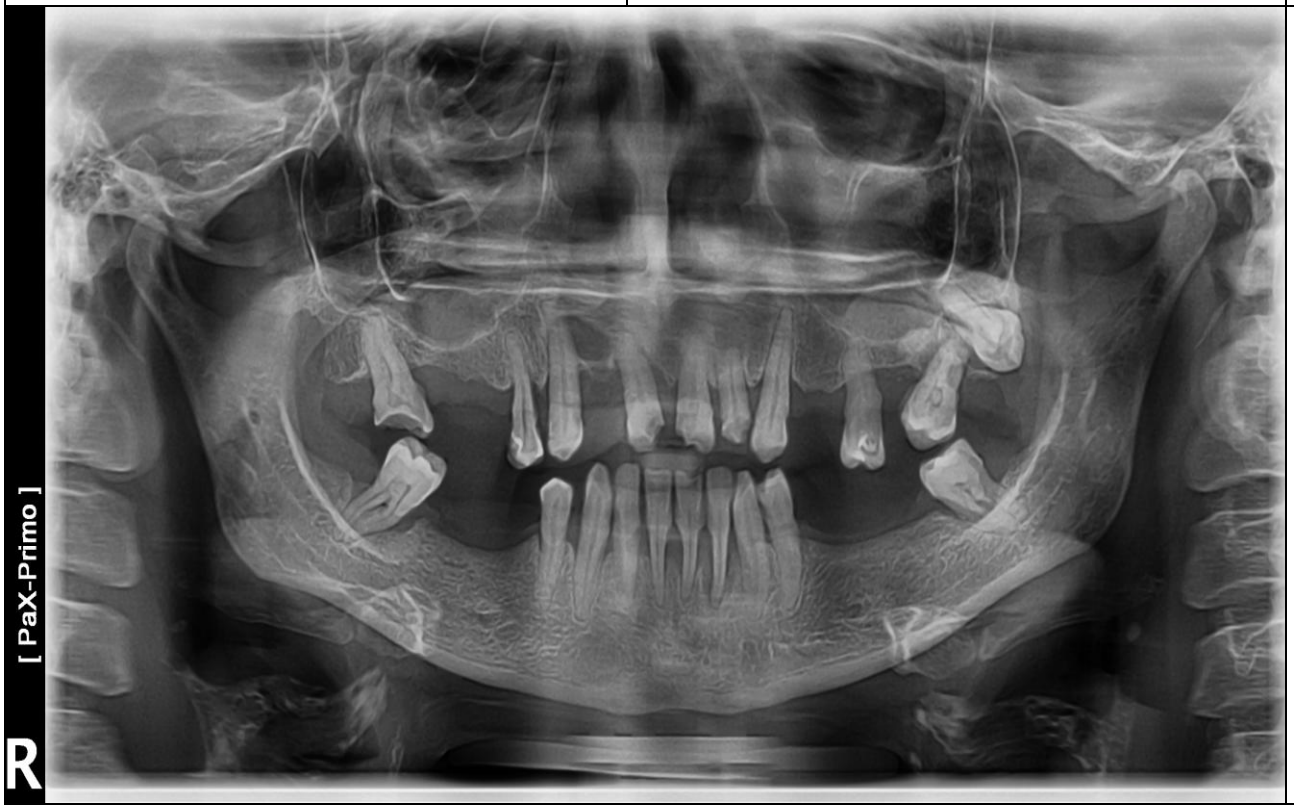		Опишіть панорамний рентген знімок: - Зуби верхньої щелепи; - Зуби нижньої щелепи; - Правий скронево-нижньощелепний суглоб; - Лівий скронево-нижньощелепний суглоб; - Носо-максилярна ділянка.

		1. Поставте діагноз. 2. Обґрунтуйте оптимальну конструкцію протезу.
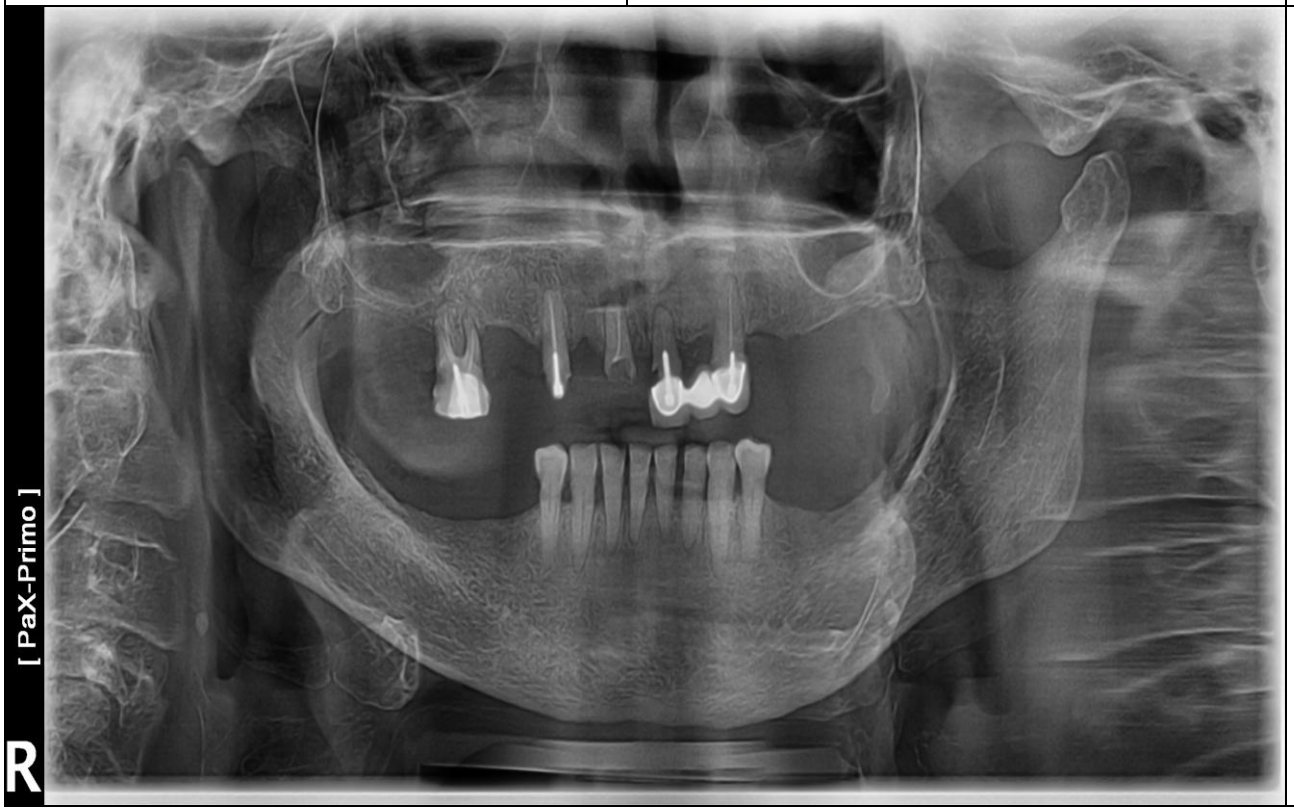		Опишіть панорамний рентген знімок: - Зуби верхньої щелепи; - Зуби нижньої щелепи; - Правий скронево-нижньощелепний суглоб; - Лівий скронево-нижньощелепний суглоб; - Носо-максилярна ділянка.

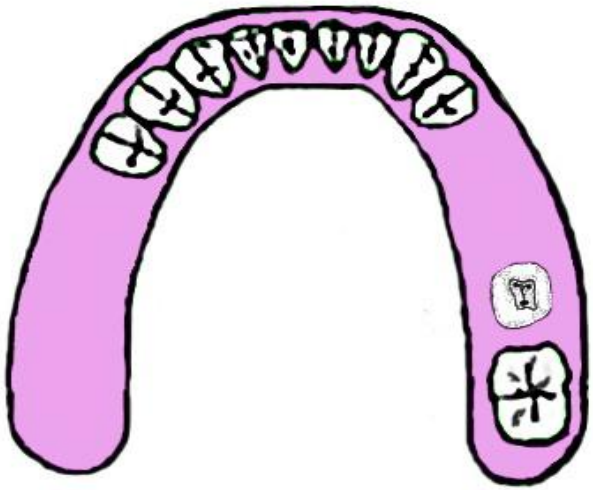

1. Поставте діагноз.
2. Обґрунтуйте оптимальну конструкцію протезу.

Опишіть панорамний рентген знімок:
- Зуби верхньої щелепи;
- Зуби нижньої щелепи;
- Правий скронево-нижньощелепний суглоб;
- Лівий скронево-нижньощелепний суглоб;
- Носо-максилярна ділянка.

	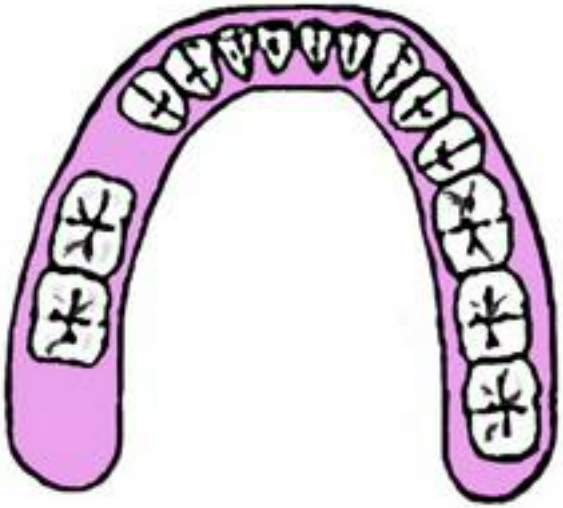	1. Поставте діагноз. 2. Обґрунтуйте оптимальну конструкцію протезу.
		Опишіть панорамний рентген знімок: - Зуби верхньої щелепи; - Зуби нижньої щелепи; - Правий скронево-нижньощелепний суглоб; - Лівий скронево-нижньощелепний суглоб; - Носо-максилярна ділянка.

		1. Поставте діагноз. 2. Обґрунтуйте оптимальну конструкцію протезу.
		Опишіть панорамний рентген знімок: - Зуби верхньої щелепи; - Зуби нижньої щелепи; - Правий скронево-нижньощелепний суглоб; - Лівий скронево-нижньощелепний суглоб; - Носо-максилярна ділянка.

		1. Поставте діагноз. 2. Обґрунтуйте оптимальну конструкцію протезу.
		Опишіть панорамний рентген знімок: - Зуби верхньої щелепи; - Зуби нижньої щелепи; - Правий скронево-нижньощелепний суглоб; - Лівий скронево-нижньощелепний суглоб; - Носо-максилярна ділянка.

Методика описання панорамного рентгенологічного знімка.

Для діагностики, обговорення та оцінки ортопантомограми рекомендується наступна методика: ортопантомограму розділяють на п’ять топографічних областей та досліджують окремо кожну з них.

Прийнято розрізняти наступні ділянки:

1. Зуби верхньої щелепи
2. Зуби нижньої щелепи
3. Правий скронево-нижньощелепний суглоб
4. Лівий скронево-нижньощелепний суглоб
5. Носо-максилярна ділянка

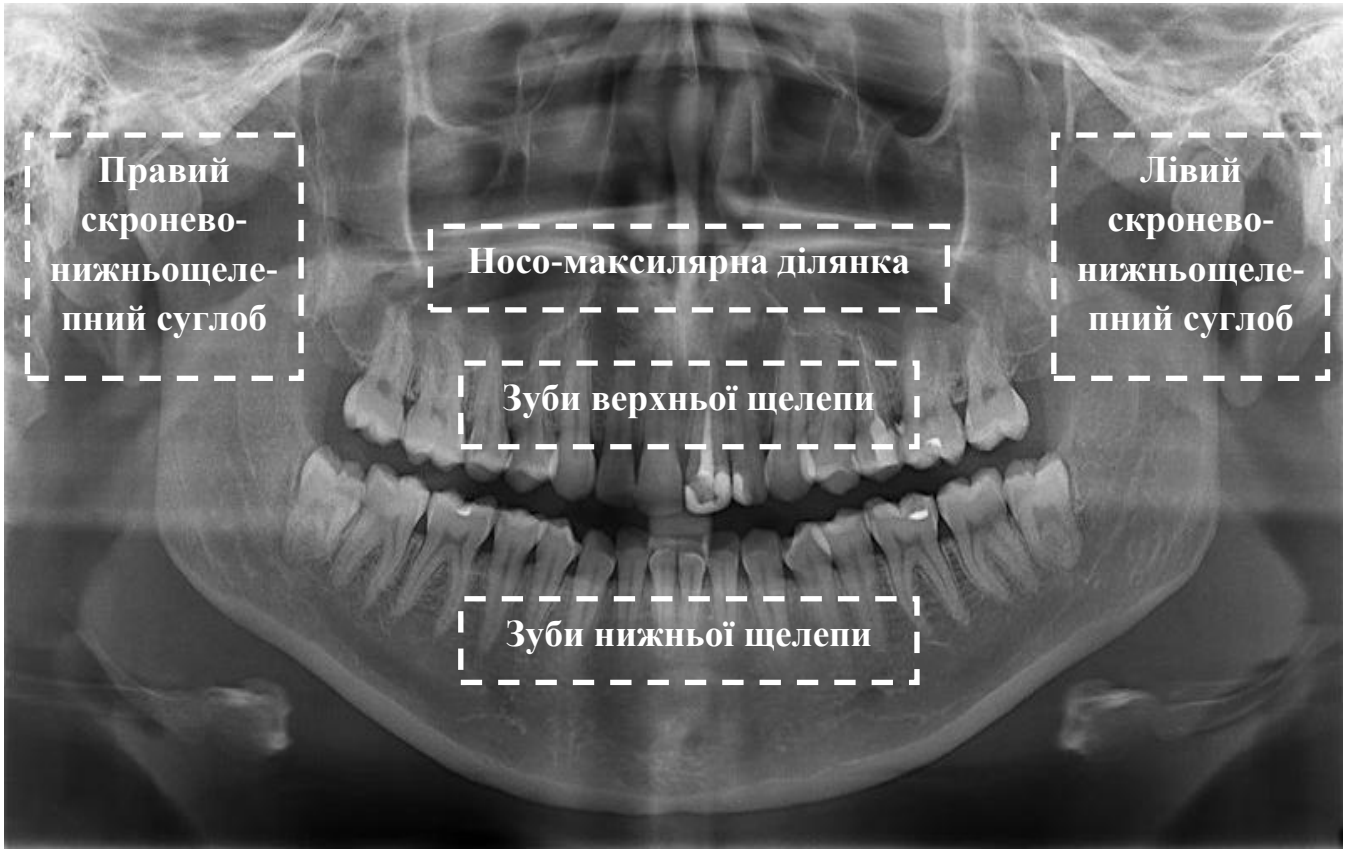

Аналіз п’яти топографічних ділянок.

- Носо-максилярна ділянка (вилична кістка, гайморова пазуха, носова перегородка, Apertura piriformis піднебіння);
- Зубо-альвеолярна ділянка верхньої щелепи (альвеолярний відросток, прорізування зубів);
- Зубо-альвеолярна ділянка нижньої щелепи (альвеолярний відросток, перше прорізування зубів, друге прорізування зубів);
- Ділянка нижньої щелепи (тіло нижньої щелепи, висхідна гілка, симфіз, мандибулярний канал, м’які тканини);
- Ділянка скронево-нижньощелепного суглоба.

Для оцінки зубів в кожному квадранті рекомендується наступна схема:

- Експозиція, контрастність, симетричність об’єкту/плівка
- Просвітлення, затемнення
- Артефакти, нерізкість.

Анатомічний огляд на ортопантомограмі:

- Кількість зубів (відсутність зачатків, супрадентія, гіподентія, надкомплектні зуби);
- Аномалія форми зубів (диспластична/гіпопластична карликова форма, розсічення, аномалії кореня);

- Стадії мінералізації (визначення віку зубу, ріст кореня, аномалії);

- Вертикальна позиція зачатку зубу (визначення віку зубів, прогнозування термінів прорізування зубів);

- Прогнозування розміру зубів (опорна зона);

- Співставлення симетрії в межах груп зубів і квадрантів (ступінь розвитку);

- Порівняльна оцінка зрілості зубів (зрілість зубів зліва/справа);

- Визначення положення зачатку (вузький, широкий, переміщений ретенований, зуби мудрості);

- Стан зубів, ступінь санованості порожнини рота (карієс, пломбування коренів тощо);

- Апікальні зміни (остит, резорбція коренів, пародонтальна щілина);

- Деструкція кістки (горизонтальна, вертикальна), крайовий пародонт;

- Структура губчастої кістки;

- Патологічні процеси в кістках щелеп (одонтоми, кісти, склероз тощо);

- Скронево-нижньощелепний суглоб (тільки при певних умовах).

Схема ортопантомограми

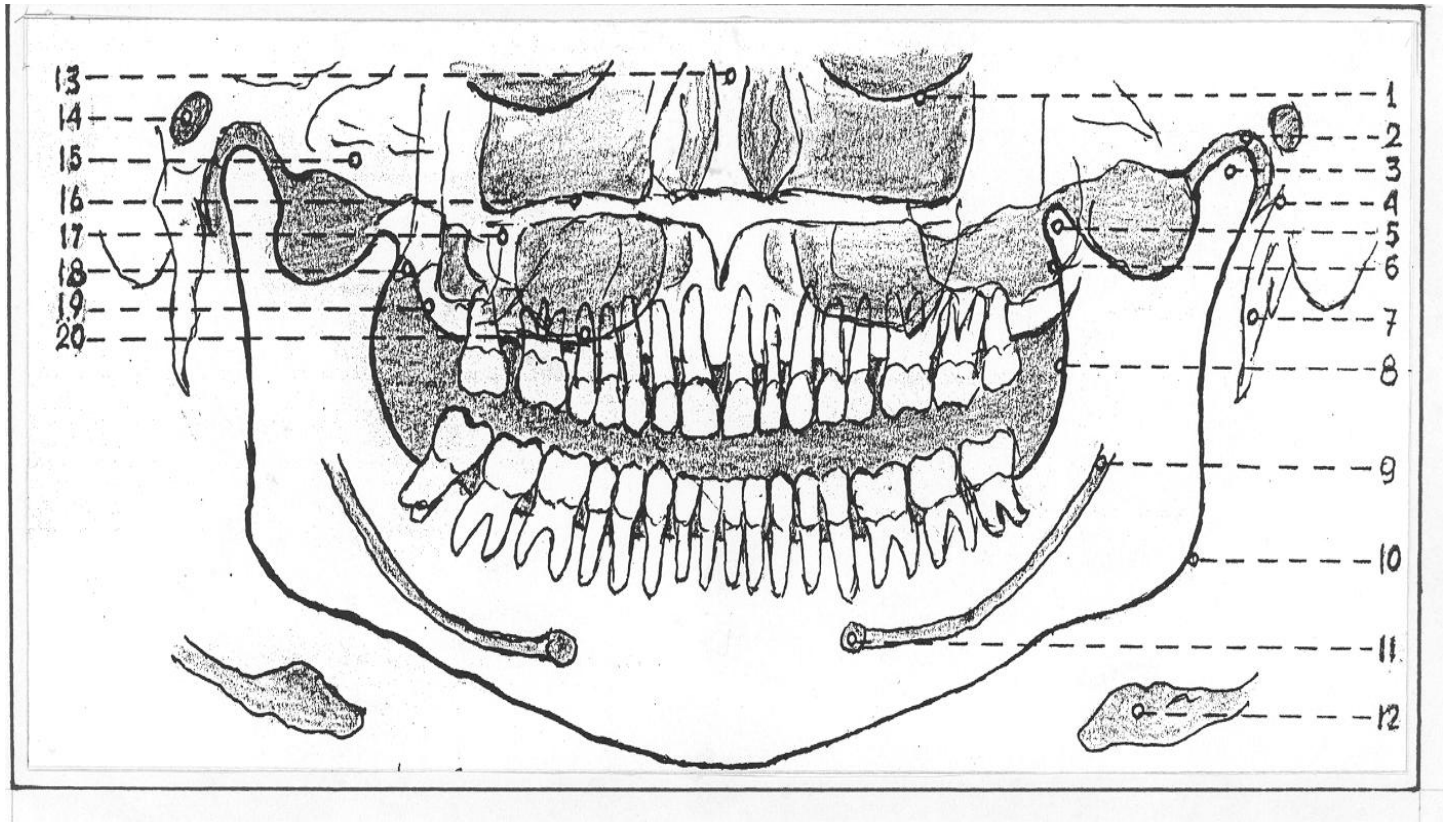

1. Нижній край орбіти. 2. Верхівка суглобної ямки. 3. Суглобна голівка нижньої щелепи. 4. Глазерова щілина. 5. Вінцевий відросток нижньої щелепи. 6. Передньобічна стінка верхньощелепної пазухи. 7. Шилоподібний відросток вилицевої кістки. 8. Внутрішній край гілки нижньої щелепи. 9. Нижньощелепний канал. 10. Кут нижньої щелепи. 11. Підборідний отвір нижньощелепного канала. 12. Під'язикова кістка. 13. Внутрішньо-носова перетинка. 14. Зовнішній слуховий прохід. 15. Вилицева дуга. 16. Тверде піднебіння. 17. Вилицева кістка. 18. Крилоподібний відросток клиновидної кістки. 19. Верхньощелепний бугор. 20. Дно верхньощелепної пазухи.

Література

1. **Хватова Валентина Александровна** Функциональная диагностика и лечение в стоматологии: (сборник, посвящен. 5-летию образования секции "Клиническая гнатология" СтАР) / Валентина Александровна Хватова. - М.: Мед. книга. Изд-во "Стоматология", 2007. - 293 с.: ил
2. **Жулев Евгений Николаевич** Челюстно-лицевая ортопедическая стоматология: пособие для врачей: учеб. пособие для системы послевуз. проф. образования врачей / Евгений Николаевич Жулев, Сергей Дарчоевич Арутюнов, Игорь Юльевич Лебеденко. - М.: МИА, 2008. - 156 с.: фото.цв., ил. - Библиогр.: с. 155-156.
3. **Маевски Станислав В.** Стоматологическая гнатофизиология: Нормы окклюзии и функции стоматогнатической системы / Станислав В. Маевски ; науч. ред. на рус. яз.: В.Ф. Макеев, М.М. Угрин ; пер. с пол. яз.: Оксана Заваринская. - Львов: ГалДент, 2008. - 144 с.: ил/ Majewski, Stanislaw. - Warszawa, 2007.
4. **Ортопедическая стоматология. Алгоритмы** диагностики и лечения: учебное пособие [для студентов, обучающ. по спец. 060105 (040400) - "Стоматология"] / под ред. И.Ю. Лебеденко, С.Х. Каламкаровой; Игорь Юльевич Лебеденко, А.Б. Перегудов, М.М. Антоник и др. - М.: МИА, 2008. - 85 с.
5. **Рожко Микола Михайлович** Ортопедична стоматологія: [підручник для студ. стомат. фак. вищ. мед. навч. закладів III-IV рівнів акредитації] / Микола Михайлович Рожко, Валерій Петрович Неспрядько. - Вид. 2-ге, виправ., доп. - К.: Книга плюс, 2008. - 575 с.: ил. - (Медична література).
6. **Предварительное лечение больных** перед зубным протезированием: учебное пособие: для студентов, обучающ. по спец. 040400 - "Стоматология" / Владимир Николаевич Трезубов, Михаил Михайлович Соловьев, Л.Ю. Орехова и др; под ред. В.Н. Трезубова; СПб ГМУ. - М.: МИА, 2009. - 159 с.: ил. - Библиогр.: с. 158-159.
7. **Чуйко Анатолий Николаевич** Биомеханика в стоматологии / Анатолий Николаевич Чуйко, Игорь Анатольевич Шинчуковский. - Харьков: ФОРТ, 2010. - 466 с.: вкл. л, ил. - Библиогр.: с. 455-466.
8. **Ортопедическая стоматология**: учебник для студентов [обуч. по спец. 040400-Стоматология] / Николай Гаврилович Аболмасов, Николай Николаевич Аболмасов, Виктор Алексеевич Бычков, Ахмет Аль-Хаким. - 8-е изд. - М.: МЕДпресс-информ, 2011. - 510 с.: ил. - Алф. указ.: с. 505-510.