

Міністерство охорони здоров'я України  
Вищий державний навчальний заклад України  
"Українська медична стоматологічна академія"



# АКТУАЛЬНІ ПРОБЛЕМИ СУЧАСНОЇ МЕДИЦИНИ



*Морфологічний корпус УМСА*

Полтава 2015

# АКТУАЛЬНІ ПРОБЛЕМИ СУЧАСНОЇ МЕДИЦИНИ: Том 15, Випуск 4 (52) 2015 ВІСНИК Української медичної стоматологічної академії

НАУКОВО-ПРАКТИЧНИЙ ЖУРНАЛ

Заснований в 2001 році

Виходить 4 рази на рік

## Зміст

Всеукраїнська науково-практична конференція  
«Медична наука в практику охорони здоров'я»  
( м. Полтава, 20 листопада 2015 року)  
СТОМАТОЛОГІЯ

<i>Бойченко О.М.</i> .....	5
СТАН МІКРОЦИРКУЛЯЦІЇ ТА РЕГІОНАРНОЇ ГЕМОДИНАМІКИ ТКАНИН ПАРОДОНТА ПРИ ХРОНІЧНОМУ ГЕНЕРАЛІЗОВАНОМУ ПАРОДОНТИТІ У ХВОРИХ НА ІШЕМІЧНУ ХВОРОБУ СЕРЦЯ	
<i>Ботвинко В.В., Жегулович З.Є., Куц П.В.</i> .....	11
ЗМІНИ ЕЛЕКТРОМІОГРАФІЧНИХ ПОКАЗНИКІВ ЖУВАЛЬНИХ М'ЯЗІВ У ОСІБ З М'ЯЗОВО-СУГЛОБОВИМИ ДИСФУНКЦІЯМИ	
<i>Бублій Т.Д., Костиренко О. П.</i> .....	17
ЕКСПЕРИМЕНТАЛЬНЕ ДОСЛІДЖЕННЯ ВИКОРИСТАННЯ РІЗНИХ КОНЦЕНТРАЦІЙ ЛИМОННОЇ КИСЛОТИ В ЕНДОДОНТІЇ	
<i>Макарова О.М., Курєєдова В.Д.</i> .....	20
ОБ'ЄКТИВНА ОЦІНКА ТА ОСОБЛИВОСТІ СПРИЙНЯТТЯ АСИМЕТРІЇ ОБЛИЧЧЯ	
<i>Попович І.Ю., Петрушанко Т.О.</i> .....	24
ТАКТИКА ЗАМІЩЕННЯ ВКЛЮЧЕНОГО ДЕФЕКТУ ЗУБНОГО РЯДУ НА ЕТАПІ ПАРОДОНТОЛОГІЧНОГО ЛІКУВАННЯ	
<i>Черєда В.В.</i> .....	28
БІОФІЗИЧНІ ХАРАКТЕРИСТИКИ РОТОВОЇ РІДИНИ ТА МІКРОБНЕ НАВАНТАЖЕННЯ ЯСЕННОЇ БОРОЗНИ В УМОВАХ ПСИХОЕМОЦІЙНОГО СТРЕСУ	
<b>КЛІНІЧНА МЕДИЦИНА 1</b> (терапія, педіатрія, неврологія, психіатрія, інфекційні хвороби, шкірно-венеричні хвороби, загальна гігієна, соціальна медицина)	
<i>Антоненко П.Б.</i> .....	32
ОСОБЛИВОСТІ ТУБЕРКУЛЬОЗУ ЛЕГЕНЬ, ВИКЛИКАНОГО МУЛЬТИРЕЗИСТЕНТНИМИ ШТАМАМИ M. TUBERCULOSIS	
<i>Бойко Д.І.</i> .....	37
КЛІНІКО-ПСИХОПАТОЛОГІЧНІ ОСОБЛИВОСТІ ПАЦІЄНТІВ ІЗ АУТОАГРЕСИВНОЮ ПОВЕДІНКОЮ ПРИ ПЕРШОМУ ПСИХОТИЧНОМУ ЕПІЗОДІ З УРАХУВАННЯМ ЦИРКАДНИХ БІОЛОГІЧНИХ РИТМІВ	
<i>Васильченко Ю.В.</i> .....	42
МЕХАНІЗМИ ФОРМУВАННЯ ЕНДОТЕЛІАЛЬНОЇ ДИСФУНКЦІЇ У ДІТЕЙ З БРОНХІАЛЬНОЮ АСТМОЮ	
<i>Вахненко А.В., Моїсєєва Н.В., Капустянська А.А., Ткаченко М.В.</i> .....	46
ШЛЯХИ ОПТИМІЗАЦІЇ ЛІКУВАННЯ УСКЛАДНЕНОЇ НЕГОСПІТАЛЬНОЇ ПНЕВМОНІЇ НА ФОНІ АРТЕРІАЛЬНОЇ ГІПЕРТЕНЗІЇ	
<i>Волошин К.В.</i> .....	50
СРАВНИТЕЛЬНЫЙ АНАЛИЗ МОТОРНО-ЭВАКУАТОРНОЙ И КИСЛОТООБРАЗУЮЩЕЙ ФУНКЦИЙ ЖЕЛУДКА У ДЕТЕЙ С РАЗЛИЧНЫМИ КЛИНИЧЕСКИМИ ВАРИАНТАМИ ФУНКЦИОНАЛЬНОЙ ДИСПЕПСИИ	
<i>Гелетюк Ю.Л., Черенько Т.М.</i> .....	53
ФУНКЦІОНАЛЬНЕ І НЕВРОЛОГІЧНЕ ВІДНОВЛЕННЯ НЕВРОЛОГІЧНОГО ДЕФІЦИТУ ТА ХАРАКТЕРИСТИКА ЯКОСТІ ЖИТТЯ У ХВОРИХ З ІШЕМІЧНИМ ІНСУЛЬТОМ НА ТЛІ АРТЕРІАЛЬНОЇ ГІПЕРТЕНЗІЇ РІЗНИХ СТУПЕНІВ ТЯЖКОСТІ	
<i>Губа Ю. В.</i> .....	57
ДЕЯКІ АСПЕКТИ ДЕПРЕСІЇ У ХВОРИХ НА ХРОНІЧНЕ ОБСТРУКТИВНЕ ЗАХВОРЮВАННЯ ЛЕГЕНЬ	

# Всеукраїнська науково-практична конференція «Медична наука в практику охорони здоров'я»

м. Полтава, 20 листопада 2015 року

## СТОМАТОЛОГІЯ

УДК 616.31:616.127-005.4]:612.13

**Бойченко О.М.**

### **СТАН МІКРОЦИРКУЛЯЦІЇ ТА РЕГІОНАРНОЇ ГЕМОДИНАМІКИ ТКАНИН ПАРОДОНТА ПРИ ХРОНІЧНОМУ ГЕНЕРАЛІЗОВАНОМУ ПАРОДОНТИТІ У ХВОРИХ НА ІШЕМІЧНУ ХВОРОБУ СЕРЦЯ**

ВДНЗУ «Українська медична стоматологічна академія», м. Полтава,

*Таким чином стан регіонарної гемодинаміки та мікроциркуляції в тканинах пародонта при хронічному генералізованому пародонтиті у стадії загострення у хворих, які страждають на стабільну стенокардію напруги, є суттєво порушеним, що підтверджується зміною показників реопародонтографії (збільшенням реографічного індексу, індексу периферичного опору судинного русла пародонта, зниженням індексу еластичності судин). Виявляється вірогідна відмінність величини індексу еластичності судин пародонту у хворих на ІХС зі стабільною стенокардією напруги в порівнянні з групою пацієнтів без вираженої соматичної патології.*

Ключові слова: пародонтит, реографічні дослідження, ішемічна хвороба серця.

*Робота є фрагментом НДР "Розробка нових підходів до діагностики, лікування та профілактики стоматологічних захворювань у пацієнтів із порушеннями опорно-рухового апарату; № 0112U004469.*

В останні роки опубліковано велику кількість досліджень, в яких показано особливості перебігу пародонтиту при соматичних захворюваннях. Дослідження в цьому напрямку зосереджені на захворюваннях нервової системи, ЛОР-органів, шлунково-кишкового тракту, жовчовивідних шляхів [1,2,3]. Автори погоджуються з точкою зору, що тканини пародонта стереотипно реагують на дію різних факторів внутрішнього середовища. При захворюваннях пародонта на тлі ІХС виявляється більший рівень порушень регіонарної гемодинаміки, мікроциркуляції, активації вільнорадикального окиснення зі зниженням антиоксидантної активності крові та розладів у системі гемостазу. Так, Т.В. Бартенева повідомляє, що у пацієнтів ІХС зі стабільною стенокардією напруги II-III функціонального класу є виражені порушення тканинного кровотоку в пародонті, які проявляються зниженням лінійних і об'ємних швидкостей як в артеріолярному, так і в венолярному відділах. При цьому підвищується вплив нейрогенного компоненту регуляції на коливання судинних стінок тканин пародонта. [4,5]. Кровопостачання тканин пародонта у таких хворих характеризується вихідним підвищеним тонусом судин пародонта, високим периферичним опором і низькою еластичністю судинних стінок, результатом чого є розвиток у них запально-дистрофічних змін [6,7]. Зокрема, запальні захворювання пародонта можуть бути взаємопов'язані з ІХС, що має в своїй основі імунний запальний процес в ендотелії коронарних судин,

ускладнення якої є однією з основних причин смертності в світі [8,9]. зниженням антиоксидантної активності крові та розладів у системі гемостазу [4,10].

За даними Н.А. Полторак [11], особливістю хронічного пародонтиту при ІХС є тяжке порушення капілярного кровообігу, обумовлене системним атерогенним процесом і ендотеліальною дисфункцією, які сприяють прогресуванню глибини пародонтальних кишень, збільшенню резорбції кісткової тканини альвеолярних відростків щелеп. На вираженість останньої при ІХС значущий вплив мають тяжкість гіперліпідемії та рівень артеріальної гіпертензії. У таких хворих констатовано обтяження мікробіоценозу пародонтопатогенної мікрофлори як одного з факторів ризику не тільки розвитку, але і тяжкості перебігу хронічного запалення пародонта. Ступінь тяжкості генералізованого пародонтиту і ступінь порушень капілярного кровотоку в пародонті при ІХС, на думку автора, можуть бути непрямым маркером тяжкості обмінних порушень (особливо ліпідного обміну – холестерину, тригліцеридів, ліпопротеїнів низької щільності, нейрогормонального дисбалансу: інтерлейкіну-6, тромбоксану В<sub>2</sub>, фактору некрозу пухлини-α, ендотеліну-1, простагландинів.

За останнє десятиліття інтерес до цього напрямку досліджень зріс у зв'язку з появою так званої «єдиної теорії атерогенезу», яка розглядає атеросклероз, який грає провідну роль у розвитку ІХС, як імунний запальний процес

[12,13]. За даними авторів, механізм впливу запальних захворювань пародонта на атерогенез пов'язаний з тим, що пародонтальні кишени, будучи резервуарами патогенних мікроорганізмів, вивільняють бактеріальні компоненти (ендотоксини) в кровотік, які опосередковано, за допомогою прозапальних цитокінів та інших медіаторів запалення, що продукуються клітинами-респондерами, викликають альтерацію ендотелію судин, гіперліпідемію і ліпідну інфільтрацію судинної стінки, а також стимулюють і підтримують запальну відповідь. Таким чином запускається і підтримується атерогенний процес [14].

Хронічні інфекції порожнини рота також можуть підвищувати ризик виникнення та прогресування серцево-судинних захворювань, викликаних атеросклеротичними змінами в судинах. У численних популяційних дослідженнях показано, що в осіб з ХГП ризик розвитку ІХС в 1,3-2 рази вищий у порівнянні з загальнопопуляційним. Ризик розвитку коронарної хвороби серця у осіб з пародонтитом, із поправкою на відомі фактори ризику, підвищується в 6,5 рази у порівнянні зі здоровою популяцією, причому підвищення ризику залежить від тяжкості процесу [15].

У літературі наводяться дані щодо наявності значного зв'язку між індикаторами несприятливого стану тканин пародонта та інфарктом міокарда і нестабільною стенокардією, а також з факторами ризику серцево-судинних захворювань (підвищенням рівнів С-реактивного білку, загального холестерину, ліпопротеїнів низької щільності, фібриногену).

### Матеріали і методи

Для вирішення наведених питань нами виконані клінічні та інструментальні дослідження стоматологічного статусу хворих ІХС зі стабільною стенокардією напруги I - III функціональних класів, на предмет виявлення захворювання на пародонтит було проаналізовано ретроспективно 45 історій хвороби пацієнтів віком 45-55 років, що знаходились в терапевтичному відділенні ДЗ «Відділкова клінічна лікарня ст. Полтава» СТГО «Південна залізниця». Встановлення та верифікація діагнозу ІХС у хворих проводилась кардіологом (терапевтом) стаціонару. Стоматологічний статус хворих оцінювався лікарем-стоматологом з відповідними записами в історії хвороби стаціонарного хворого.

Для вивчення функціонального стану судин-

ного русла ясен ми використовували реографію. Реографічні дослідження проводились за допомогою комп'ютерного комплексу реєстрації та обробки реограм "Реоком". Недоліком цього комплексу є відсутність належних електродів для отримання даних про стан кровотоку в судинах пародонта.

Реопародонтографія проводилась за тетраполярною методикою. Ми використовували 2 пластмасові шини, в які були поміщені 4 електроди зі срібла розміром 3x5 мм, з'єднані зі штекером. Дві зовнішні пластини є струмовими, а дві внутрішні - потенційними.

Електроди накладали на слизову оболонку альвеолярних відростків по перехідній складці та фіксували за допомогою тканин шік та губ. За допомогою подібних електродів можливо отримати реограму тканин порожнини рота у будь-якій ділянці незалежно від конфігурації альвеолярних відростків.

Одночасно з записом реопародонтограми проводився запис ЕКГ у другому відведенні та диференційна реограма. Дослідження проводились в лежачому положенні хворого. Аналіз даних, що отримали, проводився з урахуванням якісних показників (за характером кривої, виразності амплітуди, тривалості та послідовності коливань) та кількісних показників: реографічний індекс (PI), показник тону судин (ПТС), індекс периферичного опору (ІПО), індекс еластичності (ІЕ).

### Результати та обговорення

Нами обстежено 2 групи пацієнтів на предмет дослідження стану регіонарної гемодинаміки та мікроциркуляції в тканинах пародонта методом реопародонтографії:

першу групу (15 осіб) склали хворі на хронічний генералізований пародонтит, в анамнезі котрих не відмічалось вираженої соматичної патології; в другу групу (15 осіб) були віднесені хворі на хронічний генералізований пародонтит з ІХС; третю контрольну групу (n = 15) склали особи з практично здоровим пародонтом, що не мали в анамнезі вираженої соматичної патології, близькі за віком до пацієнтів груп спостереження.

Результати реографічного дослідження тканин пародонта хворих на хронічний генералізований пародонтит, в анамнезі котрих не відмічалось вираженої соматичної патології, представлені в таблиці 1

Таблиця 1

Групи спостереження	Показники реопародонтографії (%)			
	PI	ІЕ	ІПО	ПТС
1	2	3	4	5
Контрольна група (n = 15)	0,2±0,03	74,7±4,4	99,0±7,9	19,2±1,9
I група (n = 15)	1,6 ± 0,07*	39,2 ± 1,8*	240,0 ± 11,6*	22,7 ± 1,0

Примітка: \* –  $p < 0,05$  у порівнянні з даними контрольної групи.

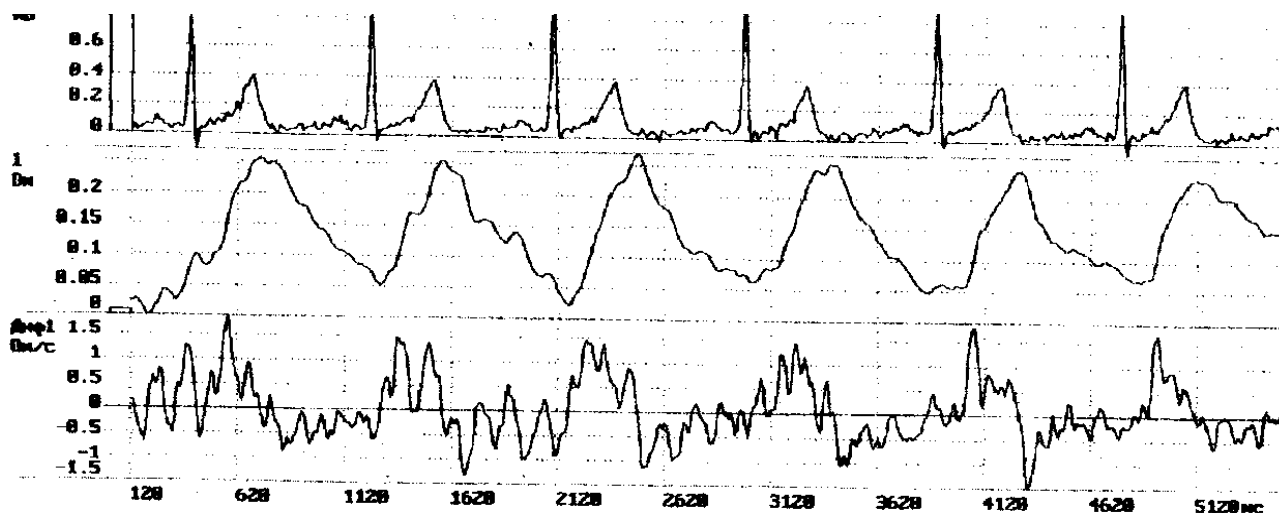
Як видно з даних, наведених в табл. 1, основні показники реопародонтографічного дослідження пацієнтів першої групи спостереження суттєво

відрізняються від показників осіб контрольної групи. Так, реографічний індекс контрольної групи складає 0,2±0,03 %, в той час як у пацієнтів пер-

шої групи спостереження цей показник був у вісім разів вищий ( $1,6 \pm 0,07 \%$ ), що свідчить про значні патологічні зміни судин пародонту у хворих на ХГП. Аналогічно індекс еластичності судин та індекс периферичного опору судинного русла пародонта мали у пацієнтів першої групи спостереження гірші значення ( $p < 0,05$ ). Однак показник тону судин, який має центральну регуляцію че-

рез симпатичну нервову систему і мало залежить від місцевих чинників, в обох групах суттєво не відрізнявся.

Для прикладу наводимо реопародонтограму особи з практично здоровим пародонтом, що не мала в анамнезі вираженої соматичної патології (рис.1).



Пацієнт Г.

Дата відвідування 06.01.2014 г.

Ріст, см: 171 ;

Вага, кг: 72 ; Тиск мм 145/85,

Вік, років: 54.

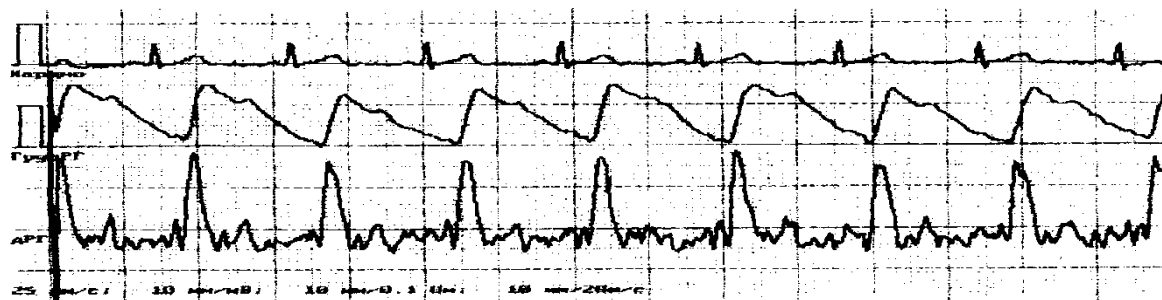
Назва дослідження: Реопародонтографія

Параметр	Значення	разм.
<b>Амплитуды:</b>		
Амплитуда систолической волны:	0.50	[ом]
Амплитуда быстрого кровенаполнения:	0.081	[ом]
Амплитуда инцизуры:	0.172	[ом]
Амплитуда диастолической волны:	0.156	[ом]
Амплитуда максимума 1 производной:	4.041	[ом /с]
Базовый импеданс:	183.35	[ом]
<b>Интервалы</b>		
Период напряжения:	200	[мс]
Длительность сердечного цикла:	790	[мс]
Продолжительность анакроты:	100	[мс]
Продолжительность катакроты:	690	[мс]
<b>Расчетные параметры</b>		
Частота сердечных сокращений	78	[1/мин]
Реографический систолический индекс	0.25	[%]
Реографический диастолический индекс	76.583	[%]
Дикротический индекс:	84.349	[%]
Временный показ, сосудистого тонуса:	40	[%]
Амплитудный показ, сосудистого тонуса	39.546	[%]
Показатель тонуса артерий	25.3	[%]
Показатель тонуса средних и мелких артерий	20,34	[%]
Показатель периферического сопротивления	112,4	[%]
Показатель эластичности:	76,8	[%]

Рис.1. Реопародонтограма особи Г. з практично здоровим пародонтом, що не мала в анамнезі вираженої соматичної патології.

Наступний приклад представлений реопародонтограмою пацієнта, хворого на хронічний генералізований пародонтит, в анамнезі котрого

не відмічалось вираженої соматичної патології (рис.2).



Пацієнт Л.  
 Дата відвідування 13.01.2014 г.  
 Ріст, см: 167  
 Вага, кг: 65 ;  
 Тиск мм 130/70.  
 Вік, років: 59.  
 Назва дослідження: Реопародонтографія

Параметр	Значення	разм.
<b>Амплитуды:</b>		
Амплитуда систолической волны:	0.23	[ом]
Амплитуда быстрого кровенаполнения:	0.081	[ом]
Амплитуда инцизуры:	0.172	[ом]
Амплитуда диастолической волны:	0.156	[ом]
Амплитуда максимума 1 производной:	4.041	[ом /с]
Базовый импеданс:	183.35	[ом]
<b>Интервалы</b>		
Период напряжения:	200	[мс]
Длительность сердечного цикла:	790	[мс]
Продолжительность анакроты:	100	[мс]
Продолжительность катакроты:	690	[мс]
<b>Расчетные параметры</b>		
Частота сердечных сокращений	78	[1/мин]
Реографический систолический индекс	1,54	[%]
Реографический диастолический индекс	76.583	[%]
Дикротический индекс:	84.349	[%]
Временной показ, сосудистого тонуса:	40	[%]
Амплитудный показ, сосудистого тонуса	39.546	[%]
Показатель тонуса артерий	25.3	[%]
Показатель тонуса средних и мелких артерий	22,54	[%]
Показатель периферического сопротивления	217,3	[%]
Показатель эластичности:	36,9	[%]

Рис. 2. Реопародонтограма пацієнта Л., хворого на хронічний генералізований пародонтит, в анамнезі котрого не відмічалось вираженої соматичної патології.

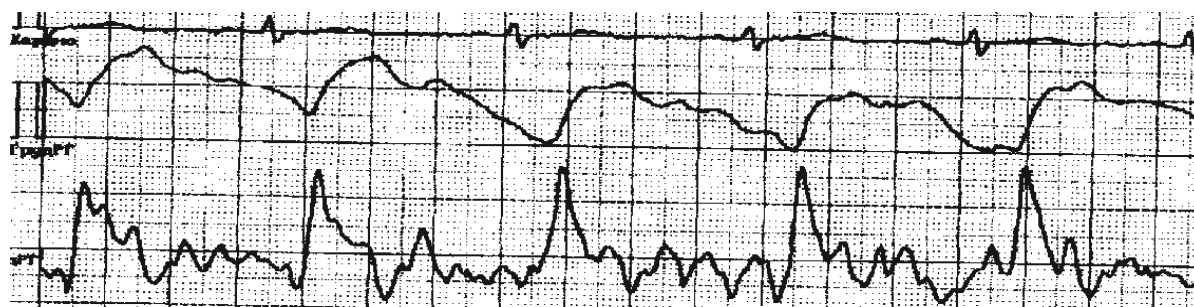
Дані реопародонтографічного дослідження пацієнтів з хронічним генералізованим пародон- титом, хворих на ІХС наведено у таблиці 2.

Таблиця 2  
 Реопародонтографія пацієнтів з хронічним генералізованим пародонтитом, хворих на ІХС

Групи спостереження	Показники реопародонтографії			
	PI	IE	ІПО	ПТС
Контрольна група (n = 15)	0,2±0,03	74,7±4,4	99,0±7,9	19,2±1,9
II група (n = 15)	1,47 ± 0,07*	44,7 ± 1,9*	244,7 ± 10,3*	22,7 ± 0,97

Примітка: \* –  $p < 0,05$  у порівнянні з даними контрольної групи.

Наступний приклад представлений реопародонтограмою пацієнта з хронічним генералізованим пародонтитом, хворого на ІХС (рис.3).



Пацієнт Л. Дата відвідування 13.01.2014 г.  
Ріст, см: 174 ; Вага кг: 76 ; Тиск мм 135/70  
Вік, років: 58. Назва дослідження: Реопародонтографія

Параметр	Значення	разм.
<b>Амплитуди:</b>		
Амплитуда систолической волни:	0.23	[ом]
Амплитуда быстрого кровенаполнения:	0.081	[ом]
Амплитуда инцизуры:	0.172	[ом]
Амплитуда диастолической волни:	0.156	[ом]
Амплитуда максимума 1 производной:	4.041	[ом /с]
Базовый импеданс:	183.35	[ом]
<b>Интервалы</b>		
Период напряжения:	200	[мс]
Длительность сердечного цикла:	790	[мс]
Продолжительность анакроты:	100	[мс]
Продолжительность катакроты:	690	[мс]
<b>Расчетные параметры</b>		
Частота сердечных сокращений	78	[1/мин]
Реографический систолический индекс	1.54	[%]
Реографический диастолический индекс	76.583	[%]
Дикротический индекс:	84.349	[%]
Временный показ, сосудистого тонуса:	40	[%]
Амплитудный показ, сосудистого тонуса	39.546	[%]
Показатель тонуса артерий	25.3	[%]
Показатель тонуса средних и мелких артерий	22,54	[%]
Показатель периферического сопротивления	237,3	[%]
Показатель эластичности:	46,9	[%]

Рис. 3. Реопародонтограма пацієнта Л., з хронічним генералізованим пародонтитом, хворого на ІХС зі стабільною стенокардією напруги I функціонального класу (ф.к.), СН I, ф.к. II за NYHA (помірна хронічна серцева недостатність), зі збереженою систолічною функцією лівого шлуночка.

Порівняльна оцінка результатів реографічного дослідження тканин пародонта пацієнтів груп спостереження наведено у таблиці 3.

Порівняльна оцінка результатів реографічного дослідження тканин пародонта пацієнтів груп спостереження

Таблиця 3

Групи спостереження	Показники реопародонтографії			
	РІ	ІЕ	ІПО	ПТС
Контрольна група (n = 15)	0,2±0,03	74,7±4,4	99,0±7,9	19,2±1,9
I група (15 осіб)	1,60 ± 0,07*	39,2 ± 1,8*	240,0 ± 11,6*	22,7 ± 1,0
II група (15 особи)	1,47 ± 0,07*	44,7 ± 1,9*#	244,7 ± 10,3*	22,70 ± 0,97

Примітка: \* –  $p < 0,05$  у порівнянні з даними контрольної групи

# –  $p < 0,05$  у порівнянні з даними першої групи хворих на генералізований пародонтит I-II ст., в анамнезі котрих не відмічалось ознак ішемічної хвороби серця.

Як видно з даних, представлених в табл.3, стан регіонарної гемодинаміки та мікроциркуляції в тканинах пародонта при хронічному генералізованому пародонтиті суттєво порушений. Це підтверджується показниками реопародонтографії: реографічний індекс в порівнянні з контрольною групою зріс майже у 8 разів, індекс еластичності судин знизився майже вдвічі, індекс периферичного опору судинного русла пародонта зріс у 2 – 2,5 рази. Ця динаміка змін показників відслідковується в усіх групах спостереження хворих на хронічний генералізований

пародонтит. Причому за даними індексу еластичності судин пародонту ми отримали вірогідну ( $p < 0,05$ ) відмінність цього показника у хворих на ІХС зі стабільною стенокардією напруги в порівнянні з групою пацієнтів без вираженої соматичної патології.

Що стосується показника тонусу судин, який має центральну регуляцію через симпатичну нервову систему і мало залежить від місцевих чинників, в усіх групах спостереження він суттєво не відрізнявся.

## Висновок

Таким чином стан регіонарної гемодинаміки та мікроциркуляції в тканинах пародонта при хронічному генералізованому пародонтиті у стадії загострення у хворих, які страждають на стабільну стенокардію напруги, є суттєво порушеним, що підтверджується зміною показників реопародонтографії (збільшенням реографічного індексу, індексу периферичного опору судинного русла пародонта, зниженням індексу еластичності судин). Виявляється вірогідна відмінність величини індексу еластичності судин пародонту у хворих на ІХС зі стабільною стенокардією напруги в порівнянні з групою пацієнтів без вираженої соматичної патології.

## Література

1. Горбачева И.А. Роль сердечно-сосудистой патологии в формировании воспалительно-дегенеративных заболеваний пародонта / И.А. Горбачева, Л.Ю. Орехова, Ю.А. Сычева [и др.] // Пародонтология. – 2007. – № 1 (42). – С.50-58.
2. Гударьян А.А. Этиотропная и патогенетическая терапия прогрессирующего генерализованного пародонтита на фоне сахарного диабета / А.А. Гударьян // Вісник стоматології. – 2007. – № 1. – С. 31-33
3. Еремин О.В. Коморбидность болезней пародонта и желудочно-кишечного тракта / О.В. Еремин, А.В. Лепилин, И.В. Козлова [и др.] // Саратовский науч.-мед. журн. – 2009. – №3. – С. 393-398.
4. Горбачёва И.А. Комплексные подходы к лечению больных с сочетанными заболеваниями внутренних органов и воспалительными поражениями пародонта : автореф. дис. на соискание учёной степени докт. мед. наук : спец. 14.00.21 „Стоматология“, 14.00.05 „Внутренние болезни“ / И.А. Горбачёва. – С.-Петербург, 2004. – 21 с.
5. Никитина Т.В. Вибропародонтальный синдром / Т.В. Никитина, Е.Н. Родина. – М. : Медицина, 2003. – 289 с.
6. Ярова С.П. Структура стоматологической патологии при сердечно-сосудистых заболеваниях / С.П. Ярова, Н.В. Мозгова // Современная стоматология. – 2006. – № 2. – С. 21-22.
7. Blaizot A. Periodontal diseases and cardiovascular events: meta-analysis of observational studies / A. Blaizot, J.N. Vergnes, S. Nuwwareh [et al.] // Int. Dent. J. – 2009. – V.59, №4. – P. 197-209.
8. Титов В.Н. Общность атеросклероза и воспаления: специфичность атеросклероза как воспалительного процесса / В.Н. Титов // Росс. кардиол. журн. – 1999. – №5. – С. 48-56.
9. DeStefano F. Dental disease and risk of coronary heart disease and mortality / F. DeStefano, R.F. Anda, H.S. Kahn [et al.] // BMJ. – 1993. – V.306, №6879. – P. 688-691.
10. Бартенева Т.В. Лечение и профилактика заболеваний пародонта у пациентов с ишемической болезнью сердца : автореф. дис. на соискание ученой степени канд. мед. наук : спец. 14.00.21 «Стоматология» / Т.В. Бартенева. – Волгоград, 2008. – 19 с.
11. Полторак Н.А. Взаимосвязь воспалительных заболеваний пародонта с ишемической болезнью сердца : автореф. дис. на соискание ученой степени канд. мед. наук : спец. 14.00.21 «Стоматология», 14.00.06 «Кардиология» / Н.А. Полторак. – М., 2007. – 25 с.

## Реферат

СОСТОЯНИЕ МИКРОЦИРКУЛЯЦИИ И РЕГИОНАРНОЙ ГЕМОДИНАМИКИ ТКАНЕЙ ПАРОДОНТА ПРИ ХРОНИЧЕСКОМ ГЕНЕРАЛИЗОВАННОМ ПАРОДОНТИТЕ У БОЛЬНЫХ ИШЕМИЧЕСКОЙ БОЛЕЗНЬЮ СЕРДЦА

Бойченко О.М.

Ключевые слова: пародонтит, реографические исследования, ишемическая болезнь сердца.

Таким образом состояние регионарной гемодинамики и микроциркуляции в тканях пародонта при хроническом генерализованном пародонтите в стадии обострения у больных, страдающих стабильной стенокардией напряжения, существенно нарушено, что подтверждается изменением показателей реопародонтографии (увеличением реографического индекса, индекса периферического сопротивления сосудистого русла пародонта, снижением индекса эластичности сосудов). Выявляется вероятное отличие величины индекса эластичности сосудов пародонта у больных ИБС со стабильной стенокардией напряжения в сравнении с группой пациентов без выраженной соматической патологии.

12. Клименко М.О. Атеросклероз як запалення / М.О. Клименко, Ю.О. Атаман // Експерим. та клін. мед. – 2007. – № 4. – С. 4-12.
13. Тарасенко Л.М. Стресс и пародонт / Л.М. Тарасенко, Т.А. Петрушанко. – Полтава, 1999. – 192 с.
14. Шварц Я.Ш. Эндотоксинемия и атеросклероз / Я.Ш. Шварц, М.И. Душкин // Росс. Кардиол. Журн. – 2001. – №4. – С. 83-92.
15. Humphrey L.L. Periodontal disease and coronary heart disease incidence: a systematic review and meta-analysis / L.L. Humphrey, R. Fu, D.I. Buckley [et al.] // J. Gen. Intern. Med. – 2008. – V.23, №12. – P. 2079-2086.

## References

1. Gorbacheva I.A. Rol' serdechno-sosudistoj patologii v formirovanii vospalitel'no-degenerativnyh zabolevanij parodonta / I.A. Gorbacheva, L.Ju. Orehova, Ju.A. Sycheva [i dr.] // Parodontologija. – 2007. – № 1 (42). – S.50-58.
2. Gudar'jan A.A. Jetiotropnaja i patogeneticheskaja terapija progressirujushhego generalizovanogo parodontita na fone saharnogo diabeta / A.A. Gudar'jan // Visnik stomatologii. – 2007. – № 1. – S. 31-33.
3. Eremin O.V. Komorbidnost' boleznej parodonta i zheludochno-kishechnogo trakta / O.V. Eremin, A.V. Lepilin, I.V. Kozlova [i dr.] // Saratovskij nauch.-med. zhurn. – 2009. – №3. – S. 393-398.
4. Gorbachjova I.A. Kompleksnye podhody k lecheniju bol'nyh s sochetannymi zabolevanijami vnutrennih organov i vospalitel'nymi porazhenijami parodonta : avtoref. dis. na soiskanie uchjonoj stepeni dokt. med. nauk : spec. 14.00.21 „Stomatologija“, 14.00.05 „Vnutrennie bolezni“ / I.A. Gorbachjova. – S.-Peterburg, 2004. – 21 s.
5. Nikitina T.V. Vibroparodontal'nyj sindrom / T.V. Nikitina, E.N. Rodina. – M. : Medicina, 2003. – 289 s.
6. Jarova S.P. Struktura stomatologichnoj patologii pri sercevosudinnih zahvorjovannjah / S.P. Jarova, N.V. Mozgova // Sovremennaja stomatologija. – 2006. – № 2. – S. 21-22.
7. Blaizot A. Periodontal diseases and cardiovascular events: meta-analysis of observational studies / A. Blaizot, J.N. Vergnes, S. Nuwwareh [et al.] // Int. Dent. J. – 2009. – V.59, №4. – P. 197-209.
8. Titov V.N. Obshhnost' ateroskleroza i vospaleniya: specifichnost' ateroskleroza kak vospalitel'nogo processa / V.N. Titov // Ross. kardiolog. zhurn. – 1999. – №5. – S. 48-56.
9. DeStefano F. Dental disease and risk of coronary heart disease and mortality / F. DeStefano, R.F. Anda, H.S. Kahn [et al.] // BMJ. – 1993. – V.306, №6879. – P. 688-691.
10. Barteneva T.V. Lechenie i profilaktika zabolevanij parodonta u pacientov s ishemicheskoj boleznju serdca : avtoref. dis. na soiskanie uchjonoj stepeni kand. med. nauk : spec. 14.00.21 «Stomatologija» / T.V. Barteneva. – Volgograd, 2008. – 19 s.
11. Poltorak N.A. Vzaimosvjaz' vospalitel'nyh zabolevanij parodonta s ishemicheskoj boleznju serdca : avtoref. dis. na soiskanie uchjonoj stepeni kand. med. nauk : spec. 14.00.21 „Stomatologija“, 14.00.06 „Kardiologija“ / N.A. Poltorak. – M., 2007. – 25 s.
12. Klivenko M.O. Ateroskleroz jak zapalennja / M.O. Klivenko, Ju.O. Ataman // Eksperim. ta klin. med. – 2007. – № 4. – S. 4-12.
13. Tarasenko L.M. Stress i parodont / L.M. Tarasenko, T.A. Petrushanko. – Poltava, 1999. – 192 s.
14. Shvarc Ja.Sh. Jendotoksinemija i ateroskleroz / Ja.Sh. Shvarc, M.I. Dushkin // Ross. Kardiolog. Zhurn. – 2001. – №4. – S. 83-92.
15. Humphrey L.L. Periodontal disease and coronary heart disease incidence: a systematic review and meta-analysis / L.L. Humphrey, R. Fu, D.I. Buckley [et al.] // J. Gen. Intern. Med. – 2008. – V.23, №12. – P. 2079-2086.



## Summary

MICROCIRCULATION AND REGIONAL HEMODYNAMICS IN PERIODONTAL TISSUES IN PATIENTS WITH CHRONIC GENERALIZED PERIODONTITIS AND CORONARY HEART DISEASE

Boychenko O. M.

Key words: periodontitis, rheographic study, coronary heart disease.

The state of regional hemodynamics and microcirculation in periodontal tissues under chronic generalized periodontitis in its acute phase in the patients with stable exertional angina is significantly impaired, as evidenced by the changes in indicators of rheoparodontography as increase in a rheographic index, an index of peripheral resistance of the vascular bed in parodontium, and by decrease in an index of blood vessels elasticity. There is likely difference between the values of the index of blood vessels elasticity in the patients with CHD and comorbid stable exertional angina and in the group of patients without severe somatic pathology.

УДК: 616.314.17-008.1-031.81-084

**Ботвинко В.В., Жегулович З.Є., Куц П.В.**

## **ЗМІНИ ЕЛЕКТРОМІОГРАФІЧНИХ ПОКАЗНИКІВ ЖУВАЛЬНИХ М'ЯЗІВ У ОСІБ З М'ЯЗОВО-СУГЛОБОВИМИ ДИСФУНКЦІЯМИ**

Національний медичний університет імені О.О. Богомольця, м. Київ

*Аналіз електроміографічних показників симетричності та синергізму рекомендують для визначення ступеню функціональних порушень жувальних м'язів. Мета дослідження: аналіз змін електроміографічних показників жувальних м'язів у осіб з м'язово-суглобовими дисфункціями при змінах просторового положення нижньої щелепи. Матеріали і методи: Проведено поверхневу сумарну електроміографію власне жувальних та передньої частини скроневих м'язів у 29 осіб з проявами м'язово-суглобових дисфункцій та 12 осіб контрольної групи при стисканні на зубах та на ватних валиках. Результати: Визначено зменшення середнього показника амплітуди однойменних м'язів і індексів співвідношень середніх показників амплітуди м'язів правої і лівої сторін при стисканні на валиках у порівнянні до стискання на зубах в обох групах спостереження. За коефіцієнтом координації однойменних м'язів у порівнянні між групами не отримано статистично значимих відмінностей для жувальних м'язів, але визначено статистично значимі відмінності для скроневих ( $p < 0,05$ ). Висновки: Питання формування асиметрії жувальних м'язів при стисканні зубів і вплив цього показника на виникнення м'язово-суглобової дисфункція потребує подальшого вивчення.*

Ключові слова: поверхнева електроміографія, жувальні м'язи, симетрія, синергія, оклюзійні контакти, м'язово-суглобова дисфункція.

*Дана робота є фрагментом НДР «Функціональна діагностика та мультидисциплінарний підхід до лікування порушень жуваального апарату, обумовлених дисфункціональними станами скронево-нижньощелепних суглобів». Номер державної реєстрації 0114U0001353. Дослідження проведено з дозволу Комісії з біоетики Національного медичного університету імені О.О. Богомольця.*

### **Вступ**

Різноманітні оклюзійні зміни асоціюють з розладами у скронево-нижньощелепних суглобах (СНЩС) та змінами функціональних характеристик жувальних м'язів [2, 8]. Експериментальні оклюзійні інтерференції співставлялись в дослідженнях з появою асиметричного скорочування м'язів-піднімачів щелепи, але симптомів м'язово-суглобової дисфункції при цьому не визначалось [8]. Зроблено висновок, що асиметрична активація м'язів постави і жувальних м'язів, виявлена при патології прикусу, деформаціях і адентіях, при дисфункціональних станах СНЩС та є компенсаторним механізмом для досягнення стабільності нижньої щелепи і шиї під час жування [9, 11].

Положення спокою і максимальне вольове стискання (МВС) є головними функціональними пробами, які характеризують функціональний стан жувальних м'язів за результатами електроміографічних (ЕМГ) досліджень. Доведено [4, 9, 13], що показник МВС залежить від кількості оклюзійних контактів і їх розташування на зубах, висоти прикусу, наявності дефектів зубних рядів.

Існує велика кількість методичних прийомів обробки і аналізу електроміограм, що дозволяє встановити їх кількісні і якісні особливості в нормі і при патологічних станах. ЕМГ дослідження симетричності, синергізму та співвідношення фаз активності і спокою жувальних м'язів рекомендують для визначення ступеню функціональних порушень нейромускулярного стану у порівнянні з оклюзійними характеристиками. Визначено, що ефективність аналізу показників ЕМГ підвищується при застосуванні відносних величин та індексів, які компенсують певні невідповідності характеристик окремих приладів і умов проведення ЕМГ досліджень, але не отримали на даний час потрібної уваги [3, 6, 10]. ЕМГ дані є показовими при плануванні і виконанні лікувальних заходів, тож детальне вивчення цих показників є актуальним питанням.

### **Мета дослідження**

Аналіз змін електроміографічних показників жувальних м'язів у осіб з м'язово-суглобовими дисфункціями при змінах просторового положення нижньої щелепи.