

УДК 611.778: 616.594.1

О.А. Тихонова

ВГУЗ України «Українська медичинська стоматологічна академія», г. Полтава

НЕКОТОРЫЕ ОСОБЕННОСТИ СТРОЕНИЯ КОЖИ ВОЛОСИСТОГО ОТДЕЛА ГОЛОВЫ МУЖЧИН ПРИ АНДРОГЕННОЙ АЛОПЕЦИИ

Использованный нами универсальный инновационный метод морфологических исследований, обеспечил получение оригинальных данных, которые не только дополняют известные факты, но и более глубоко раскрывают принципы устройства кожи волосистого отдела головы мужчин в норме и после андрогенного облысения. В процессе андрогенного облысения деградации подвергаются прежде всего интрадермальные волосяные фолликулы, в которых наблюдается склерозирование волосяных сумок. В сетчатом слое дермы деградирующие волосяные фолликулы замещаются соединительнотканной стромой. Полная потеря волос при андрогенной алопеции, приводит к компенсаторно-приспособительному переустройству кожи волосистого отдела головы, которое выражается в замещении в гиподерме рыхлой волокнистой соединительной ткани жировой тканью, обширном разрастании во всех слоях кожи кровеносных сосудов, среди которых преобладают венозные, а также, в значительном повышении концентрации сальных желез в сетчатом слое дермы. Несмотря на полную потерю волос при андрогенном облысени, в коже волосистого отдела головы сохраняются герминативные эпителиальные элементы, являющиеся источниками образования тонких /абортивных/ волосков, матричные структуры которых, скрыты в толще сальных желез. На основе полученных фактических данных, в нашей работе обосновывается положение, что утрата волос при андрогенной алопеции, восполняется за счет физиологической гипертрофии других тканевых составляющих кожи.

Ключевые слова: дерма, сетчатый слой, сосочковый слой, гиподерма, волосяной фолликул, соединительнотканная сумка, абортивные волосы, агрегатные волосяные фолликулы.

Работа является фрагментом научно-исследовательской работы ВГУЗ Украины «УМСА» «Структурна та тривимірна організація екзокринних залоз і органів травного тракту людини в нормі» (реєстраційний номер 0111U 004878).

Внешний вид волос головы обусловлен, как его анатомическим строением, так и общим состоянием организма человека, его патогенетическими особенностями развития и старения. Выпадение волос головы и облысение (алопеция) – довольно сложная проблема. В 95% случаев речь идет о так называемой андрогенной или андрогенетической алопеции, механизм развития которой, носит одновременно гормональный и наследственный характер. Однако, существующие в настоящее время концепции [1-4,10-13] о причинах данного «спонтанного» выпадения волос, которое происходит не только по мере старения организма, но и наблюдается также, в молодом возрасте, не в состоянии служить теоретической основой для разработки эффективных мер по его предупреждению или восстановлению потерянных волос [3, 5, 9 - 13]. Мало того, имеющиеся в литературе данные о характере структурных изменений кожи волосистого отдела головы мужчин при андрогенной алопеции, оказываются недостаточно информативными, особенно в плане наглядности в морфологическом подтверждении обсуждаемых вопросов.

Целью работы было изучить особенности структурного переустройства кожи волосистого отдела головы мужчин в процессе выпадения волос при андрогенной алопеции.

Материал и методы исследования. Объектом исследования являлась кожа волосистого отдела головы мужчин, умерших в возрасте 40-50 лет, с явными признаками истинного /не симптоматического/ неполного облысения, при котором четкую границу между сохранившимися волосами и кожей подвергшейся облысени, определить невозможно. Поэтому, материалом служили иссекаемые лоскуты кожи, которые по длине включали, как участки с сохранившимися волосами, так и без явных признаков их наличия. Сразу после иссечения лоскуты промывали в теплом физиологическом растворе и фиксировали в 10% нейтральном формалине, затем вычлняли из них три части, размером 1x1 см. Первая – соответствовала зоне с частично сохранившимися волосами /переходная или прореженная зона/; вторая – характеризуется наличием редких одиночных волос /условно остаточная зона/; третья зона - лишена явных признаков наличия волос /полностью облысевшая зона/. После отмывки от фиксатора, исходные препараты подвергали дегидратации в спиртах с плавным переходом в ацетон. Следующим этапом являлась пропитка тканей эпоксидной смолой эпон -812, в соответствии с методами подготовки материала для трансмиссионной электронной микроскопии. После этого препараты помещали в чистую смесь эпоксидной смолы. Из полимеризованных блоков готовили пластинчатые шлифы, которые окрашивали 1% раствором метиленового синего на 1% растворе буры [7].

Результаты и их обсуждение. Наиболее полную картину всего многообразия структурных изменений, происходящих в коже при андрогеном облысени, демонстрирует нам зона волосистого отдела головы, которая, является переходной между полностью оголенной зоной и оставшимся еще нетронутым волосяным покровом (рис.1). В данной зоне, прежде всего, обращает на себя внимание то, что корневые луковицы, в значительной мере прореженных, но целостно сохранившихся волосяных фолликулов, находятся в толще кожи на разной глубине своего залегания, не только в гиподерме, но и в сетчатом слое дермы. Создается общее впечатление, что многие из гиподермальных корневых луковиц, подвержены смещению к поверхности, за счет укорочения остальной части волосяного фолликула. Исходя из данных литературы о тех изменениях, которые претерпевают волосяные фолликулы в процессе циклического обновления волос, отмечено, что в фазе катагена, деградация волосяного фолликула заключается в его укорочении и истончении. Поэтому, если соотнести эти данные с той картиной, которая наблюдается при облысени, то можно говорить, что убыль волос, при андрогенной алопеции, осуществляется за счет постепенной деградации гиподермальных волосяных фолликулов в последней фазе катагена, после которой восстановление их прекращается. Из этого также следует вывод, что интрадермальные

фолликулы, имеющие место в норме, являются морфологическим выражением определенной фазы в цикле обновления волос, то есть они находятся на стадии естественной инволюции. Нетрудно понять, что в процессе естественного обновления волос и выпадения их при андрогеном облысении, должен быть задействован одинаковый, универсальный механизм, который до настоящего времени остается неизвестным.

Некоторое разъяснение причины деградации волосяных фолликулов при андрогеном облысении, дают полученные нами данные о том, что процесс склерозирования сетчатого слоя дермы, заключающийся в замещении деградированных волосяных фолликулов соединительной тканью, приводит к плотному обрастанию ею оставшихся волосяных фолликулов, оказывающихся, в связи с этим, в изоляции от свободного интерстициального пространства, которое в норме, в виде щели отделяет соединительнотканную волосяную сумку фолликула, от стромальных элементов сетчатого слоя дермы (рис.2). Вместе с тем, склеротическим изменениям подвержены и сами волосяные сумки, которые выражаются в их утолщении и замене тонких коллагеновых фибрилл толстыми пучками, что сопряжено с облитерацией в них кровеносных капилляров. Вполне понятно, что все это в значительной мере ухудшает трофику фолликулярного эпителия, который, согласно нашим данным, подвергается гомогенизации, в результате чего, во многих оставшихся волосяных фолликулах исчезает граница между их наружным и внутренним влагалищем.

Одним из любопытных явлений, происходящих в коже при андрогенной алопеции, становится повышенное образование агрегатных волосяных фолликулов (рис.3), которые имеют общую волосяную сумку и общее наружное эпителиальное влагалище, тогда как несколько содержащихся в них корневых волос, находятся в сердцевине отдельных внутренних влагалищ. Объяснить причину, и то, как они образуются, в настоящее время мы не можем. Это тем более затруднительно, так как в литературе отсутствуют даже упоминания о подобных образованиях. Вместе с тем, в сетчатом слое дермы переходной зоны волосистого отдела головы при облысении, с закономерным постоянством встречаются фолликулы минимальных размеров, которые, как правило, располагаются в тесной близости с обычными или агрегатными волосяными фолликулами, что очень напоминает эмбриональный тип распределения корневых волос. Примечательно, что данные сателлитные фолликулы, как и в эмбриональной коже, содержат тончайшие корневые волосы. По всей видимости, их имеют в виду некоторые авторы, когда пишут, что андрогенная алопеция, характеризуется постепенным преобразованием зрелых волос в зародышевые – пушковые волосы, что является следствием укорочения анагеновой фазы цикла развития волос [1,2,3,4,5,6]. Мы считаем, что такое выражение как «постепенное преобразование волос», в данном случае совсем не корректно, ибо зрелый волос, является окончательным стойким образованием, который, ни при каких условиях не может истончаться. Поэтому, скорее всего сателлитные фолликулы, являющиеся источником образования тонких волосков, появляются в коже при облысении в результате нарушения пролиферативной дифференцировки фолликулярного эпителия во время начала нового цикла /фазы анагена/ роста волос. По-видимому, в переходной зоне при облысении потенциальная способность обновления волос постепенно снижается, но еще полностью не исчерпалась.

Высказанное нами выше предположение о том, что волосяные фолликулы, которые находятся в сетчатом слое дермы, являются результатом деградации тех фолликулов, корневые луковицы которых заложены в гиподерме, может быть подкреплено тем, что в пограничной зоне между полностью облысевшей кожей и, представленной выше, переходной зоной, сетчатая дерма оказывается полностью лишенной волосяных фолликулов. И только изредка встречаются одиночные фолликулы, корневые луковицы которых заложены глубоко в гиподерме. Примечательно, что они являются источником образования толстых волос. Впрочем, данное предположение не может являться бесспорным, ибо мы не располагаем необходимыми данными о динамике процессов роста и выпадения волос. Никакой ясности в этот вопрос не вносят и данные литературы, которые вообще не касаются той особенности, что наиболее благоприятными условиями для волосяных матриц /как ростковых структур, представленных корневыми луковицами и их соединительнотканными сосочками/ обладает гиподерма. Поэтому, базируясь на результатах собственных исследований, мы приходим к выводу, что самым предпочтительным местом для волосяных матриц в коже волосистого отдела головы человека, является гиподерма. Можно допустить, что некоторые ее соединительнотканые элементы обладают индуктивными свойствами, способствующими глубокому прорастанию волосяных фолликулов. Вполне возможно, что при андрогенной алопеции экспрессивные «гены облысения» приводят к блокированию процесса выработки соединительнотканными клетками гиподермы определенных веществ, обладающих активирующими свойствами для пролиферации фолликулярного эпителия.

Но как бы там ни было, в конечном итоге мы видим, что неуклонно развивающийся процесс андрогенной алопеции, приводит к полной утрате в затронутых областях волосистого отдела головы волос, оставляя после себя, как говорилось выше, видоизмененную кожу, которая приспособлена выполнять свою функцию за счет иных приобретений. Данное компенсаторно-приспособительное переустройство осуществляется в основном за счет физиологической гипертрофии основных тканевых составляющих кожи. Так, в гиподерме рыхлая волокнистая ткань замещается жировой тканью, что должно быть направлено на повышение термоизоляционных свойств кожи. К подобному эффекту, а также к улучшению протекции эпидермиса, должно приводить значительное повышение концентрации сальных желез, для которых устьями выводных протоков служат прежние волосяные воронки (рис.4). Но, в связи с тем, что разрастание сальных желез происходит за счет убыли соединительнотканной стромы сетчатого слоя дермы, то механическая прочность кожи в целом должна снижаться. Полная потеря волос при андрогенной алопеции вызывает усиленное повышение кровоснабжения в коже, за счет обширного разрастания во всех слоях кожи кровеносного русла, в котором в долеом отношении преобладают венозные сосуды. Способность

последних к накоплению относительно большого объема крови во время ее шунтирующего притока, должно служить важным звеном в осуществлении механизмов терморегуляции. В целом можно сказать, что после потери волос при андрогенной алопеции генетически предусмотрено такое переустройство кожи, которое в большей мере сохраняет ее защитные свойства.

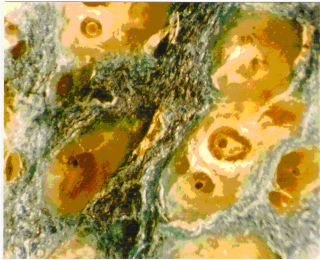


Рис. 1. Кожа переходной зоны при облысении. Эпоксидный шлиф в плоскости эпидермиса. Окр. Метиленовым синим. Ув.: об. 10х.




Рис.2. Кожа остаточной зоны при облысении. Эпоксидный шлиф. Окр. Метиленовым синим. Ув.: об. 4х.

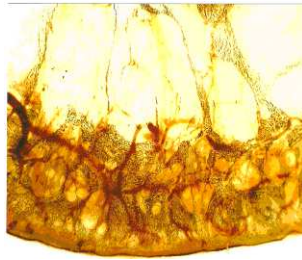


Рис. 3. Кожа волосистого отдела головы в зоне полного облысения. Эпоксидный шлиф в поперечном сечении. Окр. Метиленовым синим. Ув.: об. 10х.

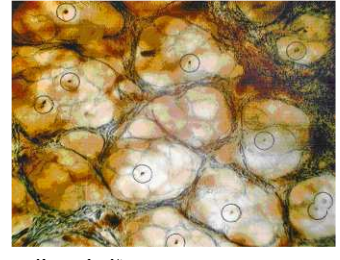

Рис. 4. Кожа волосистого отдела головы в зоне полного облысения. Эпоксидный шлиф в плоскости эпидермиса. Окр. метиленовым синим. Ув.: об. 10 х. Кругами обведены места нахождения корней abortивных волос.

Вместе с тем, не может не обратить на себя внимание, и не заинтересовать, тот известный по данным литературы факт, что /как пишут некоторые авторы/ «даже у лысого человека голова покрыта тонким пушком, как будто волосяные фолликулы стали крохотными и производят крошечные волоски» [1,2,3,4,10,13]. Обычно, их принято характеризовать как, эмбриональные, или пушковые волосы. Результаты наших исследований не дают оснований относить их ни к тому, ни к другому типу, ибо как эмбриональные волосы, так и пушковые /покрывающие, как известно, остальные части тела/ имеют в коже полноценно развитые волосяные фолликулы. Согласно же нашим данным, волосковые элементы, появляющиеся в коже волосистого отдела головы человека после облысения, волосяных фолликулов, как таковых, не имеют. Их зародышевые эпителиальные зачатки оказываются скрытыми в толще сальных желез. В связи с тем, что они появляются в результате дегенерации предшествующих волосяных фолликулов, мы считаем их abortивными элементами. Вопрос заключается в том, сохраняют ли их герминативные источники способность к полноценному возрождению. В настоящее время этот вопрос в литературе не обсуждается.

Выводы

1. В процессе андрогенного облысения подвергаются деградации прежде всего интрадермальные волосяные фолликулы, в которых наблюдается склерозирование волосяных сумок. Данный процесс сопровождается повышенным образованием агрегатных /удвоенных и утроенных/ волосяных фолликулов. В сетчатом слое дермы деградирующие волосяные фолликулы замещаются соединительнотканной стромой. Наблюдаются первые признаки гипертрофического разрастания сальных желез.
2. Полная потеря волос при андрогенной алопеции, приводит к компенсаторно-приспособительному переустройству кожи волосистого отдела головы, которое выражается в (1) замещении в гиподерме рыхлой волокнистой соединительной ткани жировой тканью, (2) обширном разрастании во всех слоях кожи кровеносных сосудов, среди которых преобладают венозные, а также, (3) в значительном повышении концентрации сальных желез в сетчатом слое дермы.
3. Несмотря на полную потерю волос при андрогеном облысении, в коже волосистого отдела головы сохраняются герминативные эпителиальные элементы, являющиеся источниками образования тонких /abortивных/ волосков, матричные структуры которых, скрыты в толще сальных желез.

Перспективы дальнейших исследований. В наших дальнейших исследованиях планируется, с учетом результатов полученных нами при микроструктурном анализе, более глубокое комплексное изучение морфологических изменений, происходящих в волосистом отделе головы человека, при андрогенной алопеции.

Литература

1. Ахтямов С.Н. Клинико-морфологические особенности старения кожи / С.Н. Ахтямов // Вестник дерматологии и венерологии.- 2005. - №4. – С. 85 - 87.
2. Быков В.Л. Цитология и общая гистология: функциональная морфология клеток и тканей человека / В.Л. Быков // – Спб.: СОТИС, 1998. - 520 с.
3. Баринев Э.Ф. Современные представления о гистофизиологии волосяных фолликулов / Э.Ф. Баринев, О.Н. Сулаева // Успехи физиологических наук.- 2004.- Т.35, №4. – С. 65-77.
4. Галкина Ю.М. Развитие и строение органов человека и млекопитающих животных в онтогенезе / Ю.М. Галкина //Российские морфологические ведомости. – 1999.-№1-2. – С.49.
5. Гаджигорова А.Г. Волосы. Генетическая алопеция / А.Г. Гаджигорова // Экспериментальная и клиническая дерматокосметология: Научно-практический журнал.- 2003.- №2.- С. 33.
6. Иванов О.Л. Кожные и венерические болезни: учебник / О.Л. Иванов, В.А. Молочков, Ю.С. Бутов, С.С. Кряжева // - М.:Шико, 2002.- 480 с.
7. Костиленко Ю.П. Метод изготовления гистологических препаратов, равных по толщине срезам большой обзорной поверхности, для многоцелевых, морфологических исследований / Ю.П. Костиленко, И.В.Бойко //Морфология, 2007. -№5.-С.94-96.
8. Костиленко Ю.П. Основні періоди внутрішньоутробного розвитку людини, гистогенез і загальні відомості про тканини: навчальний посібник / Ю.П. Костиленко, В.И. Шепитько // - Полтава. 2007.- 132 с.
9. Фицпатрик Т. Дерматология: [Атлас-справочник] / Т. Фицпатрик, Р. Джонсон, К. Вулар // - М.: Практика, 1999.- 1088 с.
10. Хэм А. Гистология /А.Хэм., Д.Кормак // - М.: Мир, 1983.- Т.4.-245 с.
11. Blount M. In vitro degradation of the inner root sheath in human hair follicles lacking sebaceous glands / M. Blount, S. Goff, P. Slusarevicz // Br J Dermatol.- 2007. – Vol. 26

12. Chen W. Expression of sex-determining genes in the scalp of men with androgenetic alopecia / W.Chen, C.C.Yang, R.Y. Tsai [et al.] //Dermatology.- 2007. - Vol.214, №3. – P.199-204.
13. Kaufman D. Androgen metabolism as it affects hair growth in androgenetic alopecia / D. Kaufman // Dermatol gin. – 1996. – Vol.14, №4. - P. 697-711.

Реферати

ДЕЯКІ ОСОБЛИВОСТІ БУДОВИ ШКІРИ ВОЛОСИСТОЇ ЧАСТИНИ ГОЛОВИ ЧОЛОВІКІВ ПРИ АНДРОГЕННОЇ АЛОПЕЦІЇ

Тихонова О.О.

Використаний в роботі універсальний інноваційний метод морфологічних досліджень, надав можливість отримати оригінальні данні, які не тільки доповнюють відомі факти, але й більш глибоко розкривають принципи будови шкіри волосистого відділу голови чоловіків в нормі та після андрогенного облісіння. В процесі андрогенної алопеції деградують насамперед інтрадермальні волосяні фолікули, в яких спостерігається склерозування волосяних сумок. В сітчастому шарі дерми деградуючі волосяні фолікули заміщуються сполучнотканинною стромою. Тотальна втрата волос при андрогенній алопеції, приводить до перебудови шкіри волосистого відділу голови, що спостерігається в заміщенні в гіподермі пухкої волокнистої сполучної тканини жирною тканиною, великим розростанням у всіх шарах шкіри кровоносних судин, серед яких перевагу мають венозні, а також, в суттєвому збільшенні концентрації сальних залоз в сітчастому шарі дерми. Не дивлячись на повну втрату волос при андрогенному облісінні, в шкірі волосистого відділу голови зберігаються гермінативні елементи, з яких утворюється тонке /абортивне/ волосся, матричні структури якого, знаходяться в товщі сальних залоз. На основі отриманих фактичних даних, в нашій роботі обґрунтоване положення, що втрата волос при андрогенній алопеції, компенсується за рахунок гіпертрофії інших тканинних складових шкіри.

Ключові слова: дерма, сітчастий шар, сосочковий шар, гіподерма, волосяний фолікул, сполучнотканинна сумка, абортивне волосся, агрегатні волосяні фолікули.

Стаття надійшла 10.05.2013 р.

FEATURES OF STRUCTURE OF SKIN OF HAIRY DEPARTMENT OF HEAD OF MEN AT ANDROGENIC DEFLUXION

Tikhonova O.A.

Utilized by us universal innovative method of morphological researches, provided the receipt of original information, which not only complement the known facts but also in more depth expose principles of device of skin of hairy department of head of men in a norm and after an androgenic pelade. In the process of androgenic pelade degradation undergo foremost интрадермальные hair follicles which склерозирование of hair bags is in. In the reticulated layer of дермы substituted for degrading hair follicles соединительнотканной стромой. Complete loss of hairs at an androgenic defluxion, results in компенсаторно-приспособительному reorganization of skin of hairy department of head, which is expressed in a substitution in the hypodermis of loose fibred connecting fabric fatty fabric, vast excrescence in all of layers of skin of blood vessels which the venous prevail among, and also, in the considerable increase of concentration of oil-glands in the reticulated layer of дермы. In spite of complete loss of hairs at an androgenic pelade, герминативные epithelial elements, being sources formations of thin /abortive/ hairsprings array patterns of which, are saved in the skin of hairy department of head, hidden in the layer of oil-glands. On the basis of the actual findings, in sew on position is grounded work, that loss of hairs at an androgenic defluxion, filled in due to the physiological hypertrophy of other tissue constituents of skin.

Key words: дерма, reticulated layer, сосочковий layer, hypodermis, hair follicle, соединительнотканная bag, abortive hairs, aggregate hair follicles.

Рецензент Шепітько В.І.

УДК 165. 145. 11

В. С. Черно

Миколаївський національний університет ім. В. О. Сухомлинського

ОСОБЛИВОСТІ БУДОВИ ВНУТРІШНЬОЇ ПОВЕРХНІ СТІНОК ТА ВНУТРІШНЬОПАЗУШНІ УТВОРЕННЯ ПРЯМОЇ ПАЗУХИ ТВЕРДОЇ ОБОЛОНИ ГОЛОВНОГО МОЗКУ ЛЮДИНИ

В статі наведені дані результатів мікро-макроскопічного дослідження люменальної поверхні і внутрішньопазушних утворень прямої пазухи твердої оболони головного мозку людини. З'ясовано, що внутрішньо-пазушні утворення прямої пазухи мають ряд морфологічних особливостей, виходячи із її розміщення і ведучої транспортної функції в відтоку крові від головного мозку.

Ключові слова: тверда оболонка головного мозку, пряма пазуха, внутрішньопазушні утворення.

Кровообіг головного мозку людини було і є предметом пильної уваги та об'єктом найбільш ретельного вивчення для представників біології і практичної та теоретичної медицини. Однак, необхідність подальшого вивчення венозних пазух головного мозку зумовлена анатомо-функціональною важливістю цього відділу венозної системи головного мозку. Незважаючи на те, що останнім часом видана чимала кількість робіт, присвячених пазухам твердої оболони головного мозку людини, в літературі недостатньо опубліковані дослідження, в яких була б наведена будова прямої пазухи з їх усіма розмаїттями мінливості. Пазухи твердої мозкової оболони є не тільки венозними колекторами головного мозку, але і внутрішньочерепними регуляторами струму крові, що підтверджується, зокрема, їх складною внутрішньо-пазушною будовою. Пряма пазуха (sinus rectus) є другим венозним колектором, який забезпечує відтік крові від головного мозку і являється однією із складних утворень твердої мозкової оболони, яка розміщена в сагітальній площині між потиличними частками головного мозку, наметом мозочка і серпом великого мозку. Вона виконує транспортну функцію відтоку крові, при цьому з'єднуючи велику вену мозку (вену Галена) і пазушний стік.

Метою дослідження було дослідити внутрішню поверхню та будову стінки прямої пазухи твердої оболони головного мозку людини.

Матеріал і методи дослідження. Дослідження виконано на 11 препаратах твердої мозкової оболони, взятих від померлих людей літнього та старечого віку в час патологоанатомічного розтину, давність взяття матеріалу від моменту констатації смерті варіювала від декількох годин до однієї доби. В роботі застосовані основні методики: макро-мікроскопічне препарування та дослідження внутрішньої поверхні прямої пазухи, загальноприйняті гістологічні методи.