ГАЛИЦЬКИЙ ЛІКАРСЬКИЙ ВІСНИК

НАУКОВО-ПРАКТИЧНИЙ ЖУРНАЛ

ДЕРЖАВНА МЕДИЧНА АКАДЕМІЯ
ІВАНО-ФРАНКІВСЬКА

2. 2002

УДК 616.314-089.29-631

Нідзельський М.Я, Цветкова Н.В., Хилько Ю.К.

Динаміка морфологічних змін у міжзубних ясенних сосочках людини після зішліфування коронок зубів під незнімні протези

Кафедра післядипломної освіти лікарів стоматологів-ортопедів (зав. каф. – д.мед. н. М.Я.Нідзельський)
Української медичної стоматологічної академії, м. Полтава

Резюме. З використанням серійних напівтонких зрізів вивчені міжзубні ясенні сосочки після зішліфування контактних поверхонь коронок зубів під незнімні конструкції протезів. Показано, що мікрочастинки зішліфованих тканин зуба та абразивного матеріалу травмують ясенні сосочки, за рахунок проникнення всередину шару шипуватих клітин. Найбільше пошкоджена оральна частина сосочків.

Ключові слова: ясенні сосочки, сепарація, незнімні протези, мікрочастинки.

Зішліфування коронок опорних зубів під незнімні протези ускладнюється розвитком запалення [2]. Його перебіг, поряд з наявністю негативних відчуттів у хворого, ускладнює роботу лікаря-стоматолога на подальших етапах протезування. Але робіт, у яких була б досліджена динаміка морфологічних змін у яснах людини після зішліфування зубів, у літературі ми не зустріли. У попередньому нашому повідомленні [6] був викладений матеріал щодо ушкоджень епітеліальної пластинки міжзубних ясенних сосочків на першу добу після зішліфування при використанні свіжого абразивного матеріалу зі швидкістю обертання стоматологічної установки 30000 обертів за хвилину.

Метою теперішнього дослідження було виявлення глибини ушкоджень міжзубних ясенних сосочків при використанні абразивних матеріалів на різних режимах обертання та розкриття морфологічних змін у них на 1, 3, 5 добу після зішліфування коронок опорних зубів при виготовленні незнімних конструкцій протезів.

Матеріал і методи дослідження

Дослідження проведене на біоптатах міжзубних ясенних сосочків 17 людей зрілого та літнього віку, які добровільно дали згоду на взяття матеріалу. Біоптати фіксували у 2% розчині глютарового альдегіду на фосфатному буфері (pH 7,4). Ущільнення проводили в епоксидну смолу Епон-812 за схемами, що прийняті в електронномікроскопічних дослідженнях [7]. Напівтонкі зрізи отримували на мікротомі МПС-2 за допомогою скляних ножів [5], забарвлювали 0,1% розчином толуїдинового синього на фосфатному буфері (pH 8,0) і досліджували під світловим мікроскопом. Мікрофотознімки отримували за допомогою мікрофотонасадки МФН –10.

Ультратонкі зрізи отримували на ультрамікротомі УМТП-7, контрастували 5% спиртовим розчином уранілацетату [10] та гідрооксидом свинцю за Reynolds [9], потім досліджували в трансмісивному електронному мікроскопі ЕМВ –100АК при прискорюючій напрузі 75 кВ. Увесь досліджений матеріал розподілили на чотири групи. Першу групу склали інтактні міжзубні ясенні сосочки, другу – біоптати, що взяті на першу добу, третю – на третю добу, четверту – на п'яту добу після зішліфування коронок.

Результати дослідження та їх обговорення

Міжзубні ясенні сосочки у контрольній групі складаються із епітеліальної пластинки, розміщеній на базальній мембрані, та власної пластинки, що переходить у окістя альвеолярних відростків. Власна пластинка представлена глибоким сітчастим шаром та розміщеним над ним сосочковим шаром. Останній хвилеподібно заходить у епітеліальну пластинку, утворюючи первинні та вторинні сосочки. Сітчастий шар – це щільна волокниста сполучна тканина, сосочковий – пухка волокниста сполучна

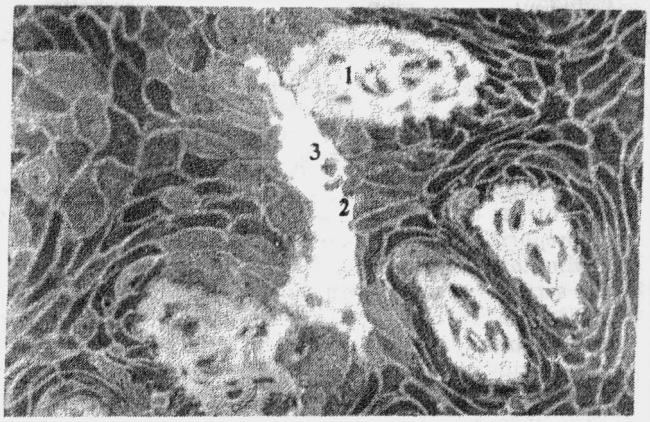

Рис. 1. Ділянка ушкодження міжзубних ясенних сосочків. 1-вторинний сосочок власної пластинки; 2-ушкоджені клітини остистого шару; 3-часточка абразивного матеріалу. Напівтонкий зріз. Толуїдиновий синій. Мікрофото. Об'єктив 40, гомаль 5.

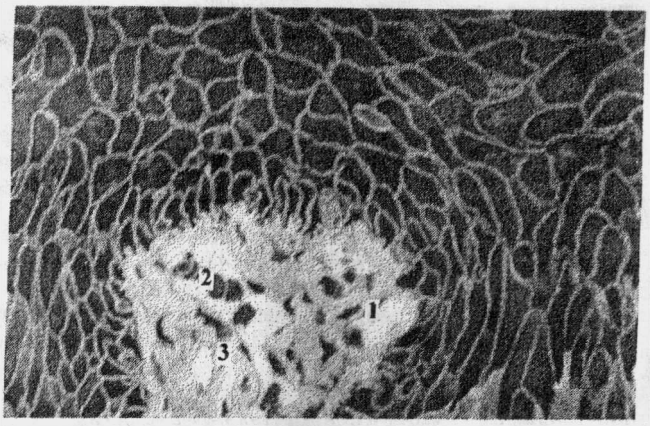

Рис. 2. Судинна реакція на ушкодження у первинному сосочкові власної пластинки. 1-мікросудини із розширеним просвітом; 2-агрегація клітин крові; 3-еритроцит у сполучній тканині. Напівтонкий зріз. Толуїдиновий синій. Мікрофото. Об'єктив 40, гомаль 5.

тканина, у якій розміщені ланки кровоносного мікроциркуляторного русла.

Епітеліальна пластинка утворена багатошаровим плоским частково зроговілим епітелієм. Найбільш глибоко у ній розміщені базальні епітеліоцити. Вони мають циліндричну форму і розташовані у один ряд на базальній мембрані, до якої прикріплюються за допомогою напівдесмосом. Між собою клітини з'єднані з допомогою десмосом. Цитоплазма базальних епітеліоцитів містить велику кількість рибосом та полісом. Невеликі за розмірамимітохондрії знаходяться переважно у навколоядерній зоні цитоплазми. Гранулярна ендоплазматична сітка добре розвинена. У навколоядерній ділянці виявляються тонофіламенти, які утворюють сітку.

Більш поверхнево розташовані зернисті епітеліоцити. Вони мають полігональну форму та більшу кількість міжклітинних з'єднань – десмосом. Їх цитоплазма містить велику кількість тонофібріл, які беруть початок у навколоядерній ділянці і закінчуються біля клітинної оболонки або у її відростках. У цитоплазмі остистих епітеліоцитів є невелика кількість електроннощільних гранул кератогіаліну. Розміщуються остисті епітеліоцити у 3-5 рядів.

Поверх остистих епітеліоцитів розташовані зернисті епітеліоцити. На напівтонких зрізах вони забарвлюються толуїдиновим синім інтенсивніше за остисті, утворюють 2-3 ряди клітин. Їх форма змінюється від полігональної у глибокому ряді видовженої у поверхневому. На електронограмах їх цитоплазма містить значну кількість гранул кератогіаліну, тонофібріли, гранулярну ендоплазматичну сітку, мітохондрії, лізосоми. Контури клітинної оболонки вирівнюються за рахунок зменшення остей. Наявні міжклітинні з'єднання – десмосоми, кількість яках невелика у порівнянні з остистими епателіоцитами.

Поверхневий шар плоских епітеліоцитів розміщується у 3-4 ряди. Їх клітинна поверхня має хвилеподібний вигляд. В окремих ділянках виявляються невеликих розмірів ості. Зрідка зустрічаються міжклітинні з'єднання у вигляді збільшених у розмірі десмосом. Ядерна оболонка зберігається лише у частини клітин, що розміщені у глибокому ряді, в інших рядах вона не виявляється. Цитоплазма носить гомогенний електроннощільний характер. У ній не виявляються органели.

Охарактеризовані нами клітини епітеліальної пластинки по своїй суті є представниками одного типу клітин, що трансформуються на протязі життєвого циклу. Такі клітини, що в процесі своєї життєдіяльності проходять стадію зроговіння, прийнято об'єднувати під спільною назвою кератиноцити [8].

Для функціонування кератиноцитів взагалі і для

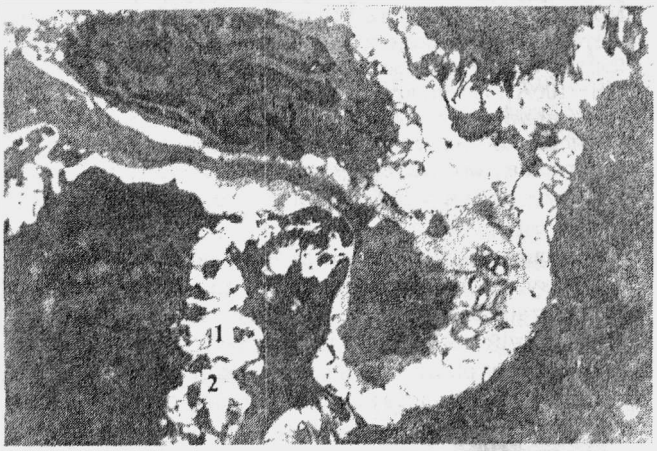

Рис. 3. Дендритна клітина поблизу ділянки ушкодження. 1-розширення міжклітинних проміжків; 2-розрив десмосом. Електронограма. Х7000.

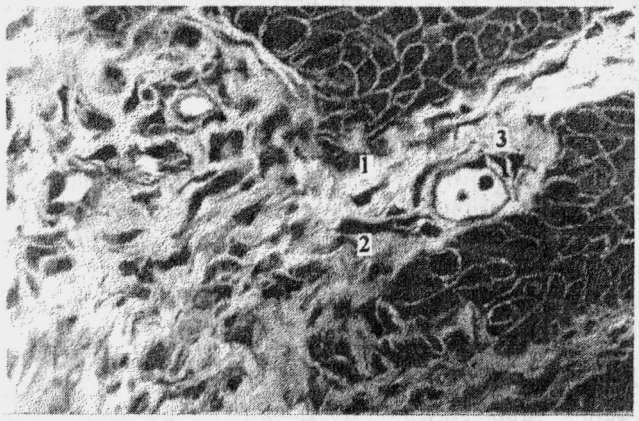

Рис. 4. Ділянка міжзубного ясенного сосочка на третю добу після зішліфування коронок. 1-тяж базальних епітеліоцитів; 2-фібробласти; 3-пучки колагенових волокон. Напівтонкий зріз. Толуїдиновий синій. Мікрофото. Об'єктив 40, гомаль5.

епітеліоцитів міжзубних ясенних сосочків безпосередньо характерними є наступні процеси: 1) поділ клітин в глибокому шарі, внаслідок чого проходить 2) виштовхування клітин у напрямку до поверхні; 3) перетворення клітин, найбільш віддалених від власної пластинки і базальної мембрани в рогову речовину; злущення рогової речовини з поверхні [8].

Окрім кератиноцитів, епітеліальна пластинка міжзубних ясенних сосочків містить у своєму складі внутрішньоепітеліальні лімфоцити та дендритні клітини. Якщо лімфоцити добре виявляються під світловим мікроскопом, то дендритні клітини можливо розрізнити тільки при ультраструктурному дослідженні. Першу групу дендритних клітин репрезентують внутрішньоепітеліальні макрофаги – клітини Лангерганса [1,4]. Вони розміщуються серед клітин базального або остистого шару, мають електроннопрозору цитоплазму, у якій наявні мітохондрії, гранулярна ендоплазматична сітка, лізосоми, специфічні гранули та відсутні фібрілярні структури. Міжклітинних зв'язків з поряд розташованими епітеліоцитами вони не утворюють.

До другої групи дендритних клітин відносяться меланоцити. Вони розміщуються у базальному шарі епітеліальної пластинки. Їх довгі відростки проникають у шар остистих епітеліоцитів там галузяться. Міжклітинних зв'язків з епітеліоцитами не утворюють. Цитоплазма меланоцитів має електроннощільний характер, містить велику кількість рибосом та меланосом.

Щодо третьої групи дендритних клітин – клітин Меркеля [8], на дослідженому нами матеріалі їх не було виявлено.

На першу добу після зішліфування виявляється ушкодження всіх шарів епітеліальної пластинки (рис.1) мікрочасточками образивного матеріалу та твердих тканин зуба. Мікрочасточки емалі та дентину проникають всередину шару остистих остистих епітеліоцитів, не ушкоджуючи базальний шар. Мікрочасточки абразивного матеріалу проникають глибше, на своєму шляху вони розрушують і базальні епітеліоцити у межах вторинних сосочків власної пластинки.

У поряд розташованих первинних сосочках виявляється розширення судин ємкісної ланки кровоносного мікроциркуляторного русла (рис.2), агрегація клітин крові у просвіті судин, пермеабільність з еміграцією клітин крові, в тому числі і еритроцитів. Судинна реакція супроводжується набряком ділянки ураження.

При ультраструктурному дослідженні у ділянках, що розташовані поруч із загиблими клітинами, спостерігається набряк, який проявляється збільшенням міжклітинних проміжків, розривом десмосом, ущільненням клітин. На клітинній поверхні внутрішньоепітеліальних макрофагів збільшується кількість відростків, периферичні відділи цитоплазми містять значну кількість мікровезікул. Ядро з нерівними контурами каріолеми. Кількість ядерного хроматину збільшується – ядро має темне забарвлення (рис.3).

На третю добу після зішліфування виявляються ділянки некрозу в епітеліальній пластинці. У поруч розташованих неушкоджених ділянках спостерігаються тяжі базальних епітеліоцитів (рис.4), які з двох сторін відмежовують ділянку вторинного сосочка власної пластинки, що відповідає ураженій ділянці. У сполучній тканині первинних сосочків збільшується кількість фібробластів та макрофагів. Фібробласти прилягають один до одного, збільшуються у розмірах і набувають пластинчату форму. Збільшується кількість волокнистих структур, які утворюють пучки.

На п'яту добу після зішліфування структура міжзубних ясенних сосочків не відрізняється від їх будови у контрольній групи з тою різницею, що кількість рядів кератиноцитів у кожному із шарів відповідає мінімальним показникам норми.

Таким чином, наведені вище ознаки морфологічних змін міжзубних ясенних сосочків є проявами гострого локального асептичного гінгівіту [3]. Для його запобігання слід рекомендувати нанесення на ясна захисних плівчастих покриттів.

Література

1. Быков В.Л. Дендритные антигенпредставляющие клетки слизистой оболочки полости рта в норме и при патологических состояниях // Архив патологии.-1997.-Т.59.-Вып.2.-С.71-75.

2. Васильев В.Г. Влияние препарирования зубов на ткани пародонта и сроки ортопедического лечения: Автореф. дис. ... д-ра мед. наук: 14.00.21/ Санкт-Петербургский мед . ин-т им. Акад. И.И.Павлова.-Санкт-Петербург, 1992.-32с.

3. Гасюк А.П., Іленко Н.М., Ніколенко Л.Г. Гінгівіт. - Полтава, 2000. - 87с.

4. Гасюк А.П., Кривега Г.Г., Іленко Н.М., Драгомирецька Ю.В. Ультраструктурні особливості деяких видів рогової дистрофії ясен // Вісник проблем біології і медицини.-2000.-В.1.-С.66-71.

5. Костиленко Ю.П. Методы многослойной реконструкции эпителиальных комплексов слюнных желез на основе серийных полутонких срезов // Архив анатомии, гистологии и эмбриологии.-1983.-Т.85.-Вып.1.-С.85-88.

6. Нідзельський М.Я., Цветкова Н.В., Хилько Ю.К. Клініко-морфологічні зміни в міжзубних ясенних сосочках при препаруванні зубів під незнімні протези // Український стоматологічний альманах.-2001.-№2.-с.47-49.

7. Уикли Б. Электронная микроскопия для начинающих. - Москва: Мир, 1975.-324 с.

8. Хэм А., Кормак Д. Гистология. - Москва: Мир, 1973.-Т.4.-245 с.

9. Reynolds E.B. The use of lead citrate at high pil as an electron microscopy // J. Cell. Biol.-1963.-№17.-P.208-213.

10. Stempak J.G., Ward R.T. An improved staining method for electron microscopy // J. Cell. Biol.-1964.-№22.-P.697-701.

Nidzelsky M.J., Tsvetkova N.V., Hilko Y.K.

The Dynamic of Morphologic Changes in Gingival Papillae after Preparation of Teeth for Fixed Prostheses

Summary. With usage of the production half-think epoxid of shears investigated gingival papillas the ambassador separation of contact surfaces of there were bits of cogs under fixed prostheses. Is rotined, that microcorpuskulars separations of tissues of a cog and abrasive damate papillas, diving deep into of seam of acanthceous cells. The large damates will be tested (experienced) with on oral part of papillas.

Key words: gingival papillas, fixed prostheses, microcorpuskulars, separations.

Надійшла 1.04.2002 року.