THE CLASSIFICATION OF POSTTRAUMATIC AND POSTOPERATIONAL DEFECTS UNDER THE FRACTURES OF ZYGOMATIC COMPLEX

Malanchuk V. A., Logvinenko I. P., Volovar O. S., Modarres A.

National Medical University
1, Zoologicheskaya str., Kiev, 01057

The classification of posttraumatic and postoperational defects of perizygomatic area, which allows describing the most part of such defects, giving right estimation of them and planning of further treatment, is offered.

***Key words**: fractures of zygomatic bone, defects of the facial middle zone.*

УДК 616.716.4 – 018.46 – 002 – 053.2:615.454.1

П. І. Ткаченко, д-р мед. наук, С. О. Білоконь

Українська медична стоматологічна академія

ВПЛИВ БАГАТОКОМПОНЕНТНИХ МАЗЕЙ НА КЛІНІЧНІ ПОКАЗНИКИ ТА КЛІТИННИЙ СКЛАД М'ЯКИХ ТКАНИН РАНОВОГО КАНАЛУ ПРИ ГОСТРОМУ ОДОНТОГЕННОМУ ОСТЕОМІЄЛІТІ ТІЛА НИЖНЬОЇ ЩЕЛЕПИ У ДІТЕЙ

Гострий одонтогенний остеомієліт лицевого кістяка у дітей посідає одне з перших місць у загальній номенклатурі гнійних процесів щелепно-лицевої ділянки. Застосування для його місцевого лікування багатокомпонентних препаратів нового покоління вітчизняного виробництва є перспективним напрямком. Отримані клініко-морфологічні та гістохімічні результати виявили перевагу пофазного використання мазей "Офлокаїн-Дарниця" і "Метилурацил-Дарниця" у порівнянні з "Альгофіном". Це дає підстави для їхнього широкого застосування в комплексній терапії запальних процесів щелепно-лицевої ділянки у дітей і дорослих.

***Ключові слова:** діти, гострий одонтогенний остеомієліт тіла нижньої щелепи, багатокомпонентні мазі, репарація.*

Питанню загоєння ран присвячено багато монографій вітчизняних та зарубіжних вчених. Ця проблема обговорюється на тематичних конференціях і з'їздах хірургів [1].

Традиційні антибактеріальні та антисептичні препарати, які нині використовуються для терапії гнійних ран щелепно-лицевої ділянки, сприяють виникненню високовірулентних патогенних штамів мікроорганізмів, що у ранні терміни обумовлює довготриваліше лікування гнійно-запального захворювання і загоєння рани, а в пізні – надлишковий розвиток рубця, а це є досить вагомою проблемою хірургії. Тому відношення хірургів до їх широкого застосування інколи критичне і розглядається як вимушена міра через відсутність або низьку ефективність інших засобів і методів лікування [2-6].

Отже, розробка і використання препаратів, які стимулюють загоєння ран і сприяють профілактиці ускладнень, диктується самим життям і постійно нагадує про те, що у хірургії немає другорядних питань [3,6].

У вирішенні цієї проблеми значний науковий інтерес і практичне значення має впровадження в клініку нових засобів для лікування ранової інфекції, спрямованих на пригнічення піогенної мікрофлори, підвищення імунної резистентності тканин та нормалізацію в них метаболічних процесів [1,7].

Вибір багатокомпонентних мазей на гідрофільній основі, що успішно зарекомендували себе в клініках загальної хірургії, травматології, акушерства та гінекології, з урахуванням їхнього впливу на окремі фази ранового процесу, метаболізм і на сам механізм репарації гнійної рани вцілому, виразність післяопераційного рубця [8,9], створює передумови для широкого використання в щелепно-лицевій хірургії.

Мета дослідження – вивчити вплив багатокомпонентних мазей на клінічні показники і клітинний склад м'яких тканин ранового каналу у дітей з гострим одонтогенним остеомієлітом тіла нижньої щелепи (ГООТНЩ) при місцевому застосуванні мазей "Альгофін", "Офлокаїн-Дарниця" та "Метилурацил-Дарниця".

Матеріали та методи дослідження. Під нашим наглядом та лікуванням знаходилось 18 дітей з ГООТНЩ віком від 7 до 12 років. Хлопчиків було 10, дівчаток – 8.

Залежно від характеру лікувальних заходів хворих розділили на 2 групи. Першу склали 10 дітей, у яких застосовувалась мазь "Альгофін" протягом всього ранового процесу. У 8 дітей другої групи, після розтину гнійного осередка, для місцевого лікування рани в 1 фазі використовували мазь "Офлокаїн-Дарниця", а в 2 фазі – "Метилурацил-Дарниця" [8].

Під загальним знеболюванням проводили широкий розтин гнійного осередку. Рановий хід та порожнину гнійника санували 1% розчином лізоциму, через 30 хвилин їх заповнювали 5% розчином унітіолу та дренували. На ранову поверхню та асептичну пов'язку, починаючи з 1 дня після хірургічного втручання, наносили тонкі шари мазі. Пов'язку міняли 2 рази на добу. Крім того, всім хворим застосовували комплекс загального лікування ГООТНЩ, який розроблено в нашій клініці [2].

Для об'єктивної оцінки перебігу ранового процесу вивчали динаміку загальних і місцевих клінічних симптомів, стан периферичної крові та сечі, проводили рентгенографію тіла нижньої щелепи (НЩ). Забір біоптатів із дна та стінок рани виконували на 1, 3 та 6 добу після оперативного втручання (*рац. пропозиція №1889 від 05.04.2000). Морфологічне дослідження проводили за загальновідомими методиками [1].* Гістологічні зрізи фарбували гематоксиліном і еозином для оглядової мікроскопії, пікрофуксином по Ван-Гізону – для дослідження розвитку сполучної тканини. За допомогою ШИК-реакції із дофарбуванням альціановим синім виявляли наявність нейтральних та кислих мукополісахаридів (МПС) [1]. Гістохімічно встановлювали активність сукцинатдегідрогенази за Нахласом, лужної фосфатази – за методом Гоморі [12].

Результати дослідження та їх обговорення. Початок захворювання у всіх випадках характеризувався появою больової реакції і припуханням м'яких тканин, що супроводжувалось погіршенням сну, апетиту, явищами інтоксикації, підвищенням температури тіла

© П. І. Ткаченко, С. О. Білоконь, 2002

до 37,5-40,0^0 С. У 8 дітей (44,4%) визначались головний біль, нудота, розлади функціювання органів ШКТ.

В момент госпіталізації звертала на себе увагу виражена асиметрія обличчя за рахунок припухання м'яких тканин в ділянці проекції тіла НЩ та колатерального набряку. У 13 дітей (72,2%) шкіра над фокусом припухання була різко гіперемована. Пальпаторно визначався щільний болісний інфільтрат, напруження шкіри і у 9 хворих (50%) - симптом флюктуації. Регіонарні лімфовузли були збільшені у 12 пацієнтів (66,6%).

У всіх хворих обмежувалось відкривання рота, з якого відчувався неприємний запах. Язик був обложений у 14 хворих (77,7%) і мав відбитки зубів на його боковій поверхні у 7 (38,8%). Ясна, перехідна складка і слизова оболонка дна порожнини рота, прилеглі до втягнутих в патологічний процес тканин, були набряклі та гіперемовані. У всіх випадках визначалася флюктуація по перехідній складці. Виявити симптом Венсана вдалося у 8 дітей (44,4%).

ЛІІ сягав 2,25±0,12 (проти 0,85±0,05 у здорових дітей, $p<0,05$), підвищення ШОЕ до 25-40 мм/год спостерігалося у 11 хворих (61,1%) (у решти ШОЕ не перевищувало 15 мм/год). В сечі 7 дітей (38,8%) виявлені поодинокі нейтрофіли та еритроцити, помірна кількість слизу та сліди білка, а у 3 дітей (16,6%) - гіалінові циліндри.

На рентгенограмах, зроблених з метою визначення ступеня деструктивних змін в кістковій тканині НЩ, на час госпіталізації у всіх випадках визначався зруйнований "причинний" зуб та резорбція кістки в ділянці верхівок коренів або їхньої біфуркації. Джерелом одонтогенної інфекції у 13 випадках (72,3%) були тимчасові, а у 5 (27,7%) – постійні зуби.

Мікроскопічне дослідження шкіри та підшкірної клітковини на 1 добу після розкриття гнійних осередків показало, що рановий канал виповнений кров'ю, фібрином та детритом. У прилеглих до ранової щілини тканинах спостерігалися набряк, серозно-фібринозне просякання з ділянками некрозу та крововиливів.

Мали місце значні гемоциркуляторні розлади в шарах рани. Виявлена ексудація засвідчувала підвищену проникність стінок судин мікроциркуляторного русла. В тканинах спостерігалась велика кількість лейкоцитів, серед яких преважали нейтрофільні клітини. Зустрічались поодинокі еозинофіли. Окрім них в осередку запалення були присутні лімфоцити, невелика кількість плазматичних та тучних клітин (ламброцитів). До кінця першої доби, у результаті стрімкого наростання запальної реакції, із клітинних елементів формувався лейкоцитарний вал.

Фарбування ШИК із альціановим синім дозволило виявити в цей період незначне збільшення кількості нейтральних та кислих МПС. Гістохімічно встановлено високу активність лужної фосфатази та різке падіння активності сукцинатдегідрогенази.

На 3 добу спостерігалося покращення загального стану хворих. Зменшились ознаки інтоксикації, температура тіла нормалізувалась у 12 пацієнтів (66,6%). Остуда, млявість, блідість шкіряних покровів були відсутніми у всіх дітей, нормалізувались сон та апетит, робота органів ШКТ. Ясна, перехідна складка і слизова оболонка порожнини рота, прилеглі до лунки видаленого зуба, були дещо гіперемовані, без набряку. Симптом Венсана зник у 4 із 8 хворих (50%). У 13 дітей (72,2%) стало практично безболісним відкривання рота. ЛІІ склав 1,32±0,07 ($p>0,05$) (проти 0,85±0,05 у здорових дітей), ШОЕ знизилась до 11-18 мм/год. У хворих обох груп відхилень у складі сечі не спостерігалось.

Візуально рани, ліковані із застосуванням "Альгофіна", на цей час зберігали набряк, інфільтрацію та підритість країв, гіперемію прилеглої шкіри. Їхні стінки були вкриті шаром фібрину, спостерігались ділянки розплавлення країв. Пов'язки просякали гнійним ексудатом.

При морфологічному дослідженні таких ран виявлено збереження набряку, ділянок фібринозного просякання, формування детриту і крововиливи у рановому каналі та прилеглих тканинах. В судинах мікроциркуляторного русла вздовж ранової щілини мав місце стаз.

В прилеглих до ранового каналу тканинах виявлена виражена інфільтрація нейтрофільними, еозинофільними лейкоцитами і лімфоцитами (мал.1) та значно більша (у порівнянні із 1 добою) кількість макрофагів, плазматичних та тучних клітин (мал. 2). Досить рідко зустрічалися поодинокі фібробласти.

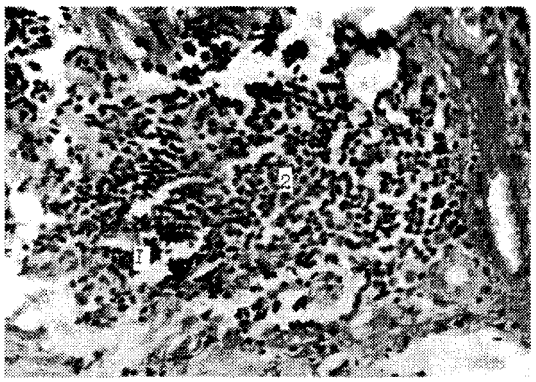

Мал. 1.

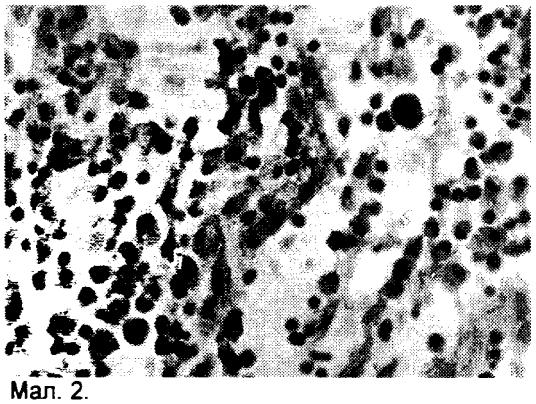

Мал. 2.

Кількість нейтральних і кислих МПС та активність лужної фосфатази і сукцинатдегідрогенази суттєво не відрізнялися від показників 1 доби.

У хворих другої групи, яким застосовували "Офлокаїн-Дарницю", при місцевому огляді гіперемія шкіри, набряк та інфільтрація тканин навколо рани значно зменшились. Стінки ранового каналу місцями були вкриті тонким шаром фібрину, інколи зустрічалися ділянки некрозу. На дні ран спостерігалися дрібнозернисті, легкоранимі, яскраво-червоного кольору грануляції. Серозні ранові виділення мали домішки гною.

Морфологічне дослідження виявило початок інтенсивного формування грануляційної тканини, що супроводжувалося збереженням несуттєвого набряку країв ранового каналу та прилеглих тканин, виражене новоутворення капілярів в ділянках рани, часткове відновлення кровообігу в мікроциркуляторному руслі. В тканинах виявлено значне зменшення кількості поліморфноядерних лейкоцитів, макрофагів і лімфоцитів. Кількість тучних та плазматичних клітин на цей період спостереження збільшилась. В ділянках грануляційної тканини виявлялися велетенські багатоядерні клітини (мал. 3). Серед судин визначалася велика кількість фібробластів (мал. 4).

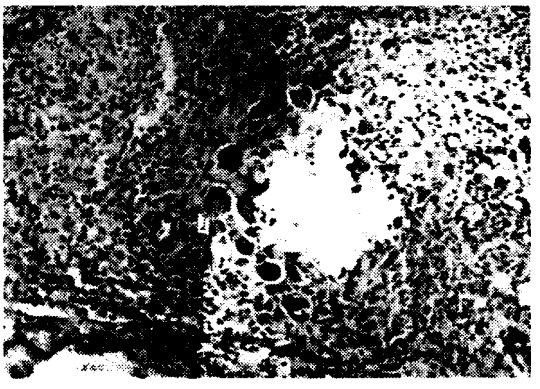

Мал. 3.

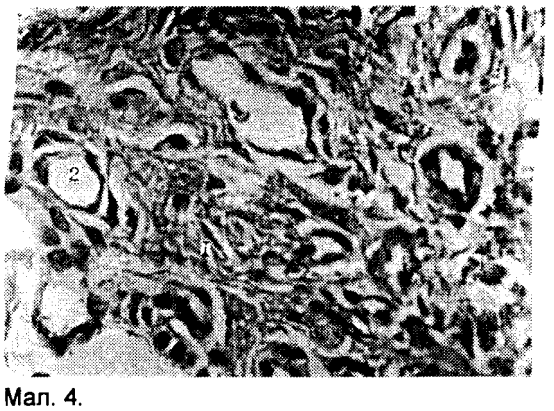

Мал. 4.

Активність лужної фосфатази в цей період падала, а кількість МПС збільшилась.

На 6 добу загальний стан всіх хворих був задовільним. Ознаки інтоксикації не виявлялися. Температура тіла нормалізувалась у 16 пацієнтів (88,8%). Відсутність симптому Венсана спостерігалася у 6 дітей (33,3%). 16 хворих (88,8%) відзначали безболісне, повне відкривання рота. ЛІІ становив у групах порівняння 1,18±0,1 та 1,12±0,11 ($p<0,05$) проти 0,85±0,05 у здорових дітей, нормалізація ШОЕ настала у 17 дітей (94,4%). Склад сечі у пацієнтів обох груп відповідав нормі.

В цей період при об'єктивному обстеженні в ранах, лікованих із застосуванням "Альгофіну", була виявлена незначна гіперемія шкіри, набряк та інфільтрація навколишніх тканин. На дні та стінках ранового каналу окремими ділянками визначалися грануляції, які легко кровоточили при дотику. Виділення із ран мали серозний характер та незначні гнійні включення.

Морфологічне дослідження показало, що в ранах відбувався інтенсивний розвиток грануляційної тканини. Переважаючими клітинними елементами на тлі зменшення кількості лейкоцитів були фібробласти. З цим пов'язане виявлене нами збільшення кількості МПС. Встановлена наявність великої кількості тучних клітин та збільшення розмірів лімфоцитів. Їхні ядра розташовувались ексцентрично, що вказувало на тенденцію перетворюватися в плазматичні клітини, значна кількість яких концентрувалася навколо судин. В грануляційній тканині спостерігалися також і велетенські багатоядерні клітини (мал. 5).

Гістохімічне дослідження дозволило виявити помірну активність лужної фосфатази та сукцинатдегідрогенази.

В ранах хворих другої групи на 6 добу відбувалися виражені процеси заміщення грануляцій волокнистою сполучною тканиною. Набряк та гіперемія шкіри навколо рани не визначалися, мала місце несуттєва інфільтрація ранових країв. Спостерігався початок контракції країв до ранового центру.

Мал. 5

Морфологічне дослідження біоптатів виявило значне зменшення кількості судин та зменшення числа ламброцитів, відсутність клітинних елементів запального ряду. Простежувалось інтенсивне утворення волокнистих структур. Була наявною незначна кількість макрофагів. Фібробласти набували витягнутої форми, в окремих випадках їхня цитоплазма мала вигляд вузького паростка. Серед волокон рубцевої тканини поодиноко розташовувались фіброцити (мал. 6). Гістохімічні дослідження виявили високу активність лужної фосфатази в фібробластах. Натомість активність сукцинатдегідрогенази падала. Із дозріванням колагену та формуванням колагенових волокон відбувалося різке зменшення кількості МПС, що підтвердило фарбування ШИК із альціановим синім.

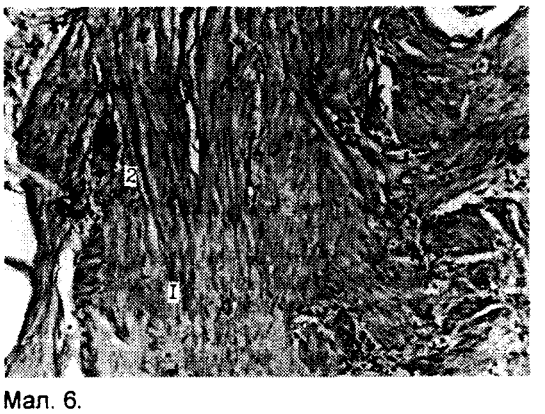

Мал. 6.

Висновки. 1. На 3 добу після оперативного втручання при ГООТНЩ, в ранах, лікованих із застосуванням "Альгофіну", відбувалось часткове очищення м'яких тканин на тлі значної інфільтрації нейтрофільними та еозинофільними лейкоцитами, лімфоцитами, макрофагами, плазматичними і тучними клітинами, що супроводжувалось відсутністю змін в кількості МПС та активності лужної фосфатази і сукцинатдегідрогенази у порівнянні із 1 добою.

2. На 3 добу в ранах, лікованих маззю "Офлокаїн-Дарниця", визначалося падіння числа лейкоцитів, зменшення кількості макрофагів і лімфоцитів за рахунок трансформації їх в тучні та плазматичні клітини, число яких на цей час підвищувалось, на тлі збільшення кількості МПС, що є важливим компонентом основної речовини сполучної тканини. Наявність велетенських багатоядерних клітин засвідчувала високий рівень енергетичних процесів у тканинах ранового каналу. Низька активність лужної фосфатази вказувала на початок активного анаболізму в фібробластах, які у великій кіль-

кості виявлялися мікроскопічно.

3. При застосуванні мазі "Альгофін", на 6 добу після оперативного втручання, у порівнянні із 3 добою, в ранах спостерігалось зменшення числа лейкоцитів, збереження великої кількості тучних клітин, трансформація лімфоцитів у плазмоцити та переважання фібробластів, чим обумовлене збільшення кількості МПС, незначна активність лужної фосфатази та сукцинатдегідрогенази. Ці зміни засвідчували активний розвиток грануляційної тканини.

4. У ранах, де використовувалась мазь "Метилурацил-Дарниця", на 6 добу визначалась контракція ранових країв із притаманним для неї утворенням волокон сполучної тканини і перетворенням фібробластів у фіброцити, що супроводжувалось зменшенням кількості МПС, підвищенням числа ламброцитів і наявністю невеликої кількості макрофагів. Активність сукцинатдегідрогенази падала у зв'язку із активною регенерацією епітелію.

Список литератури

1. **Литвиненко В. Є.** Комплексне лікування гнійних ран із застосуванням імосгенту, імуномодулятора та антиоксидантів //Автореф. дис. ... канд. мед. наук. – Київ, 1996. – 28 с.
2. **Ткаченко П. І.** Патогенетичні особливості запальних процесів щелепно-лицевої ділянки у дітей та диференційовані підходи до їх лікування //Дис. ... д-ра мед. наук. – Полтава, 1998. – 416 с.
3. **Тарасенко С. З., Алексашина И. П. и соавт.** Применение нитацида и гипозоля-Н в коплексном лечении острых воспалительных заболеваний челюстно-лицевой области //Стоматология. – 2000. - №2. – С.17-19.
4. **Фомичев Е. З. и соавт.** Методы активной детоксикации в комплексном лечении вялотекущих и хронических гнойно-воспалительных заболеваний челюстно-лицевой области //Стоматология: спец. выпуск. – 1996. – С.85.
5. **Зуев В. П., Пчелин В. Г.** Роль плазмосорбции в коррекции микроциркуляторных нарушений у больных с гнойно-воспалительными процессами челюстно-лицевой области и сахарным диабетом //Стоматология. – 1995. - №2. – С.40-41.
6. **Мельник В. Л.** Обгрунтування застосування нитки біофіл для ушивання ран м'яких тканин порожнини рота //Дис. ... канд. мед. наук. – Полтава, 2000. – 153 с.
7. **Кузин М. И., Костюченок Б. М.** Раны и раневая инфекция. – М.: Медицина, 1990. – 592 с.
8. **Загорій В., Добровольський Л. та ін.** Мазі фармацевтичної фірми "Дарниця": комплексний підхід у лікуванні гнійно-інфекційних ран //Ваше здоров'я. – 2000. - №19. – С.3.
9. **Запорожченко Б., Міщенко В. та ін.** Шляхи оптимізації місцевого лікування гнійно-запальних ускладнень цукрового діабету //Ваше здоров'я. – 2000. -№15. – С.3.
10. **Ткаченко П. І., Білоконь С. О.** Клініко-морфологічна характеристика першої фази ранового процесу при застосуванні багатокомпонентних мазей у дітей з гострим гнійним піднижньощелепним лімфаденітом //Вісник стоматології. – 2002. - №2. – С.21-24.
11. **Білоконь С. О.** Вплив багатокомпонентних мазей на репаративні процеси в 2 фазі рани при гострому гнійному піднижньощелепному лімфаденіті у дітей //Актуальні проблеми сучасної медицини. Вісник Української медичної стоматологічної академії. – 2002. – Том 2.- №1. – С.18-20.
12. **Волкова О. В., Елецкий Ю. К.** Основы гистологии с гистологической техникой. – М.: Медицина, 1982. – 304 с.

Надійшла 10.04.02.

Адреса для листування: 36039, м. Полтава, вул. Шевченка, 23, УМСА.

THE INFLUENCE OF MULTICOMPONENTIAL OINTMENTS ON CLINICAL INDICES AND CELLULAR CONTENTS OF WOUND CANAL SOFT TISSUES UNDER ACUTE ODONTOGENIC OSTEOMYELITIS OF MANDIBULAR BODY IN CHILDREN

Tkachenko P. I., Bilokon S. O.

Ukrainian Medical Academy of Dentistry
23 Shevchenko str. Poltava, 36039

The acute odontogenic osteomyelitis of facial bones in children is one of the leading ones in general nomenclature of purulent processes in maxillo-facial part. The application of up-to-date multicomponential preparations of home manufacture for its local treatment is a perspective trend. The received clinico-morphological and histochemical results revealed the advantage of phase use of ointments "Ophlokaine-Darnitsa" and "Methyluracil-darnitsa" in comparison with "Algophinum". It gives the grounds for their wide use in complex therapeutics of inflammatory processes of maxillo-facial part in children and grown-ups.

Key words: *children, acute odontogenic osteomyelitis of mandibular body, multicomponential ointments, reparation.*

УДК 616.31-089.5

В. Г. Центило, канд. мед. наук

Донецкий государственный медицинский университет

БЕЗОПАСНЫЙ МЕТОД ТУБЕРАЛЬНОЙ АНЕСТЕЗИИ

На клинических примерах были проанализированы случаи развития гематом при выполнении туберальной анестезии традиционным методом и продемонстрирована опасность их нагноения. Описан метод туберальной анестезии, позволяющий избежать развития гематом.

Ключевые слова: *туберальная анестезия*

Ежедневно на амбулаторном приеме хирургу-стоматологу приходится неоднократно производить туберальную анестезию для удаления верхних моляров или выполнения операций в их области.

Эта анестезия является безусловным лидером по частоте и опасности связанных с ее выполнением гематом [1,2], которых при традиционном способе выполнения анестезии практически предупредить или избежать удается редко.

Происхождение гематом в данном случае может быть двояким: во-первых, в связи с повреждением венозного крыловидного сплетения и, во-вторых, при повреждении сопровождающих обезболиваемые нервы артерий и вен (т. е. задних верхних альвеолярных артерий и вен).

Венозное крыловидное сплетение, расположенное на верхней и нижней поверхностях латеральной крыловидной мышцы и пронизывающее эту мышцу, может опускаться до уровня бугра верхней челюсти и скуло-альвеолярного гребня. Оно не фиксировано к поверхности бугра верхней челюсти и при точном со-

© В. Г. Центило, 2002