

Одонтореплантація у практиці дитячого хірурга-стоматолога

П. І. Ткаченко, О. В. Гуржій, С. О. Білоконь, Н. П. Білоконь, УМСА, м. Полтава

60

За літературними даними, в 6–13% випадків від загальної кількості травм у дітей в мирний час складають травми щелепно-лицевої ділянки, 3,5% з яких — це пошкодження зубів. Найбільш розповсюдженими серед них є вивихи одного або декількох фронтальних зубів, 58% з яких складають тимчасові зуби, а 16–18,3% — постійні. Хлопці травмуються у 2,2 рази частіше за дівчат [1, 2].

Безпосередніми наслідками повного вивиху є розрив тканин пульпи, відрив періодонтальної зв'язки і пошкодження кісткової альвеоли. Загроза інфікування та розвитку запального процесу в періодонті і альвеолі за таких умов досить велика, тому лікування вивиху повинно бути спрямоване як на реплантацію зуба, так і на профілактику ускладнень [3].

У вітчизняній та зарубіжній літературі зустрічається значна кількість робіт, присвячених питанням передачі зубів і, зокрема, їх реплантації. Автори визначили показання та протипоказання до цього виду хірургічного втручання, запропонували оригінальні модифікації методик операцій в залежності від характеру захворювань та пошкоджень зубів і щелеп, удосконалили техніку оперативних втручань [4, 5, 6]. Як наслідок, операція зубної реплантації стала стандартною, яку широко використовують лікарі-стоматологи в повсякденній практиці.

При визначенні показань до реплантації береться до уваги загальний стан хворого, стан тканин порожнини рота, характер патологічного процесу в ділянці майбутнього реплантату та оточуючих його периапікальних тканин із урахуванням віка пацієнта та стану кісткової тканини в ділянці альвеолярного паростка. У дітей реплантація постійних зубів має сенс незалежно від ступеня формування кореня, адже корені розсмоктуються не у всіх випадках. Навіть тоді, коли резорбція визначається рентгенологічно, зуби досить часто залишаються нерухомими, витримуючи звичайне

функціональне навантаження та виконуючи притаманну їм функцію. Повністю вивихнуті тимчасові зуби реплантувати не рекомендується: вони можуть спричинити розвиток фолікулярної кісти і, тим самим, перешкодити прорізуванню постійних зубів [8].

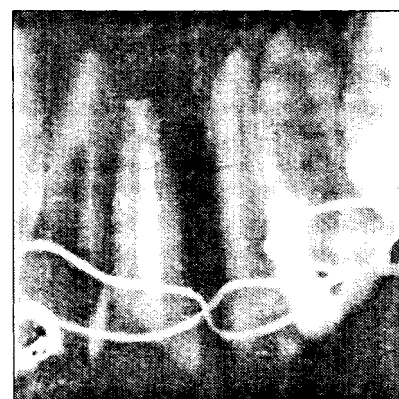
У пацієнтів віком до 15 років збереження постійних передніх зубів на більш-менш тривалий термін є особливо важливим, враховуючи практично відсутність будь-якої абсолютної фізіологічної альтернативи у лікуванні до закінчення росту щелепи.

Наведемо власне спостереження [7]. Пацієнт Б., 14 років, направлений у дитячу міську стоматологічну поліклініку м. Полтави шкільним стоматологом із діагнозом: повний травматичний вивих 11. Одразу після травми зуб було занурено у розчин фурациліну, де він і знаходився 50 хвилин до моменту звернення в поліклініку. При об'єктивному обстеженні спостерігалася гіперемія та незначна набряклість ясни в зоні 12, 11, 21. Пальпаторно ця ділянка була дещо болісна. Порушення цілісності ясни в місці травми не визначалося.

Після детального вивчення анамнезу, об'єктивного обстеження зуба, альвеоли, рентгенологічного дослідження, переконавшись у цілісності альвеолярної кістки, було прийнято рішення про реплантацію 11. Попередньо ретроградно провели пульпектомію, канал кореня розширили, обробили розчином цефазоліну, висушили і запломбували фосфат-цементом. Кореневий апекс резецювали, а сам зуб було піддано частковому механічному очищенню та ретельній антисептичній обробці. При цьому намагались максимально зберегти залишки періодонту на корені, бо, як зазначає В. А. Козлов (1974), повне його збереження обумовлює найсприятливіший за кінцевим результатом операції періодонтальний тип зрощення реплантату із лункою [4].

Під інфільтраційною анестезією із зубної альвеоли видалили кров'яний згусток та добре промоли її розчином фурациліну, реплантували 11 в альвеолу і зафіксували дротовою шиною до сусідніх зубів. Післяопераційний період гладкий. Шину було знято на 21 добу. Протягом цього часу пацієнту зроблено 10 ін'єкцій 30% розчину лінкоміцину гідрохлориду у ділянку проєкції верхівки кореня реплантату. У результаті лікування 11 набув повну стійкість, а пацієнта було взято на диспансерний облік.

В літературі зустрічається багато повідомлень про позитивні безпосередні, ранні та віддалені результати зубної реплантації [4, 8]. Вони свідчать, що реплантація зуба безпосередньо після його вивиху є найсприятливішою. Це обумовлене тим, що ураження періодонтальних структур в такому випадку мінімальне, а регенераційний потенціал тканин періодонту і пульпи особливо залежить від життєздатності цементаутворюючих клітин на поверхні кореня та клітин періодонтальної зв'язки, від ступеня

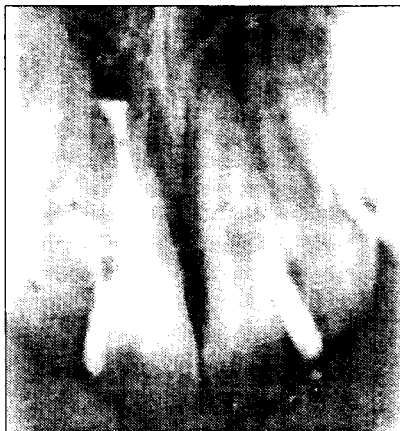

Мал. 1. Пацієнт Б., 21 доба після реплантації. На рентгенограмі визначається 11, канал якого заплombований фосфат-цементом. Періодонтальна щільна зона просвітлення кісткової тканини, обумовлена відсутністю резецюваної верхівки кореня 11. Реплантат закріплений лігатурною проволокою до сусідніх зубів.

інфікованості кореневої поверхні та порожнини зуба. Вирішальними чинниками при цьому є тривалість знаходження зуба зовні альвеоли та спосіб його зберігання. Дослідження засвідчують, що між поверхнею кореня та альвеолярною кісткою утворюється сполучна тканина, із якої протягом 3 тижнів формується основа майбутнього періодонту, а через наступні 3 місяці процес загоєння завершується. При цьому гістологічно визначається інтактний шар цементу кореня та функціонально орієнтовані волокна із прикріплення до альвеолярної кістки.

Із збільшенням об'єму пошкодження цементу кореня та періодонтальних клітин на його поверхні вірогідність загоєння періодонту зменшується. Як наслідок спостерігається зовнішня резорбція, що в значній мірі і визначає долю реплантату. В літературі розрізняють тимчасову зовнішню резорбцію (ТЗР), прогресуючу запальну зовнішню резорбцію (ПЗЗР) та заміщуючу резорбцію (ЗР) [8].

Тимчасова зовнішня резорбція (поверхнева резорбція) не має клінічного значення та не визначається рентгенологічно у зв'язку із її малими розмірами. При ній дрібні та незначно ушкоджені ділянки кореня притягують макрофаги, які вилучають некротизовані тканини. Цим і обмежується очищення кореневої поверхні фагоцитуючими клітинами, а новий шар цементу, як передумова відновлення періодонту, формується із цементобластів прилеглого цементу та клітин сусідніх тканин, тобто репаративний



Мал. 2.
Пацієнт Б., 3 місяці після реплантації. Рентгенологічна картина ділянки реплантату не відрізняється від попередньої. Лігатура відсутня.

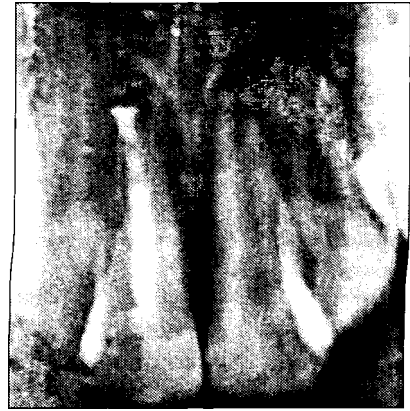процес при цьому має тенденцію до самокупіювання.

Прогресуюча запальна зовнішня резорбція передбачає наявність ділянок із некротизованим або відсутнім цементом кореня і рентгенологічно визначається зонами нерівного просвітлення різних розмірів вздовж зовнішнього контуру кореня. Гістологічно цей процес тісно пов'язаний із клітинами запальної інфільтрації. Вважається, що головним подразнювальником є інфекція, що підтримує процес резорбції мікроорганізмами та їх токсинами, які потрапляють із кореневого каналу через латеральні каналиці у запально змінену тканину. Цей процес може швидко прогресувати і привести до повного руйнування кореня за декілька місяців.

Заміщуюча резорбція є більш сприятливою за ПЗЗР, бо виникає після некрозу періодонтальної зв'язки та затухання запального процесу навколо кореневої поверхні. Корінь зуба резорбується одонтокластами із одночасним заміщенням цієї ділянки кістковою тканиною. Клітини, які приймають участь у її перебудові, не в змозі відрізнити дентин кореня від альвеолярної кістки. Тому ЗР може привести до повної резорбції зубного кореня. Швидкість її прогресування залежить від інтенсивності метаболічних процесів. У більшості випадків, за даними літератури, на повну резорбцію кореня зуба потрібні роки.

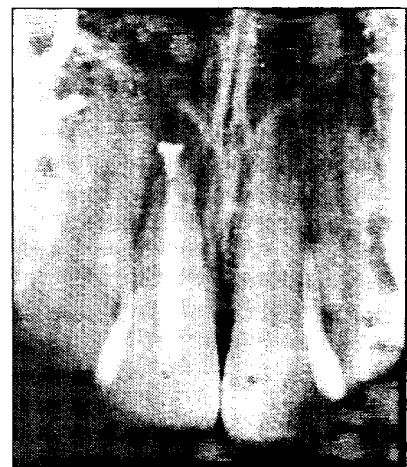Клінічно зуби із великою ЗР кореня характеризуються відсутністю рухливості (виникає так званий денто-альвеолярний анкілоз), а вертикальна перкусія дає типовий металевий звук. Рентгенологічно зона анкілозу визначається по відсутності періодонтальної щілини та особливому нерівному зовнішньому кореневому контуру. Але дрібні анкілозовані ділянки можуть залишитись непомітними. У юних пацієнтів великі за обсягом зони анкілозування можуть привести до інфраположення зуба. На практиці досить часто зустрічається поєднання ПЗЗР та ЗР у різних ділянках кореня одного реплантату.

У перший післяопераційний рік рекомендується обстеження зони реплантату через 3 та 6 тижнів; 3, 6, та 12 місяців, а далі — 1 раз на рік. Оцінка пародонтальних структур проводиться за допомогою порівняльних рентгенограм.



Мал. 3.
Пацієнт Б. 6 місяців після реплантації. Суттєвих рентгенологічних змін в ділянці реплантату у порівнянні із попереднім терміном не визначається.

В нашому спостереженні пацієнт Б. через 21 добу після реплантації скарг не пред'являв. Клінічне об'єктивне дослідження в цей період виявило нерухомість 11, наявність легкого катарального гінгівіту в ділянці ясни, прилеглої до шини, поява якого обумовлена утрудненим гігієнічним доглядом. Перкусія зуба безболісна. Пальпація пародонтальних тканин в зоні реплантату не виявила будь-яких патологічних змін. Через 3 та 6 місяців після операції при об'єктивному обстеженні ділянки 11 відхилень від норми не спостерігалося. Через 12 місяців клінічна картина не відрізнялася від попередньої, однак при перкусії реплантату з'явився легкий металевий звук.



Мал. 4.
Пацієнт Б. Рентгенограма через 1 рік після реплантації. З апроксимальних поверхонь цервікальної ділянки кореня періодонтальна щільна частина не визначається, а в апікальній частині спостерігається зона розрідження поверхні кореня із нерівними контурами.

Регулярний рентгенологічний контроль допомагає нам оцінювати стан періапикальних тканин і розвиток резорбції (мал. 1–4). Аналізуючи отримані клінічні та рентгенологічні результати, ми вважаємо, що у даному випадку має місце поєднання ПЗЗР та ЗР.

Доведено, що зуби із незавершеним ростом кореня у юних пацієнтів швидко втрачаються через прогресуючу резорбцію. Чим молодший пацієнт, тим виразніший у нього процес резорбції, а факторами, що його прискорюють, є невелика довжина кореня і його тонкі стінки. Але зуб, корінь якого розсмоктався, можна залишити [8].

За даними літератури, при реплантації зубів із несформованими коренями термін служби реплантату у 5 та 10 років спостерігається у 65% та 45% випадків відповідно, а вірогідність того, що реплантований зуб із повністю або майже повністю сформованим коренем буде функціювати 5 і 10 років, складає 75% та 55% відповідно. Найбільш позитивний прогноз спостерігається у зубів, ре-

плантованих протягом 3–15 хвилин після травми [4, 6, 8].

Отже, операція зубної реплантації знайшла широке застосування в практиці охорони здоров'я, а її результати — відображення у наукових дослідженнях. Отримані відносно обнадійливі результати нашого спостереження підтвердили доцільність

реплантації вивихнутого зуба у клініці дитячої хірургічної стоматології з метою досягнення високого косметичного ефекту та попередження розвитку зубо-щелепних аномалій. Пацієнт Б. і надалі знаходиться під динамічним спостереженням, тому в подальшому ми плануємо простежити віддалені результати втручання.

ЛІТЕРАТУРА

1. Бернадский Ю. И. Травматология и восстановительная хирургия черепно-лицевой области. — Москва: Медицинская литература, 1999. — С. 66–70.
2. Методичні рекомендації до практичних занять з дитячої хірургічної стоматології. Частина II. — Полтава, 2003. — 90 с.
3. Харьков Л. В., Яковенко Л. Н., Кава Т. В. Справочник хирурга-стоматолога. — Москва: Книга плюс, 2002. — С. 203–204.
4. Козлов В. А. Одонтопластика. — Ленинград: Медицина, 1974. — 255 с.
5. Гуцан А. Э. Челюстно-лицевые операции. Справочник. — Витебск: Белмедкнига, 1997. — С. 29–30.
6. Балин В. Н., Александров Н. М. Клиническая оперативная челюстно-лицевая хирургия. — Санкт-Петербург: Специальная литература, 1998. — С. 225–226.
7. Білоконь С. О., Сівак К. Л. Клінічний випадок реплантації зуба // Актуальні проблеми експериментальної та клінічної медицини: Тези доповідей 58-ї студентської наукової конференції. — Полтава, 2002. — С. 26.
8. Weiger R., Kalwitzki M., Lost C. Вывихнутый зуб // Квинтэссенция, 2000. — № 3. — С. 39–51.

Компания «Лизоформ-Донбасс» представляет:

современный альдегидный дезинфектант в удобной экономичной фасовке 20 мл, производства фирмы «Лизоформ др. Ханс Роземанн ГмБХ», Германия.

Лизоформин 3000

Фасовка: сошетка 20 мл

концентрат для совмещенных процессов дезинфекции и предстерилизационной очистки, стерилизации инструментария, дезинфекции и мытья поверхностей

Обладает широким спектром противомикробной активности, высокоэффективен в отношении грамположительных и грамотрицательных бактерий, микобактерий туберкулеза, вирусов, в том числе ВИЧ, гепатитов В и С, а также спорообразующих грибов.

Рабочие растворы сохраняют свою активность в течение 28 суток, не токсичны, не оказывают повреждающего действия на инструментарий и поверхности.

цена 1 сошетки
4 грн.

Применение


Для профилактической, текущей и заключительной дезинфекции объектов:

- в учреждениях здравоохранения — 0,25%; 0,5%; 1% рабочие растворы
- на коммунальных объектах — 0,25% раствор
- на предприятиях фармацевтической и косметической промышленности — 0,25% раствор

Для дезинфекции и предстерилизационной очистки инструментария — 1% ; 1,5%; 2% рабочие растворы

Для химической стерилизации инструментария — 8% раствор

Лизоформин 3000 позволяет проводить стерилизацию инструментария в течение 1 часа.



ЧП «Интермед»: 84114, г. Донецк, пр. Панфилова, 3, тел.: (0622) 57-30-62, (062) 305-63-81, факс (0622) 58-84-94