УДК 616.742/743 – 001 – 089. 844

В.Н. Соколов, Д.С. Аветиков, Е.С. Иваницкая, В.В. Бондаренко

ПЛАСТИКА ДЕФЕКТОВ ТКАНЕЙ ГОЛОВЫ И ШЕИ АРТЕРИЗИРОВАННЫМИ ТРАНСПЛАНТАТАМИ НА БАЗЕ ШИРОЧАЙШЕЙ МЫШЦЫ СПИНЫ

Высшее государственное учебное заведение Украины
«Украинская медицинская стоматологическая академия»

Актуальность. Восстановление деформированных тканей и органов человеческого организма всегда было актуальным в кругу медико-социальных проблем человечества. Особенно сложными для функционального и косметического восстановления являются повреждения головы и шеи [1,2].

Высокий уровень травматизма, особо разрушительная сила современного оружия и возрастающее количество онкологических заболеваний обуславливают наличие тяжелых категорий больных с обширными комбинированными повреждениями, лечение и реабилитация которых является актуальной и, в тоже время, сложной проблемой современной медицинской науки и практики [3].

Замещение обширных дефектов тканей сложными аутотрансплантатами на микрососудистых анастомозах получило достаточное распространение в пластической хирургии в последние годы [4,5,6].

Наши исследование посвящено клинико-морфологическому обоснованию трансплантатов на базе широчайшей мышцы спины.

Материалы и методы. Морфологические исследования выполнены на двадцати анатомических препаратах (нефиксированые трупы). Применялись методы классической анатомической препаровки, рентген-ангиографии, пространственная реконструкция сосудов донорской зоны

кровеносного русла с использованием анатомических коррозионных препаратов (ВГУЗУ «Украинская медицинская стоматологическая академия», кафедра топографической анатомии). В клинике выполнено восемнадцать восстановительно-реконструктивных операций с применением артеризированных трансплантатов на базе широчайшей мышцы спины у больных с обширными повреждениями головы и шеи (Москва, ЦНИИС).

Результаты исследования анатомических и клинических исследований. Широчайшая мышца спины – широкая, покрытая с обеих сторон фасциальными пластинками мышца, которая с одной стороны прикрепляется к позвоночнику от Th-VI к S-I со второй – к межбугорковой ямке плечевой кости.

Это самая большая мышца тела обеспечивается кровью в основном собственным сосудистым пучком грудо-спинной артерией и сопровождающей ее веной. Подлопаточная артерия после отхождения ее от подмышечной артерии продолжается вниз на 5-6см, после чего делится на артерию, которая огибает лопатку и грудо-спинную артерию. Последняя идет вертикально вниз, вдоль заднего края подмышечной ямки на протяжении 6-12 см прежде чем войти в передневнутреннюю часть широчайшей мышцы спины на границе между верхней и средней третью мышцы. До вхождения в мышцу артерия вместе с одноименной веной проходит в подкожно-жировой клетчатке между широчайшей мышцей спины и передней зубчатой мышцей. В этой межмышечной щели на 3-4см ниже бифуркации подлопаточной артерии к сосудистому пучку присоединяется двигательный нерв, который входит в широчайшую мышцу спины вместе с артерией и веной.

По пути следования артерия практически постоянно отдает одну или две ветви к передней зубчатой или малой грудной мышце, редко – в отдельности каждую ветвь. После входа в мышцу, артерия сразу

древообразно разветвляется, одна из ее ветвей, довольно большая (0,8-1мм), отходит в горизонтальном направлении и поднимается вверх, поставляя кровью верхние отделы мышцы. Большая же часть ветвей сначала проходит вдоль переднего края мышцы по ее внутренней поверхности, постепенно ответвляясь вдоль мышечных волокон в сторону позвоночника. В 2/3 наблюдений мы констатировали наличие главного сосуда, который проходит в 2,5-3см от переднего края мышцы на расстоянии до 10см вниз от места вхождения основного ствола. Диаметр артерии зависит от конституционных и анатомических особенностей. В верхних отделах на уровне подлопаточной мышцы, он равен 2,5-3мм, перед прорывом мышцы – 1,5-2мм, в толще мышцы – 0,6-1,0мм. Мелкие артериальные разветвления можно проследить от уровня прикрепления нижней части мышцы к крылу подвздошной кости (рис.1).

Рис. 1. Топография артериовенозного пучка подмышечного региона. Разветвление подлопаточной артерии, артерии огибающей лопатку и грудо-спинной артерии, входящей в широчайшую мышцу спины.

От наружной поверхности мышцы, прорывая фасцию, вертикально поднимаются к подкожной жировой клетчатке многочисленные перфорантные артериальные ветви диаметром 0,2-0,3мм, размещенные в среднем через 1,5-2см друг от друга. Разветвляясь в подкожно-жировой клетчатке, они кровоснабжают покрывающие мышцу слои, в том числе кожу. При заливке основного ствола тушью не всегда удается добиться равномерного окрашивания кожи над мышцей, большее количество красящего вещества оседает в мышце и меньше – в подкожно-жировой клетчатке.

Успешный клинический опыт пересадки многослойного лоскута с применением микрососудистых анастомозов и факт существования перфорантных сосудов между мышцей и кожей свидетельствуют о том, что кровоснабжение поверхностных слоев тканей спины зависит от размещенной под ними мышцы. Сосудистая система участка довольно постоянная, индивидуальные различия наблюдаются лишь при разветвлении артерии в мышце, например у 8 больных, которых мы наблюдали, был рассыпной тип и основной ствол имел длину 6см.

Техника выкраивания лоскута с включением широчайшей мышцы спины. Методика выкраивания лоскута на базе широчайшей мышцы спины, и формирования его для свободного переноса с немедленной реваскуляризацией после наложения микрососудистых анастомозов, имеет свою специфику. Длина сосудистой ножки лоскута – грудо-спинных артерий и вены относительно постоянная и составляет 8-12см. Могут быть сформированы два типа лоскута данного вида – с сохранением над мышцей и сосудами непрерывной кожно-фасциальной ножки и без нее. В исследованиях на трупах было установлено, что при заливке тушью грудо-спинной артерии окрашивание происходит только над широчайшей мышцей спины, то есть от лопаточной ости и ниже, поэтому при включении в ножку лоскута кожно-фасциальной ленты из надлопаточного

участка питание его усиливается. Для передвижения лоскута на небольшое расстояние (на верхнюю конечность, плечо, передний отдел грудной клетки) нет необходимости тщательно выделять питающую ножку, так как угол ротации не превышает 90 градусов и верхняя часть мышцы легко смещается с покрывающими ее тканями.

Больного в положении на боку, с отведенной в плечевом суставе рукой, по нижним границам намеченного лоскута рассекают кожу вместе с подкожной клетчаткой и мышцей. Ширина кожной ножки не имеет решающего значения, ее определяют в каждом конкретном случае в зависимости от характера дефекта и задач, которые ставит перед собою хирург. Если же лоскут с включением широчайшей мышцы спины он планирует перенести на удаленные участки (участок головы и шеи), то сохранение кожной ножки, с нашей точки зрения, нецелесообразно.

Известно, что чем тоньше питающая ножка, тем более легкий лоскут. Теоретически существуют три пути перемещения лоскута на голову и шею: непосредственное перенесение над кожей дельтопекторальной борозды, перемещение через спину над кожей надлопаточного участка и проведение через подкожный туннель над или под головкой большой грудной мышцы. Среднее расстояние от переднего края подмышечной ямки к ключице 8-12см при опущенной руке, его можно уменьшить за счет приведения плеча к верхним отделам грудной клетки. Еще больше расстояние приходится одолевать при переносе лоскута через верхние отделы спины и надлопаточного участка.

Пластика торако-дорзальным лоскутом на базе широчайшей мышцы спины. Пациентка К. И/б. №280/91 (рис.2) поступила в клинику с диагнозом: дефект тканей и деформация мягких тканей правой половины лица, после термического ожога и ряда пластических операций (в приступе эпилептического припадка упала лицом на раскаленную плиту). Неоднократные попытки восстановить мягкие ткани лица свободной

кожей не привили к положительным анатомическим и функциональным результатам.

Рис. 2. Пациентка К. И/б. №280/91 Рубцовая деформация мягких тканей правой половины головы после термического ожога. Фото до операции.

Status locales: рубцово-измененные мягкие ткани височной, щечной, околоушно-жевательной областей и верхних отделов шеи. Выворот нижнего века верхней и нижней губы. Ограничения открывания рта в следствии тянущих рубцов, тотальный дефект ушной раковины. Зияющая глазная щель и выворот верхней нижней губы вызывают слезо- и слюнотечения. Функционально пациентка лишена возможности полноценно питаться. Значительные косметические нарушения конфигурации нижнего отдела лица вызывают психоэмоциональные комплексы.

После клинического обследования принято решение провести пластическое восстановление деформированных и отсутствующих мягких

тканей правой половины головы, и шеи торако-дорзальным кожно-мышечным аутотрансплантатом на микрососудистых анастомозах.

Ход операции

1 этап. Иссечение рубцово-измененных тканей подбородка, и подготовка реципиентных сосудов. Проведен разрез дугообразно от кивательной мышцы слева к противоположной стороне. Раздвинуты и отпрепарированы ткани с учетом сохранения нижней губы, в дальнейшем она приподнята кверху. Выявлены и выделены язычная артерия и сопровождающая ее вена.

2 этап. Соответственно общепринятой методике в заднебоковой поверхности груди слева намечены размеры будущего трансплантата соответственно дефекту тканей нижней зоны лица. Мобилизован трансплантат с включением широчайшей мышцы спины размером 20х12см сложной конфигурации, с питанием от торако-дорзальной артерии. Трансплантат перенесен в зону дефекта (рис.3).

3 этап. После наложения микрососудистых анастомозов и включения трансплантата в кровообращение, лоскут сформирован таким образом, что узкая его часть сформировала дно полости рта, а широкая часть заместила дефект тканей подбородка. Зона на границе между этими частями деэпидермизована и подшита к кожно-жировому отделу верхнего края раны. Таким образом, восстановлены внутренняя выстилка дна полости рта и мягкотканый компонент нижней зоны лица (рис.4). Состояние пациентки после операции удовлетворительное.

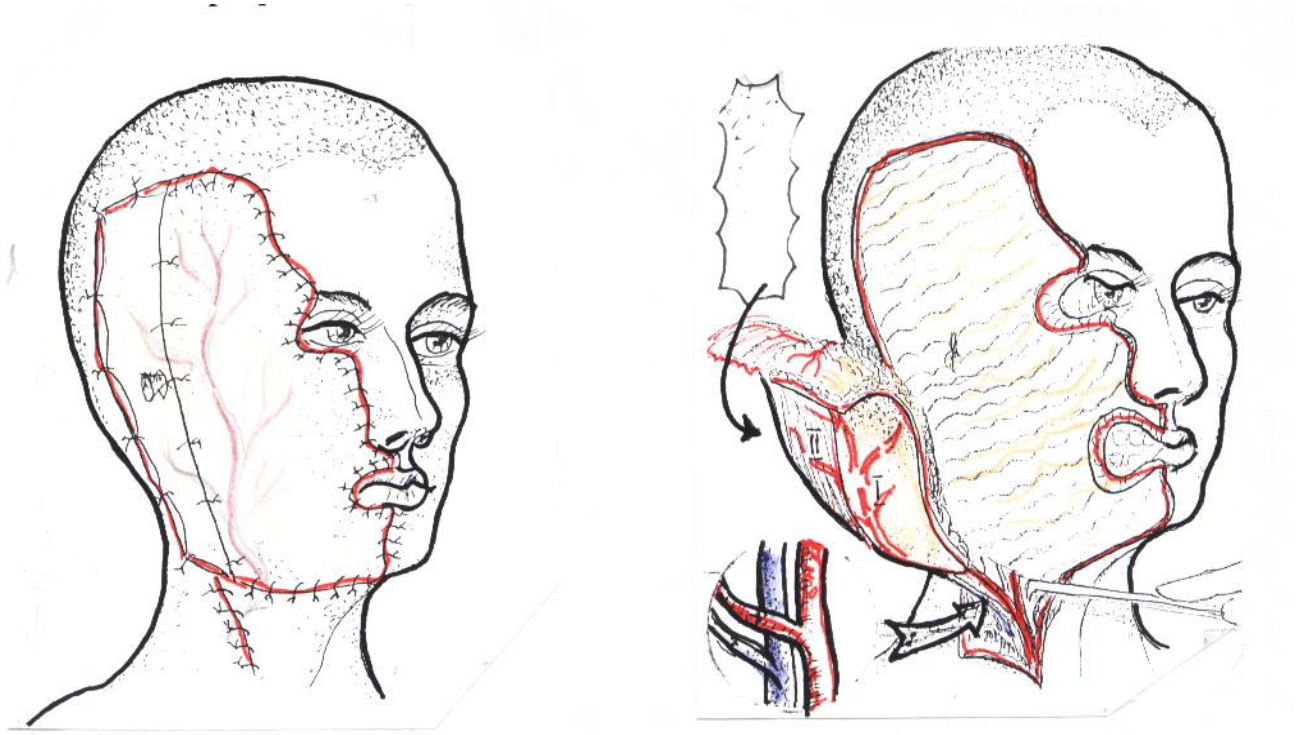

Рис. 3. Методика восстановления утраченных мягких тканей головы артеризированым трансплантатом на микрососудистых анастомозах. Схематический рисунок.

Рис. 4. Пациентка К. И/б. №280/91 Фото после операции.

На следующем этапе пациентке была проведена реконструкция нижней челюсти и косметическая коррекция нижней зоны лица.

В ходе операции на первом этапе было подготовлено реципиентное ложе иссечением рубцово-измененных тканей правой половины головы (височной, щечной околоушной жевательной и верхнебоковой поверхности шеи). Выпрепарованы реципиентные сосуды (лицевая артерия и вена) пересечены и фиксированы клипсами.

На втором этапе операции выпрепаровыаны донорские сосуды в подмышечной области подлопаточная артерия и вена, артерия огибающая лопатку и вену, грудоспинная артерия и комутантные вены). Выкроен кожно-мышечный лоскут с включением на базе широчайшей мышцы спины размером 30х15 см с свободной мышечной площадкой широчайшей мышцей спины размером 5х20 см. Лоскут приподнят над донорской зоной перевязана артерия огибающая лопатку и артерия передней зубчастой мышцей. Выпрепарованы грудоспинная артерия и подлопаточная артерия до подмышечной артерии пересечены и трансплантат отделен от донорской зоны. Сосуды донорской зоны перевязаны. Длина сосудистой ножки(подлопаточная артерия и грудоспинная артерия составляют 10 см. Диаметр сосудов трансплантата – 3,5 мм.

На третьем этапе операции наложены микрососудистые анастомозы между реципиентными сосудами на голове (Лицевая артерия и вена) и донорскими сосудами трансплантата (подлопаточная и грудоспинная артерия и вены). Восстановлен кровоток в трансплантированных тканях, о чем свидетельствует активные капиллярные кровотечения и сосудистая реакция на коже. Трансплантат уложен на раневую подготовленную раневую поверхность: височную, щечную, околоушно-жевательную область и верхний отдел шеи. В околоушной и затылочной области на мышечный непокрытый кожей фрагмент широчайшей мышцей спины наложен свободный кожный аутотрансплантат. В ближайший

послеоперационный период цвет и сосудистая реакция трансплантата надежные. Анатомические утраченные ткани головы лица и шеи восстановлены. В дальнейшем будет проведена косметическая коррекция трансплантированных тканей.

Заключение. Пациенты с обширными повреждениями, дефектами и деформациями головы и шеи представляют особую клиническую группу больных, лечение и реабилитация которых является сложной проблемой для хирургов. Как правило, обширные дефекты головы, лица и шеи сопровождаются повреждением комплекса тканей и для их восстановления требуется изыскать пластический материал большой площади и толщины, включающий кожу, клетчатку, мышцы и кость.

Как показали наши клинико-морфологические исследования, авторизированные трансплантаты на базе широчайшей мышцы спины могут быть успешно применены для восстановления комбинированных обширных повреждений на голове и шее с применением микрососудистых анастомозов. Клинически подтверждены удовлетворительные результаты данных пластических восстановительных операций.

Литература

1. Неробеев А.И. Морфо-клиническая характеристика ангиосомных лоскутов из волосистой части головы для замещения дефектов на голове и шее / А.И. Неробеев, В.Н. Соколов, Д.С. Аветиков // Український стоматологічний альманах. – 2003. – № 2. – С. 24-26.

2. Соколов В.М. Заміщення обширних дефектів голови комбінованими аутотрансплантатами із включенням великого грудного і найширшого м’язу спини / В.М. Соколов, Д.С. Аветіков, Р.В. Соколов // Проблеми екології та медицини, 2004. – Том. 8. - № 3,4. - С. 10-12.

3. Соколов В.М. Методика реконструкції вушної раковини при її тотальному дефекті / В.М. Соколов, Д.С. Аветіков // Світ біології та медицини. – 2006. – № 2. – Полтава. – С. 100-103.

4. Hata K. The characteristics of cultured mucosae cell sheet as a material for grafting, comparison with cultured epidermal cell sheet / K. Hata, S. Kagami, M. Matsuyama // Ann. Plast. Surg. – 1995. – Vol. 34. – № 5. – P. 530-538.
5. Аветіков Д.С. Клініко-морфонункціональні особливості підйому та мобілізації шкірно-жирових клаптів соскоподібної ділянки / Д.С. Аветіков, Д.В. Стебловський. – Актуальні питання сучасної медицини. – 2013. - Т. 13 – № 2(42). – С. 180–182.
6. Деформативно-прочностные свойства мягких биологических тканей в аспекте пластической хирургии /[А.Н. Черномашенцев, Г.Д. Бурдей, М.М. Горелик и др.]. - Биомеханика кровообращения, дыхания и биологических тканей. – 2004. – № 5. – С. 272–277.

Стаття надійшла
26.02.2016 р.

Резюме

Восстановление деформированных тканей и органов человеческого организма всегда было актуальным в кругу медико-социальных проблем человечества. Особенно сложными для функционального и косметического восстановления являются повреждения головы и шеи.

Морфологическая характеристика донорской зоны заднебоковой поверхности груди и в частности трансплантатов на базе широчайшей мышцы спины по данным выполненных исследований позволяет рекомендовать авторизированный трансплантат данного региона для восстановления обширных дефектов тканей на голове и шее. В статье представлены научно обоснованные морфологические характеристики донорской зоны и успешные клинические наблюдения при выполнении реконструктивных операций на голове и шее.

Ключевые слова: трансплантат, широчайшая мышца, пластика, дефект, кожно-жировой лоскут.

Резюме

Відновлення деформованих тканин і органів людського організму завжди було актуальним в колі медико-соціальних проблем людства. Особливо складними для функціонального і косметичного відновлення є пошкодження голови і шиї.

Морфологічна характеристика донорської зони заднєбічної поверхні грудей і зокрема трансплантатів на базі найширшого м'яза спини за даними виконаних досліджень дозволяє рекомендувати артеризований трансплантат даного регіону для відновлення великих дефектів тканин голови і шиї. В статті представлені науково обґрунтовані морфологічні характеристики донорської зони і успішні клінічні спостереження при виконанні реконструктивних операцій на голові і шиї.

Ключові слова: трансплантат, найширший м'яз, пластика, дефект, шкірно-жирової клапоть.

UDC 616.742/743 – 001 – 089. 844

TISSUE PLASTIC OF HEAD AND NECK DEFECTS WITH ARTERIALIZED TRANSPLANT ON THE BASE OF LATISSIMUS DORSI MUSCLE

Sokolov V.M, Avetikov D.S, Ivanytska O.S, Bondarenko V.V.

Higher State Educational Establishment of Ukraine "Ukrainian medical stomatological academy"

Summary

Restoration of deformed tissues and organs of the human body has always been relevant to the wide range of medical and social problems of humanity. Head and neck damage are especially difficult for functional and cosmetic restoration.

The high level of injuries, destructive power of modern weapons as well as the increasing of number of oncological diseases cause the presence of heavy categories of patients with combined extensive injuries. Treatment and

rehabilitation of such patients is actual and, at the same time, complex problem of modern medical science and practice.

Replacement of large tissue defects with complicated autotransplants on microvascular anastomosis has become widespread in plastic surgery in recent years.

Our study focuses on clinical and morphological argumentation of transplants based on the latissimus dorsi muscle.

Morphological studies were performed on twenty anatomical specimens (unfixed corpses). We used the classical methods of anatomical dissection, X-ray angiography, spatial reconstruction of donor's zone of blood-vessels channel with usage of anatomic corrosion preparations (Ukrainian Medical Stomatological Academy, Department of Topographic Anatomy). In clinic, eighteen restoration and reconstructive surgery operations were performed using arterialized transplants based on latissimus dorsi muscle in patients with extensive injuries of the head and neck (Moscow, CSRIS).

Patients with extensive injuries, defects and deformities of the head and neck are of particular clinical group of patients, the treatment and rehabilitation of which is a challenge for surgeons.

As a rule, extensive defects of the head, face and neck are accompanied by tissue damage. In order to restore these tissues a plastic material of thick and large area, including skin, fat, muscles, and bone should to be found.

According to our clinical and morphological studies, the authorized transplants based on the latissimus dorsi muscle can be successfully applied to the restoration of combined extensive head and neck damage with the usage of microvascular anastomoses. The satisfactory data of such plastic recovery operations were clinically confirmed.

Key words: transplant, latissimus dorsi muscle, plastic, defect, skin-fat flap.