

## ОРТОДОНТИЧНИЙ РОЗДІЛ

УДК 616.34.25-007.481-7

**М. І. Дмитренко, к. мед. н.**

ВДНЗ України «Українська медична стоматологічна академія»

### ВИКОРИСТАННЯ ПРОГРАМНОГО ЗАБЕЗПЕЧЕННЯ ОНУХ СЕРН В ОЦІНЮВАННІ ЗУБОЩЕЛЕПНИХ АНОМАЛІЙ, УСКЛАДНЕНИХ СКУПЧЕНІСТЮ ФРОНТАЛЬНИХ ЗУБІВ

*В статті наведені результати застосування комп'ютерного програмного забезпечення Onyx Ceph в ортодонтічній діагностиці пацієнтів із зубощелепними аномаліями, ускладненими скупченістю фронтальних зубів. Запропоновані найбільш доцільні показники для побудови плану лікування скупченості фронтальних зубів.*

**Ключові слова:** зубощелепні аномалії, скупченість зубів, діагностика, програмне забезпечення онух серн, телерентгенографія.

**М. И. Дмитренко**

ВГНУ «Украинская медицинская стоматологическая академия»

### ИСПОЛЬЗОВАНИЕ ПРОГРАММНОГО ОБЕСПЕЧЕНИЯ ОНУХ СЕРН В ОЦЕНКЕ ЗУБОЩЕЛЕПНЫХ АНОМАЛИЙ, ОСЛОЖНЕННЫХ СКУПЧЕННОСТЬЮ ФРОНТАЛЬНЫХ ЗУБОВ

*В статье приведены результаты применения компьютерного программного обеспечения Onyx Ceph в ортодонтической диагностике пациентов с зубощелепными аномалиями, осложненными скупченностью фронтальных зубов, предложены наиболее целесообразные показатели для построения плана лечения скупченности фронтальных зубов.*

**Ключевые слова:** зубощелепные аномалии, скупченность зубов, диагностика, программное обеспечение онух серн, телерентгенография.

**М. I. Dmitrenko**

HSEE “Ukrainian Medical Academy of Dentistry”

### USING ONYX CEPH SOFTWARE FOR ESTIMATION DENTOFACIAL ANOMALIES WITH DENSITY OF CROWDING OF THE FRONTAL TEETH

*The results using Onyx Ceph software in orthodontic diagnostics the patients with dentofacial anomalies complicated with density of crowding of the frontal teeth are specified. The most expedient indicators for treatment plan are offered crowding of the frontal teeth.*

**Key words:** dentofacial anomalies, crowding of the frontal teeth, diagnostics, onyx ceph software, cephalometrics.

Відповідно до критеріїв ВООЗ, скупченість фронтальних зубів (СФЗ) – це стан, коли відстань між правим і лівим іклом є недостатньою для нормального

розташування різців, через що вони можуть бути розвернені або знаходитися поза лінією дуги. Скупченість зубів розглядається як прояв компенсації нестачі місця при зменшенні лонгітудинальної довжини зубної дуги в порівнянні з сумою мезіодистальних розмірів коронок зубів, що її утворюють.

Слід зазначити, що естетичні причини є найбільш вагомими, що змушують пацієнта звертатися до лікаря-ортодонта. Естетичні порушення починають непокоїти пацієнтів з 13–14-річного віку. Вони соромляться неправильного положення зубів, змушені менше посміхатися, прикривати рот під час розмови. Неправильне положення зубів, що порушує гармонію зубних рядів та лица, заважає у виборі багатьох професій [1].

За даними літератури, СФЗ ускладнює різні форми зубощелепних аномалій (ЗЩА) і має суттєву тенденцію до зростання з віком [2]. Повноцінна діагностика пацієнтів із ЗЩА, ускладненими СФЗ, досить складна та довготривала і відіграє вирішальну роль в успішному етіопатогенетичному лікуванні. При клінічному обстеженні пацієнта необхідно виявити всі порушення, що супроводжують скупченість: естетичні, функціональні, морфологічні. Серед додаткових методів обстеження пацієнтів із ЗЩА, ускладненими СФЗ, широко застосовуються рентгенологічні [3]. Вони сприяють уточненню діагнозу, визначенню плану та прогнозу лікування. Найкращі можливості вивчення будови черепа та лица створюються завдяки аналізу телерентгенограм (ТРГ) голови. Однак запропоновані різноманітні методики аналізу ТРГ (Bjork, Ricketts, Tweed, Hasund та ін.) [4-5] суттєво ускладнюють правильний вибір лікаря-ортодонта.

**Мета дослідження.** Підвищення ефективності ортодонтічної діагностики та лікування пацієнтів із ЗЩА, ускладненими СФЗ, шляхом застосування комп'ютерного програмного забезпечення Onyx Ceph та використання найбільш доцільних показників для побудови плану лікування СФЗ.

**Об'єкти і методи дослідження.** На ортодонтічне лікування прийнято 29 пацієнтів із різними ЗЩА, ускладненими СФЗ верхньої та нижньої щелеп віком 13-28 років. Усім пацієнтам проведено традиційне клінічне обстеження та додаткові дослідження. Отримані цифрові зображення контрольно-діагностичних моделей (КДМ) щелеп, знімки лица, ортопантомограми та профільні ТРГ досліджені за допомогою комп'ютерного програмного забезпечення Onyx Ceph™ (Trialversion 2.6.24. (142) серійний номер 579Ч-С384, реєстраційний номер 2WFAD2СНТJЕ4DLQ3JFX).

**Результати дослідження та їх обговорення.** Вивчені зображення КДМ за допомогою запропонованих програмним забезпеченням Onyx Ceph™ 14 методів дослідження для періоду постійного прикусу (рис. 1).

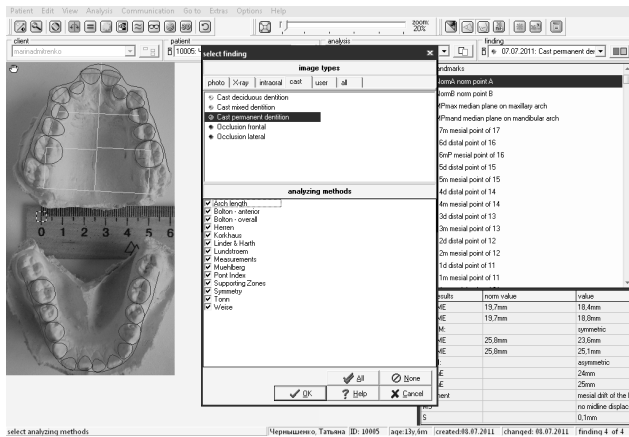


Рис. 1. Вид екрану монітора на етапі аналізу КДМ пацієнта Ч., 13 років.

Слід зазначити, що зубоальвеолярні зміни спостерігались у всіх обстежених. Для диференційної діагностики різних форм СФЗ основну увагу рекомендуємо зосередити на таких параметрах:

1) Метод Linder-Harth дав можливість виявити СФЗ внаслідок звуження зубних рядів у 92,9 % досліджувальних.

2) Метод Korkhaus дозволив діагностувати СФЗ, обумовлену вкороченням зубних рядів у 82,1 % пацієнтів.

3) Індекс Топп дозволив діагностувати СФЗ внаслідок диспропорції мезіодистальних розмірів верхніх та нижніх постійних різців у 60,7 % обстежених.

4) Метод Bolton anterior виявив СФЗ, яка є наслідком диспропорції мезіодистальних розмірів фронтальних зубів верхньої та нижньої щелеп у 57,1 % досліджувальних.

5) Метод Bolton overall виявив СФЗ, яка є наслідком загальної диспропорції мезіодистальних розмірів зубів верхньої та нижньої щелеп у 50 % пацієнтів.

6) Метод Symmetry інформував про СФЗ верхньої щелепи внаслідок мезіального переміщення зубів у 39,3 % обстежених.

Метод фотометрії є вирішальним у визначенні естетичних параметрів лица (рис. 2).

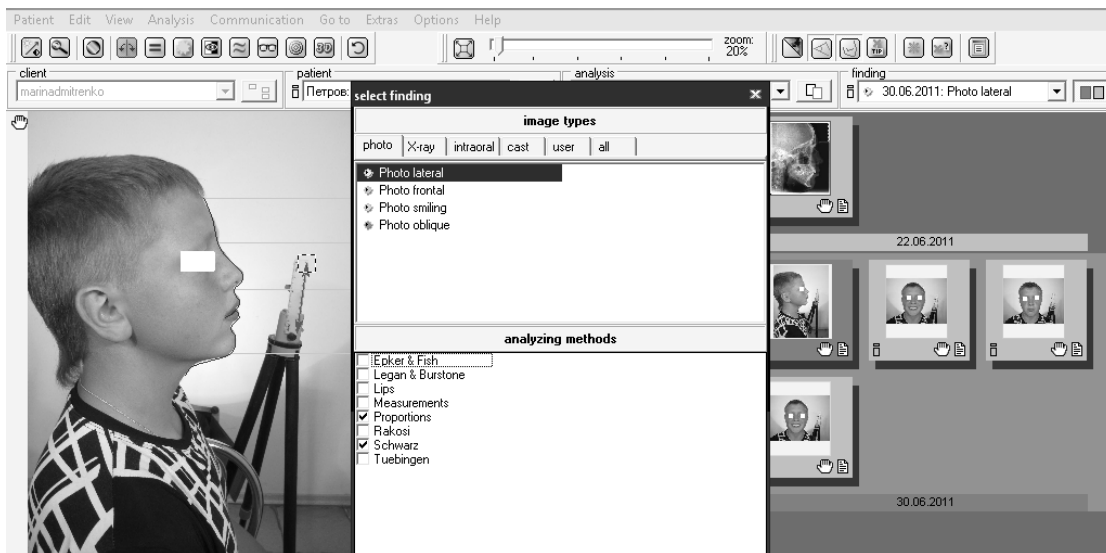


Рис. 2. Вид екрану монітора на етапі аналізу знімків лица пацієнта П., 13 років.

Проведений аналіз фотографій лица пацієнтів: профіль: справа, зліва; анфас – у стані спокою; анфас – посмішка; анфас – з ретрактором. Виділені основні естетичні параметри у пацієнтів із СФЗ у профіль: вид профілю, розвиток підборіддя, величина носо-губного кута, товщина губ.

При діагностиці естетичних особливостей лица пацієнта в анфас вирішальне значення мали такі параметри: пропорційність верхньої, середньої і нижньої третин, симетричність лівої і правої половини лица, симетричність стулених губ, ступінь напруження губ, ширина посмішки, симетричність і рівень положення кутів губ, недоліки посмішки.

Перед прийняттям рішення щодо способу лікування СФЗ визначали на ортопантомограмах такі параметри: комплектність зачатків постійних зубів (адентія, надкомплектні зуби); характер середніх ліній між центральними верхніми та нижніми різцями; співвідношення зубних рядів у вертикальному та мезіодистальному напрямку; розташування суглобних

голівок скронево-нижньощелепних суглобів у суглобних ямках; наявність викривлення носової перегородки; стан гайморових порожнин; величина нижньощелепних кутів і тип росту щелеп; довжина гілок нижньої щелепи; симетричність проєкційних розмірів правого та лівого боків нижньої щелепи.

Найбільш інформативним методом диференційної діагностики зубоальвеолярних або гнатичних форм ЗЩА, ускладнених СФЗ є телерентгенографія. Застосування технології Опух Серп™ дало можливість зробити вибір із 50 запропонованих методик (рис. 3).

Для діагностики ЗЩА із СФЗ рекомендуємо наступні методики: Tweed, Ricketts, Downs, Schwarz (краніометрія, гнатометрія та профілометрія), серед яких найбільш доцільні для побудови плану лікування СФЗ показники подані в табл. 1.

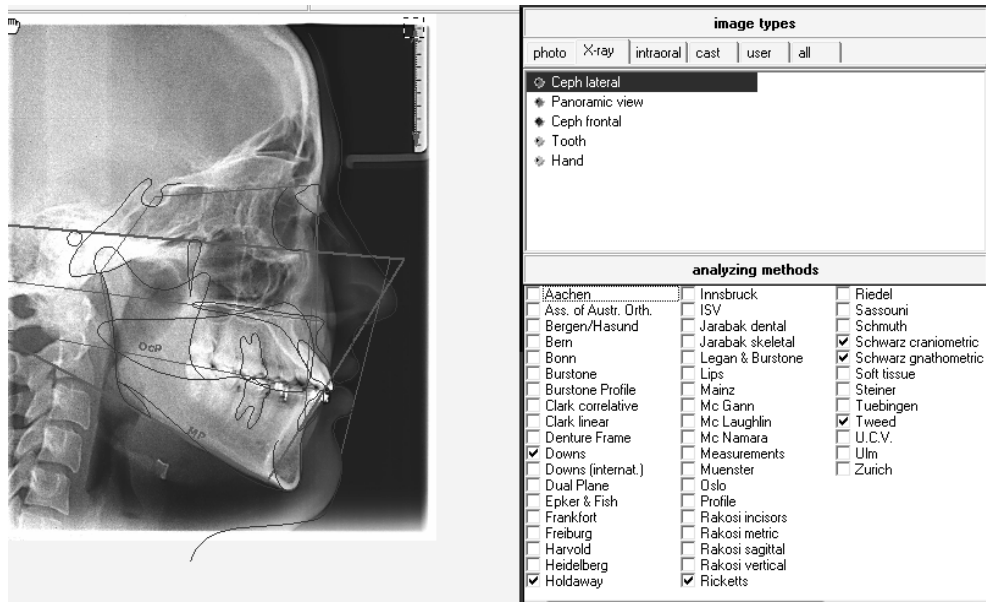
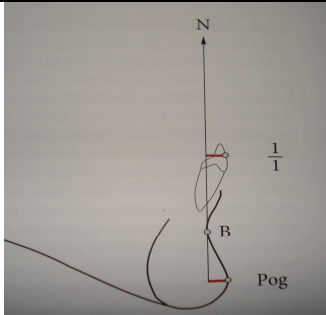
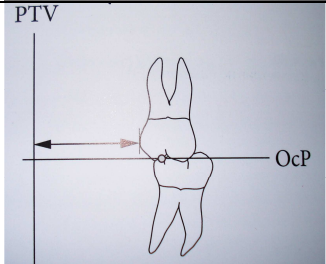
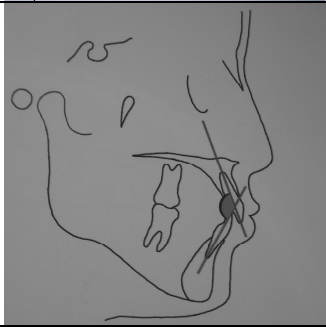
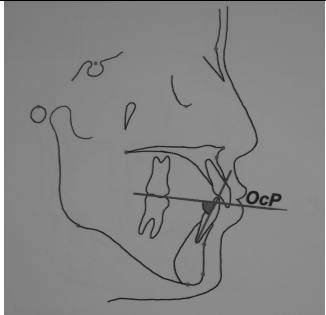
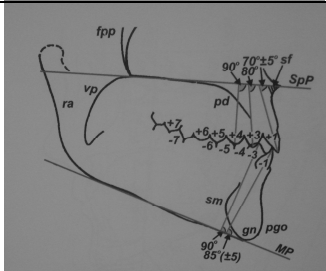
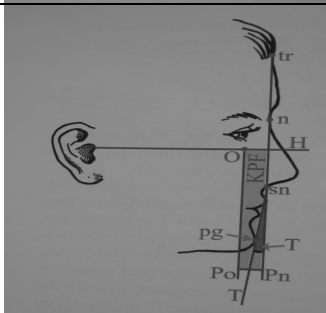


Рис. 3. Вид екрану монітора на етапі аналізу ТРГ пацієнта М., 22 років.

Таблиця 1

**Цефалометричні параметри, рекомендовані для діагностики ЗЩА із СФЗ**

Параметр	Схема
1	2
<p>Трикутник Tweed. Кут (1) – між мандибулярною площиною і франкфуртською горизонталлю, характеризує напрямок росту нижньої щелепи. Стандартна його величина становить 24°. Кут (2) – визначається нахилом нижніх різців до франкфуртської горизонталі і становить 65±5°. Кут (3) – визначається положенням осі нижніх різців до мандибулярної площини і повинен становити 90±5°.</p>	
<p>Відстань від ріжучого краю нижніх різців до площини A–Po. Лінія A–Po з’єднує точки A (Subspinale) та Pg (Pogonion) – ключовий показник для вибору екстракційного або неекстракційного методу лікування. В нормі величина цього параметру за Ricketts від +1 до +3 мм (з можливими варіантами від –1 до +6 мм).</p>	
<p>Характеризується відстанню від ріжучого краю верхніх різців до лінії A–Pg. Лінія A–Po з’єднує точки A (Subspinale) та Pg (Pogonion). Протрузія верхніх різців позначається на положенні верхньої губи, що впливає на естетику профілю лица. В нормі за Downs величина цього параметру становить від 1 до +5 мм.</p>	

1	2
<p>Ідеальна відстань за Holdaway від лінії NB до найбільш вестибулярно розміщеної точки коронки нижнього центрального різця і до точки Pg (Pogonion) становить 1:1. З естетичної точки зору припустимим є співвідношення 1:2 та 1:3. Відхилення у співвідношенні 1:4 небажане і є показанням для лікування з екстракцією окремих зубів.</p>	
<p>Відстань від дистальної поверхні першого верхнього моляра до вертикалі Pterigoid за Ricketts повинна дорівнювати віку пацієнта +3 мм (наприклад, у 13-річного пацієнта ця величина дорівнює 16,0 мм). Показує необхідність дисталізації верхніх молярів або видалення окремих постійних зубів.</p>	
<p>Цей кут між поздовжніми осями центральних різців верхньої та нижньої щелепи. В нормі за Downs він становить 130–150,5° (в середньому –135,4°). Для прогнозування стабільності досягнутих результатів важливою є оцінка величини міжрізцевого кута в ретенційному періоді.</p>	
<p>Величина цього кута за Downs в середньому дорівнює 14,5° із припустимим інтервалом від 3,5° до 20° і є важливою умовою стабільності досягнутих результатів лікування СФЗ нижньої щелепи.</p>	
<p>Осьові нахили зубів за Schwarz вимірюють відповідно до площин SpP та MP. Середні величини кутів для центральних різців верхньої щелепи – 70°; іклів – 80°; премолярів – 90°; для нижніх різців та іклів – 90°±5°. Якщо осьовий нахил верхніх різців менший, ніж 65°, то вони перебувають у положенні протрузії, якщо більший ніж 75° – у положенні ретрузії.</p>	
<p>Профільний кут (Т) утворений лініями Pn і sn-Pg. В нормі за Schwarz профільний кут становить 10°. Збільшення кута Т спостерігається при скошеному назад підборідді; зменшення кута Т характеризує зміщення підборіддя вперед. Важливе значення для вибору методу лікування має товщина м'яких тканин обличчя. М'які тканини можуть компенсувати неправильний профіль або погіршити його естетику.</p>	

**Висновки.** 1. Точна діагностика ЗЩА, ускладнених СФЗ, можлива лише при комплексному оцінюванні контрольно-діагностичних моделей щелеп, знімків лица, ортопантограм та профільних телерентгенограм.

2. Планувати ортодонтичне лікування ЗЩА, ускладнених СФЗ, доцільно з використанням комп'ютерного програмного забезпечення Onyx Serh.

3. Рекомендується проводити оцінювання параметрів телерентгенограм голови пацієнтів із СФЗ за методиками Tweed, Ricketts, Downs, Schwarz з обов'язковим визначенням параметрів представлених в табл. 1.

#### Список літератури

1. Куроедова В. Д. Скупченість зубів / В. Куроедова, М. Дмитренко – Полтава «Верстка», 2008.- 138 с.
2. Трезубов В. Н. Зубные (окклюзионные) нарушения при синдроме тесного положения зубов у подростков и взрослых / В. Трезубов, Ю. Глухова // Институт стоматологии. – 2009.- №1.– С.44-45.
3. Вайт В.Лари. Прагматический цефалометрический анализ / Лари В.Вайт// Сучасна ортодонція. – 2008.- №2.– С.9-11.
4. Фадеев Р. А. Клиническая цефалометрия / Р. А. Фадеев, А. В. Кузакова – СПб.: ООО «МЕДИ издательство», 2009.- 64с.
5. Tanikawaa Chihiro Automatic recognition of anatomic features on cephalograms of preadolescent children / Chihiro Tanikawaa, Taku Yamamoto, Masakazu Yagi// Angle Orthod – 2010.- Vol 80. №5.- P.812-820.

Надійшла 26.09.11



УДК 616.314 – 089.23:615.83

**П. В. Вагин, И. Г. Романенко, д. мед. н.**

ГУ «Крымский государственный медицинский университет имени С.И. Георгиевского»

### СОСТОЯНИЕ ГИГИЕНЫ ПОЛОСТИ РТА И ТКАНЕЙ ПАРОДОНТА В РЕТЕНЦИОННОМ ПЕРИОДЕ ОРТОДОНТИЧЕСКОГО ЛЕЧЕНИЯ

Целью данного исследования было повышение эффективности ортодонтического лечения в ретенционном периоде за счет применения разработанного лечебно-профилактического комплекса. Под наблюдением было 50 пациентов с несъемными ретейнерами, исследовались гигиенические и пародонтальные индексы.

Результаты исследования свидетельствуют что в ретенционном периоде ортодонтического лечения у пациентов наблюдается ухудшение состояния гигиены полости рта и тканей пародонта. Применение разработанного нами лечебно-профилактического комплекса позволяет существенно улучшить гигиеническое состояние в полости рта и повышает эффективность ортодонтического лечения.

**Ключевые слова:** ортодонтическое лечение, ретейнеры, лечебно-профилактический комплекс.

**П. В. Вагин, И. Г. Романенко**

ГУ «Крымский государственный медицинский университет имени С. И. Георгиевского»

### СТАН ГІГІЄНИ ПОРОЖНИНИ РОТА І ТКАНИН ПАРОДОНТУ В РЕТЕНЦІЙНОМУ ПЕРІОДІ ОРТОДОНТИЧНОГО ЛІКУВАННЯ

Метою даного дослідження було підвищення ефективності ортодонтичного лікування в ретенційному періоді шляхом використання розробленого лікувально-профілактичного комплексу. Під спостереженням були 50 пацієнтів з незнімними ретейнерами, досліджували гігієнічні та пародонтальні індекси.

Результати дослідження свідчать про те, що в ретенційному періоді ортодонтичного лікування у пацієнтів спостерігається погіршення стану гігієни порожнини рота та тканин пародонта. Використання розробленого нами лікувально-профілактичного комплексу дозволяє значно поліпшити гігієнічний стан порожнини рота та підвищує ефективність ортодонтичного лікування.

**Ключові слова:** ортодонтичне лікування, ретейнери, лікувально-профілактичний комплекс.

**P. V. Vagin, I. G. Romanenko**

SE "Crimean State Medical University named after S.I.Georgievskij"

### THE STATE OF ORAL HYGIENE AND PERIODONTAL TISSUES IN RETENTIONAL PERIOD OF ORTHODONTIC TREATMENT

The aim for this investigation was improvement of orthodontic treatment efficiency in retention period due to usage of the medical and prophylactic complex that was developed by us. The investigation was held upon 50 patients with irremovable retainers; we investigated indexes of oral hygiene and periodontal tissues state.

Results of the investigation have shown that during retention period of orthodontic treatment in the patients the state of oral hygiene and periodontal tissues became worse. The usage of medical and prophylactic complex helps to significantly improve oral hygiene and periodontal tissues state.

**Key words:** orthodontic treatment, retainers, medical and prophylactic complex

**Актуальность темы.** Многочисленные исследования отечественных и зарубежных авторов [1, 2, 4, 5] свидетельствуют о том, что ортодонтическое лечение зубочелюстных аномалий с использованием несъемной техники (брекет-системы) оказывает существенное ухудшающее воздействие на состояние гигиены полости рта и тканей пародонта. Наличие ортодонтической аппаратуры в полости рта в течение длительного времени и ее воздействие на ткани пародонта приводит к изменениям в гомеостазе зубочелюстной системы и нарушению функциональных и морфологических показателей.

Поэтому предупреждение воспалительных и воспалительно-деструктивных заболеваний пародонта является важной частью комплексного ортодонтического лечения, поскольку во многом определяет его эффективность и стабильность результатов [3, 4].