ПРЕИМУЩЕСТВА КОМПЛЕКСНОГО ЛЕЧЕНИЯ ПАЦИЕНТОВ С ЗУБОЧЕЛЮСТНЫМИ АНОМАЛИЯМИ, ОСЛОЖНЕННЫМИ СКУЧЕННОСТЬЮ ЗУБОВ, С ПРИМЕНЕНИЕМ ДИФФЕРЕНЦИРОВАННОГО МАССАЖА И МИОГИМНАСТИКИ

Дмитренко М.И.
Украинская медицинская стоматологическая академия, Полтава, Украина

Dmitrenko M.I.
Ukrainian Medical Stomatological Academy, Poltava

Advantages of proposed treatment in patients with malocclusion complicated by dental crowding, with using of the differentiated massage and myogymnastics

Резюме. *Установлено, что использование в ортодонтическом лечении пациентов с зубочелюстными аномалиями, осложненными скученностью зубов, предложенных комплексных методов, в частности применение вместе с аппаратурным методом дифференцированного массажа и миогимнастики для улучшения функционального состояния собственно жевательных, височных мышц и круговой мышцы рта, способствует сокращению продолжительности лечения.*

Ключевые слова: *комплексное ортодонтическое лечение, зубочелюстные аномалии, скученность зубов, миогимнастика.*

Современная стоматология. – 2014. – №1. – С. 97–99.

Summary. *The results of this investigation prove that complex methods of orthodontic treatment in patients with malocclusion, complicated by dental crowding used together with differential massage and miogymnastics for improvement of functional state of masticatory, temporal muscles and orbicular muscle of the mouth make it possible to decrease period of treatment.*

Keywords: *complex orthodontic treatment, malocclusion, dental crowding, gymnastics facial muscles.*

Sovremennaya stomatologiya. – 2014. – N1. – P. 97–99.

Планирование комплексной ортодонтической помощи – это ответственный и сложный процесс, который зависит от компетентности врача, его способности прогнозировать результаты лечения и применять мультидисциплинарный подход [4].

В структуре зубочелюстных аномалий (ЗЧА) наиболее распространенной является скученность зубов (СЗ) верхней и нижней челюстей [6]. Среди ортодонтических нарушений у школьников СЗ в период сменного прикуса наблюдалась у 33,54%, постоянного – у 68,67% [1]. Скученность фронтальных зубов существует не только самостоятельно, наиболее часто она сочетается с зубоальвеолярными, суставными и гнатическими формами ЗЧА, что значительно осложняет лечение [5]. Выбор оптимальной стратегии и тактики лечения этой патологии требует особого внимания.

Эффективность ортодонтического лечения необходима для обеспечения оптимальных результатов с меньшей затратой клинического времени и сокращения длительности терапии для получения стабильной и сбалансированной окклюзии [5]. Протоколами оказания стоматологической помощи МОЗ Украины [10] предусмотрены лечебные мероприятия при СЗ, которые включают психотерапевтическую подготовку; устранение этиологических факторов; нормализацию функций, формы, размеров и соотношения зубных рядов; ретенцию достигнутых результатов. При этом особое внимание обращается на использование комплексных методов – сочетание аппаратурного, функционального, хирургического и протетического. Однако в последние годы эффективная коррекция скученности зубов достигается благодаря внедрению в практику преимущественно аппаратурных методов [11].

Цель исследования – провести сравнительный анализ результатов комплексного ортодонтического лечения пациентов с ЗЧА, осложненными скученностью зубов, традиционным и предложенными способами.

Материалы и методы

Проведено обследование и ортодонтическое лечение 165 пациентов (113 женщин и 52 мужчины), возраст которых колебался от 8 до 42 лет (средний возраст – 18,25±0,53 года) с различными ЗЧА, осложненными СЗ, тяжелой степени (III–IV степень по Н.Г. Снагиной). СЗ только на верхней челюсти выявлена у 56 (33,94%) пациентов, на нижней челюсти – у 37 (22,42%), одновременно на верхней и нижней челюстях – у 72 (43,64%). Лечение проводили в соответствии с общими требованиями протоколов оказания стоматологической помощи [10]. Использовали съемные ортодонтические аппараты 37 лицам (21 девочка, 16 мальчиков), применяли несъемную аппаратуру (брекет-технику) 128 лицам (91 женщина, 37 мужчин). При сопоставлении групп по возрасту в дальнейший анализ не включали пациентов старше 24 лет – 36 человек.

В основную группу (I) включили 78 лиц (подгруппу I_1 составили 27 пациентов, подгруппу I_2 – 51). Комплексное лечение представляло собой сочетание аппаратурного, функционального, хирургического, протетического методов, ориентировались при этом на предложенные нами алгоритмы: общий и методы лечения (свидетельство о регистрации авторского права № 47296 от 21.01.2013). На протяжении всего периода лечения пациентам, в зависимости от вида ЗЧА и формы СЗ, дополнительно рекомендовали комплекс дифференцированного массажа и миогимнастики для улучшения функционального состояния височных, собственно жевательных мышц и круговой мышцы рта (рис. 1) [2, 3].

При нарушении смыкания губ у 22 пациентов применяли миогимнастику с активатором Дасса, а вредную привычку ротового дыхания во время сна у 31 пациента устраняли путем использования губной пращи (рис. 2) [9].

Пациентов распределили на две основные подгруппы в зависимости от вида примененной ортодонтической конструк-

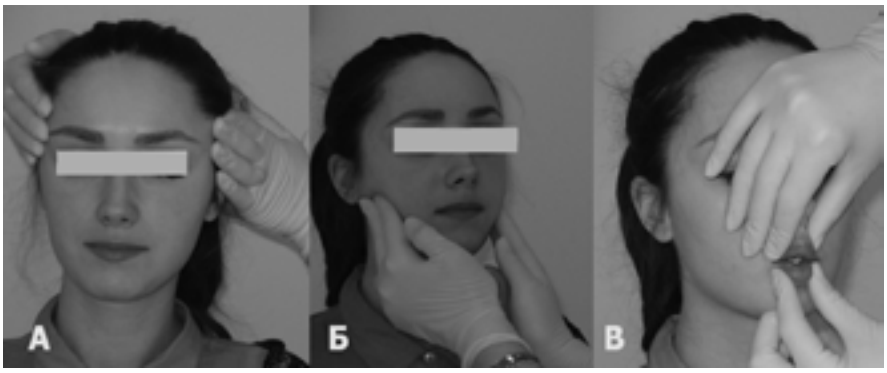

Рис. 1. Снимки пациентки Г., 18 лет: А – массаж височных мышц; Б – массаж собственно жевательных мышц; В – массаж круговой мышцы рта

Рис. 2. Губная праща: 1 – головная шапочка; 2 – губная повязка; 3 – соединительные приспособления (липучки)

ции. В подгруппу I_1 включили 27 человек (средний возраст – 11,93±0,73 года), в лечении которых использовали съемные ортодонтические аппараты собственной конструкции [8]. Контрольную подгруппу II_1 составили 10 пациентов (средний возраст – 12,6±1,28 года), лечение которых проводили традиционными съемными аппаратами с винтами. Подгруппа I_2 состояла из 51 человека (средний возраст – 16,51±0,43 года), для их лечения использовали брекет-технику; по показаниям применяли предложенный нами способ ортодонтического лечения СЗ в постоянном прикусе [6]. Контрольная подгруппа II_2 состояла из 41 пациента (средний возраст – 16,78±0,53 года), для лечения которых использовали общеизвестные методы с применением брекет-техники. Группы были сопоставимы по полу и возрасту. Сравнительный анализ не обнаружил достоверных различий между показателями в группах в зависимости от формы патологии прикуса; СЗ на верхней или нижней челюсти; вида брекет-техники; выполнения хирургических и протетических мероприятий (p>0,05).

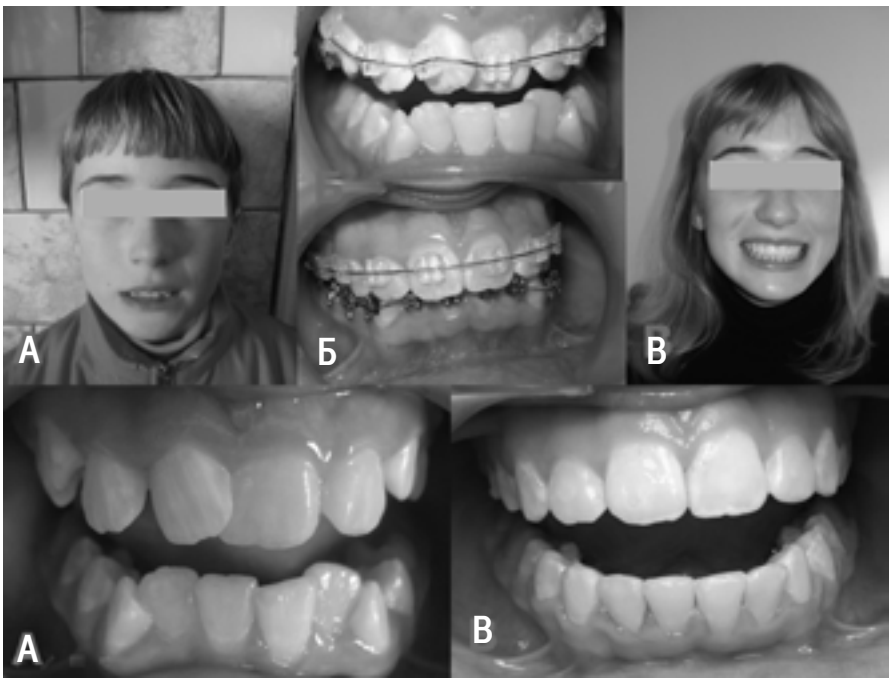

Рис. 3. Снимки пациентки Л., 14 лет (продолжительность активного периода лечения СЗ верхней челюсти – 14 месяцев, нижней челюсти – 10 месяцев): А – до лечения; Б – во время лечения; В – после лечения

Результаты и обсуждение

По результатам сравнения установлены достоверные различия показателя продолжительности лечения пациентов с использованием традиционных и предложенных комплексных методов (p<0,05).

Из данных, представленных в таблице, видно, что у лиц I_1 подгруппы, которым проводили лечение СЗ верхней челюсти предложенным комплексным методом с применением съемных аппаратов, наблюдалось достоверное сокращение продолжительности активного периода лечения по сравнению с таковым у детей контрольной группы в среднем в 1,6 раза (p<0,05).

Также у пациентов I_1 подгруппы выявлено достоверное сокращение длительности лечения СЗ нижней челюсти по сравнению с таковым у детей контрольной группы в среднем в 1,4 раза (p<0,05). Достоверно подтверждено, что у пациентов подгруппы I_2, которым проводили лечение СЗ верхней челюсти предложенным комплексным методом с применением брекет-техники, наблюдалось сокращение времени лечения СЗ верхней и нижней челюстей по сравнению с показателем в контрольной группе в среднем в 1,4 раза.

В качестве примера лечения пациентов с ЗЧА, осложненными СЗ, представляем снимки пациентки Л., 14 лет, которой проводили комплексное лечение СЗ верхней и нижней челюстей с использованием брекет-техники. Дополнительно назначали предложенный комплекс дифференцированного массажа и миогимнастики для улучшения функционального состояния собственно жевательных, височных мышц и круговой мышцы рта (рис. 3).

Выявлена достоверная прямая корреляционная связь между количеством удаленных по ортодонтическим показаниям постоянных зубов и продолжительностью лечения СЗ верхней челюсти (τ=0,22; p<0,01) и нижней челюсти (τ=0,18; p<0,05): при удалении постоянных зубов увеличивался показатель продолжительности лечения. Полученные результаты совпадают с данными многих авторов [11], которые определили, что ортодонтическое лечение с удалением зубов длится дольше, чем терапия без экстракции зубов. Однако G. Janson и соавт. установлено, что продолжительность лечения пациентов с патологией прикуса II класса по Энглю по протоколам с удалением зубов или без удаления была почти одинаковой [12].

По результатам наших исследований определены статистически достоверные

Продолжительность лечения зубочелюстных аномалий, осложненных скученностью зубов, в группах исследования (M±m)

Продолжительность лечения, месяцы	Группа			
	I_1 (n=27)	I_2 (n=51)	II_1 (n=10)	II_2 (n=41)
Верхней челюсти	11,95±0,85*	13,29±0,70**	18,75±2,61	18,49±0,90
Нижней челюсти	12,47±1,09*	11,80±0,38**	17,86±1,81	16,50±0,95

Примечание: * – достоверность различия показателя в I_1 группе в сравнении с таковым в контрольной группе II_1 ($p<0,05$), ** – достоверность различия показателя в I_2 группе в сравнении таковым в контрольной группе II_2 ($p<0,05$)

отрицательные корреляции между показателями продолжительности лечения СЗ верхней челюсти (τ=–0,46; $p<0,001$) и нижней челюсти (τ=–0,47; $p<0,001$) и дополнительным назначением комплекса миотерапии: при применении предложенного комплекса дифференцированного массажа и миогимнастики показатель времени лечения уменьшался.

Таким образом, результаты проведенного исследования свидетельствуют, что использование в ортодонтическом лечении пациентов с ЗЧА, осложненными скученностью зубов, предложенных комплексных методов, в частности применение вместе с аппаратурным методом дифференцированного массажа и миогимнастики для улучшения функционального состояния собственно жевательных, височных мышц и круговой мышцы рта, способствует сокращению продолжительности лечения по сравнению с традиционным лечением в среднем в 1,45 раза ($p<0,05$).

ЛИТЕРАТУРА

1. *Дмитренко М.І.* // Український стоматологічний альманах. – 2011. – № 2. – С. 20–21.
2. *Дмитренко М.І., Куроєдова В.Д., Дворник В.М.* // Лікарська справа. Врачебное дело. – 2012. – № 8. – С. 84–90.
3. *Дмитренко М.І.* // Вісник стоматології. – 2012. – № 3. – С. 91–96.
4. *Дрогомирецька М.С., Єреська О.О., Павличко Р.* Мультидисциплінарний підхід у необхідності ортодонтичної підготовки пацієнтів із аномаліями зубощелепової системи // Матеріали першого Українського ортодонтичного конгресу – Київ. – 2013. – С. 72–75.
5. *Жулев Е.Н., Долидзе А.Г.* // Ортодонтия. – 2012. – № 3 (59). – С. 32–35.
6. *Куроедова В.Д., Макарова О.М.* // Світ біології та медицини (Полтава). – 2012. – № 4. – С. 31–35.
7. Пат. № 44923 Україна, A61C7/00 Спосіб ортодонтичного лікування скупченості фронтальних зубів у постійному прикусі: Патент на корисну модель, МПК (2009), A61C7/00 / В.Д. Куроєдова, М.І. Дмитренко (UA). – Заявка u200902876; Заявл. 27.03.209; Опубл. 26.10.2009; Бюл. № 20. – 10 с.
8. Пат. № 45832 Україна, A61C7/00 Відкритий моноблоковий апарат: Патент на корисну модель, МПК (2009), A61C7/00 / В.Д. Куроєдова, М.І. Дмитренко (UA). – Заявка u20090644; Заявл. 22.06.209; Опубл. 25.11.2009; Бюл. № 22. – 6 с.
9. Пат. № 57474 Україна, A61C7/00 Губна праща: Патент на корисну модель, МПК (2011.01), A61C7/00 / М.І. Дмитренко (UA). – Заявка u201010659; Заявл. 3.09.2010; Опубл. 25.02.2011; Бюл. № 4. – 6 с.
10. Протоколи надання стоматологічної допомоги / За ред. Ю.З. Опанасюка. – Київ: Світ сучасної стоматології, 2005. – 507 с.
11. *Skidmore K.J., Brook K.J., Thomson W.M.* // Am. J. Orthod. Dentofacial. Orthop. – 2006. – Vol. 129, N 2. – P. 230–238.
12. *Janson G., Valarelli D.P., Valarelli FP.* et al. // Eur. J. Orthod. – 2012. – Vol. 34, N 2. – P. 182–187.

Поступила 24.12.2013

ВАРИАНТНАЯ МОРФОЛОГИЯ КОРНЕВОЙ СИСТЕМЫ ПОСТОЯННЫХ МОЛЯРОВ НИЖНЕЙ ЧЕЛЮСТИ

Мельниченко Ю.М., Кабак С.Л., Мехтиев Р.С.
Белорусский государственный медицинский университет, Минск

Melnichenka Y., Kabak S., Mechtiev R.
Belarusian State Medical University, Minsk

Root and canal morphology of first and second mandibular molars

Резюме. *Изучили 193 первых и вторых постоянных моляра нижней челюсти, удаленных по медицинским показаниям. Учитывали следующие параметры макроскопического строения: направление и степень изогнутости корней, конфигурация корневых каналов, количество и месторасположение апикальных отверстий. Большинство первых и вторых моляров нижней челюсти имели два раздельных корня (99,1% и 73,4% соответственно). В мезиальном корне чаще всего встречались IV (54% и 39,6%) и II (38,9% и 46,6%) типы конфигурации корневых каналов по Vertucci, в дистальном корне доминирующим являлся I тип с одним корневым каналом (81,4% и 94,8% первых и вторых нижних моляров с двумя раздельными корнями соответственно). С-образная конфигурация корней и корневых каналов выявлена у 6,3% вторых нижних моляров.*
Ключевые слова: *строение зуба, конфигурация корневых каналов, нижние моляры.*

Современная стоматология. – 2014. – №1. – С. 99–102.

Summary. *One hundred and ninety three extracted human teeth, gathered from oral surgery practices, were collected. The following parameters were taken into account: direction and degree of root curvature, number and configuration of root canals, location of apical foramina. First and second mandibular molars most commonly have two separate roots (99.1% and 73.4% respectively). The most common canal morphology in the mesial roots of first and second mandibular molars were Vertucci type IV (54% and 39.6%) and type II (38.9% and 46.6%). The distal roots were predominantly type I (81.4% and 94.8%). C-shaped roots occurred in 6.3% of mandibular second molars.*
Keywords: *root canal complexity, tooth morphology, mandibular molars.*

Sovremennaya stomatologiya. – 2014. – N1. – P. 99–102.

Знание строения полости зуба является обязательным условием при планировании и осуществлении эндодонтического лечения, так как надлежащая подготовка корневых каналов предопределяет долгосрочный благоприятный исход такого лечения. Наибольшие сложности обычно возникают при эндодонтическом лечении моляров в связи с их удаленным расположением в зубной дуге и наличием нескольких корней, которые в свою очередь могут иметь различное количество каналов сложной конфигурации. Нижние моляры – это зубы, которые играют важную роль в жевании, обеспечивают высоту окклюзии,