



ДЕРЖАВНА СЛУЖБА
ІНТЕЛЕКТУАЛЬНОЇ
ВЛАСНОСТІ
УКРАЇНИ

УКРАЇНА

(19) **UA** (11) **99945** (13) **U**
(51) МПК (2015.01)
A61B 5/00

(12) ОПИС ДО ПАТЕНТУ НА КОРИСНУ МОДЕЛЬ

<p>(21) Номер заявки: u 2015 01457</p> <p>(22) Дата подання заявки: 19.02.2015</p> <p>(24) Дата, з якої є чинними права на корисну модель: 25.06.2015</p> <p>(46) Публікація відомостей про видачу патенту: 25.06.2015, Бюл.№ 12</p>	<p>(72) Винахідник(и): Знаменська Тетяна Константинівна (UA), Похилько Валерій Іванович (UA), Ковальова Олена Михайлівна (UA), Траверсе Галина Михайлівна (UA), Цвіренко Світлана Миколаївна (UA), Гончарова Юлія Олексіївна (UA)</p> <p>(73) Власник(и): ВИЩИЙ ДЕРЖАВНИЙ НАВЧАЛЬНИЙ ЗАКЛАД УКРАЇНИ "УКРАЇНЬСЬКА МЕДИЧНА СТОМАТОЛОГІЧНА АКАДЕМІЯ", вул. Шевченка, 23, м. Полтава, 36024 (UA)</p>
--	--

(54) СПОСІБ ФОНОСПІРОГРАФІЧНОЇ КОМП'ЮТЕРНОЇ ДІАГНОСТИКИ У ДІТЕЙ ІЗ БРОНХОЛЕГЕНЕВОЮ ДИСПЛАЗІЄЮ

(57) Реферат:

Спосіб фоноспірографічної комп'ютерної діагностики у дітей із бронхолегеневою дисплазією включає акустичний аналіз бронхолегеневих шумів та базується на різних типах резонансу аускультативної картини. Датчики безпосередньо фіксуються на грудній клітці новонародженої дитини одноразовими силіконовими наклейками та дають можливість проводити діагностику в горизонтальному положенні в той момент, коли немовля знаходиться в стані спокою.

U
UA 99945

Запропонований спосіб респіраторного акустичного дослідження належить до галузі медицини, зокрема - до педіатрії, і дозволяє об'єктивізувати ступінь бронхообструкції у дітей з бронхолегеневою дисплазією (БЛД) та конкретизувати лікувальну тактику щодо призначення інгаляційних кортикостероїдів та бронхолітиків.

5 БЛД належить до хронічних легеневих захворювань і розвивається у новонароджених, яким проводилась респіраторна терапія з тривалим використанням високого відсотку кисню під час проведення респіраторної підтримки. Це мультифакторіальне захворювання, яке має свої клінічні особливості (Дука К.Д. Особливості клінічного перебігу хронічного бронхіту на тлі бронхолегеневої дисплазії в сучасних умовах / К.Д. Дука, С.І. Ільченко, С.Г. Іванусь // Педіатрія, акушерство та гінекологія. - 2011. - Т. 73, № 4. - С. 54). До теперішнього часу дискусійними залишаються питання щодо доцільності призначення інгаляційних кортикостероїдів та бронхолітиків, перш за все внаслідок відсутності чітких діагностичних критеріїв наявності у немовлят бронхообструкції. Тому нині потрібні більш чутливі й об'єктивні методи оцінки стану дихання, які здатні об'єктивізувати звичайну аускультативну легень. Цій вимозі відповідають сучасні цифрові акустичні аналізатори, які здатні аналізувати більш широкий діапазон звуків легенів, ніж звичайний стетоскоп (Mosca F. BPD: old and new problems / F. Mosca, M. Colnaghi, M. Fumagalli // J. Matern. Fetal Neonatal. Med. - 2011. - Vol.24. Suppl 1. - P. 80-82).

20 Найбільш близьким до заявленого способу є застосування респіраторного акустичного дослідження для з'ясування тяжкості бронхообструкції у дітей, що базується на акустичному аналізі різних типів резонансу аускультативної картини бронхолегеневої системи та характеризується меншим впливом низькочастотних шумів при обстеженні пацієнта (Ільченко С.И. Опыт применения цифровой респираторной акустики в диагностике обратимости бронхообструкции у детей / С.И. Ильченко // Здоровье ребенка. - 2009. - № 2. - С. 33-36). Даний спосіб фоноспірографічної комп'ютерної діагностики використовувався у дітей вікової категорії старше 3-х років. Недоліками даного способу є необхідність знаходження пацієнта в сидячому положенні та потреба чіткого статичного положення, що є значним дискомфортом для дитини під час проведення даної процедури.

В основу корисної моделі поставлена задача оптимізації діагностики обструктивного синдрому в дітей із БЛД у неонатальному періоді та оптимізації лікувальної тактики.

30 Поставлена задача вирішується створенням способу фоноспірографічної комп'ютерної діагностики у дітей із БЛД, що включає акустичний аналіз бронхолегеневих шумів та базується на різних типах резонансу аускультативної картини й відрізняється тим, що датчики безпосередньо фіксуються на грудній клітці дитини одноразовими силіконовими наклейками та дають можливість проводити діагностику в горизонтальному положенні в той момент, коли немовля знаходиться в стані спокою.

35 Акустичний аналіз здійснюється за рахунок моніторингу (реєстрації) звуків дихання за допомогою нового вітчизняного комп'ютерного фоноспірографа Кора-03МІ (розробник - Інститут гідромеханіки НАН України, свідоцтво про державну реєстрацію виробу медичного призначення № 5528/2006). Принцип методу полягає в реєстрації дихальних шумів за допомогою спеціальних датчиків, що мають високу чутливість у широкому спектрі частот, включаючи ті частоти, які не виявляються при аускультативній, але мають важливе діагностичне значення. Метод дозволяє зафіксувати тимчасову криву, пропорційну акустичному шуму, що виникає при диханні. Високочутливі акселерометри з малошумними посилювачами накладаються на грудну клітку немовляти у 4-х симетричних точках (зліва і справа по середньо ключичним та лопатковим лініям). Комп'ютерна фоноспірограма дає можливість аналізувати та оцінювати візуалізацію двовимірних фоноспірограм, що базується на визначенні часу повного дихального циклу (T_{tot}), тривалості видиху (T_{ex}), а також відношення тривалості видиху до часу повного циклу дихання (коефіцієнт T_{ex}/T_{tot}).

50 Запропонований спосіб дає можливість провести диференційну діагностику обструктивного синдрому у дітей з бронхолегеневою дисплазією, визначитись у лікувальній тактиці - призначенні топічних кортикостероїдів та бронхолітиків.

55 Приклад конкретного виконання. Під час оброблення широкого діапазону фоноспірограм у дітей із клінічними симптомами БЛД були виділені загальні закономірності, а саме рівномірне зменшення спектральної щільності дихальних шумів як під час вдиху, так і під час видиху. На фіг. 1, 2, наглядно представлений суттєво менший рівень спектральної щільності дихальних шумів на фоноспірограмі у дитини з БЛД (фоноспірограма дитини з БЛД (фіг. 1)) порівняно з фоноспірограмою новонародженого без БЛД (фоноспірограма (фіг. 2)).

60 Аналіз фоноспірограм засвідчив відсутність достовірних відмінностей між дітьми з БЛД (фіг. 1) та без БЛД (фіг. 2) у тривалості повного дихального циклу, видиху, а також відношення тривалості видиху до часу повного циклу дихання. Виявлене збільшення спектральної щільності

дихальних шумів під час видиху та збільшення коефіцієнту T_{tot}/T_{ex} на фоноспірограмі є свідченнями наявної бронхообструкції на тлі морфологічних змін дихальної системи у дитини із БЛД.

5 Приклад (фіг. 1). Дитина Ч. 15.12.11. року народження знаходилась на лікуванні в міському клінічному пологовому будинку м. Полтави з 15.12. 2011 р. по 22.12. 2011 р. та в подальшому на лікуванні у відділенні постінтенсивного спостереження Полтавської обласної дитячої клінічної лікарні (ПОДКЛ), де лікування склало 36 днів. Медична карта стаціонарного хворого № 4996, госпіталізований на 7-у добу життя до ПОДКЛ з діагнозом: "Передчасно народжена дитина з малою масою тіла. БЛД легкого ступеня. Рання анемія передчасно народженої дитини. 10 Гестаційний вік 31 тиждень". Під час госпіталізації наявні дихальні розлади, напади апное, обструктивний синдром, метаболічні порушення. З анамнезу відомо, що дитина від четвертої вагітності, перші пологи, термін гестації 31 тижнів, вага 1730 г, оцінкою за шкалою Апгар 2/5 балів. Стан дитини при народженні розцінювався як тяжкий. У зв'язку з наявністю дихальних розладів новонародженому проводилась ШВЛ апаратом "Bear Cub 750" у допоміжному режимі з частково збереженим самостійним диханням. На сьому добу життя на респіраторній підтримці у вигляді СРАР був переведений до ПОДКЛ. Після проведення стандартних (рутинних методів дослідження) та комп'ютерної фоноспірограми новонародженому були призначені інгаляції 3 15 рази на добу за допомогою інгалятора-небулайзера топічних кортикостероїдів та бронхолітиків. При проведенні респіраторної підтримки та УЗ-інгаляції показники відсотку насичення гемоглобіну киснем за даними пульсоксиметрії, тиску й об'єму в дихальних шляхах, PaO_2 та $PaCO_2$ залишались незмінними. Тривалість ШВЛ склала 8 діб, СРАР - 27. В подальшому дитині 20 були проведені 2 курси інгаляційної терапії, враховуючи дані фоноспірограми. Катамнестичне спостереження за дитиною Ч. проводилось протягом 2011-2013 рр. За час спостереження хлопчик хворів: ГРВІ, atopічним дерматитом, рахітом, анемією. Обструктивних бронхітів та епізодів бронхообструктивного синдрому не спостерігалось.

25 Приклад (фіг. 2). Дитина Л. (дівчинка), медична карта стаціонарного хворого № 4996, народилась 06.02. 2011. від IV вагітності, пологи III, в термін гестації 29 тижнів, вага 1600 г. У зв'язку з дихальними розладами з першої хвилини від народження переведена на ШВЛ мішком "Амбу" в подальшому на апарат "Bear Cub 750" в режимі нормовентиляції. ШВЛ проводилась 30 протягом 7 днів. На сьому добу життя на респіраторній підтримці у вигляді СРАР дівчинка була переведена до ПОДКЛ. Після проведення лабораторних та інструментальних методів дослідження, зокрема фоноспірограми був встановлений діагноз: "ВУІ. Синдром системної запальної відповіді. ДН I ст. Передчасно народжена дитина з малою масою тіла. Гестаційний вік 29 тижнів". Враховуючи дані анамнезу, об'єктивного та лабораторних методів дослідження було 35 призначено лікування: неінвазивна СРАР терапія, антибактеріальна та посиндромна терапія без застосування топічних кортикостероїдів та бронхолітиків. Стан дитини на фоні терапії, яка проводилась, покращився. В подальшому дівчинка була виписана зі стаціонару в задовільному стані.

40 За період з 2011-2014 років розроблений спосіб був використаний у 12 немовлят із БЛД та 14 немовлят без БЛД. Ускладнення при використанні даної корисної моделі не відмічались.

45 Позитивний ефект від використання розробленого способу полягає у покращенні діагностики тяжкого перебігу БЛД та дозволяє мінімізувати розвиток ускладнень з боку бронхолегеневої системи. Неінвазивне респіраторне акустичне дослідження без активної участі пацієнта може бути додатковим методом для об'єктивізації та конкретизації показань щодо призначення інгаляційних кортикостероїдів і бронхолітиків при лікуванні немовлят із БЛД.

ФОРМУЛА КОРИСНОЇ МОДЕЛІ

50 Спосіб фоноспірографічної комп'ютерної діагностики у дітей із бронхолегеневою дисплазією, що включає акустичний аналіз бронхолегеневих шумів та базується на різних типах резонансу аускультативної картини, який **відрізняється** тим, що датчики безпосередньо фіксуються на грудній клітці новонародженої дитини одноразовими силіконовими наклейками та дають можливість проводити діагностику в горизонтальному положенні в той момент, коли немовля знаходиться в стані спокою.

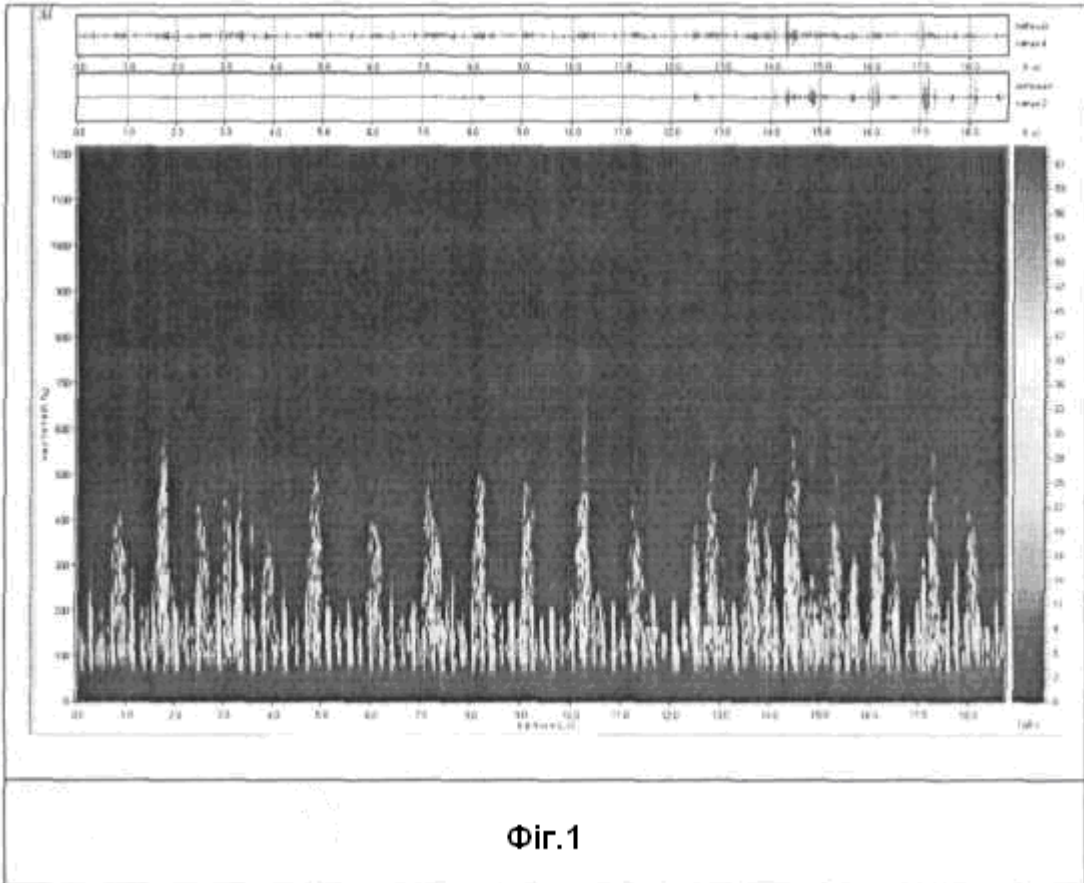


Fig.1

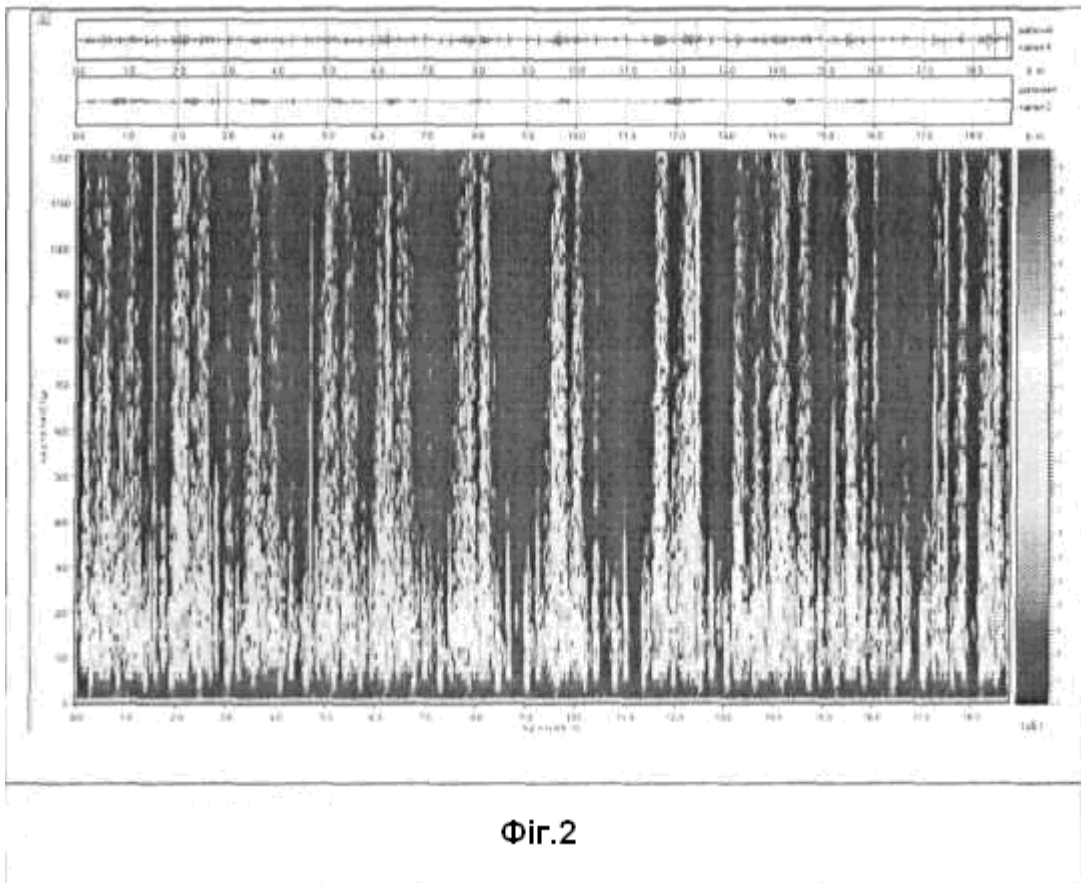


Fig.2

Комп'ютерна верстка М. Шамоніна

Державна служба інтелектуальної власності України, вул. Василя Липківського, 45, м. Київ, МСП, 03680, Україна

ДП "Український інститут інтелектуальної власності", вул. Глазунова, 1, м. Київ – 42, 01601