

УДК 616. 724 – 071 – 073. 7

Рибалов О.В., Іваницька О.С., Яценко О.І.

**КРИТЕРІЇ ОЦІНКИ СТУПЕНЯ ФУНКЦІОНАЛЬНОЇ НЕСТАБІЛЬНОСТІ
СУГЛОБОВОЇ ГОЛІВКИ НИЖНЬОЇ ЩЕЛЕПИ НА ОСНОВІ КЛІНІЧНИХ
ХАРАКТЕРИСТИК ТА АРТРОФОНОГРАФІЇ СКРОНЕВО-
НИЖНЬОЩЕЛЕПНОГО СУГЛОБУ**

Вищий державний навчальний заклад України «Українська медична стоматологічна академія», Полтава

e-mail – greentea80@mail.ru

Робота є фрагментом комплексної теми кафедри хірургічної стоматології та щелепно-лицевої хірургії з пластичною та реконструктивною хірургією голови та шиї «Вроджені та набуті морфо-функціональні порушення зубо-щелепної системи, органів і тканин голови та шиї, їх діагностика, хірургічне та консервативне лікування» (№ державної реєстрації 0111U006301).

Проблема діагностики та лікування функціональних захворювань скронево-нижньощелепного суглобу (СНЩС) на сьогоднішній день становить значний теоретичний та практичний інтерес для лікарів-стоматологів [3,6,7]. Її актуальність пояснюється як постійним зростанням кількості хворих із патологією скронево-нижньощелепного суглобу, так і відсутністю єдиного алгоритму їх обстеження та лікування [1,2,4,8,9,10].

Одним із досить поширених захворювань СНЩС фахівці вважають функціональну нестабільність суглобової голівки (ФНСГ) [5]. Необхідність детального вивчення проявів ФНСГ та визначення чітких критеріїв її диференціювання за ступенем тяжкості продиктована потребою знайти найефективніші способи лікування даного захворювання.

Метою нашої роботи є оцінка клінічних проявів функціональної нестабільності суглобової голівки нижньої щелепи за ступенями тяжкості захворювання.

Об'єкти та методи обстеження. В основу нашого дослідження були покладені результати обстеження 132 пацієнтів віком від 20 до 44 років (109 жінок, 23 чоловіка) з гіпермобільністю СГ нижньої щелепи. Клінічне обстеження хворих здійснювалось за єдиною комплексною програмою, спрямованою на встановлення етіопатогенетичних факторів хвороби, об'єктивну оцінку загального стану організму та отримання якомога більш точної клінічної характеристики функціонального порушення СНЩС.

При загальному обстеженні відмічали відповідність фізичного розвитку пацієнтів їх вікові, особливості будови кінцівок і грудної клітини, характер постави. План обстеження передбачав визначення розмірів правої і лівої половини тіла та гілок нижньої щелепи; оцінку обсягу та характеру руху нижньої щелепи при відкриванні рота; виявлення больових відчуттів та звукових явищ у ділянці СНЩС у стані спокою, при відкриванні та закриванні рота; пальпаторне вивчення положення суглобових голівок нижньої щелепи, встановлення тону та симетрії жувальних м'язів.

Невід'ємною складовою клінічного обстеження хворих із гіпермобільністю СГ було виявлення порушень положення і форми окремих зубів, аномалій форми зубних рядів, патологічного стирання зубів, суперконтактів та визначення наявності симетрії міжрізцевої лінії.

Клінічні обстеження обов'язково доповнювались оцінкою функціонально-тональних порушень у СНЩС за допомогою артрофонографа (мікрофон МФ-12, підсилювач звукового сигналу Одісей-У-010, осцилограф телевізійний та персональний комп'ютер).

Результати власних досліджень. На підставі результатів проведеного обстеження пацієнтів із ФНСГ нижньої щелепи у вигляді її гіпермобільності нами визначено три ступеня тяжкості захворювання: легкий, середньої тяжкості та тяжкий. Основними скаргами 62 пацієнтів з легким ступенем тяжкості захворювання були відчуття дискомфорту та незначний ниючий біль при широкому відкриванні рота у ділянці СНЩС, сторонні звуки у вигляді хрускіту в суглобі, що зрідка виникали під час жування.

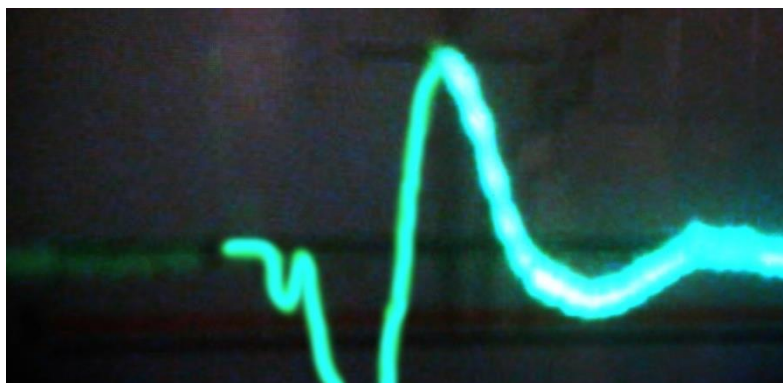
Термін захворювання у хворих коливався від місяця до року. Першим симптомом захворювання у всіх хворих була поява безпричинного болю у ділянках СНЩС або місцях локалізації жувальних м'язів. Вісім пацієнтів раніше лікувались у ортодонта брекет-технікою; 13 хворих початок захворювання пов'язували із різними стоматологічними маніпуляціями (лікування молярів верхньої та нижньої щелепи, видалення нижніх зубів «мудрості»); у 23 осіб захворювання почалось після неконтрольованого широкого відкриття рота під час позіхання або відкушування великого шматка їжі; 18 пацієнтів не змогли точно вказати причину захворювання. Всі пацієнти в анамнезі не відмічали тяжких супутніх загальносоматичних захворювань та травм суглобів.

При зовнішньому огляді у 47 хворих спостерігалась симетрія обличчя з відносно пропорціональними співвідношеннями його нижньої та середньої третин. При вимірі розмірів тіла та гілок нижньої щелепи різниця в розмірах правої і лівої половини тіла нижньої щелепи склала $0,5 \pm 0,17$ мм, правої і лівої гілки – $0,6 \pm 0,16$ мм. У 15 хворих звертало на себе увагу зменшення розмірів нижньої третини лиця по відношенню до верхньої та середньої. Різниця в розмірах правої та лівої половини тіла нижньої щелепи склала $1,9 \pm 0,2$ мм, правої та лівої гілок – $2,2 \pm 0,1$ мм.


Відкриття рота у хворих із легким ступенем ФНСГ нижньої щелепи складало $56,72 \pm 0,17$ мм. Зміщення міжрізцевої лінії спостерігалось у 36 осіб, у 26 пацієнтів зміщення міжрізцевої лінії не було виявлено. Порушень в стані зубних рядів верхньої та нижньої щелеп у вигляді відсутності зубів, підвищеного стирання, наявності знімних протезів не було зафіксовано.

При пальпації ділянок уражених суглобів у 40 хворих виявлялось неприємне відчуття в вигляді легкого локалізованого болю, який посилювався при відкритті рота. Пальпація нижніх відділів медіального та латерального крилоподібних м'язів була болісною у більшості пацієнтів (52 особи), рухи нижньої щелепи супроводжувались неприємними тягучими відчуттями у власно жувальних м'язах. Пальпацією власно жувальних м'язів виявлено, що у 16 хворих їх м'язова маса з різних боків була неоднаковою. На функціонально

нестабільній стороні вона була меншою, на протилежній – більшою. Болю при пальпації жувальних м'язів не відмічав жоден пацієнт. У всіх пацієнтів аускультативно визначались незначні шумові явища в суглобі при відкриванні рота та зміщенні нижньої щелепи в бік. Артрофонографічна крива функціональних шумів уражених суглобів у всіх досліджуваних пацієнтів характеризувалась невеликою висотою зубців та невеликою частотною амплітудою звукових коливань. Хвилі та зубці в фазі інтенсивного переміщення суглобової головки неширокі, що свідчить про короткочасність аудіоявищ. При порівнянні артрофонограм симетричних здорових суглобів інтенсивність шуму в них була нижчою та наближена до норми (Рис. 1).



А



Б

Рис. 1. Фрагменти артрофонограм функціонально нестабільного (А) та протилежного (Б) СНЩС хворої Б. Діагноз: гіпермобільність СГ легкого ступеня тяжкості.

Пацієнти із середньою тяжкістю ФНСГ (49 осіб) скаржились на тупий давлючий, стискаючий внутрішньосуглобовий біль при відкривання рота, розмові,

прийомі їжі, біль у ділянках жувальних м'язів. На дискомфорт у ділянці СНЩС у стані спокою вказували 17 пацієнтів. При вертикальних та бокових рухах нижньої щелепи 37 хворих відчували появу шарудіння та клацання у одному із суглобів. При закриванні рота та жуванні 34 пацієнта відмічали порушення змикання зубів. Скарги на іррадіацію болю у вухо, бічну частину шиї, скроню та періодичне виникнення головного болю на боці нестабільного суглобу пред'являли 34 хворих. Чотирнадцять пацієнтів мали проблеми зі слухом в одному вусі.

Термін захворювання у цих хворих коливався від 2 до 3 років. Початок захворювання пацієнти пов'язували із широким відкриванням рота при відкушуванні їжі, позіханні, різними стоматологічними маніпуляціями (лікування дистальної групи зубів верхньої та нижньої щелепи, видалення третіх нижніх молярів); 7 осіб раніше лікувалися у ортодонта. За медичною допомогою з приводу порушень з боку СНЩС 17 хворих не звертались, 11 осіб лікувались у стоматологів, 12 – у оториноларингологів, 9 – у невропатологів. Однак лікування всіх хворих було недостатньо ефективним.

Асиметрія обличчя за рахунок зменшення вертикальних розмірів нижньої і частково середньої зон виявлена у 31 пацієнта. При вимірюванні розмірів тіла та гілок нижньої щелепи у цих хворих різниця між стороною з функціональним порушенням у СНЩС і протилежним боком складала відповідно $3,0 \pm 0,02$ мм, $2,7 \pm 0,01$ мм.


Обсяг активного відкривання рота у пацієнтів із середнім ступенем вираженості ФНСГ нижньої щелепи складав до $58,03 \pm 0,23$ мм. Суглобова голівка функціонально нестабільного суглобу при широкому відкриванні рота у всіх хворих візуально і пальпаторно визначалась під основою вилицевої кістки. У всіх хворих зубні ряди були без дефектів або їх цілісність була відновлена мостоподібними протезами. Виражена девіація серединної міжрізцевої лінії відмічалася у 33 хворих. У 36 осіб при відкриванні та наприкінці закривання рота спостерігалось бокове зміщення нижньої щелепи у здоровий бік більше ніж на 1 см.

Пальпація латерального та нижнього відділу медіального крилоподібних м'язів на функціонально нестабільному боці була болісною у більшості пацієнтів (42 пацієнта), рухи нижньої щелепи супроводжувались тягнучими болями у власно жувальних м'язах. У частини хворих (21 особа) пальпація скроневих м'язів на боці функціонально нестабільного суглобу викликали неприємні відчуття. Біль при пальпації власно жувальних м'язів визначався 47 хворими. Пальпацією власно жувальних м'язів виявлено, що їх м'язова маса у 21 пацієнта на функціонально нестабільній стороні була меншою ніж на протилежному боці.


При помірному вертикальному тиску на суглобові голівки (проба за Ю.О. Петросовим) визначались больові відчуття у функціонально нестабільному суглобі у 41 хворого, а у 11 пацієнтів і у симетричному. При проведенні аускультатії у цих осіб визначались незначна гучність шумових явищ у здоровому суглобі та клацання й хруст у суглобі з функціональними порушеннями.

Артрофонографія показала чітке розмежування показників функціонально нестабільного та симетричного суглобів, що різнились за характером звукових хвиль, інтенсивністю та тривалістю артрофонографічної кривої. Для функціонально нестабільного суглоба характерною була крива, що відзначалась незначною тривалістю, з чітким піком та великою гучністю. Для протилежного суглоба характерними були хвилі другого порядку малої тривалості та інтенсивності, що свідчило про порушення біомеханіки руху симетричної СГ (Рис. 2). При наявності симптому клацання з низькочастотним спектром звукової хвилі тривалість її складала від 25 до 35 мс.

Пацієнти із тяжким ступенем ФНСГ (21 особа) скаржились на надмірне неконтрольоване відкривання рота; ниючий, тягнучий біль у ділянці суглобу в стані спокою; ірадіюючий біль у скроневу ділянку, ділянку вуха та шиї при відкушування та жуванні їжі. У 5 пацієнтів біль одночасно локалізувався у скроневій та привушній ділянках. На звукові явища у СНЩС у вигляді хрусту, скреготу і клацання при відкриванні та закриванні рота вказували всі пацієнти.



А



Б

Рис. 2. Фрагменти артрофонограм функціонально нестабільного (А) та протилежного (Б) СНЩС хворої В. Діагноз: гіпермобільність СГ середнього ступеня тяжкості.

Термін захворювання у цих хворих перевищував 3 роки. Точно визначити причину захворювання СНЩС більшість хворих не могли, але пусковим моментом вважали надмірно широке відкривання рота при відкушуванні їжі, різні стоматологічні заходи, професійні умови роботи, пов'язані з довгими розмовами. Хворі раніше лікувались у невропатологів, отоларингологів, ортодонтів та ортопедів-стоматологів, але в його результаті вдавалось досягти лише тимчасового полегшення. При вивченні анамнезу життя було встановлено, що у жодного хворого тяжких супутніх загальносоматичних захворювань і травм суглобів не було. У 12 хворих відмічалися явища сколіозу різного ступеня тяжкості.

При об'єктивному обстеженні у 5 хворих виявлена асиметрія обличчя з боку функціонально нестабільного суглобу за рахунок зменшення розмірів однієї з половин тіла та гілки нижньої щелепи. Зокрема, у цих пацієнтів різниця в розмірах

тіла нижньої щелепи сторони з функціональними порушеннями в СНЩС і протилежного боку склала в середньому $3,4 \pm 0,2$ мм та гілок – $3,2 \pm 0,2$ мм відповідно. У 16 пацієнтів асиметрія обличчя стосувалась не тільки розмірів нижньої щелепи, а й – верхньої на боці функціонально нестабільного суглобу. При вимірюванні розмірів тіла нижньої щелепи у цих хворих різниця між правою та лівою половинами знаходилась в межах $5,0 \pm 0,3$ мм, гілок – $3,8 \pm 0,3$ мм. Верхня щелепа на функціонально нестабільній стороні візуально була меншою за протилежну.


Зовнішня пальпація ділянки функціонально нестабільного СНЩС була болісною у 11 хворих, крізь передню стінку слухового проходу – у 10 осіб. Візуально й пальпаторно суглобові головки при відкритому роті виявлялися під вилицевою дугою. Проби за Ю.О. Петросовим були позитивними у всіх пацієнтів.

Пальпаторно визначалось зменшення м'язової маси власно жувальних й скроневих м'язів у 13 хворих, власно жувальних – у 8 осіб. Біль при пальпації власне жувальних м'язів спостерігався у 11 хворих, крім того у 18 пацієнтів визначався біль у медіальних крилоподібних м'язах у верхніх відділах, у 10 – у скроневих та нижніх відділах власно жувальних м'язів на боці функціонально нестабільного суглобу.

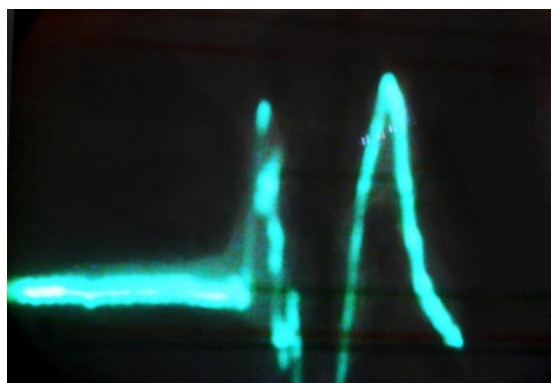
У всіх пацієнтів із тяжким ступенем ФНСГ відмічалось зміщення міжрізцевої лінії від 1 до 3 мм. Надмірне відкривання рота (до 60 мм і більше) спостерігалось у всіх хворих. При відкриванні рота нижня щелепа у 12 осіб висувалась вперед та в бік. При відкриванні рота всі хворі відмічали появу болю в функціонально нестабільному суглобі, а 15 осіб – у обох СНЩС. Сторонні звуки у суглобах при відкриванні рота були у всіх пацієнтів. При аускультатії СНЩС виявлялись хруст (у 8 осіб), клацання (у 8 пацієнтів), скреготання (у 5 хворих).

На артрофонограмах СНЩС при тяжкому ступені ФНСГ у всіх хворих звукові явища зазвичай визначалися у середній та заключній фазі жувального руху, які візуально відтворювались хвилями високої частоти та середньої

інтенсивності, подібні явища спостерігались і у симетричному суглобі (Рис. 3).



А



Б

Рис. 3. Фрагменти артрофонограм функціонально нестабільного (А) та протилежного (Б) СНЩС пацієнта П. Діагноз: гіпермобільність СГ тяжкого ступеня.

Проведені нами клінічні та фонографічні обстеження пацієнтів із ФНСГ дозволили визначити критерії диференціювання функціональних порушень СНЩС за ступенем тяжкості. Рентгенологічні та електроміографічні дослідження хворих із гіпермобільністю суглобової голівки нижньої щелепи, що будуть проведені у подальшому, на нашу думку, дозволять більш глибоко обґрунтувати особливості патогенезу цього захворювання та оптимізувати лікування залежно від ступеня його вираженості.

Література

1. Аветіков Д.С. Комплексний підхід до вибору методів обстеження пацієнтів із больовою дисфункцією із больовою дисфункцією скронево-нижньощелепного суглобу як умова ефективного їх лікування / Д.С. Аветіков, О.С. Іваницька, О.В. Рибалов // Актуальні питання сучасної медицини. Вісник Української медичної стоматологічної академії. – 2013. – №13, вип. 2 (42). – С. 15-17.
2. Алгоритм диагностики заболеваний височно-нижнечелюстного сустава // Усовершенствованная медицинская технология. Москва, 2007. – 15 с.
3. Булычева Е.А. Клиническая картина, диагностика и лечение заболеваний височно-нижнечелюстного сустава, осложненных парафункциями жевательных мышц / Е.А. Булычева // Стоматология. – 2007. – Т.86, №6. – С. 79-83.
4. Грачев Ю.В. Височно-нижнечелюстная (миогенная и артогенная) лицевая боль / Ю.В. Грачев, В.И. Шмырев // Боль. – 2007. – Т.14, №5. – С. 2-12.
5. Макеев В.Ф. Диагностика внутрішніх розладів скронево-нижньощелепних суглобів методом магнітно-резонансної томографії / В.Ф. Макеев, В.Я. Шибінський, А.М. Абрамюк // Современная стоматология. – 2005. – № 2. – С. 129-133.
6. Писаревский Ю.Л. Синдром болевой дисфункции височно-нижнечелюстного сустава у женщин / Ю.Л. Писаревский, В.М. Семенюк, Б.С. Хышиктуев, Т.Е. Белокриницкая. – М.: Медицинская книга, Н. Новгород: Издательство НГМА, 2003. – 105 с.
7. Пузин М.Н. Болевая дисфункция ВНЧС / М.Н. Пузин, А.Я. Вязьмин. – М.: Медицина, 2002. – 160 с.
8. Семкин В.А. Диагностика дисфункции височно-нижнечелюстного сустава, обусловленной патологией окклюзии и лечение таких больных / В.А. Семкин, Н.А. Рабухина, Д.В. Кравченко // Стоматология. – 2007. – Т.86, №1. – С. 44-49.

9. Сивовол С.И. Медикаментозное лечение миофасциальной болевой дисфункции височно-нижнечелюстного сустава (МБД ВНЧС) / С.И. Сивовол // Стоматолог Инфо. – 2007. – №4. – С. 30-31.

10. Dodson T.B. TMJ Closed Lock Symptoms Improve Regardless of Intervention // T.B. Dodson // Evidence-Based Dental Practice. – 2008. – Vol. 9. – P. 19-21.

Резюме

Рибалов О.В., Іваницька О.С., Яценко О.І.

Критерії оцінки ступеня функціональної нестабільності суглобової голівки нижньої щелепи на основі клінічних характеристик та артрофонографії скронево-нижньощелепного суглобу

У статті представлені результати обстеження 132 пацієнтів із функціональною нестабільністю суглобової голівки нижньої щелепи. Виявлені особливості клінічної картини захворювання залежно від ступеня його тяжкості підтверджуються і даними артрофонографії. Визначені критерії діагностики створюють умови для оптимізації процесу лікування цього поширеного захворювання скронево-нижньощелепного суглобу.

Ключеві слова: скронево-нижньощелепний суглоб, функціональна нестабільність суглобової голівки, артрофонографія.

Резюме

Рыбалов О.В., Иваницкая Е.С., Яценко О.И.

Критерии оценки степени функциональной нестабильности суставной головки нижней челюсти на основе клинических характеристик и артрофонографии височно-нижнечелюстного сустава

В статье представлены результаты обследования 132 пациентов с функциональной нестабильностью суставной головки нижней челюсти. Выявленные особенности клинической картины заболевания в зависимости от степени его тяжести подтверждаются и данными артрофонографии. Уставленные критерии диагностики создают условия для оптимизации

процесса лечения этого распространенного заболевания височно-нижнечелюстного сустава.

Ключевые слова: височно-нижнечелюстной сустав, функциональная нестабильность суставной головки, артрофонография.

Summary

Rybalov O.V., Ivanyts'ka O.S., Yatsenko O.I.

The evaluation criteria of functional instability of mandible's articulate head based on clinical characteristics and arthophonography of temporal-mandible joint

Article deals with the results of inspection of 132 patients with the functional instability of mandible's articulate head. The peculiarities of clinical display of illness related to the stage of its heaviness were confirmed by arthophonographic data. Established criteria of diagnostics allowed optimizing of the process of such wide-spread disease of temporal-mandible joint treatment.

Key-words: temporal-mandible joint, functional instability of mandible's articulate head, arthophonography.