

ВИЩИЙ ДЕРЖАВНИЙ НАВЧАЛЬНИЙ ЗАКЛАД УКРАЇНИ
«УКРАЇНСЬКА МЕДИЧНА СТОМАТОЛОГІЧНА АКАДЕМІЯ»

Кафедра хірургічної стоматології та щелепно-лицевої хірургії
з пластичною та реконструктивною хірургією голови та шиї

**Методичні рекомендації
для самостійної роботи студентів**

**Методические рекомендации
для самостоятельной работы студентов**

**Methodical recommendations
for student's independent work**

(4 модуль)

Авторський колектив:

д. мед. н. Аветіков Давид Соломонович,
к. мед. н., доцент Розколупа Олександр Олексійович,
к. мед. н., доцент Яценко Ігор Владленович,
к. мед. н., доцент Скікевич Маргарита Георгіївна,
к. мед. н., доцент Волошина Людмила Іванівна,
к. мед. н., асистент Ахмеров Вячеслав Джаудатович,
к. мед. н., асистент Бойко Ігор Васильович,
к. мед. н., асистент Бондаренко Валерій Володимирович,
к. мед. н., асистент Гаврильєв Віктор Миколайович,
к. мед. н., асистент Соколова Наталія Афанасіївна,
к. мед. н., асистент Ставицький Станіслав Олександрович,
к. мед. н., асистент Іваницька Олена Сергіївна,
к. мед. н., асистент Локес Катерина Петрівна,
асистент Буханченко Ольга Петрівна.

З М І С Т

1. Статистика та класифікація пошкоджень щелепно-лищевої ділянки мирного часу. Методи обстеження хворих з травмою щелепно-лищевої ділянки.
2. Предмет і завдання військової стоматології. Організація хірургічної допомоги щелепно-лицевим пораненим у мирних, екстремальних умовах. Військово-медична доктрина. Основні принципи організації, об'єм і зміст допомоги, етапи медичної евакуації та медичне сортування поранених у щелепно-лицеву ділянку.
3. Загальна характеристика, клінічний перебіг, діагностика вогнепальних поранень і пошкоджень м'яких тканин, кісток обличчя в мирний час: класифікація, особливості клінічного перебігу, діагностика. Перша допомога. Методи хірургічної обробки ран м'яких обличчя. Вплив порушень естетики обличчя на психіку поранених. Самостійна робота – практичні навички з виготовлення м'яких пов'язок.
4. Загальна характеристика, клінічний перебіг, діагностика вогнепальних поранень і пошкоджень м'яких тканин, кісток обличчя в екстремальних умовах: класифікація, особливості клінічного перебігу, діагностика пошкоджень на етапах медичної евакуації. Пластична хірургія в лікуванні пошкоджень обличчя. Сучасна вогнепальна рана, її лікування.
5. Травматична хвороба: патогенез, особливості при пошкодженнях щелепно-лищевої ділянки.
6. Ранні ускладнення ушкоджень ЩЛД (синдром тривалого здавлення тканин обличчя). Медична допомога на місці травми, на етапах медичної евакуації. Супутні ускладнення пошкоджень ЩЛД (кровотеча, асфіксія, шок), їх профілактика.
7. Вивихи і переломи зуба. Переломи альвеолярного відростку. Статистика, класифікація, клініка, діагностика, методи лікування.
8. Пошкодження м'яких тканин щелепно-лищевої ділянки в мирний час та в екстремальних умовах. Класифікації, клінічний перебіг, методики хірургічної обробки ран, види швів. Надання допомоги таким пораненим на місці отримання травми, на етапах медичної евакуації з урахуванням естетики обличчя.
9. Пошкодження нижньої щелепи в мирний час, в екстремальних умовах: анатомія пошкоджень, класифікація, клінічний перебіг, діагностика, медична допомога пораненим на місці травми, на етапах медичної евакуації. Хірургічна обробка ран при пошкодженнях нижньої щелепи, принципи пластичної хірургії. Досягнення вітчизняних вчених, співробітників кафедри.
10. Пошкодження верхньої щелепи в мирний час, в екстремальних умовах: анатомія пошкоджень, класифікація, клінічний перебіг, медична допомога пораненим на місці травми, на етапах медичної евакуації. Хірургічна обробка ран при пошкодженнях верхньої щелепи та принципи пластичної хірургії. Досягнення вітчизняних вчених та співробітників кафедри.
11. Пошкодження виличних кісток, кісток носа в мирний час. Класифікація, частота, клініка, діагностика, лікування, досягнення вітчизняних вчених, співробітників кафедри.
12. Пошкодження кісток носа в екстремальних умовах: класифікація, частота, клініка, діагностика, лікування. Досягнення вітчизняних вчених, співробітників кафедри.
13. Семінар. Пошкодження м'яких тканин щелепно-лищевої ділянки та кісток лицевого скелету у мирний час та в екстремальних умовах.

14. Тимчасова (евако-транспортна) іммобілізація при пошкодженнях кісток лицевого черепа: вимоги, види, недоліки та переваги. Постійна (лікувальна) іммобілізація щелеп назубними шинами, капами. Досягнення вітчизняних вчених, співробітників кафедри.
15. Постійна (лікувальна) іммобілізація щелеп назубними шинами, капами при пошкодженнях кісток лицевого черепа: вимоги, види, недоліки та переваги. Досягнення вітчизняних вчених, співробітників кафедри.
16. Остеосинтез, апаратні методи фіксації фрагментів кісток лицевого черепа. Досягнення вітчизняних вчених, співробітників кафедри.
17. Поєднані ушкодження щелепно-лицевої ділянки. Черепно-щелепно-лицеві ушкодження. Особливості клінічного перебігу, діагностика, ускладнення, особливості лікування на етапах медичної евакуації. Досягнення вітчизняних вчених, співробітників кафедри.
18. Комбіновані ураження тканин щелепно-лицевої ділянки. Особливості клінічного перебігу, діагностика, ускладнення, особливості лікування на етапах медичної евакуації. Променева хвороба: клініка, діагностика, лікування.
19. Термічні ушкодження та відмороження обличчя в мирний час, в екстремальних умовах. Їх наслідки, лікування, профілактика ускладнень, можливості пластичної хірургії. Опікова хвороба при ушкодженнях обличчя: клініка, діагностика, лікування.
20. Семінар. Регенерація кісткової тканини, види. Загоєння кісткової рани. Методи оптимізації регенерації кісткової тканини. Поєднані, комбіновані та термічні ушкодження тканин щелепно-лицевої ділянки. Досягнення вітчизняних вчених, співробітників кафедри.
21. Догляд та харчування постраждалих з травмою щелепно-лицевої ділянки. ЛФК та фізіотерапія при комплексному лікуванні постраждалих з ушкодженнями щелепно-лицевої ділянки.
22. Об'єм та порядок надання допомоги щелепно-лицевим пораненим на етапах медичної евакуації. Військово-лікарська експертиза та експертиза непрацездатності при пораненнях та захворюваннях щелепно-лицевої ділянки мирного і військового часу.

О Г Л А В Л Е Н И Е

1. Статистика и классификация повреждений челюстно-лицевой области мирного времени. Методы обследования больных с травмой челюстно-лицевой области.
2. Предмет и задачи военной стоматологии. Организация хирургической помощи челюстно-лицевым раненым в мирных и экстремальных условиях. Военно-медицинская доктрина. Основные принципы организации, объём и оказание помощи, этапы медицинской эвакуации и медицинская сортировка раненых в челюстно-лицевую область.
3. Общая характеристика, клиническое течение, диагностика огнестрельных ранений и повреждений мягких тканей, костей лица в мирное время: классификация, особенности клинического течения, диагностика. Первая помощь. Методы хирургической обработки ран мягких тканей лица. Влияние нарушений эстетики лица на психику раненных. Самостоятельная работа - практические навыки по изготовлению мягких повязок.
4. Общая характеристика, клиническое течение, диагностика огнестрельных ранений и повреждений мягких тканей, костей лица в экстремальных условиях: классификация, особенности клинического течения, диагностика повреждений на этапах медицинской эвакуации. Пластическая хирургия в лечении повреждений лица. Современная огнестрельная рана, её лечение.
5. Травматическая болезнь: патогенез, особенности при повреждениях челюстно-лицевой области.
6. Ранние осложнения повреждений ЧЛЮ (синдром длительного сдавливания тканей лица). Медицинская помощь на месте получения травмы, на этапах медицинской эвакуации. Сопутствующие осложнения повреждений ЧЛЮ (кровотечение, асфиксия, шок), их профилактика.
7. Вывихи и переломы зуба. Переломы альвеолярного отростка. Статистика, классификация, клиника, диагностика, методы лечения.
8. Повреждения мягких тканей челюстно-лицевой области в мирное время и при экстремальных условиях. Классификация, клиническое течение, методики хирургической обработки ран, виды швов. Оказание помощи раненым на месте получения травмы, на этапах медицинской эвакуации с учетом эстетики лица.
9. Повреждения нижней челюсти в мирное время, в экстремальных условиях: анатомия повреждений, классификация, клиническое течение, диагностика, медицинская помощь, раненым на месте получения травмы, на этапах медицинской эвакуации. Хирургическая обработка ран при повреждениях нижней челюсти, принципы пластической хирургии. Достижения отечественных учёных, сотрудников кафедры.
10. Повреждения верхней челюсти в мирное время, в экстремальных условиях: анатомия повреждений, классификация, клиническое течение, медицинская помощь, раненым на месте получения травмы, на этапах медицинской эвакуации. Хирургическая обработка ран при повреждениях верхней челюсти и принципы пластичной хирургии. Достижения отечественных ученых и сотрудников кафедры.
11. Повреждения скуловых костей, костей носа в мирное время. Классификация, частота, клиника, диагностика, лечение. Достижения отечественных учёных, сотрудников кафедры.
12. Повреждения костей носа в экстремальных условиях: классификация, частота, клиника, диагностика, лечение. Достижения отечественных ученых, сотрудников кафедры.

13. Семинар. Повреждения мягких тканей челюстно-лицевой области и костей лицевого скелета в мирное время и в экстремальных условиях.

14. Временная (эвако-транспортная) иммобилизация при повреждениях костей лицевого черепа: требования, виды, недостатки и преимущества. Постоянная (лечебная) иммобилизация челюстей назубными шинами, капами. Достижения отечественных ученых, сотрудников кафедры.

15. Постоянная (лечебная) иммобилизация челюстей назубными шинами, капами при повреждениях костей лицевого черепа: требования, виды, недостатки и преимущества. Достижение отечественных ученых, сотрудников кафедры.

16. Остеосинтез, аппаратные методы фиксации фрагментов костей лицевого черепа. Достижения отечественных ученых, сотрудников кафедры.

17. Сочетанные повреждения челюстно-лицевой области. Черепно-челюстно-лицевые повреждения. Особенности клинического течения, диагностика, осложнения, особенности лечения на этапах медицинской эвакуации. Достижение отечественных ученых, сотрудников кафедры.

18. Комбинированные поражения тканей челюстно-лицевой области. Особенности клинического течения, диагностика, осложнения, особенности лечения на этапах медицинской эвакуации. Лучевая болезнь: клиника, диагностика, лечение.

19. Термические повреждения и отморожения лица в мирное время, в экстремальных условиях, их последствия. Лечение, профилактика, осложнения, возможности пластической хирургии. Ожоговая болезнь при повреждениях лица: клиника, диагностика, лечение.

20. Семинар. Регенерация костной ткани, виды. Заживление костной раны. Методы оптимизации регенерации костной ткани. Сочетанные, комбинированные и термические повреждения тканей челюстно-лицевой области. Достижения отечественных ученых, сотрудников кафедры.

21. Уход и питание потерпевших с травмой челюстно-лицевой области. ЛФК и физиотерапия в комплексном лечении потерпевших с повреждениями челюстно-лицевой области.

22. Объем и порядок оказания помощи челюстно-лицевым раненым на этапах медицинской эвакуации. Военно-врачебная экспертиза и экспертиза нетрудоспособности при ранениях и заболеваниях челюстно-лицевой области мирного и военного времени.

CONTENTS

- 1.
- 2.
- 3.
- 4.
- 5.
- 6.
- 7.
- 8.
- 9.
- 10.
- 11.
- 12.
- 13.
- 14.
- 15.
- 16.
- 17.
- 18.
- 19.
- 20.
- 21.
- 22.

Міністерство охорони здоров'я України
Вищий державний навчальний заклад України
«Українська медична стоматологічна академія»

«Затверджено»
на засіданні кафедри
хірургічної стоматології
та щелепно-лицевої хірургії
з пластичною та реконструктивною
хірургією голови та шиї

Завідувач кафедри

д. мед. н. Аветіков Д.С.



МЕТОДИЧНІ РЕКОМЕНДАЦІЇ
ДЛЯ САМОСТІЙНОЇ РОБОТИ СТУДЕНТІВ
ПІД ЧАС ПІДГОТОВКИ ДО ПРАКТИЧНОГО
(СЕМІНАРСЬКОГО) ЗАНЯТТЯ

Навчальна дисципліна	Хірургічна стоматологія
Модуль №	4
Змістовний модуль №	4
Тема заняття	Статистика та класифікація пошкоджень щелепно-лицевої ділянки мирного часу. Методи обстеження хворих з травмою щелепно-лицевої ділянки.
Курс	IV
Факультет	Стоматологічний

1. АКТУАЛЬНІСТЬ ТЕМИ.

Сучасний ритм життя суспільства, технічний прогрес, модернізація виробництва зумовлюють постійний зріст травматизму, що вимагає від лікаря-стоматолога вільно орієнтуватися в питаннях діагностики травми щелепно-лицевої ділянки мирного часу, досконалого володіння методами надання першої допомоги при травмі обличчя та подальшого лікування таких постраждалих.

2. КОНКРЕТНІ ЦІЛІ:

- 2.1. Аналізувати етіологічні фактори, що сприяють виникненню травматичних пошкоджень.
- 2.2. Пояснювати особливості статистичних показників травматичних пошкоджень різних ділянок обличчя.
- 2.3. Запропонувати план обстеження хворого з травмою щелепно-лицевої ділянки.
- 2.4. Класифікувати травматичні пошкодження щелепно-лицевої ділянки.
- 2.5. Трактувати принципи діагностики травматичних пошкоджень щелепно-лицевої ділянки.
- 2.6. Малювати графологічну схему теми.
- 2.7. Проаналізувати результати лабораторних та інструментальних обстежень.
- 2.8. Скласти алгоритм дій лікаря під час клінічного обстеження хворого з пошкодженнями щелепно-лицевої ділянки.

3. БАЗОВІ ЗНАННЯ, ВМІННЯ, НАВИЧКИ, НЕОБХІДНІ ДЛЯ ВИВЧЕННЯ ТЕМИ (міждисциплінарна інтеграція)

Назви попередніх дисциплін	Отримані навички
1. Топографічна анатомія.	Визначити пошкоджену анатомічну ділянку.
2. Загальна хірургія.	Здійснити тимчасову зупинку кровотечі.
3. Внутрішні хвороби.	Встановити діагноз непритомності, колапсу, шоку.
4. Фармакологія.	Призначити схему медикаментозного лікування постраждалому.
5. Рентгенологія.	Визначити необхідний для хворого метод обстеження.

4. ЗАВДАННЯ ДЛЯ САМОСТІЙНОЇ РОБОТИ ПІД ЧАС ПІДГОТОВКИ ДО ЗАНЯТТЯ.

4.1. Перелік основних термінів, параметрів, характеристик, які повинен засвоїти студент при підготовці до заняття:

Термін	Визначення
1. Ізольована травма.	Це пошкодження однієї анатомічної ділянки одним травмуючим фактором.
2. Поєднана травма.	Це пошкодження двох і більше анатомічних ділянок одним травмуючим фактором.
3. Комбінована травма	Це пошкодження однієї або кількох анатомічних ділянок двома або більше травмуючими факторами.

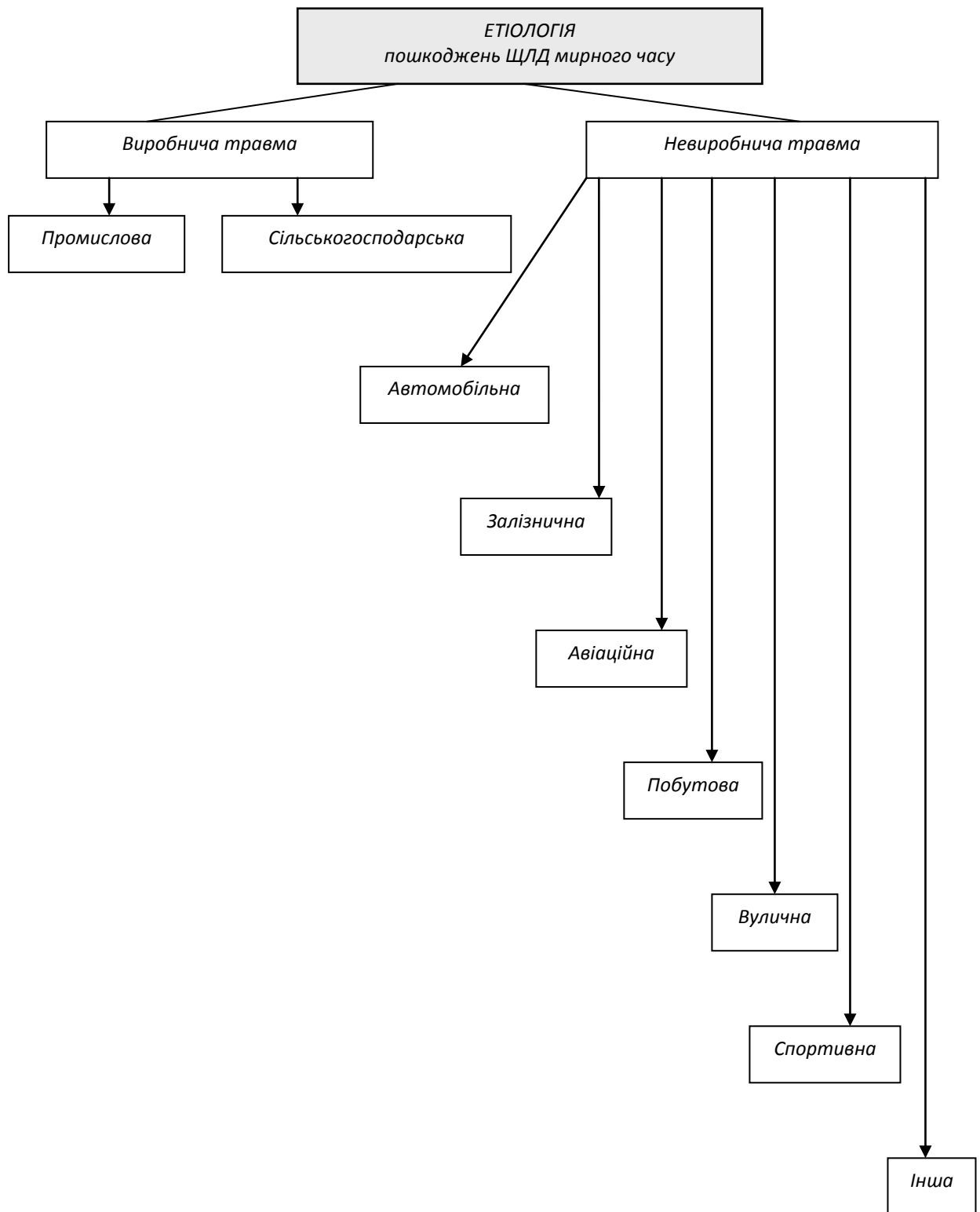
4.2. Теоретичні питання до заняття:

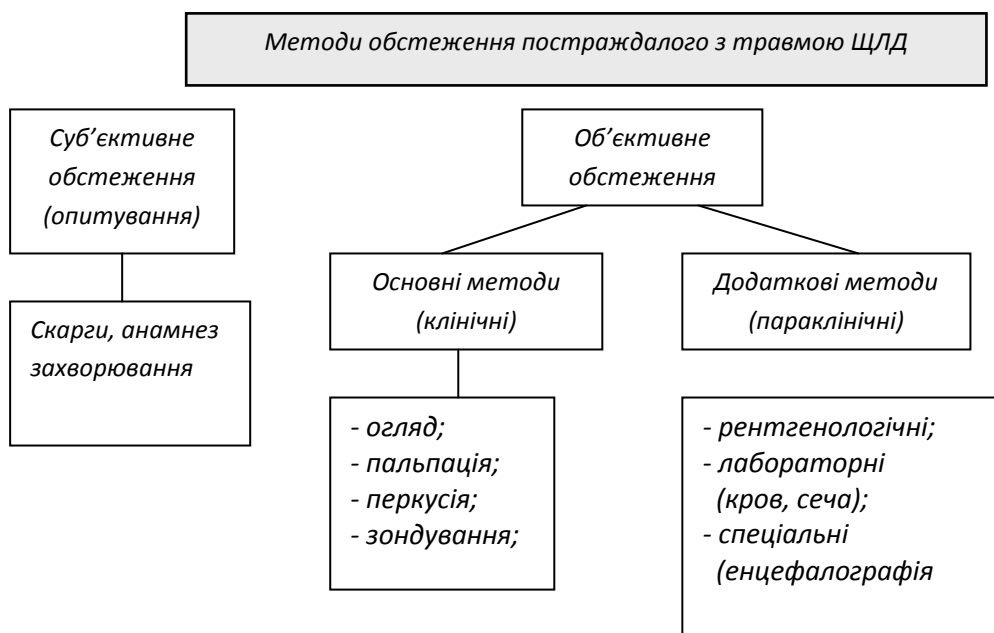
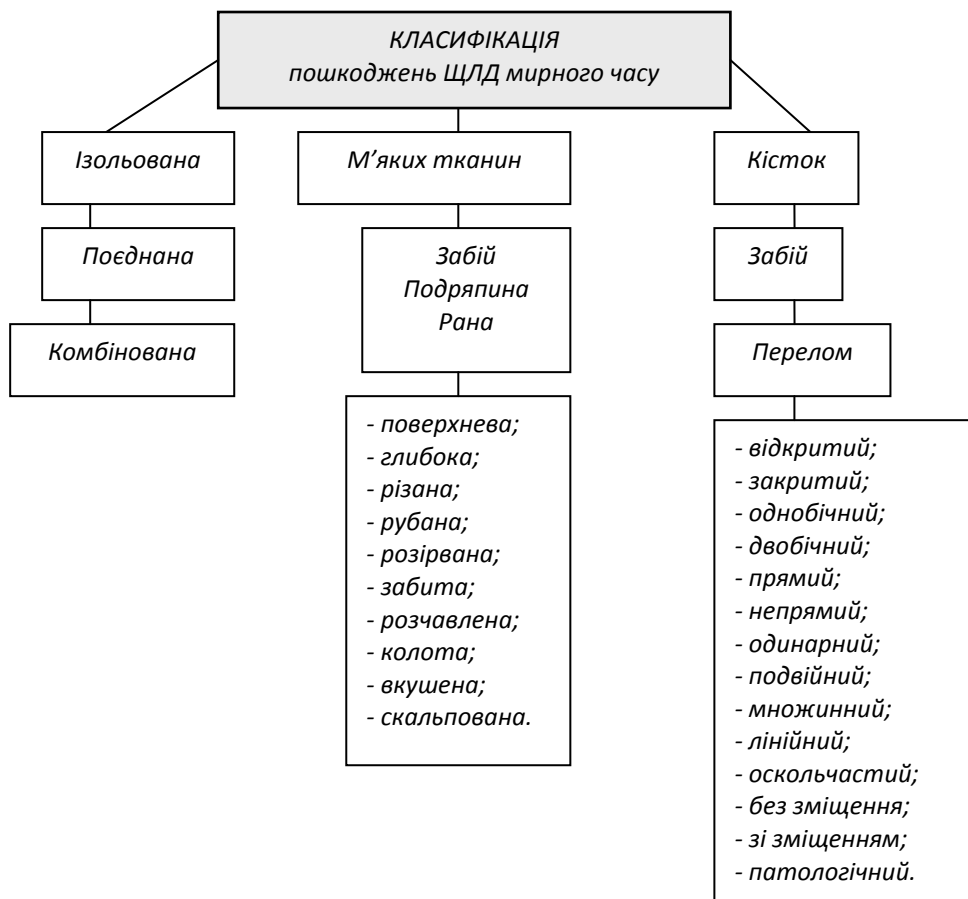1. Що таке травма?
2. Статистика травматичних пошкоджень ЩЛД в мирний час.
3. Класифікація пошкоджень кісток обличчя.
4. Класифікація пошкоджень м'яких тканин обличчя.
5. Основні методи обстеження постраждалого в амбулаторних умовах.
6. Додаткові методи обстеження постраждалих.

4.2. Практичні роботи (завдання), які виконуються на занятті:

1. Провести пальпацію щелепно-лицевої ділянки у хворого з підозрою на перелом верхньої щелепи.
2. Провести пробу непрямого навантаження у хворого з підозрою на перелом нижньої щелепи.

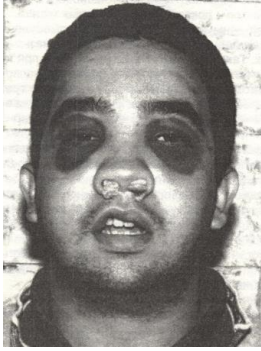5. ЗМІСТ ТЕМИ:



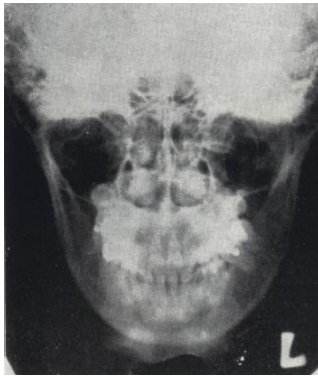


6. МАТЕРІАЛИ ДЛЯ САМОКОНТРОЛЮ:

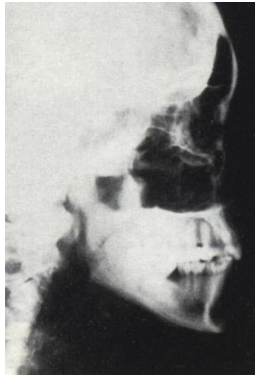А. Завдання для самоконтролю (таблиці, схеми, малюнки, графіки):



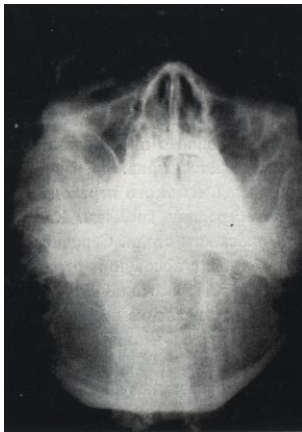Симптом «окулярів» при переломі верхньої щелепи.



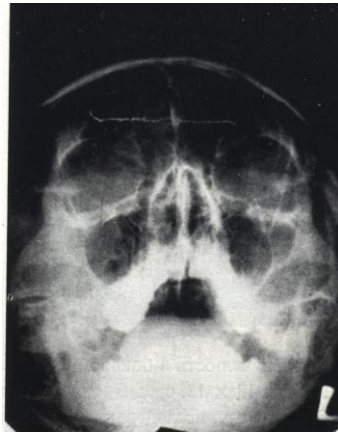Лицева проекція кісток



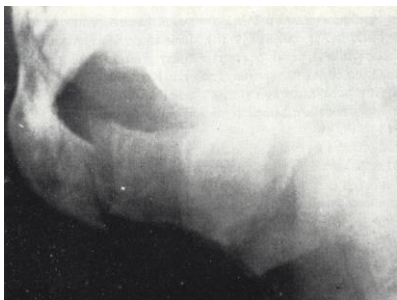Пряма та бокова оглядова проекції кісток



Аксіальна проекція черепа.



Аксіальна та напіваксіальна (носо-підборідна) проекції черепа.



Прицільна бокова проекція нижньої щелепи.

Б. Задачі для самоконтролю:

1. На прийом до лікаря звернувся пацієнт з травмою носа одержаною під час спортивного тренування. При обстеженні встановлено діагноз перелома кісток носа без зміщення відламків.

Як належить класифікувати дану травму за етіологією враховуючи, що пацієнт працює спортивним тренером? (Відповідь: виробнича травма)

2. Робітник одержав удар дошкою в ділянку верхньої щелепи під час проведення ремонту вдома у вихідний день. Встановлено діагноз: забита рана верхньої губи. Неповний вивих різців верхньої щелепи.

Як кваліфікувати травму одержану за таких обставин? (Відповідь: побутова травма)

3. Хворий звернувся зі скаргами на біль і порушення жування внаслідок удару в ділянку кута нижньої щелепи зправа, одержаного під час бійки, головний біль, нудоту. Встановлено попередній діагноз: перелом нижньої щелепи.

Які додаткові методи обстеження необхідно провести для уточнення діагнозу? (Відповідь: рентгенографія, консультація невропатолога).

В. Матеріали для тестового контролю. Тестові завдання з одиничною правильною відповіддю (a = 2):

1. Яке з наведених пошкоджень можна віднести до ізолюваної травми?

- A. Опік обличчя та шиї.
- B. Перелом верхньої і нижньої щелепи.
- C. Перелом нижньої щелепи.
- D. Різана рана щоки та піднижньощелепної ділянки.
- E. Перелом кісток носа та струс головного мозку.

(Правильна відповідь: C)

2. Яке з наведених пошкоджень є комбінованою травмою?

- A. Різана рана щоки.
- B. Забита рана підборіддя.
- C. Перелом кісток носа та струс головного мозку.
- D. Перелом верхньої та нижньої щелепи.
- E. Перелом нижньої щелепи та термічний опік обличчя.

(Правильна відповідь: E)

3. Яке з наведених пошкоджень спричинене травмуючим фактором, який не є фізичним?

- A. Термічний опік.
- B. Баротравма.
- C. Рана м'яких тканин.
- D. Радіаційний опік.
- E. Опік кислотою.

(Правильна відповідь: E)

Г. Навчальні задачі 3-го рівня (нетипові задачі):

1. В щелепно-лицеве відділення з місця дорожньо-транспортної пригоди доставлено хворого з відкритим переломом тіла нижньої щелепи. Загальний стан хворого середнього ступеня важкості, в анамнезі втрата свідомості на декілька хвилин, блювота. Хворий скаржиться на нудоту, загальну слабкість, біль в ділянці лівої половини живота. Артеріальний тиск – 100/60 мм. рт. ст., пульс 100 уд /хв., слабого наповнення. Хірург-стоматолог під провідниковим знеболенням зробив репозицію відламків та зафіксував їх шинами Тігерштедта із зачіпними гачками, після чого призначив консультацію терапевта.

Чи є помилка в діях лікаря:(Відповідь: у постраждалого має місце поєднана травма з ознаками травматичного шоку, хірургічні втручання в такому стані виконують лише з приводу кровотечі або асфіксії. Необхідна консультація хірурга-травматолога і невропатолога).

2. На амбулаторний прийом до хірурга-стоматолога звернувся хворий зі скаргами на біль у ділянці кута нижньої щелепи при жуванні, головний біль, запаморочення, нудоту. З'ясовано, що хворий був побитий день тому, мала місце втрата свідомості на декілька хвилин. Після клінічного та рентгенологічного обстеження лікар виключив діагноз перелому нижньої щелепи, призначив прийом анальгіна та контрольний огляд через 3 дні.

Знайдіть помилку в діях лікаря.Відповідь: при наявній клінічній картині була необхідна консультація невропатолога для виключення струсу головного мозку).

3. При огляді постраждалого лікар-стоматолог визначив діагноз двостороннього перелому нижньої щелепи в ділянці підборіддя зі зміщенням відламків, після чого відправив пацієнта в стаціонар санітарною машиною, здійснивши іммобілізацію нижньої щелепи за допомогою бинтової пов'язки, що давить. Під час транспортування у хворого з'явилися ознаки порушення дихання.

Який тип асфіксії розвинувся у хворого і яку помилку здійснив лікар?(Відповідь: пов'язка, що давить протипоказана при переломах нижньої щелепи в межах зубного ряду зі

зміщенням, оскільки призводить до додаткового зміщення відламків. У даного хворого розвинулась дислокаційна асфіксія.).

7. ЛІТЕРАТУРА.

1. Хірургічна стоматологія та щелепно-лицева хірургія: підручник; У 2т. – Т.2/В.О.Маланчук, І.П.Логвіненко, Т.О.Маланчук, О.Л.Ціленко – К.: ЛОГОС, 2011. – С. 3-4, 9-12.
2. Рузин Г.П. Краткий курс лекций по хирургической стоматологии и челюстно-лицевой хирургии / Геннадий Петрович Рузин – Киев: «Книга плюс», 2006 – С. 88-89.
3. Стоматологія надзвичайних ситуацій з курсом військової стоматології: [підруч. Для студентів ВМНЗ III-IV рівнів акредитації] / Г.П.Рузін, В.П.Голік, О.В.Рибалов, С.Г.Демяник. – Харків: Торнадо, 2006. – С.90-98.
4. Ускладнення травматичних пошкоджень щелепно-лицевої ділянки: навч.-метод. посіб. для студ. стомат. факульт. вищих мед. навч. закладів IV рівнів акредитації та інтернів-стоматологів / Рибалов О.В., Ахмеров В.Д. – Полтава: ТОВ «Фірма «Техсервіс»», 2011. – С.6-9.

Міністерство охорони здоров'я України
Вищий державний навчальний заклад України
«Українська медична стоматологічна академія»

«Затверджено»
на засіданні кафедри
хірургічної стоматології
та щелепно-лицевої хірургії
з пластичною та реконструктивною
хірургією голови та шиї

Завідувач кафедри

д. мед. н. Аветіков Д.С.



МЕТОДИЧНІ РЕКОМЕНДАЦІЇ
ДЛЯ САМОСТІЙНОЇ РОБОТИ СТУДЕНТІВ
ПІД ЧАС ПІДГОТОВКИ ДО ПРАКТИЧНОГО
(СЕМІНАРСЬКОГО) ЗАНЯТТЯ

Навчальна дисципліна	Хірургічна стоматологія
Модуль №	4
Змістовний модуль №	4
Тема заняття	Предмет і завдання військової стоматології. Організація хірургічної допомоги щелепно-лицевим пораненим у мирних, екстремальних умовах. Військово-медична доктрина. Основні принципи організації, об'єм і зміст допомоги, етапи медичної евакуації та медичне сортування поранених у щелепно-лицеву ділянку.
Курс	IV
Факультет	Стоматологічний

1. АКТУАЛЬНІСТЬ ТЕМИ.

Військова стоматологія – це розділ військової медицини, завданням якого є організація та надання всіх видів стоматологічної допомоги особовому складу Збройних Сил України в умовах мирного та військового часу. Знання особливостей вогнепальних та невогнепальних поранень, захворювань тканин та органів щелепно-лицевої ділянки, організації медичної допомоги, профілактики ускладнень та лікування поранених в умовах екстремальних ситуацій та військового часу – прямий обов'язок лікаря-стоматолога. Знання принципів медичного сортування, об'єму медичної допомоги на етапах медичної евакуації поранених дозволить лікарю-стоматологу раціонально організувати надання медичної допомоги щелепно-лицевим пораненим.

2. КОНКРЕТНІ ЦІЛІ:

- 2.1. Аналізувати стан військово-медичної доктрини в історичному аспекті.
- 2.2. Пояснювати основні положення військово-медичної доктрини.
- 2.3. Запропонувати сили та засоби медичної служби для надання стоматологічної хірургічної допомоги пораненим у щелепно-лицеву ділянку.
- 2.4. Класифікувати основні принципи організації, об'єм і зміст допомоги, етапи медичної евакуації поранених у щелепно-лицеву ділянку.
- 2.5. Трактувати основні положення медичної деонтології та лікарської етики при наданні допомоги пораненим у щелепно-лицеву ділянку.
- 2.6. Малювати схему медичного сортування поранених у щелепно-лицеву ділянку.
- 2.7. Проаналізувати принципи медичного сортування поранених у щелепно-лицеву ділянку.
- 2.8. Скласти схему медичної евакуації поранених у щелепно-лицеву ділянку.

3. БАЗОВІ ЗНАННЯ, ВМІННЯ, НАВИЧКИ, НЕОБХІДНІ ДЛЯ ВИВЧЕННЯ ТЕМИ (МІЖДИСЦИПЛІНАРНА ІНТЕГРАЦІЯ)

Назви попередніх дисциплін	Отримані навички
1. Медицина катастроф	організувати надання першої медичної, долікарської та першої лікарської допомоги пораненим.
2. Топографічна анатомія та оперативна хірургія	Застосовувати знання з хірургічної анатомії голови та шиї. Зобразити схематично методику оперативного втручання при наданні допомоги щелепно-лицевим пораненим. Демонструвати навички з накладання різних видів швів при наданні допомоги пораненим з травматичними ушкодженнями щелепно-лицевої локалізації.
3. Хірургічні хвороби	Описувати історію хвороби пораненого з травматичними ушкодженнями щелепно-лицевої локалізації. Демонструвати навички з проведення первинної хірургічної обробки ран щелепно-лицевої ділянки та шиї. Визначити стан, у якому перебуває поранений з травматичним ушкодженням щелепно-лицевої ділянки (травматичний шок, геморагічний шок та ін.). Визначити характер вогнепального поранення, оглянути та обстежити пораненого, визначити чергу та порядок надання медичної допомоги пораненому, порядок та чергу евакуації пораненого.

4. ЗАВДАННЯ ДЛЯ САМОСТІЙНОЇ РОБОТИ ПІД ЧАС ПІДГОТОВКИ ДО ЗАНЯТТЯ.

4.1. Перелік основних термінів, параметрів, характеристик, які повинен засвоїти студент при підготовці до заняття:

Термін	Визначення
1. Воєнно-медична доктрина.	Це сукупність науково обґрунтованих принципів, що визначають систему та методи медичного забезпечення бойових дій військ у конкретних історичних умовах, які вміщують засоби та методи озброєної боротьби, рівень медичної науки та практики, стан сил

	та засобів, а також особливості театрів воєнних дій.
2. Медична обстановка.	Це сукупність факторів й умов, які характеризують сили та засоби медичної служби, зміст і об'єм майбутньої роботи, санітарно-епідемічний стан забезпечуваних військ і району їх бойових дій, а також інших факторів і умов, які можуть вплинути на підготовку та хід медичного забезпечення військ.
3. Медична сортування або тріаж.	Це розподіл потерпілих та хворих на групи, виходячи з потреби у першочергових і однорідних заходах (лікувальних, профілактичних, евакуаційних) в конкретній обстановці. Навіть для двох постраждалих, що одночасно поступили, необхідно проведення медичного сортування. При проведенні медичного сортування допускається гіпердіагностика. Основа сортування: єдині уявлення про діагностику, лікувальні заходи та прогнози результатів лікування. Мета сортування: забезпечити своєчасне надання медичної допомоги максимальному числу постраждалих в оптимальному об'ємі. Стан постраждалих дітей та вагітних жінок без видимих ушкоджень завжди оцінюється як важкий, евакуація та надання допомоги проводиться у першу чергу.
4. Етап медичної евакуації.	Це в воєнній медицині – медичні пункти та лікувальні заклади, що розгорнуті на шляхах евакуації з завданням прийому, медичного сортування постраждалих та хворих, надання їм медичної допомоги, лікування та підготовки їх до подальшої евакуації. в медицині катастроф – передбачено, як правило, розгортання лише двох етапів; перший – загоны першої медичної допомоги, другий - лікарняна база.

4.2. Теоретичні питання до заняття:

1. Організаційна структура медичної служби Збройних Сил України;
2. Структура етапів медичної евакуації.
3. Оснащення етапів медичної евакуації.
4. Завдання стоматології екстремальних ситуацій.
5. Види медичної допомоги.
6. Сили медичної служби Збройних сил України відповідно до видів медичної допомоги.
7. Засоби медичної служби Збройних сил України відповідно до видів медичної допомоги.

4.3. Практичні роботи (завдання), які виконуються на занятті:

1. Оволодіти навичками організації надання медичної допомоги щелепно-лицевим пораненим на етапах медичної евакуації
2. Оволодіти навичками медичного сортування щелепно-лицевих поранених.
3. Засвоїти навички надання медичної допомоги щелепно-лицевим пораненим на етапах медичної евакуації;
4. Провести курацію щелепно-лицевого пораненого.

5. ЗМІСТ ТЕМИ:

На оснащенні Збройних Сил держави повинні бути не тільки передові технології та нові види зброї, але й здоровий боєдатний контингент особового складу. Стан здоров'я військовослужбовців забезпечується продуманою системою лікувально-профілактичних заходів у військах у мирний час та лікувально-евакуаційного забезпечення на період бойових дій. Військова стоматологія – галузь медицини, яка розробляє і впроваджує в практику форми і методи організації надання усіх видів стоматологічної допомоги військовослужбовцям в специфічних умовах життя і бойової діяльності військ. Одним з провідних розділів військової стоматології є військова щелепно-лицева хірургія, яка в свою чергу є одним із основних розділів загальної військово-польової хірургії.

У військовій стоматології можна чітко простежити виникнення та поступове становлення двох самостійних напрямків, які в теперішній час злились воедино. Перший з них пов'язаний з організацією лікування щелепно-лицевих поранених, другий – з організацією лікування стоматологічних захворювань у військовослужбовців.

В умовах ракетно-ядерної війни травматичні пошкодження щелепно-лицевої ділянки мають свої особливості перебігу, тому, що зростає тяжкість бойової хірургічної травми в зв'язку з оснащенням армій новими видами вогнепального, в тому числі високоточного, озброєння мінно-вибухової дії, запалюючими засобами і особливо ядерними боєприпасами. При організації хірургічної допомоги в сучасній ракетно-ядерній війні з багатофакторними ураженнями виникає ряд нових проблем. Необхідно правильно поєднувати принципи спеціалізації хірургічної допомоги і комплектування лікувальних закладів кадрами лікарів, адже характер бойової травми (комбіновані ураження) примушує об'єднувати різні види спеціалізованої допомоги в стінах одного лікувального закладу.

Під час Другої світової війни, не зважаючи на велику кількість поранених з важкими щелепно-лицевими ушкодженнями, ефективність їх лікування перевершила всі минулі війни. Це відбулося завдяки тому, що лікування поранених проводилося на основі **єдиної воєнно-медичної доктрини**, яка затверджувала наступні принципи:

1. Усі вогнепальні поранення є первинно бактеріально-забрудненими.
2. Єдиним надійним методом попередження розвитку інфекції є рання хірургічна обробка ран, яку слід проводити якомога швидше.
3. Ранньої хірургічної обробки ран потребує найбільша частина поранених.
4. Прогноз лікування і наслідків поранення є найкращим, якщо проведена рання хірургічна обробка рани.
5. Обсяг медичної допомоги, вибір лікувальних заходів і порядок евакуації залежить не тільки від суто хірургічних показань, але, головним чином, від бойової та медичної обстановки.

Під **медичною обстановкою** мається на увазі кількість поранених, що потрапляють на даний етап, та їх стан, кількість хірургів, наявність транспортних засобів та їх вид, медичне оснащення тощо.

Однак слід зазначити, що принципи та методи лікування щелепно-лицевих поранених не залишались під час всієї війни незмінними.

Під час війни вони вдосконалювались та змінювались, але завжди ці зміни відбувались після попереднього обговорення на засіданнях та конференціях і випробовувались в спеціалізованих медичних закладах.

Стали підлягати перегляду питання щодо проведення пластичних операцій на м'яких тканинах (пластика місцевими тканинами та філатовським стеблом), про значення первинного шва та пластинчатих швів. Були розширені показання для пластичних операцій у більш ранні терміни після поранення. Також було переглянуто і питання про кісткову пластику при дефектах щелеп та несправжніх суглобах нижньої щелепи.

У Велику Вітчизняну війну профільна медична допомога щелепно-лицевим пораненим була наближена до лінії фронту. Навіть на передових етапах – медична допомога в районі полку надавалася з врахуванням особливостей даної групи поранених (тамування спраги, накладення марлевих та стандартних пов'язок тощо).

Вперше була здійснена евакуація щелепно-лицевих поранених за призначенням. Починаючи з армійських СВПХШ, в яких працювали кваліфіковані лікарі стоматологи, та закінчуючи спеціалізованими лікувальними закладами глибокого тилу, пораненим в обличчя та щелепи надавалася послідовна спеціалізована допомога.

Після закінчення Другої світової війни питання щелепно-лицевої травматології розробляються і далі. Хірурги-стоматологи розробляють нові, більш досконалі способи репозиції і фіксації уламків щелеп, методи обробки ран в умовах ураження радіоактивними речовинами тощо. Особливо великі заслуги з цього питання колективів наукових працівників під керівництвом Г.А.Васильєва, В.С.Дмитрієвої, О.І.Євдокимова, Я.М.Збаржа, О.О.Лімберга, Є.С.Малевица, М.М.Міхельсона, М.В.Мухіна, А.І.Рібакова, Ф.М.Хітрова, Ю.І.Бернадського та інших.

Значним вкладом в розвиток травматології та відновлювальної хірургії в післявоєнний час стали дослідження, що присвячені лікуванню щелепно-лицевих пошкоджень у поєднанні з радіаційними ураженнями (П.О. Григораш, В.С. Дмитрієва, О.Т. Руденко, А.І. Рібаков, В.В.Фіалковський та інші).

Поштовхом до подальшого розвитку щелепно-лицевої травматології стало запропонування нових хірургічних методів фіксації уламків щелеп, а також удосконалення внутрішньоротових дротяних та пластмасових шин.

Залишається актуальною проблема лікування потерпілих з опіками обличчя та їх наслідками, а також з комбінованими ураженнями.

При комбінованих радіаційних ураженнях відзначаються своєрідні особливості перебігу як променевої хвороби, так і раневого процесу.

Розвиток анестезіології та реаніматології відкрив нові можливості в боротьбі з травматичним шоком і розширив межі хірургічного лікування уражених в щелепно-лицеву ділянку.

За останні роки з'явилися нові види вогнепальної зброї. Так, у В'єтнамі американці з 1965 року почали застосовувати для ураження живої сили так звані шарові (кулькові) бомби, кулі типу "Ремінгтон" (калібру 5,56 мм), зброєю типу системи "Жироджет" з реактивними кулями, зброєю типу "Спью" під патрон із стрілоподібними кулями, кулі типу TNV.

При вибуху кулькової бомби із різних місць сферичного корпусу вилітає 300 крицевих кульок (діаметр 5,56 мм, вага 0,7 г), бомба має велику вражаючу силу і обумовлює множинні поранення. Поранення дуже небезпечні для життя і є складними для лікування.

Кулі калібру 5,56 мм відзначаються тією особливістю, що при потрапленні в тканину вони перекидаються і рухаються в поперечному напрямку, викликаючи в глибині та в ділянці вихідного отвору велике руйнування тканин. Є також артилерійські снаряди, кожен з яких начинений невеликими стрілами (довжина 3-4 см, товщина 0,1-0,2 см) в кількості до 10 тисяч.

Вищевказані та інші нові види звичайної зброї характеризуються тим, що їх пошкоджуючі снаряди менші за діаметром та легші за вагою у зрівнянні з минулими, але вони володіють колосальною початковою швидкістю від 700 до 1500 м/с. Цим і пояснюється виникнення ранових каналів, часто з химерними напрямками та значними ушкодженнями тканин та органів.

Ці фактори неминуче нададуть ще більший вплив на способи ведення бойових дій, характер війни в цілому, структуру та масштаби бойових втрат.

В зв'язку з цим принципи організації допомоги пораненим в сучасних умовах війни повинні змінитися.

Застосування ракетно-ядерної зброї супроводжується виникненням за дуже короткі відрізки часу масових санітарних втрат у воєнному та фронтовому районах в кількості, яка значно перевищує ту, що мала місце в період Великої Вітчизняної війни.

За цих умов зміниться також структура та характер бойових уражень: на передньому плані будуть опіки, травми та комбіновані ураження (переважно радіаційні), збільшиться питома вага важкопоранених (шок, синдром довготривалого розтрощення, променеві ураження). Вогнепальні поранення при цьому втрачають своє домінуюче значення.

При масовому надходженні уражених виникає необхідність в маневрі силами та засобами медичної служби, в евакуаційному маневрі, який має своєю метою розосередження постраждалих між декількома етапами, яке проводиться на основі ретельного сортування. Перевантаження найближчих до фронту (осередку ураження) етапів, на яких надається перша лікарська допомога, нерідко веде за собою скорочення показань до втручання (скорочення обсягу медичної допомоги). В даних випадках доводиться обмежуватися лише заходами, які забезпечують безпосередню загрозу життю або тяжких ускладнень (допомога за життєвими показаннями).

Маневровий характер сучасної війни примусить часто змінювати місце медичних пунктів і польових медичних закладів, що також дуже утруднює хірургічну діяльність і вкрай обмежує можливості ранньої госпіталізації тяжко поранених.

В таких умовах для військової щелепно-лицевої хірургії важливе значення набувають такі методи терапії бойових ушкоджень, що виявляються найсприятливішими при самих тяжких умовах.

Чим ефективніші засоби ураження, чим більший потік уражених (в технічному відношенні), тим простішими (в технічному відношенні) повинні бути методи надання допомоги.

Важливим елементом організації хірургічної роботи кожного етапу медичної евакуації є **"конвесрний" принцип** (О.О.Вишневський), згідно з яким увесь процес надання допомоги кожному потерпілому підрозділяється на кілька частин, виконується різними способами або окремими бригадами (зняття пов'язки чи підготовка операційного поля, хірургічне втручання, накладення шин та пов'язок тощо).

Конвеєрний принцип сприяє підвищенню пропускнуої можливості операційних та перев'язочних.

В умовах ракетно-ядерної війни ідея етапного лікування з евакуацією за призначенням зберігає своє значення, незважаючи на те, що конкретні форми призначення цього принципу можуть значно відрізнятися від прийнятих під час Другої світової війни.

Сучасні положення військово-медичної доктрини в галузі військово-польової хірургії полягають у наступному:

- обсяг медичної допомоги, порядок евакуації та вибір лікувальних заходів залежать не тільки від суто медичних показань, але й, основним чином, від бойових та медичних обставин;
- побудова системи лікувально-евакуаційних заходів проводиться з максимальним зменшенням кількості етапів медичної евакуації;
- об'єктивізація оцінки важкості поранення та стану пораненого введенням критеріїв прогнозу лікування;
- зберігання єдиного підходу до лікування ран;
- надання пріоритетного значення заходам невідкладної медичної допомоги, лікуванню шоку та поповненню крововтрати на усіх етапах медичної евакуації;
- спеціалізація хірургічної допомоги;
- при поєднаних, множинних і комбінованих ураженнях дотримання чіткої організації та послідовності в наданні хірургічної допомоги;
- зростання ролі реаніматологічної та анестезіологічної допомоги при лікуванні поранених на етапах медичної евакуації.

Стоматологічну допомогу у воєнний час організовує Головне Військово-медичне управління Міністерства оборони України через Головного стоматолога Збройних Сил. При військово-медичному управлінні кожного фронту є штатний головний стоматолог фронту, він же заступник головного хірурга фронту. Військово-медична служба України має сили та засоби, котрі дозволяють якісно і своєчасно надавати медичну допомогу пораненим у щелепно-лицеву ділянку на полі бою та на етапах медичної евакуації.

Допомога, пораненим у щелепно-лицеву ділянку, що надається на полі бою в осередку масових санітарних втрат називається **першою медичною допомогою**. Вона надається у вигляді само- та взаємодопомоги стрільцями-санітарами та санітарними інструкторами, а також особовим складом підрозділів, які проводять рятувальні роботи. Треба відмітити, що самопомога серед поранених у щелепно-лицеву ділянку надається дуже рідко через складність визначення локалізації та розміру ушкодження і неспроможності накладання пов'язки на обличчя самим потерпілим. Для само- та взаємодопомоги усі військовослужбовці забезпечуються індивідуальними засобами профілактики та надання медичної допомоги. До них належать:

- пакет перев'язочний індивідуальний (ППІ);
- індивідуальний протихімічний пакет (ІПП);
- аптечка індивідуальна (АІ);
- таблетки для знезараження води (пантоцид, аквасепт).

Стрільці-санітари та санінструктори для розшуку та виносу поранених, надання першої медичної допомоги мають спеціальне оснащення:

- сумка санітарна;
- сумка медична військова;
- лямка медична носильна та спеціальна.

Долікарська (фельдшерська) допомога надається фельдшером батальйону в безпосередній близькості від місця поранення, на медичному пункті батальйону (МПБ). Вона доповнює першу медичну допомогу. Проте можливості фельдшера по наданню допомоги, у тому числі і елементів стоматологічної допомоги, значно ширші. Для надання фельдшерської допомоги застосовується табельне оснащення медичного пункту батальйону, а також медичне оснащення особового складу. До комплектно-табельного оснащення МПБ належить:

- комплект ПФ - польовий фельдшерський;
- комплект Б-1 - перев'язочні засоби стерильні;
- комплект Б-2 – шини (дротяні – 10, Дітерікса – 1);

- СМВ (сумки медичні військові);
- СС (сумки санітарів);
- аптечка військова (АВ),

а також лікарсько-медичні засоби, прилади (апарат штучної вентиляції легенів портативний, кисневий інгалятор КІ-4, шини підборідні з головними пов'язками до них, шолом для поранених у голову, накидка медична на 10 осіб, та ін.). Слід підкреслити, що медичний пункт батальйону в обороні, коли він працює на місці, виконує функції етапу медичної евакуації.

Наступний етап медичної евакуації, де надається стоматологічна допомога, це медична рота бригади (МедР).

В **медичній роті** (МедР) надається **перша лікарська та кваліфікована допомога**. У складі МедР крім лікарів загально-хірургічного та терапевтичного профілю є лікар-стоматолог. Головне завдання стоматолога МедР – надання стоматологічної допомоги особовому складу полку. В період бойових дій стоматолог працює в складі операційно-перев'язочного взводу у операційному наметі або в складі сортувально-евакуаційного відділення у перев'язувальному наметі для легкопоранених, надає разом з лікарями загально-хірургічного профілю першу лікарську та кваліфіковану медичну допомогу, у тому числі і стоматологічну. На озброєнні стоматолог МедР має комплект “ЗВ” (зуболікарський кабінет), куди входить комбінована бормашина, розкладне зуболікарське крісло, повний набір стоматологічного інструментарію, необхідні пломбувальні матеріали, медикаменти для надання змішаного – терапевтичного та хірургічного прийому. При МедР є електростанція, що дає можливість використовувати комбіновану бормашину як електричну. Комплект розрахований на 1 стоматолога, по майну – на 1 місяць роботи (250 відвідувачів). Вага – 48 кг. На МПП можуть залишатися хворі та поранені для лікування із строком видужання 3-5 діб.

Наступним етапом медичної евакуації є **лікувальні заклади шпитальної бази фронту** (ШБ). На цьому етапі надається кваліфікована та спеціалізована медична допомога, проводиться подальше лікування щелепно-лицевих поранених на рівні сучасних досягнень щелепно-лицевої хірургії та травматології.

Спеціалізовану медичну допомогу особам з ушкодженнями та пораненнями щелепно-лицевої області надають в щелепно-лицевих відділеннях спеціалізованих **шпиталів для поранених в голову, шию та хребет, в шпиталях для лікування легкопоранених** (ВПШЛП), а також у стоматологічних відділеннях інших шпиталів бази фронту, в яких поранені з ушкодженнями щелепно-лицевої ділянки знаходяться на лікуванні з приводу основного, більш суттєвого поранення (ВПОШ, ВПХШ, СВПНхШ).

Значна роль відводиться **стоматологічному загону фронту**. Стоматологічний загін фронту призначений:

- для надання спеціалізованої допомоги щелепно-лицевим пораненим і хворим, які перебувають на лікуванні в шпиталях фронту;
- надання стоматологічної і зубопротезної допомоги особовому складу частин, з'єднань та установ;
- надання консультативної допомоги лікарям-стоматологам медичних підрозділів, частин і лікувальних закладів.

Стоматологічний загін очолює лікар-стоматолог. Склад загону:

- управління;
- основні підрозділи;
- підрозділи забезпечення.

Основні підрозділи в свою чергу мають також три підрозділи:

- стоматологічне відділення - базове (3 лікаря-стоматолога);
- зубопротезне відділення з зубопротезною лабораторією (3 ортопеда, 5 зубних техніків);
- десять пересувних стоматологічних відділень (у кожному 2 лікар-стоматолог і зубний технік).

Обсяг роботи за 16 годин:

- стоматологічне відділення може санувати до 100 чоловік або надати стоматологічну спеціалізовану допомогу 30-35 пораненим у щелепно-лицеву ділянку;

- зубопротезне відділення з зубопротезною лабораторією може надати зубопротезну допомогу 20 хворим або спеціалізовану медичну допомогу 30 пораненим у щелепно-лицеву ділянку;
- пересувне стоматологічне відділення може надати зуболікарську допомогу 6-7 хворим або спеціалізовану медичну допомогу 20 пораненим і провести профілактичний огляд ротової порожнини 65 чоловікам з наступною санацією ротової порожнини 25 військовослужбовцям.

Пересувні стоматологічні відділення направляються в лікувальні установи передової шпитальної бази для надання допомоги щелепно-лицевим пораненим, санації ротової порожнини військовослужбовцям, хворим та пораненим. Ці відділення можуть направлятися у з'єднання, частини, де немає штатних стоматологів для планової роботи по санації і протезуванню ротової порожнини.

Стоматологічний загін має 1 легковий і 12 вантажних автомобілів, 12 автопричепів, електростанцію на 4 кВт, аптеку з СДП. Загін, звичайно, знаходиться в районі розгорнутої тилової польової бази.

Характеристика комплектів, що є на оснащенні цього етапу медичної евакуації:

1. **Комплект ЗП** – зубопротезний. Призначений для підготовки (лікування) ротової порожнини та зубів до протезування і установки коронок. Розрахований на 1 лікаря-протезиста, по майну – на 1 місяць роботи (100 поранених і хворих). Маса 41 кг.
2. **Комплект ЗТ-1** – зуботехнічний (обладнання). Призначений для обладнання зубопротезного відділення стоматологічного загону і зуботехнічної лабораторії військово-польового спеціалізованого шпиталю. Маса 57 кг.
3. **Комплект ЗТ-2** – зуботехнічний (інструменти) і ЗТ-3 зуботехнічний (матеріали). Комплекти призначені для роботи зубопротезного відділення стоматологічного загону і зуботехнічної лабораторії військово-польового спеціалізованого шпиталю. Розраховані на 1 зубного техника та на 1 місце роботи (виготовлення 300 зубів знімного і 120 зубів незнімного протезування). Маса комплекту ЗТ-2 – 50 кг, маса ЗТ-3 – 29 кг.
4. **Комплект УЩЛ** – укладка щелепно-лицева. Призначений для оснащення лікаря-стоматолога нейрохірургічної групи загону для надання спеціалізованої медичної стоматологічної допомоги і щелепно-лищевого відділення військового польового спеціалізованого шпиталю. Маса – 131 кг.
5. **Комплект НЩ** – набір стоматологічний щелепно-лицевий. Призначений для спеціалізованих хірургічних операцій у щелепно-лицевій ділянці і ротовій порожнині. Розрахований на 1 хірургічну бригаду з двох лікарів. Кількість місць – 2, маса – 12 кг.

Усі перелічені сили та засоби медичної служби, які здійснюють надання стоматологічної допомоги щелепно-лицевим пораненим, при їх раціональному та розумному використанні, дозволяють якісно і своєчасно виконати поставлені завдання.

Медичне сортування – це розподіл поранених та хворих на групи за ознаками потреби в однорідних лікувально-евакуаційних і профілактичних заходах відповідно до медичних показань, обсягу медичної допомоги і прийнятого порядку евакуації.

Медичне сортування поранених здійснюється лікарями сортувально-евакуаційного відділення (СЕВ) медичної роти бригади. Основна мета медичного сортування в СЕВ – виділення із загального потоку поранених і хворих, які потребують медичної допомоги в МедР, і в першу чергу – невідкладної лікарської та кваліфікованої медичної допомоги та санітарної обробки, а також поранених і хворих, яким кваліфікована медична допомога може бути відстрочена і які в даних умовах підлягають подальшій евакуації в тил без направлення їх в інші функціональні підрозділи МедР.

Медичне сортування поранених в СЕВ медичної роти може бути організоване таким чином: санітарний інструктор-дозиметрист сортувального посту (СП), який обладнується на в'їзді на площадку МедР, зупиняє транспорт з пораненими, оповіщає особовий склад СЕВ, відкриває шлагбаум, пропускає через нього 3-4 автомашини і розміщує їх на заздалегідь відведених місцях.

Потім починається попереднє медичне сортування. Для цієї мети організовується сортувальна бригада у складі 1 лікаря, 1 фельдшера (або 1 медсестра), 1 санітара-реєстратора і 2 санітарів-носіїв. Сортувальна бригада на даних опитування і огляду поранених і хворих, а також результатів дозиметричного контролю направляє:

- тих поранених, які підлягають ізоляції (інфекційні хворі та хворі з підозрою на заразні захворювання, особи з гострими реактивними станами) в ізолятор для інфекційних хворих або в психоізолятор;
- тих поранених, які потребують спеціальної обробки – у відділення спеціальної обробки;
- легкопоранених і хворих, які не потребують спеціальної обробки і не підлягають ізоляції – в сортувальну для легкопоранених і хворих;
- тяжкопоранених і поранених середнього ступеню тяжкості (тих, що на ношах), які не підлягають ізоляції і не потребують спеціальної обробки – на сортувальну площадку;

Далі поранені і хворі потрапляють до сортувальних площадок (СПл), які обладнуються на ділянці місцевості перед сортувальними наметами для роботи сортувальних бригад. СПл обладнуються підставками для розміщення поранених на ношах – “рядами Пірогова” та лавами для легкопоранених. На СПл поранені і хворі вивантажуються із транспортних засобів, розміщуються на ношах рядами і негайно оглядаються лікарем, який здійснює вибіркоче сортування – насамперед виявляються особи, які потребують надання невідкладної медичної допомоги. Вони одразу ж направляються у операційну, протишокову палату або у перев'язувальну для тяжкопоранених.

Якщо на МПП надходить багато поранених, то в сортувально-евакуаційному відділенні може бути створено дві бригади, одну з яких очолює лікар, а другу – найбільш досвідчений фельдшер (медсестра).

Поранені в щелепно-лицеву ділянку поділяються на такі групи:

I. Виходячи з потреби у санітарній обробці і необхідності в ізоляції:

1. мають потребу в частковій санітарній обробці;
2. підлягають ізоляції;
3. не мають потреби в санітарній обробці і ізоляції

II. Виходячи з потреби у медичній допомозі, місця і черзі її подання:

1. потребують медичну допомогу у перев'язочній;
2. не мають потреби у медичній допомозі або потребують медичну допомогу, яка може бути надана у приймально-сортувальній. Для поранених і хворих, які підлягають направленню у перев'язочну, призначається черга – у першу чергу, у другу чергу.

III. Поранені і хворі, які не мають потреби у медичній допомозі на МПП, а також ті, що отримали її, розподіляються на наступні групи:

1. підлягають евакуації;
2. підлягають поверненню у свої підрозділи.

Для поранених і хворих, що підлягають евакуації, додатково устанавлюється **черга** – у першу чи другу чергу, **вид транспорту** – санітарний автомобіль, пристосований автомобіль, санітарний літак, вертоліт і ін., спосіб транспортування (лежачи, сидячи), а при необхідності устанавлюється і місце у транспортному засобі (верхній, середній, нижній ярус). У процесі медичного сортування, що проводиться на сортувальному майданчику, усіх поранених та хворих ділять на групи:

До першої групи зараховують поранених, що потребують невідкладних заходів першої лікарської допомоги (поранені з кровотечею, асфіксією, шоком та ін.). Їх направляють безпосередньо у перев'язочну.

До другої групи відносять поранених, яким медична допомога може бути надана в приймально-сортувальній (наприклад, травмовані із закритим переломом верхньої щелепи при задовільному загальному стані, які потребують дачу пиття за допомогою поїлки, з надітої на її носик гумової трубки). Після виконання вказаних вище простих заходів ця група поранених підлягає направленню в ОМедБ чи ОМЗ.

До третьої групи належать ті поранені, котрі без надання допомоги на МПП відправляються на наступний етап медичної евакуації (наприклад потерпілий із закритим переломом виличної дуги і кісток носа при відсутності кровотечі).

До четвертої групи відносять легкопоранених, що підлягають поверненню в частини після надання медичної допомоги (наприклад, потерпілий з пораненням м'яких тканин обличчя без вираженої гематоми).

До п'ятої групи відносять тих поранених та хворих, що знаходяться в агонії, чи мають травми несумісні з життям (наприклад, поранення обличчя та шиї з розривом внутрішньої сонної артерії та некомпенсованою крововтратою).

До одягу пораненого чи хворого, який пройшов медичне сортування, прикріплюють сортувальну марку, в якій вказується, до якого функціонального підрозділу треба його направити. Сортувальна марка є основним орієнтиром для санітарів-носивників та медичного персоналу.

Етап медичної евакуації – це сили і засоби медичної служби, розгорнуті на шляхах медичної евакуації для прийому та сортування поранених і хворих, надання їм медичної допомоги, лікування та підготовки за показаннями до подальшої евакуації.

Під **видом медичної допомоги** на етапі медичної евакуації розуміють визначений перелік лікувально-профілактичних заходів, що здійснюються при пораненнях та захворюваннях особовим складом військ та медичної служби на полі бою (катастрофи) та інших етапах медичної евакуації. Вид медичної допомоги визначається місцем її надання, підготовкою осіб, що надають допомогу і наявністю необхідного оснащення.

Об'єм медичної допомоги – сукупність лікувально-профілактичних заходів, що надаються пораненим і хворим на кожному етапі медичної евакуації відповідно до бойової і медичної обстановки.

У переліку лікувально-профілактичних заходів, визначених для даного виду медичної допомоги, по терміновості виконання відрізняють дві основні групи заходів: невідкладні заходи щодо життєвих показань, виконання яких провадиться в будь-яких обставинах; заходи, виконання яких може бути відстрочено.

ОБ'ЄМ ТА ПОРЯДОК НАДАННЯ ДОПОМОГИ ЩЕЛЕПНО-ЛИЦЕВИМ ПОРАНЕНИМ НА ЕТАПАХ МЕДИЧНОЇ ЕВАКУАЦІЇ:

На **полі бою** стрільцями-санітарами та санітарними інструкторами, особовим складом підрозділів, які проводять рятувальні роботи здійснюється перша медична допомога у вигляді само- та взаємодопомоги індивідуальними засобами профілактики та надання медичної допомоги: тимчасова зупинка кровотечі, боротьба з асфіксією та її профілактика, перші протишокові заходи (введення наркотичних анагетиків з АІ), накладання тимчасових пов'язок, одягнення протигазу, вивід та винесення поранених з поля бою. Треба відмітити, що самопомога серед поранених у щелепно-лицеву область надається дуже рідко із-за складності визначити локалізацію та розмір пошкодження і неспроможності накладання пов'язки на обличчя самим потерпілим.

На **МПБ** надається долікарська допомога, яка включає у себе слідуєчі заходи щодо лікування та попередження ускладнень щелепно-лицевих травм: боротьба з асфіксією; тимчасова зупинка зовнішньої кровотечі (накладання пов'язки, джгута, затискача на судину); прийом пораненим антибіотиків (з метою профілактики раневої інфекції); прийом пораненим протиблювотних засобів (по показанням); введення знеболюючих засобів; зігрівання поранених, які знаходяться у шоківому стані, усунення спраги; можливе виконання транспортної іммобілізації за допомогою стандартних шин; контроль пов'язок, що були накладені раніше.

На **МПП** лікар-стоматолог надає першу лікарську допомогу: протишокова терапія; усунення асфіксії усіх видів; зупинка зовнішньої кровотечі; проведення новокаїнових блокад при переломах щелеп; виконання транспортної іммобілізації за допомогою стандартної шини Ентіна; усунення спраги; введення специфічного анатоксину проти правця при відкритих пошкодженнях ЩЛД (0,5 мл); введення антибіотиків, серцевих та знеболюючих ліків; контроль пов'язок, що були накладені раніше; заповнення первинної медичної картки, підготовка до евакуації.

В **ОМедБ** або **ОМЗ** лікарем-стоматологом надається кваліфікована медична допомога щодо попередження і лікування ускладнень при щелепно-лицевій травмі, що передбачає виконання наступних заходів: усунення асфіксії; остаточна зупинка кровотечі; попередження та боротьба з травматичним шоком; хірургічна обробка ран обличчя та щелеп, опіків обличчя; накладання лігатурних пов'язок; харчування поранених; лікування легкопоранених (строк лікування до 10 діб); підготовка до подальшої евакуації.

В першу чергу надається невідкладна хірургічна допомога – операції по усуненню асфіксії, кровотечі, боротьба з шоком.

При переломах щелеп із зміщенням відламків необхідна тимчасова фіксація відламків за допомогою лігатурного зв'язування зубів. Протипоказання до цього виду фіксації: переломи обох щелеп та їх альвеолярних відростків; рухомість опірних зубів; набряк язика; загроза виникнення блювання; евакуація повітряним або морським транспортом.

В спеціалізованих шпиталях для поранених у голову, шию та хребет, в шпиталях для лікування легкопоранених, а також в стоматологічних відділеннях інших шпиталів надається спеціалізована медична допомога щодо попередження та лікування ускладнень при щелепно-лицевій травмі. Допомога передбачає: надання невідкладної допомоги по життєвим показанням пораненим, у яких виникли ускладнення при транспортуванні; профілактика і лікування виниклих ускладнень; проведення нескладних операцій по лікуванню контрактур щелеп, несправжніх суглобів; вичерпну хірургічну обробку ран кісткових та м'яких тканин з постійною іммобілізацією відламків щелеп; наступне лікування за допомогою ліків, дієти; надання терапевтичної та ортопедичної стоматологічної допомоги.

Поранені у щелепно-лицеву ділянку, що потребують довготривалого лікування, евакууються в спеціалізовані шпиталі внутрішнього району країни, де виконуються складні оперативні втручання по лікуванню опіків обличчя та вогнепальних пошкоджень щелепно-лицевої ділянки, що спрямовані на відновлення не тільки форми, але й функції органів щелепно-лицевої ділянки. Це операції по видаленню сторонніх тіл із важкодоступних ділянок, ангиопластика, ліквідація несправжніх суглобів, стійких контрактур і анкілозів СНЩС, лікування хронічних остеомиєлітів щелеп та пластичне усунення деформацій і дефектів обличчя.

МЕДИЧНА ДОКУМЕНТАЦІЯ, ЩО ВЕДЕТЬСЯ СТОМАТОЛОГОМ НА МПП У ВІЙСЬКОВИЙ ЧАС, ТА ПОРЯДОК ЇЇ ЗАПОВНЕННЯ

Однією з важливих функцій МПП є ведення документації і в першу чергу заповнення первинних медичних карток (ПМК).

Первинна медична картка є документом персонального медичного обліку, призначеним для забезпечення послідовності в наданні медичної допомоги пораненим та хворим на етапах медичної евакуації. Заповнена медична картка має юридичне значення – вона засвідчує факт поранення (хвороби) і дає право пораненому (хворому) на евакуацію в тил.

Первинні медичні картки заповнюються всім пораненим і хворим, які входять в групу санітарних втрат. Усіх поранених і хворих, які отримали медичну допомогу в МПП, реєструють у "Книзі обліку поранених", що ведеться в сортувально-евакуаційному відділенні.

В первинній медичній картці відображають:

- загальні дані про пораненого чи хворого ;
- діагноз поранення (хвороби);
- дата, час поранення (хвороби);
- час, обсяг та місце надання допомоги;
- способи евакуації.

ПМК заповнюється на усіх підлеглих евакуації поранених та хворих як у МПП, так і в ОМедБ при наданні першої лікарської допомоги. Її заповнюють також у шпиталях на поранених та хворих, які потрапили без первинної картки та підлягають подальшій евакуації в спеціалізовані шпиталі. У випадку лікування пораненого чи хворого у даному шпиталі ПМК не заповнюється, а оформлюється історія хвороби.

Усі записи слід робити чітко чорнилами або простим олівцем (не хімічним). Записи слід робити стисло, щоб залишалось місце для заповнення ПМК на наступних етапах евакуації. Діагноз поранення або захворювання вписується в відповідних вільних рядках. При визначенні діагнозу поранення необхідно вписувати: найменування раннячого снаряду, характер поранення, точне позначення анатомічної ділянки.

Спосіб евакуації пораненого або хворого позначають підкресленням відповідного запису на картці (лежачи, сидячи). У випадку, коли слід змінити вид транспортування, попередня позначка закреслюється та підкреслюється потрібна. Зміни або уточнення діагнозу на наступних етапах евакуації вказують у рядку "Уточнений діагноз" та вписують найменування лікувального закладу, де було уточнено діагноз.

На зворотній сторінці картки записи здійснюють тільки до етапу, на якому заведена історія хвороби. Наслідок відмічають в таких випадках, коли він наступив до заповнення історії хвороби. Під записами повинні бути вписані звання та прізвища лікарів, що надали медичну допомогу, № військової частини.

ПМК на поранених або хворих, у яких на даному етапі медичної евакуації визначився вихід поранення або захворювання, залишаються на даному етапі евакуації. При цьому на зворотній сторінці ПМК записують один з варіантів: повернення у військову частину,

направлення у батальйон видужуючих, звільнення у відпустку, звільнення зовсім. У випадку смерті – вписують слово “помер” та вказують точне місце поховання. На повернутих у частину, направлених у батальйон видужуючих та звільнених вказують адресу, куди направлено пораненого.

ПМК на вмерлих у шляху між етапами евакуації передаються у заклад, що прийняв труп.

ПМК на поранених або хворих, госпіталізованих у стаціонар на лікування, прикріплюються до історій хвороби.

ПМК має кольорові відкривні смуги (червону, чорну, жовту та синю), які призначені для сигналізації наступному етапу медичної евакуації про необхідність надання пораненому (хворому) невідкладної допомоги чи термінового виділення із загального потоку.

Червона смуга – сигналізує про необхідність надання термінової (позачергової) допомоги. Її відривають на тому етапі медичної евакуації, на якому надана ця допомога.

Чорна смуга – свідчить про наявність інфекційного чи психічного захворювання, внаслідок якого хворий повинен бути ізольований. Картка з чорною смугою слідує до кінцевого етапу (видужання хворого);

Синя смуга – вказує на необхідність проведення спецзаходів при радіаційному ураженні, дані про радіаційне ураження заносяться в історію хвороби.

Жовта смуга – позначає ураження ОР, котре потребує санітарної обробки.

При заповненні ПМК зберігаються смуги, які позначають медичну допомогу, яку в першу чергу потребує поранений чи хворий на наступному етапі медичної евакуації. Інші смуги відриваються. Після надання відповідної медичної допомоги смуга теж відривається.

При комбінованих пораненнях слід залишати дві або усі смуги в залежності від поранення або захворювання. Наприклад, у разі необхідності термінової хірургічної допомоги інфекційному хворому на його ПМК залишають червону та чорну смугу. Червону смугу відривають на тому етапі, де хірургічна допомога була надана, а чорна смуга залишається.

Одночасно з карткою заповнюється і корінець. Після заповнення ПМК підписує лікар, ставиться печатка частини. Оформлену ПМК прикріплюють до пов'язки або кладуть у ліву кишеню обмундирування пораненого або хворого у евакуаційному конверті, де вказують паспортні дані, № жетону, військове звання, діагноз, місце направлення, спеціальні указівки, спосіб евакуації за підписом лікаря. На евакуаційному конверті роблять відмітки про проміжні етапи евакуації.

Корінці відриваються на етапі медичної евакуації та зберігаються для статистичної обробки відомостей та обліку санітарних втрат, складання медичних рапортів.

ПМК на усіх вибулих (померлих), що не мають історії хвороби, відправляють у Військово-медичний музей в такі терміни після смерті пораненого або хворого:

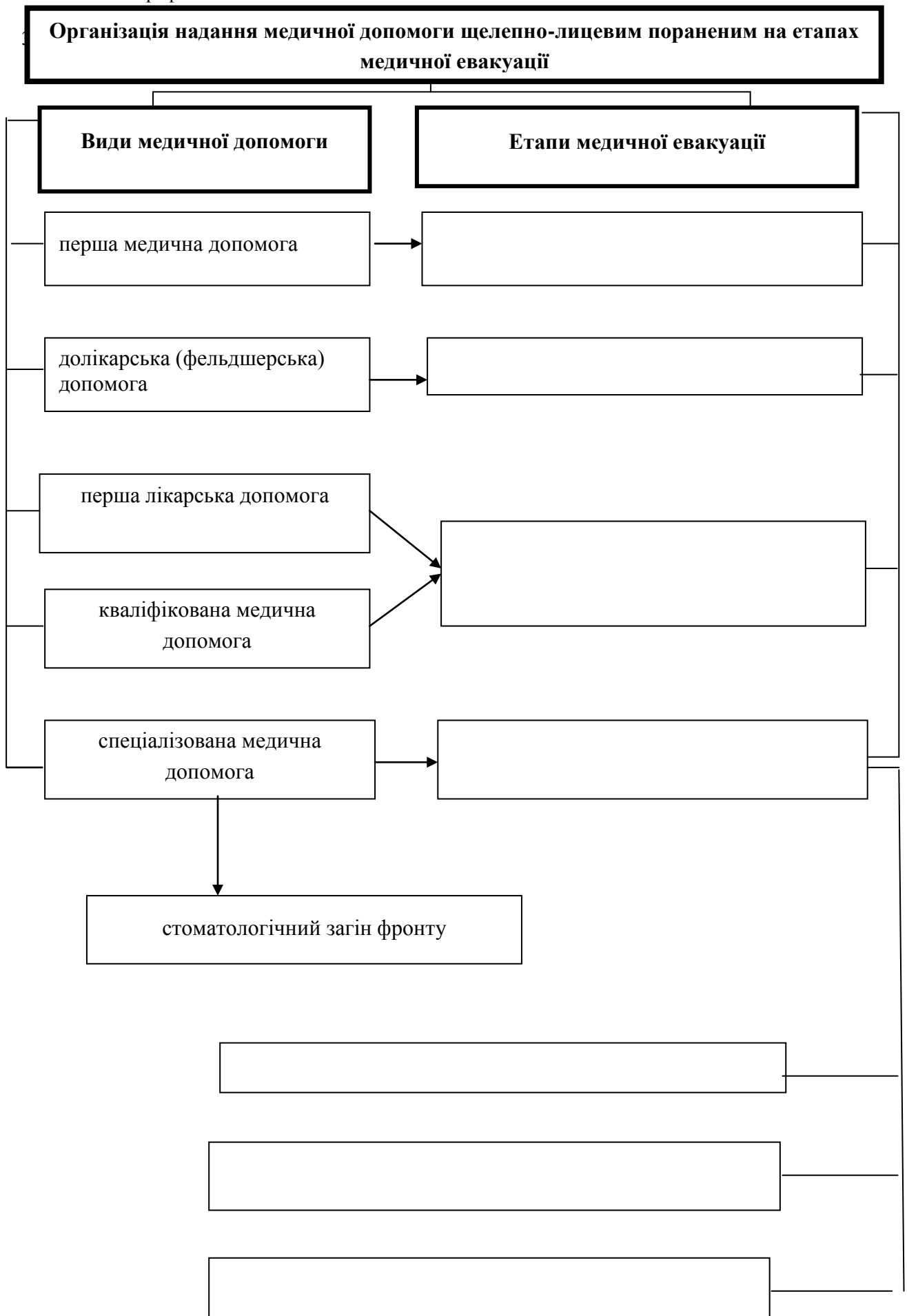
- з МПП, ОМедБ через дивізійного лікаря не пізніше місяця;
- з ОМЗ, ОМедБ армії через начальника медичного відділу армії, з шпиталів через відповідні евакуаційні пункти один раз у два місяці;
- з шпиталів тилу через місцеві евакуаційні пункти не пізніше чотирьох місяців.

Корінці ПМК у МПП після занесення даних до “Книги обліку поранених або хворих” та складання медичних рапортів спалюються.

6. МАТЕРІАЛИ ДЛЯ САМОКОНТРОЛЮ:

А. Завдання для самоконтролю(таблиці, схеми, малюнки, графіки):

1. Заповнити графі:



Б. Задачі для самоконтролю:

1. У пораненого рана лівої щоки, забруднена радіоактивними речовинами. На рані пов'язка з перев'язувального пакету, проведена аналгезуюча та антибактеріальна терапія. На якому етапі медичної евакуації слід замінити пов'язку?

(Відповідь: на кожному етапі евакуації)

2. Загальний стан пораненого середнього ступеню важкості, свідомість збережена, шкіра бліда з ціанотичним відтінком, губи синюшні. Дихання утруднене, 29 на хвилину. Є підозра на дислокаційну асфіксію. На якому етапі медичної евакуації пораненого язик буде прошитий шовковою лігатурою?

(Відповідь: на медичному пункті батальйону)

3. У госпіталь доставлено двох поранених з ранами обличчя, один – із зони радіаційного забруднення. Якому з них необхідно провести ПХО рани у першу чергу?

(Відповідь: пораненому з комбінованим механо-радіаційним ураженням).

В. Матеріали для тестового контролю. Тестові завдання з одиничною правильною відповіддю ($\alpha=11$):

1. Яка частота вогнепальних поранень обличчя та щелеп за досвідом Великої Вітчизняної війни:

- A. близько 1%;
- B. близько 4%;
- C. близько 50%;
- D. близько 60%;
- E. близько 90%.

(Правильна відповідь: B).

2. В чому полягає суть військово-медичної доктрини:?

- A. етапне лікування військовослужбовців та диспансерне спостереження;
- B. евакуація поранених в тиліві шпиталі країни;
- C. евакуація поранених за межі вогнища ураження;
- D. система етапного лікування з евакуацією за призначенням;
- E. надання спеціалізованої допомоги постраждалим в військовому районі та повернення їх до строю.

(Правильна відповідь: D).

3. Види медичної допомоги у військовий час:

- A. взаємодопомога, перша лікарська допомога, спеціалізована допомога;
- B. перша медична допомога, долікарська допомога, лікарська допомога, кваліфікована медична допомога;
- C. фельдшерська допомога, лікарська допомога, кваліфікована медична допомога, реабілітація;
- D. перша медична допомога, лікарська допомога, хірургічна допомога, спеціалізована допомога;
- E. перша медична допомога, долікарська медична допомога, перша лікарська допомога, кваліфікована медична допомога, спеціалізована медична допомога.

(Правильна відповідь: E).

Г. Навчальні задачі 3-го рівня (нетипові задачі):

1. На сортувальний пост медичного пункту полку доставлено пораненого в обличчя, в якого є ураження радіоактивними речовинами. В який функціональний підрозділ медичного пункту полку слід направити потерпілого? Яка позначка має бути на його медичній документації?

(Відповідь: пораненого слід доставити на площадку спеціальної обробки. На медичній документації має бути синя смуга).

2. Пораненого доставлено в окремих медичний батальйон з пораненням язика та тканин дна порожнини рота, профузною кровотечею. Під час первинної хірургічної обробки зупинити кровотечу не вдається. Який вид кінцевої зупинки кровотечі показаний пораненому на цьому етапі, якщо на його медичній картці чорна смуга?

(Відповідь: перев'язка судини на протяжності. Чорна смуга свідчить про наявність інфекційного або психічного захворювання, тобто пацієнт потребує ізоляції).

3. Пораненому на полі бою на наскрізну рану правої щічної ділянки, забруднену радіоактивними речовинами, накладено пов'язку з індивідуального перев'язочного пакету, застосовано медикаментозну терапію. На якому етапі медичної евакуації буде замінено пов'язку? Яка медикаментозна терапія була проведена пораненому?

(Відповідь: пов'язку пораненому слід міняти на кожному етапі евакуації. На полі бою була проведена анальгезуюча та антибактеріальна терапія).

7. ЛІТЕРАТУРА.

1. Хірургічна стоматологія та щелепно-лицева хірургія: підручник; У 2т. – Т.2/В.О.Маланчук, І.П.Логвіненко, Т.О.Маланчук, О.Л.Ціленко – К.: ЛОГОС, 2011. – С. 105-109, 136-142.
2. Рузін Г.П. Краткий курс лекцій по хирургической стоматологии и челюстно-лицевой хирургии / Геннадий Петрович Рузін – Киев: «Книга плюс», 2006 – С. 101-105.
3. Організація медичного забезпечення військ: Підруч. Для студ. Вищ. Мед. закл. Освіти України III-IV рівнів акредитації / за редакцією професора Паська В.В. – К.: «МП Леся», 2005. – С. 54-75, 123-140.
4. Стоматологія надзвичайних ситуацій з курсом військової стоматології: [підруч. Для студентів ВМНЗ III-IV рівнів акредитації] / Г.П.Рузін, В.П.Голік, О.В.Рибалов, С.Г.Демяник. – Харків: Торнадо, 2006. – С.8-60, 62-80.

Міністерство охорони здоров'я України
Вищий державний навчальний заклад України
«Українська медична стоматологічна академія»

«Затверджено»
на засіданні кафедри
хірургічної стоматології
та щелепно-лицевої хірургії
з пластичною та реконструктивною
хірургією голови та шиї

Завідувач кафедри

д. мед. н. Аветіков Д.С.



МЕТОДИЧНІ РЕКОМЕНДАЦІЇ
ДЛЯ САМОСТІЙНОЇ РОБОТИ СТУДЕНТІВ
ПІД ЧАС ПІДГОТОВКИ ДО ПРАКТИЧНОГО
(СЕМІНАРСЬКОГО) ЗАНЯТТЯ

Навчальна дисципліна	Хірургічна стоматологія
Модуль №	4
Змістовний модуль №	4
Тема заняття	Загальна характеристика, клінічний перебіг, діагностика вогнепальних поранень и пошкоджень м'яких тканин, кісток обличчя в мирний час: класифікація, особливості клінічного перебігу, діагностика. Перша допомога. Методи хірургічної обробки ран м'яких обличчя. Вплив порушень естетики обличчя на психіку поранених. Самостійна робота – практичні навички з виготовлення м'яких пов'язок.
Курс	IV
Факультет	Стоматологічний

1. АКТУАЛЬНІСТЬ ТЕМИ.

Пошкодження щелепно-лицевої ділянки мирного часу та їх лікування складають цікавий та складний розділ хірургічної стоматології. Недостатня обізнаність лікаря в питаннях хірургічної обробки таких ран приводить до негативних наслідків у вигляді спотворення зовнішнього виду хворого, порушення таких функцій як мова, дихання, жування та інш. Саме тому лікар-стоматолог повинен добре знати особливості хірургічної обробки таких пошкоджень.

2. КОНКРЕТНІ ЦІЛІ:

- 2.1. Аналізувати клінічні прояви травматичних пошкоджень щелепно-лицевої ділянки мирного часу.
- 2.2. Пояснювати етіологічні та патогенетичні фактори виникнення травматичних пошкоджень щелепно-лицевої ділянки мирного часу.
- 2.3. Запропонувати план обстеження постраждалих з травмою щелепно-лицевої ділянки.
- 2.4. Класифікувати травматичні пошкодження щелепно-лицевої ділянки.
- 2.5. Трактувати принципи діагностики та лікування травматичних пошкоджень щелепно-лицевої ділянки мирного часу.
- 2.6. Малювати графологічну схему заняття.
- 2.7. Проаналізувати результати лабораторних та інструментальних обстежень.
- 2.8. Скласти схему лікування постраждалого з травмою щелепно-лицевої ділянки.

3. БАЗОВІ ЗНАННЯ, ВМІННЯ, НАВИЧКИ, НЕОБХІДНІ ДЛЯ ВИВЧЕННЯ ТЕМИ (міждисциплінарна інтеграція).

Назви попередніх дисциплін	Отримані навички
1. Топографічна анатомія.	Визначити анатомічні ділянки пошкодження.
2. Загальна хірургія.	Визначити тип кровотечі та ступінь її важкості.
3. Внутрішні хвороби.	Встановити діагноз непритомності, шоку.
4. Фармакологія.	Призначити схему медикаментозного лікування.
5. Рентгенологія.	Визначити необхідний метод обстеження.

4. ЗАВДАННЯ ДЛЯ САМОСТІЙНОЇ РОБОТИ ПІД ЧАС ПІДГОТОВКИ ДО ЗАНЯТТЯ.

4.1. Перелік основних термінів, параметрів, характеристик, які повинен засвоїти студент при підготовці до заняття:

Термін	Визначення
7. Первинна хірургічна обробка рани.	Це перше втручання з приводу поранення, що здійснюється з метою запобігання розвитку раньової інфекції та з метою створення сприятливих умов для загоєння рани.
2. Вторинна хірургічна обробка рани.	Це повторне втручання після вже проведеної первинної хірургічної обробки.

4.2. Теоретичні питання до заняття:

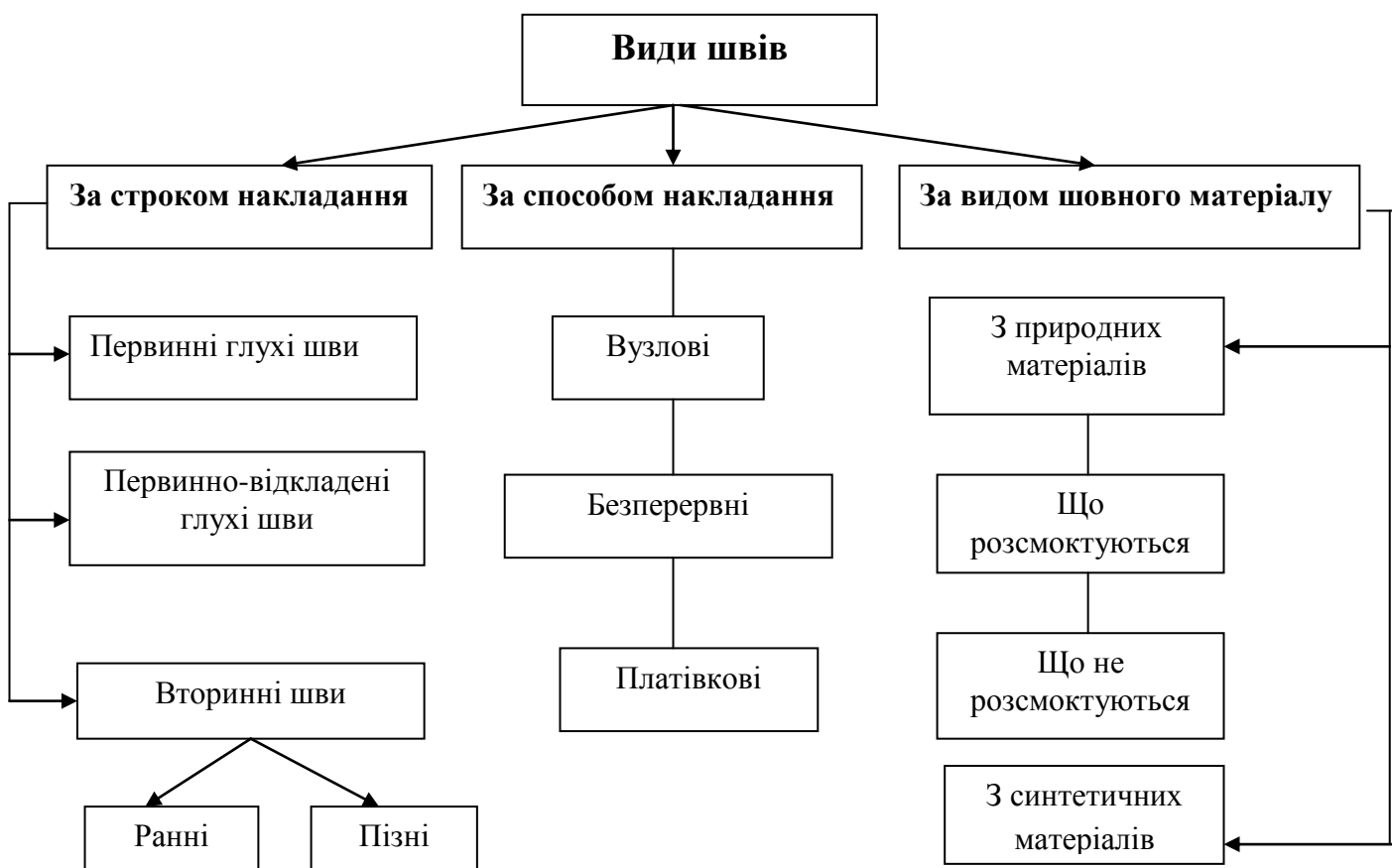
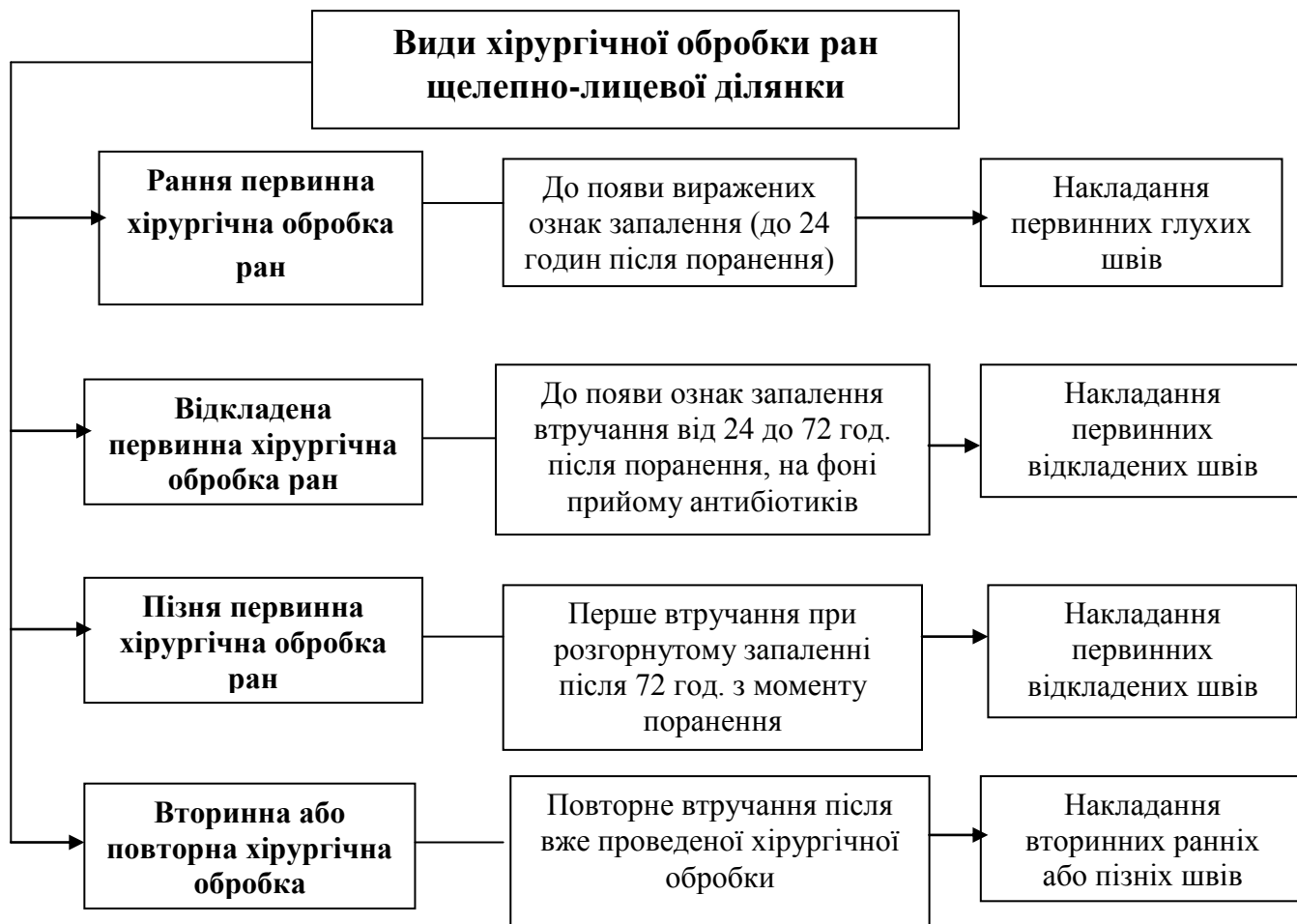
1. Визначення понять "подряпина", "забій", "рана".
8. Пошарова будова м'яких тканин у різних топографічних ділянках обличчя.
9. Кровообіг обличчя.
10. Іннервація обличчя.
11. Класифікація ран.
12. Клініка пошкоджень м'яких тканин та кісток щелепно-лицевої ділянки мирного часу.
13. Особливості діагностики травматичних ушкоджень м'яких тканин щелепно-лицевої ділянки мирного часу.
14. Класифікація кровотечі.
15. Тимчасові методи зупинки артеріальної кровотечі.
16. Постійна зупинка кровотечі.
17. Визначення поняття "первинна хірургічна обробка рани".
18. Особливості проведення первинної хірургічної обробки ран обличчя.
19. Види первинної хірургічної обробки.
20. Види швів.
21. Методи тимчасової іммобілізації при пошкодженнях кісток лицевого скелету.

4.3. Практичні роботи (завдання), які виконуються на занятті:

1. Виконати пальцеве притиснення загальної сонної артерії.

2. Накласти підборідну прашчеподібну пов'язку.

5.ЗМІСТ ТЕМИ:



ПСИХО-ЕМОЦІЙНІ ПОРУШЕННЯ ПРИ ПОШКОДЖЕННЯХ ЩЕЛЕПНО-ЛИЦЕВОЇ ДІЛЯНКИ

Психо-емоційні порушення, що спостерігаються у постраждалих з травмою щелепно-лицевої ділянки, обумовлені як травмою головного мозку, так і емоційною реакцією на травму і пов'язане з нею спотворення обличчя.

Психічні розлади, що виникають у зв'язку з травмою головного мозку відрізняються значним поліморфізмом. Клінічна картина при цьому залежить від того, яка ділянка головного мозку ушкоджується.

Безпосереднім результатом пошкодження мозку є глибокі розлади свідомості у вигляді сопору або коми. Вихід з цього стану настає не відразу. Зазвичай довгий час хворі знаходяться в стані оглушення і нагадують людей, що остаточно не прокинулися: вони не відразу розуміють питання, що поставлені, довго повторюють одну і ту ж фразу, бувають вередливі і плаксиві. При цьому хворі також скаржаться на головний біль, запаморочення, шум і важкість в голові, нудоту; у ряді випадків буває блювота. Відмічаються слабкість запам'ятовування, швидке виснаження уваги, безпідставні коливання настрою. Всі ці явища, пов'язані із струсом мозку, поступово стихають і до кінця другого тижня зазвичай зникають.

Проте, в деяких випадках, після виходу з коми, виявляються ознаки деліріозного стану свідомості: хворі не впізнають оточуючих, не орієнтуються в обстановці, не контролюють своєї поведінки. Окрім розладу орієнтування, з'являються галюцинації, переважно зорові, тривога, страх, розвивається рухове збудження. Вміст галюцинацій найчастіше стосується найбільш близької хворому тематики: епізоди дорожніх випадків, сцени, пов'язані з професією і тому подібне. Тривалість такого стану 2 – 3 дні, хоча відомі випадки затяжного делірію після травми до 2 тижнів.

У ряді випадків гострий травматичний психоз характеризується ознаками своєрідного сумеркового стану свідомості. На перший план виступає порушення орієнтації, рухове збудження з відчуттям страху і несвідомою тривогою. Цьому сприяє передчасне транспортування. Ось чому важливо стримуватися при важкій черепномозковій травмі від перевезення хворих протягом 2 – 3 тижнів.

До гострих розладів нервово-психічної сфери відносять і ті, що часто зустрічаються у військовий час - сурдомутизм (глухонімоту). Цей вид патології зазвичай пов'язаний з повітряною контузією.

За характером емоційної реакції на отримане пошкодження щелепно-лицьової ділянки потерпілих можна розділити на дві групи.

У першій групі гострота реакції не пропорційна важкості пошкодження обличчя, що пов'язано з підвищеною збудливістю нервової системи.

У другій групі психічна пригніченість потерпілих відповідає ступеню функціональних розладів. Особливо тяжкі розлади викликають проникаючі в порожнину рота поранення обличчя з пошкодженням щелеп, язика, великими дефектами піднебіння, бічної ділянки обличчя, дна порожнини рота і ділянки підборіддя з нижньою губою.

Виразеність психічної пригніченості залежить також від таких чинників як професія потерпілого, освіта, соціальний стан і так далі.

Психогенні розлади у пацієнтів з пошкодженням обличчя і щелеп протікають по різному на різних етапах перебігу раневого процесу і є функціонально зворотним процесом. Характерно, що особи, які втратили зір при пораненні, абсолютно не реагують на спотворення, навіть в тих випадках, коли відсутність, наприклад, носа або губ усвідомлюється і без зору по функціональних порушеннях.

При важкому перебігу раневого процесу з високою температурою і явищами інтоксикації, сон в наслідок втоми, що переривається лише перев'язкою, їжею і промиваннями порожнини рота сприяє тому, що психічна пригніченість потерпілих значно зменшується і випадки невротичної реакції виникають рідко.

Навпаки, коли загальний стан пацієнта задовільний, свідомість збережена, інтоксикація мало виражена, сонливість відсутня і він знаходиться в палаті, де інші вільно розмовляють, харчуються не з поїльника, палять і тому подібне, психічна пригніченість і невротична реакція спостерігаються досить часто.

Загалом, в розвитку психогенних розладів мають значення наступні моменти:

- психічна травма, що виникла у момент поранення при чіткому уявленні отриманого спотворення обличчя;

- психічна травма, що однотипно повторюється, при контакті з оточуючими, особливо при неправильній поведінці останніх відносно хворого;
- психотравма, що виникає кожного разу, коли потерпілий бачить своє обличчя в дзеркалі;
- багатократна психічна травма у зв'язку з повторними оперативними реконструктивними і косметичними втручаннями;
- психічна травма у зв'язку з втратою виразності міміки обличчя або дефектами мови (педагоги, актори, лектори, працівники розумової праці);
- психічна травма у зв'язку з проблемами в особистому житті.

Зазвичай у момент звільнення обличчя постраждалого від пов'язки у нього з'являється непереборне бажання поглянути на себе в дзеркало. Дуже часто це посилює невротичну реакцію, яка і без того має місце. При важких пошкодженнях, особливо якщо лікар не зміг підготувати пацієнта або недооцінив цей момент, враження може виявитися дуже негативним. Потерпілий починає усамітнюватися, замикається в собі, відмовляється від спілкування з близькими.

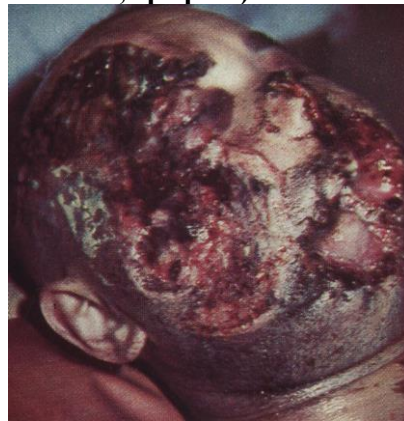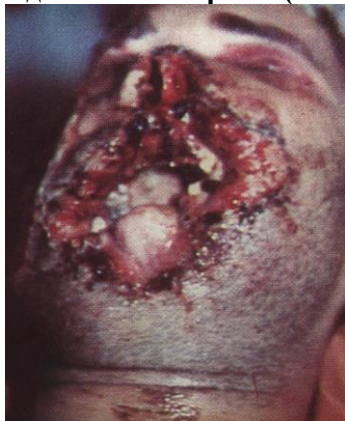У патогенезі емоційних зрушень при пошкодженнях обличчя свідомість спотворення стає причиною важкої психічної пригніченості, яка може привести до депресії, психозу і навіть до самогубства.

У ряді випадків невротична реакція в поранених в обличчя можлива також в результаті функціональних або органічних змін, що виникають внаслідок травми головного мозку. Тому навіть за відсутності психічної пригніченості поранений в обличчя інакше, не так як при пораненні інших ділянок тіла, сприймає і свій стан, і результат лікування.

Для профілактики розвитку тяжких психо-емоційних станів у постраждалих необхідно своєчасно забезпечити консультацію психіатра або психотерапевта. Бажано помістити такого хворого в палату з постраждалими, що мають схожі пошкодження, всіяко підтримувати у нього віру в одуження (психо-терапевтичні бесіди, спілкування з хворими, які вже перенесли відновлюючі операції з задовільним косметичним ефектом, демонстрації фотографій, на яких фіксовано результати вдалим пластичних операцій і т.п.). В важких випадках необхідно забезпечити постійне спостереження за хворим або навіть перевести його в психіатричний заклад.

6. МАТЕРІАЛИ ДЛЯ САМОКОНТРОЛЮ:

А. Завдання для самоконтролю (таблиці, схеми, малюнки, графіки):



Пошкодження м'яких тканин і кісток обличчя мирного часу (гвинтом гелікоптера).

Б. Задачі для самоконтролю:

1. До лікаря на прийом звернувся постраждалий зі скаргою на наявність рани обличчя, яку він одержав під час бійки 3 години тому. Об'єктивно: в ділянці правої щоки локалізується рана лінійної форми з рівними гладкими краями у межах підшкірного жирового прошарку 5 см завдовжки.

Визначте діагноз та вид хірургічної обробки, яка буде проведена. (Відповідь: різана рана правої щічної ділянки; первинна рання хірургічна обробка.)

2. В щелепно-лицеве відділення надійшов хворий з пошкодженням м'яких тканин обличчя, яке він одержав більше доби тому під час роботи з бензопилою. Об'єктивно: в лівій щічній та навколотовушній ділянці велика рана неправильної форми з розчавленими просякнутими кров'ю краями, що сполучається з порожниною рота.

Визначте діагноз та вид хірургічної обробки. (Відповідь: рвана рана щічної та навколоушної ділянки зліва, що сполучається з порожниною рота; відстрочена первинна хірургічна обробка.)

3. В відділення був госпіталізований постраждалий через 2 доби після поранення. Загальний стан не порушений, в лівій підочній ділянці рана 2x1,5 см., без ознак запалення.

Визначте вид шва за строком, який буде застосований у даному випадку. (Відповідь: первинний відстрочений шов)

В. Матеріали для тестового контролю. Тестові завдання з одиничною правильною відповіддю ($\alpha = 2$):

1. На якій ділянці зовнішньої сонної артерії накладають лігатуру, під час її перев'язки?

- A. Нижче верхньої щитоподібної артерії.
- B. Між верхньою щитоподібною та язиковою артеріями.
- C. Між язиковою та лицевою артеріями.
- D. Вище лицевої артерії.
- E. В ділянці біфуркації загальної сонної артерії.

(Правильна відповідь: B)

2. Первинна рання хірургічна обробка рани проводиться:

- A. Не пізніше 4-6 годин після травми.
- B. Не пізніше 6-8 годин після травми.
- C. Не пізніше 8-10 годин після травми.
- D. Не пізніше 12 годин після травми.
- E. Не пізніше 24 години після травми.

(Правильна відповідь: E)

3. При обробці ран на обличчі первинний шов у першу чергу накладають:

- A. У привушно-жувальній ділянці.
- B. У щічній ділянці.
- C. У ділянці підборіддя.
- D. Біля природних отворів обличчя.
- E. В ділянці вуха.

(Правильна відповідь: D)

Г. Навчальні задачі 3-го рівня (нетипові задачі):

1. У щелепно-лицеве відділення стоматологом дільничної лікарні направлений хворий, який скаржиться на головний біль, запаморочення, біль в ділянці верхньої щелепи, кровотечу з носа. Об'єктивно: незначний набряк м'яких тканин в ділянці верхньої губи, пальпаторно визначається симптом «сходинки» в ділянці нижнього краю очниці з обох сторін, а також рухомість верхньої щелепи разом з кістками носа. Нижня щелепа фіксована до верхньої лігатурним дротом за Айві.

Визначте попередній діагноз та помилку в попередніх діях стоматолога. (Відповідь: перелом верхньої щелепи за середнім типом Ле Фор; міжщелепна фіксація лігатурним дротом протипоказана при підозрі на перелом верхньої щелепи.)

2. Хворого доставлено машиною швидкої допомоги в прийомне відділення у несвідомому стані з місця транспортної пригоди. На голові фіксована пов'язка, що просякла кров'ю. Язик западає, дихання утруднене, пульс 50 ударів на хв. напружений, АТ 100/60 мм рт. ст. М'язи потилиці напружені, тонус кінцівок з правого боку нормальний, з лівого різко знижений. Зіниця правого ока розширена.

Поставте попередній діагноз, визначте профіль відділення в яке необхідно направити постраждалого. (Відповідь: відкрита черепно-мозкова травма; нейро-хірургічне відділення.)

3. У приймальні відділення доставлено хворого через 3 години після вогнепального поранення під час полювання. Зі слів супроводжуючого, постраждалий втратив багато крові. Стан тяжкий, свідомість втрачена. На голові пов'язка просякнута кров'ю, множинні пошкодження м'яких тканин обличчя. Дихання часте поверхневе, пульс ниткоподібний 40 ударів на хв., АТ 70/10 мм рт. ст., зіниці розширені.

Поставте попередній діагноз, визначте профіль відділення в яке необхідно направити постраждалого. (Відповідь: поєднане краніофасціальне вогнепальне поранення, геморагічний шок; нейро-хірургічне відділення.)

7. ЛІТЕРАТУРА:


1. Хірургічна стоматологія та щелепно-лицева хірургія: підручник; У 2т. – Т.2/В.О.Маланчук, І.П.Логвіненко, Т.О.Маланчук, О.Л.Ціленко – К.: ЛОГОС, 2011. – С. 109-116.
2. Рузин Г.П. Краткий курс лекций по хирургической стоматологии и челюстно-лицевой хирургии / Геннадий Петрович Рузин – Киев: «Книга плюс», 2006 – С. 107-111, 112-116.
3. Невогнепальні пошкодження щелепно-лицевої ділянки: навч. посіб. для студ. стомат. факульт. вищих мед. навч. закладів IV рівнів акрид. та інтернів-стоматологів / під загальною ред. Рибалова О.В. – Полтава: ТОВ «Фірма Техсервіс», 2012. – С. 24-35.
4. Клиническая оперативная челюстно-лицевая хирургия: Руководство для врачей / Под ред. проф. В.Н.Балина и проф. Н.М.Александрова. 4-е изд., доп. и испр. – СПб.: СпецЛит, 2005. – С. 10-16, 543-547.
5. Щелепно-лицева хірургія: підручник / О.О.Тімофєєв. – К.: ВСВ «Медицина», 2011. – С. 370-380.
6. Хирургическая стоматология и челюстно-лицевая хирургия. Национальное руководство / под ред. А.А.Кулакова, Т.Г.Робустовой, А.И.Неробеева. – М.: ГЭОТАР-Медиа, 2010 – С. 697-706, 724-725.
7. Стоматологія надзвичайних ситуацій з курсом військової стоматології: [підруч. Для студентів ВМНЗ III-IV рівнів акредитації] / Г.П.Рузін, В.П.Голік, О.В.Рибалов, С.Г.Демяник. – Харків: Торнадо, 2006. – С. 99-118.
8. Неотложная диагностика и лечебная тактика в ургентной хирургии: учебное пособие для студ. мед. ВУЗов и врачей-интернов / под ред. В.Д.Шейко – Полтава, 2007. – С. 34-38, 43-44.
9. Ускладнення травматичних пошкоджень щелепно-лицевої ділянки: навч.-метод. посіб. для студ. стомат. факульт. вищих мед. навч. закладів IV рівнів акредитації та інтернів-стоматологів / Рибалов О.В., Ахмеров В.Д. – Полтава: ТОВ «Фірма «Техсервіс»», 2011. – С. 111-115.

Міністерство охорони здоров'я України
Вищий державний навчальний заклад України
«Українська медична стоматологічна академія»

«Затверджено»
на засіданні кафедри
хірургічної стоматології
та щелепно-лицевої хірургії
з пластичною та реконструктивною
хірургією голови та шиї

Завідувач кафедри

д. мед. н. Аветіков Д.С.



МЕТОДИЧНІ РЕКОМЕНДАЦІЇ
ДЛЯ САМОСТІЙНОЇ РОБОТИ СТУДЕНТІВ
ПІД ЧАС ПІДГОТОВКИ ДО ПРАКТИЧНОГО
(СЕМІНАРСЬКОГО) ЗАНЯТТЯ

Навчальна дисципліна	Хірургічна стоматологія
Модуль №	4
Змістовний модуль №	4
Тема заняття	Загальна характеристика, клінічний перебіг, діагностика вогнепальних поранень і пошкоджень м'яких тканин, кісток обличчя в екстремальних умовах: класифікація, особливості клінічного перебігу, діагностика пошкоджень на етапах медичної евакуації. Пластична хірургія в лікуванні пошкоджень обличчя. Сучасна вогнепальна рана, її лікування.
Курс	IV
Факультет	Стоматологічний

1. АКТУАЛЬНІСТЬ ТЕМИ.

Знання загальної характеристики, клінічного перебігу, принципів діагностики вогнепальних пошкоджень щелепно-лицевої ділянки, їх ускладнень, травматичної хвороби у щелепно-лицевих поранених необхідні лікарю-стоматологу для раціональної організації та надання медичної допомоги постраждалим як в військовий, так й в мирний час, особливо в умовах екстремальних ситуацій.

2. КОНКРЕТНІ ЦІЛІ:

- 2.1. Аналізувати клінічні прояви травматичних пошкоджень щелепно-лицевої ділянки в екстремальних умовах.
- 2.2. Пояснювати етіологічні та патогенетичні фактори виникнення травматичних пошкоджень щелепно-лицевої ділянки в екстремальних умовах.
- 2.3. Запропонувати план обстеження постраждалих з травмою щелепно-лицевої ділянки.
- 2.4. Класифікувати травматичні пошкодження щелепно-лицевої ділянки воєнного часу.
- 2.5. Трактувати принципи діагностики та лікування травматичних пошкоджень щелепно-лицевої ділянки в екстремальних умовах.
- 2.6. Малювати графологічну схему заняття.
- 2.7. Проаналізувати результати лабораторних та інструментальних обстежень.
- 2.8. Скласти схему лікування постраждалого з вогнепальною травмою щелепно-лицевої ділянки.

3. БАЗОВІ ЗНАННЯ, ВМІННЯ, НАВИЧКИ, НЕОБХІДНІ ДЛЯ ВИВЧЕННЯ ТЕМИ (міждисциплінарна інтеграція).

Назви попередніх дисциплін	Отримані навички
1. Топографічна анатомія.	Визначити анатомічні ділянки пошкодження.
2. Загальна хірургія.	Визначити тип кровотечі та ступінь її важкості.
3. Військово-польова хірургія.	Визначити характер вогнепального поранення, порядок надання медичної допомоги, порядок евакуації.
4. Фармакологія.	Призначити схему медикаментозного лікування.
5. Рентгенологія.	Визначити необхідний метод обстеження.

4. ЗАВДАННЯ ДЛЯ САМОСТІЙНОЇ РОБОТИ ПІД ЧАС ПІДГОТОВКИ ДО ЗАНЯТТЯ.

4.1. Перелік основних термінів, параметрів, характеристик, які повинен засвоїти студент при підготовці до заняття:

Термін	Визначення
22. Первинний шов.	Це шов, що накладається на рану до розвитку в ній явищ запалення.
2. Вторинний шов.	Це шов, який накладається на рану після вторинної обробки.

4.2. Теоретичні питання до заняття:

1. Загальна характеристика вогнепальних ран.
2. Особливості вогнепальних пошкоджень тканин щелепно-лицевої ділянки.
3. Класифікація вогнепальних пошкоджень тканин щелепно-лицевої ділянки.
4. Методи діагностики вогнепальних пошкоджень тканин щелепно-лицевої ділянки.
5. Визначення травматичної хвороби.
6. Періоди травматичної хвороби.
7. Особливості проявлення травматичної хвороби у щелепно-лицевих поранених.
8. Класифікація ускладнень вогнепальних пошкоджень тканин щелепно-лицевої ділянки.
9. Клінічні прояви безпосередніх ускладнень вогнепальних пошкоджень тканин щелепно-лицевої ділянки.
10. Клінічні прояви ранніх ускладнень вогнепальних пошкоджень тканин щелепно-лицевої ділянки.
11. Об'єм та порядок надання медичної допомоги пораненим на етапах евакуації.

4.3. Практичні роботи (завдання), які виконуються на занятті:

1. Накласти пов'язку - «чепець».
2. Накласти восьмиподібну пов'язку.

5.ЗМІСТ ТЕМИ:

Класифікація пошкоджень щелепно-лицевої ділянки воєнного часу (за Кабаковим)

I. Механічні пошкодження верхньої, середньої, нижньої та бокової зон обличчя.

За локалізацією:

A. Травми м'яких тканин:

1. ізолювані з пошкодженням:

а) язика; б) слинних залоз; в) великих нервів; г) великих судин;

2. поєднані.

B. Травми кісток:

а) нижньої щелепи; б) верхньої щелепи; в) вилицевих кісток;

г) кісток носу; д) двох кісток та більше.

За характером поранення: наскрізні, сліпі, дотичні поранення; поранення, які проникають у порожнину рота, носа, гайморову пазуху.

За механізмом:

1. Вогнепальні пошкодження: кульові, осколочні, шароподібними та стрілоподібними елементами.

1. Невогнепальні пошкодження: забиті, колоті, різані, рублені.

II. Комбіновані пошкодження.

III. Опіки.

IV. Відмороження.

Всі поранення умовно поділяються на легкі, середньої тяжкості та тяжкі.

Пошкодження можуть бути ізолюваними поодинокими, ізолюваними множинними, сполученими ізолюваними та сполученими множинними.

Анатомо-топографічні та фізіологічні особливості щелепно-лицевої ділянки, що обумовлюють особливості травм цієї області:

- велике кровопостачання, що обумовлює ясну кровотечу з крововтратою, пошкодження крупних та магістральних судин;
- ясна лімфатична система, що обумовлює швидкий розвиток набряку та високі регенераторні та протиінфекційні можливості тканин;
- велика та ясна іннервація ділянки, що обумовлює виражений больовий симптом та розвиток шоку, а в наслідках травм – парези та паралічі чутливих та рухливих нервів;
- наявність мімічної мускулатури, що обумовлює невідповідність зовнішнього виду пораненого тяжкості пошкодження за рахунок зяяння країв ран та спотворення обличчя;
- близькість життєво важливих органів – головного мозку, органу зору, слуху, нюху, що обумовлює розвиток синдрому взаємного обтяження та сполучних травм;
- наявність у бокових зонах та в ділянці дна порожнини рота великих слинних залоз, що обумовлює можливість пошкодження їх проток та паренхіми з утворенням травматичних слинних кіст, слинних нориць, стенозів та облітерації протоків;
- наявність клітковинних просторів, що обумовлює розвиток гнійних ускладнень пошкоджень та гнійних кишень;
- наявність зубів, пломб або ортопедичних конструкцій в порожнини рота, що служать вторинними снарядами, що пошкоджують, та обумовлюють розвиток асфіксії;
- наявність мікрофлори в порожнини рота, носа, рото- та носоглотки, що обумовлює гнійно-запальні ускладнення пошкоджень;
- неможливість самостійного прийому їжі та неможливість традиційного годування внаслідок пошкоджень тканин порожнини рота, щелеп, жувальних м'язів та м'язів глотки;
- неможливість використання звичайного протигазу за рахунок ран та розвитку набряку тканин.

При всіх вогнепальних пораненнях та пошкодженнях м'яких тканин обличчя, з точки зору **перебігу раневого процесу**, доцільно виділяти чотири періоди, згідно з якими і проводять лікувальні заходи.

Перший період – приблизно 48 годин після поранення – характеризується переважанням у рані явищ травматичного набряку без виражених ознак запалення інфекційного походження. Цей період слід вважати найбільш корисним для проведення первинної хірургічної обробки, а в деяких випадках – для первинних пластичних операцій.

Другий період – з третього дня після поранення до очищення рани та появи видимих грануляцій. Він характеризується, звичайно, наявністю в рані в тому чи іншому ступені виразності запальних процесів з явищами інфільтрації тканин довкола рани, ексудації, інколи нагноєння, а при проникаючих в ротову порожнину пораненнях – розвитком гнилісної інфекції. На кінець 8-12 діб при відсутності ускладнень закінчується відторгнення некротичних тканин, рана очищується та з'являються видимі на око грануляції. Задача лікування в цей період складається з відмежування запального процесу та прискорення відторгнення некротизованих тканин.

Третій період – гранулювання рани. Лікувальні заходи повинні бути спрямовані на прискорення росту грануляцій. Часто є показання до раннього вторинного шву і ранньої пластики.

Четвертий період – епітелізація та рубцювання рани. Якщо до 4-5 місяця не відбувається келоїдного переродження рубця, він становиться м'яким, рухомим, безболісним.

Евакуаційно-етапна система лікування ранених (за Опелем)

Поле бою (перша медична допомога):

- запобігання загрози смерті пораненого шляхом визволення з під завалів, гасіння палаючого одягу;
- тимчасова зупинка зовнішньої кровотечі шляхом накладання пов'язки, що давить;
- накладання на рану асептичної пов'язки з використанням пакету перев'язочного індивідуального (ППІ);
- надання пораненому положення обличчям униз для попередження асфіксії;
- усунення асфіксії шляхом звільнення верхніх дихальних шляхів від слизу, крові і можливих сторонніх тіл, фіксацію язика при його западанні;
- введення знеболюючого засобу за допомогою шприц-тюбика;
- прийом протиблювотних засобів (етапіразин) із аптечки індивідуальної (АІ);
- одягання на потерпілого шолому для поранених у голову у випадку ураження місцевості ОР та виніс потерпілого з місця поранення;
- введення антидотів ураженим отруйними речовинами;
- вгамування спраги із фляги пораненого (при тяжких пораненнях – один кінець бинта треба занурити у флягу з водою, другий – у рот пораненого).

Для надання першої медичної допомоги в першу чергу використовуються медичні засоби, які є у пораненого (АІ, ППІ, ІПП).

Медичний пункт батальйону (долікарська допомога) доповнює першу медичну допомогу. Її головні завдання:

- контроль і виправлення раніше накладених пов'язок;
- введення знеболюючих чи серцевих препаратів;
- боротьба з асфіксією;
- тимчасова зупинка кровотечі;
- прийом антибіотиків;
- прийом антиблювотних препаратів (по показанням);
- зігрівання поранених, які знаходяться у шоковому стані;
- вгамування спраги;
- підготовка до евакуації.

Характер та обсяг медичної допомоги при асфіксії і кровотечі такий же, як і при наданні першої медичної допомоги. Заміну пов'язки здійснюють лише у тих випадках, коли пов'язка не відповідає своєму призначенню. В інших випадках здійснюють лише огляд пов'язки або підбинтовку. Оптимальні строки надання долікарської допомоги 1,5-2 години з моменту пошкодження (поранення).

Медичний пункт полку (перша лікарська допомога) передбачає проведення наступних заходів:

- зупинка кровотечі;
- усунення асфіксії усіх видів;
- здійснення транспортної іммобілізації при клаптевих рваних ранах м'яких тканин обличчя;
- виправлення неправильно накладених і сильно промокклих пов'язок;
- введення антибіотиків, серцевих та знеболюючих ліків;
- проведення протишовкових заходів;

- введення правцевого анатоксину при відкритих, особливо забруднених ранах щелепно-лицевої ділянки;
- вгамування спраги;
- заповнення первинної медичної картки;
- підготовка до евакуації.

Більша частина потерпілих з пошкодженнями щелепно-лицевої ділянки одержує медичну допомогу у перев'язочній МПП. Оптимальні строки надання першої лікарської допомоги 4-5 годин з моменту пошкодження (поранення).

Окремий медичний батальйон (кваліфікована медична допомога) пораненим у щелепно-лицеву ділянку передбачає проведення таких заходів:

- усунення асфіксії;
- остаточна зупинка кровотечі та боротьба з гострою крововтратою;
- попередження і боротьба з шоком;
- хірургічна обробка рвано-клаптевих і сильно забруднених землею ран обличчя;
- харчування поранених;
- підготовка до подальшої евакуації.

Первинна хірургічна обробка ран, як правило, не повинна проводитись в ОМедБ, як це було в другу світову війну. Зараз доказано (М.В. Мухін, Я.М. Збарж, Б.Д. Кабаков), що повноцінну і радикальну хірургічну обробку доцільно проводити в спеціалізованих шпиталях. Виключення складають поранені з легкими поверхневими пошкодженнями м'яких тканин і тяжко поранені, які по життєвим показникам не можуть бути направлені далі. Усі щелепно-лицеві поранені незалежно від виду поранення і загального стану повинні бути оглянуті лікарем-стоматологом у перев'язочній при знятих пов'язках. Це необхідно робити тому, що на цьому етапі поранений повинен одержати подальше евакуаційне призначення. Лікар-стоматолог оцінює ступінь поранення, уточнює діагноз, установлює чергу в наданні допомоги:

I черга – щелепно-лицеві поранені, що мають потребу у кваліфікованій хірургічній допомозі по життєвим показникам (з ознаками шоку, кровотечею, асфіксією);

II черга – поранені з явищами помірного порушення дихання, мови, з дуже промоклими пов'язками, а також усі поранені із сполученими та комбінованими пошкодженнями;

III черга – сліпі поранення;

IV черга – всі інші постраждали з легкими пораненнями.

Лікар-стоматолог проводить промивання порожнини рота розчинами антисептиків, організовує харчування поранених, гамування спраги. Крім того, він веде відбір і тимчасово госпіталізує нетранспортабельних. З цієї точки зору, перш за все, поранених розподіляють на дві групи:

- поранені, яких не буде в подальшому евакуйовано. Це особи з поверхневими пошкодженнями м'яких тканин обличчя без дефектів тканин. Після хірургічної обробки ран і накладання швів їх залишають в ОМедБ у команді одужуючих. Через 8-10 діб вони повертаються в свої частини.

- поранені з дуже тяжкими пошкодженнями, їх залишають для тимчасової госпіталізації з метою виведення з цього стану. Відбір і тимчасова госпіталізація нетранспортабельних (на термін від 2 до 10 діб) проводиться по таким показникам: а) після перенесеної гострої крововтрати; б) стан шоку; в) загроза асфіксії; г) загроза кровотечі; д) необхідність у невідкладній хірургічній стоматологічній допомозі.

Оптимальні строки надання кваліфікованої медичної допомоги – 8-12 годин з моменту пошкодження (поранення).

Спеціалізований польовий пересувний хірургічний шпиталь (спеціалізована медична допомога):

- вичерпна допомога при кровотечі, асфіксії та шоку, якщо вона не була забезпечена на попередніх етапах;
- кінцева зупинка кровотечі та її профілактика;
- радикальна первинна хірургічна обробка ран м'яких тканин обличчя та ротової порожнини;
- кінцеве лікування усіх ран м'яких тканин за виключенням тих, що потребують багатоетапного лікування (відновлювальні операції за допомогою філатовського стебла чи складні комбіновані методики);
- лікування ранніх ускладнень та профілактика пізніх;

- проведення ранніх відновлювальних операцій за допомогою місцевих тканин, метода вільної пересадки тканин;
- спеціальний догляд та харчування поранених.

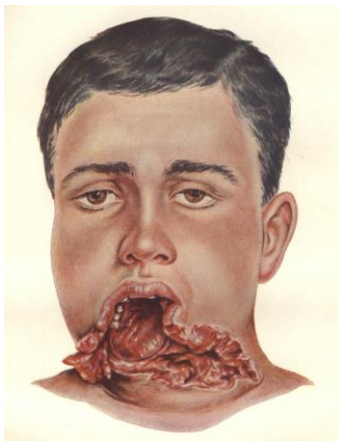
Поранені, які мають пошкодження м'яких тканин з значними дефектами та спотворенням обличчя, порушенням функції, які потребують довгострокового лікування (більше 2-х місяців) з використанням багатоетапних відновлювальних операцій направляються для подальшого лікування в спеціальні шпиталі внутрішнього району країни.

Треба відмітити, що послідовність в наданні перелічених видів медичної допомоги не завжди буде дотримуватись. Вона буде повністю залежати від умов бойової та медичної обстановки, а також від ступеня застосування засобів евакуації. Як результат – не завжди поранені будуть проходити послідовно всі етапи медичної евакуації. Наявність санітарного евакуаційного транспорту дозволить в деяких випадках евакуювати поранених з передових етапів медичної евакуації у військові польові шпиталі або в ОМедБ. Як приклад, це медичне забезпечення обмеженого контингенту радянських військ в Афганістані, коли поранені з поля бою вертольотами доставлялись безпосередньо на етапи, де їм надавалась кваліфікована або спеціалізована медична допомога.

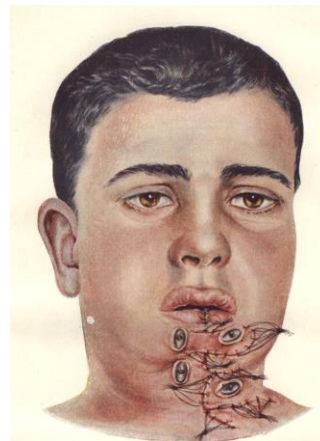
6. МАТЕРІАЛИ ДЛЯ САМОКОНТРОЛЮ:

А. Завдання для самоконтролю (таблиці, схеми, малюнки, графіки):

Вогнепальне оскольчасте поранення підборідного відділу нижньої щелепи.



До хірургічної обробки



Після хірургічної обробки
(на рану м'яких тканин
накладено платівкові шви)

Б. Задачі для самоконтролю:

1. У хворого 45 років після вогнепальної рани в привушній ділянці сформувалась слинна нориця. Який спосіб хірургічного лікування застосовано, якщо вздовж зонда, введеного на максимальну глибину, висікають рубець, виділяють норицевий хід і в глибині рани накладають кисетний шов, після цього норицевий хід висікають, а шов стягують і зав'язують. Потім на м'які тканини накладають пошарово шви. (Відповідь: спосіб Сапожкова)
2. На етапі кваліфікованої медичної допомоги лікарем-стоматологом оглянутий поранений з дотичною вогнепальною раною м'яких тканин лица без ушкодження лицевого скелету та магістральних судин і нервових гілок. З метою профілактики раневої інфекції яке лікування буде найбільш ефективним на цьому етапі надання медичної допомоги? (Відповідь: рання хірургічна обробка рани)
3. На МПП доставлено пораненого з оскольчастим пораненням щелепно-лицевої ділянки, що супроводжується значним дефектом м'яких тканин правої щічної ділянки. АТ 95/65 мм.рт.ст., свідомість спутана, з рани – помірна кровотеча. Визначте об'єм першої лікарської допомоги на МПП. (Відповідь: зупинка кровотечі, накладання пов'язки, що давить, протишокова терапія, шадна евакуація в ОМедБ)

В. Матеріали для тестового контролю. Тестові завдання з одиничною правильною відповіддю ($\alpha = 2$):

1. Перша допомога шляхом фіксації язика здійснюється при асфіксії:

А. Аспіраційній.

- В. Обтураційній.
- С. Дислокаційній.
- Д. Стенотичній.
- Е. Клапанній.

(Правильна відповідь: С)

2. Первинна рання хірургічна обробка вогнепальної рани виконується в строки:

- А. До 4 – 6 годин.
- В. До 6 – 8 годин.
- С. До 8 – 12 годин.
- Д. До 12 – 24 годин.
- Е. До 48 годин.

(Правильна відповідь: D)

3. Медичне сортування поранених здійснюється на етапі:

- А. Поле бою.
- В. Медичний пункт батальйону.
- С. Медичний пункт полку.
- Д. Окремий медичний батальйон.
- Е. Спеціалізований хірургічний шпиталь.

(Правильна відповідь: С)

Г. Навчальні задачі 3-го рівня (нетипові задачі):

1. В поліклініку до хірурга-стоматолога звернувся хворий 23 років, який скаржиться на біль у ділянці підборіддя зправа, кровотечу з порожнини рота, утруднений прийом їжі. Два дні тому впав та вдарився підборіддям. Свідомість не втрачав. При об'єктивному огляді виявляється асиметрія обличчя за рахунок гематоми та набряку зліва. Відкривання рота дещо обмежене. Симптоми «сходінки» між 32 та 35, розрив слизової оболонки, патологічна рухомість фрагментів нижньої щелепи.

Визначте діагноз, схему обстеження, вид тимчасової імобілізації. (Відповідь: перелом нижньої щелепи в ділянці підборіддя зліва зі зміщенням відламків; рентгенографія нижньої щелепи; пращеподібна пов'язка.).

2. До щелепно-лищевого відділення спеціалізованого шпиталю доставлено військово-службовця з вогнепальним пораненням щелепно-лищевої ділянки одержаним більше доби тому. Об'єктивно: в ділянці підборіддя рана неправильної форми 3x5 см, в глибині якої видно роздроблену кістку. Кровотеча відсутня, має місце порушення дихання.

Визначте діагноз, помилку, яка допущена на попередньому етапі евакуації та вид хірургічної обробки яка буде проведена. (Відповідь: вогнепальний перелом нижньої щелепи в ділянці підборіддя; дислокаційна асфіксія; на попередньому етапі не зафіксовано язика; буде проведена відстрочена первинна хірургічна обробка.).

3. У спеціалізований шпиталь через 42 години після поранення у задовільному стані надійшов військовослужбовець. Об'єктивно: в лівій щічній ділянці рана значних розмірів з дефектом тканин, що проникає у порожнину рота, з явними ознаками запалення.

Визначте вид хірургічної обробки та швів, які будуть накладені. (Відповідь: вторинна хірургічна обробка платівкові шви).

7. ЛІТЕРАТУРА:

1. Хірургічна стоматологія та щелепно-лицева хірургія: підручник; У 2т. – Т.2/В.О.Маланчук, І.П.Логвіненко, Т.О.Маланчук, О.Л.Ціленко – К.: ЛОГОС, 2011. – С. 121-136.

2. Клиническая оперативная челюстно-лицевая хирургия: Руководство для врачей / Под ред. проф. В.Н.Балина и проф. Н.М.Александрова. 4-е изд., доп. и испр. – СПб.: СпецЛит, 2005. – С. 75-107, 548-563.

3. Щелепно-лицева хірургія: підручник / О.О.Тімофєєв. – К.: ВСВ «Медицина», 2011. – С. 370-380.

4. Хирургическая стоматология и челюстно-лицевая хирургия. Национальное руководство / под ред. А.А.Кулакова, Т.Г.Робустовой, А.И.Неробеева. – М.: ГЭОТАР-Медиа, 2010 – С. 697-706, 724-725, 726-736.

5. Стоматологія надзвичайних ситуацій з курсом військової стоматології: [підруч. Для студентів ВМНЗ III-IV рівнів акредитації] / Г.П.Рузін, В.П.Голік, О.В.Рибалов, С.Г.Демяник. – Харків: Торнадо, 2006. – С. 81-89, 119-127, 141-146.

Міністерство охорони здоров'я України
Вищий державний навчальний заклад України
«Українська медична стоматологічна академія»

«Затверджено»
на засіданні кафедри
хірургічної стоматології
та щелепно-лицевої хірургії
з пластичною та реконструктивною
хірургією голови та шиї

Завідувач кафедри

д. мед. н. Аветіков Д.С.



МЕТОДИЧНІ РЕКОМЕНДАЦІЇ
ДЛЯ САМОСТІЙНОЇ РОБОТИ СТУДЕНТІВ
ПІД ЧАС ПІДГОТОВКИ ДО ПРАКТИЧНОГО
(СЕМІНАРСЬКОГО) ЗАНЯТТЯ

Навчальна дисципліна	Хірургічна стоматологія
Модуль №	4
Змістовний модуль №	4
Тема заняття	Травматична хвороба: патогенез, особливості при пошкодженнях щелепно-лицевої ділянки.
Курс	IV
Факультет	Стоматологічний

1. АКТУАЛЬНІСТЬ ТЕМИ.

Знання загальної характеристики, клінічного перебігу, принципів діагностики вогнепальних пошкоджень щелепно-лицевої ділянки, їх ускладнень, травматичної хвороби у щелепно-лицевих поранених необхідні лікарю-стоматологу для раціональної організації та надання медичної допомоги постраждалим як в військовий, так й в мирний час, особливо в умовах екстремальних ситуацій.

2. КОНКРЕТНІ ЦІЛІ:

- 2.1. Аналізувати причини виникнення травматичної хвороби.
- 2.2. Пояснювати особливості клінічного перебігу травматичної хвороби у поранених у щелепно-лицеву ділянку.
- 2.3. Запропонувати загальну характеристику вогнепальних ушкоджень щелепно-лицевої ділянки та їх ускладнень .
- 2.4. Класифікувати вогнепальні ушкодження щелепно-лицевої ділянки та їх ускладнення.
- 2.5. Трактувати методи діагностики травматичної хвороби у поранених у щелепно-лицеву ділянку.
- 2.6. Малювати схему організації лікування поранених у щелепно-лицеву ділянку з травматичною хворобою.
- 2.7. Проаналізувати принципи профілактики травматичної хвороби у поранених у щелепно-лицеву ділянку.
- 2.8. Скласти схему медикаментозної терапії пацієнтів з травматичною хворобою.

3. БАЗОВІ ЗНАННЯ, ВМІННЯ, НАВИЧКИ, НЕОБХІДНІ ДЛЯ ВИВЧЕННЯ ТЕМИ (МІЖДИСЦИПЛІНАРНА ІНТЕГРАЦІЯ)

Назви попередніх дисциплін	Отримані навички
1. Медицина катастроф.	Демонструвати організацію надання медичної допомоги щелепно-лицевим пораненим в структурі цивільної оборони
2. Топографічна анатомія та оперативна хірургія.	Застосовувати знання з хірургічної анатомії голови та шиї. Зобразити схематично методику оперативного втручання при наданні допомоги щелепно-лицевим пораненим. Демонструвати навички з накладання різних видів швів при наданні допомоги пораненим з травматичними ушкодженнями щелепно-лицевої локалізації.
3. Хірургічні хвороби.	Описувати історію хвороби пораненого з травматичними ушкодженнями щелепно-лицевої локалізації. Демонструвати навички з проведення первинної хірургічної обробки ран щелепно-лицевої ділянки та шиї. Визначати стан, у якому перебуває поранений з травматичним ушкодженням щелепно-лицевої ділянки (травматичний шок, геморагічний шок та ін.). Визначити характер вогнепального поранення, оглянути та обстежити пораненого, визначити чергу та порядок надання медичної допомоги пораненому, порядок та чергу евакуації пораненого.

4. ЗАВДАННЯ ДЛЯ САМОСТІЙНОЇ РОБОТИ ПІД ЧАС ПІДГОТОВКИ ДО ЗАНЯТТЯ.

4.1. Перелік основних термінів, параметрів, характеристик, які повинен засвоїти студент при підготовці до заняття:

Термін	Визначення
1. Травматична хвороба.	Це особлива клінічна категорія, що дозволяє розглядати у світлі лікувально-діагностичних задач не окремі стадії та ускладнення (шок, післяшоківий період, інфекційні ускладнення, періоди реконвалесценції та реабілітації), а увесь процес в цілому до визначення виходу захворювання.
2. Травматичний шок.	Це спричинений травмою тяжкий стан, що супроводжується значними порушеннями функцій життєво важливих органів,

	насамперед кровообігу та дихання. Характеризується двома фазами перебігу – еректильною (напруження, активна реакція організму на травму) та торпедною (виснаження основних функцій життєзабезпечення). Шок не є нозологічною формою. Він являє собою фазу травматичної хвороби.
3. Геморагічний шок.	Це стан аналогічний за клінічною картиною травматичному шоку. Виникає унаслідок масивної крововтрати у разі травми (зовнішня кровотеча) або при внутрішніх кровотечах.
4. Гіповолемічний шок.	Це стан, який розвивається при значних втратах організмом плазми крові та інших рідин (значні опікові поверхні, виснажливе блювання, діарея та ін.), коли безпосередньо зменшується ОЦК.
5. Синдром взаємного обтяження.	Це стан, для якого характерно: - велика кількість осередків афферентної патологічної (насамперед больової) імпульсації; - велика кількість осередків кровотеч; - порушення координуючої функції центральної нервової системи при важкому шоці та черепно-мозковій травмі; - велика кількість осередків первинного, а потім й вторинного некрозу тканин, що призводить до розвитку інтоксикації.

4.2. Теоретичні питання до заняття:

1. Поняття “травматична хвороба”.
2. Періоди травматичної хвороби
3. Особливості перебігу травматичної хвороби у щелепно-лицевих поранених

4.3. Практичні роботи (завдання), які виконуються на занятті:

1. Обстежити пацієнта з травмою щелепно-лицевої ділянки, встановити діагноз та призначити лікування.
2. Оформити медичну документацію.
3. Вміти провести первинну хірургічну обробку рани.
4. Провести тимчасову іммобілізацію уламків нижньої та верхньої щелеп.

5. ЗМІСТ ТЕМИ:

Політравма та травматична хвороба щелепно-лицевих поранених

Під політравмою розуміють одноманітні ураження двох і більше анатомічних ділянок, при яких спостерігається порушення життєво важливих функцій організму. Це важка поєднана травма, що супроводжується розвитком клініки травматичного шоку, тобто це шокогенна поєднана травма. Виділення політравми в окрему категорію має важливе значення в зв'язку з певними особливостями таких поранень. Поєднання уражень декількох анатомічних ділянок тіла – патологічний стан, пов'язаний з виникненням синдрому взаємного обтяження уражень. Сутність синдрому полягає в тому, що кожне з уражень погіршує загальну патологічну ситуацію і кожне конкретне ураження при політравмі перебігає більш важко, з великим ризиком розвитку ускладнень, ніж при ізольованій травмі. Незважаючи на велику різноманітність клінічних варіантів шокогенної поєднаної травми, при політравмі розвивається травматична хвороба, яка має загальні закономірності, що визначають головні особливості її патогенезу та принципи лікувальної тактики.

Травматична хвороба – симптомокомплекс травмованих хворих з тяжкими, множинними пошкодженнями; це патологічний процес, зумовлений важкою шокогенною механічною травмою, в якому послідовна зміна ключових факторів патогенезу визначає закономірну послідовність періодів клінічного перебігу. Поняття про травматичну хворобу формувалось на базі вчення про травматичний шок. У основі травматичної хвороби лежить захисно-рефлекторна реакція організму, насамперед ЦНС, ендокринної та інших систем на дію травматичного агента, нервові імпульси та всмоктування продуктів розпаду тканин з вогнища пошкодження, крововтрату.

Клінічна симптоматика та перебіг травматичної хвороби залежить від локалізації, характеру та тяжкості ушкодження.

У клінічному перебігу травматичної хвороби виділяють періоди:

Період шоку – період гострих функціональних і системних розладів, які зумовлені важкою травмою, тривалість 12-48 годин.

Ранній післяшочковий період – період загрози виникнення органної та поліорганної недостатності – тривалість 3-7 діб після травми.

Період інфекційних ускладнень або великого ризику їх розвитку (період вторинного імунодефіциту) – тривалість 1 тиждень – до 1 місяця.

Період реконвалесценції – тривалість від декількох тижнів до декількох місяців.

А.В.Каплан відокремлює такі періоди травматичної хвороби:

I – період травматичного шоку та кровотечі;

II – період розпалу змін гомеостазу (загальних змін разом з патоморфологічними змінами пошкоджених тканин);

III – період реконвалесценції з розвитком умов для репаративного процесу пошкоджених тканин та органів.

Патогенез травматичної хвороби зумовлений взаємодією травматичного агенту з тканинами організму, унаслідок чого виникає їх ушкодження, яке впливає на різні системи організму, при цьому основні ланки патогенезу включають у себе крововтрату (різного об'єму, швидкості), специфічні розлади функцій ушкоджених органів, гіпоксію, токсемію та больовий синдром. Як наслідок виникає моно- або поліорганна недостатність.

При травмі реакції ушкодження змінюються реакціями захисту – стрес, або загальний адаптаційний синдром у відповідь на травму. розрізняють дві фази обміну речовин після травми: катаболічна – триває 2-4 дні, характеризується руйнуванням, втратою білків, що спрямоване на зменшення ушкоджень структур і збереження основних функцій організму; анаболічна фаза – триває 1-2 тижні і більше, для неї притаманне відновлення ушкоджених структур та органів і відновлення їхньої функції.

“Первинні” зміни виникають внаслідок безпосереднього анатомічного ураження органа. По мірі зростання сили травмуючого ефекту зростає тяжкість первинних змін. Наприклад забій, розрив, струс.

Протягом перебігу травматичної хвороби первинні зміни трансформуються внаслідок виникнення запальних і дистрофічних процесів. Виникають “вторинні” зміни внаслідок розповсюдження раневої інфекції, токсинів, виникнення тромбоемболій та ін.

У патогенезі травматичної хвороби неможливо обійти мовчанням концепцію поліорганної недостатності, так як в результаті гине абсолютна більшість потерпілих. Поліорганна недостатність визначається як важкий загальнопатологічний стан організму, який виникає при прогресуванні критичного стану і проявляється функціональною неспроможністю двох і більше життєво важливих органів і систем.

Перебіг і клінічні прояви травматичної хвороби. Перші 2 доби травматичної хвороби (перший період) характеризуються різким больовим синдромом, хворий різко блідніє, пітніє, адинамічний (можливе збудження), внаслідок крововтрати різко падає АТ, прискорюється та слабіє пульс, тони серця глухі, задишка, олігурія. Це все характерно для шоку. Головною причиною смерті поранених є декомпесований і незворотній травматичний шок, гостра кровотеча, безпосередні ураження життєво важливих органів. Звертає на себе увагу невідповідність тяжкості шоку до характеру наявних уражень та його резистентність до комплексної інтенсивної терапії.

В наступні дні разом зі зниженням АТ, тахікардією та задишкою спостерігаються симптоми лихоманки ($t 38^{\circ} - 39^{\circ}C$) та зміни картини крові: лейкоцитоз з нейтрофіліозом, лейкоцитарна формула здвигнута вліво, прискорення ШОЕ. Це другий період травматичної хвороби (ранній післяшочковий період). Збільшується небезпека розвитку важких функціональних розладань. Стан потерпілих з політравмою протягом першого тижня післяшочкового періоду звичайно характеризується розвитком поліорганної недостатності. З 3-5 доби травматичного періоду загрозу для життя являють: дихальна недостатність, що прогресує (по типу респіраторного дистрес-синдрому); коагулопатичні розладання з переходом у синдром дисимінованого внутрішньосудинного згортання (ДВЗ) крові; жирова емболія; нирково-печінкова недостатність; серцева недостатність з розладанням центральної гемодинаміки; наслідки раннього посттравматичного ендотоксикозу.

З 5-7 дня травматичної хвороби вирішальним елементом стають прояви розповсюдження і загрози генералізації раневої інфекції. При цьому проходить зміна локалізації домінуючої раневої інфекції. Спочатку це місцевий процес – розвивається нагноєння у зоні поширеного

руйнування м'яких тканин, а потім на передній план виходить важка пневмонія або утворюються абсцеси у черевній порожнині. Нерідко ситуація розвивається у зворотному порядку. Гнійно-септичні ускладнення є головною причиною смерті потерпілих з політравмою у III періоді травматичної хвороби і становлять в структурі летальності 75%. При їх виникненні практично нівелюються досягнення реанімації, інтенсивної терапії, результати операцій. Під раневою інфекцією у цьому періоді розуміють не тільки інфекційно-запальний процес у рані, а й розвиток раневого сепсису.

В подальшому при сприятливому перебігу травматичної хвороби спостерігається регрес симптомів та настає реконвалесценція (останній період травматичної хвороби). У багатьох хворих на етапі переходу до одужання спостерігаються: значний дефіцит маси тіла, затримка репаративних процесів, астенизація, зниження резистентності до будь-яких несприятливих зовнішніх впливів. На цьому етапі яскраво проявляються і загострюються фонові хронічні захворювання і функціональна недостатність різних органів і систем.

Принципи лікування травматичної хвороби. В діагностиці та лікуванні травматичної хвороби приймає участь бригада лікарів: травматологи, реаніматологи, спеціалізовані хірурги (абдомінальні, торакальні, щелепно-лицеві, ангіо– та нейрохірурги, ЛОР- та офтальмологи). В лікуванні постраждалого в стані травматичної хвороби використовується принцип лікування поліорганної недостатності з основним впливом на найбільш постражданий орган або систему органів та тканин. Програма лікування містить комплекс інтенсивної протишокової терапії з певною послідовністю виконання хірургічної корекції уражень. Виділяють **основні принципи лікування потерпілих:**

– найбільш ранній початок інфузійної терапії, що попереджує заглиблення шокowego стану, гіпоксії та ацидозу. З метою відновлення мікроциркуляторної перфузії тканин і усунення розладнань гемостазу використовують реологічне активні середовища: сольові розчини, реополігнокін, реогноман. Колоїдні і кристалоїдні плазмозамішувачі сприяють відновленню об'єму циркулюючої крові та відновленню мікроциркуляторної перфузії. По можливості рано приступають до відшкодування об'єму крові і плазмовтрати (еритроцитарна маса, свіжа кров, свіжа нативна плазма та ін);

– швидка евакуація поранених у спеціалізовані медичні заклади хірургічного профілю (шпитальна база фронту);

– виконання екстрених хірургічних втручань в єдиному комплексі протишовкових мір. У загальному плані хірургічне лікування політравми складається з: невідкладних операцій, спрямованих на усунення прямої загрози життя (механічна асфіксія, зупинка кровотеч і ін.), які виконують на фоні інтенсивних протишовкових і реанімаційних заходів; ранніх відстрочених операцій, які спрямовані на усунення причин розвитку небезпечних для життя ускладнень (після виведення пацієнта з травматичного шоку на 2-3 добу післяшовкового періоду); відстрочених операцій другої черги. Всі оперативні втручання, які спрямовані на усунення синдрому взаємного обтяження уражень, необхідно закінчити протягом перших 2-3 діб;

– виконання ранніх відстрочених операцій відразу після виведення поранених з шоку на фоні набутої відносної стабілізації гемодинаміки. Мета цього етапу – усунення синдрому взаємного обтяження уражень;

– закріплення процесу довготривалої компенсації. Надзвичайно енергоємні механізми невідкладної компенсації при розвитку травматичної хвороби виснажуються до кінця 2-3 доби, а збережений біоенергетичний потенціал поступово перемикається на довготривалу (стійку) компенсацію;

– призначення превентивної багатокомпонентної антибактеріальної терапії у ранньому післяшовковому періоді;

– прогнозування і профілактичне лікування ускладнень на підставі ключових патогенетичних механізмів кожного періоду травматичної хвороби.

6. МАТЕРІАЛИ ДЛЯ САМОКОНТРОЛЮ:

А. Завдання для самоконтролю(таблиці, схеми, малюнки, графіки):

1. Заповнити графі:

№ п/п	Завдання	Відповідь
1.	Загальна характеристика вогнепальних ран.	
2.	Поняття “травматична хвороба”	
3.	Періоди травматичної хвороби	
4.	Особливості прояву травматичної хвороби у щелепно-лицевих поранених	

2.

№ п/п	Характеристика фази шоку	Назва фази шоку
1.	Виникає безпосередньо після надзвичайної механічної дії та характеризується руховим і мовним збудженням потерпілого, тахікардією, збільшенням систолічного АТ, блідістю шкірних покривів, інколи мимовільним сечовипусканням та дефекацією.	
2.	Характеризується загальмованістю потерпілого, тахікардією, зменшенням систолічного АТ, діспноє, олігурією, збільшенням ректально-шкірного градієнту температури.	

3.

Періоди перебігу травматичної хвороби	Відповідь
Перший	
Другий	
Третій	
Четвертий	

Б. Задачі для самоконтролю:

1. Хворий А., 42 р., потрапив у завал при роботі в кар'єрі. Камінням були роздавлені та придавлені ліва половина обличчя та ліва нижня кінцівка впродовж 4-х годин. Самопочуття задовільне, артеріальний тиск 110/70мм.рт.ст. Пульс 80уд за 1хв. При вилученні потерпілого із завалу був присутній лікар. Після вивільнення з-під завалу настало погіршення стану. Скаржитися на сильні болі в обличчі та нозі. Неспокійний. Шкірні покриви бліді. Артеріальний тиск впав до 80/50мм.рт.ст. Пульс слабого наповнення 130уд. за 1хв. Хворий покладений на носилки і терміново транспортований в стаціонар. В чому причина погіршення стану хворого? (Відповідь: у хворого травматична хвороба (синдром взаємного обтяження). В результаті невмілих дій лікаря розвинувся "турнікетний" шок і настало різке погіршення стану).

2. Хворий Б., 51р., доставлений в клініку через 40хв. після травми в тяжкому стані. Діагностовано перелом верхньої щелепи за Ле Фор ІІ, перелом VI, VII, VIII ребер справа, перелом обидвох гілок лонної кістки справа, розрив уретри, травматичний шок. Назвіть послідовність заходів в перші години лікування хворого?

(Відповідь: надання допомоги необхідно почати з виведення хворого з шоку: вливання протишоккових препаратів і крові, одночасно провести адекватне знеболення. Запросити на консультацію щелепно-лицевого хірурга, нейрохірурга, травматолога, уролога. Лікувальні заходи виконуються залежно від стану хворого. Після виведення хворого з шоку накласти апарат Збаржа).

3. До приймального відділення доставлено пацієнта після вуличної бійки. Пацієнт поводить себе неадекватно: посміхається, виконує незрозумілі рухи. Зазначає що двічі було блювання. Шкіра бліда, в підочних ділянках червона (гематоми), є садна. Мала місце носова кровотеча. Середня частина обличчя видовжена. АТ 100/60 мм рт ст, пульс 104 на хвилину, температура тіла нормальна. Поставте попередній діагноз.

(Відповідь: травматична хвороба, поєднана травма:ЗЧМТ, перлом верхньої щелепи за Ле Фор ІІ).

В. Матеріали для тестового контролю. Тестові завдання з одиничною правильною відповіддю (α = ІІ):

1. До типових особливостей травми щелепно-лицевої ділянки належать:

- A. спотворення обличчя;
- B. невідповідність зовнішнього вигляду хворого тяжкості травми;
- C. поєднана травма голови та головного мозку;
- D. розвиток травматичного шоку;
- E. усі відповіді вірні.

(Правильна відповідь: E).

2. Оберіть специфічні ознаки травматичної хвороби:

- A. раптовість початку, наявність причинного фактору та морфологічного субстрату (ушкоджений орган або тканина);
- B. раптовість початку, відсутність латентного періоду, порушення функції жування;
- C. травматичний шок, масивна крововтрата;
- D. геморагічний шок, виражений больовий синдром;
- E. раптовість початку, відсутність латентного періоду, наявність причинного фактору та морфологічного субстрату (ушкоджений орган або тканина), виражений больовий синдром, поліорганна недостатність.

(Правильна відповідь: E).

3. Оберіть неспецифічні ознаки травматичної хвороби:

- A. травматичний шок, стрес;
- B. геморагічний шок, наявність асептичного або гнійного запалення;
- C. гарячка, біль, загальне нездужання, фізична та емоційна слабкість, втрата працездатності;
- D. наявність періодів перебігу – початковий, розпалу та завершення (одужання або загибель);
- E. асептичне або гнійне запалення вогнищ первинного та вторинного ушкодження, прояви стресу, гарячка, біль, загальне нездужання, фізична та емоційна слабкість, втрата працездатності, наявність періодів перебігу – початковий, розпалу та завершення (одужання або загибель).

(Правильна відповідь: E).

Г. Навчальні задачі 3-го рівня (нетипові задачі):

1. У приймальне відділення лікарні доставлено пацієнта після ДТП. Має місце травма середньої зони обличчя. Пацієнт при свідомості, дещо збуджений, шкірні покрови бліді, пульс 100 ударів на хвилину, АТ 100/60 мм рт ст, температура тіла нормальна. Після проведення рентгенологічного обстеження встановлено діагноз: травматичний перелом верхньої щелепи за Ле Фор II.

1. Поставте попередній діагноз.

2. Які додаткові відомості та клінічні дані необхідні для встановлення остаточного діагнозу?

3. Складіть план лікування.

(Відповідь: 1. Травматична хвороба, перелом верхньої щелепи за Ле Фор II. 2. Дані суб'єктивного та об'єктивного обстеження пацієнта, дані додаткових методів обстеження. 3. Консультація нейрохірурга для виключення ЗЧМТ. Репозиція, фіксація, іммобілізація уламків щелепи, медикаментозна терапія, ФТЛ).

2. До приймального відділення лікарні доставлено пацієнта, якого травмовано на виробництві. Пацієнт при свідомості, дещо збуджений, шкірні покрови бліді, пульс 110 ударів на хвилину, АТ 90/60 мм рт ст, температура тіла 35,6°C, дихання прискорене. Об'єктивно: асиметрія обличчя за рахунок сплюснення правої підочної ділянки. Носова кровотеча. При пальпації ушкодженої ділянки – біль та крепітація, наявність «сходинки» по нижньому краю правої орбіти. З анамнезу відомо, що у пацієнта хронічний риногенний гайморит, після отримання травми двічі було блювання. .

1. Поставте попередній діагноз.

2. Які додаткові відомості та клінічні дані необхідні для встановлення остаточного діагнозу?

3. Складіть план лікування.

4. Чи має значення наявність хронічного риногенного гаймориту для складання плану лікування та перебігу захворювання?

(Відповідь: 1. Травматична хвороба, перелом правої виличної кістки. 2. Дані суб'єктивного та об'єктивного обстеження пацієнта, дані додаткових методів обстеження. 3. Консультація

нейрохірурга для виключення ЗЧМТ. Репозиція, фіксація, іммобілізація уламків виличної кістки, медикаментозна терапія, ФТЛ. 4. Наявність хронічного риногенного гаймориту для складання плану лікування значення не має (якщо немає стадії загострення), перебіг захворювання може ускладнитись, якщо має місце перелом виличної кістки, що проникає у верхньощелепний синус).

3. У відділення щелепно-лицевої хірургії госпіталізовано пацієнтку В., яка напередодні увечері отримала вогнепальне поранення обличчя. Стан пацієнтки середньої важкості, свідомість сплутана, шкірні покрови бліді, пульс 130 ударів на хвилину, АТ 90/60 мм рт ст, температура тіла 35,4°C, дихання прискорене. Об'єктивно: асиметрія обличчя за рахунок сплюснення середньої зони обличчя. Кровотеча з носа та вух. При пальпації ушкодженої ділянки – біль та крепітація, наявність «сходинки» по нижньому краю правої та лівої орбіт, рухомість верхньої щелепи та кісток носа.

1. Поставте попередній діагноз.

2. Які додаткові відомості та клінічні дані необхідні для встановлення остаточного діагнозу?

3. Складіть план лікування.

(Відповідь: 1. Травматична хвороба, вогнепальний перелом верхньої щелепи за Ле Фор III (верхній тип). 2. Дані суб'єктивного та об'єктивного обстеження пацієнта, дані додаткових методів обстеження. 3. Консультація нейрохірурга для виключення ЗЧМТ. Репозиція, фіксація, іммобілізація уламків кісткових уламків, медикаментозна терапія, ФТЛ).

7. ЛІТЕРАТУРА.

1. Хірургічна стоматологія та щелепно-лицева хірургія: підручник; У 2т. – Т.2/В.О.Маланчук, І.П.Логвіненко, Т.О.Маланчук, О.Л.Ціленко – К.: ЛОГОС, 2011. – С. 5-9.

2. Неотложная диагностика и лечебная тактика в ургентной хирургии: учебное пособие для студ. мед. ВУЗов и врачей-интернов / под ред. В.Д.Шейко – Полтава, 2007. – С. 13-21, 26-28, 138-144.

3. Ускладнення травматичних пошкоджень щелепно-лицевої ділянки: навч.-метод. посіб. для студ. стомат. факульт. вищих мед. навч. закладів IV рівнів акредитації та інтернів-стоматологів / Рибалов О.В., Ахмеров В.Д. – Полтава: ТОВ «Фірма «Техсервіс»», 2011. – С. 75-79, 99-105.

Міністерство охорони здоров'я України
Вищий державний навчальний заклад України
«Українська медична стоматологічна академія»

«Затверджено»
на засіданні кафедри
хірургічної стоматології
та щелепно-лицевої хірургії
з пластичною та реконструктивною
хірургією голови та шиї

Завідувач кафедри

д. мед. н. Аветіков Д.С.



МЕТОДИЧНІ РЕКОМЕНДАЦІЇ
ДЛЯ САМОСТІЙНОЇ РОБОТИ СТУДЕНТІВ
ПІД ЧАС ПІДГОТОВКИ ДО ПРАКТИЧНОГО
(СЕМІНАРСЬКОГО) ЗАНЯТТЯ

Навчальна дисципліна	Хірургічна стоматологія
Модуль №	4
Змістовний модуль №	4
Тема заняття	Ранні ускладнення ушкоджень ЩЛД (синдром тривалого здавлення тканин обличчя). Медична допомога на місці травми, на етапах медичної евакуації. Супутні ускладнення пошкоджень ЩЛД (кровотеча, асфіксія, шок), їх профілактика. Медична допомога на місці травми, на етапах медичної евакуації.
Курс	IV
Факультет	Стоматологічний

1. АКТУАЛЬНІСТЬ ТЕМИ.

Знання загальної характеристики, клінічного перебігу, принципів діагностики та профілактики ускладнень травматичних пошкоджень щелепно-лицевої ділянки мають велике, а інколи визначальне значення при лікуванні потерпілих, що надає можливість лікарю суттєво знизити відсоток важких наслідків пошкоджень обличчя та підвищити якість життя пацієнтів.

2. КОНКРЕТНІ ЦІЛІ:

- 2.1. Аналізувати причини травматичних ушкоджень щелепно-лицевої ділянки та їх ускладнень .
- 2.2. Пояснювати особливості клінічного перебігу травматичних ушкоджень щелепно-лицевої ділянки та їх ускладнень.
- 2.3. Запропонувати методи діагностики травматичних пошкоджень щелепно-лицевої ділянки та їх ускладнень .
- 2.4. Класифікувати ускладнення травматичних ушкоджень щелепно-лицевої ділянки.
- 2.5. Трактувати особливості перебігу травматичних пошкоджень щелепно-лицевої ділянки та їх ускладнень.
- 2.6. Малювати схему організації лікування пацієнтів з ускладненнями травматичних пошкоджень щелепно-лицевої ділянки.
- 2.7. Проаналізувати принципи профілактики та лікування ускладнень травматичних пошкоджень щелепно-лицевої ділянки.
- 2.8. Скласти схему медикаментозної терапії поранених з ушкодженнями щелепно-лицевої ділянки та їх ускладненнями.

3. БАЗОВІ ЗНАННЯ, ВМІННЯ, НАВИЧКИ, НЕОБХІДНІ ДЛЯ ВИВЧЕННЯ ТЕМИ (МІЖДИСЦИПЛІНАРНА ІНТЕГРАЦІЯ)

Назви попередніх дисциплін	Отримані навички
1. Медицина катастроф.	Демонструвати організацію надання медичної допомоги щелепно-лицевим пораненим в структурі цивільної оборони
2. Топографічна анатомія та оперативна хірургія.	Застосовувати знання з хірургічної анатомії голови та шиї. Зобразити схематично методику оперативного втручання при наданні допомоги щелепно-лицевим пораненим. Демонструвати навички з накладання різних видів швів при наданні допомоги пораненим з травматичними ушкодженнями щелепно-лицевої локалізації.
3. Хірургічні хвороби	Описувати історію хвороби пораненого з травматичними ушкодженнями щелепно-лицевої локалізації. Демонструвати навички з проведення первинної хірургічної обробки ран щелепно-лицевої ділянки та шиї. Визначати стан, у якому перебуває поранений з травматичним ушкодженням щелепно-лицевої ділянки (травматичний шок, геморагічний шок та ін.). Визначити характер вогнепального поранення, оглянути та обстежити пораненого, визначити чергу та порядок надання медичної допомоги пораненому, порядок та чергу евакуації пораненого.

4. ЗАВДАННЯ ДЛЯ САМОСТІЙНОЇ РОБОТИ ПІД ЧАС ПІДГОТОВКИ ДО ЗАНЯТТЯ.

4.1. Перелік основних термінів, параметрів, характеристик, які повинен засвоїти студент при підготовці до заняття:

Термін	Визначення
1. Асфіксія (от др.-греч. ἀ- «без» та σφύξις – пульс, буквально – відсутність пульсу).	Це задуха, що обумовлена кисневим голодуванням та надлишком вуглекислоти в крові та тканинах, наприклад при стисканні дихальних шляхів ззовні (задушення), закриття їх просвіту набряком, падіння тиску та ін..
2. Кровотеча.	Це втрата крові з кровоносної системи. Кров може витікати з кровоносних судин всередину організму або назовні, або з

	природних отворів, таких як рот, ніс та ін., або через пошкодження шкіри.
3. Синдром тривалого здавлення (компаратмент-синдром, краш-синдром, травматичний токсикоз, синдром (тривалого) роздавлювання, компресійна травма, синдром роздавлювання)	Це стан, який виникає унаслідок тривалого порушення кровопоста-чання (ішемія) стиснутих м'яких тканин, токсикоз, який характеризується, крім місцевих, системними патологічними змінами у вигляді гіперкаліємії та ниркової недостатності. Зустрічається у потерпілих при землетрусах, завалах в шахтах, обвалах та ін.

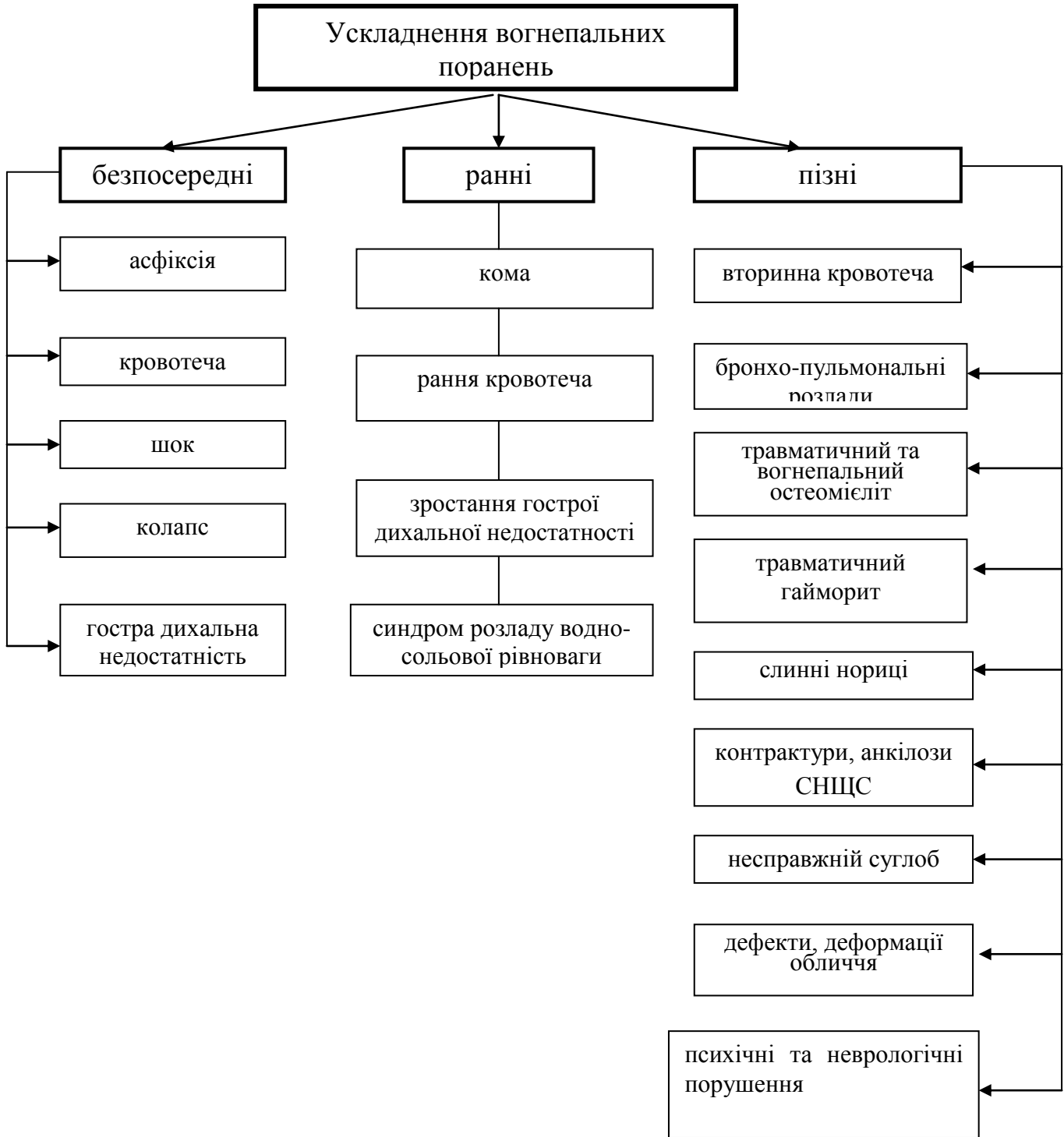
4.2. Теоретичні питання до заняття:

1. Анатомо-фізіологічні особливості щелепно-лицевої ділянки.
2. Статистика ранніх ускладнень травматичних пошкоджень щелепно-лицевої ділянки.
3. Класифікація ранніх ускладнень травматичних пошкоджень щелепно-лицевої ділянки.
4. Причини виникнення ранніх ускладнень травматичних пошкоджень щелепно-лицевої ділянки.
5. Клініка ранніх ускладнень травматичних пошкоджень щелепно-лицевої ділянки.
6. Невідкладна допомога та лікування ранніх ускладнень травматичних пошкоджень щелепно-лицевої ділянки.
7. Профілактика ранніх та пізніх ускладнень травматичних пошкоджень щелепно-лицевої ділянки.

4.3. Практичні роботи (завдання), які виконуються на занятті:

1. Обстежити пацієнта з ускладненнями травматичних пошкоджень щелепно-лицевої ділянки, встановити діагноз та призначити лікування.
2. Оформити медичну документацію.
3. Вміти провести первинну хірургічну обробку рани.
4. Надати невідкладну допомогу при ранніх ускладненнях травматичних пошкоджень щелепно-лицевої ділянки.

5.3 МІСТ ТЕМИ:



Класифікація ускладнень пошкоджень щелепно-лищевої ділянки

Ускладнення вогнепальних поранень бувають: безпосередні; ранні; пізні. **Безпосередні ускладнення** – асфіксія, кровотеча, шок, колапс, гостра дихальна недостатність (ГДН). **Ранні ускладнення** – зростання гострої дихальної недостатності, кома, синдром розладу водно-сольової рівноваги, рання кровотеча. **Пізні ускладнення** – вторинна кровотеча, бронхопульмональні розлади, травматичний та вогнепальний остеомієліт, травматичний гайморит, слинні нориці, контрактури та анкілози СНЩС, несправжній суглоб, дефекти та деформації обличчя, психічні та неврологічні порушення.

Синдром тривалого здавлення тканин (синоніми: компартмент-синдром, краш-синдром, травматичний токсикоз, синдром (тривалого) роздавлювання, компресійна травма, синдром розчавлення, епонім: синдром Байуотерса ([англ.](#) Buwaters)) – який виникає унаслідок тривалого порушення кровопостачання (ішемія) здавлених м'яких тканин; **токсикоз**, який характеризується, крім місцевих, системними патологічними змінами у вигляді **гіперкаліємії** та ниркової недостатності. Зустрічається у постраждалих при землетрусах, завалах в шахтах, обвалах та ін.

Вважають, що при синдромі тривалого здавлення тканин відбувається всмоктування токсичних продуктів з розчавлених м'язів. Встановлено, що ушкоджена м'язова тканина втрачає 75 % міоглобіну, 70% - креатініну, 66% - калія, 75 % фосфору. Після звільнення від здавлювання ці речовини поступають в кровоносне русло, виникає ацидоз, важкі загальні та, у першу чергу, геодинамічні розлади. Слід підкреслити, що клінічні прояви виникають лише після усунення фактору здавлення.

Відбувається глибокий некроз тканин, який призводить до самоотруєння організму продуктами розпаду тканин та важкому стану постраждалого.

Клінічна картина. Після вивільнення від здавлення, як правило, розвивається шок. Починаючи з 3-4-ї доби, проявляються місцеві симптоми: щільний набряк, блідість, порушення функції ураженої ділянки та ниркова недостатність, олігурія, що переходить в анурію. Через те, що у перші дні захворювання симптоми не виражені, інколи проводять лікування, яке малоефективне та запізнилося.

Особливою формою краш-синдрому є позиційне здавлення – здавлення частини тіла при довготривалому сні в стані алкогольного (наркотичного) сп'яніння або у непритомному стані. Ранні симптоми стерті, на 3-4-у добу починаються гострі клінічні прояви, розвивається гостра ниркова недостатність.

Клінічні форми:

1. Легка – виникає у випадках, коли тривалість здавлення тканин не перевищує 4 годин.
2. Середня – здавлення, як правило, ділянки тканин триває 6 годин. У більшості випадків немає виражених гемодинамічних розладів, а функція нирок страждає порівняно мало.
3. Важка форма виникає унаслідок здавлення значної ділянки тканин впродовж 7-8 годин. Чітко проявляється симптоматика ниркової недостатності та гемодинамічні розлади.
4. Украй важка форма розвивається, коли здавлено значну ділянку тканин (наприклад дві кінцівки) понад 6 годин та більше. Потерпілі гинуть від гострої ниркової недостатності впродовж перших 2-3 діб.

Лікування. На місці обов'язково накладається джгут на здавлену ділянку (за можливістю) вище ураженого місця, іммобілізація ураженого органу, холод на пошкоджену ділянку. Подальше лікування направлено на відновлення кровообігу в пошкодженій ділянці (реперфузію), боротьбу з токсемією, гострою нирковою недостатністю. З хірургічних методів лікування застосовують некректомію, у важких випадках проводять ампутацію (часткову або повну) ураженого органу. Прогноз при розвитку гострої ниркової недостатності несприятливий.

При правильному та своєчасному лікуванні на 10-12 добу явища ниркової недостатності поступово зникають. У подальшому набряк і болі в ураженій ділянці повільно зменшуються та наприкінці першого місяця лікування повністю зникають.

Повне відновлення функції ураженого органу буває не завжди, що обумовлено пошкодженням нервових стовбурів та м'язової тканини. З часом більша частина м'язових волокон гине, заміщуючись сполучною тканиною, що призводить до розвитку атрофії.

Клініка та лікування ускладнень поранень щелепно-лицевої ділянки
(за Г.М. Іващенко)

Форма асфіксії	Відсоток	Патогенез	Допомога
Дислокаційна	40	Зміщення язика, відламків нижньої щелепи, тиск відірваної верхньої щелепи	Прошивання, фіксація язика у правильному положенні, репозиція та фіксація відламків нижньої та верхньої щелеп
Обтураційна	29	Закриття верхніх дихальних шляхів стороннім тілом, кров'яним згустком	Видалення стороннього тіла, тромбу, а при неможливості – трахеотомія, трахеостомія
Стенотична	23	Стиснення трахеї набряком, гематомою шиї	Конікотомія, трахеотомія.
Клапанна	5	Закриття входу у гортань клаптем м'яких тканин з м'якого піднебіння, язика тощо	Підшиття звисаючого клаптя або його відсікання. Фіксація клаптя шиною з утримуючою площиною.
Аспіраційна	3	Аспірація крові, блювотних мас	Відсмоктування вмісту дихальних шляхів за допомогою апарату або гумової трубки, яка введена у трахею.

Кровотечі можуть бути первинними (у момент травми) та вторинними (ранні та пізні).

Ранні кровотечі виникають при відриві тромбу при транспортуванні пораненого або внаслідок розриву судин при відсутності надійної транспортної іммобілізації відламків щелеп у перші 24-48 годин після травми.

Пізні кровотечі виникають унаслідок гнійного розплавлення тромбу або стінки частково пошкодженої судини через 7-14 діб або внаслідок ерозії судини через 3-4 тижня. Пізні кровотечі виникають раптово, частіше вночі, вони профузні, небезпечні для життя пораненого. За кілька годин до кровотечі можна помітити провісники: сукровицю із рани, появу болю у глибини рани, набряку або його збільшення.

Перша допомога: тампонада рани; накладання пов'язки, що давить; пальцеве притискання судин при невеликих кровотечах із гілок а. carotis externa.

Лікарська допомога: Кровотеча може бути зупинена перев'язкою судини в рані, накладанням кровоспинного затискача на судину, що кровить, або перев'язкою на протязі. Перев'язку судин на протязі проводять при пораненнях великих гілок а. carotis externa (зовнішня сонна артерія).

Перев'язка а. carotis externa

Поранений лежить на спині з підкладеним під лопатки валиком з повернутою у другий бік головою. Після асептичної обробки операційної ділянки, проведення місцевої інфільтраційної анестезії, роблять розтин по передньому краю m. sternocleidomastoideus довжиною 8-10 см. Здійснюють пошарове розсічення шкіри, підшкірної клітковини, поверхневої фасції та розтинають передню стінку піхви грудниноключичнососкоподібного м'язу і тупим гачком відтягують м'яз зовні, завдяки чому стає видною задня стінка піхви, яку теж розтинають разом із третьою фасцією шиї. Змішують у бік венозні судини та під'язиковий нерв, розтинають фасціальне ложе загальної сонної артерії. Між загальною сонною артерією та внутрішньою яремною веною розташований блукаючий нерв, який слід виділити. Потім по загальній сонній артерії доходять до її біфуркації на рівні щитовидного хряща. Зовнішня сонна артерія розташована медіально і зовні, на шиї віддає великі гілки. Внутрішня сонна артерія гілок немає.

Після відділення зовнішньої сонної артерії від внутрішньої яремної вени і блукаючого нерва під неї збоку внутрішньої яремної вени підводять дві шовкові лігатури, які зав'язують на відстані 1 см одна від одної між верхньою щитовидною та язиковою артеріями. Перед тим, як

зав'язати лігатури, необхідно притиснути зовнішню сонну артерію і переконатися у відсутності пульсації поверхневої скроневої артерії з цього ж боку.

Таким чином, перев'язку зовнішньої сонної артерії виконують при неможливості перев'язати гілку цієї артерії у рані, при кровотечах із крилоподібного сплетіння (при його гнійному розплавленні).

Перев'язка загальної сонної артерії разом із внутрішньою яремною веною небажана, бо у 40-75 % випадків (дані різних авторів) виникають тяжкі ускладнення з боку головного мозку.

Перев'язку язикової артерії виконують у трикутнику Пирогова, а лицевої артерії – біля переднього краю жувального м'язу за допомогою розтину у підщелепної ділянці.

Травматичний шок – різке пригнічення усіх життєво-важливих функцій організму у відповідь на дію надмірно травмуючого фактора. Після короткої фази збудження ЦНС впадає у стан гальмування, що проявляється: порушенням центральної гемодинаміки – різким спадом артеріального тиску, серцевої діяльності, гіповолемією; порушенням мікроциркуляції – зменшується в'язкість крові, що веде до стазу і тромбозу; порушенням транскapілярного кровообігу – розвивається набряк тканин і порушується кисневий обмін, що веде до тканинної гіпоксії.

При пошкодженнях щелепно-лицевої ділянки шок також може бути гіповолемічним (внаслідок втрати крові).

Допомога: 1) зігрівання пораненого, в тому числі шляхом прийому перорально спирту, та знеболення – 1-2 мл 1 % розчину промедолу внутрішньом'язеве чи внутрішньовенне крапельне на 200 мл 0,5 % розчину новокаїну, новокаїнові блокади;

2) відновлення прохідності дихальних шляхів та оксигенотерапія;

3) компенсація плазмовтрати внаслідок централізації кровообігу під контролем центрального венозного тиску (у нормі 70-130 мм рт.ст.) та діурезу (у час повинно виділятися 50-60 мл сечі) шляхом внутрішньовенне крапельного вливання реополіглокіну, розчину Рінгера з гепаріном (t^0 розчинів 37⁰);

4) відновлення судинного тонуусу – внутрішньовенне крапельно 1 мл 0,1% розчину норадреналіну у 200 мл фізіологічного розчину, а при недостатньому ефекті вазоконстрикторів додають кортикостероїди – 125 мг гідрокортизону або 60-90 мг преднізолону;

5) корекція кислотно-лужної рівноваги – внутрішньовенне крапельно 60-120 мг 4 % розчину бікарбонату натрію (бажано під контролем відповідних показників).

Профілактика виникнення асфіксії та ГДН.

Профілактикою виникнення дислокаційної асфіксії, що розвивається внаслідок зміщення відламків щелеп, є надання тілу постраждалого положення обличчям донизу або на бік та накладання стандартної шини для тимчасової іммобілізації відламків щелеп. Постраждалих, що знаходяться в непритомному стані, евакуюють у положенні на бoku, а осіб, що не втратили свідомість – у положенні напівсидячи чи напівлежачи.

Профілактика обтураційної та аспіраційної асфіксії передбачає звільнення дихальних шляхів від сторонніх тіл, крові, блювотних мас.

Профілактика виникнення стенотичної асфіксії при перших ознаках гострої дихальної недостатності включає проведення протинабрякової терапії, якщо є кровотеча на шиї, то треба перев'язати судину, що кровить, та видалити кров з задніх ділянок гортані. Якщо ж ці заходи неефективні, то необхідна конікотомія або трахеотомія.

Профілактика зростання клапанної асфіксії – конікотомія або трахеотомія.

Профілактика зростання дихальної недостатності – звільнення порожнини рота і носу від блювотних мас, інсуфляція кисню.

Профілактика виникнення вторинних пізніх кровотеч: своєчасна вичерпна хірургічна обробка ураженої ділянки, застосування антибактеріальних засобів. Усі хворі з провісниками вторинної кровотечі знаходяться під особливим наглядом.

6. МАТЕРІАЛИ ДЛЯ САМОКОНТРОЛЮ:

А. Завдання для самоконтролю(таблиці, схеми, малюнки, графіки):

1. Оберіть способи надання невідкладної допомоги при асфіксії.

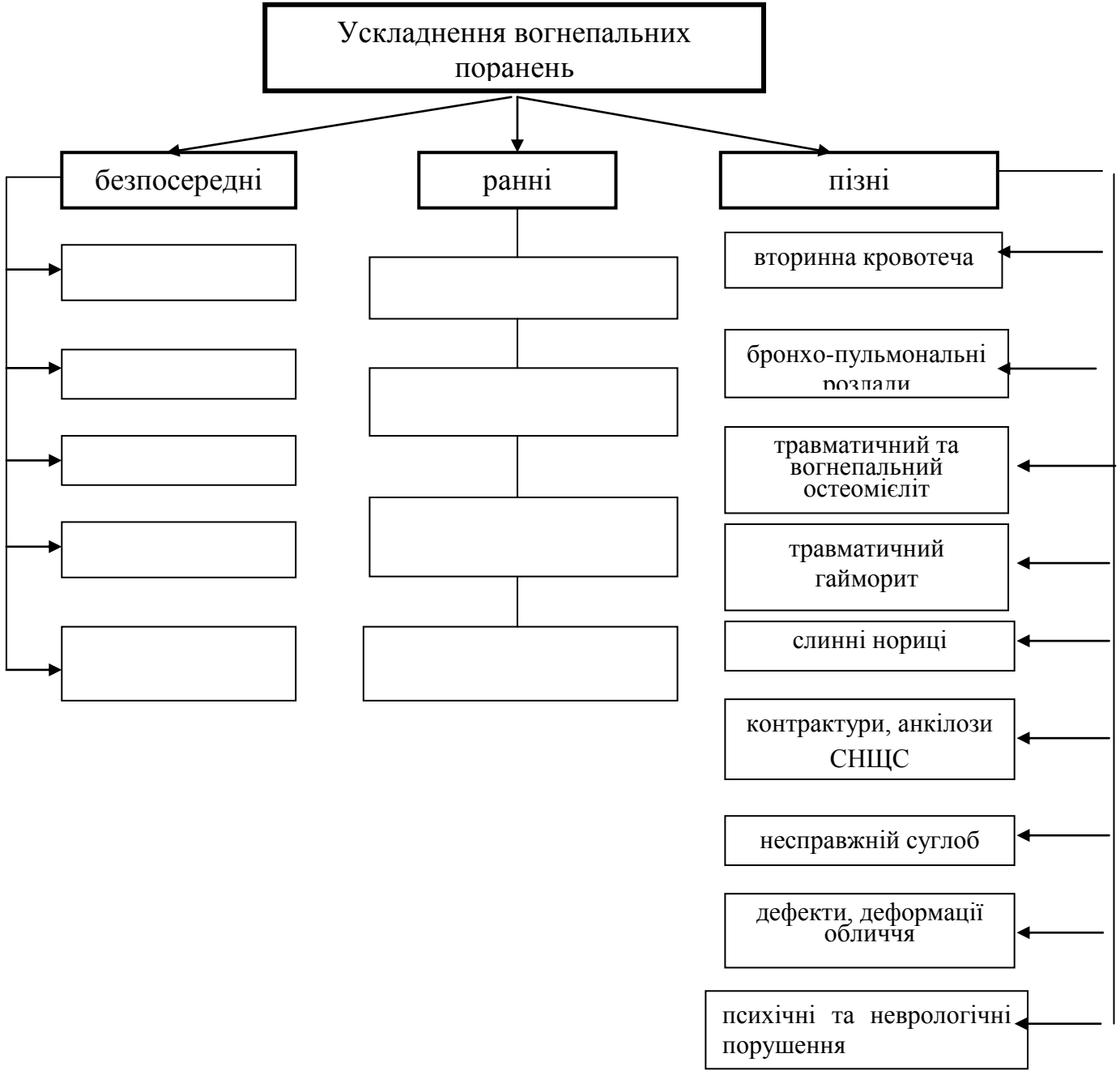
Дислокаційна	Видалення чужорідного тіла
Обтураційна	Фіксація язика
Стенотична	Трахеотомія
Клапанна	Відсмоктування рідини

Аспіраційна	Підшивання клаптя м'яких тканин
-------------	---------------------------------

2. Оберіть методи зупинки кровотечі.

Тимчасові методи	Постійні методи
пальцеве притискання артерії	перев'язка судини в рані
Коагуляція судини (електрокоагуляція, лазерна або хімічною речовиною)	тампонада рани
накладання стисної пов'язки	прошивання судини в рані
накладання джгута на уражену половину шиї	прошивання судини на протязі
накладання на судину затискача в рані	емболізація штучними тромбами

3. Заповніть графі



Б. Задачі для самоконтролю:

1. Чоловік 20 років отримав удар в ділянку підборіддя. Свідомість не втрачав. Загальний стан – задовільний. Під час огляду – асиметрія обличчя за рахунок набряку та гематом в обох під нижньощелепних ділянках. Визначається значна болісність у нижній щелепі під час пальпації. Позитивний симптом навантаження в ділянці 44, 43 і 34,35 зубів. Відкриття рота обмежене до 2 см. Має місце розрив слизової оболонки порожнини рота в ділянці 44, 43 і 34,35 зубів. Прикус – порушений. Який тип асфіксії може розвинутися у цього хворого?

(Відповідь: дислокаційна асфіксія).

2. Хворий доставлений на медичний пункт полку з кульовим пораненням м'яких тканин нижньої третини обличчя, уламковим переломом нижньої щелепи в ментальному відділі, явищами дислокаційної асфіксії. Яким має бути метод усунення асфіксії у хворого.

(Відповідь: прошивання або фіксація язика шпилькою у правильному положенні, репозиція та фіксація кісткових уламків нижньої щелепи).

3. До приймального відділення лікарні доставлено потерпілу з виробничою травмою. Травму отримала майже годину тому. Має місце значне роздавлювання тканин в ділянці правого кута рота та масивна кровотеча з порожнини рота. При огляді знайдено глибоку рвану рану на правій боковій поверхні язика на 2,5-3 см. Якою має бути тактика лікаря?

(Відповідь: провести первинну хірургічну обробку рани з глибоким глухим прошиванням рани на правій боковій поверхні язика).

В. Матеріали для тестового контролю. Тестові завдання з одиничною правильною відповіддю (α = Π):

1. Що належить до ранніх ускладнень при травмі щелепно-лицевої ділянки:

- A. вторинна кровотеча;
- B. травматичний остеомієліт;
- C. травматичний шок;
- D. слинні нориці;
- E. травматичний гайморит.

(Правильна відповідь: C)

2. Методи тимчасової зупинки кровотечі при паренхіматозних кровотечах:

- A. притискання загальної сонної артерії пальцем чи за допомогою затискача Аржанцева;
- B. прошивання судин в рані;
- C. накладання кровоспинних затискачів на пошкодженні судини в рані;
- D. накладання пов'язки, що давить, на обличчя, холод на обличчя та шию;
- E. накладання асептичної пов'язки.

(Правильна відповідь: C)

3. У пораненого значний набряк м'яких тканин і гематома з поширенням на шию і дно порожнини рота, загроза розвитку стеноїчної асфіксії. Який вид допомоги потрібний?

- A. проведення трахеотомії;
- B. уведення лобеліну;
- C. проведення медикаментозної симптоматичної терапії;
- D. фіксація язика;
- E. проведення первинної хірургічної обробки рани.

(Правильна відповідь: A)

Г. Навчальні задачі 3-го рівня (нетипові задачі):

1. У жінки, 30 років, через дві години після ДТП шкірні покриви бліді, на обличчі краплини поту. Дихання переривчасте, утруднене, пульс 120 на хвилину, м'який, АТ 70/50 мм рт.ст., рана правої щічної ділянки, що проникає у порожнину рота. Потерпіла перебуває в положенні на спині із закинutoю головою. При огляді виявлений перелом нижньої щелепи в ділянці правого кута та розрив слизової оболонки правої щоки.

1. Який тип асфіксії розвивається у потерпілої?
2. Поставте попередній діагноз.
3. Якою має бути тактика лікаря?

(Відповідь: 1. У пацієнтки розвивається клапанна асфіксія. 2. Травматичний перелом правого кута нижньої щелепи. Поранення м'яких тканин правої щічної ділянки. Клапанна асфіксія. 3. Провести суб'єктивне та об'єктивне обстеження пацієнтки, рентгенологічне дослідження (рентгенограма нижньої щелепи оглядова та у правій боковій проекції), лабораторна

діагностика, консультація нейрохірурга (для підтвердження або виключення ЗЧМТ), проведення ПХО з остаточною зупинкою кровотечі та відсіченням або прошиванням клаптя слизової оболонки).

2. Пацієнт, 25 років, 4 години тому отримав проникне вогнепальне поранення лівої привушно-жувальної ділянки та привушної слинної залози. Свідомість пацієнта сплутана. Шкірні покриви бліді, дихання прискорене. АТ 90/60 мм рт.ст. Рана зяє. Має місце значна кровотеча яскраво-червоною кров'ю. У пацієнта не закривається ліве око, опущений лівий кут рота.

1. Чим зумовлено зяяння рани?

2. Чому у пацієнта не закривається око та опущений кут рота?

3. Який метод зупинки кровотечі слід застосувати?

(Відповідь: 1. Наявністю мімічних м'язів. 2. Унаслідок пошкодження лівого лицевого нерва. 3. Перев'язка або прошивання судини в рані).

3. У пацієнта різана рана бокової поверхні спинки язика унаслідок травми сепараційним диском. Шкірні покриви бліді, дихання утруднене унаслідок потрапляння крові в дихальні шляхи.

1. Який вид асфіксії розвивається у пацієнта?

2. Якою має бути тактика лікаря у цьому випадку?

(Відповідь: 1. Аспіраційна асфіксія. 2. Глибоке глухе прошивання рани).

7. ЛІТЕРАТУРА.

1. Хірургічна стоматологія та щелепно-лицева хірургія: підручник; У 2т. – Т.2/В.О.Маланчук, І.П.Логвіненко, Т.О.Маланчук, О.Л.Ціленко – К.: ЛОГОС, 2011. – С. 13-20, 116-121.

2. Рузин Г.П. Краткий курс лекций по хирургической стоматологии и челюстно-лицевой хирургии / Геннадий Петрович Рузин – Киев: «Книга плюс», 2006 – С. 130-134.

3. Клиническая оперативная челюстно-лицевая хирургия: Руководство для врачей / Под ред. проф. В.Н.Балина и проф. Н.М.Александрова. 4-е изд., доп. и испр. – СПб.: СпецЛит, 2005. – С. 547.

5. Щелепно-лицева хірургія: підручник / О.О.Тімофєєв. – К.: ВСВ «Медицина», 2011. – С. 380-386.

6. Стоматологія надзвичайних ситуацій з курсом військової стоматології: [підруч. Для студентів ВМНЗ III-IV рівнів акредитації] / Г.П.Рузін, В.П.Голік, О.В.Рибалов, С.Г.Демяник. – Харків: Торнадо, 2006. – С. 111-115, 162-164.

7. Неотложная диагностика и лечебная тактика в ургентной хирургии: учебное пособие для студ. мед. ВУЗов и врачей-интернов / под ред. В.Д.Шейко – Полтава, 2007. – С. 45-56.

8. Ускладнення травматичних пошкоджень щелепно-лицевої ділянки: навч.-метод. посіб. для студ. стомат. факульт. вищих мед. навч. закладів IV рівнів акредитації та інтернів-стоматологів / Рибалов О.В., Ахмеров В.Д. – Полтава: ТОВ «Фірма «Техсервіс»», 2011. – С. 10, 11-18, 75-79, 80-83.

Міністерство охорони здоров'я України
Вищий державний навчальний заклад України
«Українська медична стоматологічна академія»

«Затверджено»
на засіданні кафедри
хірургічної стоматології
та щелепно-лицевої хірургії
з пластичною та реконструктивною
хірургією голови та шиї

Завідувач кафедри

д. мед. н. Аветіков Д.С.



МЕТОДИЧНІ РЕКОМЕНДАЦІЇ
ДЛЯ САМОСТІЙНОЇ РОБОТИ СТУДЕНТІВ
ПІД ЧАС ПІДГОТОВКИ ДО ПРАКТИЧНОГО
(СЕМІНАРСЬКОГО) ЗАНЯТТЯ

Навчальна дисципліна	Хірургічна стоматологія
Модуль №	4
Змістовний модуль №	4
Тема заняття	Вивихи і переломи зуба. Переломи альвеолярного відростку. Статистика, класифікація, клініка, діагностика, методи лікування.
Курс	IV
Факультет	Стоматологічний

1. АКТУАЛЬНІСТЬ ТЕМИ.

Пошкодження зубів, альвеолярного відростку в практичній діяльності хірурга-стоматолога спостерігаються досить часто. Диференційна діагностика цих станів між собою та іншими травматичними ушкодженнями іноді являє собою знання клінічної та рентгенологічної картини таких ушкоджень.

2. КОНКРЕТНІ ЦІЛІ:

1. Аналізувати результати клінічних обстежень хворих з вивихами і переломами зубів, переломами альвеолярного відростку.
2. Запропонувати план лікування хворих з вивихами і переломами зубів, переломами альвеолярного відростку.
3. Класифікувати різні види вивихів і переломів зубів, переломів альвеолярного відростку.
4. Вміти виділяти основні клінічні прояви при вивихах і переломах зубів, переломах альвеолярного відростку.
5. Оволодіти навичками діагностики при вивихах і переломах зубів, переломах альвеолярного відростку.
6. Оволодіти навичками лікування вивихів і переломів зубів, переломів альвеолярного відростку.
7. Вміти організувати лікування поранених з вивихами та переломами зубів, переломами альвеолярного відростку на етапах медичної евакуації.

3. БАЗОВІ ЗНАННЯ, ВМІННЯ, НАВИЧКИ, НЕОБХІДНІ ДЛЯ ВИВЧЕННЯ ТЕМИ (міждисциплінарна інтеграція)

Назви попередніх дисциплін	Отримані навички
Топографічна анатомія.	Визначити ділянку пошкодження щелепно-лицевої локалізації.
Пропедевтика терапевтичної стоматології	Диференціювати зуби змінного та постійного прикусу. Володіти методиками пломбування кореневих каналів та вміти відновити дефект коронки зуба.
Пропедевтика хірургічної стоматології.	Володіти методами загального та місцевого знеболення.
Ортопедична стоматологія	Виготовити гладку дротяну шину та накласти її.
Загальна хірургія	Обробити руки та операційне поле.
Пропедевтика внутрішніх хвороб.	Застосовувати схему обстеження хворого, описувати історію хвороби.
Внутрішні хвороби	Надати невідкладну допомогу
Рентгенологія	Читати і тлумачити рентгенограми.
Спеціальна військова підготовка	Оформлювати первинну медичну картку пораненого.
Медицина катастроф	Організувати надання першої медичної, долікарської та першої лікарської допомоги пораненим на етапах медичної евакуації.
Військово-польова хірургія	Визначити характер травми зубів та альвеолярного відростку, оглянути та обстежити постраждалого, визначити чергу та порядок надання медичної допомоги пораненому, порядок та чергу евакуації пораненого.

4. ЗАВДАННЯ ДЛЯ САМОСТІЙНОЇ РОБОТИ ПІД ЧАС ПІДГОТОВКИ ДО ЗАНЯТТЯ.

4.1. Перелік основних термінів, параметрів, характеристик, які повинен засвоїти студент при підготовці до заняття:

Термін	Визначення
Вивих зуба	Це насильницьке зміщення зуба з пошкодженням періодонта.
Перелом зуба	Це порушення цілісності твердих тканин зуба
Перелом альвеолярного відростку	Це порушення цілісності твердих тканин альвеолярного відростку щелеп

Теоретичні питання до заняття:

1. Дати визначення поняття «Вивих зуба».
2. Класифікація вивихів зуба.
3. Клінічна картина вивиху зуба.
4. Методи лікування вивиху зуба.
5. Класифікація переломів зуба.
6. Клінічна картина переломів зубів.
7. Методи лікування переломів зубів.
8. Методи лікування вивихів зуба.
9. Клініка і діагностика перелому альвеолярного відростка.
10. Методи лікування перелому альвеолярного відростка.

Практичні роботи (завдання), які виконуються на занятті:

1. Обрати необхідний інструментарій для обстеження хворого з вивихом чи переломом зуба, переломом альвеолярного відростку.
2. Обрати необхідний інструментарій для репозиції зуба.
3. Виготовити гладку шину-скобу.
4. Заповнити медичну документацію хворого з вивихом чи переломом зуба, переломом альвеолярного відростку.

5. ЗМІСТ ТЕМИ:

В останнє десятиріччя повсюдно відзначається ріст чисельності побутового, транспортного травматизму, травматизму пов'язаного із застосуванням різного роду вогнепальної бойової й саморобної зброї. При цьому відсоток ушкоджень щелепно-лицьової області збільшився з 10-15 до 30-40%. Все це обумовлює актуальність лекції й мотивоване вивчення студентами питань клініки, діагностики й лікування потерпілих із щелепно-лицьовою травмою.

Ушкодження зубів - найбільш частий вид ушкоджень щелепно-лицьової області стосовно інших видів ушкоджень щелепно-лицьової області.

Травмі більшою мірою піддаються фронтальні зуби верхньої й рідше нижньої щелепи.

Ікла й моляри при забиттях, падіннях, ударах піддаються травмі надзвичайно рідко. Звичайно ці зуби ушкоджуються при насильницькому відкриванні рота в момент наркозу або при упорі на ці зуби під час видалення сусідніх зубів.

Класифікація ушкоджень зубів, запропонована клінікою стоматології дитячого віку ММСІ

I Забиття зуба (без ушкодження або з ушкодженням судинного пучка).

II Вивих зуба:

1. Неповний (без ушкодження або з ушкодженням судинно-нервового пучка).
2. Впроваджений (вбитий).
3. Повний.

III Перелом зуба:

1. Коронки.
2. Шийки зуба.
3. Кореня зуба.

IV. Травма зубного зачатка.

V. Дентоальвеолярні ушкодження.

Забиття зуба – найбільш легкий вид травми – часто супроводжується крововиливом у періодонт і пульпу за рахунок розриву окремих кровоносних судин або судинно-нервового пучка.

У перші години після забиття виникають симптоми гострого травматичного періодонтиту, хоча положення зуба в лунці не міняється. Іноді спостерігається фарбування коронки зуба в рожевий колір у результаті крововиливу в пульпову камеру. Якщо життєздатність пульпи збережена, то фарбування зуба поступово зникає й відновлюється нормальна електробудливість пульпи.

Травма зуба з несформованим коренем може призупинити подальший розвиток кореня зуба. Некроз пульпи, що виник у результаті травми, надалі може привести до хронічного періодонтиту.

Лікування забитого зуба при збереженій пульпі полягає в створенні спокою періодонта. Для цього тимчасово виключається з раціону тверда їжа.

При потемнінні коронки в результаті некрозу пульпи зуб варто трепанувати. Після пломбування каналу робиться відбілювання коронки гідроперитом.

Вивих зуба – супроводжується розривом волокон періодонта на більшому або меншому протязі. При цьому відзначаються зсуви зуба в лунці і його значна рухливість, іноді вбивання.

Розрізняють вивих повний і неповний; залежно від розмірів ушкодження періодонта. У зв'язку із цим корінь зуба може частково залишатися в лунці або повністю зміщатися за її межі.

Прикладом повного вивиху може служити видалення зуба.

При вивихах зубів відзначаються скарги на зміну положення зуба, ниючу біль, біль при дотику до зуба. Прийом їжі буває утруднений або неможливий. Пульпа зуба при вивихах гине не завжди.

Рентгенологічно при вивихах визначається зміна ширини періодонтальної щілини й у деяких випадках проекційне вкорочення довжини зуба. Корінь вбитого зуба на рентгенограмах виглядає довше сусідніх зубів, якщо цей зсув відбувся по вертикалі. Періодонтальна щілина при вбитому вивиху зникає.

Вбитий молочний зуб може ушкодити фолікул постійного.

Реакцію судинно-нервового пучка на травматичний вплив не завжди з достатнім ступенем вірогідності можна визначити одонтодіагностом у перші 2 - 3 дні.

При відсутності виражених клінічних симптомів вивиху зуба необхідно лікарське спостереження протягом 3 - 4 тижнів. Цей період часу потрібний для репаративних процесів у пульпі й в ушкодженному періодонті.

У випадках зсуву зубів стосовно лунки необхідно в першу чергу додати зубу колишнє положення, тобто зробити репозицію. Це втручання вимагає місцевого знеболювання й проводиться або пальцями, або щипцями для видалення зубів.

Репонований зуб необхідно добре фіксувати в лунці в правильному положенні.

Ще один тактичний прийом у лікуванні вивихів зубів - це реплантація. Вона робиться в різний термін після травми, але не пізніше 72 годин. Перед операцією реплантації пацієнтові необхідно ввести протиправцеву сироватку.

Однією з важливих умов приживлення реплантованого зуба є його гарна фіксація.

Методи фіксації репонованих і реплантованих зубів.

1) Лігатурні вісімкоподібні пов'язки.

2) Гладка-шина-скоба, фіксована лігатурним дротом.

Їх можна виготовляти з швидкотвердіючий пластмаси в хірургічному відділенні або за всіма правилами в ортопедичному відділенні.

Шинування швидкотвердіючими пластмасами гірше, тому що вони:

1) шорсткі - додаткова травма слизуватих оболонок;

2) багато мономера - робить токсичну дію на слизуваті оболонки й на організм пацієнта;

3) надлишки пластмаси, не прибрані вчасно під час формування шини, заважають язикові, піднебінню, губам - пролежні.

Переломи зубів - можуть спостерігатися в області коронки (без ушкодження або з ушкодженням пульпи), шийки або кореня. Переломи в області шийки й особливо в області кореня вірогідно можуть діагностуватися лише рентгенологічно.

Переломи зубів бувають поперечними, поздовжніми й косими.

Переломи коронки постійного зуба в межах емалі вимагають косметичного відновлення її за допомогою вкладок або коронок.

При відламі частини коронки із близьким розташуванням пульпи бажано на поверхню відламу накласти гідроокис кальцію, резорцин-тимолову пасту, кальцин або кальцемін, що сприяють утворенню вторинного дентину. Для кращої фіксації лікувальних засобів і обмеженню травми пульпи на зуб надягають пластмасову коронку - ковпачок.

Через 8 - 12 місяців дефект коронки можна усунути реставрацією або постійною коронкою.

При травмі зуба, що супроводжується оголенням пульпи застосовують два методи лікування:

1) біологічний метод збереження пульпи;

2) екстирпацію пульпи з наступним пломбуванням каналу кореня. Коронки в такому випадку відновлюються вкладкою зі штифтом. При отломе коронки постійного зуба бажано зберегти корінь, що після лікування використовується під штифтовий зуб.

При переломах кореня зуба залежно від рівня можна застосувати видалення зуба (середня третина), операцію резекції верхівки кореня (верхня третина), депульпувати зуб (перелом близько до шийки), або не робити ніяких маніпуляцій (перелом верхівки кореня без ушкодження судинно-нервового пучка).

Поздовжні переломи зуба, що проходять через вісь, є абсолютним показанням до видалення його.

Варто пам'ятати, що приблизно 75% ушкоджень фронтальних зубів сполучаються із частковими переломами альвеолярного відростка. До всіх переломів кісток лицьового кістяка переломи альвеолярного відростка становлять 50%.

Переломи альвеолярного відростка частіше зустрічаються на верхній щелепі. Значні його ушкодження нерідко супроводжуються вивихом відразу декількох зубів або їх переломами.

У дітей більшою мірою, чим у дорослих, спостерігаються розриви слизуватої оболонки, кровотечі, набряки.

Іноді альвеолярний відросток відривається разом з м'якими тканинами, а нерідко навпаки, утримується ними.

У всіх випадках переломів альвеолярних відростків щелеп спостерігається рухливість уламків і різного ступеня порушенням прикусу.

Лікування при переломах альвеолярних відростків полягає у фіксації обломків шинами з алюмінієвого або сталевго дроту (гладкими; з похилою площиною; бимаксильярними із зачіпними гачками) або шинами-капами.

6. МАТЕРІАЛИ ДЛЯ САМОКОНТРОЛЮ:

А. Завдання для самоконтролю

№ п/п	Основні завдання. Вивчити.	Вказівки
1.	Етіологія травм зубів та альвеолярного відростку	Перелічіть етіологічні фактори, що сприяють виникненню травми.
2.	Класифікація вогнепальних та невогнепальних травм зубів та альвеолярного відростку	Навести класифікації вогнепальних та невогнепальних травм зубів та альвеолярного відростку
3.	Клінічні перебіг вогнепальних та невогнепальних травм зубів та альвеолярного відростку	Перелічити клінічні прояви, що супроводжують вогнепальні та невогнепальні травми зубів та альвеолярного відростку .
4.	Перша медична допомога при вогнепальних та невогнепальних травмах зубів та альвеолярного відростку	Навести схеми лікувальних заходів при першій медичній допомозі.
6.	Перша лікарська допомога при лікуванні вогнепальних та невогнепальних травмах зубів та альвеолярного відростку	Навести схеми лікувальних заходів при першій лікарській допомозі.
7.	Кваліфікована допомога при лікуванні вогнепальних та невогнепальних травмах зубів та альвеолярного відростку	Навести схеми лікувальних заходів при кваліфікованому лікуванні даної травми.
8.	Спеціалізована допомога при лікуванні вогнепальних та невогнепальних травмах зубів та альвеолярного відростку	Навести схеми лікувальних заходів при спеціалізованому лікуванні даної травми.

Б. Задачі для самоконтролю:

1. У клініку звернувся хворий 25 років з повним вивихом 12 зуба. Пацієнтові показана реплантація зуба, але реплантація зуба при вивиху проводиться у тому випадку, якщо:
(Відповідь: збережена цілісність усіх стінок лунки зуба)

2. У клініку звернувся пацієнт 23 років з травматичним переломом кореня 22 зуби. Яка має бути лікувальна тактика лікаря-стоматолога? (Відповідь: видалення 22 зуби)

3. У клініку звернувся пацієнт 33 років з травматичним повним переломом альвеолярного відростка. Де проходить лінія перелому? (Відповідь: лінія перелому проходить через усю товщу альвеолярного відростка)

В. Матеріали для тестового контролю. Тестові завдання з однією правильною відповіддю:

1. Який тип зрощення зуба і лунки не зустрічається:

- A. періодонтальний
- B. періодонтально-фіброзний
- C. хондральний
- D. остеїдний
- E. фіброзно-періодонтальний

(Правильна відповідь: C)

2. Чим ближче лінія перелому до верхівки кореня, тим зуб:

- A. більш рухомий
- B. менш рухливий
- C. Рухливість і перкусія не залежить від рівня перелому кореня
- D. чутливий до перкусії і болю
- E. менш чутливий до перкусії і болю

(Правильна відповідь: B)

3. При переломі зуб підлягає видаленню, якщо лінія перелому проходить:

- A. вище за шийку зуба
- B. нижче за шийку зуба
- C. на рівні шийки зуба
- D. біля верхівки кореня
- E. рівень лінії перелому не має значення

(Правильна відповідь: B)

Г. Учебні завдання 3-го рівня (нетипові завдання) :

Учебне завдання № 1.

У хворого 45 років має місце повний вивих 11 зубу. Який спосіб хірургічного лікування застосований, якщо кореневий канал зуба був запломбований і після антисептичної обробки повернений на місце в лунку. Після цього зуб був зафіксований металевим дротом до сусідніх зубів і проведена його іммобілізація. (Правильна відповідь: реплантація зуба)

Учебне завдання № 2.

На етапі кваліфікованої медичної допомоги лікарем стоматологом оглянутий поранений з переломом альвеолярного відростка нижньої щелепи. З метою профілактики раневої інфекції, який лікувальний захід буде найбільш ефективним на цьому етапі надання медичної допомоги?

(Правильна відповідь: репозиція, фіксація і іммобілізація альвеолярного відростка, антибактеріальна терапія)

Учебне завдання № 3.

У поліклініку звернувся пацієнт зі свіжим травматичним повним вивихом 11, 21, 31, 41 зубів. Зуби відсутні. Визначте об'єм діагностичної та лікувальної допомоги пацієнту.

(Правильна відповідь: рентгенологічне дослідження, асептична обробка лунок, подальше ортопедичне лікування пацієнта)

7. ЛІТЕРАТУРА.

1. Хірургічна стоматологія та щелепно-лицева хірургія: підручник; У 2т. – Т.2/В.О.Маланчук, І.П.Логвіненко, Т.О.Маланчук, О.Л.Ціленко – К.: ЛОГОС, 2011. – С. 26-30.
2. Рузин Г.П. Краткий курс лекцій по хирургической стоматологии и челюстно-лицевой хирургии / Геннадий Петрович Рузин – Киев: «Книга плюс», 2006 – С. 89-91.
3. Невогнепальні пошкодження щелепно-лицевої ділянки: навч. посіб. для студ. стомат. факульт. вищих мед. навч. закладів IV рівнів акрид. та інтернів-стоматологів / під загальною ред. Рибалова О.В. – Полтава: ТОВ «Фірма Техсервіс», 2012. – С. 36-56.
4. Клиническая оперативная челюстно-лицевая хирургия: Руководство для врачей / Под ред. проф. В.Н.Балина и проф. Н.М.Александрова. 4-е изд., доп. и испр. – СПб.: СпецЛит, 2005. – С. 36-56.
5. Щелепно-лицева хірургія: підручник / О.О.Тімофєєв. – К.: ВСВ «Медицина», 2011. – С. 389-392, 394-395.

Міністерство охорони здоров'я України
Вищий державний навчальний заклад України
«Українська медична стоматологічна академія»

«Затверджено»
на засіданні кафедри
хірургічної стоматології
та щелепно-лицевої хірургії
з пластичною та реконструктивною
хірургією голови та шиї

Завідувач кафедри

д. мед. н. Аветіков Д.С.



МЕТОДИЧНІ РЕКОМЕНДАЦІЇ
ДЛЯ САМОСТІЙНОЇ РОБОТИ СТУДЕНТІВ
ПІД ЧАС ПІДГОТОВКИ ДО ПРАКТИЧНОГО
(СЕМІНАРСЬКОГО) ЗАНЯТТЯ

Навчальна дисципліна	Хірургічна стоматологія
Модуль №	4
Змістовний модуль №	4
Тема заняття	Пошкодження м'яких тканин щелепно-лицевої ділянки в мирний час та в екстремальних умовах. Класифікації, клінічний перебіг, методики хірургічної обробки ран, виді швів. Надання допомоги таким пораненим на місці отримання травми, на етапах медичної евакуації з урахуванням естетики обличчя.
Курс	IV
Факультет	Стоматологічний

1. АКТУАЛЬНІСТЬ ТЕМИ.

Пошкодження м'яких тканин щелепно-лицевої ділянки та їх лікування складають цікавий та складний розділ хірургічної стоматології. Недостатня обізнаність лікаря в питаннях хірургічної обробки таких ран приводить до негативних наслідків у вигляді спотворення зовнішнього виду хворого, порушення таких функцій як мова, дихання, жування та інш. Саме тому лікар-стоматолог повинен добре знати особливості хірургічної обробки ран м'яких тканин обличчя.

2. КОНКРЕТНІ ЦІЛІ:

- 2.1. Аналізувати результати клінічних обстежень хворих з пошкодженнями м'яких тканин щелепно-лицевої ділянки.
- 2.2. Запропонувати план лікування хворих з пошкодженнями м'яких тканин щелепно-лицевої ділянки різної локалізації.
- 2.3. Класифікувати різні види пошкоджень м'яких тканин щелепно-лицевої ділянки.
- 2.4. Вміти виділяти основні клінічні прояви при пошкодженнях м'яких тканин щелепно-лицевої ділянки в залежності від локалізації та пошкоджуючого агента.
- 2.5. Здійснити тимчасову та постійну зупинку кровотечі з і провести хірургічну обробку ран м'яких тканин обличчя.
- 2.6. Знати клінічні ознаки вогнепальних пошкоджень м'яких тканин щелепно-лицевої ділянки.
- 2.7. Оволодіти навичками діагностики вогнепальних поранень м'яких тканин щелепно-лицевої ділянки.
- 2.8. Вміти організувати лікування поранених з вогнепальними пошкодженнями м'яких тканин щелепно-лицевої ділянки та їх ускладненнями на етапах медичної евакуації.
- 2.9. Розвивати творчі здібності в процесі клінічного та теоретичного дослідження проблемних питань травматології щелепно-лицевої ділянки військового часу та в умовах надзвичайних ситуацій.

3. БАЗОВІ ЗНАННЯ, ВМІННЯ, НАВИЧКИ, НЕОБХІДНІ ДЛЯ ВИВЧЕННЯ ТЕМИ (міждисциплінарна інтеграція)

Назви попередніх дисциплін	Отримані навички
Топографічна анатомія.	Визначити ділянку пошкодження щелепно-лицевої локалізації.
Пропедевтика хірургічної стоматології.	Володіти методами загального та місцевого знеболення при проведенні хірургічної обробки ран.
Загальна хірургія	Здійснити тимчасову зупинку кровотечі. Накладати основні типи м'яких пов'язок.
Пропедевтика внутрішніх хвороб.	Застосовувати схему обстеження хворого, описувати історію хвороби.
Внутрішні хвороби	Надати невідкладну допомогу
Спеціальна військова підготовка	Оформлювати первинну медичну картку пораненого та хворого.
Медицина катастроф	Організувати надання першої медичної, долікарської та першої лікарської допомоги пораненим на етапах медичної евакуації.
Військово-польова хірургія	Визначити характер вогнепального поранення м'яких тканин, оглянути та обстежити пораненого, визначити чергу та порядок надання медичної допомоги пораненому, порядок та чергу евакуації пораненого.

4. ЗАВДАННЯ ДЛЯ САМОСТІЙНОЇ РОБОТИ ПІД ЧАС ПІДГОТОВКИ ДО ЗАНЯТТЯ.

4.1. Перелік основних термінів, параметрів, характеристик, які повинен засвоїти студент при підготовці до заняття:

Термін	Визначення
ПХО	Первинна хірургічна обробка.
Рана	Це порушення цілісності шкіри та слизової оболонки.
Вогнепальна рана	Це рана нанесена вогнепальною зброєю

Теоретичні питання до заняття:

1. Класифікація кровотечі.
2. Тимчасові методи зупинки артеріальної кровотечі.
3. Постійна зупинка кровотечі.
4. Визначення поняття “первинна хірургічна обробка рани”.
5. Особливості проведення первинної хірургічної обробки ран обличчя.
6. Види хірургічної обробки.
7. Види швів.
8. Методи знеболення при проведенні первинної хірургічної обробки ран обличчя.
9. Загальну характеристику вогнепальних ран
10. Особливості вогнепальних пошкоджень м'яких тканин щелепно-лицевої ділянки
11. . Класифікацію вогнепальних пошкоджень м'яких тканин щелепно-лицевої ділянки
12. Методи діагностики вогнепальних пошкоджень м'яких тканин щелепно-лицевої ділянки
13. Особливості клінічної картини сліпих поранень м'яких тканин щелепно-лицевої ділянки
14. Особливості клінічної картини дотичних поранень м'яких тканин щелепно-лицевої ділянки
15. Особливості клінічної картини наскрізних поранень м'яких тканин щелепно-лицевої ділянки
16. Заходи лікування та попередження розвитку асфіксії при пораненнях м'яких тканин щелепно-лицевої ділянки
17. Визначення обсягу та порядку надання медичної допомоги щелепно-лицевому пораненому з пошкодженням м'яких тканин на етапі першої медичної допомоги
18. Визначення обсягу та порядку надання медичної допомоги щелепно-лицевому пораненому з пошкодженням м'яких тканин на етапі долікарської допомоги
19. Визначення обсягу та порядку надання медичної допомоги щелепно-лицевому пораненому з пошкодженням м'яких тканин на етапі першої лікарської допомоги
20. Визначення обсягу та порядку надання медичної допомоги щелепно-лицевому пораненому з пошкодженням м'яких тканин на етапі кваліфікованої медичної допомоги
21. Визначення обсягу та порядку надання медичної допомоги щелепно-лицевому пораненому з пошкодженням м'яких тканин на етапі спеціалізованої медичної допомоги

Практичні роботи (завдання), які виконуються на занятті:

1. Визначити ділянку ураження та пошкодженні анатомічні утворення
2. Оволодіти механічними, хірургічними, хімічними, фізичними та біологічними методиками зупинки кровотечі.
3. Накладати основні типи пов'язок.
4. Надати невідкладну допомогу.
5. Оформлювати первинну медичну картку пораненого та хворого.
6. Надати невідкладну, лікарську та кваліфіковану допомогу пораненому з раною м'яких тканин.

5. ЗМІСТ ТЕМИ:

Класифікація ушкоджень щелепно-лицевої ділянки

I. Механічні ушкодження верхньої, середньої, нижньої та бокової зон обличчя

II. За локалізацією:

A. Травми м'яких тканин:

1. Ізольовані з ушкодженням:

а) язика; б) слинних залоз; в) крупних нервів; г) крупних судин.

2. Поєднані.

Б. Травми кісток:

а) нижньої щелепи; б) переломи верхньої щелепи;

в) виличних кісток; г) кісток носа; д) двох та більше кісток.

III. За характером поранення:

наскрізні

сліпі

дотичні

Що проникають в порожнину

рота

носа

верхньощелепний синус

IV. За механізмом:

1. Вогнепальні поранення: кульові, осколкові, кульоподібними та стрілоподібними елементами
2. Невогнепальні ушкодження:

- забиті, колоті, різані, рублені
3. Комбіновані ушкодження.
 4. Опіки.
 5. Відмороження.

Невогнепальні ушкодження м'яких тканин

Садно – поверхнєве ушкодження шкіри без порушення її цілісності та прилеглих тканин. Лікування саден: антисептична обробка 0,12% р-ном хлоргексидина, 2-4% р-ном йоду, р-ном «Вокадина» та ін.

3-4 дні ведуть відкритим способом.

Забой – закриті механічне ушкодження м'яких тканин без видимого порушення їх анатомічної цілісності.

Синець – крововилив в товщу шкіри або слизової оболонки

Гематома – обмежене скупчення крові в тканинах з утворенням в них порожнини, яка містить рідку або згорнуту кров

Класифікація гематом:

По розташуванню: підшкірні, підслизові, підокісні, міжм'язові, підфасціальні

За локалізацією: щічна ділянка, підочна ділянка, периорбітальна ділянка, піднижньощелепна та ін. ділянки

За станом вилитої крові: незагноєна гематома, інфікована гематома, інкапсульована гематома

За відношенням до просвіту кровоносної судини: не пульсуюча, пульсуюча, роспираюча

Синдром позиційного стискання – закриті ушкодження м'яких тканин без значного їх розчавлення, що виникає при довготривалому стисканні тканин масою власного тіла

Лікування: перші 24-28 годин холод, з 3-ї доби теплові процедури, троксевазин гель, гепаринова мазь та ін.

Рана – порушення цілісності шкіри або слизової оболонки на всю її товщину, що викликано механічною дією: забиті, рвані, різані, колоті, рублені, укушені, розчавлені, скальповані

Забиті рани: нерівні краї, точкові крововиливи, синці, зона крайового некрозу, зянення країв рани

Рвані рани: неправильна форма країв, відшарування або відрив тканин, крововиливи, часто наскрізні

Різані рани: лінійна або веретеноподібна форма, практично рівні краї, зянення рани, кровотеча

Колоті рани: вузький та довгий рановий канал, незначне розходження країв рани, утворення гематом та кишень

Рублені рани: значні ушкодження, щілоподібна форма, велика глибина. супроводжуються переломами кісток

Укушені рани: нерівні розчавлені краї, травматична ампутація, інфікування мікрофлорою порожнини рота

Особливості поранень м'яких тканин обличчя

- Велика кількість рихлої клітковини, наявність густої капілярної сітки, еластичність шкірних покривів → значний набряк тканин, що швидко розвивається
- Густа капілярно-венозна сітка, протока слинної залози, м'язова маса язика → профузна кровотеча, порушення дихання
- Параліч або парез м'язів → спотворення обличчя
- Втрата замикаючої функції кругового м'язу рота або очного яблука → постійна слинотеча та мацерація шкіри, кон'юнктивіт, блефарит та ін.
- Наявність залозистих структур → стійкі слинні нориці
- Ушкодження магістральних судин (сонні, язичні, нижньощелепні артерії, внутрішні та зовнішні яремні, лицеві вени) → гостра крововтрата, повітряна емболія, гематома, стенозична асфіксія
- В період загоєння ран рубцеві стягнення можуть викликати виворіт повік, крил носа, губи з розвитком слино-, слезотечі → спотворення обличчя.

Фази загоєння ран м'яких тканин:

- Початковий період мікробного забруднення та очищення рани (0-48 годин)
- Період дегенеративно-запальних змін (формування грануляційної тканини, зменшення лімфоїдної інфільтрації, збільшення кількості фібробластів, утворення сполучнотканинного матриксу) – (3-5-а доба)

- Період активного росту фіброзної, епітеліальної тканини, ретракція рани, первинний рубець (5-12-а доба)
- Завершення формування первинного рубця, зникнення набряку, інфільтрації оточуючих тканин – дегідратація, швидке наростання фіброзних та колагенових волокон (12-18-а доба)
- Період остаточного формування рубця (до 0,5 – 1 року).

Екстрена допомога при ушкодженнях м'яких тканин обличчя та шиї

Екстрена допомога пацієнтам з ушкодженням м'яких тканин обличчя та шиї спрямована на зупинку кровотечі, попередження асфіксії та шоку. Ранову поверхню покривають асептичною пов'язкою, вводять протиправцеву сироватку та анатоксин. Для зменшення набряку м'яких тканин рекомендується застосування холоду на ділянку ушкодження.

Первинна хірургічна обробка (ПХО) рани

– це перше хірургічне втручання, що проведене за первинними показаннями з метою профілактики ранової інфекції.

Компоненти ПХО:

- розсічення рани для ревізії, ліквідації кишень, розривів
- висічення нежиттєздатних некротизованих тканин
- накладання швів

Методика:

- механічна обробка шкіри в ділянці поранення
- механічне очищення рани
- зупинка кровотечі
- огляд і ревізія рани та ранового каналу
- видалення сторонніх тіл;
- накладання швів

Обробка рани починається з ретельного її промивання ізотонічним розчином хлориду натрію або слабим антисептичним розчином та очищення оточуючої шкіри від засохлої крові та грязі. Застосування для промивання ран, особливо тих, що кровоточать, розчинів перекису водню або перманганату калію не рекомендується через їх глибокий вплив на ранову поверхню. Ретельна обробка шкіри та гоління обов'язкові, але контакту з раною при цьому слід уникати. Промиту рану висушують та ще раз обробляють антисептиками.

При забрудненні ран та саден шкіри мілкими сторонніми тілами (піском, кусочками гравію, асфальту, шлаку, деревини, скла) необхідне їх ретельне видалення шляхом рясного промивання, миття ран із застосуванням щітки. При промиванні ран в порожнині рота можна використовувати зубну щітку. Якщо сторонні тіла упроваджуються в товщу тканин, то їх необхідно видалити із застосуванням хірургічного інструмента. В іншому випадку, після заживлення ран та саден, можуть виникнути нориці, які тривало не загоюються, з гнійним відокремлюваним. Або, якщо сторонні тіла мають темне забарвлення, вони створюють «татування» рубців та шкіри навколо них.

Після механічного очищення рани можна починати її хірургічну обробку.

Показання до видалення сторонніх тіл:

- поверхневе їх розташування
- локалізація в щіліні перелому або поблизу крупних судин
- обмеження рухів нижньої щелепи
- порушення функцій дихання та вживання їжі
- виникнення та підтримка запального процесу
- локалізація в порожнині носа або у верхньощелепному синусі

Види швів:

- **первинний глухий шов** – накладається в перші 24-36 г за відсутності запальних явищ в рані та проведенні антибактеріальної терапії
- **первинний відстрочений шов** – накладається в перші 36-72 г при незначних запально-інфільтративних процесах
- **вторинний ранній шов** – накладається на 5-12-у добу за відсутності запального процесу в рані
- **вторинний пізній шов** – накладається на 12-20-у добу після висічення грануляцій
- **пластинчасті шви:**

- зближуючі (звичайні та кисетні) для постійного зближення країв рани з дефектом тканин
 - направляючі для зменшення натягу
 - розвантажуючі для тимчасового утримання шкірно-м'язових клаптів
 - утримуючі
 - шви для глухого закриття грануючі ран
- «обшивання» країв рани – у випадках обширних ушкоджень м'яких тканин, які поєднуються з одночасним ушкодженням щелеп. Швами з'єднуються краї шкіри із слизовою оболонкою порожнини рота → попередження інфікування рани та розвитку рубцевої контрактури

Первинна пластика при обробці ран обличчя

Важкість спотворення обличчя визначається величиною втрати тканин та наявністю ушкоджень повік, губ, периферичної частини носа. Саме ці ушкодження можуть привести до розвитку важких функціональних та естетичних порушень у потерпілого.

Для ран обличчя характерно значне їх ззяння, обумовлене скороченням мімічних м'язів у товщі м'яких тканин, що створює враження вади та у тих випадках, коли немає втрати тканин.

В цих умовах необхідно визначити, чи є така вада справжньою. Це досягається зближенням країв рани у необхідному напрямі без натягування. Якщо такий прийом не досягає мети, то вада є справжньою. Наявність справжньої вади потребує застосування первинної пластики для закриття усіх ранових поверхонь та збереження нормальної форми та функції ушкодженої ділянки. Вибір способу пластики залежить від величини, глибини та локалізації вади. Найчастіше застосовують клапті на живлячій ніжці з оточуючих тканин.

Рекомендується при висіченні нежиттєздатних тканин надати ваді певну геометричну форму (ромбоподібну, чотирикутну, трикутну) та залежно від цього здійснювати місцево-пластичну операцію.

При неможливості використовувати місцеві тканини ранові поверхні, залежно від механізму ушкодження, закривають вільними, розщепленими або повношаровими шкірними клаптями. Розщеплені шкірні трансплантати слід переважно запозичувати з зовнішньої поверхні стегна, повношарові – з внутрішньої поверхні плеча, завушного простору. Шкірний трансплантат за формою та розміром завжди має відповідати рановій поверхні, що закривається. Для забезпечення приживлення шкірного трансплантата необхідно ретельно пришити його до країв рани та притиснути на 6-7 днів до дна рани давлючою пов'язкою з мілких кусочків марлі, що просочена антисептиком.

При утворенні клаптевої рани наявність достатньо широкої живлючої ніжки дає можливість після видалення усіх нежиттєздатних ділянок на клапті використовувати його для закриття ранової поверхні. Якщо живляча ніжка вузька та не забезпечує життєздатність клаптя, то його можна перетворити на вільний трансплантат. Клапоть змазують 2% розчином йоду з обох боків. Гострим скальпелем висікають усі нежиттєздатні та сильно забруднені ділянки і усю жирову клітковину до дерми. Шкірний реплантат промивають у теплому ізотонічному розчині хлориду натрію, що вміщує антибіотики, протирають серветкою, яка просочена ізотонічним розчином хлориду натрію з етиловим спиртом у співвідношенні 1:1, та роблять декілька наскрізних насічок. Після цього клапоть укладають на місце, ретельно підшивають його до країв рани та притискають його до дна пов'язкою. Рекомендується у ділянку дна та країв рани увести розчин антибіотиків. За такою ж методикою можна використовувати для закриття ранової поверхні повністю відторгнуту шкіру, якщо вона не розім'ята та не забруднена. Після приживлення такі клапті значно відрізняються від оточуючих покривів за кольором, тургором, еластичністю. Цьому їх використання на обличчі доцільне лише у якості тимчасових заходів.

Особливої ретельності слід дотримуватися при первинній обробці та загоюванні ран повік, губ та крил носа, тому що ці ділянки обличчя мають важливе функціональне та естетичне значення. Рани повік, носа та губ мають бути оброблені та повністю епітелізовані простим зшиванням чи використанням прийомів первинної пластики в будь-які терміни госпіталізації пацієнта (за необхідності після попередньої підготовки рани). Якщо ці рани залишити для вторинного заживлення, то виникає рубцева деформація, що викликає порушення форми та функції ушкодженого органа.

Вогнепальні поранення

Види снарядів: кулі, осколки мін та бомб, кульки, стрілоподібні елементи, вторинні снаряди (зуби, осколки кісток та ін.).

Вогнепальна рана має три зони:

I. Зона ранового каналу – являє собою дефект тканин, який може містити згортки крові, некротизовані тканини, сторонні тіла. Напрямок ранового каналу залежить від положення голови пораненого та щільності тканин.

II. Зона первинного ранового некрозу – стінка ранового каналу, тканини цієї ділянки нежиттєздатні та підлягають видаленню під час ПХО.

III. Зона молекулярного струсу – має зворотні чи незворотні (невротизація) зміни тканин. Зміни в цій ділянці відбуваються повільно та поступово, часто виникають осередки вторинного некрозу. Визначення цієї зони майже не вирішене завдання.

Дія ударної хвилі (за Г.М.Іващенко)

- Гіперемія шкіри, висипи, точкові крововиливи.
- Поява пухирів на шкірі за рахунок відшарування епідермісу.
- Екскоріації, порушення цілісності епітелію, зрив рогового шару.
- Розриви шкіри та підлеглих тканин: клітковини, м'язів, розвиток підшкірної емфіземи.
- Руйнування лицевого скелету.

Особливості вогнепальних ран обличчя:

- Близькість головного мозку і часті його ушкодження різного характеру і ступеня в поєднанні з ушкодженнями ЩЛД.
- Зосередження на обличчі практично усіх (крім тактильного) видів та органів чуття (зір, слух, нюх, смак) та часте їх поєднане ушкодження.
- Безпосередня близькість до тканин і органів ЩЛД великих судинних та нервових стовбурів, ушкодження яких може призвести до тяжких ускладнень (кровотеча, параліч, контрактури, втрата чутливості та ін.)
- Початкові відділи дихальної (гортань, трахея) і травної (глотка, верхня третина стравоходу) систем, ушкодження яких так само викликають ускладнення різного ступеня.
- Велика кількість судинних сіток → масивна кровотеча.
- Наявність мімічних м'язів → зяяння рани.
- Наявність зубів → вторинні снаряди, сприяння виникненню ускладнень запального характеру, позитивне → опора для фіксуємих та іммобілізуючи нижню щелепу конструкцій.
- Наявність добре вираженої клітковини, широка венозна сітка, анастомози її із судинами очних ямок та синусами мозку → розвиток менінгітів, енцефалітів, тромбозу синусів та ін.
- Поранення бокових відділів обличчя → параліч мімічної мускулатури, стійки слинні нориці.
- Етико-соціальна функція обличчя.
- Тканини обличчя мають високу регенераторну здатність, стійкість до «місцевої» інфекції, загоєння з утворенням рубців, що містять невелику кількість грубоволокнистих елементів → багата іннервація, значне кровопостачання, висока напруженість клітинного імунітету.
- Спеціальне харчування, особливий догляд.
- Необхідність особливої конструкції протигазу.
- Ушкодження органів слуху, зору, порожнини рота → утруднення в спілкуванні х оточуючими та орієнтації у просторі.

При складанні **плану лікування** слід враховувати:

- Вид, характер та кількість снарядів.
- Локалізація, напрямок, характер ранового каналу.
- Вид поранення: сліпе, наскрізне, дотичне та ін.
- Обсяг і вид ушкодження окремих тканин і органів ЩЛД.
- Співвідношення рани з прилеглими органами і тканинами лицевої і мозкової частин голови.
- Наявність чи відсутність комбінованих чи поєднаних ушкоджень.
- Функціональний стан життєзабезпечувальних систем.
- Психоемоційний стан хворого.

Особливості ПХО вогнепальної рани:

- Обробляючи рани при ротової ділянки → відновлення форми губ і колового м'язу рота → першим швом відновити неперервність червоної кайми → петлеподібним швом з'єднати коловий м'яз рота → шви на шкіру та слизову оболонку;
- При значних дефектах кута рота та прилеглих тканин щоки → обшити її краї по периферії, з'єднуючи шкіру та слизову оболонку;
- При наскрізних ушкодженнях, що проникають у порожнину рота, розривах щоки → починають з ушивання слизової оболонки з боку порожнини рота (пам'ятати про слинну протоку);
- При ушкодженні паренхіми залози → поширено ушивають залозисту тканину, капсулу залози, клітковину та шкіру → гострокінцевим скальпелем протикають слизову щоки → виводять гумовий випускник чи трубчастий дренаж → профілактика слинних нориць.
- При пораненні периферичних гілок трійчастого нерва → обробка рани в умовах спеціалізованого центру.

Дотичні поранення належать до легких, для них характерно ушкодження лише м'яких тканин, зяння рани. Діагностика не викликає труднощів.

Сліпі поранення мають лише вхідний отвір, у рановому каналі є стороннє тіло, що становить небезпеку ушкодження великих судин, нервів, головного мозку, гортані → основа виникнення гнійних ускладнень у віддалені терміни. Діагностика проводиться на основі скарг, даних анамнезу, об'єктивного дослідження, рентгенологічного дослідження (як правило у 2-х проекціях, при не рентгенконтрастних сторонніх тілах → контрастування ранового каналу або із зондом в каналі).

Наскрізні поранення мають вхідний та вихідний отвір, який більший за вхідний. За напрямком ранового каналу поранення можуть бути поперечні, сагітальні та вертикальні.

6. МАТЕРІАЛИ ДЛЯ САМОКОНТРОЛЮ:

А. Завдання для самоконтролю

№ п/п	Основні завдання. Вивчити.	Вказівки
1.	Етіологія травм м'яких тканин	Перелічіть етіологічні фактори, що сприяють виникненню травми.
2.	Класифікація вогнепальних та невогнепальних ран м'яких тканин щелепно-лицевої ділянки	Навести класифікації вогнепальних та невогнепальних ран м'яких тканин щелепно-лицевої ділянки.
3.	Клінічні перебіг вогнепальних та невогнепальних ран м'яких тканин щелепно-лицевої ділянки	Перелічити клінічні прояви, що супроводжують вогнепальні та невогнепальні рани м'яких тканин щелепно-лицевої ділянки.
4.	Перша медична допомога при вогнепальних та невогнепальних ранах м'яких тканин щелепно-лицевої ділянки	Навести схеми лікувальних заходів при першій медичній допомозі.
6.	Перша лікарська допомога при лікуванні вогнепальних та невогнепальних ранах м'яких тканин щелепно-лицевої ділянки	Навести схеми лікувальних заходів при першій лікарській допомозі.
7.	Кваліфікована допомога при лікуванні вогнепальних та невогнепальних ранах м'яких тканин щелепно-лицевої ділянки	Навести схеми лікувальних заходів при кваліфікованому лікуванні вогнепальних та невогнепальних ран м'яких тканин щелепно-лицевої ділянки.
8.	Спеціалізована допомога при лікуванні вогнепальних та	Навести схеми лікувальних заходів при спеціалізованому лікуванні вогнепальних та

невогнепальних ранах м'яких тканин щелепно-лицевої ділянки	невогнепальних ран м'яких тканин щелепно-лицевої ділянки.
--	---

Б. Задачі для самоконтролю:

1. Військовослужбовцю з проникаючим пошкодженням щічної ділянки втручання проведено через 18 годин після поранення, а шви на рану накладені на другий день після втручання. Який вид первинної хірургічної обробки мав місце у цьому випадку і який за строком вид швів було накладено?

(Відповідь: рання первинна хірургічна обробка, первинний відстрочений шов)

2. Після проведення первинної хірургічної обробки рани під нижньощелепною ділянкою, яку одержано 2 доби тому, хірург наклав на рану глухі шви та призначив антибіотики. Яка помилка має місце в діях лікаря?

(Відповідь: накладання глухих швів)

3. Надаючи допомогу хворому з множинним пошкодженням м'яких тканин обличчя, лікар почав втручання з хірургічної обробки і накладання швів в ділянці щоки, а в останню чергу наклав шви на рану нижньої губи. Чи була помилка в його діях?

(Відповідь: при множинному пошкодженні обличчя в першу чергу накладають шви в ділянці природних отворів)

В. Матеріали для тестового контролю. Тестові завдання з одиничною правильною відповіддю (α = Π):

1. Яке пошкодження називають раною:

- A. порушення шкіри, яке супроводжується кровотечею
- B. з порушенням цілісності шкіри
- C. з порушенням цілісності шкіри та слизової оболонки
- D. з порушенням неперервності кістки
- E. з порушенням слизової оболонки

(Правильна відповідь: C)

2. Вогнепальні поранення щелепно-лицевої ділянки за характером пошкодження діляться на:

- A. наскрізні, сліпі, дотичні, проникаючі у порожнини роту, носу, додаткові пазухи
- B. забиті, розчавлені, колоті, різані, рублені, укушені
- C. поранення нижньої щелепи, верхньої щелепи, вилицевих кісток, кісток носу, декількох кісток
- D. кульові, осколочні, міно вибухові, поранення кулеподібними та стрілоподібними елементами
- E. ізольовані травми м'яких тканин, травми кісток щелепно-лицевої ділянки, сполучені травми

(Правильна відповідь: A)

3. Вогнепальні поранення щелепно-лицевої ділянки за видом зброї поділяються на:

- A. наскрізні, сліпі, дотичні, проникаючі у порожнини роту, носу, додаткових пазух
- B. забиті, розчавлені, колоті, різані, рублені, укушені
- C. поранення нижньої щелепи, верхньої щелепи, вилицевих кісток, кісток носу, декількох кісток
- D. кульові, осколочні, міно вибухові, поранення кулеподібними та стрілоподібними елементами
- E. ізольовані травми м'яких тканин, травми кісток щелепно-лицевої ділянки, сполучені травми

(Правильна відповідь: D)

Г. Навчальні задачі 3-го рівня (нетипові задачі):

Навчальна задача № 1.

У хворого 45 років після вогнепальної рани в привушній ділянці сформувалась слинна нориця. Який спосіб хірургічного лікування застосовано, якщо вздовж зонда, введеного на максимальну глибину, висікають рубець, виділяють норицевий хід і в глибині рани накладають кисетний шов, після цього норицевий хід висікають, а шов стягують і зав'язують. Потім на м'які тканини накладають пошарово шви. (Відповідь: метод Сапожкова)

Навчальна задача № 2.

У хворого 25 років після первинної хірургічної обробки наскрізної рани щоки на місці поранення з'явилася нориця, із якої (особливо в момент прийому їжі) виділяється прозора рідина. З боку порожнини рота з протоку привушної слинної залози слина не виділяється. Поставте діагноз. (Відповідь: повна слинна нориця)

Навчальна задача № 3.

Постраждалий із проникаючим у порожнину рота кульовим пораненням був госпіталізований через 42 години після поранення. Загальний стан не порушений. У лівій щічній ділянці рана 2,0x1,5см. Назвіть вид шва, що використовується в цьому випадку. (Відповідь: первинний відстрочений шов)

7. ЛІТЕРАТУРА.

1. Хірургічна стоматологія та щелепно-лицева хірургія: підручник; У 2т. – Т.2/В.О.Маланчук, І.П.Логвіненко, Т.О.Маланчук, О.Л.Ціленко – К.: ЛОГОС, 2011. – С. 12-13, 20-26.
2. Клиническая оперативная челюстно-лицевая хирургия: Руководство для врачей / Под ред. проф. В.Н.Балина и проф. Н.М.Александрова. 4-е изд., доп. и испр. – СПб.: СпецЛит, 2005. – С. 10-16, 75-107, 543-547, 548-563.
3. Щелепно-лицева хірургія: підручник / О.О.Тімофєєв. – К.: ВСВ «Медицина», 2011. – С. 370-380.
4. Хирургическая стоматология и челюстно-лицевая хирургия. Национальное руководство / под ред. А.А.Кулакова, Т.Г.Робустовой, А.И.Неробеева. – М.: ГЭОТАР-Медиа, 2010 – С. 724-725.
5. Стоматологія надзвичайних ситуацій з курсом військової стоматології: [підруч. Для студентів ВМНЗ III-IV рівнів акредитації] / Г.П.Рузін, В.П.Голік, О.В.Рибалов, С.Г.Демяник. – Харків: Торнадо, 2006. – С. 120-127.
6. Неотложная диагностика и лечебная тактика в ургентной хирургии: учебное пособие для студ. мед. ВУЗов и врачей-интернов / под ред. В.Д.Шейко – Полтава, 2007. – С. 38-42, 104-108.

Міністерство охорони здоров'я України
Вищий державний навчальний заклад України
«Українська медична стоматологічна академія»

«Затверджено»
на засіданні кафедри
хірургічної стоматології
та щелепно-лицевої хірургії
з пластичною та реконструктивною
хірургією голови та шиї

Завідувач кафедри

д. мед. н. Аветіков Д.С.



МЕТОДИЧНІ РЕКОМЕНДАЦІЇ
ДЛЯ САМОСТІЙНОЇ РОБОТИ СТУДЕНТІВ
ПІД ЧАС ПІДГОТОВКИ ДО ПРАКТИЧНОГО
(СЕМІНАРСЬКОГО) ЗАНЯТТЯ

Навчальна дисципліна	Хірургічна стоматологія
Модуль №	4
Змістовний модуль №	4
Тема заняття	Пошкодження нижньої щелепи в мирний час, в екстремальних умовах: анатомія пошкоджень, класифікація, клінічний перебіг, діагностика, медична допомога пораненим на місці травми, на етапах медичної евакуації. Хірургічна обробка ран при пошкодженнях нижньої щелепи, принципи пластичної хірургії. Досягнення вітчизняних вчених, співробітників кафедри.
Курс	IV
Факультет	Стоматологічний

1. АКТУАЛЬНІСТЬ ТЕМИ.

Однією з важливих проблем сучасної щелепно-лицевої хірургії є клініка, діагностика, лікування та профілактика пошкоджень щелепно-лицевої ділянки, зокрема, переломів нижньої щелепи мирного часу, що складають найбільший відсоток серед усіх пошкоджень обличчя та шиї мирного часу. Це пов'язано зі значним збільшенням частоти дорожньо-транспортних пригод, побутових травм, використання різних видів холодної зброї та зростання вуличної злочинності і напруги в суспільстві. Вивчення даної теми дозволить майбутньому лікарю чітко орієнтуватися в питаннях клініки, діагностики, методах надання першої допомоги потерпілим з травмою нижньої щелепи, що в подальшій практиці дозволить уникати численних ускладнень в першу чергу пов'язаних з неправильними діями лікаря на перших етапах надання допомоги (пізня діагностика, неправильна та неповна невідкладна допомога та ін.).

2. Конкретні цілі:

- 1.1. Аналізувати клінічні прояви ознайомитися зі статистикою переломів нижньої щелепи мирного часу.
- 1.2. Пояснити етіологію та патогенез виникнення переломів нижньої щелепи мирного часу.
- 1.3. Запропонувати методи обстеження хворих з переломами нижньої щелепи мирного часу.
- 1.4. Класифікувати переломи нижньої щелепи мирного часу.
- 1.5. Тракувати патогенез перелому нижньої щелепи.
- 1.6. Малювати схеми переломів верхньої щелепи
- 1.7. Проаналізувати стан хворого з переломом нижньої щелепи.
- 1.8. Скласти план лікування хворих з переломами нижньої щелепи мирного часу.

3. БАЗОВІ ЗНАННЯ, ВМІННЯ, НАВИЧКИ, НЕОБХІДНІ ДЛЯ ВИВЧЕННЯ ТЕМИ (міждисциплінарна інтеграція).

Назви попередніх дисциплін	Отримані навички
1. Нормальна анатомія.	Знати будову нижньої щелепи, анатомію жувальних м'язів, м'язів шиї, будову зубо-щелепної системи.
2. Загальна хірургія.	План обстеження хворого з травматичним пошкодженням нижньої щелепи.
3. Біофізика.	Біомеханіку зубо-щелепної системи.
4. Патологічна фізіологія	Етіологія та патогенез переломів нижньої щелепи.
5. Топографічна анатомія і оперативна хірургія.	Тракувати топографічну анатомію щелепно-лицевої ділянки в цілому і нижньої щелепи зокрема. Принципи оперативних доступів до різних відділів щелепно-лицевої ділянки.
6. Відновлювальна пластична хірургія щелепно-лицевої ділянки	Наслідки травматичних пошкоджень щелепно-лицевої ділянки мирного часу, заходи щодо запобігання виникнення ускладнень та інвалідації потерпілих.
7. Хірургічна стоматологія і щелепно-лицевої хірургія	Основні питання сполучної травми, взаємозв'язок органів і систем щелепно-лицевої ділянки.

4. ЗАВДАННЯ ДЛЯ САМОСТІЙНОЇ РОБОТИ ПІД ЧАС ПІДГОТОВКИ ДО ЗАНЯТТЯ.

4.1. Перелік основних термінів, параметрів, характеристик, які повинен засвоїти студент при підготовці до заняття:

Термін	Визначення
1. Перелом	Порушення цілості кістки та окремих її відділів.
2. Які є переломи нижньої щелепи.	Тіла щелепи, вугла щелепи, суглобових відростків, коронарного відростка. Вони є як одно так і дво сторонні.
Основні методи обстеження хворих з переломами нижньої щелепи.	Пальпаторно визначаємо основні симптоми: симптом «східців»; симптом навантаження; симтом «шпателя».

4.2. Теоретичні питання до заняття:

1. Види хірургічних методів лікування невогнепальних переломів нижньої щелепи.

2. Дати визначення поняттям «прямий та непрямий остеосинтез».
3. Види прямого остеосинтезу, показання та протипоказання до застосування, методики оперативних втручань.
4. Види непрямого остеосинтезу, показання та протипоказання до застосування, методики оперативних втручань.
5. Сучасні методики хірургічного лікування невогнепальних переломів нижньої щелепи (міні пластини, трансплантати, контурна остеопластика та ін.).
6. Класифікація переломів нижньої щелепи.
7. Помилки та ускладнення під час та після застосування хірургічних методів лікування невогнепальних переломів нижньої щелепи.
8. Загальне (медикаментозне) лікування невогнепальних переломів нижньої щелепи.
9. Шини які застосовуються при лікуванні переломів нижньої щелепи.

4.3. Практичні роботи (завдання), які виконуються на занятті:

1. Оволодіти основним методами обстеження хворого з переломами нижньої щелепи мирного часу.
2. Провести додаткові методи обстеження хворого з переломом нижньої щелепи мирного часу.
3. Провести диференційну діагностику перелома тіла нижньої щелепи з переломами інших анатомічних ділянок нижньої щелепи
4. Оволодіти методикою шинування хворих з переломом нижньої щелепи.
5. Оволодіти методикою виконання анестезій при шинуванні хворих з переломом нижньої щелепи.
6. Заповнити амбулаторну медичну картку хворого з переломом нижньої щелепи.
7. Скласти план лікування хворого з переломом нижньої щелепи мирного часу.
8. Реабілітація хворого після перелому нижньої щелепи.

5. ЗМІСТ ТЕМИ:

Класифікація переломів. Розрізняють односторонні, двосторонні, одиночні, подвійні, множинні переломи нижньої щелепи. Серед одиночних переломів виділяють переломи гілки нижньої щелепи (суглобового, вінцевого відростків, власне гілки) та її тіла (в межах зубного ряду).

Залежно від напрямку щільні переломи можуть бути поперечними, подовжними, косими, аркоподібними, зигзагоподібними, .

Перелом нижньої щелепи може бути повним, проходячи через всю товщу кісткової тканини, і неповним (тріщина), коли цілісність компактної пластинки якогось відділу кістки не порушена.

Тіло нижньої щелепи умовно ділять на відділ (між лунками 33, 43) підборіддя, бічний відділ (від 33, 43 до 37, 47), ділянка кута (між 37, 38, 47, 48, і лунками 38, 48).

Переломи нижньої щелепи в межах зубного ряду, як правило, відкриті, оскільки при зсуві відламків відбувається розрив не тільки окістя, але і пов'язаної з нею слизової оболонки альвеолярного відростка. Крім того, у випадку, коли в щільні перелому розташований корінь зуба, тоді вона сполучується через травмовану періодонтальну щільну з порожниною рота. Переломи за зубним рядом частіше всього закриті, але можуть бути відкритими у разі пошкодження навколишніх м'яких тканин або слизової оболонки.

Механізм перелому нижньої щелепи. Перелом нижньої щелепи виникає унаслідок перегину, рідше - стиснення і зрушення, у край рідко - відриву. Нижня щелепа має дугоподібну форму, діюча на неї сила викликає виражену напругу кісткової тканини в найбільш зігнутих її ділянках (відділ підборіддя, кут щелепи, ділянка ментального отвору підборіддя, лунки ікла) і в тонких місцях, тобто найбільш вірогідного її вигину (шийка нижньої щелепи). Саме у цих найбільш «слабких» ділянках ламається нижня щелепа унаслідок перегину. Можуть бути різні клінічні варіанти переломів нижньої щелепи від перегину:

- 1) прямий перелом бічного відділу тіла нижньої щелепи, якщо сила прикладена на невеликій площі цієї ділянки. Іноді цей прямий перелом може поєднуватися з непрямым у ділянці суглобового відростку з протилежного боку;
- 2) непрямий перелом з протилежного боку у ділянці шийки нижньої щелепи або її кута, якщо сила прикладена на великій площі бічного відділу тіла нижньої щелепи;
- 3) непрямий перелом по середній лінії, якщо сила прикладена симетрично на широкій площі бічного відділу тіла нижньої щелепи з обох боків;
- 4) непрямий перелом в бічному відділі частини підборіддя тіла нижньої щелепи і у ділянці шийки її (з іншого боку), якщо сила прикладена з двох боків несиметрично на широкій

площі бічного відділу тіла нижньої щелепи. При зсуві сили з одного боку до кута тіла нижньої щелепи відбудеться прямий перелом у області кута і непрямий - у бічній ділянці відділу підборіддя тіла нижньої щелепи;

5) непрямий перелом у області шийок нижньої щелепи з двох боків, якщо сила прикладена на широку площу у ділянці відділу підборіддя тіла нижньої щелепи.

Таким чином, в результаті перегину прямий перелом нижньої щелепи виникає у разі додатку сили на невеликій площі певної ділянки щелепи, перелом буде непрямым (з протилежного боку), якщо сила прикладена на значній площі кісткової тканини.

Механізм зміщення. Цей механізм може прослідкувати тоді, коли ділянку кістки, що піддається дії сили, зміщується по відношенню до сусіднього, що має точку опори. Частіше всього, унаслідок зрушення виникає подовжній перелом гілки нижньої щелепи, коли сила прикладена в ділянці нижнього моляра і кута щелепи в проекції вінцевого відростка на вузькій площі і направлена вгору. Ділянка гілки нижньої щелепи, що не має опори для протидії прикладеній силі (передній відділ галузь з вінцевим відростком), зміщується вгору по відношенню до заднього відділу, що має опору в суглобовій ямці. Такий перелом вірогідніший за відсутності великих і малих кореневих зубів на нижній щелепі або їх антагоністів в ділянці пошкодження, при повній відсутності зубів на нижній і верхній щелепах або якщо в момент нанесення травми у потерпілого був напіввідкритий рот.

Механізм стиснення. Якщо дві сили діють у зустрічних напрямках і прикладені на широку площу, кісткова тканина піддається компресії. При дії сили від низу до верху на широку ділянку нижнього краю кута нижньої щелепи, фіксована в суглобовій западині гілка нижньої щелепи піддається стисненню. При цьому відбувається перелом кісткових балочок, порушення структури кістки. Внаслідок цього відокремлюється кістка по обох сторонах від стислої ділянки. Щілина перелому частіше проходить в середньому відділі гілки в поперечному її напрямі.

Механізм відриву. Перелом вінцевого відростка нижньої щелепи можна пояснити силою, прикладеною до підборіддя зверху вниз або збоку, а зуби обох щелеп щільно стислі і скроневи м'яз напружений. Ізольоване його пошкодження зустрічається рідко.

Зміщення відламків. Зміщення відламків відбувається унаслідок дії прикладеної сили під впливом власної їх ваги і через скорочення (тяги), прикріплених до відламка м'язів. Останній чинник є основним при переломі нижньої щелепи, оскільки діє постійно і різнонаправлено.

Нижня щелепа переміщається під впливом двох груп м'язів – тих, що піднімають (задня група) і тих, що опускають (передня група) нижню щелепу. Всі м'язи парні і прикріплюються в симетричних пунктах. Вони діють на всю нижню щелепу і підсилюють дію один одного.

М'язи, що опускають нижню щелепу, слабкіші за жувальні м'язи, що піднімають її. Це пов'язано не тільки з меншим поперечним перетином їх, але і з дією цих м'язів на підборіддя під достатньо гострим кутом. Коли цілість нижньощелепної дуги порушена і щілина перелому проходить не по середній лінії, утворюється, як мінімум, два неоднакових за розміром відламка.

Жувальні м'язи кожної сторони впливають на нерівні по величині відламки самостійно. М'язи, що опускають нижню щелепу, не роз'єднані і прикріплені, в основному, у ділянці внутрішньої поверхні підборіддя на великому відламку. Вони долають опір жувальних м'язів, прикріплених до нього, і тягнуть кінець великого відламка вниз. Таким чином, сила жувальних м'язів, що піднімають нижню щелепу з одного боку, менше сили всіх м'язів, що опускають нижню щелепу. Зміщення відламків тим значніше, чим більше площа прикріплення м'язів до окремих відламків.

Жувальний м'яз (*m. masseter*). Задня група: м'язи, що піднімають нижню щелепу.) починається від нижнього краю і внутрішньої поверхні вилицевої дуги. Він прикріплюється до жувальної горбистої зовнішньої поверхні кута нижньої щелепи (*tuberositas masseterica*), піднімає нижню щелепу. При односторонньому скороченні він зміщує щелепу у бік скорочення.

Скроневи м'яз (*m. temporalis*) складається з 3-х прошарків: поверхневого, середнього і глибокого. Починається від внутрішнього листка скроневої фасції у ділянці скроневої лінії, скроневої кістки, скроневої поверхні великого крила і підскроневого гребеня клиновидної кістки, тім'яної кістки, скроневої поверхні вилочної кістки. Прикріплюється до вінцевого відростка гілки нижньої щелепи, піднімає нижню щелепу, задні пучки зміщують її назад. Знаючи функцію м'язів і напрям тяги їх волокон, можна визначити характер зміщення відламків. Передня група м'язів зміщує кінці довгого відламка донизу. Латеральна і, в меншій мірі, медіальна

крилоподібні м'язи зміщують його у бік перелому. Підборідно-під'язиковий м'яз повертає його уздовж подовжньої осі. Задня група м'язів піднімає менший відламок догори.

Клінічна картина і діагностика переломів нижньої щелепи. При переломах нижньої щелепи скарги хворих можуть бути різноманітними в залежності від локалізації перелому і його характеру. Хворих завжди турбують болі в певній ділянці нижньої щелепи, які посилюються при її русі. Відкушування і пережовуванні їжі, особливо твердої, різко болісне, іноді неможливе. Деякі хворі відзначають оніміння шкіри підборіддя і нижньої губи (частіше при розриві нижньолуночкового нерва), неправильне змикання зубів. Можуть бути запаморочення, головний біль, нудота. Збираючи анамнез, слід з'ясувати, де, коли, за яких обставин одержана травма, її характер (виробнича, невиробнича і т.ін.). Необхідно встановити час і місце травми, відомості, характерні для травматичних пошкоджень головного мозку або основи черепа (втрата свідомості, ретроградна амнезія, нудота, блювота, кровотеча з вух і т.ін.). Ці дані фіксують в історії хвороби, оскільки вони не тільки мають істотне значення для діагностики пошкодження і тактики ведення хворого, але і визначають характер документа про непрацездатність, можуть представляти інтерес для правоохоронних органів і держстраху.

При об'єктивному дослідженні оцінюють загальний стан хворого за клінічною ознакою (свідомість, характер дихання, пульсу, рівень артеріального тиску, м'язовий захист або біль при пальпації живота, внутрішніх органів). Необхідно виключити травматичні пошкодження інших областей. При зовнішньому огляді щелепно-лицевої ділянки можна визначити порушення конфігурації обличчя за рахунок посттравматичного набряку прищелепних м'язових тканин, гематоми, зміщення підборіддя у бік. На шкірі обличчя можуть бути садна, синці, рани.

Пальпацію нижньої щелепи слід проводити в симетричних пунктах. Пальці рук лікаря поступово переміщують по тілу і гільці щелепи в напрямі від середньої лінії до суглобового відростка або навпаки. При цьому можна визначити кістковий виступ, або дефект кістки, або болісну точку, частіше у ділянці найбільш визначеної припухлості або гематоми м'язових тканин.

Слід визначити амплітуду руху головки суглобового відростка в суглобовій западині. Для цього лікар вводить кінчик пальця в зовнішній слуховий прохід хворого. При зміщенні щелепи вниз і у бік пальпаторного можна судити про достатність зміщення головки суглобового відростка. Одержані дані можна підтвердити, пальпуючи головку попереду козелка вуха.

Услід за цим лікар повинен використати симптом навантаження, за допомогою якого можна виявити найбільш болючу ділянку, відповідну місцю передбачуваного перелому. Визначають цей симптом таким чином: 1. вказівний і великий пальці правої руки лікаря фіксують на відділі підборіддя тіла нижньої щелепи хворого і чинять помірний тиск спереду назад; 2-пальці рук лікаря розташовують у ділянці зовнішньої поверхні кута нижньої щелепи зліва і справа і чинять тиск у напрямку до середньої лінії (назустріч один одному); 3-великі пальці лікаря поміщає у ділянці нижнього краю кута нижньої щелепи зліва і справа і легко натискає по напрямку від низу до верху (до головки виросткового відростка).

При переломі нижньої щелепи помірне зміщення відламків під впливом зусилля, що додається лікарем, супроводжується появою болю в ділянці перелому. Проекцію найбільш больової ділянки на шкіру, хворий показує одним пальцем. Вона, як правило, співпадає з об'єктивно визначеним раніше кістковим виступом і набряком або гематомою м'язових тканин. Підборіддя часто буває зміщене у бік перелому. За допомогою гострої голки можна визначити больову чутливість шкіри нижньої губи і підборіддя зліва і справа. Якщо відбувся розрив нижнього альвеолярного нерва, то на стороні перелому вона повністю відсутня. Можна встановити також порушення больової, тактильної і температурної чутливості слизової оболонки порожнини рота, ясен, зубів на ділянці щелепи, розташованій медіально від щілини перелому.

Потім оглядають порожнину рота. Хворому пропонують відкрити і закрити рот. Зменшення амплітуди руху нижньої щелепи може бути ознакою її перелому. При відкритті рота підборіддя іноді зміщується у бік від середньої лінії (у бік перелому). У ділянці тканин присінника рота визначається гематома (слизова оболонка просочена кров'ю). При виникненні унаслідок перелому тіла нижньої щелепи вона розташовуватиметься з вестибулярного і язичного боку альвеолярного відростка. Локалізація гематоми відповідає ділянці перелому і співпадає з такою в прищелепних м'язових тканинах. Можна виявити розриви слизової оболонки альвеолярного відростка. Перкусія зубів, між якими розташована щілина перелому, болісна, прикус, частіше всього, порушений. Зміна прикусу залежатиме від характеру зміщення

відламків, що, у свою чергу, пов'язане з локалізацією перелому. На великому відламку прикріплюються більшість м'язових волокон, що опускають нижню щелепу. По своїй силі вони переважають над м'язами, що піднімають нижню щелепу. Тому великий відламок зміщується донизу, а менший – догори. Найчастіші варіанти зміщення відламків, що зустрічаються в клініці, розглянуті нижче.

Достовірною клінічною ознакою, що дозволяє не тільки встановити перелом, але і визначити його локалізацію, є симптом рухливості відламків щелепи. Визначають його таким чином: вказівний палець правої руки розташовують на зубах одного з передбачуваних відламків, вказівний палець лівої руки - на зубах другого відламка, великими пальцями охоплюють тіло нижньої щелепи знизу. Проводячи незначні рухи у різних напрямках (вгору - вниз, вперед - назад, «на злам»), можна встановити зміну висоти розташованих поряд зубів, збільшення міжзубного проміжку, збільшення ширини розриву слизової оболонки альвеолярного відростка. Це відбувається внаслідок зміщення відламків під впливом зусиль лікаря.

Клінічні припущення повинні бути підтверджені рентгенівським дослідженням. Рентгенограми дозволяють уточнити характер перелому, ступінь зміщення відламків і наявність осколків, розташування щілини перелому, відношення коренів зубів до неї. Слід зробити два рентгенівські знімки (у прямій і бічній проекції), якщо є можливість - ортопантограму, на якій можна прослідкувати зміни на тілі та гілці нижньої щелепи, що виникли унаслідок травматичної дії. При переломах суглобового відростка цінну додаткову інформацію дає томограма скронево-нижньощелепного суглоба. На підставі клініко-рентгенологічних даних лікар ставить топічний діагноз і складає план лікування хворого.

При переломі нижньої щелепи в ділянці підборіддя, коли щілина перелому починається між центральними різцями і йде майже вертикально вниз, відламки під впливом рівнозначної сили яка діє з обох боків зміщуватись будуть тільки до низу. Проте перелом по середній лінії проходить надто рідко. Вона, як правило, відхилиться вбік від горба підборіддя і закінчується в проекції верхівки кореня другого різця, ікла або малого корінного зуба. У такому випадку спостерігається зміщення більшого відламка донизу, оскільки на ньому прикріплюється більше м'язових волокон, що опускають нижню щелепу. При косому розташуванні щілини перелому зміщення відламків відбувається в напрямку один до одного (в горизонтальній площині) за рахунок функції латеральних крилоподібних м'язів. Це приводить до звуження зубної дуги і порушення прикусу. Внаслідок тяги підборідно-під'язикового м'яза альвеолярна частина відламків дещо нахилиється в середину (до середньої лінії). При одиночному переломі бічного відділу тіла нижньої щелепи утворюється два неоднакових за розміром відламка. Менший відламок зміститься вгору (під дією м'язів, що піднімають нижню щелепу) до контакту із зубами-антагоністами, альвеолярна частина його нахилена всередину, а основа нижньої щелепи зміститься зовні за рахунок функції жувального м'яза і внаслідок тяги щелепно-під'язикового м'яза. Контакт зубів буде бугорковий: щічні бугорки зубів нижньої щелепи контактуватимуть з піднебінними зубів-антагоністів. Великий відламок зміститься вниз (під дією м'язів, що опускають нижню щелепу, і власної ваги) і у бік перелому (під дією одностороннього скорочення латерального крилоподібного м'яза і частково медіального, а також м'язів дна порожнини рота). Таким чином, зубна дуга деформується, середня лінія зміститься в бік перелому цього відламка, розташовані поблизу щілини перелому, не контактують із зубами верхньої щелепи. Зімкнення зубів (бугорковий контакт) буде лише в ділянці великих корінних, а іноді малих корінних зубів. Відламки можуть зміститися в горизонтальній площині, якщо в момент травми перелом перевищив товщину тіла нижньої щелепи. Коли лінія перелому проходить косо вперед, відламків може не бути, оскільки великий фрагмент міцно утримується на малому. Якщо перелом проходить через нижньощелепний канал, можливий розрив судинно-нервового пучка, що приводить до втрати больової чутливості у ділянці підборіддя і нижньої губи і супроводжується вираженою кровотечею. Зупинити кровотечу можна після проведення репозиції кісткових фрагментів і закріплення їх у правильному положенні.

Поодинокий перелом нижньої щелепи в ділянці кута часто проходить через лунку третього великого корінного зуба або між ним і другим великим корінним зубом. Якщо щілина перелому в ділянці кута щелепи розташована на точці прикріплення власне жувального і медіального крилоподібного м'язів, відламки не зміщуються, оскільки могутній сухожильно-м'язовий футляр, що охоплює кут щелепи із зовнішньої і внутрішньої його сторін, утримує відламки в правильному положенні. Якщо ж цей футляр розривається або щілина перелому

проходить попереду від вказаних м'язів, менший відламок, якщо на ньому немає зуба, зміститься догори і всередину, більший - вниз і в бік перелому. Порушення прикусу буде більш значним, відповідно до положень, приведених вище для більшого відламка.

При двосторонньому переломі нижньої щелепи у бічному її відділі формуються 3 відламки. До середнього, частіше всього, прикріплюються лише м'язи, що опускають нижню щелепу, що і визначає характер його зміщення. Він зміщується вниз і назад, а фронтальні зуби нахиляються вперед. Іноді це приводить до западіння язика, що викликає затруднене дихання. Бічні відламки зміщуються догори (дія власне жувальних м'язів, скроневої, медіальної крилоподібної) і всередину (дія латерального крилоподібного м'яза). У разі фіксації середнього відламка двома бічними, западання язика не відбувається і дихання залишається вільним. Зрідка середній відламок зміщується наперед. Це можливо коли бічні фрагменти, що зміщуються по напрямку один до одного у момент травми можуть виштовхнути середній відламок вперед.

Поодинокі переломи гілки нижньої щелепи можуть бути подовжніми і поперечними. Вони не супроводжуються істотним зміщенням відламків і порушенням прикусу. При опусканні нижньої щелепи може бути зміщення середньої лінії у бік перелому і порушення прикусу, як у разі перелому альвеолярного відростка.

Перелом вінцевого відростка може відбутися при переломі виличної дуги. Ізольований перелом його зустрічається рідко (удар вузьким предметом збоку при відкритому роті хворого, удар по підборіддя зверху вниз при щільно закритому роті і напрузі жувальних м'язів). Якщо лінія перелому проходить через основу вінцевого відростка, відламаний фрагмент зміститься вгору у напрямку до скроневої області. Подібний перелом зустрічається рідко. Функція нижньої щелепи при цьому істотно не змінюється. При пальпації гілка нижньої щелепи з боку порожнини рота визначається різка болючість в ділянці основи вінцевого відростка.

Перелом суглобового відростка може відбутися у його основи, в ділянці шийки і суглобової головки. Якщо травмуюча сила прикладена до бічного відділу тіла нижньої щелепи або підборіддя, виникає перелом основи суглобового відростка унаслідок перегину. Товщина кістки тут у медіально-латеральному напрямку значно менша, ніж в передньо-задньому. Щілина перелому проходить косо вниз і назад через основу вирізки нижньої щелепи. Зміщення меншого відламка може бути різним і залежить від рівня пошкодження зовнішньої і внутрішньої компактних пластинок:

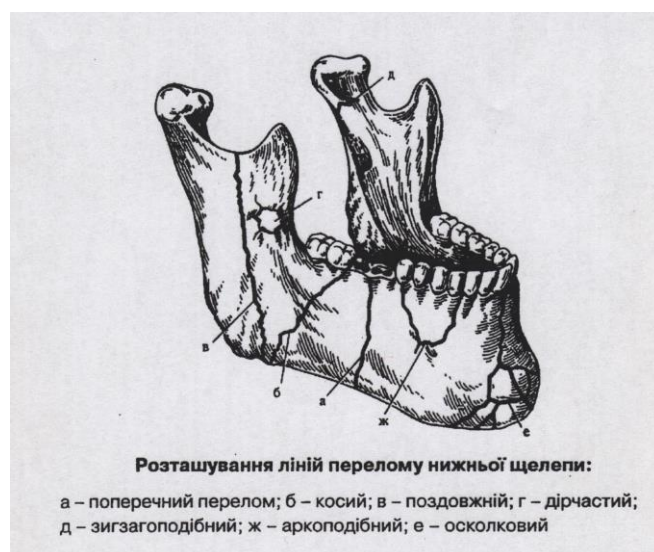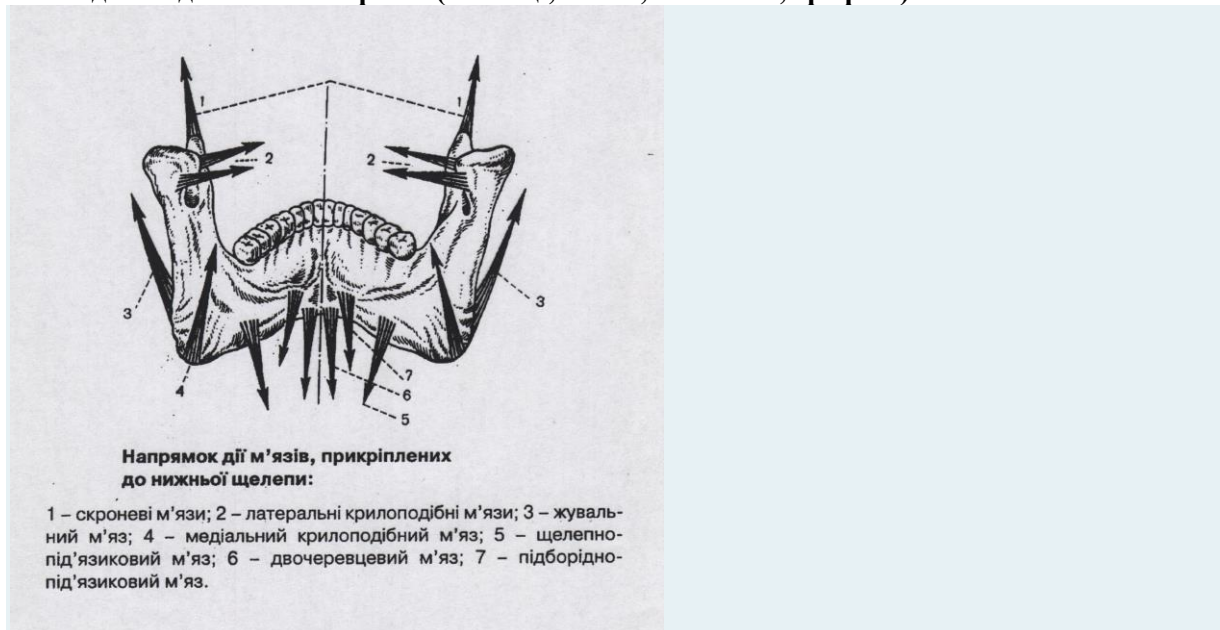
1. Якщо лінія перелому на зовнішній пластинці проходить нижче такої на внутрішній (скіс перелому направлений зовні вгору і до середини), то малий відламок зміщується на зовню і дещо назад. У цьому напрямі його виштовхує великий фрагмент, зміщуючись під впливом жувальних м'язів вгору і назад. Головка відростка, залишаючись в суглобовій западині, розвертається так, що контактує із суглобовою поверхнею її латеральним виростком. У цій клінічній ситуації можна спробувати поліпшити позицію малого фрагмента консервативними методами лікування (міжзубна прокладка на стороні пошкодження і міжщелепне еластичне витягнення).

2. Якщо лінія перелому на зовнішній поверхні проходить вище тієї, що всередині (скіс перелому направлений зовні вниз і всередину), то малий відламок зміщується усередину і наперед під дією латерального крилоподібного м'яза. Великий відламок, підтягаючись догори, збільшує зміщення малого відламка. Перелом в ділянці шийки суглобового відростка нижньої щелепи виникає, якщо силова дія розповсюджується від підборіддя назад. Саме в передньо-задньому напрямку кістка в ділянці шийки найбільш тонка. Ці переломи нерідко супроводжуються вивихом головки нижньої щелепи. Зміщення малого відламка відбувається за рахунок дії латерального крилоподібного м'яза. При переломах у ділянці основи суглобового відростка і шийки, коли малий відламок зміщується всередину від гілки щелепи, не можливо консервативними методами лікування поставити відламки в правильне положення. При переломах головки нижньої щелепи нерідко відбувається відлам медіального виростка. У разі розриву суглобової капсули малий відламок головки зміщується всередину і вперед. При односторонньому переломі суглобового відростка середня лінія дещо зміщена у бік перелому. На стороні перелому зуби щільно контактують, а на здоровій стороні контакту між ними немає. Важливою ознакою перелому альвеолярного відростка з вивихом головки є западіння тканин попереду козелка вуха, а також відсутність активного руху суглобової головки в суглобовій

ямці. Якщо вивиху головки немає, то руху її зберігаються, але амплітуда їх значно менше, ніж на здоровій стороні, тобто відсутній синхронність в рухах головок обох сторін. При двосторонньому переломі суглобових відростків обидві гілки нижньої щелепи зміщуються вгору. Контактують лише великі коренні зуби, тобто прикус буде відкритим. Переломи інших локалізацій, при двохсторонньому переломі тіла нижньої щелепи в області кутів середній відламок зміщується вниз (відвисає). Зсуву його назад не відбувається. При подвійному переломі, розташованому з одного боку, середній відламок зміщується вниз і всередину під дією прикріпленого до нього щелепно-під'язикового м'яза. Задній (менший) відламок переміщається вгору і декілька всередину, великий — вниз і у бік середнього відламка. Зубна дуга значно деформується, прикус порушується. При множинних переломах нижньої щелепи відламки зміщуються в самих різних напрямках під дією тих м'язових пучків, які до них прикріплюються. При цьому вони нерідко заходять своїми кінцями один за одного, зміщуючись у напрямі м'язів, що скорочуються. Зміщення тим більша, чим більше площа прикріплення м'язів, і м'язових волокон до окремих фрагментів і чим менше цей рух гальмується сусідніми відламками

6. Матеріали для самоконтролю:

А. Завдання для самоконтролю (таблиці, схеми, малюнки, графіки):



Б. Задачі для самоконтролю:

1. У хворого, Р., 28 років поставлений діагноз: перелом нижньої щелепи в ділянці кута з права за межами зубного ряду зі зміщенням. Який метод лікування найбільш доречний при цьому переломі. (Відповідь: Двощелепна шина Тігірштедта з зачіпними гачками)

2. Хворий 20 років доставлений у відділення через 6 годин після травми. Об'єктивно: порушення прикусу за рахунок зміщення відламків. Зуби на верхній і нижній щелепі, за винятком 35, збережені. На рентгенограмі: перелом нижньої щелепи в ділянці кута з обох сторін, та тіла щелепи в проекції 35. Відламки зміщені. Якому методу лікування (фіксації відламків) ви віддасте перевагу? (Відповідь: Прямий остеосинтез (накісні пластини)).

3. Хворий, 21 року, потрапив в клініку щелепно-лицевої хірургії зі скаргами на самовільний біль в ділянці кута нижньої щелепи зліва, набряк даної ділянки, обмежене відкривання рота, неможливість зімкнути зуби. З анамнезу стало відомо що травму отримав добу тому, був побитий невідомими, свідомість не втрачав, за допомогою не звертався, щеплений проти правця 2 місяці тому. Об'єктивно: лице асиметричне за рахунок набряку лівої жувальної ділянки, що болісна при пальпації, відкривання рота до 1,5 см., симптом «навантаження» позитивний у ділянці кута нижньої щелепи зліва, має місце «симптом сходинки» у ділянці між 37 і 38 зубами. Поставте попередній діагноз?(Відповідь: Перелом кута нижньої щелепи зліва зі зміщенням в проекції 38.)

4. Хворий, 30 років внаслідок дорожньо-транспортної пригоди отримав двосторонній перелом нижньої щелепи в ділянці 43, 44 та 33, 34 зі зміщенням відламків. Загроза виникнення якої асфіксії має місце? (Відповідь. Дислокаційна.)

В. Матеріали для тестового контролю. Тестові завдання з одиночною правильною відповіддю (а=2)

1. Яка з вказаних методик не відноситься до прямого остеосинтезу?

- A) кістковий шов;
- B) накісні пластини;
- C) спиці Кіршнера;
- D) кісткові скоби;
- E) шина Вебера; •

(Правильна відповідь: E)

2. Перелічить фіксуючі апарати для оперативного методу остеосинтезу нижньої щелепи:

- A. по Макієнко, по Павлову, по Кабакову
- B. Збаржа, Лімберга, Львова •
- C. по М.М. Соловійову-Є.М. Магарілли
- D. по Н.Г. Бадзошвілі
- E. Пенна-Брауна, В.Ф. Рудька, І.І. Єрмолаєва-С.І. Кулагова

(Правильна відповідь: B)

3. При переломі нижньої щелепи перша допомога:

- A. Пращеподібна пов'язка
- B. Ввести антибіотики препарати.
- C. Холод на облччя.
- D. Тепло на місце перелому
- E. Апарат Збаржа

Правильна відповідь: (A,)

Г. Навчальні задачі 3-го рівня (нетипові задачі).

1. Хворий С., 28 років, зі скаргами на болісну припухлість в ділянці тіла нижньої щелепи зліва. Поніміння нижньої щелепи зліва Пальпація тіла нижньої щелепи зліва болісна, відмічається рухомість відламків в ділянці 34, 35 зубів. При закриванні рота відмічається змикання молярів антагоністів зліва. Коронки 34, 35 зубів зруйновані на 1/2 вертикальна перкусія 34, 35, болісна. В порожнині рота відмічається муфто подібне потовщення слизової оболонки в ділянці 34, 35 зубів. В центральному відділі і в області молярів праворуч змикання зубів не відбувається. (Відповідь: Гострий одонтогенний остеомієліт нижньої щелепи)

2. Пацієнтка 35 років на другу добу після видалення 48 зуба звернулася зі скаргами на біль в привушно-жувальної області зліва, почуття, що немає контакту між зубами верхньої та нижньої щелепи праворуч. Підборіддя зсунуте ліворуч, рот напіввідкритий, губи зімкнуті, прикус порушений. Обмеження рухів нижньої щелепи. З переду від козелка правого вуха западання м'яких тканин. Яке дослідження найбільш інформативне при даному порушенні? (Відповідь: Передній лівосторонній вивих нижньої щелепи)

4. Хворий звернувся зі скаргами на рухомість кістки нижньої щелепи праворуч. На рентгенівському знімку нижньої щелепи праворуч в боковій проекції відмічаються ділянки

кістки які нагадують розтанувшого цукру. (Відповідь: Гострий остеомієліт нижньої щелепи праворуч)

7. Література.

1. Хірургічна стоматологія та щелепно-лицева хірургія: підручник; У 2т. – Т.2/В.О.Маланчук, І.П.Логвіненко, Т.О.Маланчук, О.Л.Ціленко – К.: ЛОГОС, 2011. – С. 30-35, 42-56, 91-96.
2. Рузин Г.П. Краткий курс лекций по хирургической стоматологии и челюстно-лицевой хирургии / Геннадий Петрович Рузин – Киев: «Книга плюс», 2006 – С. 93-95, 118-119, 121-122.
3. Маланчук В.А. Озоно-кислородная терапия в стоматологии и челюстно-лицевой хирургии / В.А.маланчук, А.В.Копчак. – К., 2004. – С. – 126-134.
4. Невогнєпальні пошкодження щелепно-лицевої ділянки: навч. посіб. для студ. стомат. факульт. вищих мед. навч. закладів IV рівнів акрид. та інтернів-стоматологів / під загальною ред. Рибалова О.В. – Полтава: ТОВ «Фірма Техсервіс», 2012. – С. 57-113.
5. Клиническая оперативная челюстно-лицевая хирургия: Руководство для врачей / Под ред. проф. В.Н.Балина и проф. Н.М.Александрова. 4-е изд., доп. и испр. – СПб.: СпецЛит, 2005. – С. 489-491.
6. Щелепно-лицева хірургія: підручник / О.О.Тімофєєв. – К.: ВСВ «Медицина», 2011. – С. 395-407, 418-422, 435-449.
7. Хирургическая стоматология и челюстно-лицевая хирургия. Национальное руководство / под ред. А.А.Кулакова, Т.Г.Робустовой, А.И.Неробеева. – М.: ГЭОТАР-Медиа, 2010 – С. 706-711.
8. Стоматологія надзвичайних ситуацій з курсом військової стоматології: [підруч. Для студентів ВМНЗ III-IV рівнів акредитації] / Г.П.Рузін, В.П.Голік, О.В.Рибалов, С.Г.Демяник. – Харків: Торнадо, 2006. – С. 128-129.

Міністерство охорони здоров'я України
Вищий державний навчальний заклад України
«Українська медична стоматологічна академія»

«Затверджено»
на засіданні кафедри
хірургічної стоматології
та щелепно-лицевої хірургії
з пластичною та реконструктивною
хірургією голови та шиї

Завідувач кафедри

д. мед. н. Аветіков Д.С.



МЕТОДИЧНІ РЕКОМЕНДАЦІЇ
ДЛЯ САМОСТІЙНОЇ РОБОТИ СТУДЕНТІВ
ПІД ЧАС ПІДГОТОВКИ ДО ПРАКТИЧНОГО
(СЕМІНАРСЬКОГО) ЗАНЯТТЯ

Навчальна дисципліна	Хірургічна стоматологія
Модуль №	4
Змістовний модуль №	4
Тема заняття	Пошкодження верхньої щелепи в мирний час, в екстремальних умовах: анатомія пошкоджень, класифікація, клінічний перебіг, діагностика, медична допомога пораненим на місці травми, на етапах медичної евакуації. Хірургічна обробка ран при пошкодженнях нижньої щелепи, принципи пластичної хірургії. Досягнення вітчизняних вчених, співробітників кафедри.
Курс	IV
Факультет	Стоматологічний

1. АКТУАЛЬНІСТЬ ТЕМИ.

Однією з важливих проблем сучасної щелепно-лицевої хірургії є клініка, діагностика, лікування та профілактика пошкоджень щелепно-лицевої ділянки, зокрема, переломів верхньої щелепи мирного часу, що складають найбільший відсоток серед усіх пошкоджень обличчя та шиї мирного часу. Це пов'язано зі значним збільшенням частоти дорожньо-транспортних пригод, побутових травм, використання різних видів холодної зброї та зростання вуличної злочинності і напруги в суспільстві. Вивчення даної теми дозволить майбутньому лікарю чітко орієнтуватися в питаннях клініки, діагностики, методах надання першої допомоги потерпілим з травмою верхньої щелепи, що в подальшій практиці дозволить уникати численних ускладнень в першу чергу пов'язаних з неправильними діями лікаря на перших етапах надання допомоги (пізня діагностика, неправильна та неповна невідкладна допомога та ін.).

2. КОНКРЕТНІ ЦІЛІ:

- 2.1. Аналізувати клінічні прояви ознайомитися зі статистикою переломів верхньої щелепи мирного часу.
- 2.2. Пояснити етіологію та патогенез виникнення переломів верхньої щелепи мирного часу.
- 2.3. Запропонувати методи обстеження хворих з переломами верхньої щелепи мирного часу.
- 2.4. Класифікувати переломи верхньої щелепи мирного часу.
- 2.5. Тракувати патогенез перелому верхньої щелепи при різних етіологічних факторах.
- 2.6. Проаналізувати стан хворого при переломі верхньої щелепи.
- 2.7. Скласти план лікування хворих з переломами верхньої щелепи мирного часу.

3. БАЗОВІ ЗНАННЯ, ВМІННЯ, НАВИЧКИ, НЕОБХІДНІ ДЛЯ ВИВЧЕННЯ ТЕМИ (міждисциплінарна інтеграція).

Назви попередніх дисциплін	Отримані навички
1. Нормальна анатомія.	Знати будову верхньої щелепи, анатомію м'язів які кріпляться до верхньої щелепи та інших кісток лицевого скелета, будову зубо-щелепної системи.
2. Біофізика.	Біомеханіку зубо - щелепної системи.
3. Патологічна фізіологія	Етіологія та патогенез переломів верхньої щелепи.
4. Топографічна анатомія і оперативна хірургія.	Тракувати топографічну анатомію щелепно-лицевої ділянки в цілому і верхньої щелепи зокрема. Принципи оперативних доступів до різних відділів щелепно-лицевої ділянки.
5. Відновлювальна пластична хірургія щелепно-лицевої ділянки	Наслідки травматичних пошкоджень щелепно-лицевої ділянки мирного часу, заходи щодо запобігання виникнення ускладнень та інвалідизації потерпілих.
6. Хірургічна стоматологія і щелепно-лицевої хірургія	Основні питання сполучної травми, взаємозв'язок органів і систем щелепно-лицевої ділянки.

4. ЗАВДАННЯ ДЛЯ САМОСТІЙНОЇ РОБОТИ ПІД ЧАС ПІДГОТОВКИ ДО ЗАНЯТТЯ.

4.1. Перелік основних термінів, параметрів, характеристик, які повинен засвоїти студент при підготовці до заняття:

Термін	Визначення
1. Перелом	Порушення цілості кістки та окремих її відділів.
2. Які є переломи верхньої щелепи.	Лефор I, Лефор II, Лефор III.
3. Які ще є переломи кісток лицевого скелета	Вилицевої кістки, та її дуги. Ізольований перелом вилицевої кістки

4.2. Теоретичні питання до заняття:

1. Види хірургічних методів лікування невогнепальних переломів верхньої щелепи.
2. Дати визначення поняттям «прямий та непрямий остеосинтез».
3. Види прямого остеосинтезу, показання та протипоказання до застосування, методики оперативних втручань.
4. Види непрямого остеосинтезу, показання та протипоказання до застосування, методики оперативних втручань.

5. Сучасні методи хірургічного лікування невогнепальних переломів верхньої щелепи (міні пластини, трансплантати, контурна остеопластика та ін.).
6. Помилки та ускладнення під час та після застосування хірургічних методів лікування невогнепальних переломів верхньої щелепи.
7. Загальне (медикаментозне) лікування невогнепальних переломів верхньої щелепи.

4.3. Практичні роботи (завдання), які виконуються на занятті:

1. Оволодіти основними методами обстеження хворого з переломом верхньої щелепи мирного часу.
2. Провести додаткові методи обстеження хворого з переломом верхньої щелепи мирного часу.
3. Провести диференційну діагностику перелома верхньої щелепи з переломами інших кісток щелепно-лицевого відділу
4. Заповнити амбулаторну медичну картку хворого з переломом верхньої щелепи.
5. Скласти план лікування хворого з переломом верхньої щелепи мирного часу.
6. Реабілітація хворого після перелому верхньої щелепи

5. ЗМІСТ ТЕМИ:

Верхня щелепа щільно пов'язана з кістками лицевого, мозкового скелета і основи черепа. При надмірному тиску вони можуть зламатися по певних лініях, які проходять по вузьких і тонких ділянках кістки, що проходять між порожнинами носа, очних ямок, верхньощелепних пазух. Ці слабкі місця вивчені Лефором, який встановив три основних типи переломів верхніх щелеп (нижній, середній і верхній), відомі в літературі по імені автора. Переломи верхньої щелепи завжди відкриті, оскільки вони проходять в ділянці носа, його додаткових пазух. Слизова оболонка цих анатомічних утворень тонка і легко розривається навіть при незначному зміщенні відламків. При переломі однієї з верхніх щелеп частіше зустрічаються елементи зміщення, коли один з її відділів, під впливом удару, зміщується назад по відношенню до верхнього відділу щелепи, а у разі відламу всієї щелепи по відношенню до інших кісток лицевого скелету або основи черепа.

Відламки верхньої щелепи зміщуються під дією прикладеної сили, що продовжується, назад і вниз. Задня ділянка зміщується вниз за рахунок тяги медіальних крилоподібних м'язів.

Нижній тип перелому (Ле Фор І). Лінія перелому проходить в горизонтальній площині над альвеолярним відростком і склепінням твердого піднебіння. Починаючись біля краю грушоподібного отвору з обох боків, вона йде назад вище через дно верхньощелепних пазух, проходить через горб і нижню третину крилоподібних відростків клиновидної кістки. Іноді лінія перелому закінчується у ділянці лунок другого або третього великого корінного зуба. При цьому типі перелому відламується дно носа, дно верхньощелепних пазух, відбувається горизонтальний перелом перегородки носа. Він може бути одностороннім. Тоді обов'язково ламається піднебінний відросток верхньої щелепи в сагітальній площині.

При переломі верхніх щелеп по нижньому типу хворі скаржаться на біль у ділянці альвеолярного гребня верхніх щелеп, що посилюється при змиканні зубів або пережовуванні їжі, на неможливість відкусити їжу передніми зубами, на оніміння зубів і слизової оболонки ясен, на неправильне змикання зубів, відчуття чужорідного тіла в глотці, нудоту, утруднене носове дихання.

При зовнішньому огляді конфігурація обличчя змінена за рахунок припухлості м'яких тканин верхньої губи, щік, зглаженості носогубних складок. Припухлість обумовлена посттравматичним набряком і крововиливом в тканини. Може бути садно, синці, рвано-забиті рани на шкірі обличчя, підшкірна емфізема. У разі вираженого зміщення відламка щелеп вниз, подовжується нижня третина обличчя. Іноді шкірна частина перегородки носа з горизонтального положення переміщається в косе унаслідок зміщення донизу переднього носового остюка разом з відламаними щелепами. При змиканні зубів, біля основи перегородки носа утворюється ледве помітна шкірна складка, а шкірна частина її переміщається догори.

При огляді порожнини рота можна визначити крововилив по перехідній складці верхніх щелеп у межах всіх зубів, який розповсюджується на слизову оболонку верхньої губи і щік. Можливо крововилив у верхньому відділі крилоподібно-нижньощелепних складок, а при односторонньому переломі і по середній лінії твердого піднебіння. В цьому випадку можуть бути розриви слизової оболонки альвеолярного відростка в його передньому відділі. Язичок м'якого неба іноді торкається задньої стінки глотки або кореня язика, тому м'яке небо здається подовженим. Спостерігається це при значному зміщенні відламка щелеп назад і донизу. Цим пояснюються скарги хворого, в перші дні, на відчуття чужорідного тіла в глотці і позиви на

блювоту. Аналогічні суб'єктивні відчуття можуть бути і внаслідок парестезії слизової оболонки твердого і м'якого піднебіння, що настає при розриві нервових провідників, що проходять в крило-піднебінному каналі.

При пальпації верхніх щелеп з боку присінника рота, дещо вище за перехідну складку, визначаються кісткові виступи (сходинки), нерівності або западіння. Ці ознаки чіткіше виявляються у ділянці вилично-альвеолярного гребеня, який має опуклий профіль, що дозволяє достовірно переконатися в порушенні його цілісності. Симптом навантаження перевіряють, натискаючи вказівним пальцем на крилоподібний відросток клиновидної кістки або його гачок (дещо до середини від верхнього відділу крилоподібно-нижньощелепної складки).

За наявності перелому верхніх щелеп виникає біль в ділянці проходження його щілини. При цьому передній відділ відламка іноді зміщується донизу. Симптом навантаження буде також позитивним і за відсутності ознак зміщення і рухливості відламка, що надає йому велике діагностичне значення. Іноді крилоподібні відростки не ушкоджуються і цей діагностичний прийом може дати невірну інформацію. Слід додатково натиснути на ділянці третього великого корінного зуба. Проте, поява больового відчуття можлива не тільки при переломі верхньої щелепи, але і у разі перелому бічного відділу її альвеолярного відростка.

Для визначення рухливості відламка слід правою рукою обережно провести гойдаючі рухи (вперед — назад) верхньої щелепи, захопивши її пальцями правої руки за альвеолярний відросток у фронтальному відділі. В цей час вказівним пальцем лівої руки, розташованим у ділянці верхньої перехідної складки, можна відчутти рухливість відламка. Переміщаючи палець від грушовидного отвору до горба щелепи, можна клінічно визначити лінію перелому. Зміщення відламка супроводжується рухливістю шкірної частини перегородки носа. У ділянці ясен усіх зубів визначається зниження або повна відсутність больової чутливості, що можна перевірити за допомогою тонкої стерильної ін'єкційної голки. При перкусії зубів перкуторний звук буде низьким (тупим). Прикус порушений унаслідок зміщення відламка назад (прямий, про-геничний, якщо до травми був ортогнатичним). Нерідко він може бути відкритим, коли переважно контактують лише останні великі корінні зуби. Зв'язано це з тим, що медіальний крилоподібний м'яз зміщує вниз задній відділ зламаної верхньої щелепи. Коли зміщення відламків не відбувається, прикус не змінюється.

Перелом верхніх щелеп по нижньому типу необхідно диференціювати від перелому альвеолярного відростка. Симптом навантаження, метод визначення якого приведений вище, при переломі альвеолярного відростка буде негативним. Натискання ж на великі корінні зуби супроводжуватиметься больовим відчуттям у ділянці альвеолярного відростка.

Рентгендіагностика мало інформативна через нашарування зображення кісток лицевого і мозкового відділів черепа. На рентгенограмі кісток лицевого скелета в аксіальній проекції можна виявити порушення цілісності кістки у ділянці вилично-альвеолярного гребеня, а також зниження прозорості верхньощелепних пазух унаслідок крововиливу в них.

Середній тип перелому (Ле Фор II). Лінія перелому проходить в ділянці з'єднання лобових відростків верхніх щелеп з носовими частинами лобових кісток і кістками носа (носо-лобні шви), потім по медіальних стінках очних ямок, обмеженою слізними кістками, орбітальними пластинками гратчастої кістки і латеральними поверхнями тіла клиновидної кістки, вниз до нижніх орбітальних щілин. Далі, по нижніх стінках очних ямок, які утворені орбітальними поверхнями верхніх щелеп і виличними кістками, орбітальними відростками піднебінної кістки, лінія перелому йде вперед, до нижньо-орбітальних країв, перетинає їх по вилично-щелепних швів або поблизу від них. Лінія перелому може пройти через підочні отвори. По передній стінці верхніх щелеп, уздовж вилично-щелепних швів, вона переходить назад на горби верхніх щелеп і крилоподібних відростків клиновидних кісток. При двосторонньому переломі може ламатися перегородка носа у вертикальній площині. Часто ламається гратчаста кістка з гратчастою пластинкою, тобто, основа черепа. Можливі струси мозку і перелом основи черепа не тільки в передній, але і в середній черепній ямці. Нижче розглянемо клінічні ознаки перелому верхніх щелеп по середньому типу без супутніх пошкоджень.

Скарги багато в чому аналогічні, як при переломі верхніх щелеп по нижньому типу. Хворі додатково можуть вказати на оніміння шкіри підочної ділянки, верхньої губи, крил носа, шкірної частини перегородки носа. При пошкодженні носо-слізного каналу іноді буває слъзотеча. Чутливість великих корінних зубів і ясен у ділянці цих зубів збережена. Так само не змінюється больова чутливість слизової оболонки твердого і м'якого піднебіння. Хворі

можуть відзначати зниження або втрату нюху при розриві або утиску нюхових ниток (fild olfactoria), які проходять через отвори гратчастої пластинки.

Конфігурація обличчя змінена внаслідок посттравматичного набряку і крововиливу у м'які тканини підочних ділянок і кореня носа. Синець локалізується у ділянці нижнього повіка, медіального кута ока (з розповсюдженням на шкіру кореня носа) і медіального відділу верхнього віка. Колір верхньо-зовнішнього квадранта орбітальних ділянок не змінений. Нерідко спостерігається крововилив під кон'юнктиву одного або обох очей. Кон'юнктива іноді виступає між зімкнутими повіками при вираженому просоченні їх кров'ю. Може бути підшкірна емфізема тканин обличчя. При горизонтальному положенні хворого обличчя стає пласким за рахунок зміщення відламка назад, при вертикальному — подовжується унаслідок зміщення щелепи вниз. Нерідко порушена больова чутливість шкіри підочних ділянок, нижніх повік, крила носа. При пальпації нижньо-орбітального краю часто визначається кістковий виступ (сходинка). Пропальпувати кістковий виступ у області носо-лобного шва складно через значний набряк м'яких тканин у цій ділянці. Проте, тут іноді можна визначити крепітацію відламків. Якщо помістити вказівний палець лівої руки на нижньо-орбітальний край, великий — на область кореня носа, а правою рукою акуратно провести гойдаючі рухи верхньої щелепи в передньо-задньому напрямку, можна визначити синхронне (одночасне) зміщення кісткового фрагмента в тому чи іншому місці. При зміщенні передбачуваного відламка вгору вниз можна бачити, як над коренем носа шкіра збирається в складку або змінюється в кольорі. Може бути кровотеча з носа, рота, носоглотки, а при пошкодженні носослізного каналу і попаданні в нього крові із слізних точок.

При огляді порожнини рота відмічається крововилив по перехідній складці верхніх щелеп у ділянці великих і частково малих корінних зубів, що розповсюджується на слизисту оболонку щік. При пальпації визначається кістковий виступ у ділянці вилично-альвеолярного гребеня і назад від нього. Больова чутливість слизової оболонки ясен знижена в межах різців, іклів і малих корінних зубів з обох боків. У ділянці великих корінних зубів вона не порушена. Іноді вибухає бічна стінка глотки, що може свідчити про наявність гематоми в навколوجلотковому просторі. Симптом навантаження позитивний по ходу лінії перелому. Можна визначити одночасне зміщення кісткових фрагментів у ділянці нижнього краю очної ямки, кореня носа, вилично-альвеолярного гребеня (пальпаторний), з'являється також складка шкіри у області кореня носа. Решта об'єктивних ознак аналогічні таким, як при переломі в/щ по нижньому типу.

На рентгенограмі лицевого скелета кісток, виконаній в аксіальній проекції, є порушення цілісності кістки у ділянці перенісся, нижніх країв очних ямок і вилично-альвеолярних гребенів, зниження прозорості верхньощелепних пазух. На бічних рентгенограмах визначається також лінія перелому, що криво йде від гратчастої кістки до тіла клиновидної кістки. При виявленні «кісткової сходинки» у ділянці турецького сідла можна з упевненістю говорити про перелом основи черепа в середній черепній ямці.

Верхній тип перелому (Ле Фор III). Лінія перелому проходить через носо-лобний шов, по внутрішніх стінці очних ямок до місця з'єднання верхньо-орбітальної і нижньо-орбітальної щілин. Далі вона переходить на зовнішню стінку очних ямок, утворених орбітальною поверхнею великого крила клиновидної кістки і виличної кістки, йде після неї вгору і наперед до її верхнього зовнішнього кута, який перетинає у ділянці лобно-виличного шва або поблизу від нього. Потім прямує назад і вниз по великому крилу клиновидних кісток і доходить до верхнього відділу крилоподібних відростків і тіла цієї кістки. Ламаються виличні відростки скроневих кісток і перегородка носа у вертикальній площині. При переломі по Ле Фор III відділяються кістки лицевого від кісток мозкового черепа. Це часто супроводжується струсом, забоєм, здавленням головного мозку, переломом основи черепа (слід пам'ятати анатомію стінок орбіти, через які проходить лінія перелому). Можуть переважати ознаки вказаних пошкоджень: втрата свідомості, ретроградна амнезія, блювота, головний біль, шум у вухах, брадикардія, брадипное, ністагм, звуження зіниць, судоми, психічні порушення, лікворея з носа або вуха і т.ін. Слід знати ознаки, характерні для даного типу перелому, коли вони не замасковані симптомами ураження головного мозку.

При збереженні свідомості хворий указує на двоїння в очах при вертикальному положенні тулуба, болісне і утруднене ковтання, наявність чужорідного тіла в горлі, першіння і нудоту, погане відкриття рота. При огляді обличчя хворого одутле, місяцеподібне. Є симптом окулярів, для якого характерний крововилив в тканини верхньої і нижньої повік, навколо

орбітальної зони, в кон'юнктиву і клітковину орбітальних ділянок. У хворого, що знаходиться в лежачому положенні, обличчя сплюснене, у вертикальному положенні - обличчя подовжується. При цьому очні яблука зміщуються вниз, очна щілина розширюється. У хворого з'являється двоїння в очах, тому при розмові з лікарем хворий або прикриває одне око долонею, або підводить палець під очне яблуко, чим усуває диплопію. При змиканні зубів очні яблука переміщуються разом з дном очної ямки догори. Визначається екзофтальм унаслідок крововиливу в ретробульбарну клітковину. При пальпації тканин у ділянці кореня носа і верхньо-зовнішнього кута очних ямок, визначається крепітація або кістковий виступ, або і те і інше. При зміщенні верхніх щелеп можна встановити рухливість кісткового фрагмента. При відкриванні рота посилюється біль у цій ділянці за рахунок тиску вінцевого відростка на ділянку виличної дуги, що змістилася.

Відкриття рота обмежене. Крововилив у слизисту оболонку присінника рота відсутній. Больова чутливість її не змінена. При пальпації з боку присінника рота немає ознак порушення цілісності кісткової тканини (лінія перелому проходить значно вище). Решта ознак відповідає таким, як при переломі по нижньому типу.

На рентгенограмі кісток лицевого скелета може визначитися порушення цілісності кісткової тканини у ділянці виличних дуг, великого крила клиновидних кісток і лобно-виличного шва, а також зниження прозорості верхньощелепних і клиновидній пазух. На бічних рентгенограмах є ознаки перелому тіла клиновидної кістки.

У клінічній практиці нерідко спостерігається поєднання типів переломів: на одній верхній щелепі по нижньому типу, на іншій — по середньому або комбінація середнього і верхнього типів переломів.

Васмундом описані інші варіанти переломів, коли вони починаються не в ділянці носолобного шва, а небагато нижче. Далі вони проходять, як при середньому і верхньому типах. Крім того, цим автором виділений сагітальний перелом верхньої щелепи, коли через певні обставини одна з верхніх щелеп ламається по середній лінії і по нижньому типу.

При переломах по середньому і, особливо, по верхньому типу можуть ушкоджуватися сусідні анатомічні утворення: очне яблуко, зоровий, окомоторний, відвідний, лицевий нерви. Нерідко виникає перелом основи черепа з розривом мозкових оболонок, що супроводжується ліквореєю з носа, вух або зклепіння носоглотки. Це небезпечно розвитком менінгіту, енцефаліту, абсцесу мозку. Перелом кам'янистої частини скроневої кістки супроводжується зниженням або втратою слуху. Разом із струсом, забоєм, здавленням головного мозку можуть бути субарахноїдальні крововиливи.

Приведені вище клінічні ознаки різних типів переломів верхніх щелеп визначаються не завжди достатньо чітко і в повному об'ємі. Інтерпретація їх іноді скрутна. Через це діагностика перелому верхньої щелепи достатньо складна і вимагає певного клінічного досвіду, уміння ретельно аналізувати скарги хворого і помічати малозначні, на перший погляд, об'єктивні ознаки.

Всі хворі з переломом верхніх щелеп повинні бути оглянуті невропатологом. Лікування їх нерідко проводять спільно з нейрохірургом, анестезіологом, реаніматологом, окулістом, отоларингологом, іноді психіатром. При переломі основи черепа ліквор в невеликих кількостях може поступати в ніс, стікати по задній стінці глотки. У цьому випадку хворий проковтує його разом із слиною (прихована лікворея). Хірург-стоматолог повинен знати її ознаки, що дозволяють, в поєднанні з іншими симптомами, запідозрити перелом основи черепа:

- посилення витікання рідини з носа при нахилі голови вперед, при натуженні або здавленні крупних вен шиї пальцями;
- симптом носової хустки: чиста носова хустка, змочена ліквором, при висиханні залишається м'якою, змочена носовими виділеннями — жорсткою («накрохмаленою»);
- симптом медичної серветки: за наявності домішок крові на чисту медичну серветку наносять невелику кількість виділень з носа; якщо в крові є ліквор, то на серветці утворюється червона пляма від крові з світлим ореолом по периферії (від ліквора);
- спинномозкова пункція, яка є не тільки достовірним діагностичним прийомом (кров у лікворі), але і лікувальним заходом. Виконання спинномозкової пункції, як і ендолумбальне введення 1% розчину ураніна (фарбник) або радіоактивного фосфору, з метою виявлення прихованої ліквореї входить в компетенцію нейрохірурга або невропатолога.

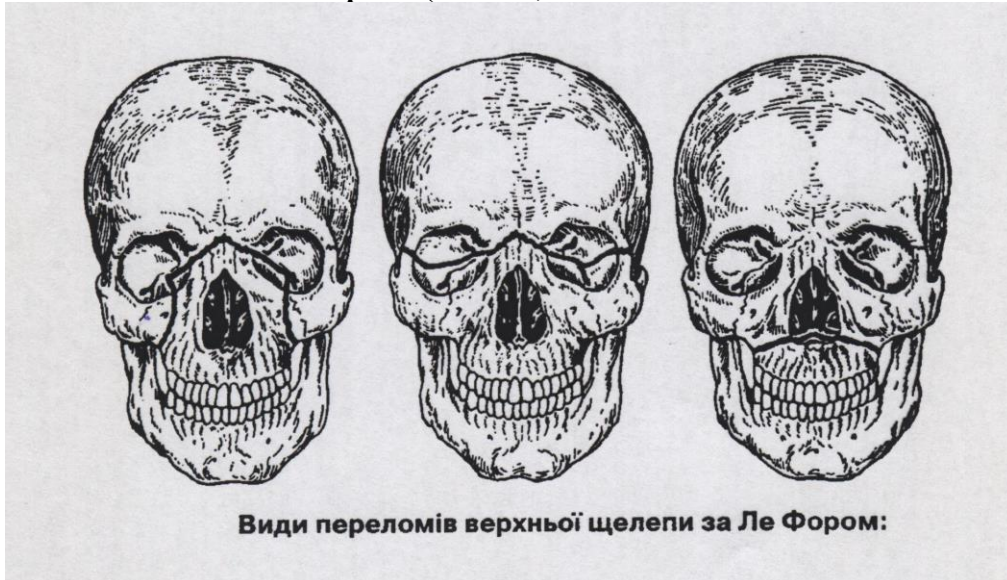У хворих з ліквореєю іноді виявляється травматична пневмоенцефалія — скупчення повітря в порожнині черепа, просторах, що містять ліквор. Вона є достовірною ознакою проникаючого пошкодження черепа, хоча спостерігається рідко при переломі основної, лобної пазух, гратчастого лабіринту.%.

Нижній тип перелому (Ле Фор I). Лінія перелому проходить в горизонтальній площині над альвеолярним відростком і склепінням твердого піднебіння. Починаючись біля краю грушоподібного отвору з обох боків, вона йде назад вище через дно верхньощелепних пазух, проходить через горб і нижню третину крилоподібних відростків клиновидної кістки. Іноді лінія перелому закінчується у ділянці лунок другого або третього великого корінного зуба. При цьому типі перелому відламується дно носа, дно верхньощелепних пазух, відбувається горизонтальний перелом перегородки носа. Він може бути одностороннім. Тоді обов'язково ламається піднебінний відросток верхньої щелепи в сагітальній площині.

При переломі верхніх щелеп по нижньому типу хворі скаржаться на біль у ділянці альвеолярного гребня верхніх щелеп, що посилюється при змиканні зубів або пережовуванні їжі, на неможливість відкусити їжу передніми зубами, на оніміння зубів і слизової оболонки ясен, на неправильне змикання зубів, відчуття чужорідного тіла в глотці, нудоту, утруднене носове дихання.

6. МАТЕРІАЛИ ДЛЯ САМОКОНТРОЛЮ:

А.Завдання для самоконтролю (таблиці, схеми):



Б. Задачі для самоконтролю:

1. Хворий 32 років, був доставлений в щелепний-лицеве відділення з травмою, яку отримав під час роботи в шахті. Об'єктивно: подовження середньої третини обличчя, значні гематоми і набряк, які збільшуються у ділянці кореня носа, повік обох очей. Верхня щелепа зміщена донизу і назад, вільно рухлива разом з кістками носа, виличними кістками і очними яблуками. Пальпаторно визначається деформація, біль і патологічна рухливість у ділянці кореня носа, зовнішніх країв орбіт, крилоподібних відростків основної кістки. З носа незначна кровотеча з домішкою ліквора. (Відповідь: Перелом верхньої щелепи по Ле Фор III (верхній)).

2. У щелепний-лицевий стаціонар доставлений потерпілий після автомобільної аварії водій 35 років. Свідомість не втрачав. Об'єктивно: обличчя асиметричне за рахунок набряку м'яких тканин щічної ділянки справа, де є рвана рана 2x3 см., рот напіввідкритий. Верхня щелепа рухома, зуби зміщена вниз і продовжують рух за нижніми зубами. Кістки обличчя та носа нерухомі. Поставте попередній діагноз?(Відповідь: Відкритий перелом Ле Фор I (нижній)).

3. Хворий 40 років отримав побутову травму. При огляді спостерігається рухомість кісток носа, припухлість м'яких тканин лівої та правої виличних ділянок з розповсюдженням на тканини очниці, симптом "сходинки" по нижньому краю очниці та вилично-щелеповому шву зліва та справа, кровотеча з носа. Поставте попередній діагноз. (Відповідь: Перелом лівої верхньої щелепи по Ле Фор II(середній))

В.Матеріали для тестового контролю. Тестові завдання з одиночною правильною відповіддю. (a= 2)

1. При яких переломах верхньої щелепи відбувається відлом альвеолярного відростка від основи грушоподібного отвору до крилоподібного відростку основної кістки:

- A. по Ле Фор I (нижній тип)
- B. по Ле Фор II (середній тип)
- C. по Ле Фор III (верхній тип)
- D. по Васмунд I
- E. по Васмунд II

(Правильна відповідь: A)

2. При якому виді перелому верхніх щелеп відбувається перелом верхньощелепних кісток від носових кісток, dna очниці, вниз по вилично-щелепному шву до крилоподібного відростка основної кістки:

- A. по Ле Фор I (нижній тип)
- B. по Ле Фор II (середній тип)
- C. по Ле Фор III (верхній тип)
- D. по Васмунд I
- E. по Васмунд II

(Правильна відповідь: B)

3. При якому виді перелому верхніх щелеп відбувається відділення кісток лицевого скелету від мозкового в поперечному напрямку крізь основу носових кісток, зовнішній край очниці, виличну дугу та крилоподібний відросток основної кістки:

- A. по Ле Фор I (нижній тип)
- B. по Ле Фор II (середній тип)
- C. по Ле Фор III (верхній тип) •
- D. по Васмунд I
- E. по Васмунд II

(Правильна відповідь: C)

Г. Навчальні задачі 3-го рівня (не типові).

1. Хворий 30 років доставлений у відділення ШЦЛХ з приводу травми. Об'єктивно: у хворого головний біль, запаморочення, нудота, кровотеча з носа, та рота, обличчя має набряк в інфраорбітальній ділянці з обох боків, з переходом на очну ділянку. Верхні та нижні повіки з обох боків набрякли. Симптом окулярів з обох боків, відсутні фронтальні зуби, прикус і відкривання роту не порушені. ваш попередній діагноз?

(Відповідь: Перелом кісток носа).

2. Хворого 40 років доставлено до щелепно-лицевого відділення з приводу травми виробничого характеру. Під час огляду серед інших виявлений так званий "симптом окулярів" в лівій половині обличчя. Лице асиметричне зліва. Відкривання рота болісне та обмежене. На нижній та верхній губі подряпани. При пальпації правої половини обличчя виникає біль в привушній та інфраорбітальній ділянці. ваш попередній діагноз? (Відповідь: Перелом вилицевої кістки зліва).

3. Військовослужбовець отримав вогнепальне поранення в ділянку верхньої щелепи і доставлений в ОМедБ. При огляді відмічається об'ємне поранення правої половини обличчя, з переходом на привушну ділянку. На периферії рани звисають лоскути тканин, з рани відмічається виділення прозорої рідини. Вогнепальний канал глибокий, при інструментальному зондуванні зонд іде глибоко в тканини шиї. Ваш попередній діагноз? (Відповідь: Вогнепальне поранення біля вушної слинної залози та шиї зправа).

7. Література.

1. Хірургічна стоматологія та щелепно-лицева хірургія: підручник; У 2т. – Т.2/В.О.Маланчук, І.П.Логвіненко, Т.О.Маланчук, О.Л.Ціленко – К.: ЛОГОС, 2011. – С. 35-41, 56-66, 91-96.
2. Рузин Г.П. Краткий курс лекций по хирургической стоматологии и челюстно-лицевой хирургии / Геннадий Петрович Рузин – Киев: «Книга плюс», 2006 – С. 95-96, 119-122.
3. Невогнепальні пошкодження щелепно-лицевої ділянки: навч. посіб. для студ. стомат. факульт. вищих мед. навч. закладів IV рівнів акрид. та інтернів-стоматологів / під загальною ред. Рибалова О.В. – Полтава: ТОВ «Фірма Техсервіс», 2012. – С. 115-130.
4. Клиническая оперативная челюстно-лицевая хирургия: Руководство для врачей / Под ред. проф. В.Н.Балина и проф. Н.М.Александрова. 4-е изд., доп. и испр. – СПб.: СпецЛит, 2005. – С. 439-443.

5. Щелепно-лицева хірургія: підручник / О.О.Тимофєєв. – К.: ВСВ «Медицина», 2011. – С. 423-429, 435-444.
6. Хирургическая стоматология и челюстно-лицевая хирургия. Национальное руководство / под ред. А.А.Кулакова, Т.Г.Робустовой, А.И.Неробеева. – М.: ГЭОТАР-Медиа, 2010 – С. 713-714, 716-717.
7. Стоматологія надзвичайних ситуацій з курсом військової стоматології: [підруч. Для студентів ВМНЗ III-IV рівнів акредитації] / Г.П.Рузін, В.П.Голік, О.В.Рибалов, С.Г.Демяник. – Харків: Торнадо, 2006. – С. 136-137.

Міністерство охорони здоров'я України
Вищий державний навчальний заклад України
«Українська медична стоматологічна академія»

«Затверджено»
на засіданні кафедри
хірургічної стоматології
та щелепно-лицевої хірургії
з пластичною та реконструктивною
хірургією голови та шиї

Завідувач кафедри

д. мед. н. Аветіков Д.С.



МЕТОДИЧНІ РЕКОМЕНДАЦІЇ
ДЛЯ САМОСТІЙНОЇ РОБОТИ СТУДЕНТІВ
ПІД ЧАС ПІДГОТОВКИ ДО ПРАКТИЧНОГО
(СЕМІНАРСЬКОГО) ЗАНЯТТЯ

Навчальна дисципліна	Хірургічна стоматологія
Модуль №	4
Змістовний модуль №	4
Тема заняття	Пошкодження виличних кісток, кісток носа в мирний час. Класифікація, частота, клініка, діагностика, лікування, досягнення вітчизняних вчених, співробітників кафедри.
Курс	IV
Факультет	Стоматологічний

1. АКТУАЛЬНІСТЬ ТЕМИ.

Переломи вилицевої кістки та дуги складають 9,8% від переломів верхньої щелепи. Переломи кісток носа зустрічаються частіше, ніж переломи верхніх щелеп. Значна частота цих пошкоджень є підставою для вивчення клінічних проявів переломів та методів їх лікування. Особливості вивчення клінічних проявів цих переломів полягають в тому, що іноді хворі до лікаря не звертаються, особливо в соціально не благодійних сім'ях. Отже завдання лікаря виявити за клінічними ознаками ці переломи.

2. Конкретні цілі:

- 2.1. Аналізувати статистику переломів вилицевої кістки та кісток носа в мирний час.
- 2.2. Пояснити патогенез переломів вилицевої кістки та кісток носа.
- 2.3. Запропонувати методи обстеження хворих з переломами вилицевої кістки та кісток носа в мирний час.
- 2.4. Класифікувати пошкодження вилицевої кістки, та кісток носа в мирний час.
- 2.5. Тракувати методи діагностики хворих з переломами вилицевої кістки та кісток носа в мирний час.
- 2.6. Малювати схеми, графіки переломів вилицевої кістки, кісток носа в мирний час.
- 2.7. Прораналізувати стан хворого при переломі вилицевої кістки та кісток носа в мирний час.
- 2.8. Скласти план лікування хворих з переломами вилицевої кістки та кісток носа в мирний час.

3. БАЗОВІ ЗНАННЯ, ВМІННЯ, НАВИЧКИ, НЕОБХІДНІ ДЛЯ ВИВЧЕННЯ ТЕМИ (міждисциплінарна інтеграція).

Назви попередніх дисциплін	Отримані навички
1. Нормальна анатомія.	Знати будову верхньої щелепи, анатомію м'язів які кріпляться до верхньої щелепи та інших кісток лицевого скелета, будову зубо-щелепної системи.
2. Загальна хірургія.	План обстеження хворого з травматичним пошкодженням.
3. Біофізика.	Біомеханіку зубо-щелепної системи..
4. Патологічна фізіологія	Етіологія та патогенез переломів верхньої щелепи.
5. Топографічна анатомія і оперативна хірургія.	Тракувати топографічну анатомію щелепно-лицевої ділянки в цілому і верхньої щелепи зокрема. Принципи оперативних доступів до різних відділів щелепно-лицевої ділянки.
6. Відновлювальна пластична хірургія щелепно-лицевої ділянки	Наслідки травматичних пошкоджень щелепно-лицевої ділянки мирного часу, заходи щодо запобігання виникнення ускладнень та інвалідизації потерпілих.
7. Хірургічна стоматологія і щелепно-лицевої хірургія	Основні питання сполучної травми, взаємозв'язок органів і систем щелепно-лицевої ділянки.

4. ЗАВДАННЯ ДЛЯ САМОСТІЙНОЇ РОБОТИ ПІД ЧАС ПІДГОТОВКИ ДО ЗАНЯТТЯ.

4.1. Перелік основних термінів, параметрів, характеристик, які повинен засвоїти студент при підготовці до заняття:

Термін	Визначення
1. Симптом "окулярів"	Виникає при переломі основи черепа
2. Гематоми нижніх повік ока або хибний "симптом окулярів"	Виникає при переломі кісток носа, та вилицевої кістки

4.2. Теоретичні питання до заняття:

1. Види хірургічних методів лікування невогнепальних переломів вилицевої кістки.
2. Дати визначення поняттям «прямий та непрямий остеосинтез».
3. Види прямого остеосинтезу, показання та протипоказання до застосування, методики оперативних втручань.
4. Види непрямого остеосинтезу, показання та протипоказання до застосування, методики оперативних втручань.

5. Помилки та ускладнення під час та після застосування хірургічних методів лікування невогнепальних переломів вилицевої кістки та дуги.

7. Загальне (медикаментозне) лікування невогнепальних переломів вилицевої кістки та дуги в мирний час.

4.3. Практичні роботи (завдання), які виконуються на занятті:

1. Оволодіти основним методами обстеження хворого з переломом вилицевої кістки, дуги та кісток носа в мирний час.

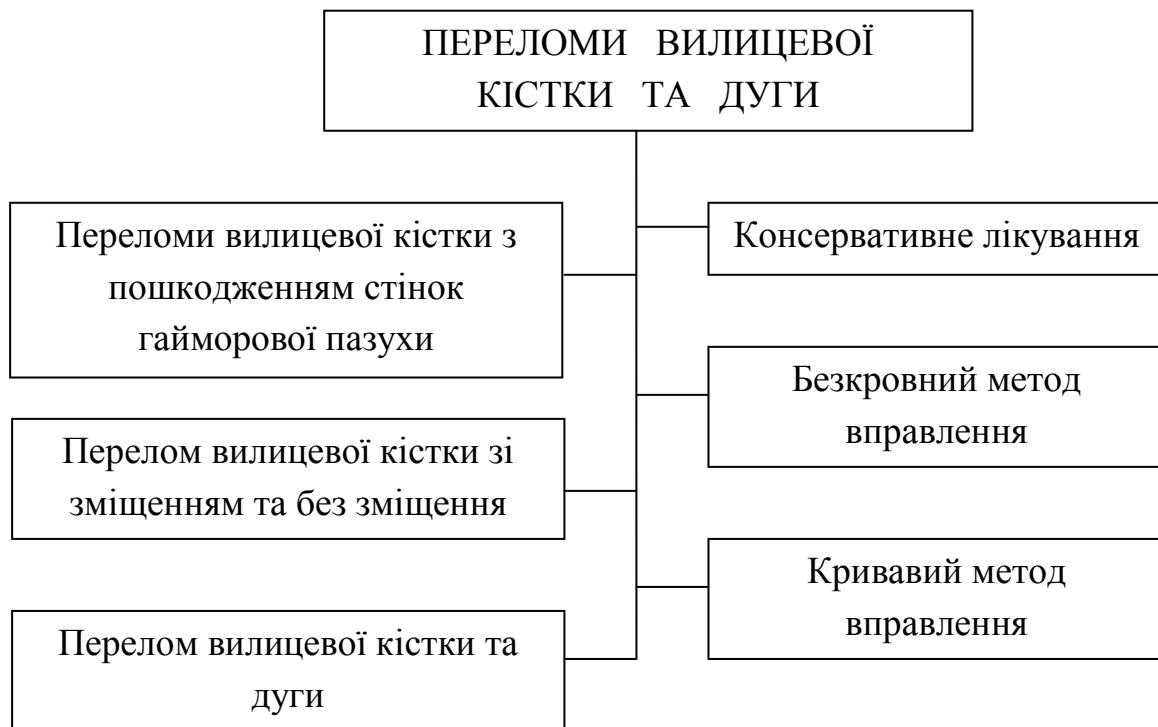1.2. Провести додаткові методи обстеження хворого з переломом вилицевої кістки, дуги та кісток носа в мирний час.

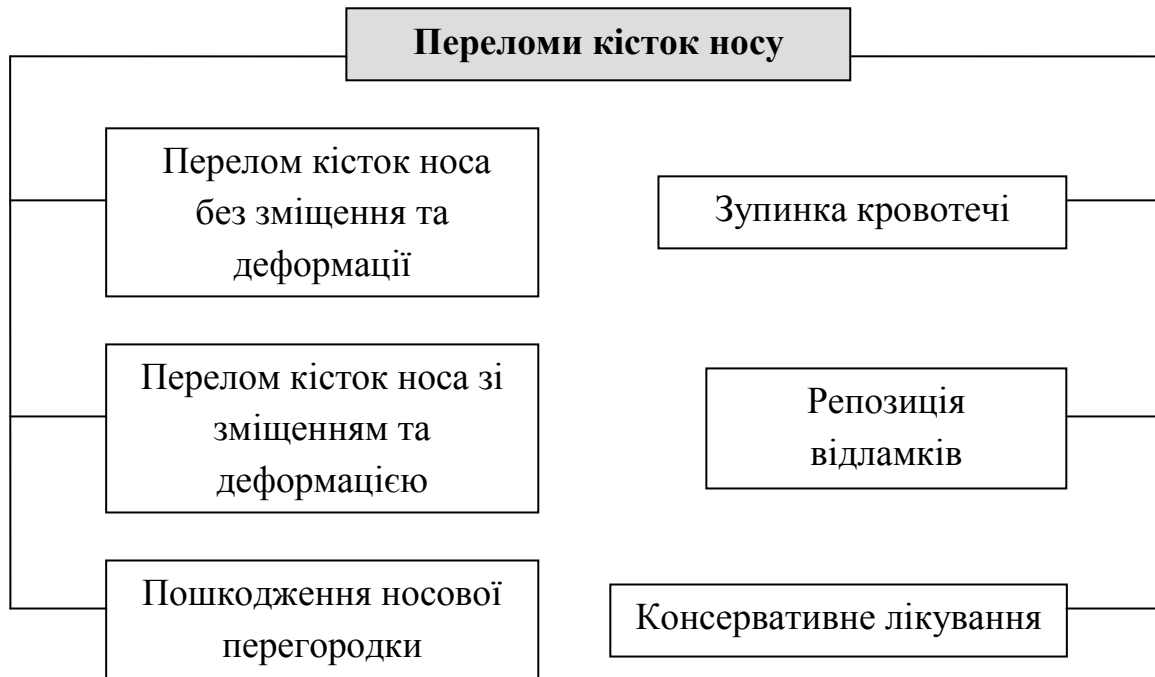1.3. Провести диференційну діагностику перелома вилицевої кістки, дуги та кісток носа з переломами інших кісток щелепно-лицевого відділу

1.4. Скласти план лікування хворого з переломом вилицевої кістки, дуги та кісток носа в мирний час.

1.5. Реабілітація хворого після перелому вилицевої кістки, дуги та кісток носа в мирний час.

5. Зміст теми:





При переломі вилицевої кістки та дуги хворий скаржиться на порушення відкривання рота, деформація обличчя в місці перелому. Втрата чутливості на місці перелому. у хворого відмічається диплопія на місці перелому. Прояви таких симптомів є показанням для проведення репозиції кісток. Найкращим терміном для репозиції є вправлення кісток в перші години. Або дні після перелому. Однак якщо у хворого відмічається тяжкий стан то її можна проводити навіть через 10-12 днів після травми. А інколи і в більш пізній термін.

Виділяють такі способи репозиції виличної кістки і дуги: 1) закриті (без розтину тканин); 2) відкриті внутрішньо ротові; 3) відкриті зовнішньо ротові; 4) внутрішньо носові (через верхньощелепну пазуху); 5) комбіновані.

Класифікація переломів кісток носа була запропонована в 1958 році Ю.Н.Волковим, яка записана в таблиці.

Клініка. Хворі скаржаться на деформацію спинки носа, носову кровотечу, набряк м'яких тканин. Крововилив в шкіру носа та повік, біль, порушення носового дихання. Також може бути струс головного мозку.

6. МАТЕРІАЛИ ДЛЯ САМОКОНТРОЛЮ:

А. Завдання для самоконтролю (таблиці, схеми, малюнки, графіки):

Б. Задачі для самоконтролю:

1. У хворого 30 років має місце кровотеча із носа внаслідок падіння з драбини. Об'єктивно відмічається гематома нижніх повік ока з обох боків, набряк тканин спинки носа. При пальпації спинки носа відмічається болісність в носовій ділянці, рухомість кісток носа. Які додаткові методи обстеження треба призначити? (Відповідь: Рентгенівський знімок)

2. Хворий 35 років після бійки звернувся в клініку зі скаргами на утруднене відкривання рота, носове дихання, біль в правій половині обличчя при пальпації. Об'єктивно: гематома в правій підочній ділянці на нижньому та верхньому повіках, западіння правої вилицевої кістки. При пальпації нижнього краю очниці відмічається симптом східців. Який попередній діагноз можна предположити? (Відповідь: Перелом вилицевої кістки).

3. Хворий 50-ти років отримав травму правої половини обличчя тупим предметом. Звернувся в клініку зі скаргами на біль, асиметрію обличчя, утруднене відкривання рота, набряк на правій половині щічної та підочної ділянок. (Відповідь: Перелом вилицевої кістки та дуги).

4. Хворий 25 років був доставлений в клініку після ДТП зі скаргами на біль в лівій половині обличчя, кровотечу із носа. Об'єктивно: ліва половина щічної ділянки набрякла, гематома в підочній ділянці яка переходить на нижню повіку. При пальпації відмічається крепітація в лівій підочній ділянці, больова чутливість. Який попередній діагноз можна поставити?

(Відповідь: Перелом вилицевої кістки з перфорацією в гайморову пазуху).

В. Матеріали для тестового контролю. Тестові завдання з одиночною правильною відповіддю. (а= 2):

1. Носова лікворея говорить про перелом:

- A. Решітчастої або клиновидної кістки;
- B. Лобної кістки;
- C. Верхньої щелепи;
- D. Тіменної кістки.
- E. Нижньої щелепи

(Правильна відповідь: A)

2. Зміщення кісток носа біля його основи вказує на перелом:

- A. Кісток носа;
- B. Лобних відростків верхніх щелеп та кісток носа;
- C. Очниці;
- D. Перегородки носа.
- E. Верхньої щелепи

(Правильна відповідь: B)

3. Підшкірна крепітація при пошкодженні кісток носа говорить про перелом:

- A. Верхньої щелепи з розривом слизової оболонки;
- B. Решітчастої кістки з розривом слизової оболонки;
- C. Клиновидної кістки;
- D. Сконевої кістки.
- E. Вилицевої кістки.

(Правильна відповідь: B)

4. Поза ротову репозицію вилицевої кістки проводять за допомогою:

- A. Розпатора;
- B. Екскаватора;
- C. Бор машини.
- D. Крючка Лімберга
- E. Лопатки Буяльського.

(Правильна відповідь: D)

5. Визначити послідовність дій при переломі вилицевої дуги:

- A. вправлення розпатором та шинування відламку за допомогою лігатури та гіпсу;
- + B. вправлення відламку розпатором та залишити без фіксації;
- C. нічого не робити.

(Правильна відповідь: B)

6. Лікування переломів вилицевої кістки проводять:

- + A. консервативним методом;
- B. хірургічне ув'язування за допомогою лігатури;
- C. за методикою Фальтіна-Адамса.

(Правильна відповідь: A)

7. При відкритих переломах вилицевої кістки проводять:

- + A. вправлення виконують під час первинної хірургічної обробки;
- B. ушивання рани;
- C. нічого не роблять, загоєння проходить само по собі, вторинним натягом.

(Правильна відповідь: A)

Г. Навчальні задачі 3-го рівня (не типові задачі).

1. Хворий 32 років звернувся зі скаргами на біль та набряк в ділянці правої підочної та виличної ділянок, оніміння шкіри правої половини верхньої губи, кровотечу з носа, утруднене відкривання рота. Симптоми з'явилися після травми цієї ділянки. Який попередній діагноз можна припустити в даного пацієнта? (Відповідь: Перелом правої виличної кістки)

2. Хворий 53 років після отримання травми скаргиться на обмежене відкривання рота, кровотечу з носа, оніміння шкіри лівої підочної ділянки і нижньої повіки. Об'єктивно: спостерігається деформація обличчя за рахунок западіння м'яких тканин виличної ділянки зліва, наявність симптому "сходінка" в середній частині лівого нижнього краю очниці і в

ділянці вилично-альвеолярного гребеня. Встановіть попередній діагноз. (Відповідь: Перелом лівої вилицевої кістки зі зміщенням уламків)

3. У хворого 23 років встановлено перелом вилицевої кістки праворуч без зміщення уламків. Який метод лікування показаний хворому? (Відповідь: Консервативне лікування, холод)

7. Література.

1. Хірургічна стоматологія та щелепно-лицева хірургія: підручник; У 2т. – Т.2/В.О.Маланчук, І.П.Логвіненко, Т.О.Маланчук, О.Л.Ціленко – К.: ЛОГОС, 2011. – С. 66-77, 91-96.

2. Рузин Г.П. Краткий курс лекций по хирургической стоматологии и челюстно-лицевой хирургии / Геннадий Петрович Рузин – Киев: «Книга плюс», 2006 – С. 97.

3. Невогнепальні пошкодження щелепно-лицевої ділянки: навч. посіб. для студ. стомат. факульт. вищих мед. навч. закладів IV рівнів акред. та інтернів-стоматологів / під загальною ред. Рибалова О.В. – Полтава: ТОВ «Фірма Техсервіс», 2012. – С. 131-138.

4. Клиническая оперативная челюстно-лицевая хирургия: Руководство для врачей / Под ред. проф. В.Н.Балина и проф. Н.М.Александрова. 4-е изд., доп. и испр. – СПб.: СпецЛит, 2005. – С. 517-524.

5. Щелепно-лицева хірургія: підручник / О.О.Тімофєєв. – К.: ВСВ «Медицина», 2011. – С. 431-434, 435-444.

6. Хирургическая стоматология и челюстно-лицевая хирургия. Национальное руководство / под ред. А.А.Кулакова, Т.Г.Робустовой, А.И.Неробеева. – М.: ГЭОТАР-Медиа, 2010 – С. 715-716, 717.

7. Стоматологія надзвичайних ситуацій з курсом військової стоматології: [підруч. Для студентів ВМНЗ III-IV рівнів акредитації] / Г.П.Рузін, В.П.Голік, О.В.Рибалов, С.Г.Демяник. – Харків: Торнадо, 2006. – С. 139-141.

Міністерство охорони здоров'я України
Вищий державний навчальний заклад України
«Українська медична стоматологічна академія»

«Затверджено»
на засіданні кафедри
хірургічної стоматології
та щелепно-лицевої хірургії
з пластичною та реконструктивною
хірургією голови та шиї

Завідувач кафедри

д. мед. н. Аветіков Д.С.



МЕТОДИЧНІ РЕКОМЕНДАЦІЇ
ДЛЯ САМОСТІЙНОЇ РОБОТИ СТУДЕНТІВ
ПІД ЧАС ПІДГОТОВКИ ДО ПРАКТИЧНОГО
(СЕМІНАРСЬКОГО) ЗАНЯТТЯ

Навчальна дисципліна	Хірургічна стоматологія
Модуль №	4
Змістовний модуль №	4
Тема заняття	Пошкодження кісток носа в екстремальних умовах: класифікація, частота, клініка, діагностика, лікування. Досягнення вітчизняних вчених, співробітників кафедри.
Курс	IV
Факультет	Стоматологічний

1. АКТУАЛЬНІСТЬ ТЕМИ.

Знання клінічної картини, особливостей діагностики вогнепальних пошкоджень кісток носу дозволить лікарю-стоматологу раціонально організувати та надати медичну допомогу щелепно-лицевим пораненим як в умовах військового часу, так і в умовах екстремальних ситуацій.

2. Конкретні цілі:

- 1.1. Аналізувати статистику ушкоджень носа вогнепальних та в умовах надзвичайних ситуацій.
- 1.2. Пояснювати етіологію та патогенез вогнепальних ушкоджень кісток носа та ушкоджень кісток носу в надзвичайних ситуаціях.
- 1.3. Запропонувати методи діагностики ушкоджень кісток носу.
- 1.4. Класифікувати вогнепальні ушкодження кісток носу та ушкодження кісток носу в екстремальних умовах.
- 1.5. Трактувати дані додаткових методів дослідження пацієнтів з ушкодженнями кісток носу.
- 1.6. Проаналізувати клінічні ознаки вогнепальних та невогнепальних ушкоджень кісток носу та їх ускладнень.
- 1.7. Скласти план лікування пацієнта з вогнепальними ушкодженнями кісток носа або з ушкодженнями кісток носа в екстремальних умовах..

3. Базові знання, вміння, навички, необхідні для вивчення теми (міждисциплінарна інтеграція)

Назви попередніх дисциплін	Отримані навички
Топографічна анатомія та оперативна хірургія	Описувати анатомо-фізіологічні особливості ділянки носу.
Медицина катастроф	Володіти методами надання медичної допомоги пораненим з ушкодженнями кісток носу вогнепальними та в екстремальних ситуаціях на етапах медичної евакуації.
Загальна хірургія та військово-польова хірургія	Визначити характер вогнепального поранення, оглянути та обстежити пораненого, встановити діагноз, надати невідкладну допомогу.

4. Завдання для самостійної роботи під час підготовки до заняття.

4.1. Перелік основних термінів, параметрів, характеристик, які повинен засвоїти студент при підготовці до заняття:

Термін	Визначення
1. Перелом	порушення анатомічної цілісності кістки унаслідок травми.
2. Редресація	Репозиція, співставлення

4.2. Теоретичні питання до заняття:

1. Вивчити такі питання:

- 1.1. Загальна характеристика вогнепальних ран.
- 1.2. Класифікація вогнепальних ушкоджень кісток носу.
- 1.3. Клінічні ознаки вогнепальних пошкоджень кісток носу.
- 1.4. Основні методи діагностики вогнепальних ушкоджень кісток носу.
- 1.5. Клінічні ознаки безпосередніх, ранніх та пізніх ускладнень вогнепальних ушкоджень кісток носу.

4.3. Практичні завдання

1. Зупинити носову кровотечу методом прямої тампонади носу.
2. Зупинити носову кровотечу методом задньої тампонади носу.
3. Провести редресацію, фіксацію та иммобілізацію кісток носу.

5. ЗМІСТ ТЕМИ:

Вогнепальні переломи носових кісток

В період військових дій переломи цієї локалізації рідко бувають ізольованими. Важкість клінічної картини подібних поранень визначається ступенем пошкодження кісток і оточуючих тканин.

Частота пошкоджень складає 4,1% від вогнепальних поранень обличчя, та 7,0% від кількості поранених з пошкодженням кісток обличчя.

Вогнепальні пошкодження кісток носу супроводжуються зміщенням відламків та характеризуються наявністю осколків або дефекту кістки.

Найбільш важкими слід вважати дотичні поранення кулями і великими осколками, при яких виникає значне роздроблення носових кісток або повний їх відрив. При таких ушкодженнях відламки не тільки зміщуються, але інколи зовсім зносяться раним снарядом, унаслідок чого залишається частковий чи повний дефект носа або значна його деформація. Природно, що такі поранення майже завжди сполучаються з ушкодженнями верхньої щелепи та інших кісток обличчя, а також травмою ряду органів і тканин.

Діагностика вогнепальних переломів носових кісток нескладна. Вона базується на вивченні характеру пошкодження м'яких тканин, ходу ранового каналу, наявності деформації, рухомості відламків, даних рентгенографії.

При пораненнях носа у потерпілих відмічається носова кровотеча, кров витікає назовні або в носоглотку. При цьому можлива лікворея. Носове дихання стає утрудненим унаслідок obturації порожнини носа кров'яними згустками, осколками, обривками м'яких тканин. Поранення супроводжується аносмією, яка може стати незворотною при ушкодженнях верхнього відділу порожнини носа.

При огляді ран в області носа слід користуватися носовим дзеркалом і лобним рефлектором.

Значна сльозотеча свідчить про переломи бокової стінки носа з ушкодженням нососльозового каналу або сльозового міхура, а підшкірна емфізема – про порушення придаткових пазух носа.

Із загальних явищ при важких пораненнях носових кісток можуть спостерігатися ознаки закритої травми головного мозку.

Лікування вогнепальних ушкоджень кісток носа

При наданні медичної допомоги пораненим з ушкодженнями кісток носа насамперед необхідно зупинити носову кровотечу методами тимчасової або постійної зупинки. При огляді рани видаляють осколки, що вільно лежать, сторонні тіла.

Відламки кісток носа слід репонувати елеваторами Волкова або кровоспинними затискачами з браншами, що ізольовані гумовими дренавальними трубками. Цими ж дренавальними трубками, введеними в носові ходи, відламки кісток фіксують. Ці дренавальні трубки до введення в носові ходи необхідно обгорнути шаром йодоформної марлі, просоченої вазеліновим маслом.

При поєднаному пошкодженні сльозових кісток відновлюють прохідність сльозових каналів. Для фіксації відламків сльозових кісток після їх репонування застосовують остеосинтез мініпластинами, або утримують відламки зовнішніми захисними пов'язками зі стенсу або пластмаси.

Після обробки рани, репонування та фіксації відламків кісток носа застосовують захисні контурні пов'язки, шину Шефтеля, призначають місцеву та загальну протизапальну й антимікробну терапію.

Поранених з пошкодженнями кісток носа лікують на ОмедБ (команда легко поранених), в щелепно-лицевих або ЛОР-відділеннях шпиталю для легкопоранених.

Матеріали для самоконтролю:

А. Завдання для самоконтролю:

1. Загальна характеристика вогнепальних ран.
2. Класифікація вогнепальних ушкоджень кісток носу.
3. Особливості вогнепальних ушкоджень кісток носу.
4. Методи діагностики вогнепальних ушкоджень кісток носу.
5. Клінічні ознаки безпосередніх ускладнень вогнепальних ушкоджень кісток носу.
6. Клінічні ознаки ранніх ускладнень вогнепальних ушкоджень кісток носу.
7. Клінічні ознаки пізніх ускладнень вогнепальних пошкоджень кісток носу.
8. Принципи лікування переломів кісток носу.
9. Поняття про тимчасову іммобілізацію відламків кісток.
10. Поняття про постійну або лікувальну іммобілізацію кісток.
11. Види фіксуючих засобів, що застосовуються при вогнепальних ушкодженнях кісток носу.
12. Безкровні методи репозиції та фіксації відламків кісток носу.
13. Хірургічні методи репозиції та фіксації відламків кісток носу.
14. Медикаментозне лікування поранених з вогнепальними ушкодженнями кісток носу.

Б. Задачі для самоконтролю:

4.1. Хворий 29 років звернувся до щелепно-лищевого відділення з приводу рани ділянки носа. Проведена первинна хірургічна обробка рани з накладанням глухих швів. При якому напрямку ліній швів можна досягти оптимального косметичного ефекту у даному випадку? (Відповідь: за силовими лініями).

4.2. Військовослужбовець отримав поранення в обличчя осколком снаряду. Об'єктивно: в підочній ділянці зліва та на переніссі рвана рана розміром 5,0x5,0 см, яка сполучається з верхньощелепною пазухою та порожниною носа. Вилична кістка та альвеолярний відросток верхньої щелепи зліва рухливі. Прикус відкритий та косий. На якому етапі медичної евакуації виконують міжщелепне зв'язування зубів за Айві? (Відповідь: на МПП).

4.3. На МПП доставлено пораненого з дотичним кульовим пораненням щелепно-лищевої ділянки та значним дефектом м'яких тканин ділянки носа та лоба. АТ 95/65 мм рт. ст., свідомість спутана, з рани – рясна кровотеча. Визначите об'єм першої лікарської допомоги на МПП. (Відповідь: зупинка кровотечі, накладання давлучої пов'язки, протишокова терапія, шадна евакуація в ОМедБ).

В. Тестові завдання з одиночною відповіддю

2.1. Вогнепальні поранення носа по відношенню до порожнин та придаткових пазух носа поділяють на ті:

- А. що поєднані з пошкодженнями верхньої щелепи
- В. що поєднані з пошкодженнями інших кісток
- С. що сліпі
- Д. що ізольовані
- Е. що проникають у порожнину носа або рота.

(правильна відповідь Е)

2.2. Вогнепальні поранення носа за характером пошкодження діляться на:

- А. Наскрізні, сліпі, дотичні, проникаючі у порожнини рота, носу, придаткових пазух;
- В. Забиті, розчавлені, колоті, різані, рублені, укушені;
- С. Поранення нижньої щелепи, верхньої щелепи, виличних кісток, кісток носу, декількох кісток;
- Д. Кульові, осколкові, мінновибухові, поранення кулеподібними та стрілоподібними елементами;
- Е. Ізольовані травми м'яких тканин, травми кісток щелепно-лищевої ділянки, сполучені травми.

(Правильна відповідь А).

2.3. Які типові ознаки поранення ділянки носа:

- А. Кровотеча, зяння рани;
- В. Лікворея, зяння рани;
- С. Загроза розвитку асфіксії, шоку;
- Д. Кровотеча, спотворення обличчя, неможливість користування звичайним протигазом;
- Е. Несправжній дефект та значний набряк тканин.

(Правильна відповідь Д).

Навчальні задачі III рівня (нетипові задачі)

1. Хворий 32 років звернувся зі скаргами на біль та набряк в ділянці носа, на рясну кровотечу з носа. Симптоми з'явилися після травми цієї ділянки. Який діагноз у даного пацієнта? Що повинен зробити лікар?

(Відповідь: перелом кісток носу. Необхідно зупинити кровотечу, провести редресацію, фіксацію та іммобілізацію кісток носа).

2. У воєнно-польовий шпиталь доставлено двох поранених з вогнепальними ушкодженнями носа та виличних кісток; одного з них доставлено із зони радіаційного ураження. Якому з поранених необхідно провести хірургічну обробку рани у першу чергу?

(Відповідь: пораненому з комбінованим радіаційним ураженням).

3. Військовослужбовець Р., 35 років отримав поранення осколком в обличчя. Була втрата свідомості, нудота, блювання. АТ 100/60 мм рт. ст. Об'єктивно: в підочній, виличній, носовій та щічній ділянках зліва виявлена рвана рана розміром 5,0x5,0 см, яка з'єднується з гайморовою порожниною та порожниною носа. Вилична кістка, кістки носа та альвеолярний відросток верхньої щелепи зліва рухомі. Про який діагноз можна думати? В якому медичному закладі здійснюється спеціалізована допомога пораненому?

(Відповідь: проникаюча вогнепальна поєднана травма щелепно-лицевої ділянки, перелом виличної кістки, кісток носа та альвеолярного відростку верхньої щелепи зліва. Спеціалізована допомога повинна надаватися в спеціалізованому військово-польовому хірургічному шпиталі (5-й етап).

Практичні роботи (завдання), які виконуються на занятті:

1. Провести опитування хворого та на його основі зробити запис в історії хвороби.
2. Підготувати набір інструментів для обстеження постраждалого з переломом кісок носа.
3. Скласти схему обстеження, обґрунтувати діагноз та скласти план лікування постраждалого з переломом кісток носа.
4. Виконати місцеве знеболення, необхідне для надання допомоги постраждалому з вогнепальним пораненням носа.

7. Література.

1. Хірургічна стоматологія та щелепно-лицева хірургія: підручник; У 2т. – Т.2/В.О.Маланчук, І.П.Логвіненко, Т.О.Маланчук, О.Л.Ціленко – К.: ЛОГОС, 2011. – С. 78-84, 91-96.
2. Невогнепальні пошкодження щелепно-лицевої ділянки: навч. посіб. для студ. стомат. факульт. вищих мед. навч. закладів IV рівнів акрид. та інтернів-стоматологів / під загальною ред. Рибалова О.В. – Полтава: ТОВ «Фірма Техсервіс», 2012. – С. 136-138.
3. Хирургическая стоматология и челюстно-лицевая хирургия. Национальное руководство / под ред. А.А.Кулакова, Т.Г.Робустовой, А.И.Неробеева. – М.: ГЭОТАР-Медиа, 2010 – С. 717-719.
4. Стоматологія надзвичайних ситуацій з курсом військової стоматології: [підруч. Для студентів ВМНЗ III-IV рівнів акредитації] / Г.П.Рuzін, В.П.Голік, О.В.Рибалов, С.Г.Демяник. – Харків: Торнадо, 2006. – С. 139-141.

Міністерство охорони здоров'я України
Вищий державний навчальний заклад України
«Українська медична стоматологічна академія»

«Затверджено»
на засіданні кафедри
хірургічної стоматології
та щелепно-лицевої хірургії
з пластичною та реконструктивною
хірургією голови та шиї

Завідувач кафедри

д. мед. н. Аветіков Д.С.



МЕТОДИЧНІ РЕКОМЕНДАЦІЇ
ДЛЯ САМОСТІЙНОЇ РОБОТИ СТУДЕНТІВ
ПІД ЧАС ПІДГОТОВКИ ДО ПРАКТИЧНОГО
(СЕМІНАРСЬКОГО) ЗАНЯТТЯ

Навчальна дисципліна	Хірургічна стоматологія
Модуль №	4
Змістовний модуль №	4
Тема заняття	Семінар. Пошкодження м'яких тканин щелепно-лицевої ділянки та кісток лицевого скелету у мирний час та в екстремальних умовах.
Курс	IV
Факультет	Стоматологічний

1. АКТУАЛЬНІСТЬ ТЕМИ.

Знання методів транспортної та лікувальної іммобілізації відламків, етапного лікування поранених з вогнепальними пошкодженнями кісток лицевого скелету дозволить лікарю-стоматологу раціонально організувати та надати медичну допомогу щелепно-лицевим пораненим як в умовах військового часу, так і в умовах екстремальних ситуацій.

2. КОНКРЕТНІ ЦІЛІ:

- 1.1. Аналізувати етіологічні фактори, що сприяють виникненню травматичних пошкоджень в мирний час та в екстремальних умовах.
- 1.2. Пояснювати особливості статистичних показників травматичних пошкоджень різних ділянок обличчя.
- 1.3. Запропонувати план обстеження хворого з травмою щелепно-лицевої ділянки.
- 1.4. Класифікувати травматичні пошкодження щелепно-лицевої ділянки.
- 1.5. Трактувати принципи діагностики травматичних пошкоджень щелепно-лицевої ділянки.
- 1.6. Малювати графологічну схему теми.
- 1.7. Проаналізувати результати лабораторних та інструментальних обстежень.
- 1.8. Скласти алгоритм дій лікаря під час клінічного обстеження хворого з пошкодженнями щелепно-лицевої ділянки.
- 1.9. Аналізувати результати клінічних обстежень хворих з вивихами і переломами зубів, переломами альвеолярного відростку.
 - 2.0. Запропонувати план лікування хворих з вивихами та переломами зубів, переломами альвеолярного відростку.
 - 2.1. Класифікувати різні види вивихів і переломів зубів, переломів альвеолярного відростку.
 - 2.2. Вміти виділяти основні клінічні прояви при вивихах і переломах зубів, переломах альвеолярного відростку.
 - 2.3. Оволодіти навичками діагностики при вивихах і переломах зубів, переломах альвеолярного відростку.
 - 2.4. Оволодіти навичками лікування вивихів і переломів зубів, переломів альвеолярного відростку.
 - 2.5. Вміти організувати лікування поранених з вивихами та переломами зубів, переломами альвеолярного відростку на етапах медичної евакуації.
 - 2.6. Розвивати творчі здібності в процесі клінічного та теоретичного дослідження проблемних питань травматології щелепно-лицевої ділянки військового часу та в умовах надзвичайних ситуацій.
 - 2.7. Аналізувати результати клінічних обстежень хворих з пошкодженнями м'яких тканин щелепно-лицевої ділянки.
 - 2.8. Запропонувати план лікування хворих з пошкодженнями м'яких тканин щелепно-лицевої ділянки різної локалізації.
 - 2.9. Класифікувати різні види пошкоджень м'яких тканин щелепно-лицевої ділянки.
 - 3.0. Вміти виділяти основні клінічні прояви при пошкодженнях м'яких тканин щелепно-лицевої ділянки в залежності від локалізації та травмуючого агента.
 - 3.1. Здійснити тимчасову та постійну зупинку кровотечі з і провести хірургічну обробку ран м'яких тканин обличчя.
 - 3.2. Виділити клінічні ознаки вогнепальних пошкоджень м'яких тканин щелепно-лицевої ділянки.
 - 3.3. Володіти навичками діагностики вогнепальних поранень м'яких тканин щелепно-лицевої ділянки.
 - 3.4. Пояснити етіологію та патогенез виникнення переломів нижньої щелепи мирного та військового часу. Основні та додаткові обстеження хворих з переломами нижньої щелепи мирного часу.
 - 3.5. Класифікувати переломи нижньої щелепи мирного та військового часу.
 - 3.6. Скласти план лікування хворих з переломами нижньої щелепи мирного та військового часу.
 - 3.7. Аналізувати клінічні прояви переломів верхньої щелепи мирного часу та військового часу.
 - 3.8. Основні та додаткові обстеження хворих з переломами верхньої щелепи мирного часу.
 - 3.9. Класифікувати переломи верхньої щелепи мирного та військового часу.
 - 4.0. Скласти план лікування хворих з переломами верхньої щелепи мирного та військового часу.

- 4.1. Аналізувати статистику переломів вилицевої кістки та кісток носа в мирний та в військовий час.
- 4.2. Класифікувати пошкодження вилицевої кістки, кісток носа в мирний та в військовий час.
- 4.3. Трахувати методи діагностики хворих з переломами вилицевої кістки та кісток носа в мирний час та в військовий.
- 4.4. Скласти план лікування хворих з переломами вилицевої кістки та кісток носа в мирний та військовий час.

3. БАЗОВІ ЗНАННЯ, ВМІННЯ, НАВИЧКИ, ЯКІ НЕОБХІДНІ ДЛЯ ВИВЧЕННЯ ТЕМИ (міждисциплінарна інтеграція)

Назви попередніх дисциплін	Отримані навички
1. Топографічна анатомія.	Визначити пошкоджену анатомічну ділянку.
2. Загальна хірургія.	Здійснити тимчасову зупинку кровотечі.
3. Внутрішні хвороби.	Встановити діагноз непритомності, колапсу, шоку.
4. Фармакологія.	Призначити схему медикаментозного лікування постраждалому.
5. Рентгенологія.	Визначити необхідний для хворого метод обстеження.

4. Завдання для самостійної роботи під час підготовки до заняття.

4.1. Перелік основних термінів, параметрів, характеристик, які повинен засвоїти студент при підготовці до заняття:

Термін	Визначення
1. Репозиція	Зіставлення відламків
2. Імобілізація	Виключення з функції, знерухомлення

4.2. Перелік теоретичних питань до підсумкового модульного контролю (з типової навчальної програми).

1. Що таке травма?
2. Статистика травматичних пошкоджень ЩІД в мирний час та в умовах екстремальних ситуацій.
3. Класифікація пошкоджень кісток обличчя.
4. Класифікація пошкоджень м'яких тканин обличчя.
5. Основні методи обстеження постраждалого в амбулаторних умовах.
6. Додаткові методи обстеження постраждалих.
7. Особливості пошкоджень м'яких тканин щелепно-лицевої ділянки мирного та військового часу. Особливості сучасного лікування.
8. Хірургічна обробка ран, види швів, види повязок.
9. Особливості пошкоджень кісток лицевого скелета мирного та військового часу.
10. Переломи виличної кістки та дуги, переломи кісток носу, клініка, діагностика, лікування.
11. Травматична хвороба, клініка, діагностика, лікування.
12. Ранні та пізні ускладнення травматичних пошкоджень щелепно-лицевої ділянки.
13. Особливості діагностики травматичних ушкоджень м'яких тканин щелепно-лицевої ділянки мирного та військового часу.
14. Класифікація кровотечі.
15. Тимчасові методи зупинки артеріальної кровотечі.
16. Постійна зупинка кровотечі.
17. Визначення поняття "первинна хірургічна обробка рани".
18. Особливості проведення первинної хірургічної обробки ран обличчя.
19. Види первинної хірургічної обробки.
20. Види швів.
21. Методи тимчасової імобілізації при пошкодженнях кісток лицевого скелету.

4.3. Перелік практичних завдань та робіт до підсумкового модульного контролю.

1. Володіти методами обстеження хворого з травматичними пошкодженнями щелепно-лицевої ділянки.
2. Додаткові методи обстеження хворого з травматичними пошкодженнями щелепно-лицевої ділянки.
3. Провести курацію хворого з переломом верхньої або нижньої щелепи.

4. Заповнити амбулаторну медичну картку хворого з травматичними пошкодженнями щелепно-лищевої ділянки.
5. Скласти план лікування хворого з будь-яким травматичним пошкодженням щелепно-лищевої ділянки.
6. Реабілітація хворого після перелому верхньої щелепи.

5.ЗМІСТ ТЕМИ:

Класифікація пошкоджень щелепно-лищевої ділянки воєнного часу (за Кабаковим)

I. Механічні пошкодження верхньої, середньої, нижньої та бокової зон обличчя.

За локалізацією:

A. Травми м'яких тканин:

2. ізолювані з пошкодженням:

- а) язика; б) слинних залоз; в) великих нервів; г) великих судин;

2. поєднані.

B. Травми кісток:

- а) нижньої щелепи; б) верхньої щелепи; в) вилицевих кісток;

- г) кісток носу; д) двох кісток та більше.

За характером поранення: наскрізні, сліпі, дотичні поранення;

поранення, які проникають у порожнину рота, носа, гайморову пазуху.

За механізмом:

1. Вогнепальні пошкодження: кульові, осколочні, шароподібними та стрілоподібними елементами.

3. Невогнепальні пошкодження: забиті, колоті, різані, рублені.

II. Комбіновані пошкодження.

III. Опіки.

IV. Відмороження.

Всі поранення умовно поділяються на легкі, середньої тяжкості та тяжкі.

Пошкодження можуть бути ізолюваними поодинокими, ізолюваними множинними, сполученими ізолюваними та сполученими множинними.

Анатомо-топографічні та фізіологічні особливості щелепно-лищевої ділянки, що обумовлюють особливості травм цієї області:

- велике кровопостачання, що обумовлює рясну кровотечу з крововтратою, пошкодження крупних та магістральних судин;
- рясна лімфатична система, що обумовлює швидкий розвиток набряку та високі регенераторні та протиінфекційні можливості тканин;
- багата та рясна іннервація ділянки, що обумовлює виражений больовий симптом та розвиток шоку, а в наслідках травм – парези та паралічі чутливих та рухливих нервів;
- наявність мімічної мускулатури, що обумовлює невідповідність зовнішнього виду пораненого тяжкості пошкодження за рахунок зяяння країв ран та спотворення обличчя;
- близькість життєво важливих органів – головного мозку, органу зору, слуху, нюху, що обумовлює розвиток синдрому взаємного обтяження та сполучних травм;
- наявність у бокових зонах та в ділянці дна порожнини рота великих слинних залоз, що обумовлює можливість пошкодження їх проток та паренхіми з утворенням травматичних слинних кіст, слинних нориць, стенозів та облітерації протоків;
- наявність клітковинних просторів, що обумовлює розвиток гнійних ускладнень пошкоджень та гнійних кишень;
- наявність зубів, пломб або ортопедичних конструкцій в порожнини рота, що служать вторинними снарядами, що пошкоджують, та обумовлюють розвиток асфіксії;
- наявність мікрофлори в порожнини рота, носа, рото- та носоглотки, що обумовлює гнійно-запальні ускладнення пошкоджень;
- неможливість самостійного прийому їжі та неможливість традиційного годування внаслідок пошкоджень тканин порожнини рота, щелеп, жувальних м'язів та м'язів глотки;
- неможливість використання звичайного протигазу за рахунок ран та розвитку набряку тканин.

При всіх вогнепальних пораненнях та пошкодженнях м'яких тканин обличчя, з точки зору **перебігу ранового процесу**, доцільно виділяти чотири періоди, згідно з якими і проводять лікувальні заходи.

Перший період – приблизно 48 годин після поранення – характеризується переважанням у рані явищ травматичного набряку без виражених ознак запалення інфекційного походження. Цей період слід вважати найбільш корисним для проведення первинної хірургічної обробки, а в деяких випадках – для первинних пластичних операцій.

Другий період – з третього дня після поранення до очищення рани та появи видимих грануляцій. Він характеризується, звичайно, наявністю в рані в тому чи іншому ступені виразності запальних процесів з явищами інфільтрації тканин довкола рани, ексудації, інколи нагноєння, а при проникаючих в ротову порожнину пораненнях – розвитком гнилісної інфекції. На кінець 8-12 діб при відсутності ускладнень закінчується відторгнення некротичних тканин, рана очищується та з'являються видимі на око грануляції. Задача лікування в цей період складається з відмежування запального процесу та прискорення відторгнення некротизованих тканин.

Третій період – гранулювання рани. Лікувальні заходи повинні бути спрямовані на прискорення росту грануляцій. Часто є показання до раннього вторинного шву і ранньої пластики.

Четвертий період – епітелізація та рубцювання рани. Якщо до 4-5 місяця не відбувається келоїдного переродження рубця, він становиться м'яким, рухомим, безболісним.

Евакуаційно-етапна система лікування ранених (за Опелем)

Поле бою (перша медична допомога):

- запобігання загрози смерті пораненого шляхом визволення з під завалів, гасіння палаючого одягу;
- тимчасова зупинка зовнішньої кровотечі шляхом накладання давлучої пов'язки;
- накладання на рану асептичної пов'язки з використанням пакету перев'язочного індивідуального (ППІ);
- надання пораненому положення обличчям униз для попередження асфіксії;
- усунення асфіксії шляхом звільнення верхніх дихальних шляхів від слизу, крові і можливих сторонніх тіл, фіксацію язика при його западанні;
- введення знеболюючого засобу за допомогою шприц-тубика;
- прийом протиблювотних засобів (етапіразин) із аптечки індивідуальної (АІ);
- одягання на потерпілого шолому для поранених у голову у випадку ураження місцевості ОР та виніс потерпілого з місця поранення;
- введення антидотів ураженим отруйними речовинами;
- вгамування спраги із фляги пораненого (при тяжких пораненнях – один кінець бинта треба занурити у флягу з водою, другий – у рот пораненого).

Для надання першої медичної допомоги в першу чергу використовуються медичні засоби, які є у пораненого (АІ, ППІ, ІПП).

Медичний пункт батальйону (долікарська допомога) доповнює першу медичну допомогу. Її головні завдання:

- контроль і виправлення раніше накладених пов'язок;
- введення знеболюючих чи серцевих препаратів;
- боротьба з асфіксією;
- тимчасова зупинка кровотечі;
- прийом антибіотиків;
- прийом антиблювотних препаратів (по показанням);
- зігрівання поранених, які знаходяться у шоковому стані;
- вгамування спраги;
- підготовка до евакуації.

Медичний пункт полку (перша лікарська допомога) передбачає проведення наступних заходів:

- зупинка кровотечі;
- усунення асфіксії усіх видів;
- здійснення транспортної іммобілізації при клаптевих рваних ранах м'яких тканин обличчя;
- виправлення неправильно накладених і сильно промокклих пов'язок;
- введення антибіотиків, серцевих та знеболюючих ліків;
- проведення протишовкових заходів;
- введення правцевого анатоксину при відкритих, особливо забруднених ранах щелепно-лицевої ділянки;

- вгамування спраги;
- заповнення первинної медичної картки;
- підготовка до евакуації.

Більша частина потерпілих з пошкодженнями щелепно-лицевої ділянки одержує медичну допомогу у перев'язочній МПП. Оптимальні строки надання першої лікарської допомоги 4-5 годин з моменту пошкодження (поранення).

Окремий медичний батальйон (кваліфікована медична допомога) пораненим у щелепно-лицеву ділянку передбачає проведення таких заходів:

- усунення асфіксії;
- остаточна зупинка кровотечі та боротьба з гострою крововтратою;
- попередження і боротьба з шоком;
- хірургічна обробка рвано-клаптевих і сильно забруднених землею ран обличчя;
- харчування поранених;
- підготовка до подальшої евакуації.

Первинна хірургічна обробка ран, як правило, не повинна проводитись в ОМедБ, як це було в другу світову війну. Зараз доказано (М.В. Мухін, Я.М. Збарж, Б.Д. Кабаков), що повноцінну і радикальну хірургічну обробку доцільно проводити в спеціалізованих шпиталях. Лікар-стоматолог оцінює ступінь поранення, уточнює діагноз, установлює чергу в наданні допомоги:

I черга – щелепно-лицеві поранені, що мають потребу у кваліфікованій хірургічній допомозі по життєвим показникам (з ознаками шоку, кровотечею, асфіксією);

II черга – поранені з явищами помірного порушення дихання, мови, з дуже промоклими пов'язками, а також усі поранені із сполученими та комбінованими пошкодженнями;

III черга – сліпі поранення;

IV черга – всі інші постраждали з легкими пораненнями.

Лікар-стоматолог проводить промивання порожнини рота розчинами антисептиків, організовує харчування поранених, гамування спраги. Крім того, він веде відбір і тимчасово госпіталізує нетранспортабельних. З цієї точки зору, перш за все, поранених розподіляють на дві групи:

- поранені, яких не буде в подальшому евакуйовано.
- поранені з дуже тяжкими пошкодженнями, їх залишають для тимчасової госпіталізації з метою виведення з цього стану. Відбір і тимчасова госпіталізація нетранспортабельних (на термін від 2 до 10 діб) проводиться по таким показникам: а) після перенесеної гострої крововтрати; б) стан шоку; в) загроза асфіксії; г) загроза кровотечі; д) необхідність у невідкладній хірургічній стоматологічній допомозі.

Оптимальні строки надання кваліфікованої медичної допомоги – 8-12 годин з моменту пошкодження (поранення).

Спеціалізований польовий пересувний хірургічний шпиталь (спеціалізована медична допомога):

- вичерпна допомога при кровотечі, асфіксії та шоку, якщо вона не була забезпечена на попередніх етапах;
- кінцева зупинка кровотечі та її профілактика;
- радикальна первинна хірургічна обробка ран м'яких тканин обличчя та ротової порожнини;
- кінцеве лікування усіх ран м'яких тканин за виключенням тих, що потребують багатоетапного лікування (відновлювальні операції за допомогою філатовського стебла чи складні комбіновані методики);
- лікування ранніх ускладнень та профілактика пізніх;
- проведення ранніх відновлювальних операцій за допомогою місцевих тканин, метода вільної пересадки тканин;
- спеціальний догляд та харчування поранених.

Поранені, які мають пошкодження м'яких тканин з значними дефектами та спотворенням обличчя, порушенням функції, які потребують довгострокового лікування (більше 2-х місяців) з використанням багатоетапних відновлювальних операцій направляються для подальшого лікування в спеціальні шпиталі внутрішнього району країни.

Ушкодження зубів - найбільш частий вид ушкоджень щелепно-лицьової області стосовно інших видів ушкоджень щелепно-лицьової області.

Травмі більшою мірою піддаються фронтальні зуби верхньої й рідше нижньої щелепи.

Ікла й моляри при забиттях, падіннях, ударах піддаються травмі надзвичайно рідко. Звичайно ці зуби ушкоджуються при насильницькому відкриванні рота в момент наркозу або при упорі на ці зуби під час видалення сусідніх зубів.

Забиття зуба – найбільш легкий вид травми – часто супроводжується крововиливом у періодонт і пульпу за рахунок розриву окремих кровоносних судин або судинно-нервового пучка.

Вивих зуба – супроводжується розривом волокон періодонта на більшому або меншому протязі. При цьому відзначаються зсуви зуба в лунці і його значна рухливість, іноді вбивання.

Розрізняють **вивих повний і неповний**; залежно від розмірів ушкодження періодонта. У зв'язку із цим корінь зуба може частково залишатися в лунці або повністю зміщатися за її межі.

Методи фіксації репонованих і реплантованих зубів.

1) Лігатурні вісімкоподібні пов'язки.

2) Гладка-шина-скоба, фіксована лігатурним дротом.

Переломи зубів - можуть спостерігатися в області коронки (без ушкодження або з ушкодженням пульпи), шийки або кореня. Переломи в області шийки й особливо в області кореня вірогідно можуть діагностуватися лише рентгенологічно.

Переломи зубів бувають поперечними, поздовжніми й косими.

Переломи альвеолярного відростка частіше зустрічаються на верхній щелепі. Значні його ушкодження нерідко супроводжуються вивихом відразу декількох зубів або їх переломами.

У всіх випадках переломів альвеолярних відростків щелеп спостерігається рухливість уламків і різного ступеня порушенням прикусу.

Лікування при переломах альвеолярних відростків полягає у фіксації відламків шинами з алюмінієвого або сталевих дроту (гладкими; з похилою площиною; бимаксильярними із зачіпними гачками) або шинами-капами.

Невогнепальні ушкодження м'яких тканин

Садно – поверхнєве ушкодження шкіри без порушення її цілісності та прилеглих тканин. Лікування саден: антисептична обробка 0,12% р-ном хлоргексидина, 2-4% р-ном йоду, р-ном «Вокадина» та ін.

З 2-4 дня ведуть відкритим способом.

Забой – закрите механічне ушкодження м'яких тканин без видимого порушення їх анатомічної цілісності.

Синець – крововилив в товщу шкіри або слизової оболонки

Гематома – обмежене скупчення крові в тканинах з утворенням в них порожнини, яка містить рідку або згорнуту кров

Класифікація гематом:

По розташуванню: підшкірні, підслизові, підокісні, міжм'язові, підфасціальні

За локалізацією: щічна ділянка, підочна ділянка, периорбітальна ділянка, піднижньощелепна та ін. ділянки

За станом вилитої крові: незагноєна гематома, інфікована гематома, інкапсульована гематома

За відношенням до просвіту кровоносної судини: не пульсуюча, пульсуюча, роспираюча

Синдром позиційного стискання – закриті ушкодження м'яких тканин без значного їх розчавлення, що виникає при довготривалому стисканні тканин масою власного тіла

Лікування: перші 24-28 годин холод, с 3-ї доби теплові процедури, троксевазин гель, гепаринова мазь та ін.

Рана – порушення цілісності шкіри або слизової оболонки на всю їх товщину, що викликано механічною дією: забиті, рвані, різані, колоті, рублені, укушені, розчавлені, скальповані

Забиті рани: нерівні краї, точкові крововиливи, синці, зона крайового некрозу, зяння країв рани

Рвані рани: неправильна форма країв, відшарування або відрив тканин, крововиливи, часто наскрізні

Різані рани: лінійна або веретеноподібна форма, практично рівні краї, зяння рани, кровотеча

Колоті рани: вузький та довгий рановий канал, незначне розходження країв рани, утворення гематом та кишень

Рублені рани: значні ушкодження, щілоподібна форма, велика глибина. супроводжуються переломами кісток

Укушені рани: нерівні розчавлені краї, травматична ампутація, інфікування мікрофлорою порожнини рота

Особливості поранень м'яких тканин обличчя

1. Велика кількість рихлої клітковини, наявність густої капілярної сітки, еластичність шкірних покривів → значний набряк тканин, що швидко розвивається
2. Густа капілярно-венозна сітка, протока слинної залози, м'язова маса язика → профузна кровотеча, порушення дихання
3. Параліч або парез мимічних м'язів → спотворення обличчя
4. Втрата замикаючої функції кругового м'язу рота або очного яблука → постійна слинотеча та мацерація шкіри, кон'юнктивіт, блефарит та ін.
5. Наявність залозистих структур → стійкі слинні нориці
6. Ушкодження магістральних судин (сонні, язичні, нижньощелепні артерії, внутрішні та зовнішні яремні, лицеві вени → гостра крововтрата, повітряна емболія, гематома, стенотична асфіксія
7. В період загоєння ран рубцеві стягнення можуть викликати виворіт повік, крил носа, губи з розвитком слино-, слъзотечі → спотворення обличчя.

Фази загоєння ран м'яких тканин:

1. Початковий період мікробного забруднення та очищення рани (0-48 годин)
2. Період дегенеративно-запальних змін (формування грануляційної тканини, зменшення лімфоїдної інфільтрації, збільшення кількості фіброblastів, утворення сполучнотканинного матриксу) – (3-5-а доба)
3. Період активного росту фіброзної, епітеліальної тканини, ретракція рани, первинний рубець (5-12-а доба)
4. Завершення формування первинного рубця, зникнення набряку, інфільтрації оточуючих тканин – дегідратація, швидке наростання фіброзних та колагенових волокон (12-18-а доба)
5. Період остаточного формування рубця (до 0,5 – 1 року).

Екстрена допомога при ушкодженнях м'яких тканин обличчя та шиї

Екстрена допомога пацієнтам з ушкодженням м'яких тканин обличчя та шиї спрямована на зупинку кровотечі, попередження асфіксії та шоку. Ранову поверхню покривають асептичною пов'язкою, уводять протиправцеву сироватку та анатоксин. Для зменшення набряку м'яких тканин рекомендується застосування холоду на ділянку ушкодження.

Первинна хірургічна обробка (ПХО) рани

– це перше хірургічне втручання, що проведене за первинними показаннями з метою профілактики ранової інфекції.

Компоненти ПХО:

- розсічення рани для ревізії, ліквідації кишень, розривів
- висічення нежиттєздатних некротизованих тканин
- накладання швів

Методика:

- механічна обробка шкіри в ділянці поранення
- механічне очищення рани
- зупинка кровотечі
- огляд і ревізія рані та ранового каналу
- видалення сторонніх тіл;
- накладання швів

Показання до видалення сторонніх тіл:

- поверхнєве їх розташування
- локалізація в щілині перелому або поблизу крупних судин
- обмеження рухів нижньої щелепи
- порушення функцій дихання та вживання їжі
- виникнення та підтримка запального процесу
- локалізація в порожнині носа або у верхньощелепному синусі

Види швів:

– **первинний глухий шов** – накладається в перші 24-36 г за відсутності запальних явищ в рані та проведенні антибактеріальної терапії

- **первинний відстрочений шов** – накладається в перші 36-72 г при незначних запально-інфільтративних процесах
- **вторинний ранній шов** – накладається на 5-12-у добу за відсутності запального процесу в рані
- **вторинний пізній шов** – накладається на 12-20-у добу після висічення грануляцій
- **пластинчасті шви:**
 - зближуючі (звичайні та кисетні) для постійного зближення країв рани з дефектом тканин
 - направляючі для зменшення натягу
 - розвантажуючі для тимчасового утримання шкірно-м'язових клаптів
 - утримуючі
 - шви для глухого закриття гранулюючі ран
- **«обшивання»** країв рани – у випадках обширних ушкоджень м'яких тканин, які поєднуються з одночасним ушкодженням щелеп. Швами з'єднуються краї шкіри із слизовою оболонкою порожнини рота → попередження інфікування рани та розвитку рубцевої контрактури деформація, що викликає порушення форми та функції ушкодженого органа.

Вогнепальні поранення

Види снарядів: кулі, осколки мін та бомб, кульки, стрілоподібні елементи, вторинні снаряди (зуби, осколки кісток та ін.).

Вогнепальна рана має три зони:

I. Зона ранового каналу – являє собою дефект тканин, який може містити згортки крові, некротизовані тканини, сторонні тіла. Напрямок ранового каналу залежить від положення голови пораненого та щільності тканин.

II. Зона первинного ранового некрозу – стінка ранового каналу, тканини цієї ділянки нежиттєздатні та підлягають видаленню під час ПХО.

III. Зона молекулярного струсу – має зворотні чи незворотні (невротизація) зміни тканин. Зміни в цій ділянці відбуваються повільно та поступово, часто виникають осередки вторинного некрозу. Визначення цієї зони майже невирішене завдання.

Особливості вогнепальних ран обличчя:

1. Близькість головного мозку і часті його ушкодження різного характеру і ступеня в поєднанні з ушкодженнями ЩЛД.
2. Зосередження на обличчі практично усіх (крім тактильного) видів та органів чуття (зір, слух, нюх, смак) та часте їх поєднане ушкодження.
3. Безпосередня близькість до тканин і органів ЩЛД великих судинних та нервових стовбурів, ушкодження яких може призвести до тяжких ускладнень (кровотеча, параліч, контрактури, втрата чутливості та ін.)
4. Початкові відділи дихальної (гортань, трахея) і травної (глотка, верхня третина стравоходу) систем, ушкодження яких так само викликають ускладнення різного ступеня.
5. Велика кількість судинних сіток → масивна кровотеча.
6. Наявність мімічних м'язів → зяяння рани.
7. Наявність зубів → вторинні снаряди, сприяння виникненню ускладнень запального характеру, позитивне → опора для фіксуючих та іммобілізуючих нижню щелепу конструкцій.
8. Наявність добре вираженої клітковини, широка венозна сітка, анастомози її із судинами очних ямок та синусами мозку → розвиток менінгітів, енцефалітів, тромбозу синусів та ін.
9. Поранення бокових відділів обличчя → параліч мімічної мускулатури, стійки слинні нориці.
10. Етико-соціальна функція обличчя.
11. Тканини обличчя мають високу регенераторну здатність, стійкість до «місцевої» інфекції, загоєння з утворенням рубців, що містять невелику кількість грубоволокнистих елементів → багата іннервація, значне кровопостачання, висока напруженість клітинного імунітету.
12. Спеціальне харчування, особливий догляд.
13. Необхідність особливої конструкції протигазу.
14. Ушкодження органів слуху, зору, порожнини рота → утруднення в спілкуванні х оточуючими та орієнтації у просторі.

Особливості ПХО вогнепальної рани:

- Обробляючи рани при ротової ділянки → відновлення форми губ і колового м'язу рота → першим швом відновити неперервність червоної кайми → петлеподібним швом з'єднати коловий м'яз рота → шви на шкіру та слизову оболонку;
- При значних дефектах кута рота та прилеглих тканин щоки → обшити її краї по периферії, з'єднуючи шкіру та слизову оболонку;
- При наскрізних ушкодженнях, що проникають у порожнину рота, розривах щоки → починають з ушивання слизової оболонки з боку порожнини рота (пам'ятати про слинну протоку);
- При ушкодженні паренхіми залози → пошарово ушивають залозисту тканину, капсулу залози, клітковину та шкіру → гострокінцевим скальпелем протикають слизову щоки → виводять гумовий випускник чи трубчастий дренаж → профілактика слинних норичь.
- При пораненні периферичних гілок трійчастого нерва → обробка рани в умовах спеціалізованого центру.

Дотичні поранення належать до легких, для них характерно ушкодження лише м'яких тканин, зяяння рани. Діагностика не викликає труднощів.

Сліпі поранення мають лише вхідний отвір, у рановому каналі є стороннє тіло, що становить небезпеку ушкодження великих судин, нервів, головного мозку, гортані → основа виникнення гнійних ускладнень у віддалені терміни. Діагностика проводиться на основі скарг, даних анамнезу, об'єктивного дослідження, рентгенологічного дослідження (як правило у 2-х проекціях, при не рентгеноконтрастних сторонніх тілах → контрастування ранового каналу або із зондом в каналі).

Наскрізнi поранення мають вхідний та вихідний отвір, який більший за вхідний. За напрямком ранового каналу поранення можуть бути поперечні, сагітальні та вертикальні.

Переломи нижньої щелепи

Класифікація. Розрізняють односторонні, двосторонні, одиночні, подвійні, множинні переломи нижньої щелепи. Серед одиночних переломів виділяють переломи гілки нижньої щелепи (суглобового, вінцевого відростків, власне гілки) та її тіла (в межах зубного ряду).

Залежно від напрямку щілини переломи можуть бути поперечними, подовжніми, косими, ракоподібними, зигзагоподібними, дірчастими.

Перелом нижньої щелепи може бути повним, проходячи через всю товщу кісткової тканини, і неповним (тріщина), коли цілісність компактної пластинки якогось відділу кістки не порушена.

Переломи нижньої щелепи в межах зубного ряду, як правило, відкриті, оскільки при зсуві відламків відбувається розрив не тільки окістя, але і пов'язаної з нею слизової оболонки альвеолярного відростка. Крім того, у випадку, коли в щілині перелому розташований корінь зуба, тоді вона сполучується через травмовану періодонтальну щілину з порожниною рота.

Клінічна картина і діагностика переломів щелеп.

При об'єктивному дослідженні оцінюють загальний стан хворого. . Необхідно виключити травматичні пошкодження інших областей. При зовнішньому огляді щелепно-лицевої ділянки можна визначити порушення конфігурації обличчя за рахунок посттравматичного набряку прищелепних м'яких тканин, гематоми, зміщення підборіддя убік. На шкірі обличчя можуть бути садна, синці, рани.

Пальпацію нижньої щелепи слід проводити в симетричних ділянках.

Слід визначити амплітуду руху головки суглобового відростка в суглобовій западині.

Услід за цим лікар повинен використати симптом навантаження, за допомогою якого можна виявити найбільш болічу ділянку, відповідну місцю передбачуваного перелому .

При переломі нижньої щелепи помірне зміщення відламків під впливом зусилля, що додається лікарем, супроводжується появою болю в ділянці перелому.

Потім оглядають порожнину рота. Хворому пропонують відкрити і закрити рот. Зменшення амплітуди руху нижньої щелепи може бути ознакою її перелому. При відкритті рота підборіддя іноді зміщується убік від середньої лінії (у бік перелому). У ділянці тканин присінника рота визначається гематома (слизова оболонка просочена кров'ю). При виникненні унаслідок перелому тіла нижньої щелепи вона розташовуватиметься з вестибулярного і язичного боку альвеолярного відростка. Локалізація гематоми відповідає ділянці перелому і співпадає з такою в прищелепних м'яких тканинах. Можна виявити розриви слизової оболонки альвеолярного відростка. .

Достовірною клінічною ознакою, що дозволяє не тільки встановити перелом, але і визначити його локалізацію, є симптом рухливості відламків щелепи .

Клінічні припущення повинні бути підтверджені рентгенівським дослідженням. Рентгенограми дозволяють уточнити характер перелому, ступінь зміщення відламків і наявність осколків, розташування щілини перелому, відношення коренів зубів до неї.

Верхні щелепи включають верхньощелепні пазухи, беруть участь в утворенні очної ямок і порожнини носа. Проте, через особливості своєї будови вони достатньо міцні і добре протистоять механічним діям.

Верхні щелепи щільно пов'язані з іншими кістками лицевого і мозкового скелета і основи черепа. При надмірному тиску вони можуть зламатися по певних лініях, які проходять по вузьких і тонких ділянках кістки, що проходять між порожнинами носа, очних ямок, верхньощелепних пазух. Ці слабкі місця вивчені Ле Фором, який встановив три основних типа переломів верхніх щелеп (нижній, середній і верхній), відомі в літературі по імені автора.

Переломи верхніх щелеп завжди відкриті, оскільки проходять у ділянці носа, його додаткових пазух. Слизова оболонка цих анатомічних утворень тонка і легко розривається навіть при незначному зміщенні відламків. При переломі однієї з верхніх щелеп частіше зустрічаються елементи зміщення, коли один з її відділів, під впливом удару, зміщується назад по відношенню до верхнього відділу щелепи, а у разі відламу всієї щелепи по відношенню до інших кісток лицевого скелету або основи черепа.

Відламки верхньої щелепи зміщуються під дією прикладеної сили, що продовжується, назад і вниз. Задня ділянка зміщується вниз за рахунок тяги медіальних крилоподібних м'язів.

Нижній тип перелому (Ле Фор I). Лінія перелому проходить в горизонтальній площині над альвеолярним відростком і склепінням твердого піднебіння. Починаючись біля краю грушоподібного отвору з обох боків, вона йде назад вище через дно верхньощелепних пазух, проходить через горб і нижню третину крилоподібних відростків клиновидної кістки. Іноді лінія перелому закінчується у ділянці лунок другого або третього великого корінного зуба. При цьому типі перелому відламується дно носа, дно верхньощелепних пазух, відбувається горизонтальний перелом перегородки носа. Він може бути одностороннім. Тоді обов'язково ламається піднебінний відросток верхньої щелепи в сагітальній площині.

При зовнішньому огляді конфігурація обличчя змінена за рахунок припухлості м'яких тканин верхньої губи, щік, зглаженості носогубних складок. Припухлість обумовлена посттравматичним набряком і крововиливом в тканини.

При огляді порожнини рота можна визначити крововилив по перехідній складці верхніх щелеп у межах всіх зубів, який розповсюджується на слизову оболонку верхньої губи і щік. Можливо крововилив у верхньому відділі крилоподібно-нижньощелепних складок, а при односторонньому переломі і по середній лінії твердого піднебіння. В цьому випадку можуть бути розриви слизової оболонки альвеолярного відростка в його передньому відділі.

При пальпації верхніх щелеп з боку присінника рота, дещо вище за перехідну складку, визначаються кісткові виступи (сходинки), нерівності або западиння. Ці ознаки чіткіше виявляються у ділянці вилично-альвеолярного гребеня, який має опуклий профіль, що дозволяє достовірно переконатися в порушенні його цілісності. Симптом навантаження перевіряють, натискаючи вказівним пальцем на крилоподібний відросток клиновидної кістки або його гачок (дещо до середини від верхнього відділу крилоподібно-нижньощелепної складки). За наявності перелому верхніх щелеп виникає біль в ділянці проходження його щілини.

Середній тип перелому (Ле Фор II). Лінія перелому проходить в ділянці з'єднання лобових відростків верхніх щелеп з носовими частинами лобових кісток і кістками носа (носо-лобні шви), потім по медіальних стінках очних ямок, обмеженою слізними кістками, орбітальними пластинками гратчастої кістки і латеральними поверхнями тіла клиновидної кістки, вниз до нижніх орбітальних щілин. Далі, по нижніх стінках очних ямок, які утворені орбітальними поверхнями верхніх щелеп і виличними кістками, орбітальними відростками піднебінної кістки, лінія перелому йде вперед, до нижньо-орбітальних країв, перетинає їх по вилично-щелепних швів або поблизу від них. Лінія перелому може пройти через підочні отвори. По передній стінці верхніх щелеп, уздовж вилично-щелепних швів, вона переходить назад на горби верхніх щелеп і крилоподібних відростків клиновидних кісток. При двосторонньому переломі може ламатися перегородка носа у вертикальній площині. Часто ламається гратчаста кістка з гратчастою пластинкою, тобто, основа черепа. Можливі струси мозку і перелом основи черепа не тільки в передній, але і в середній черепній ямці.

Скарги багато в чому аналогічні, як при переломі верхніх щелеп по нижньому типу. Конфігурація обличчя змінена внаслідок посттравматичного набряку і крововиливу у м'які тканини підочних ділянок і кореня носа. Синець локалізується у ділянці нижнього повіка, медіального кута ока (з розповсюдженням на шкіру кореня носа) і медіального відділу верхнього віка. Колір верхньо-зовнішнього квадранта орбітальних ділянок не змінений. Нерідко спостерігається крововилив під кон'юнктиву одного або обох очей. Кон'юнктива іноді виступає між зімкнутими повіками при вираженому просоченні їх кров'ю. Може бути підшкірна емфізема тканин обличчя. При горизонтальному положенні хворого обличчя стає пласким за рахунок зміщення відламка назад, при вертикальному — подовжується унаслідок зміщення щелепи вниз. Нерідко порушена больова чутливість шкіри підочних ділянок, нижніх повік, крила носа. При пальпації нижньо-орбітального краю часто визначається кістковий виступ (сходінка). Може бути кровотеча з носа, рота, носоглотки.

При огляді порожнини рота відмічається крововилив по перехідній складці верхніх щелеп у ділянці великих і частково малих корінних зубів, що розповсюджується на слизисту оболонку щік. При пальпації визначається кістковий виступ у ділянці вилично-альвеолярного гребеня і назад від нього. Больова чутливість слизової оболонки ясен знижена в межах різців, іклів і малих корінних зубів з обох боків. У ділянці великих корінних зубів вона не порушена. Решта об'єктивних ознак аналогічні таким, як при переломі в/щ по нижньому типу.

Верхній тип перелому (Ле Фор III). Лінія перелому проходить через носо-лобний шов, по внутрішніх стінці очних ямок до місця з'єднання верхньо-орбітальної і нижньо-орбітальної щілин. Далі вона переходить на зовнішню стінку очних ямок, утворених орбітальною поверхнею великого крила клиновидної кістки і виличної кістки, йде після неї вгору і наперед до її верхнього зовнішнього кута, який перетинає у ділянці лобно-виличного шва або поблизу від нього. Потім прямує назад і вниз по великому крилу клиновидних кісток і доходить до верхнього відділу крилоподібних відростків і тіла цієї кістки. Ламаються виличні відростки скроневих кісток і перегородка носа у вертикальній площині. При переломі по Ле Фор III відділяються кістки лицевого від кісток мозкового черепа. Це часто супроводжується струсом, забоєм, здавленням головного мозку, переломом основи черепа (слід пам'ятати анатомію стінок орбіти, через які проходить лінія перелому). Можуть переважати ознаки вказаних пошкоджень: втрата свідомості, ретроградна амнезія, блювота, головний біль, шум у вухах, брадикардія, брадипное, ністагм, звуження зіниць, судоми, психічні порушення, лікворея з носа або вуха і т.ін. Слід знати ознаки, характерні для даного типу перелому, коли вони не замасковані симптомами ураження головного мозку.

При огляді обличчя хворого одутле, місяцеподібне. Є симптом окулярів, для якого характерний крововилив в тканини верхньої і нижньої повік, навколо орбітальної зони, в кон'юнктиву і клітковину орбітальних ділянок. У хворого, що знаходиться в лежачому положенні, обличчя сплюснене, у вертикальному положенні - обличчя подовжується. При цьому очні яблука зміщуються вниз, очна щілина розширюється. У хворого з'являється двоїння в очах, тому при розмові з лікарем хворий або прикриває одне око долонею, або підводить палець під очне яблуко, чим усуває диплопію. При змиканні зубів очні яблука переміщуються разом з дном очної ямки догори. Визначається екзофтальм унаслідок крововиливу в ретробульбарну клітковину. При пальпації тканин у ділянці кореня носа і верхньо-зовнішнього кута очних ямок, визначається крепітація або кістковий виступ, або і те і інше. При зміщенні верхніх щелеп можна встановити рухливість кісткового фрагмента. При відкриванні рота посилюється біль у цій ділянці за рахунок тиску вінцевого відростка на ділянку виличної дуги, що змістилася.

Всі хворі з переломом верхніх щелеп повинні бути оглянуті невропатологом. Лікування їх нерідко проводять спільно з нейрохірургом, анестезіологом, реаніматологом, окулістом, отоларингологом, іноді психіатром. При переломі основи черепа ліквор в невеликих кількостях може поступати в ніс, стікати по задній стінці глотки. У цьому випадку хворий проковтує його разом із слиною (прихована лікворея). Хірург-стоматолог повинен знати її ознаки, що дозволяють, в поєднанні з іншими симптомами, запідозрити перелом основи черепа:

- посилення витікання рідини з носа при нахилі голови вперед, при напруженні або притисканні крупних вен шиї пальцями;
- симптом носової хустки: чиста носова хустка, змочена ліквором, при висиханні залишається м'якою, змочена носовими виділеннями — жорсткою («накрохмаленою»);
- симптом медичної серветки: за наявності домішок крові на чисту медичну серветку

наносять невелику кількість виділень з носа; якщо в крові є ліквор, то на серветці утворюється червона пляма від крові з світлим ореолом по периферії (від ліквора);

- спинномозкова пункція, яка є не тільки достовірним діагностичним прийомом (кров у лікворі), але і лікувальним заходом. Виконання спинномозкової пункції, як і ендолімбальне введення 1% розчину ураніна (фарбник) або радіоактивного фосфору, з метою виявлення прихованої ліквореї входить в компетенцію нейрохірурга або невропатолога.

Переломи вилицевої кістки та дуги та кісток носу

При переломах вилицевої кістки та дуги хворий скаржиться на порушення відкривання рота, деформація обличчя в місці перелому. Втрата чутливості на місці перелому у хворого відмічається диплопія на місці перелому. Прояви таких симптомів є показанням для проведення репозиції кісток. Найкращим терміном для репозиції є вправлення кісток в перші години, або дні після перелому. Але, якщо у хворого відмічається тяжкий стан, то її можна проводити навіть через 10-12 днів після травми.

Виділяють такі способи репозиції виличної кістки і дуги: 1) закриті (без розтину тканин); 2) відкриті внутрішньо ротові; 3) відкриті зовнішньо ротові; 4) внутрішньо носові (через верхньощелепну пазуху); 5) комбіновані.

Клініка. Хворі скаржаться на деформацію спинки носа, носову кровотечу, набряк м'яких тканин. Крововилив в шкіру носа та повік, біль, порушення носового дихання. Також може бути струс головного мозку.

Вогнепальні пошкодження кісток носу супроводжуються зміщенням

відламків та характеризуються наявністю осколків або дефекту кістки.

Найбільш важкими слід вважати дотичні поранення кулями і великими осколками, при яких виникає значне роздроблення носових кісток або повний їх відрив. При таких ушкодженнях відламки не тільки зміщуються, але інколи зовсім зносяться ранимим снарядом, унаслідок чого залишається частковий чи повний дефект носа або значна його деформація. Природно, що такі поранення майже завжди сполучаються з ушкодженнями верхньої щелепи та інших кісток обличчя, а також травмою ряду органів і тканин. .

При пораненнях носа у потерпілих відмічається носова кровотеча, кров витікає назовні або в носоглотку. При цьому можлива лікворея. Носове дихання стає утрудненим унаслідок obturaції порожнини носа кров'яними згустками, осколками, обривками м'яких тканин. Поранення супроводжується аносмією, яка може стати незворотною при ушкодженнях верхнього відділу порожнини носа. При огляді ран в області носа слід користуватися носовим дзеркалом і лобним рефлектором.

Значна сльозотеча свідчить про переломи бокової стінки носа з ушкодженням нососльозового каналу або сльозового міхура, а підшкірна емфізема – про порушення придаткових пазух носа.

Із загальних явищ при важких пораненнях носових кісток можуть спостерігатися ознаки закритої травми головного мозку.

Лікування вогнепальних ушкоджень кісток носа

При наданні медичної допомоги пораненим з ушкодженнями кісток носа насамперед необхідно зупинити носову кровотечу методами тимчасової або постійної зупинки. При огляді рани видаляють осколки, що вільно лежать, сторонні тіла.

Відламки кісток носа слід репонувати елеваторами Волкова або кровоспинними затискачами з браншами, що ізольовані гумовими дренажними трубками. Цими ж дренажними трубками, введеними в носові ходи, відламки кісток фіксують. Ці дренажні трубки до введення в носові ходи необхідно обгорнути шаром йодоформної марлі, просоченої вазеліновим маслом.

6. Матеріали для самоконтролю:

А. Завдання для самоконтролю (таблиці, схеми, графіки)

Б. Задачі для самоконтролю:

1. У хворого 20 років був встановлений діагноз: травматичний перелом нижньої щелепи в ділянці 46,47 зубів зі зміщенням відламків. Об'єктивно: зуби інтактні, прикус ортогнатичний. Який вид постійної іммобілізації доцільно застосувати?

(Відповідь: назубна двощелепна дротяна шина з зачіпними гачками).

2. Хворий 24 років, поступив в клініку з діагнозом: перелом альвеолярного відростку лівої верхньої щелепи в ділянці 25,26,27 зубів без зміщення відламків. Яку шину слід застосувати для постійної іммобілізації?

(Відповідь: гладка шина-скоба за С.С.Тігерштедтом)

3. Хворий 35 років доставлений в щелепно-лицеве відділення після автомобільної катастрофи. Свідомість не втрачав. Об'єктивно: обличчя асиметричне за рахунок набряку тканин більше справа, рот напіввідкритий, верхня щелепа рухома та зміщена донизу. Який оптимальний вид постійної іммобілізації відламків слід застосувати?

(Відповідь: апарат Збаржа).

В. Матеріали для тестового контролю. Тестові завдання з одиночною правильною відповіддю:

1. Що відносять до тимчасової іммобілізації відламків нижньої щелепи?

- А. Гладка шина-скоба.
- В. Міжщелепне лігатурне зв'язування зубів.
- С. Шина Вебера.
- Д. Стандартна стрічкова шина Васильєва.
- Е. Шина Гунінга-Порта.

(Відповідь: В)

2. Який вид постійної іммобілізації застосовують при консервативному методі лікування переломів нижньої щелепи?

- А. Лігатурне зв'язування зубів за Айві.
- В. Прямий позаротовий остеосинтез.
- С. Апарат (комплекс) Збаржа.
- Д. Двощелепна шина Тігерштедта з зачіпними гачками.
- Е. Остеосинтез за Фідершпілем.

(Відповідь: Д).

3. Що відносять до лікувальної іммобілізації відламків щелеп?

- А. Міжщелепне лігатурне зв'язування зубів.
- В. Прямий позаротовий остеосинтез.
- С. Індивідуальна гіпсова праща.
- Д. Остеосинтез.
- Е. Остеосинтез за Фідершпілем.

(Відповідь: Д).

Г. навчальні задачі III рівня (нетипові задачі):

1. У хворого Р., 28 років встановлений діагноз: перелом нижньої щелепи в ділянці кута справа за межами зубного ряду зі зміщенням відламків. Складіть план лікування.

(Відповідь: 1) тимчасова іммобілізація (за необхідністю) – пращоподібна пов'язка; 2) лікувальна іммобілізація – остеосинтез нижньої щелепи; 3) антимікробна терапія; 4) ФТЛ та ЛФК; 5) препарати, які прискорюють процеси репаративного остеогенезу).

2. У хворого, доставленого в спеціалізований шпиталь, є вогнепальний перелом нижньої щелепи на рівні правого кута. На малому фрагменті зуби відсутні, на великому – інтактні, нерухомі. Який метод лікування слід застосувати?

(Відповідь: остеосинтез нижньої щелепи).

1. У хворого М., 27 років, встановлено діагноз: двобічний ментальний перелом нижньої щелепи зі зміщенням відламків. Які методи лікування можна застосувати для даного хворого?

(Відповідь: консервативний – двощелепна шина Тігерштедта з зачіпними гачками або двобічний остеосинтез).

7. ЛІТЕРАТУРА:

1. Хірургічна стоматологія та щелепно-лицева хірургія: підручник; У 2т. – Т.2/В.О.Маланчук, І.П.Логвіненко, Т.О.Маланчук, О.Л.Ціленко – К.: ЛОГОС, 2011. – С. 3-90, 97-105, 109-116, 121-142.
2. Невогнепальні пошкодження щелепно-лищевої ділянки: навч. посіб. для студ. стомат. факульт. вищих мед. навч. закладів IV рівнів акрид. та інтернів-стоматологів / під загальною ред. Рибалова О.В. – Полтава: ТОВ «Фірма Техсервіс», 2012. – С. 24-138.
3. Клиническая оперативная челюстно-лицевая хирургия: Руководство для врачей / Под ред. проф. В.Н.Балина и проф. Н.М.Александрова. 4-е изд., доп. и испр. – СПб.: СпецЛит, 2005. – С. 10-16, 36-56, 75-107, 439-443, 489-491, 517-524, 543-547, 548-563.
4. Щелепно-лицева хірургія: підручник / О.О.Тімофєєв. – К.: ВСВ «Медицина», 2011. – С. 370-386, 389-392, 394-407, 418-429, 431-449.
5. Хирургическая стоматология и челюстно-лицевая хирургия. Национальное руководство / под ред. А.А.Кулакова, Т.Г.Робустовой, А.И.Неробеева. – М.: ГЭОТАР-Медиа, 2010 – С. 697-711, 713-719, 724-736.
6. Стоматологія надзвичайних ситуацій з курсом військової стоматології: [підруч. Для студентів ВМНЗ III-IV рівнів акредитації] / Г.П.Рузін, В.П.Голік, О.В.Рибалов, С.Г.Демяник. – Харків: Торнадо, 2006. – С. 8-60, 62-129, 136-146.

Міністерство охорони здоров'я України
Вищий державний навчальний заклад України
«Українська медична стоматологічна академія»

«Затверджено»
на засіданні кафедри
хірургічної стоматології
та щелепно-лицевої хірургії
з пластичною та реконструктивною
хірургією голови та шиї

Завідувач кафедри

д. мед. н. Аветіков Д.С.



МЕТОДИЧНІ РЕКОМЕНДАЦІЇ
ДЛЯ САМОСТІЙНОЇ РОБОТИ СТУДЕНТІВ
ПІД ЧАС ПІДГОТОВКИ ДО ПРАКТИЧНОГО
(СЕМІНАРСЬКОГО) ЗАНЯТТЯ

Навчальна дисципліна	Хірургічна стоматологія
Модуль №	4
Змістовний модуль №	4
Тема заняття	Тимчасова (евако-транспортна) іммобілізація при пошкодженнях кісток лицевого черепа: вимоги, види, недоліки та переваги. Постійна (лікувальна) іммобілізація щелеп назубними шинами, капами. Досягнення вітчизняних вчених, співробітників кафедри.
Курс	IV
Факультет	Стоматологічний

1. АКТУАЛЬНІСТЬ ТЕМИ.

Знання методів транспортної та лікувальної іммобілізації відламків, етапного лікування поранених з вогнепальними пошкодженнями кісток лицевого скелету дозволить лікарю-стоматологу раціонально організувати та надати медичну допомогу щелепно-лицевим пораненим як в умовах військового часу, так і в умовах екстремальних ситуацій.

2. КОНКРЕТНІ ЦІЛІ:

- 2.1. Аналізувати методи іммобілізації відламків кісток лицевого скелету.
- 2.2. Пояснювати методи тимчасової іммобілізації відламків верхньої та нижньої щелеп.
- 2.3. Запропонувати методи тимчасової іммобілізації відламків виличної кістки, дуги та кісток носа.
- 2.4. Класифікувати засоби та методи постійної іммобілізації відламків нижньої та верхньої щелеп.
- 2.5. Тракувати методи постійної іммобілізації відламків кісток лицевого скелета.
- 2.6. Малювати схеми тимчасової та постійної іммобілізації відламків виличної кістки та дуги, кісток носа, щелеп.
- 2.7. Проаналізувати обсяг та порядок надання медичної допомоги пораненим з вогнепальними ушкодженнями кісток лицевого скелету на етапах медичної евакуації.
- 2.8. Скласти схему медикаментозної терапії поранених з вогнепальними ушкодженнями кісток лицевого скелету.

3. БАЗОВІ ЗНАННЯ, ВМІННЯ, НАВИЧКИ, НЕОБХІДНІ ДЛЯ ВИВЧЕННЯ ТЕМИ (МІЖДИСЦИПЛІНАРНА ІНТЕГРАЦІЯ)

Назви попередніх дисциплін	Отримані навички
1. Медицина катастроф	Описувати організацію надання медичної допомоги щелепно-лицевим пораненим в структурі цивільної оборони
2. Загальна хірургія та військово-польова хірургія	Володіти методами тимчасової та лікувальної іммобілізації відламків кісток лицевого скелету. Визначити обсяг та порядок надання медичної допомоги пораненим з вогнепальними пошкодженнями кісток лицевого скелету.

4. Завдання для самостійної роботи під час підготовки до заняття.

4.1. Перелік основних термінів, параметрів, характеристик, які повинен засвоїти студент при підготовці до заняття:

Термін	Визначення
1. Репозиція	Зіставлення відламків
2. Іммобілізація	Виключення з функції, знерухомлення

4.2. Теоретичні питання до заняття:

1. Принципи лікування переломів кісток щелепно-лицевої ділянки?
 2. Що таке транспортна іммобілізація відламків кісток?
 3. На яких етапах медичної евакуації доцільно використовувати транспортну іммобілізацію?
 4. Види тимчасової іммобілізації відламків кісток обличчя і щелеп?
 5. Що таке постійна іммобілізація відламків кісток щелепно-лицевої ділянки?
 6. Види постійної іммобілізації відламків кісток щелепно-лицевої ділянки?
 7. На яких етапах медичної евакуації доцільно використовувати постійну іммобілізацію?
 8. Які методи постійної іммобілізації застосовують при переломах верхньої щелепи?
 9. Які методи постійної іммобілізації застосовують при переломах нижньої щелепи?
 10. Що таке консервативне лікування переломів щелеп?
 11. Назвіть види шин, які застосовують для лікування переломів щелеп.
 12. Назвіть правила накладання шин при переломах щелеп.
 13. Що таке остеосинтез, його види, показання, протипоказання.
 14. Які Ви знаєте апаратні методи лікування переломів щелеп?
1. Принципи лікування переломів кісток щелепно-лицевої ділянки?
 2. Що таке транспортна іммобілізація відламків кісток?
 3. На яких етапах медичної евакуації доцільно використовувати транспортну іммобілізацію?
 4. Види тимчасової іммобілізації відламків кісток обличчя і щелеп?
 5. Що таке постійна іммобілізація відламків кісток щелепно-лицевої ділянки?
 6. Види постійної іммобілізації відламків кісток щелепно-лицевої ділянки?

7. На яких етапах медичної евакуації доцільно використовувати постійну іммобілізацію?
8. Які методи постійної іммобілізації застосовують при переломах верхньої щелепи?
9. Які методи постійної іммобілізації застосовують при переломах нижньої щелепи?
10. Що таке консервативне лікування переломів щелеп?
11. Назвіть види шин, які застосовують для лікування переломів щелеп.
12. Назвіть правила накладання шин при переломах щелеп.
13. Що таке остеосинтез, його види, показання, протипоказання.
14. Які Ви знаєте апаратні методи лікування переломів щелеп?

4.3. Практичні роботи (завдання), які виконуються на занятті

1. Оволодіти навичками виготовлення та накладання м'яких пов'язок, індивідуальних гіпсових пов'язок, лігатурного зв'язування зубів, стандартних та індивідуальних шин.
2. Засвоїти навички надання медичної допомоги щелепно-лицевим пораненим на етапах медичної евакуації.
3. Провести курацію щелепно-лицевого пораненого.

5.ЗМІСТ ТЕМИ:

Тимчасова (транспортна) іммобілізація відламків нижньої щелепи. Для тимчасової іммобілізації відламків щелепи найбільш ефективним є накладання стандартної транспортної пов'язки, яка складається з головної опірної шапочки Збаржа і жорсткої підборідної пращі Ентіна. Шапочку закріплюють так, щоб вона щільно лежала на голові, охоплюючи лобні і потиличні горби, а кінці стрічки її зав'язують на лобі. З допомогою гумової тяги пращу з'єднують з головною шапочкою. В залежності від кількості і довжини застосованих еластичних тяг пращі можна надати роль давлючої чи підтримуючої пов'язки.

Давлючі пов'язки використовуються: а) для зупинки кровотечі; б) при всіх переломах верхньої щелепи з збереженням більшості зубів на обох щелепах – давлюча пов'язка в цих випадках дозволяє поставити в правильну окклюзію відламки верхньої щелепи шляхом притискання до неї здорової нижньої щелепи; в) при переломах нижньої щелепи за межами зубного ряду при наявності зубів на обох щелепах. При всіх інших переломах накладення давлючих пов'язок протипоказано в зв'язку з можливим додатковим зміщенням відламків нижньої щелепи, посиленням болі і погіршенням зовнішнього дихання.

При відсутності стандартної транспортної пов'язки найпростішим методом фіксації може служити підборідно-тім'яна пов'язка із марлевого бинта, звичайна бинтова пов'язка, але з еластичною тягою, яку легко зробити з допомогою булавок і гумок.

Інколи замість шапочки можуть бути використані пілотка, шолом танкіста, льотчика, а замість пращі – друга пілотка, кусок ремня чи гуми, кора дерева та ін. Таку імпровізовану пращу легко прикріпити до головного убору за допомогою булавок і гумових тягів. В зимовий час замість пращеподібної пов'язки можна використати звичайну шапку-вушанку, яка одночасно може виконувати роль і шапочки і підборідної пращі. Для цього потрібно опустити клапани шапки-вушанки і зав'язати їх, попередньо наклавши на підборіддя пов'язку із ППІ. Еластична тяга досягається за допомогою гумок, закріплених булавками.

При переломах нижньої щелепи в межах зубного ряду (якщо на кожному відламку є не менше двох стійких зубів і на верхній щелепі є антагоністи) для тимчасової іммобілізації відламків може бути застосований метод лігатурного зв'язування зубів. Для цього необхідні: 1) лігатурний дріт (бронзово-алюмінієвий чи сталевий діаметром 0,3-0,4 мм); 2) анатомічний пінцет; 3) кровоспинний затискач Пеана; 4) коронкові ножиці.

Найбільш ефективна і проста наступна методика лігатурного зв'язування зубів. Дріт з допомогою анатомічного пінцету вводять між двома поряд стоячими зубами в напрямку від вестибулярної до язикової сторони. Потім ним охоплюють шийку одного з зубів і знову виводять через сусідній міжзубний проміжок в присінник рота. Далі цим же кінцем дроту охоплюють обидва зуби з вестибулярної сторони, а вільний від лігатури зуб – з язикової поверхні. Кінець дроту виводять з порожнини рота в присінник між зубами, що зв'язуються, так, щоб він виявився рядом з іншим кінцем дроту, причому один кінець повинен розміщуватися над петлею, що прилягає до шийок зубів з вестибулярної сторони, а другий – під нею. Кінці лігатури зближують, підтягують кровоспинним затискачем і скручують між собою. Аналогічним способом накладають лігатуру на зуби-антагоністи. Під контролем прикусу відламки нижньої щелепи встановлюють в правильне положення і закріплюють, скручуючи між собою попарно кінці лігатур на верхній і нижній щелепах.

Міжщелепна фіксація дротяними лігатурами не повинна тривати більше 4-5 діб із-за небезпеки розхитування зубів. Лігатурне зв'язування зубів протипоказано при загрозі кровотечі з порожнини рота і блювання, а також пораненням, які підлягають евакуації повітряним чи морським транспортом (можливість блювання в дорозі).

Лікувальне закріплення відламків щелеп ортопедичними методами

При лікуванні переломів щелеп перед спеціалістами стоїть задача не тільки відновити безперервність і анатомічну форму пошкодженої кістки, забезпечити нормальні взаємовідносини зубних рядів верхньої і нижньої щелепи, але й повернути жувальним м'язам їх функцію, досягти повноцінного жування. Одним з головних лікувальних заходів, що застосовуються при переломах щелеп, є вправлення і надійна фіксація відламків на весь період зростання перелому. Найбільш ефективним і доступним методом лікувального закріплення відламків нижньої щелепи слід вважати назубні шини, які можуть бути індивідуальними і стандартними. Індивідуальні шини запропоновані вперше С.С. Тігерштедтом в 1916 році. Бувають гладкими (однощелепні) і з зачіпними петлями та гумовою тягою (двощелепні).

Частіше всього при переломах щелеп користуються шинами з алюмінієвого дроту з зачіпними петлями і міжщелепною тягою гумовими кільцями. Такі шини сприяють безпосередньому відновлюванню зубної оклюзії і дозволяють одержати надійну фіксацію відламків до утворення кісткової мозолі.

При виготовленні і накладенні шин з зачіпними петлями необхідні додатково наступні інструменти і матеріали: 1) клямпові щипці; 2) напилки для металу напівкруглий; 3) алюмінієвий дріт діаметром 1,5-1,8 мм, довжиною 20 см; 4) гумові кільця різного діаметру – 0,5-0,8 см.

Для виготовлення шини беруть відрізок попередньо проколеного алюмінієвого дроту, один кінець якого закругляють напилком і вигинають у вигляді півкільця кругом шийки останнього дистальне розташованого зуба або у вигляді шипа вклинюють в міжзубний проміжок.

Потім, відступивши 1 см, вигинають першу зачіпну петлю (гачок). Вигинання послідовних зачіпних петель проводять під контролем примірки на зубній дузі з таким розрахунком, щоб вони розміщувались відповідно щічної чи губної поверхні зуба, причому загальне число зачіпних петель повинно бути не менше 6 (по 3 з кожного боку). Необхідно уникати розміщення гачків над вуздечкою нижньої губи і під вуздечкою верхньої губи, а також над ясеневими сосочками. Гачки шини нижньої щелепи повинні протистояти гачкам шини на верхній щелепі, що дозволяє одержати вертикальну тягу при допомозі гумових кілець. Висота гачків не повинна перевищувати 3-4 мм, так як вони можуть травмувати слизову оболонку щік і губ. Щоб уникнути тиску на ясна, гачки слід вигнути під кутом 45° до горизонтальної площини.

Шина повинна мати контакт з щічною чи губною поверхнею кожного зуба. При відсутності зубів в області щілини перелому на шині виготовляють розпірковий вигин у вигляді букви "П". Другий кінець шини розміщують також у вигляді напівкільця або шипа. Після виготовлення шини не слід проводити на ній додаткових вигинів, для уникнення її деформації.

Виготовлену шину фіксують до зубів лігатурами з латунного, бронзово-алюмінієвого дроту чи дротом з нержавіючої сталі діаметром 0,3-0,4 мм. За допомогою анатомічного пінцету один з кінців дроту вводять під шиною в міжзубний проміжок зі сторони присінника в ротову порожнину. Потім знову захоплюють його пінцетом і обгинаючи шийку зуба, проводять в наступний міжзубний проміжок так, щоб він вийшов в присінник рота над шиною. Після цього, притискаючи шину пальцем до зубної дуги, клямповими щипцями або кровоспинним затискачем Пеана з натягом закручують обидва кінці лігатури разом "по ходу годинникової стрілки", добиваючись щільного прилягання шини до шийок зубів, надлишки лігатурного дроту зрізають коронковими ножицями, а кінці, що залишились, довжиною 4-5 мм пригинають до шини так, щоб вони не травмували слизову оболонку ясен, губи чи щоки.

Для витягування відламків і закріплення їх в правильному положенні на зачіпні петлі верхньощелепної і нижньощелепної шин надягають кільця. При важко вправних тугорухливих відламках нижньої щелепи, для здолання опору м'язів, гумові кільця надягають в косому напрямку. Далі слід спостерігати за відламками і при досягненні правильного положення по прикусу зафіксувати їх, змінивши косий напрямок гумових кілець на вертикальний.

При переломах суглобового відростку нижньої щелепи з вираженим зміщенням відламків на стороні пошкодження між верхніми і нижніми малярами помішують гумову прокладку завтовшки 3-5 мм, а потім надягають гумові кільця для міжщелепного витягання.

Крім двощелепних гнутих дротяних шин застосовують також однощелепні (гладка шина-скоба) шини, які можуть бути гладкими чи з розпірковим вигином. Застосування таких шин обмежено внаслідок неможливості відновлення окклюзії і отримання абсолютної нерухомості відламків, особливо при вогнепальних багатооскольчастих переломах щелеп. Їх виготовляють лише в тих випадках, коли перелом нижньої щелепи знаходиться в межах зубної дуги і нема зміщення відламків, і при наявності на кожному з відламків не менш 2-3 стійких зубів. Однощелепні шини застосовують також і при лікуванні переломів альвеолярного відростку і вивихів зубів, якщо по сторонах від місця пошкодження є 2-3 опорних зуби.

Незважаючи на широке застосування гнутих дротяних шин, вони мають ряд недоліків: важкість і тривалість виготовлення; травмування зачіпними петлями слизової оболонки губ і щік; складність гігієнічного утримання порожнини рота внаслідок окислення алюмінієвого дроту; перешкода правильному змиканню зубних рядів при наявності глибокого прикусу; неможливість заготовки шин про запас.

В.С. Васильєвим в 1967 р. в клініці щелепно-лицевої хірургії ВМА ім. С.М. Кірова були запропоновані і впроваджені в лікувальну практику стандартні назубні стрічкові шини, що виготовляються методом штампування з листової нержавіючої сталі марки Х18НVT або Х18Н10Т завтовшки 0,5 мм.

Шини представляють собою стрічки довжиною 134 мм і шириною 2-3 мм. Вони мають 14 готових зачіпних гачків, які розміщені у вигляді трьох груп і зігнуті в одну сторону. Дві крайні групи по 5 гачків в кожній розміщені по різні сторони стрічки, а третя (4 гачки) – в середній частині шини (малюнок 5). Таке розміщення зачіпних гачків не перешкоджає правильному змиканню зубних рядів у потерпілих.

Шини слід закріпляти на зовнішній поверхні зубної дуги так, щоб 4 зачіпних гачки в середній частині шини розміщувались в області передніх зубів попарно і симетрично від середньої лінії. Необхідну довжину шини попередньо визначають в роті хворого на зовнішній поверхні зубного ряду при допомозі лігатурного дроту. Вимірювання проводять від середньої міжрізцевої лінії окремо для кожної його сторони, надлишки шини зрізають. Кінці шини закінчують або вільно на зовнішній поверхні зубів, або у вигляді вузьких шипів вводять в міжзубні проміжки. Фіксацію шин здійснюють лігатурним дротом діаметром 0,3-0,4 мм послідовно від одного зуба до другого, починаючи від кінця шини на більшому відламку щелепи. В області бокових зубів лігатури проводять звичайним способом, в області ж передніх зубів їх доцільно проводити у вигляді вісімки, що дозволяє одержати найбільш надійну фіксацію у фронтальному відділі і попереджає зісковзування шини. При наявності в зубному ряді мостоподібних протезів шину до них закріплюють також у виді вісімки, але основна петля лігатурного дроту повинна розміщуватись не горизонтально, а вертикально, охоплюючи міжзубну борозну тіла мостоподібного протезу.

Після накладення шини на зачіпні гачки надягають гумові кільця. Розміщують їх рівномірно від одного кінця шини до другого. При малій відстані між гачками шин верхньої і нижньої щелепи для одержання необхідного еластичного натягу гумові кільця слід надягати не на два, а на три-чотири і більше гачків.

Досвід застосування стандартних назубних стрічкових шин в клініці показав, що вони спрощують і прискорюють шинування хворих і не заважають правильному співставленню зубних рядів при глибокому прикусі. Після стерилізації їх можна застосовувати повторно.

Порівняна простота накладення стрічкових назубних шин дозволяє здійснювати шинування щелеп середнім медперсоналом.

Закріплення відламків при переломах верхньої щелепи є одною з найважчих проблем щелепно-лицевої травматології. Дуже важливо при цьому враховувати локалізацію перелому. Закріплення відламків здійснюють як з допомогою внутрішньо-ротових, так і внутрішньо-позаротових назубних шин і апаратів. Що до останніх, то від назубних шин відходять позаротові стержні, які з'єднуються з опірною головною пов'язкою.

При часткових переломах альвеолярного відростку верхньої щелепи і вивиху зубів, коли з обох боків від місця перелому є 2-3 опірних зуба, слід використовувати гладку шину-скобу з алюмінієвого дроту, яку прив'язують до зубів лігатурним дротом. Якщо відламок альвеолярного відростка розміщується в передньому відділі і зміщений в піднебінну сторону, то шину треба згинати, відступивши від зміщених зубів попереду і навіть за межі їх нормального розміщення на 1-2 мм. Тільки після того, як шина прив'язана до здорових зубів, відламок поступово притягують до дуги дротяними лігатурами чи гумовими кільцями. При

опущенні відростку може бути застосована шина з виступаючою петлею. Якщо ж зуби, що опустилися донизу можна репонувати вручну, то їх необхідно закріпити спеціальною лігатурною петлею, перекинутою через ріжучий край чи жувальну поверхню.

Для утримання уламків піднебінних і альвеолярних відростків, а також клаптів м'яких тканин і тампонів на верхній щелепі застосовують шину з опірною площиною. При наявності всіх зубів такі шини вигинають по внутрішній поверхні премолярів і молярів, не торкаючись до фронтальних зубів. Шину прив'язують до зубів лігатурним дротом, кінці якого закручують зі сторони присінника порожнини рота. Коли в зубному ряді відсутні декілька зубів, шину вигинають по зовнішній поверхні зубної дуги, а опірну площину виводять на піднебінну сторону через проміжок в області відсутніх зубів.

При переломах альвеолярного відростку в області корінних зубів зі зміщенням, а також при однобічних переломах тіла верхньої щелепи при наявності всіх чи більшості зубів слід застосовувати міжщелепне еластичне витягіння і скріплення за допомогою назубних шин з зачіпними петлями (гачками). В деяких випадках для підсилення міжщелепного витягіння на стороні пошкодження між зубами верхньої і нижньої щелепи слід поміщати прокладки з гуми завтовшки 3-5 мм.

При переломі альвеолярного відростку верхньої щелепи на протязі всього зубного ряду однієї тільки внутрішньоротової фіксації недостатньо. Її слід поєднувати з зовнішньою еластичною тягою при допомозі жорсткої підборідної праці чи пов'язки З.Н. Померанцевої-Урбанської.

В більшості випадків двохсторонніх невогнепальних і вогнепальних переломів верхньої щелепи слід застосовувати двощелепне шинування з міжщелепним еластичним витягінням. Нижня щелепа при цьому повинна бути підтягнута і не порушене закріплена підборідковою пращею до головної опірної шапочки.

При переломах верхньої щелепи зі зміщенням до заду може бути застосована наступна методика лікування. На обидві щелепи накладають назубні шини з зачіпними гачками, прикус роз'єднують гумовими прокладками і встановлюють міжщелепну еластичну тягу. Додатково проводять позаротове витягіння щелепи вперед сталлюю спицею, фіксованою до головної гіпсової шапочки. Позаротове скелетне витягіння щелепи вперед можна також проводити і через біляліжковий блок з дозованим навантаженням, але хворий при цьому повинен лежати в ліжку.

При важких переломах верхньої щелепи широке застосування отримали назубні шини і апарати з позаротовими стержнями, які виводять з порожнини рота і фіксують до головної шапочки.

Так, в роки Великої Вітчизняної війни застосовували виту цільногнутому дротяну шину, з позаротовими стержнями, яку докладно описав Я.З.Збарж. Автор рекомендує два варіанти вигинання таких шин. При першому варіанті беруть відрізок алюмінієвого дроту завтовшки 1,5-1,8 мм довжиною 75-80 см, кінці дроту довжиною 15 см кожен загинають назустріч один одному. Потім здвоєні кінці дроту закручують у вигляді спіралі. Для того, щоб спіралі були рівномірними, слід дотримуватись наступних умов: 1) при закручуванні кінці дроту повинні бути під кутом не більше 45°; 2) один відросток повинен мати напрям витків по годинниковій стрільці, другий – проти годинникової стрілки. Середня частина дроту між останніми витками спіралей повинна бути рівна відстані між премолярами.

При другому варіанті беруть відрізок алюмінієвого дроту такої ж довжини, як і в попередньому випадку і вигинають його так, щоб внутрішньоротова частина шини і відростки позаротової частини визначались зразу, при цьому основи відростків повинні припадати на область перших премолярів, а середня частина шини – на область фронтальних зубів. Після закручування позаротових стержнів їх, як і в першому варіанті, вигинають поверх щоки в напрямку до мочок вушних раковин і з допомогою з'єднуючих стержнів, що йдуть вертикально, прикріплюють до головної гіпсової пов'язки. Нижні кінці з'єднуючих стержнів загинають доверху у вигляді гачка і з'єднують з відростком шини за допомогою лігатурного дроту, а верхні кінці з'єднуючих стержнів загіпсовують в опірну головну пов'язку. Для більш рівномірного положення відламків доцільно на кожній стороні робити по два з'єднуючих стержня.

В післявоєнний період Я.М.Збаржем, А.І. Орловим, К.А. Петровим та ін. були запропоновані стандартні апарати для закріплення відламків верхньої щелепи. Найбільш вдалим з них є апарат, запропонований Я.М.Збаржем. Він складається із шини з позаротовими

стержнями, опірної головної пов'язки (шапочки), з'єднуючих стержнів і муфт. Внутрішньоротова частина шини представляє собою подвійну дугу, яка після індивідуальної підгонки повинна щільно охоплювати коронки зубів з щічної і піднебінної сторін. До зубів дугу прив'язують лігатурним дротом. Для фіксації тампону на піднебінні на шині може бути створена опірна площина. Позаротова частина шини утворена двома дротяними стержнями, що відходять від зовнішньої дуги шини на рівні премоларів. Стержні мають спеціальний згин, який забезпечує вільний вихід з порожнини рота.

Опірна головна пов'язка утворена подвійною шворкою з пришитими до її верхньої поверхні вісьмома подвійними шворками, що закінчуються на кінцях петлями. З допомогою шнурка, проведеного через петлі всіх шворок, утворюється коло, величину якого в залежності від розмірів голови можна міняти. На бокових поверхнях головної пов'язки є опірні металічні планки з осями, на які насаджено з'єднувальні хомутики з затяжними гвинтами. Закріплення основної частини пов'язки (широкої шворки) проводять пряжкою спеціальної конструкції, котра дозволяє шворці просуватися тільки в одному напрямку.

З'єднуючий пристрій складається із чотирьох стержнів і восьми пар хомутиків, які попарно насаджують на спеціальні втулки і затискають затяжними гвинтами.

Закріпленням відламків верхньої щелепи при допомозі апарату, що описується, здійснюють в певній послідовності: спочатку здійснюють підгонку шини до зубів і прив'язування її лігатурним дротом, потім наскладують опірну головну пов'язку, після чого відламки зіставляють і всі деталі закріплюють гвинтами.

Застосування цього апарату дозволяє у випадку необхідності повторювати корекцію положення відламків. Для цього потрібно розслабити закріплення в з'єднувальних хомутиках, а потім знову закрити гвинти.

Апарат Я.М.Збаржа може бути застосований для фіксації відламків беззубої верхньої щелепи. В цих випадках внутрішньоротова частина апарату служить каркасом, на якому з швидкотвердіючої пластмаси моделюють піднебінну платівку, що відповідає формі і розмірам щелепи.

Лікувальне закріплення відламків щелеп хірургічними методами

В основі сучасного лікування переломів кісток лежить необхідність створення оптимальних умов для прискорення процесів репаративної регенерації, забезпечуючи первинне заживлення кісткової рани. Принципи, якими слід керуватися при цьому, зформульовані Л.І. Крупко в 1967 році:

- точне співставлення відламків;
- приведення відламків по всій поверхні зламу в положення щільного стискання;
- міцна фіксація репонованих і прилягаючих поверхнями зламу відламків, що виключає всяку видиму оком рухомість між ними на весь період, необхідний для повного зрощення перелому.

В сучасних умовах лікування переломів кісток здійснюється за такими принципами:

- лікування повинне бути розпочате якомога раніше та направлено на боротьбу з шоком, крововтратою, попередження розвитку інфекції;
- всі етапи лікування повинні проводитись без болю;
- відновлення анатомічної цілісності (репозиція)
- міцне скріплення зіставлених відламків (фіксація) до їх кісткового зрощення;
- виключення з функції травмованого органа (імобілізація);
- застосування функціонального лікування;
- застосування методів, що прискорюють відтворення кісткової мозолі

Дотримання вказаних положень забезпечує первинне кісткове зрощення в найкоротші строки.

Найбільш повно відповідає сучасним вимогам, що пред'являються до лікування переломів кісток взагалі і щелеп зокрема, оперативний метод закріплення відламків – остеосинтез, позбавлений ряду недоліків, властивих ортопедичним методам.

Під остеосинтезом розуміють хірургічний оперативний метод лікування переломів, направлений на міцне з'єднання відламків кістки за допомогою різних матеріалів. В теперішній час остеосинтез знайшов значне поширення в щелепно-лицевій травматології, особливо при лікуванні переломів нижньої щелепи.

Метод оперативного закріплення відламків, тобто остеосинтез, не повинен протиставлятися ортопедичним методам. Якщо ж в момент проведення оперативного втручання в силу тих, чи інших причин не вдається добитися міцного закріплення відламків, то хірург повинен доповнити іммобілізацію ортопедичними методами. В ряді випадків ортопедичне лікування може бути доповнене остеосинтезом.

Тимчасова (транспортна) іммобілізація відламків верхньої щелепи.

Для тимчасової іммобілізації відламків верхньої щелепи найбільш ефективним є накладання стандартної транспортної пов'язки, яка складається з головної опірної шапочки Збаржа і жорсткої підборідної пращі Ентіна. Шапочку закріплюють так, щоб вона щільно лежала на голові, охоплюючи лобні і потиличні горби, а кінці стрічки її зав'язують на лобі. За допомогою гумової тяги пращу з'єднують з головною шапочкою. Стандартна пов'язка для тимчасової фіксації відламків верхньої щелепи використовується тільки як давлюча. При всіх переломах верхньої щелепи з збереженням більшості зубів на обох щелепах давлюча пов'язка дозволяє поставити в правильну оклюзію відламки верхньої щелепи шляхом притискання до неї здорової нижньої щелепи.

При відсутності стандартної транспортної пов'язки найпростішим методом фіксації може служити підборідно-тім'яна пов'язка із марлевого бинта, звичайна бинтова пов'язка, але з еластичною тягою, яку легко зробити з допомогою булавок і гумок.

Інколи замість шапочки можуть бути використані пілотка, шолом танкіста, льотчика, а замість пращі – друга пілотка, кусок ремня чи гуми, кора дерева та ін. Таку імпровізовану пращу легко прикріпити до головного убору за допомогою булавок і гумових тягів. В зимовий час замість пращеподібної пов'язки можна використати звичайну шапку-вушанку, яка одночасно може виконувати роль і шапочки і підборідної пращі. Для цього потрібно опустити клапани шапки-вушанки і зав'язати їх, попередньо наклавши на підборіддя пов'язку із ППІ. Еластична тяга досягається за допомогою гумок, закріплених булавками.

Лікувальне закріплення відламків верхньої щелепи ортопедичними методами

Закріплення відламків при переломах верхньої щелепи є одною з найважчих проблем щелепно-лицевої травматології. Дуже важливо при цьому враховувати локалізацію перелому. Закріплення відламків здійснюють як з допомогою внутрішньо-ротових, так і внутрішньо-позаротових назубних шин і апаратів. Що до останніх, то від назубних шин відходять позаротові стержні, які з'єднуються з опірною головною пов'язкою.

Найбільш ефективним і доступним методом лікувального закріплення відламків нижньої щелепи слід вважати назубні шини, які можуть бути індивідуальними і стандартними. Індивідуальні шини запропоновані вперше С.С. Тігершtedтом в 1916 році. Шини бувають однощелепними гладкими, та двощелепними з зачіпними петлями та гумовою тягою. Крім того дротяні назубні шини можуть мати розпірковий згин, нахилену та утримуючу площину.

Однощелепна шина може бути гладкою шиною-скобою чи гладкою шиною з розпірковим згином. При часткових переломах альвеолярного відростку верхньої щелепи і вивиху зубів, коли з обох боків від місця перелому є 2-3 опірних зуба, слід використовувати гладку шину-скобу з алюмінієвого дроту, яку прив'язують до зубів лігатурним дротом. Якщо відламок альвеолярного відростка розміщується в передньому відділі і зміщений в піднебінну сторону, то шину треба згинати, відступивши від зміщених зубів попереду і навіть за межі їх нормального розміщення на 1-2 мм. Тільки після того, як шина прив'язана до здорових зубів, відламок поступово притягують до дуги дротяними лігатурами чи гумовими кільцями. При опущенні відростку може бути застосована шина з виступаючою петлею. Якщо ж зуби, що опустилися донизу можна репонувати вручну, то їх необхідно закріпити спеціальною лігатурною петлею, перекинутою через ріжучий край чи жувальну поверхню.

При відсутності зубів в області щілини перелому на шині виготовляють розпірковий вигин у вигляді букви "П". Другий кінець шини розміщують також у вигляді напівкільця або шипа. Після виготовлення шини не слід проводити на ній додаткових вигинів, для уникнення її деформації.

Для утримання уламків піднебінних і альвеолярних відростків, а також клаптів м'яких тканин і тампонів на верхній щелепі застосовують шину з опірною площиною. При наявності всіх зубів такі шини вигинають по внутрішній поверхні премолярів і молярів, не торкаючись до фронтальних зубів. Шину прив'язують до зубів лігатурним дротом, кінці якого закручують зі сторони присінника порожнини рота. Коли в зубному ряді відсутні декілька зубів, шину

вигинають по зовнішній поверхні зубної дуги, а опірну площину виводять на піднебінну сторону через проміжок в області відсутніх зубів.

Застосування таких шин обмежено внаслідок неможливості відновлення оклюзії і отримання абсолютної нерухомості відламків, особливо при вогнепальних багатооскольчастих переломах щелеп. Їх виготовляють лише в випадках перелому альвеолярного відростка верхньої щелепи без зміщення відламків та при наявності на кожному з відламків не менш 2-3 стійких зубів.

При переломах альвеолярного відростку в області корінних зубів зі зміщенням, а також при односторонніх переломах тіла верхньої щелепи при наявності всіх чи більшості зубів слід застосовувати міжщелепне еластичне витягання і скріплення за допомогою назубних шин з зачіпними петлями (гачками). В деяких випадках для підсилення міжщелепного витягання на стороні пошкодження між зубами верхньої і нижньої щелепи слід поміщати прокладки з гуми завтовшки 3-5 мм. Такі шини сприяють безпосередньому відновлюванню зубної оклюзії і дозволяють одержати надійну фіксацію відламків до утворення кісткової мозолі.

При виготовленні і накладенні шин з зачіпними петлями необхідні додатково наступні інструменти і матеріали: 1) клямпові щипці; 2) напилки для металу напівкруглий; 3) алюмінієвий дріт діаметром 1,5-1,8 мм, довжиною 20 см; 4) гумові кільця різного діаметру – 0,5-0,8 см.

Для виготовлення шини беруть відрізок попередньо проколеного алюмінієвого дроту, один кінець якого закругляють напилком і вигинають у вигляді півкільця кругом шийки останнього дистальне розташованого зуба або у вигляді шипа вклинюють в міжзубний проміжок.

Потім, відступивши 1 см, вигинають першу зачіпну петлю (гачок). Вигинання послідовних зачіпних петель проводять під контролем примірки на зубній дузі з таким розрахунком, щоб вони розміщувались відповідно щічної чи губної поверхні зуба, причому загальне число зачіпних петель повинно бути не менше 6 (по 3 з кожного боку). Необхідно уникати розміщення гачків під вуздечкою верхньої губи, а також над ясеневими сосочками. Гачки шини нижньої щелепи повинні протистояти гачкам шини на верхній щелепі, що дозволяє одержати вертикальну тягу при допомозі гумових кілець. Висота гачків не повинна перевищувати 3-4 мм, так як вони можуть травмувати слизову оболонку щік і губ. Щоб уникнути тиску на ясна, гачки слід вигнути під кутом 45° до горизонтальної площини. Шина повинна мати контакт з щічною чи губною поверхнею кожного зуба.

Виготовлену шину фіксують до зубів лігатурами з латунного, бронзово-алюмінієвого дроту чи дротом з нержавіючої сталі діаметром 0,3-0,4 мм. За допомогою анатомічного пінцету один з кінців дроту вводять під шиною в міжзубний проміжок зі сторони присінка в ротову порожнину. Потім знову захоплюють його пінцетом і обгинаючи шийку зуба, проводять в наступний міжзубний проміжок так, щоб він вийшов в присінник рота над шиною. Після цього, притискаючи шину пальцем до зубної дуги, клямповими щипцями або кровоспинним затискачем Пеана з натягом закручують обидва кінці лігатури разом "по ходу годинникової стрілки", добиваючись щільного прилягання шини до шийок зубів, надлишки лігатурного дроту зрізають коронковими ножицями, а кінці, що залишились, довжиною 4-5 мм пригинають до шини так, щоб вони не травмували слизову оболонку ясен, губи чи щоки.

Для витягування відламків і закріплення їх в правильному положенні на зачіпні петлі верхньощелепної і нижньощелепної шин надягають кільця. При важко вправних тугорухливих відламках гумові кільця надягають в косому напрямку. Далі слід спостерігати за відламками і при досягненні правильного положення по прикусу зафіксувати їх, змінивши косий напрямок гумових кілець на вертикальний.

При переломі альвеолярного відростку верхньої щелепи на протязі всього зубного ряду однієї тільки внутрішньоротової фіксації недостатньо. Її слід поєднувати з зовнішньою еластичною тягою при допомозі жорсткої підборідної праці чи пов'язки З.Н. Померанцевої-Урбанської.

При переломах верхньої щелепи зі зміщенням до заду може бути застосована наступна методика лікування. На обидві щелепи накладають назубні шини з зачіпними гачками, прикус роз'єднують гумовими прокладками і встановлюють міжщелепну еластичну тягу. Додатково проводять позаротове витягання щелепи вперед сталлюю спицею, фіксованою до головної гіпсової шапочки. Позаротове скелетне витягання щелепи вперед можна також проводити і через біляліжковий блок з дозованим навантаженням, але хворий при цьому повинен лежати в ліжку.

Незважаючи на широке застосування гнутих дротяних шин, вони мають ряд недоліків: важкість і тривалість виготовлення; травмування зачіпними петлями слизової оболонки губ і щік; складність гігієнічного утримання порожнини рота внаслідок окислення алюмінієвого дроту; перешкода правильному змиканню зубних рядів при наявності глибокого прикусу; неможливість заготовки шин про запас.

При важких переломах верхньої щелепи широке застосування отримали назубні шини і апарати з позаротовими стержнями, які виводять з порожнини рота і фіксують до головної шапочки. Так, в роки Великої Вітчизняної війни застосовували виту цільногнуту дротяну шину, з позаротовими стержнями, яку докладно описав Я.М.Збарж. Автор рекомендує два варіанти вигинання таких шин. При першому варіанті беруть відрізок алюмінієвого дроту завтовшки 1,5-1,8 мм довжиною 75-80 см, кінці дроту довжиною 15 см кожен загинають назустріч один одному. Потім здвоєні кінці дроту закручують у вигляді спіралі. Для того, щоб спіралі були рівномірними, слід дотримуватись наступних умов: 1) при закручуванні кінці дроту повинні бути під кутом не більше 45°; 2) один відросток повинен мати напрям витків по годинниковій стрільці, другий – проти годинникової стрілки. Середня частина дроту між останніми витками спіралей повинна бути рівна відстані між премолярями.

При другому варіанті беруть відрізок алюмінієвого дроту такої ж довжини, як і в попередньому випадку і вигинають його так, щоб внутрішньоротова частина шини і відростки позаротової частини визначались зразу, при цьому основи відростків повинні припадати на область перших премолярів, а середня частина шини – на область фронтальних зубів. Після закручування позаротових стержнів їх, як і в першому варіанті, вигинають поверх щоки в напрямку до мочок вушних раковин і з допомогою з'єднуючих стержнів, що йдуть вертикально, прикріплюють до головної гіпсової пов'язки. Нижні кінці з'єднуючих стержнів загинають доверху у вигляді гачка і з'єднують з відростком шини за допомогою лігатурного дроту, а верхні кінці з'єднуючих стержнів загіпсовують в опірну головну пов'язку. Для більш рівномірного положення відламків доцільно на кожній стороні робити по два з'єднуючих стержня.

В післявоєнний період Я.М.Збаржем, А.І. Орловим, К.А. Петровим та ін. були запропоновані стандартні апарати для закріплення відламків верхньої щелепи. Найбільш вдалим з них є апарат, запропонований Я.М.Збаржем. Він складається із шини з позаротовими стержнями, опірної головної пов'язки (шапочки), з'єднуючих стержнів і муфт. Внутрішньоротова частина шини представляє собою подвійну дугу, яка після індивідуальної підгонки повинна щільно охоплювати коронки зубів з щічної і піднебінної сторін. До зубів дугу прив'язують лігатурним дротом. Для фіксації тампону на піднебінні на шині може бути створена опірна площина. Позаротова частина шини утворена двома дротяними стержнями, що відходять від зовнішньої дуги шини на рівні премолярів. Стержні мають спеціальний згин, який забезпечує вільний вихід з порожнини рота.

Опірна головна пов'язка утворена подвійною шворкою з пришитими до її верхньої поверхні вісьмома подвійними шворками, що закінчуються на кінцях петлями. З допомогою шнурка, проведеного через петлі всіх шворок, утворюється коло, величину якого в залежності від розмірів голови можна міняти. На бокових поверхнях головної пов'язки є опірні металічні планки з осями, на які насаджені з'єднувальні хомутики з затяжними гвинтами. Закріплення основної частини пов'язки (широкої шворки) проводять пряжкою спеціальної конструкції, котра дозволяє шворці просуватися тільки в одному напрямку. З'єднуючий пристрій складається із чотирьох стержнів і восьми пар хомутиків, які попарно насаджують на спеціальні втулки і затискають затяжними гвинтами. Закріпленням відламків верхньої щелепи при допомозі апарату, що описується, здійснюють в певній послідовності: спочатку здійснюють підгонку шини до зубів і прив'язування її лігатурним дротом, потім наскладують опірну головну пов'язку, після чого відламки зіставляють і всі деталі закріплюють гвинтами.

Застосування цього апарату дозволяє у випадку необхідності повторювати корекцію положення відламків. Для цього потрібно розслабити закріплення в з'єднувальних хомутиках, а потім знову закрити гвинти.

Апарат Я.М.Збаржа може бути застосований для фіксації відламків беззубої верхньої щелепи. В цих випадках внутрішньоротова частина апарату служить каркасом, на якому з швидкозатвердіючої пластмаси моделюють піднебінну платівку, що відповідає формі і розмірам щелепи.

Лікувальне закріплення відламків щелеп хірургічними методами

В основі сучасного лікування переломів кісток лежить необхідність створення оптимальних умов для прискорення процесів репаративної регенерації, забезпечуючи первинне заживлення кісткової рани. Принципи, якими слід керуватися при цьому, сформульовані Л.І. Крупко в 1967 році:

- точне співставлення відламків;
- приведення відламків по всій поверхні зламу в положення щільного стискання;
- міцна фіксація репонованих і прилягаючих поверхнями зламу відламків, що виключає всяку видиму оком рухомість між ними на весь період, необхідний для повного зрощення перелому.

В сучасних умовах лікування переломів кісток здійснюється за такими принципами:

- лікування повинне бути розпочате якомога раніше та направлено на боротьбу з шоком, крововтратою, попередження розвитку інфекції;
- всі етапи лікування повинні проводитись без болю;
- відновлення анатомічної цілісності (репозиція)
- міцне скріплення зіставлених відламків (фіксація) до їх кісткового зрощення;
- виключення з функції травмованого органа (імобілізація);
- застосування функціонального лікування;
- застосування методів, що прискорюють відтворення кісткової мозолі

Дотримання вказаних положень забезпечує первинне кісткове зрощення в найкоротші строки.

Найбільш повно відповідає сучасним вимогам, що пред'являються до лікування переломів кісток взагалі і щелеп зокрема, оперативний метод закріплення відламків – **остеосинтез**, позбавлений ряду недоліків, властивих ортопедичним методам. Під остеосинтезом розуміють хірургічний оперативний метод лікування переломів, направлений на міцне з'єднання відламків кістки за допомогою різних матеріалів. В теперішній час остеосинтез знайшов значне поширення в щелепно-лицевій травматології, особливо при лікуванні переломів нижньої щелепи. Метод оперативного закріплення відламків не повинен протиставлятися ортопедичним методам. Якщо ж в момент проведення оперативного втручання в силу тих, чи інших причин не вдається добитися міцного закріплення відламків, то хірург повинен доповнити імобілізацію ортопедичними методами. В ряді випадків ортопедичне лікування може бути доповнене остеосинтезом.

Методи оперативних втручань можуть бути внутрішньоротові і позаротові (через рану м'яких тканин обличчя). Оперативне закріплення відламків верхньої щелепи при вогнепальних пошкодженнях поєднується зі операцією – гайморотомія та ревізія верхньощелепних пазух, що є необхідним компонентом профілактики травматичного гаймориту. Оперативне закріплення відламків верхньої щелепи може бути виконано за допомогою накісних металевих мініплативок та гвинтів, шпиль (за Макієнко), кісткового шва. Найбільш широко як шовний матеріал використовують дріт із спеціальних амагнітних нержавіючих сортів сталі, ніхрому, віталіуму, танталу, титану діаметром 0,6-1,8 мм, а також поліамідну нитку і плетений летилавлансан діаметром 0,7-1,0 мм. При внутрішньоротовому доступі шов частіше всього накладають в області альвеолярного відростку, для чого використовують шовний матеріал малого діаметру (0,1-0,3 мм). Такий шов однак не може самостійно забезпечити надійне утримання відламків і грає допоміжну роль при назубній фіксації.

В практиці застосовують позаротовий доступ, який дає можливість провести ревізію зони пошкодження на всьому протязі, полегшує репозицію і утримання відламків в заданому положенні на час нанесення отворів і скріплення відламків. Використання шовного матеріалу великого діаметру (0,6-1,0 мм) дозволяє забезпечити міцну і надійну фіксацію відламків без додаткової імобілізації.

Хірургічно-ортопедичні методи лікування переломів верхньої щелепи. **При закріпленні відламків верхньої щелепи все частіше застосовують методи оперативного лікування, поєднуючи їх з ортопедичними прийомами, що ґрунтуються на способі фіксації назубної шини верхньої щелепи до головної опірної пов'язки чи до непошкоджених кісток лицевого скелету і лобної кістки.**

Одним з таких методів є хірургічно-ортопедичний спосіб Фідершпіля (1934) суть якого полягає в тому, що відламки верхньої щелепи фіксують назубними шинами до гіпсової шапочки з допомогою відрізків тонкого сталюого дроту (поліамідних ниток), проведених через товщу м'яких тканин щік. В тих випадках, коли перед закріпленням відламків не вдається досягти правильної репозиції, треба здійснити еластичне витягання шляхом використання гумових кілець. Для того, щоб забезпечити потрібний напрямок витягання, в гіпсову шапочку монтують металевий каркас у вигляді козирка, на різних ділянках дротяної дуги якого фіксують верхній кінець нитки. Підвішування верхньої щелепи до головної опірної пов'язки може бути також здійснено шляхом проведення штифта через товщу верхньої щелепи (Тома, 1944).

В основу другої групи методів лікування переломів лежить ідея підвішування верхньої щелепи до кісток нерухомої частини черепа – вилицевим і лобним, з'єднуючи їх з назубною шиною дротом (Фальтін, 1916; Адамс, 1942). Суть закріплення відламків по методу Фальтіна-Адамса полягає в наступному: в залежності від того, на якому рівні пройшов перелом, фіксацію здійснюють за нижньоорбітальний край, вилицеву кістку (дугу), вилицевий відросток лобної кістки при допомозі лігатури, закріпленої на назубній шині верхньої щелепи. З кожного боку "опірну ділянку" кістки оголюють частіше всього зовнішнім доступом і після просвердлювання отворів через них проводять дротяну петлю (поліамідну нитку), кінці якої з допомогою товстої ін'єкційної голки виводять в присінник рота і кріплять до назубної шини. При проведенні лігатури навколо вилицевої кістки чи дуги нема потреби в просвердлюванні отворів.

Слід підкреслити, що в переважній більшості випадків при застосуванні цих методик для регуляції прикусу необхідно вдаватися до міжщелепної фіксації лігатурними пов'язками до двощелепного назубного шинування.

Шини і апарати лабораторного типу. Шини і апарати, що виготовлені в зуботехнічних лабораторіях, називають лабораторними. По своєму призначенню вони можуть бути фіксуючими, репонуєчими і заміщуючими. Однак це не означає, що любий з цих апаратів чи шина виконують тільки певну функцію. Як правило, той чи інший вид шини чи ортопедичного апарату може поєднувати в собі функції репонуєчого, фіксуєчого і заміщуючого.

З.Я. Шур ділить всі апарати, що застосовують при лікуванні переломів щелеп, на чотири основні групи: фіксуєчі, репонуєчі, шинуючі, комбіновані.

Під час Великої Вітчизняної війни застосовували самі різні конструкції шин і апаратів лабораторного типу. Багато з них застосовують і до теперішнього часу, а частина з них втратила своє призначення в зв'язку з розвитком методів оперативного лікування переломів щелеп.

В сьогоденні найбільш поширеними і ефективними при лікуванні переломів щелеп є паяні шини різних конструкцій, зубоаясенева шина Вебера, шина Ванкевич в модифікації Степанова, шина Гунінга-Порта і деякі інші .

Паяні шини. Ці шини застосовують, як правило, для фіксації відламків нижньої і верхньої щелеп після репозиції, їх закріплюють на зубах за допомогою цементу. Паяна шина складається з коронок, якими покривають декілька опірних зубів, що розміщуються по обидва боки від лінії перелому. При можливості під опірні зуби слід використовувати другі моляри і один з премоларів кожного боку. Коронки опірних зубів не препарують, тому виготовлені коронки, як правило, підвищують прикус. Необхідно коронки в місцях контактних точок зточити, що призведе до відновлення прикусу, а коронки таким чином обернуться в кільця. Відбитковою масою чи гіпсом знімають відбиток з зубів альвеолярної частини тіла нижньої щелепи після попереднього вправлення відламків. Якщо відламки тяжко утримати в правильному положенні, вдаються до пробного отримання відбитків з нижньої щелепи. На отриманій моделі виготовляють жорстку металеву дугу з дроту діаметром 1,5 мм, яку припаюють по екватору коронок з вестибулярного боку. При необхідності надати шині більшу жорсткість доцільно припаяти таку ж дугу з язичного (піднебінного) боку. Паяні шини застосовують двох видів: гладку і з розпіркою. Шину з розпіркою застосовують при наявності дефекту зубного ряду. При необхідності міжщелепного витягування чи фіксації, до дуги паяної шини припаюють гачки.

Знімні шини і апарати. Шину Гунінга-Порта відносять до знімних ортопедичних апаратів і застосовують при лікуванні переломів беззубих щелеп. Шина Гунінга складається з двох базисів, з'єднаних між собою колонками в бокових відділах. В ділянці передніх зубів був в наявності отвір, через який здійснювалось харчування хворого. Виготовлялась вона із каучука. Порт запропонував виготовляти таку шину з чистого олова для того, щоб її можна

було стерилізувати. В теперішній час шину готують з акрилових мас. Для цього готують відбитки з обох щелеп, по яких відливають моделі. Моделі закріплюють в артикуляторі в правильному співвідношенні, після чого з воску моделюють базиси на верхній і нижній щелепі, які з'єднують в області корінних зубів восковими колонками довжиною, що не перевищує висоти прикусу. Потім колонки розрізають посередині і віск по звичайній методиці замінують на пластмасу. Готові пластмасові базиси вводять в порожнину рота і після вправлення відламків з'єднують в ділянці колонок швидкотвердіючою пластмасою. Застосовують таку шину разом з підпідборідною пращею.

Апарат для вправлення і фіксації відламків верхніх щелеп. При переломах верхньої щелепи можна застосовувати запропонований З.Я. Шуром комбінований апарат з жорсткими зустрічними стержнями. Він складається з паяної шини з позаротовими стержнями і гіпсової опірної пов'язки з жорсткими стержнями, спрямованими вниз. На верхні щелепи готують паяну шину з опорою на 6543|3456 зубів. На щічні поверхні коронок 65|56 припаюють трубки прямокутного перерізу з розміром сторін 4x2 мм і довжиною до 1,5 см. В ці трубки вводять сталеві стержні з дроту перерізом, що відповідає перерізу прямокутних трубок, і довжиною до 20 мм. Стержні вигинають таким чином, щоб вони виходили з порожнини рота в ділянці його кутів і спрямовувались доверху. Внутрішньоротовий кінець кожного стержня повинен бути сплюсненим і точно відповідати просвіту трубок, що припаяні до шини. Головні пов'язку виготовляють з гіпсових бинтів. Біля зовнішнього краю очної ямки в головну пов'язку вгіпсовують металічні жорсткі стержні (з обох боків) з таким розрахунком, щоб вони досягали рівня крил носу. Змінюючи напрям позаротових кінців стержнів, що виходять з порожнини рота, і зв'язуючи їх з стержнями, що спускаються від гіпсової пов'язки, можна переміщати верхню щелепу в потрібному напрямку і фіксувати її в необхідному положенні.

Матеріали для самоконтролю:

А. Завдання для самоконтролю (таблиці, схеми, графіки)

Б. Задачі для самоконтролю:

1. У хворого 20 років був встановлений діагноз: травматичний перелом нижньої щелепи в ділянці 46,47 зубів зі зміщенням відламків. Об'єктивно: зуби інтактні, прикус ортогнатичний. Який вид постійної іммобілізації доцільно застосувати? (Відповідь: назубна двощелепна дротяна шина з зачіпними гачками).

2. Хворий 24 років, поступив в клініку з діагнозом: перелом альвеолярного відростку лівої верхньої щелепи в ділянці 25,26,27 зубів без зміщення відламків. Яку шину слід застосувати для постійної іммобілізації? (Відповідь: гладка шина-скоба за С.С.Тігерштедтом).

3. Хворий 35 років доставлений в щелепно-лицеве відділення після автомобільної катастрофи. Свідомість не втрачав. Об'єктивно: обличчя асиметричне за рахунок набряку тканин більше справа, рот напіввідкритий, верхня щелепа рухома та зміщена донизу. Який оптимальний вид постійної іммобілізації відламків слід застосувати? (Відповідь: апарат Збаржа).

В. Матеріали для тестового контролю.

1. Що відносять до тимчасової іммобілізації відламків нижньої щелепи?

- А. Гладка шина-скоба.
- В. Міжщелепне лігатурне зв'язування зубів
- С. Шина Вебера.
- Д. Стандартна стрічкова шина Васильєва.
- Е. Шина Гунінга-Порта.

(Відповідь: В).

2. Який вид постійної іммобілізації застосовують при консервативному методі лікування переломів нижньої щелепи?

- А. Лігатурне зв'язування зубів за Айві.
- В. Прямий позаротовий остеосинтез.
- С. Апарат (комплекс) Збаржа.
- Д. Двощелепна шина Тігерштедта з зачіпними гачками.
- Е. Остеосинтез за Фідершпілем.

(Відповідь: Д).

3. Що відносять до лікувальної іммобілізації відламків щелеп?

- А. Міжщелепне лігатурне зв'язування зубів.
- В. Прямий позаротовий остеосинтез.

- C. Індивідуальна гіпсова праща.
 - D. Остеосинтез.
 - E. Остеосинтез за Фідершпілем.
- (Відповідь:D).

Г. навчальні задачі III рівня (нетипові задачі):

1. У хворого Р., 28 років встановлений діагноз: перелом нижньої щелепи в ділянці кута справа за межами зубного ряду зі зміщенням відламків. Складіть план лікування.

(Відповідь: 1) тимчасова іммобілізація (за необхідністю) – пращоподібна пов'язка; 2) лікувальна іммобілізація – остеосинтез нижньої щелепи; 3) антимікробна терапія; 4) ФТЛ та ЛФК; 5) препарати, які прискорюють процеси репаративного остеогенезу).

2. У хворого, доставленого в спеціалізований шпиталь, є вогнепальний перелом нижньої щелепи на рівні правого кута. На малому фрагменті зуби відсутні, на великому – інтактні, нерухомі. Який метод лікування слід застосувати? (Відповідь: остеосинтез нижньої щелепи)

2. У хворого М., 27 років, встановлено діагноз: двобічний ментальний перелом нижньої щелепи зі зміщенням відламків. Які методи лікування можна застосувати для даного хворого?

(Відповідь: консервативний – двощелепна шина Тігерштедта з зачіпними гачками або двобічний остеосинтез).

7. Література.

1. Хірургічна стоматологія та щелепно-лицева хірургія: підручник; У 2т. – Т.2/В.О.Маланчук, І.П.Логвіненко, Т.О.Маланчук, О.Л.Ціленко – К.: ЛОГОС, 2011. – С. 42-44, 56.

2. Рузин Г.П. Краткий курс лекций по хирургической стоматологии и челюстно-лицевой хирургии / Геннадий Петрович Рузин – Киев: «Книга плюс», 2006 – С. 97-98.

3. Стоматологія надзвичайних ситуацій з курсом військової стоматології: [підруч. Для студентів ВМНЗ III-IV рівнів акредитації] / Г.П.Рузін, В.П.Голік, О.В.Рибалов, С.Г.Демяник. – Харків: Торнадо, 2006. – С. 99-105, 129-132.

Міністерство охорони здоров'я України
Вищий державний навчальний заклад України
«Українська медична стоматологічна академія»

«Затверджено»
на засіданні кафедри
хірургічної стоматології
та щелепно-лицевої хірургії
з пластичною та реконструктивною
хірургією голови та шиї

Завідувач кафедри

д. мед. н. Аветіков Д.С.



МЕТОДИЧНІ РЕКОМЕНДАЦІЇ
ДЛЯ САМОСТІЙНОЇ РОБОТИ СТУДЕНТІВ
ПІД ЧАС ПІДГОТОВКИ ДО ПРАКТИЧНОГО
(СЕМІНАРСЬКОГО) ЗАНЯТТЯ

Навчальна дисципліна	Хірургічна стоматологія
Модуль №	4
Змістовний модуль №	4
Тема заняття	Постійна (лікувальна) іммобілізація щелеп назубними шинами, капами при пошкодженнях кісток лицевого черепа: вимоги, види, недоліки та переваги. Досягнення вітчизняних вчених, співробітників кафедри.
Курс	IV
Факультет	Стоматологічний

1. АКТУАЛЬНІСТЬ ТЕМИ.

Знання методів постійної (лікувальної) іммобілізації відламків при пошкодженнях щелепно-лицевої ділянки дозволить лікарю-стоматологу раціонально організувати та надати кваліфіковану та спеціалізовану медичну допомогу потерпілим як в мирний час, так і в умовах військового часу та в екстремальних ситуаціях.

2. КОНКРЕТНІ ЦІЛІ:

- 2.1. Аналізувати показання та протипоказання до застосування ортопедичних методів лікування переломів кісток обличчя.
- 2.2. Пояснювати способи виготовлення шин та кап для лікування переломів кісток обличчя.
- 2.3. Запропонувати новий підхід у виборі конструкцій для ортопедичного лікування переломів щелеп.
- 2.4. Класифікувати ортопедичні конструкції для лікування переломів кісток обличчя.
- 2.5. Трактувати дані рентгенограм хворих з переломами кісток обличчя.
- 2.6. Малювати схеми, графіки застосування шин та кап при лікуванні переломів нижньої та верхньої щелеп.
- 2.7. Проаналізувати можливі ускладнення при лікуванні переломів кісток обличчя ортопедичними методами.
- 2.8. Скласти план лікування різних типів переломів кісток обличчя назубними шинами та капами.

3. БАЗОВІ ЗНАННЯ, ВМІННЯ, НАВИЧКИ, НЕОБХІДНІ ДЛЯ ВИВЧЕННЯ ТЕМИ (міждисциплінарна інтеграція)

Назви попередніх дисциплін	Отримані навички
1. Нормальна анатомія.	Знати будову кісток обличчя, анатомію жувальних м'язів, м'язів шиї, будову зубо-щелепної системи. Продемонструвати місця прикріплення м'язів до нижньої щелепи. Орієнтуватися в основних питаннях будови кісток обличчя.
2. Топографічна анатомія та оперативна хірургія.	Топографічну анатомію щелепно-лицевої ділянки в цілому і кісток обличчя зокрема. Принципи оперативних доступів до різних відділів щелепно-лицевої ділянки. Поставити топічний діагноз перелому кісток обличчя.
3. Загальна хірургія.	Скласти план обстеження хворого з травматичним пошкодженням. Вміти правильно обстежити хворого та заповнити медичну документацію.
4. Травматологія.	Володіти основними принципами лікування переломів. Скласти план консервативного лікування потерпілих з переломами кісток обличчя.
5. Ортопедична стоматологія.	Знати види назубних шин та кап, що застосовуються для консервативного лікування потерпілих з переломами щелеп. Виготовити на моделях щелеп шини С.С. Тігерштедта.

4. ЗАВДАННЯ ДЛЯ САМОСТІЙНОЇ РОБОТИ ПІД ЧАС ПІДГОТОВКИ ДО ЗАНЯТТЯ

4.1. Перелік основних термінів, параметрів, характеристик, які повинен засвоїти студент при підготовці до заняття:

Термін	Визначення
1. Репозиція.	Це співставлення відламків кісток.
2. Фіксація.	Це закріплення відламків в правильних умовах.
3. Іммобілізація.	Виведення органу з функції (знерухомлення).

4.2. Теоретичні питання до заняття:

1. Способи лікування переломів щелеп.
2. Види та методи іммобілізації при переломах нижньої та верхньої щелеп.
3. Види консервативних методів лікування невогнепальних переломів щелеп.
4. Види назубних шин, показання та протипоказання до їх застосування.
5. Види зубонаясенних шин, показання та протипоказання до їх застосування.
6. Види наясенних шин, показання та протипоказання до їх застосування.
7. Інші методи консервативного лікування невогнепальних переломів щелеп.

8. Помилки та ускладнення під час та після застосування консервативних методів лікування переломів щелеп.

4.3. Практичні роботи (завдання), які виконуються на занятті:

1. Виготовлення шин Тігерштедта на моделях щелеп.
2. Практичний тренінг із застосування зубо-ясенних та на ясенних шин для постійної іммобілізації відламків щелеп.

5.3 МІСТ ТЕМИ:

Лікувальне закріплення відламків щелеп ортопедичними методами

Найбільш ефективним і доступним методом лікувального закріплення відламків нижньої щелепи слід вважати назубні шини, які можуть бути індивідуальними і стандартними. Індивідуальні шини запропоновані вперше С.С. Тігерштедтом в 1916 році. Бувають гладкими (однощелепні) і з зачіпними петлями та гумовою тягою (двощелепні).

Частіше всього при переломах щелеп користуються шинами з алюмінієвого дроту з зачіпними петлями і міжщелепною тягою гумовими кільцями. Такі шини сприяють безпосередньому відновлюванню зубної оклюзії і дозволяють одержати надійну фіксацію відламків до утворення кісткової мозолі.

При виготовленні і накладенні шин з зачіпними петлями необхідні додатково наступні інструменти і матеріали: 1) клямпові щипці; 2) напилки для металу напівкруглий; 3) алюмінієвий дріт діаметром 1,5-1,8 мм, довжиною 20 см; 4) гумові кільця різного діаметру – 0,5-0,8 см.

Для виготовлення шини беруть відрізок попередньо проколеного алюмінієвого дроту, один кінець якого закругляють напилком і вигинають у вигляді півкільця кругом шийки останнього дистально розташованого зуба або у вигляді шипа вклинюють в міжзубний проміжок.

Потім, відступивши 1 см, вигинають першу зачіпну петлю (гачок). Вигинання послідовних зачіпних петель проводять під контролем примірки на зубній дузі з таким розрахунком, щоб вони розміщувались відповідно щічної чи губної поверхні зуба, причому загальне число зачіпних петель повинно бути не менше 6 (по 3 з кожного боку). Необхідно уникати розміщення гачків над вуздечкою нижньої губи і під вуздечкою верхньої губи, а також над ясеневими сосочками. Гачки шини нижньої щелепи повинні протистояти гачкам шини на верхній щелепі, що дозволяє одержати вертикальну тягу при допомозі гумових кілець. Висота гачків не повинна перевищувати 3-4 мм, так як вони можуть травмувати слизову оболонку щік і губ. Щоб уникнути тиску на ясна, гачки слід вигнути під кутом 45° до горизонтальної площини.

Шина повинна мати контакт з щічною чи губною поверхнею кожного зуба. При відсутності зубів в області щілини перелому на шині виготовляють розпірковий вигин у вигляді букви "П". Другий кінець шини розміщують також у вигляді напівкільця або шипа. Після виготовлення шини не слід проводити на ній додаткових вигинів, для уникнення її деформації.

Виготовлену шину фіксують до зубів лігатурами з латунного, бронзово-алюмінієвого дроту чи дротом з нержавіючої сталі діаметром 0,3-0,4 мм. За допомогою анатомічного пінцету один з кінців дроту вводять під шиною в міжзубний проміжок зі сторони присінника в ротову порожнину. Потім знову захоплюють його пінцетом і обгинаючи шийку зуба, проводять в наступний міжзубний проміжок так, щоб він вийшов в присінник рота над шиною. Після цього, притискаючи шину пальцем до зубної дуги, клямповими щипцями або кровоспинним затискачем Пеана з натягом закручують обидва кінці лігатури разом "по ходу годинникової стрілки", добиваючись щільного прилягання шини до шийок зубів, надлишки лігатурного дроту зрізають коронковими ножицями, а кінці, що залишились, довжиною 4-5 мм пригинають до шини так, щоб вони не травмували слизову оболонку ясен, губи чи щоки.

Для витягування відламків і закріпленні їх в правильному положенні на зачіпні петлі верхньощелепної і нижньощелепної шин надягають кільця. При важковправних тугорухливих відламках нижньої щелепи, для здолання опору м'язів, гумові кільця надягають в косому напрямку. Далі слід спостерігати за відламками і при досягненні правильного положення по прикусу зафіксувати їх, змінивши косий напрямок гумових кілець на вертикальний.

При переломах суглобового відростку нижньої щелепи з вираженим зміщенням відламків на стороні пошкодження між верхніми і нижніми малярями помішують гумову прокладку завтовшки 3-5 мм, а потім надягають гумові кільця для міжщелепного витягування.

Крім двощелепних гнутих дротяних шин застосовують також однощелепні (гладка шина-скоба) шини, які можуть бути гладкими чи з розпірковим вигином. Застосування таких шин обмежено внаслідок неможливості відновлення оклюзії і отримання абсолютної

нерухомості відламків, особливо при вогнепальних багатооскольчастих переломах щелеп. Їх виготовляють лише в тих випадках, коли перелом нижньої щелепи знаходиться в межах зубної дуги і нема зміщення відламків, і при наявності на кожному з відламків не менш 2-3 стійких зубів. Однощелепні шини застосовують також і при лікуванні переломів альвеолярного відростку і вивихів зубів, якщо по сторонах від місця пошкодження є 2-3 опірних зуби.

Незважаючи на широке застосування гнутих дротяних шин, вони мають ряд недоліків: важкість і тривалість виготовлення; травмування зачіпними петлями слизової оболонки губ і щік; складність гігієнічного утримання порожнини рота внаслідок окислення алюмінієвого дроту; перешкода правильному змиканню зубних рядів при наявності глибокого прикусу; неможливість заготовки шин про запас.

В.С. Васильєвим в 1967 р. в клініці щелепно-лицевої хірургії ВМА ім.С.М. Кірова були запропоновані і впроваджені в лікувальну практику стандартні назубні стрічкові шини, що виготовляються методом штампування з листової нержавіючої сталі марки Х18Н10Т або Х18Н10Т завтовшки 0,5 мм.

Шини представляють собою стрічки довжиною 134 мм і шириною 2-3 мм. Вони мають 14 готових зачіпних гачків, які розміщені у вигляді трьох груп і зігнуті в одну сторону. Дві крайні групи по 5 гачків в кожній розміщені по різні сторони стрічки, а третя (4 гачки) – в середній частині шини. Таке розміщення зачіпних гачків не перешкоджає правильному змиканню зубних рядів у потерпілих. Шини слід закріпляти на зовнішній поверхні зубної дуги так, щоб 4 зачіпних гачки в середній частині шини розміщувались в області передніх зубів попарно і симетрично від середньої лінії. Необхідну довжину шини попередньо визначають в роті хворого на зовнішній поверхні зубного ряду при допомозі лігатурного дроту. Вимірювання проводять від середньої міжрізцевої лінії окремо для кожної його сторони, надлишки шини зрізають. Кінці шини закінчують або вільно на зовнішній поверхні зубів, або у вигляді вузьких шипів вводять в міжзубні проміжки. Фіксацію шин здійснюють лігатурним дротом діаметром 0,3-0,4 мм послідовно від одного зуба до другого, починаючи від кінця шини на більшому відламку щелепи. В області бокових зубів лігатури проводять звичайним способом, в області ж передніх зубів їх доцільно проводити у вигляді вісімки, що дозволяє одержати найбільш надійну фіксацію у фронтальному відділі і попереджає зісковзування шини. При наявності в зубному ряді мостовидних протезів шину до них закріплюють також у виді вісімки, але основна петля лігатурного дроту повинна розміщуватись не горизонтально, а вертикально, охоплюючи міжзубну борозну тіла мостовидного протезу.

Після накладення шини на зачіпні гачки надягають гумові кільця. Розміщують їх рівномірно від одного кінця шини до другого. При малій відстані між гачками шин верхньої і нижньої щелепи для одержання необхідного еластичного натягу гумові кільця слід надягати не на два, а на три-чотири і більше гачків.

Досвід застосування стандартних назубних стрічкових шин в клініці показав, що вони спрощують і прискорюють шинування хворих і не заважають правильному співставленню зубних рядів при глибокому прикусі. Після стерилізації їх можна застосовувати повторно.

Порівняна простота накладення стрічкових назубних шин дозволяє здійснювати шинування щелеп середнім медперсоналом.

Закріплення відламків при переломах верхньої щелепи є одною з найважчих проблем щелепно-лицевої травматології. Дуже важливо при цьому враховувати локалізацію перелому. Закріплення відламків здійснюють як з допомогою внутрішньо-ротових, так і внутрішньо-позаротових назубних шин і апаратів. Що до останніх, то від назубних шин відходять позаротові стержні, які з'єднуються з опірною головною пов'язкою.

При часткових переломах альвеолярного відростку верхньої щелепи і вивисі зубів, коли з обох боків від місця перелому є 2-3 опірних зуба, слід використовувати гладку шину-скобу з алюмінієвого дроту, яку прив'язують до зубів лігатурним дротом. Якщо відламок альвеолярного відростка розміщується в передньому відділі і зміщений в піднебінну сторону, то шину треба згинати, відступивши від зміщених зубів попереду і навіть за межі їх нормального розміщення на 1-2 мм. Тільки після того, як шина прив'язана до здорових зубів, відламок поступово притягують до дуги дротяними лігатурами чи гумовими кільцями. При опущенні відростку може бути застосована шина з виступаючою петлею. Якщо ж зуби, що опустилися донизу можна репонувати вручну, то їх необхідно закріпити спеціальною лігатурною петлею, перекинутою через ріжучий край чи жувальну поверхню.

Для утримання уламків піднебінних і альвеолярних відростків, а також клаптів м'яких тканин і тампонів на верхній щелепі застосовують шину з опірною площиною. При наявності всіх зубів такі шини вигинають по внутрішній поверхні премолярів і молярів, не торкаючись до фронтальних зубів. Шину прив'язують до зубів лігатурним дротом, кінці якого закручують зі сторони присінника порожнини рота. Коли в зубному ряді відсутні декілька зубів, шину вигинають по зовнішній поверхні зубної дуги, а опірну площину виводять на піднебінну сторону через проміжок в області відсутніх зубів.

При переломах альвеолярного відростку в області корінних зубів зі зміщенням, а також при односторонніх переломах тіла верхньої щелепи при наявності всіх чи більшості зубів слід застосовувати міжщелепне еластичне витягіння і скріплення за допомогою назубних шин з зачіпними петлями (гачками). В деяких випадках для підсилення міжщелепного витягіння на стороні пошкодження між зубами верхньої і нижньої щелепи слід поміщати прокладки з гуми завтовшки 3-5 мм.

При переломі альвеолярного відростку верхньої щелепи на протязі всього зубного ряду однієї тільки внутрішньоротової фіксації недостатньо. Її слід поєднувати з зовнішньою еластичною тягою при допомозі жорсткої підборідної праці чи пов'язки З.Н. Померанцевої-Урбанської.

В більшості випадків двохсторонніх невогнепальних і вогнепальних переломів верхньої щелепи слід застосовувати двощелепне шинування з міжщелепним еластичним витягінням. Нижня щелепа при цьому повинна бути підтягнута і непорушне закріплена підборідною працею до головної опірної шапочки.

При переломах верхньої щелепи зі зміщенням дозadu може бути застосована наступна методика лікування. На обидві щелепи накладають назубні шини з зачіпними гачками, прикус роз'єднують гумовими прокладками і встановлюють міжщелепну еластичну тягу. Додатково проводять позаротове витягіння щелепи вперед сталлюю спицею, фіксованою до головної гіпсової шапочки. Позаротове скелетне витягіння щелепи вперед можна також проводити і через біляліжковий блок з дозованим навантаженням, але хворий при цьому повинен лежати в ліжку.

При важких переломах верхньої щелепи широке застосування отримали назубні шини і апарати з позаротовими стержнями, які виводять з порожнини рота і фіксують до головної шапочки.

Так, в роки Великої Вітчизняної війни застосовували виту цільногнуту дротяну шину, з позаротовими стержнями, яку докладно описав Я.З.Збарж. Автор рекомендує два варіанти вигинання таких шин. **При першому варіанті** беруть відрізок алюмінієвого дроту завтовшки 1,5-1,8 мм довжиною 75-80 см, кінці дроту довжиною 15 см кожен загинають назустріч один одному. Потім здвоєні кінці дроту закручують у вигляді спіралі. Для того, щоб спіралі були рівномірними, слід дотримуватись наступних умов: 1) при закручуванні кінці дроту повинні бути під кутом не більше 45°; 2) один відросток повинен мати напрям витків по годинниковій стрільці, другий – проти годинникової стрілки. Середня частина дроту між останніми витками спіралей повинна бути рівна відстані між премолярами.

При другому варіанті беруть відрізок алюмінієвого дроту такої ж довжини, як і в попередньому випадку і вигинають його так, щоб внутрішньоротова частина шини і відростки позаротової частини визначались зразу, при цьому основи відростків повинні припадати на область перших премолярів, а середня частина шини – на область фронтальних зубів. Після закручування позаротових стержнів їх, як і в першому варіанті, вигинають поверх щоки в напрямку до мочок вушних раковин і з допомогою з'єднуючих стержнів, що йдуть вертикально, прикріплюють до головної гіпсової пов'язки. Нижні кінці з'єднуючих стержнів загинають доверху у вигляді гачка і з'єднують з відростком шини за допомогою лігатурного дроту, а верхні кінці з'єднуючих стержнів загіпсовують в опірну головну пов'язку. Для більш рівномірного положення відламків доцільно на кожній стороні робити по два з'єднуючих стержня.

В післявоєнний період Я.М.Збаржем, А.І. Орловим, К.А. Петровим та ін. були запропоновані стандартні апарати для закріплення відламків верхньої щелепи. Найбільш вдалим з них є апарат, запропонований Я.М.Збаржем. Він складається із шини з позаротовими стержнями, опірної головної пов'язки (шапочки), з'єднуючих стержнів і муфт. Внутрішньоротова частина шини представляє собою подвійну дугу, яка після індивідуальної підгонки повинна щільно охоплювати коронки зубів з щічної і піднебінної сторін. До зубів дугу

прив'язують лігатурним дротом. Для фіксації тампону на піднебінні на шині може бути створена опірна площина.

Позаротова частина шини утворена двома дротяними стержнями, що відходять від зовнішньої дуги шини на рівні премолярів. Стержні мають спеціальний згин, який забезпечує вільний вихід з порожнини рота.

Опірна головна пов'язка утворена подвійною шворкою з пришитими до її верхньої поверхні вісьмома подвійними шворками, що закінчуються на кінцях петлями. З допомогою шнурка, проведеного через петлі всіх шворок, утворюється коло, величину якого в залежності від розмірів голови можна міняти. На бокових поверхнях головної пов'язки є опірні металічні планки з осями, на які насаджені з'єднувальні хомутики з затяжними гвинтами. Закріплення основної частини пов'язки (широкої шворки) проводять пряжкою спеціальної конструкції, котра дозволяє шворці просуватися тільки в одному напрямку.

З'єднуючий пристрій складається із чотирьох стержнів і восьми пар хомутиків, які попарно насаджують на спеціальні втулки і затискають затяжними гвинтами.

Закріпленням відламків верхньої щелепи при допомозі апарату, що описується, здійснюють в певній послідовності: спочатку здійснюють підгонку шини до зубів і прив'язування її лігатурним дротом, потім наскладують опірну головну пов'язку, після чого відламки зіставляють і всі деталі закріплюють гвинтами.

Застосування цього апарату дозволяє у випадку необхідності повторювати корекцію положення відламків. Для цього потрібно розслабити закріплення в з'єднувальних хомутиках, а потім знову закрити гвинти.

Апарат Я.М.Збаржа може бути застосований для фіксації відламків беззубої верхньої щелепи. В цих випадках внутрішньоротова частина апарату служить каркасом, на якому з швидкотвердіючої пластмаси моделюють піднебінну платівку, що відповідає формі і розмірам щелепи.

6. МАТЕРІАЛИ ДЛЯ САМОКОНТРОЛЮ:

А. Завдання для самоконтролю (таблиці, схеми, малюнки, графіки):

1. Рентгенограми, фото та виписки з історій хвороб потерпілих з переломами кісток обличчя
2. Матеріали та обладнання для виготовлення шин Тігерштедта.

Б. Задачі для самоконтролю:

1. У пораненого з переломом тіла верхньої щелепи зліва виявилась відсутність усіх зубів на обох щелепах (травматична екстракція). Яку шину доцільно використати при лікуванні такого хворого на етапі кваліфікованої та спеціалізованої допомоги?

- A. Шина Порта.
- B. Шина Васильєва.
- C. Шина Тігерштедта.
- D. Шина Вебера.
- E. Шина Ванкевич.

(Відповідь: А.)

2. Хворий, 27 років, госпіталізований в клініку щелепно-лицевої хірургії. Після проведеного обстеження було встановлено діагноз: травматичний ментальний перелом нижньої щелепи зліва без зміщення на ділянці 33, 34. Прикус ортогнатичний. Для постійної іммобілізації яка шина Тігерштедта показана?

- A. Гладка шина-скоба.
- B. Шина з розпіркою.
- C. Шина з зачіпними петлями.
- D. Шина з опорною площиною.
- E. Шина з похилою площиною.

(Відповідь: А.)

3. В клініку госпіталізовану хвору, 68 років з травмою нижньої щелепи внаслідок побутової бійки. Після проведеного обстеження встановлено діагноз: травматичний двосторонній перелом тіла нижньої щелепи зліва на ділянці 36, 37 та ментальний праворуч на ділянці 44, 45 зі зміщенням відламків. Для застосування назубних шин недостатньо зубів на фрагментах. Яку методику постійної іммобілізації доцільно використати в цьому випадку?

- A. Шина Порта.
- B. Шина Васильєва.
- C. Шина Тігерштедта.

- D. Шина Вебера.
- E. Шина Ванкевич.

(Відповідь: D.)

В. Матеріали для тестового контролю. Тестові завдання з одиничною правильною відповіддю (α=Π):

1. Яка з названих шин відноситься до назубних?

- A. Шина Порта.
- B. Шина Ванкевича.
- C. Шина Вебера.
- D. Шина Ванкевича-Степанова.
- E. Шина Васильєва.

(Правильна відповідь: E.)

2. Постійне закріплення відламків при переломах верхньої щелепи здійснюється:

- A. Гладкою шиною-скобою Тігерштедта.
- B. Апаратом Д'арсисака.
- C. Апаратом Рудька.
- D. Двощелепною шиною з зачіпними петлями, що поєднана з прашчеподібною давлючою пов'язкою, або комплексом Збаржа.
- E. Шиною-ложкою Лімберга.

(Правильна відповідь: D.)

3. Пальпаторно при переломі верхньої щелепи відмічається:

- A. Біль при пальпації точок виходу трійчастого нерву.
- B. Біль попереду козелка вуха, основи соскоподібного відростку, біля мочки вуха.
- C. Симптом "сходинки" та болісність при пальпації точок в ділянці основи кореня носа, по краям зіниці, виличної дуги, симптом рухомості відламків та "плаваючого піднебіння".
- D. Біль при натискуванні на підборіддя та кути нижньої щелепи, симптом "сходинки".
- E. Біль при спробі зімкнути зуби, рухомість зубів.

(Правильна відповідь: B.)

Г. Навчальні задачі 3-го рівня (нетипові задачі):

1. В клініку щелепно-лицевої хірургії госпіталізовано хворого, 37 років, що отримав виробничу травму. Діагноз: травматичний двосторонній ментальний перелом нижньої щелепи зі зміщенням, ангулярний перелом зліва зі зміщенням. Пошкодження м'яких тканин підборіддя (рвано-забита рана). Явища дихальної недостатності. Шоковий стан (еректильна фаза). В чому заключається невідкладна допомога?

(Відповідь: зупинка кровотечі, боротьба з асфіксією, протишокові заходи.)

2. У щелепний-лицьовий стаціонар доставлений потерпілий після автомобільної катастрофі водій 35 років. Свідомість не втрачав. Об'єктивно: обличчя асиметрично за рахунок набряку м'яких тканин щічної ділянки справа, де є рвана рана 2x3 см., рот напіввідкритий. Верхня щелепа рухома і зміщена вниз, вліво і назад. Виберіть найбільш оптимальну конструкцію іммобілізації.

(Відповідь: двощелепна шина із зачіпними петлями).

3. Пацієнт Ж., 29 років, поступив в стаціонар з діагнозом: "відкритий перелом нижньої щелепи між 41, 31 зубами без зміщення уламків". Об'єктивно: рот відкриває в повному об'ємі, зубні ряди інтактні, прикус ортогнатичний. Між 41, 31 зубами відмічається щілина до 2 мм. Симптом непрямого навантаження болісний. Який метод іммобілізації показаний для цього пацієнта?

- A. Назубна гладка шина-скоба.
- B. Назубна шина С.С. Тігерштедта з зачіпними гачками.
- C. Назубна шина С.С. Тігерштедта з похилою площиною.
- D. Назубна шина С.С. Тігерштедта з розпірочним згином.
- E. Назубна шина В.С. Васильєва.

(Відповідь: A.)

7. ЛІТЕРАТУРА:

- 1. Хірургічна стоматологія та щелепно-лицева хірургія: підручник; У 2т. – Т.2/В.О.Маланчук, І.П.Логвіненко, Т.О.Маланчук, О.Л.Ціленко – К.: ЛОГОС, 2011. – С. 44-48, 57-58.
- 2. Рузин Г.П. Краткий курс лекцій по хирургической стоматологии и челюстно-лицевой хирургии / Геннадий Петрович Рузин – Киев: «Книга плюс», 2006 – С. 98-99.

3. Щелепно-лицева хірургія: підручник / О.О.Тімофєєв. – К.: ВСВ «Медицина», 2011. – С. 407-411, 429.
6. Хирургическая стоматология и челюстно-лицевая хирургия. Национальное руководство / под ред. А.А.Кулакова, Т.Г.Робустовой, А.И.Неробеева. – М.: ГЭОТАР-Медиа, 2010 – С. 712-713.
7. Стоматологія надзвичайних ситуацій з курсом військової стоматології: [підруч. Для студентів ВМНЗ III-IV рівнів акредитації] / Г.П.Рузін, В.П.Голік, О.В.Рибалов, С.Г.Демяник. – Харків: Торнадо, 2006. – С. 129-132, 137-138.

Міністерство охорони здоров'я України
Вищий державний навчальний заклад України
«Українська медична стоматологічна академія»

«Затверджено»
на засіданні кафедри
хірургічної стоматології
та щелепно-лицевої хірургії
з пластичною та реконструктивною
хірургією голови та шиї

Завідувач кафедри

д. мед. н. Аветіков Д.С.



МЕТОДИЧНІ РЕКОМЕНДАЦІЇ
ДЛЯ САМОСТІЙНОЇ РОБОТИ СТУДЕНТІВ
ПІД ЧАС ПІДГОТОВКИ ДО ПРАКТИЧНОГО
(СЕМІНАРСЬКОГО) ЗАНЯТТЯ

Навчальна дисципліна	Хірургічна стоматологія
Модуль №	4
Змістовний модуль №	4
Тема заняття	Остеосинтез, апаратні методи фіксації фрагментів кісток лицевого черепа. Досягнення вітчизняних вчених, співробітників кафедри.
Курс	IV
Факультет	Стоматологічний

1. АКТУАЛЬНІСТЬ ТЕМИ.

Знання методів постійної (лікувальної) іммобілізації відламків при пошкодженнях щелепно-лицевої ділянки дозволить лікарю-стоматологу раціонально організувати та надати кваліфіковану та спеціалізовану медичну допомогу потерпілим як в мирний час, так і в умовах військового часу та в екстремальних ситуаціях.

2. КОНКРЕТНІ ЦІЛІ:

- 2.1. Аналізувати показання та протипоказання до застосування остеосинтезу та апаратних методів лікування переломів щелеп.
- 2.2. Пояснювати принципи остеосинтезу при переломах щелеп.
- 2.3. Запропонувати новий підхід у виборі конструкцій для хірургічного лікування переломів щелеп.
- 2.4. Класифікувати хірургічні методи лікування переломів кісток обличчя.
- 2.5. Трактувати дані рентгенограм хворих з переломами кісток обличчя.
- 2.6. Малювати схеми, графіки застосування хірургічних методів при лікуванні переломів нижньої та верхньої щелеп.
- 2.7. Проаналізувати можливі ускладнення при лікуванні переломів кісток обличчя хірургічними методами.
- 2.8. Скласти план лікування різних типів переломів кісток обличчя хірургічними методами.

3. БАЗОВІ ЗНАННЯ, ВМІННЯ, НАВИЧКИ, НЕОБХІДНІ ДЛЯ ВИВЧЕННЯ ТЕМИ (міждисциплінарна інтеграція)

Назви попередніх дисциплін	Отримані навички
1. Нормальна анатомія.	Знати будову кісток обличчя, анатомію жувальних м'язів, м'язів шиї, будову зубо-щелепної системи. Продемонструвати місця прикріплення м'язів до нижньої щелепи. Орієнтуватися в основних питаннях будови кісток обличчя.
2. Топографічна анатомія та оперативна хірургія.	Топографічну анатомію щелепно-лицевої ділянки в цілому і кісток обличчя зокрема. Принципи оперативних доступів до різних відділів щелепно-лицевої ділянки. Поставити топічний діагноз перелому кісток обличчя.
3. Загальна хірургія.	Скласти план обстеження хворого з травматичним пошкодженням. Вміти правильно обстежити хворого та заповнити медичну документацію.
4. Травматологія.	Володіти основними принципами лікування переломів. Скласти план хірургічного лікування потерпілих з переломами кісток обличчя.
5. Ортопедична стоматологія.	Знати види матеріалів та конструкцій, що застосовуються для хірургічного лікування потерпілих з переломами щелеп.

4. ЗАВДАННЯ ДЛЯ САМОСТІЙНОЇ РОБОТИ ПІД ЧАС ПІДГОТОВКИ ДО ЗАНЯТТЯ

4.1. Перелік основних термінів, параметрів, характеристик, які повинен засвоїти студент при підготовці до заняття:

Термін	Визначення
1. Репозиція.	Це співставлення відламків кісток.
2. Фіксація.	Це закріплення відламків в правильних умовах.
3. Іммобілізація.	Виведення органу з функції (знерухомлення).
4. Остесинтез.	Хірургічна фіксація відламків кісток.

4.2. Теоретичні питання до заняття:

1. Принципи лікування переломів кісток.
2. Поняття постійної або лікувальної іммобілізації кісток.
3. Види фіксуючих та давлючих пов'язок, що застосовуються при переломах щелеп.
4. Хірургічні методи лікувальної іммобілізації відламків щелеп.
5. Комбіновані методи лікувальної іммобілізації відламків щелеп.
6. Медикаментозне лікування потерпілих з переломами щелеп.

4.3. Практичні роботи (завдання), які виконуються на занятті:

1. Відпрацювання алгоритму роботи з апаратами Рудька та Збаржа.
2. Професійний тренінг зі складання плану хірургічного лікування потерпілих з переломами щелеп.

5.3 МІСТ ТЕМИ:

Лікувальне закріплення відламків щелеп хірургічними методами

В основі сучасного лікування переломів кісток лежить необхідність створення оптимальних умов для прискорення процесів репаративної регенерації, забезпечуючи первинне заживлення кісткової рани. Принципи, якими слід керуватися при цьому, зформульовані Л.І. Крупко в 1967 році:

- точне співставлення відламків;
- приведення відламків по всій поверхні зламу в положення щільного стискання;
- міцна фіксація репонованих і прилягаючих поверхнями зламу відламків, що виключає всяку видиму оком рухомість між ними на весь період, необхідний для повного зрощення перелому.

Дотримання вказаних положень забезпечує первинне кісткове зрощення в найкоротші строки.

Найбільш повно відповідає сучасним вимогам, що пред'являються до лікування переломів кісток взагалі і щелеп зокрема, оперативний метод закріплення відламків – остеосинтез, позбавлений ряду недоліків, властивих ортопедичним методам.

Під остеосинтезом розуміють хірургічний оперативний метод лікування переломів, направлений на міцне з'єднання відламків кістки за допомогою різних матеріалів. В теперішній час остеосинтез знайшов значне поширення в щелепно-лицевій травматології, особливо при лікуванні переломів нижньої щелепи.

Метод оперативного закріплення відламків, тобто остеосинтез, не повинен протиставлятися ортопедичним методам. Якщо ж в момент проведення оперативного втручання в силу тих, чи інших причин не вдається добитися міцного закріплення відламків, то хірург повинен доповнити іммобілізацію ортопедичними методами. В ряді випадків ортопедичне лікування може бути доповнене остеосинтезом.

Методи прямого остеосинтезу (фіксуючі засоби безпосередньо з'єднують кінці відламків: проходять через площину перелому усередині кістки, накладаються на поверхню кістки або частково впроваджуються в кістку):

1. Внутришньокісткові:
 - а) штифти і стрижні;
 - б) внутришньокісткові спиці;
 - в) внутришньокісткові гвинти;
2. Накісткові:
 - а) кістковий клей;
 - б) кругові лігатури без наясєвих шин (безпосередньо навколо кістки);
 - в) полумуфти і жолобки, що охоплюють край щелепи.
3. Внутришньокістково-накісткові:
 - а) кістковий шов;
 - б) накісткові мініплатівки;
 - в) кістковий шов у сполученні з накістковими спицями або платівками;
 - г) внутришньокістково-накісткові спиці типу таврової балки;
 - д) «механічний остеосинтез» П-образними скобами за допомогою апаратів, що зшивають кістку
 - е) хімічний остеосинтез за допомогою бистротвердуючих пластмас.

Методи непрямого остеосинтезу (фіксуючі конструкції накладаються на кістку або впроваджуються в неї на деякій відстані від місця перелому, а закріплення провадиться поза кістковою раню):

1. Внутришньокісткові:
 - а) спиці Киршнера (по Delay);
 - б) штифтові внєротовые апарати;
 - в) штифтові внєротовые апарати з компресійним устроєм.
2. Накісткові:
 - а) підвішування нижньої щелепи до верхньої (назо-мандибулярна, скуло-, фронтально-мандибулярна фіксація);
 - б) кругові лігатури з надесневими шинами і протезами (по Blesck);
 - в) клеммові внєротові апарати (затискачі);
 - г) клеммові внєротові апарати з компресійним устроєм.

Закріплення відламків нижньої щелепи за допомогою кісткового шва

При оперативному лікуванні невогнепальних переломів нижньої щелепи найчастіше зшивають відламки так званим кістковим швом. Його застосовують при лінійних та великооскольчастих переломах тіла, кута, гілки і основи суглобового відростка. Найбільш широко як шовний матеріал використовують дріт із спеціальних амагнітних нержавіючих сортів сталі, ніхрому, віталіуму, танталу, титану діаметром 0,6-1,8 мм, а також поліамідну нитку і плетений летилянлавсан діаметром 0,7-1,0 мм. Всі методи накладення кісткового шва можна розподілити по підходу до зони перелому нижньої щелепи на **внутрішньоротові і позаротові**.

При внутрішньоротовому доступі шов частіше всього накладають в області альвеолярного відростку, для чого використовують шовний матеріал малого діаметру (0,1-0,3 мм). Такий шов однак не може самостійно забезпечити надійне утримання відламків і грає допоміжну роль при назубній фіксації.

Набагато частіше в практиці застосовують позаротовий доступ, який дає можливість провести ревізію зони пошкодження на всьому протязі, полегшує репозицію і утримання відламків в заданому положенні на час нанесення отворів і скріплення відламків. Використання шовного матеріалу великого діаметру (0,6-1,0 мм) дозволяє забезпечити міцну і надійну фіксацію відламків без додаткової іммобілізації.

Незалежно від локалізації перелому при накладанні кісткового шва потрібно прагнути до дотримання наступних умов:

1) отвори для проведення шовного матеріалу повинні наноситись не ближче 1 см від лінії перелому на зовнішній компактній пластинці з таким розрахунком, щоб шов, проведений через них, лягав перпендикулярно до площини злому;

2) бажано, щоб шов перетинав по можливості щілину перелому посередині відстані між краєм нижньої щелепи і основою альвеолярного відростку;

3) отвори для проведення кісткового шва повинні наноситись в зонах, виключаючих пошкодження нижньощелепного каналу і коренів зубів.

Є різні раціональні методики накладення кісткового шва. Шов у вигляді звичайної петлі частіше всього застосовують при поперечних переломах тіла, гілки і суглобового відростка, а також при переломах в області кута нижньої щелепи.

Восьми-подібний кістковий шов рекомендується накладати при переломах в області кута і основи суглобового відростку, коли щілина перелому має виражений косий напрямок. При переломах в області кута цей вид шва міцно утримує латеральний відламок від зміщення доверху і всередину під дією жувальних м'язів, але не завжди зберігає медіальний відламок від тяги м'язів, що опускають нижню щелепу, що може призвести до утворення кута між відламками. Це спостерігається особливо тоді, коли отвори зроблені близько від нижнього краю нижньої щелепи.

Хрестоподібний і подвійний кісткові шви проводять через два парних отвори на кожному відламку і створюють найбільш міцне закріплення. Але при застосуванні цих швів виникає велика небезпека пошкодження нижньощелепного нерву.

Поєднання петлеподібного і восьми-подібного швів застосовують при переломах в області кута нижньої щелепи, коли площина перелому проходить під кутом до горизонтальної поверхні, опускаючись від альвеолярного краю донизу і дозад. При цьому рекомендується застосовувати наступну методику накладення кісткового шва, яка по суті справи, поєднує два перші методи: перший отвір наносять на великому відламку, відступивши від нижнього краю щелепи на 0,5 см і від лінії перелому на 1 см; на такому відламку отвір повинен бути розміщений на перпендикулярі, що проведено від першого отвору до лінії перелому, і відстояти від краю кісткової рани також на 1 см.

Через пророблені отвори проводять петлеподібний і восьми-подібний шви. З допомогою такого подвійного шва створюється міцність закріплення відламків, що обумовлено принципом незміщення трикутника.

Перевага приведеної методики полягає також і в тому, що на кожному відламку наносять лише по одному отвору і тому небезпека пошкодження нижньощелепного каналу і судинно-нервового пучка значно знижується.

При переломах нижньої щелепи в області тіла можливе досить міцне утримання відламків за допомогою трапецієподібного кісткового шва, накладеного по наступній методиці: після оголення і співставлення відламків, відступивши від їх кінців на 1,0-1,5 см, не

відшаровуючи м'яких тканин з внутрішньої поверхні кістки, на нижньому краю щелепи наносять по одній відмітці на кожному відламку; потім по напрямку до зовнішньої компактною пластинки бором проробляють тунелі з таким розрахунком, щоб місця виходу головки бора розміщувались ближче до перелому, ніж точки входу. Кінці дроту вводять в тунелі через отвори, пророблені на нижньому краю щелепи, і виводять на зовнішній поверхні, де і скріплюють між собою. Цей шов можливо накласти лише на тих ділянках тіла, де є достатньо широкий нижній край. Він може бути з успіхом застосований також і в передньому відділі нижньої щелепи, де інші методи накладення кісткового шва підчас малоефективні.

Закріплення відламків нижньої щелепи за допомогою внутрішньокісткового стержня, спиці, гвинта

Розроблений В.І. Лук'яненко (1956) метод закріплення відламків внутрішньокістковим введенням металевому стержня знайшов широке застосування в практиці хірургів при лінійних та великооскольчастих переломах в ділянках кута і тіла нижньої щелепи. При остеосинтезі металевим стержнем обов'язково оголюють зону перелому, відламки співставляють і закріплюють під контролем ока.

Метод фіксації відламків нижньої щелепи внутрішньокістковою металевою спицею (Г.І.Калінічев) дозволяє в ряді випадків обійтись без розрізу м'яких тканин і оголення кістки в області перелому. Крім того, проведення іммобілізації без розтину вогнища пошкодження збільшує можливість консолідації за рахунок кісткової муки і численних дрібних осколків, які являються матеріалом кісткової мозолі. І, нарешті, значно зменшується можливість вторинного інфікування кісткової рани в момент оперативного втручання. Спицю вводять через прокол шкіри апаратом АОЧ-3 з допомогою електродрилі чи бормашини з спеціальною насадкою.

Слід відмітити, що цей метод має певні недоліки: репозиція відламків "всліпу" ускладнює їх правильне співставлення; при наявності між відламками інтерпозиції м'яких тканин її неможливо усунути без оголення області перелому; закріплення відламків однією спицею не попереджує зміщення відламків за рахунок ротації кругом осі спиці; є небезпека пошкодження судинно-нервового пучка, що проходить в нижньощелепному каналі, а також коренів зубів.

Відмінною рисою закріплення відламків з допомогою гвинта (І.Н.Муковозов) в порівнянні з гладким металічним стержнем є те, що при вкручуванні його до стикання головки з зовнішньою компактною платівкою проходить зближення відламків і інтимне прилягання поверхонь злому одна до одної. Показання до застосування цього методу – переломи без дефекту кістки в межах тіла нижньої щелепи.

Поєднані методи остеосинтезу

При лінійних і великооскольчастих переломах в ділянках тіла, кута і суглобового відростку застосовують поєднані методи остеосинтезу. До них відносяться наступні:

1. Поєднання тонкої металеві спиці і кісткового дротяного шва з розміщенням спиці по нижньому краю нижньої щелепи, коли можливо зміщення відламків переважно по вертикалі. Застосовується головним чином при переломах тіла нижньої щелепи;

2. Поєднання двох тонких металевих спиць і кісткового шва з розміщенням спиць на зовнішній і внутрішній компактних платівках нижньої щелепи. Цю комбінацію слід застосовувати, коли можливо зміщення відламків переважно по горизонталі. Рекомендується до застосування в основному при переломах в області кута, гілки і основи суглобового відростку нижньої щелепи;

3. Комбінація із трьох накісткових спиць і дротяних швів створює міцний каркас з досить жорстким кріпленням. Пропонована конструкція забезпечує можливість проведення лікування переломів нижньої щелепи навіть при невеликих дефектах кістки.

4. Поєднання кісткового шва і тонкої металеві спиці, яка розміщується на внутрішній поверхні суглобового відростку і гілки. В цьому варіанті досягається досить міцне закріплення відламків, яке попереджує зміщення малого відламку всередину.

Одним із надійних методів щільного остеосинтезу при переломах у підборідному відділі є спосіб, описаний М.С. Назаровим (1966). Автор для закріплення відламків вводить спицю внутрішньокістково, а дротяну петлю розміщує на зовнішній поверхні кістки, тобто екстраосально, чим забезпечується не тільки жорсткість закріплення, але і деяка компресія відламків.

5. Поєднання тонкої металеві спиці, що розміщується на зовнішній поверхні суглобового відростку і гілки, і кісткового шва у випадках зміщення периферійного кінця

малого відламку назовні. Запропонована комбінація жорсткого кріплення попереджує зміщення відламків у вертикальному і горизонтальному напрямках.

Внутрішньокістково-накістковий спосіб

Закріплення відламків з допомогою спиці і кісткового шва показано при переломах в ділянці шийки суглобового відростку, що супроводжуються вивихом суглобової головки, коли на малому відламку недостатньо місця для розміщення накісткової спиці. При високих переломах шийки суглобового відростку з вивихом суглобової головки в несприятливих умовах (неможливість вправлення і утримання суглобової головки в момент остеосинтезу, особливо при застарілих переломах, відрив головки від латерального крилоподібного м'язу в момент вправлення і т.п.) розроблений принципово новий метод оперативного лікування – реплантація суглобового відростка с послідуочим остеосинтезом (В.А. Малишев, 1965). При цій операції суглобову головку витягують назовні, після чого підготовлюють умови для її реплантації і остеосинтезу.

Накісткові методи закріплення відламків нижньої щелепи

До них відносять: закріплення відламків з допомогою накісткових рамок за Б.Л. Павловим, склеювання остеопластом за М.А. Цициновецькому і Л.П. Мальчиковій, остеосинтез самотвердіючими пластмасами за Е.Ш. Магариллом, метало-полімерний остеосинтез за В.І. Лук'яненком.

Показання до застосування накісткових рамок – лінійні і дрібнооскольчасті переломи в межах тіла, кута і нижньої третини гілки, в тому числі і при переломах з дефектом кістки; до застосування остеопласта – лінійні переломи різної локалізації за винятком переломів вище основи суглобового відростку; до застосування самотвердіючих пластмас – переломи на всьому протязі тіла, гілки і відростків.

При застосуванні остеопласта і самотвердіючих пластмас насторожує одна загальна обставина – кістці нижньої щелепи, яка пошкоджена, наносять додаткову травму при випилюванні значної ділянки компактної платівки безпосередньо біля зони перелому. Крім цього, застосовуючи остеопласт, кістці наносять додаткову травму ефіром і гарячим повітрям.

При метало-полімерному остеосинтезі відламки щелепи закріплюють металевою конструкцією з компресійною петлею, яку розміщують поза зоною безпосереднього пошкодження кістки.

Показання до метало-полімерного остеосинтезу – великооскольчасті переломи тіла і кута нижньої щелепи і переломи з невеликими дефектами кістки.

Для закріплення відламків нижньої щелепи при переломах в області кута і тіла нерідко користуються різними скобами, що накладають після попереднього просвердлювання отворів, або з допомогою різних зшиваючих апаратів.

Закріплення відламків нижньої щелепи з допомогою позаротових апаратів

Особливе місце в арсеналі засобів оперативного лікування переломів нижньої щелепи займають позаротові апарати (В.Ф. Рудько, 1948; Я.М. Збарж, 1957; В.М. Уваров, 1958 та ін.). Вони в теперішній час добре відомі спеціалістам. Накладання їх не потребує обов'язкового попереднього зіп'явствлення відламків, яке у випадку необхідності може бути досягнуто з допомогою самого апарату, його шарнірного пристрою. Зовнішні фіксатори, на відміну від накісткових і внутрішньокісткових, здійснюють іммобілізацію на відстані і застосовуються при переломах щелеп з дефектом кістки.

Компресійний остеосинтез. Слід розрізняти одномоментну і постійну компресію. Перша може бути здійснена при використанні компресійних пристроїв, що заглиблюються (гвинти, компресуючі платівки, кістковий шов та ін.), а друга забезпечується накладанням позавогнищевих зовнішніх компресуючих апаратів.

Показаннями до компресійного остеосинтезу з накладанням екстраоральних апаратів є переломи тіла нижньої щелепи без дефекту кістки, ускладнені в ряді випадків остеомієлітичним процесом.

Вибір того, чи іншого методу остеосинтезу і виду знеболення повинен базуватися на визначенні загального стану потерпілого, області перелому, характеру і ступеня зміщення відламків, співвідношення щілини перелому і коренів зубів, а також індивідуальних анатомічних особливостей нижньощелепної кістки (розміщення нижньощелепного каналу, його взаємовідношення з верхівками коренів зубів).

В передопераційному періоді при відкритих переломах необхідно систематично проводити заходи, спрямовані на попередження запальних ускладнень.

Оперативне закріплення відламків верхніх щелеп

До оперативних методів лікування переломів верхніх щелеп відносять:

1. кістковий шов;
2. метод лобно-щелепного остеосинтезу по Т.В.Чернятиній і О.А. Свистунову;
3. остеосинтез з допомогою спиць Кіршнера по М.О. Макієнко.

В тих випадках, коли є відкритий перелом верхньої щелепи з пошкодженням зовнішніх покривів, можливий безпосередній остеосинтез, який може бути з успіхом здійснений накладанням шва кістки через шкіряну рану.

При лікуванні переломів верхніх щелеп Т.В.Чернятина і О.А. Свистунов (1965) застосовують методику лобно-щелепного остеосинтезу, закріплюючи відламки верхньої щелепи дротяною лігатурою, що проходить через отвори, пророблені в вилицево-альвеолярному гребені і супраорбітальному краї лобної кістки. При цьому методі після накладання дрот не виступає в порожнину рота, а залишається прихованим м'якими тканинами, що особливо цінно в військово-польових умовах, коли може виникнути загроза розвитку важких форм променевої хвороби, при якій всі назубні пристрої будуть неприйнятними.

М.О. Макієнко (1968) для закріплення відламків верхньої щелепи використовує спиці Кіршнера, які вводить через прокол м'яких тканин за допомогою апарату АОЧ-3 під різними кутами, закріплюючи між собою пошкоджені і непошкоджені кістки лицьового скелету. Автор при нижніх переломах по ЛеФор спиці вводить в напрямку до носової ості з двох боків. Спиці проходять через вилицеву кістку, вилицево-щелепний шов, дно щелепної пазухи, перетинаючи лінію перелому. При середніх переломах по ЛеФор вона вводить дві спиці трансмаксиллярно від одної вилицевої кістки до другої. Спиця проходить через щелепні пазухи і порожнину носа. Опорними точками для скелету є вилицеві кістки. При верхніх переломах по ЛеФор остеосинтез спицями М.О. Макієнко проводить двома способами: 1) закріплює лицевий скелет на медіальних відламках вилицевої дуги, проводячи дві спиці поперечно; 2) закріплює лицевий скелет на медіальних відламках вилицевих дуг, проводячи по дві спиці з кожного боку косо ззаду наперед в напрямку вилицевої кістки. При проведенні спиць відламки верхньої щелепи немов би нанизуються на спиці. При необхідності автор вводить додаткові спиці від вилицевої кістки в напрямку носового виступу альвеолярного відростку. По закінченні остеосинтезу кінці спиць відрізають і заглиблюють під шкіру.

Хірургічно-ортопедичні методи лікування переломів щелеп

Сполучені методи лікування переломів нижньої щелепи. Одним з них являється “зовнішня лігатура” (за Блеком). Суть цього хірургічно-ортопедичного прийому полягає в проведенні навколо тіла нижньої щелепи дротяної петлі, що фіксує відламки до наясної шини чи знімного протезу. Показання до застосування – переломи беззубої щелепи в підборідковому відділі.

Якщо знімний протез хворого використовується як шина, то слід в місці накладання лігатур пропилювати бором паз між штучними зубами, як можна ближче до базису протезу. Це забезпечує більш стійке кріплення протезу до щелепи. В ряді випадків, при інших локалізаціях перелому, потрібно вдаватися до двощелепної фіксації відламків, використовуючи метод динамічного підвішування нижньої щелепи до назубної шини верхньої щелепи, чи навіть до кісток лицьового скелету за зовнішній край грушоподібного отвору, за передню ость носа та інші.

При підвішуванні за передню ость і стінки грушоподібного отвору необхідно рекомендувати захист альвеолярного відростку верхньої щелепи наясновою шиною, яка не тільки попереджує утворення пролежнів на слизовій оболонці від тиску дротяної петлі, але і створює кращі умови для витягання нижньої щелепи доверху і попереду.

Метод динамічного підвішування нижньої щелепи до верхньої доцільно застосовувати:

— при загальному важкому стані хворого і численних переломах нижньої щелепи, коли не можна застосовувати ортопедичний метод назубного шинування, а тривале оперативне втручання може погіршити стан хворого;

— при переломах суглобових відростків зі зміщенням, навіть при наявності зубів, коли треба розвинути значну силу витягання.

Сполучені методи лікування переломів верхньої щелепи. При закріпленні відламків верхньої щелепи все частіше застосовують методи оперативного лікування, поєднуючи їх з ортопедичними прийомами, що ґрунтуються на способі фіксації назубної шини верхньої щелепи до головної опірної пов'язки чи до непошкоджених кісток лицевого скелету і лобної кістки.

Одним з таких методів є хірургічно-ортопедичний спосіб Фідершпіля (1934) суть якого полягає в тому, що відламки верхньої щелепи фіксують назубними шинами до гіпсової шапочки з допомогою відрізків тонкого сталюого дроту (поліамідних ниток), проведених через товщу м'яких тканин щік.

В тих випадках, коли перед закріпленням відламків не вдається досягти правильної репозиції, треба здійснити еластичне витягання шляхом використання гумових кілець. Для того, щоб забезпечити потрібний напрямок витягання, в гіпсову шапочку монтують металевий каркас у вигляді козирка, на різних ділянках дротяної дуги якого фіксують верхній кінець нитки. Підвішування верхньої щелепи до головної опірної пов'язки може бути також здійснено шляхом проведення штифта через товщу верхньої щелепи (Тома, 1944).

В основу другої групи методів лікування переломів лежить ідея підвішування верхньої щелепи до кісток нерухомої частини черепа – вилицевим і лобним, з'єднуючи їх з назубною шиною дротом (Фальтін, 1916; Адамс, 1942).

Суть закріплення відламків по методу Фальтіна-Адамса полягає в наступному: в залежності від того, на якому рівні пройшов перелом, фіксацію здійснюють за нижньоорбітальний край, вилицеву кістку (дугу), вилицевий відросток лобної кістки при допомозі лігатури, закріпленої на назубній шині верхньої щелепи. З кожного боку "опірну ділянку" кістки оголюють частіше всього зовнішнім доступом і після просвердлювання отворів через них проводять дротяну петлю (поліамідну нитку), кінці якої з допомогою товстої ін'єкційної голки виводять в присінник рота і кріплять до назубної шини. При проведенні лігатури навколо вилицевої кістки чи дуги нема потреби в просвердлюванні отворів.

Слід підкреслити, що в переважній більшості випадків при застосуванні цих методик для регуляції прикусу необхідно вдаватися до міжщелепної фіксації лігатурними пов'язками до двощелепного назубного шинування.

6. МАТЕРІАЛИ ДЛЯ САМОКОНТРОЛЮ:

А. Завдання для самоконтролю (таблиці, схеми, малюнки, графіки):

1. Рентгенограми, фото та виписки з історій хвороб потерпілих з переломами кісток обличчя
2. Матеріали та обладнання для підготовки оперативного лікування переломів щелеп..

Б. Задачі для самоконтролю:

1. Потерпілому з переломом верхньої щелепи по типу Ле Фор II проведено оперативне втручання з закріпленням відламків спицями Киршнера, введеними через шкіру в поперечному напрямку на рівні виличних кісток. Назвіть метод остеосинтезу за авторами.

- A. Макієнко.
- B. Федершпіля.
- C. Фальтіна-Адамса.
- D. Вассмунда.
- E. Роу-Кіллі.

(Відповідь: А.)

2. У бійця, пораненого осколком снаряду, діагностовано вогнепальний перелом нижньої щелепи із дефектом кістки в ділянці підборіддя більше 3 см. Який метод фіксації фрагментів нижньої щелепи показаний?

- A. Апаратний остеосинтез (Рудько, Бернадський).
- B. Назубні шини Тігерштедта.
- C. Прямий остеосинтез.
- D. Шина Гунінга-Порта.
- E. Міжщелепове лігатурне зв'язування за Айві.

(Відповідь: А.)

3. Хворий 42 років госпіталізовано з переломом верхньої щелепи по типу Ле-Фор II. Виберіть апарат для лікування цього хворого.

- A. Збаржа.
- B. Кулагіна.
- C. Рудько.

D. Пенна-Брауна.

E. Ядрової

(Відповідь: А.)

В. Матеріали для тестового контролю. Тестові завдання з одиничною правильною відповіддю (α=Π):

1. Назвіть показання для застосування апарату Збаржа.

A. Перелом верхньої щелепи по Ле Фор I, II, III, по Герену, по Васмунду.

B. Перелом нижньої щелепи при відсутності зубів на щелепах або при дефекті тіла щелепи.

C. Перелом нижньої щелепи в ділянці гілки або суглобового відростку.

D. Перелом нижньої щелепи в межах зубного ряду або кута щелепи.

E. Перелом альвеолярного або вінцевого відростка нижньої щелепи.

(Правильна відповідь: А.)

2. Які види фіксації відносяться до прямого остеосинтезу при переломах верхньої щелепи?

A. Накладання спиць Киршнера, спиць ЦІТО за Макієнко.

B. Накладання штифтових або клемових апаратів.

C. Накладання кругових лігатур з наясеновими шинами.

D. Накладання кісткового шву та металевих рамок.

E. Накладання дротяних, стрічкових або суцільнолитих шин.

(Правильна відповідь: А.)

3. На якому етапі медичної допомоги проводиться первинна хірургічна обробка ран при вогнепальних переломах щелеп:

A. МПП.

B. ОМедБ.

C. ОМЗ.

D. СВПХШ (НХ).

E. ВПШЛП.

(Правильна відповідь: D.)

Г. Навчальні задачі 3-го рівня (нетипові задачі):

1. Хворий С., 28 років, звернувся через 3 дні після травми зі скаргами на болючу припухлість в ділянці тіла нижньої щелепи зліва. Пальпація тіла нижньої щелепи зліва болюча, відмічається рухомість відламків в ділянці 45 зубів. При спробі закривання роту відмічається змикання молярів антагоністів зліва. В центральному відділі і в ділянці молярів справа змикання зубів немає. На рентгенограмі в боковій зліва проекції виявлена щілина перелому в ділянці 45 зубів. Виставлено діагноз: перелом тіла нижньої щелепи зліва в ділянці 45 зубів. Який з видів хірургічного лікування треба застосувати?

(Відповідь: не прямиї остеосинтез.).

2. Хворий С., 58 років, звернувся через 5 дні після травми зі скаргами на болючу припухлість в ділянці тіла нижньої щелепи зліва. Пальпація тіла нижньої щелепи зліва болюча, відмічається рухомість відламків в ділянці 35 зубів. При спробі закривання роту відмічається змикання молярів антагоністів зліва. В центральному відділі і в ділянці молярів зліва змикання зубів немає. На рентгенограмі в боковій зліва проекції виявлена щілина перелому в ділянці 35 зубів. Виставлено діагноз: перелом тіла нижньої щелепи справа в ділянці 35 зубів. Яке ускладнення вірогідне в даному клінічному випадку?

(Відповідь: нагноєння кісткової рани.).

3. Хвора К. 75 років, поступила в стоматологічне відділення з діагнозом: перелом нижньої щелепи справа в ділянці кута із зміщенням. Об'єктивно: асиметрія обличчя за рахунок посттравматичного набряку, при пальпації відмічається рухомість уламків в ділянці перелому, біль. В анамнезі - епілепсія з народження. Який метод лікування запропонуєте?

A. Остеосинтез.

B. Імобілізація шинами Васильєва.

C. Імобілізація шинами Тігірштедта.

D. Шина Порта.

E. Імобілізація шиною Ванкевича.

(Відповідь: А.).

7. ЛІТЕРАТУРА:

1. Хірургічна стоматологія та щелепно-лицева хірургія: підручник; У 2т. – Т.2/В.О.Маланчук, І.П.Логвіненко, Т.О.Маланчук, О.Л.Ціленко – К.: ЛОГОС, 2011. – С. 48-55, 58-66, 75-77, 86.
2. Клиническая оперативная челюстно-лицевая хирургия: Руководство для врачей / Под ред. проф. В.Н.Балина и проф. Н.М.Александрова. 4-е изд., доп. и испр. – СПб.: СпецЛит, 2005. – С. 92-516.
3. Щелепно-лицева хірургія: підручник / О.О.Тімофєєв. – К.: ВСВ «Медицина», 2011. – С. 411-418, 429-431.
4. Хирургическая стоматология и челюстно-лицевая хирургия. Национальное руководство / под ред. А.А.Кулакова, Т.Г.Робустовой, А.И.Неробеева. – М.: ГЭОТАР-Медиа, 2010 – С. 720-721.
5. Стоматологія надзвичайних ситуацій з курсом військової стоматології: [підруч. Для студентів ВМНЗ III-IV рівнів акредитації] / Г.П.Рузін, В.П.Голік, О.В.Рибалов, С.Г.Демяник. – Харків: Торнадо, 2006. – С. 132-136, 138.

Міністерство охорони здоров'я України
Вищий державний навчальний заклад України
«Українська медична стоматологічна академія»

«Затверджено»
на засіданні кафедри
хірургічної стоматології
та щелепно-лицевої хірургії
з пластичною та реконструктивною
хірургією голови та шиї

Завідувач кафедри

д. мед. н. Аветіков Д.С.



МЕТОДИЧНІ РЕКОМЕНДАЦІЇ
ДЛЯ САМОСТІЙНОЇ РОБОТИ СТУДЕНТІВ
ПІД ЧАС ПІДГОТОВКИ ДО ПРАКТИЧНОГО
(СЕМІНАРСЬКОГО) ЗАНЯТТЯ

Навчальна дисципліна	Хірургічна стоматологія
Модуль №	4
Змістовний модуль №	4
Тема заняття	Поєднані ушкодження щелепно-лицевої ділянки. Черепно-щелепно-лицеві ушкодження. Особливості клінічного перебігу, діагностика, ускладнення, особливості лікування на етапах медичної евакуації. Досягнення вітчизняних вчених, співробітників кафедри.
Курс	IV
Факультет	Стоматологічний

Полтава – 2012

1. АКТУАЛЬНІСТЬ ТЕМИ.

Знання клінічної картини, особливостей діагностики поєднаних пошкоджень щелепно-лицевої ділянки та їх ускладнень, методів лікування дозволить лікарю-стоматологу надати медичну допомогу щелепно-лицевим пораненим в повному обсязі як в умовах військового часу, так і в умовах екстремальних ситуацій.

2. КОНКРЕТНІ ЦІЛІ:

- 1.1. Аналізувати поняття поєднаних пошкоджень щелепно-лицевої ділянки.
- 2.2. Пояснювати механізм симптому взаємного обтяження.
- 2.3. Запропонувати етіопатогенетичну схему симптому взаємного обтяження.
- 2.4. Класифікувати черепно-щелепно-лицьові пошкодження та ЗЧМТ.
- 2.5. Тракувати дані рентгенограм, томограм та інших результатів параклінічних досліджень потерпілих з поєднаною травмою ЩЛД.
- 2.6. Малювати схеми етапів медичної евакуації.
- 2.7. Проаналізувати можливі ускладнення поєднаної травми ЩЛД.
- 2.8. Скласти алгоритм першої допомоги, обстеження та лікування на етапах медичної евакуації потерпілих з черепно-щелепно-лицьовими пошкодженнями та травматичною хворобою.

3. БАЗОВІ ЗНАННЯ, ВМІННЯ, НАВИЧКИ, НЕОБХІДНІ ДЛЯ ВИВЧЕННЯ ТЕМИ (міждисциплінарна інтеграція)

Назви попередніх дисциплін	Отримані навички
1. Нормальна анатомія.	Орієнтуватися в основних питаннях будови щелепно-лицевої ділянки.
2. Топографічна анатомія та оперативна хірургія.	Знати топографічну анатомію щелепно-лицевої ділянки. Принципи оперативних доступів до різних відділів щелепно-лицевої ділянки. Визначити топічний діагноз травматичних пошкоджень щелепно-лицевої ділянки.
3. Патологічна фізіологія.	Уявляти етіопатогенез поєднаної травми щелепно-лицевої ділянки та травматичної хвороби.
4. Нейрохірургія.	Вміти класифікацію, клініку, діагностику та загальні принципи лікування ЗЧМТ. Скласти план обстеження та лікування потерпілих з пошкодженням ЩЛД та ЗЧМТ.
5. Клінічна фармакологія.	Знати фармакокінетику та фармакодинаміку лікарських препаратів, що застосовуються при поєднаних пошкодженнях щелепно-лицевої ділянки. Призначити лікарські препарати при поєднаних пошкодженнях щелепно-лицевої ділянки.
6. Загальна хірургія.	Вміти скласти план обстеження хворого з травматичним пошкодженням, заповнити медичну документацію.

4. ЗАВДАННЯ ДЛЯ САМОСТІЙНОЇ РОБОТИ ПІД ЧАС ПІДГОТОВКИ ДО ЗАНЯТТЯ

4.1. Перелік основних термінів, параметрів, характеристик, які повинен засвоїти студент при підготовці до заняття:

Термін	Визначення
1. Черепно-щелепно-лицеві пошкодження.	Це одночасне пошкодження ЩЛД та головного мозку.
2. Поєднані пошкодження.	Це дія одного травмуючого агента на дві і більше ділянки одночасно.
3. Травматична хвороба.	Патологічний процес, що розвивається внаслідок травматичного шоку.

4.2. Теоретичні питання до заняття:

1. Визначити поняття «черепно-щелепно-лицева травма».
2. Класифікація поєднаних пошкоджень щелепно-лицевої ділянки.
3. Визначення та патогенез травматичної хвороби.
4. Клініка поєднаних пошкоджень щелепно-лицевої ділянки.
5. Особливості надання невідкладної допомоги потерпілим з поєднаною травмою щелепно-лицевої ділянки.
6. Особливості лікування потерпілих з поєднаною травмою щелепно-лицевої ділянки.

7. Профілактика ускладнень при поєднаних пошкодженнях щелепно-лицевої ділянки.

4.3. Практичні роботи (завдання), які виконуються на занятті:

1. Тренінг з надання невідкладної допомоги при черепно-щелепно-лицевих пошкодженнях та поєднаній травмі ЩЛД.
2. Складання алгоритму лікування поєднаної травми ЩЛД на етапах медичної евакуації.

5. ЗМІСТ ТЕМИ:

Поєднана травма – це пошкодження, що викликане одночасним впливом пошкоджуючого агента на декілька органів, розташованих в одній або декількох ділянках організму. Визначення поняття поєднаної травми тісно пов'язане з визначенням поняття – політравма. Під політравмою розуміють одночасні ураження двох та більше анатомічних ділянок, при яких спостерігається порушення життєво важливих функцій організму. Це важка поєднана травма, що супроводжується розвитком клініки травматичного шоку (шокогенна поєднана травма). Виділення політравми в окрему категорію має важливе значення в зв'язку з певними особливостями таких поранень. Поєднання уражень декількох анатомічних ділянок тіла – патологічний стан, пов'язаний з виникненням синдрому взаємного обтяження уражень – кожне з уражень погіршує загальну патологічну ситуацію і кожне конкретне ураження при політравмі перебігає більш важко, з великим ризиком розвитку ускладнень, ніж при ізольованій травмі.

При пошкодженнях щелепно-лицевої ділянки найбільш частішою та клінічно важкою є поєднана травма обличчя та головного мозку. За даними В.Ф.Чистякової (1977 р.), Ю.Й.Бернадського (1985 р.), К.Я.Передкова (1998 р.) щелепно-лицеві пошкодження сполучаються з черепно-мозковими травмами у 86-100% випадків.

Анатомічна єдність лицевого та мозкового черепу створює основу для виникнення краніо-фаціальних пошкоджень. Нижня щелепа через скронево-нижньощелепний суглоб з'єднується з зовнішньою частиною основи черепу. Тому при ударі у нижню щелепу суглобна головка пошкоджує основу середньої черепної ямки (кам'янистої частини скроневої кістки) та внутрішній слуховий прохід, що викликає порушення слуху та функцій лицевого нерву. Особливості архітекτονіки лицевого скелету створюють умови для захисту головного мозку від травматичних впливів з одного боку, але й виграють важливу роль у передачі механічної енергії на мозкові структури – з іншого боку. Тісними взаємовідносинами лицевого та мозкового черепу обумовлені загрозові ускладнення – субдуральні гематоми, сударакноідальні крововиливи, тромбози мозкових судин, травматичні аневризми, переломи шийних хребців, основи черепу.

Поєднаною травмою обличчя і головного мозку варто вважати:

ушкодження лиця і головного мозку, викликані впливом агента, що травмує, на лицевий череп; ушкодження, викликані одночасним впливом агента, що травмує, на лицевий і мозковий череп.

О.П. Фраерман та співавтори (1974 р.) класифікують **сполучені краніо-фаціальні пошкодження за ступенем важкості:**

1. тяжка ЧМТ та тяжкі пошкодження обличчя;
2. тяжка ЧМТ та нетяжкі пошкодження обличчя;
3. нетяжка ЧМТ та тяжкі пошкодження обличчя;
4. нетяжка ЧМТ та нетяжкі пошкодження обличчя.

Пошкодження щелепно-лицевої ділянки при сполучених травмах у більшості постраждалих не є домінуючими, але впливають на плин та наслідок травми. У цих хворих розвивається травматична хвороба, ланцюгами якої є крововтрата, неспецифічні розлади функцій пошкоджених органів, гіпоксія, токсемія, больовий синдром, в подальшому – моно- та поліорганна недостатність.

Клінічна симптоматика сполученої травми залежить від тяжкості та характеру черепно-мозкової та черепно-лицевої травми. Переважає неврологічна симптоматика, яка утруднює діагностику.

Черепно-мозкова травма поділяється на 3 форми:

1. струс мозку;
2. забій мозку (легкого, середнього, важкого ступеня);
3. здавлювання мозку (на фоні його забою та без забою мозку).

З урахуванням можливості загрози інфікування мозку, травми головного мозку бувають закриті і відкриті. Відкрита черепно-мозкова травма може бути проникаючою та непроникаючою у порожнину черепу.

Симптоматика черепно-лицевої травми складається з загально мозкових та осередкових симптомів. **Загально мозкові симптоми:** втрата свідомості; амнезія (повна або часткова) антеградна або ретроградна; головний біль; запаморочення; нудота і блювота (однократна, багатократна). **Осередкові симптоми:** знічні (зміни розміру зіниць, форми, реакції); ослаблення рогівкових рефлексів; порушення рухів очних яблук; парез лицевого нерва (односторонній, двосторонній (гіпомімія)); вегетативні розлади подиху і кровообігу.

Патогенез основних симптомів гострої травми головного мозку:

1. втрата свідомості в результаті блокади висхідних шляхів ретикулярної формації;
2. амнезія внаслідок порушення процесів сприйняття;
3. головний біль унаслідок рефлекторно-судинних і ліквородинамічних порушень;
4. запаморочення в наслідок дисфункції стовбурних відділів вестибулярного апарата або порушення його зв'язку з вище лежачими відділами мозку;
5. нудота і блювота в результаті нервово-рефлекторних розладів;
6. порушення знічного, рогівкового рефлексу і розлади рухів очей в результаті порушення функції мезенцефального відділу мозку;
7. парез лицевого нерва (центрального, периферичного) і вегетативні розлади в результаті пошкодження стовбура мозку на рівні варолієва моста (V, VI, VII, VIII) і бульбарного відділу (ядра IX, X, XI, XII пар).

Струс головного мозку – закрите механічне пошкодження, що характеризується порушенням функцій мозку без явних виражених морфологічних змін. Спостерігається розширення судин, крапкові крововиливи, збільшення проникності судинних стінок, набряк мозкової речовини, підвищення внутрішньочерепного тиску. Втрата свідомості від декількох секунд до декількох хвилин. Клінічна картина: втрата свідомості, одноразове або багаторазове блювання, повільний або прискорений пульс, підвищення температури тіла до 37,7⁰С, в'ялість, сонливість, апатія, головний біль та запаморочення, нудота, лабільність серцевої діяльності, пітливість, вестибулопатія, втома, погіршення пам'яті.

Забій головного мозку – закрите механічне пошкодження головного мозку, що характеризується виникненням осередків деструкції його тканини, проявляється неврологічною та психопатологічною симптоматикою. У клінічній картині до симптомів струсу приєднуються осередкові симптоми: головний біль, блювання, брадикардія, сонливість, оглушення, епілептиформні напади, сопор, потім – кома.

Здавлювання головного мозку – обумовлено внутрішньочерепними гематомами (субдуральними, епідуральними, внутрішньомозковими), здавленими переломами кісток мозкового черепа, зростаючим набряком мозку. Симптоми внутрішньочерепних гематом: динаміка погіршення загального стану хворого та його свідомості; збільшення внутрішньочерепного тиску; гіпоксія мозку; підвищення загально мозкової та осередкової неврологічної симптоматики; вегетативні розлади.

Причини невчасної діагностики закритої черепно-мозкової травми при ушкодженні лица:

1. виражені компенсаторні захисні механізми;
2. пізня госпіталізація (3-5 день після травми);
3. пізній огляд невропатологом (на 7-10 день після травми);
4. стан алкогольного сп'яніння;
5. не повністю зібраний анамнез;
6. дезорієнтація лікаря хворим; не встановлене порушення свідомості.

Причини смерті при сполучених травмах лица і головного мозку:

1. глобальна руйнація мозкового й лицевого черепа;
2. перелом основи черепа;
3. важкі ушкодження головного мозку;
4. а) крововиливи в речовину мозку;
5. б) защемлення стовбура мозку в потиличному отворі;
6. несумісність з життям ушкодження інших органів і систем.

При забоях м'яких тканин, одночасно з передачею травмуючого зусилля на головний мозок, здійснюється пошкодження периферійних гілок черепно-мозкових нервів, розчавлення кровоносних судин з утворенням великих гематом, подразнення рефлексогенних зон обличчя. Забої м'яких тканин обличчя поєднуються зі закритою черепно-мозковою травмою легкого ступеня. Але можливі випадки крововиливів у стовбур головного мозку.

Найбільш тяжким та складним клінічним плином відрізняються множинні пошкодження декількох кісток лицевого черепа, що поєднані зі травмою головного мозку. Ці пошкодження поєднуються частіше всього з забоем мозку середнього або важкого ступеня, або з травмою головного мозку, що несумісна з життям.

Особливості діагностики сполучених краніо-фаціальних травм:

1. клінічні симптоми пошкодження обличчя та головного мозку;
2. додаткові методи – рентгенографія черепа (краніографія), аксіальна комп'ютерна томографія, ЯМР, ЕЕГ, РеоЕГ, люмбальна пункція, дослідження ліквору та його тиску, пневмоенцефалографія, лабораторні дослідження;
3. консультації суміжних спеціалістів (невролог, нейрохірург, ЛОР, офтальмолог, травматолог).

**Лікувальна тактика лікаря при поєднаних травмах
щелепно-лицевої ділянки**

Вибір лікувальної тактики повинен бути базуватися на індивідуальному підході до кожного хворого. Разом з тим, є перелік заходів, що обов'язкові для усіх хворих незалежно від характеру пошкодження та виду травми:

1. Хворі зі поєднаною травмою обличчя та головного мозку підлягають госпіталізуванню у профільну лікувальну установу (відділення нейрохірургії, щелепно-лицеве відділення, відділення політравми).
2. Обов'язкова умова лікування – дотримання ліжкового режиму при задовільному стані протягом 1-2 тижнів.
3. Усім хворим зі струсом головного мозку рекомендують холод на голову.
4. Для поліпшення обмінних процесів у нервовій тканині здійснюють внутрішньовенні вливання 20-30 мл 40% розчину глюкози.
5. Обов'язкове діагностування у хворого зі пошкодженням головного мозку гіпер- або гіпотензивного синдрому.

При синдромі лікворної гіпертензії поведінка хворих відрізняється психомоторним збудженням, некритичним відношенням до свого стану, не дотриманням ліжкового режиму. Хворі скаржаться на дифузний головний біль. Відмічаються слухові, зорові та тактильні гіперпатії: хворі не виносять шуму, яскравого світла, торкання до ліжка. Таким хворим здійснюють спино-мозковий прокол з визволенням спино-мозкової рідини та зниженням її тиску на 25% по відношенню до вихідного (у нормі 100-200 мм водного стовпа). Здійснюють дегідратаційну терапію (10 мл 25% розчину сульфату магнію в/м, 1-2 мл 1% розчин лазіксу в/м). Положення хворого у ліжку з напівпіднятим головним відділом.

При лікворної гіпотензії хворі в'ялі, сонливі, психічно виснажені. Лице бліде, рясний піт, головний біль посилюється при зміні положення голови. Хворі лежать без подушки. Здійснюють в/в введення 10-15 мл бідистильованої води, крапельне введення під шкіру або в/в 300-500 мл 5% розчину глюкози. Положення хворого у ліжку з напівпіднятим відділом ніг.

6. Медикаментозне лікування, що зміцнює організм, молочно-рослинна дієта з обмеженням солі, багата вітамінами, білками, обмеження вживання води.

7. Ретельна та своєчасна обробка кісткових ран, дефектів м'яких тканин та іммобілізація відламків кісток для профілактики гнійно-запальних ускладнень.

8. Необхідність відновлювального лікування хворих після стаціонарного лікування.

Обсяг медичної допомоги на догоспітальних етапах:

1. протишокові заходи;
2. боротьба з асфіксією;
3. боротьба з кровотечею та крововтратою;
4. тимчасова іммобілізація відламків кісток;
5. правильна евакуація постраждалих (лежачи на боці ураження з введеним повітроводом або інтубація пораненого).

В **приймальному відділенні** здійснюють обов'язкову консультацію хірурга-травматолога, нейрохірурга, невропатолога, починають реанімаційну та інтенсивну терапію.

Спеціалізоване лікування поділяється на екстрене, швидке та відстрочене лікування.

До **екстреного лікування** відноситься: зупинка кровотечі, забезпечення дихання (профілактики асфіксії), трахеостомія, інтубація.

До **швидкого лікування** відноситься: операція ПХО ран, тимчасова іммобілізація відламків кісток (строк до 2 диб після надходження у лікувальний заклад).

Відстрочене лікування здійснюють через 48 годин: операція ПХО ран, постійна іммобілізація відламків кісток.

Проведення спеціалізованого лікування здійснюють після стабілізації гемодинамики (12 годин від початку протишокових заходів) або у період виводу з шоку (4-7 годин).

Лікування ушкоджень нижньої щелепи:

1. при сполученні зі струсом головного мозку – атравматична репозиція і фіксація відламків під ретельним знеболюванням;
2. при сполученні з забоем головного мозку – після консультації невропатолога роблять репозицію і фіксацію відламків шинами або остеосинтез у терміни, що залежать від динаміки неврологічної симптоматики;
3. при сполученні з важкою закритою черепно-мозковою травмою – після консультації з невропатологом роблять репозицію і фіксацію відламків шинами або остеосинтез у терміни, що залежать від динаміки неврологічної симптоматики.

Лікування переломів верхньої щелепи:

1. при сполученні зі струсом головного мозку: фіксація відламків індивідуальними дротовими або пластмасовими шинами, за допомогою апарата Збаржа у 1-2 добу після травми; оперативне лікування через 3-5 днів після травми;
2. при сполученні з забоем мозку і важкою закритою черепно-мозковою травмою: після консультації невропатолога – фіксація відламків апаратом Збаржа або оперативне закріплення в терміни, що залежать від динаміки неврологічної симптоматики.

Лікування переломів кісток носа:

1. при сполученні з коммоцією мозку:
 - редресація або репозиція відламків під ретельним знеболюванням;
 - фіксація відламків шиною Шефтеля або контурною пов'язкою;
2. при сполученні з забоем мозку і важкою черепно-мозковою травмою (після консультації невропатолога):
 - редресація або репозиція відламків під ретельним знеболюванням;
 - фіксація відламків шиною Шефтеля або контурною пов'язкою у терміни, що залежать від динаміки неврологічної симптоматики.

Лікування забоїв м'яких тканин лица:

1. при сполученні з коммоцією і контузією мозку – рання ПХО рани;
2. при сполученні з важкою черепно-мозковою травмою після консультації невропатолога – первинно-відстрочена або пізня ПХО рани в терміни, що залежать від динаміки неврологічної симптоматики.

Ускладнення і наслідки сполучених травм лица і головного мозку:

1. уповільнена консолідація відламків;
2. нагноєння рани;
3. повторні кровотечі;
4. посттравматичний остеомієліт;
5. порушення зору;
6. зниження слуху;
7. зниження чутливості на обличчі;
8. головна біль;
9. запаморочення;
10. зниження пам'яті;
11. швидка стомлюваність;
12. арахноїдит;
13. менінгоенцефалит;
14. енцефалопатії;
15. травматична епілепсія та деградація особи;
16. стенокардія рефлексорного генезу.

6. МАТЕРІАЛИ ДЛЯ САМОКОНТРОЛЮ:

А. Завдання для самоконтролю (таблиці, схеми, малюнки, графіки):

1. Збірники ситуаційних задач з тематики черепно-щелепно-лицевих пошкоджень.
2. Фото потерпілих з поєднаною травмою ЩЛД.

Б. Задачі для самоконтролю:

1. У клініку щелепно-лицевої хірургії госпіталізовано потерпілого, 26 років, зі скаргами на біль на ділянці кута нижньої щелепи зліва, головний біль, нудоту. Зі слів потерпілого – вчора ввечері був побитий невідомими, втрачав свідомість, мала місце однократна блювота. Об'єктивно: обличчя асиметричне за рахунок припухлості на ділянці кута нижньої щелепи зліва, припухлість болісна, відкриття рота до 2 см., болісне, порушення прикусу. Який попередній діагноз?

- A. Ангулярний перелом нижньої щелепи зліва, закрита черепно-мозкова травма.
- B. Ангулярний перелом нижньої щелепи зліва.
- C. Ангулярний перелом нижньої щелепи справа.
- D. Перелом суглобового відростка зліва.
- E. Перелом гілки щелепа зліва.

(Відповідь: А.)

2. В щелепно-лицеве відділення обласної лікарні госпіталізовано хворого з діагнозом: двосторонній перелом нижньої щелепи на ділянці кута зліва та ментальний з права, закрита черепно-мозкова травма. Консультація якого спеціаліста необхідна в першу чергу?

- A. Невропатолога.
- B. Нейрохірурга.
- C. Психіатра.
- D. Реаніматолога.
- E. Нарколога.

(Відповідь: В.)

3. Хворий 39 років, скаржиться на головний біль, хрускіт в вухах під час рухів головою. Травму отримав в ділянку середньої зони обличчя. Свідомість втрачав, є неодноразова блювота. При огляді визначається западіння середньої зони обличчя, деформація спинки носу, двобічний екзофтальм, симптом “окулярів” через 12 годин, симптом «сходінки» по зовнішньому краю очниці. З носу кров'янисто-масні виділення. Прикус відкритий, верхні щелепи не рухомі. Визначте попередній діагноз хворого.

- A. Перелом верхніх щелеп по Ле Фор III (верхній тип), відкрита черепно-мозкова травма.
- B. Перелом основи черепа, відкрита черепно-мозкова травма.
- C. Перелом виличних та носових кісток, закрита черепно-мозкова травма.
- D. Перелом верхніх щелеп по Ле Фор II (середній тип), струс головного мозку.
- E. Перелом кісток носу, суглобових голівок нижньої щелепи, закрита черепно-мозкова травма.

(Відповідь: А.)

В. Матеріали для тестового контролю. Тестові завдання з одиничною правильною відповіддю ($\alpha=II$):

1. У постраждалого з пошкодженням щелепно-лицевої ділянки з анамнезу захворювання відомо про порушення свідомості, втрату пам'яті, головний біль, запаморочення, нудоту та блювоту. Це свідчить про:

- A. Розвиток ускладнень травми щелепно-лицевої ділянки.
- B. Поєднану травму щелепно-лицевої ділянки.
- C. Зниження резистентності організму хворого.
- D. Пошкодження органів ший.
- E. Пошкодження органів черевної порожнини.

(Правильна відповідь: В.)

2. Поєднаною травмою обличчя та головного мозку вважають:

- A. Ушкодження обличчя та головного мозку, яке викликане одномоментною дією травмуючого агенту на лицевий череп або на лицевий та мозковий череп.
- B. Ушкодження обличчя та ушкодження мозкового черепу вторинними раними снарядами.
- C. Ушкодження, яке викликане одномоментною дією різних травмуючих агентів.
- D. Ушкодження обличчя та головного мозку, що ускладнилось запальним процесом.
- E. Ушкодження мозкового черепу, що викликане розладом інших систем, в тому числі й лицеві ділянки.

(Правильна відповідь: А.)

3. Що не є симптомом закритої черепно-мозкової травми?

- A. Нудота.

- В. Блювота.
- С. Запаморочення.
- Д. Втрата свідомості.
- Е. Бронхоспазм.

(Правильна відповідь: Е.)

Г. Навчальні задачі 3-го рівня (нетипові задачі):

1. В ЦРЛ під час чергування хірурга-стоматолога госпіталізовано хворого, 28 років після ДТП у важкому стані: свідомість спутана, позиви до блювання, психомоторне збудження. Після сумісного обстеження з черговим загальним хірургом було встановлено попередній діагноз: закрита черепно-мозкова травма, перелом правої плечової кістки, лівої променевої кістки, перелом правого VII ребра, двосторонній ментальний перелом нижньої щелепи, забій передньої поверхні грудної клітини, травматичний шок. Які першочергові заходи невідкладної допомоги?

- А. Протишокові заходи, попередження асфіксії.
- В. Протишокові заходи.
- С. Не потребує втручання.
- Д. Хірургічне лікування перелому нижньої щелепию
- Е. Торакотомія.

(Відповідь: А.)

2. Загроза якої асфіксії має місце?

- А. Дислокаційної.
- В. Обтураційної.
- С. Стенотичної.
- Д. Клапанної.
- Е. Аспіраційної.

(Відповідь: А.)

3. Чи є необхідність невідкладного залучення суміжних спеціалістів і яких?

- А. Анестезіолога-реаніматолога.
- В. Травматолога.
- С. Торакального хірурга.
- Д. Щелепно-лицевого хірурга.
- Е. Нейрохірурга.

(Відповідь: А.)

7. ЛІТЕРАТУРА:

1. Хірургічна стоматологія та щелепно-лицева хірургія: підручник; У 2т. – Т.2/В.О.Маланчук, І.П.Логвіненко, Т.О.Маланчук, О.Л.Ціленко – К.: ЛОГОС, 2011. – С. 84-91, 97-105.
2. Хирургическая стоматология и челюстно-лицевая хирургия. Национальное руководство / под ред. А.А.Кулакова, Т.Г.Робустовой, А.И.Неробеева. – М.: ГЭОТАР-Медиа, 2010 – С. 720-721.
3. Неотложная диагностика и лечебная тактика в ургентной хирургии: учебное пособие для студ. мед. ВУЗов и врачей-интернов / под ред. В.Д.Шейко – Полтава, 2007. – С. 96-99, 103-109.
4. Ускладнення травматичних пошкоджень щелепно-лицевої ділянки: навч.-метод. посіб. для студ. стомат. факульт. вищих мед. навч. закладів IV рівнів акредитації та інтернів-стоматологів / Рибалов О.В., Ахмеров В.Д. – Полтава: ТОВ «Фірма «Техсервіс»», 2011. – С. 84-88.

Міністерство охорони здоров'я України
Вищий державний навчальний заклад України
«Українська медична стоматологічна академія»

«Затверджено»
на засіданні кафедри
хірургічної стоматології
та щелепно-лицевої хірургії
з пластичною та реконструктивною
хірургією голови та шиї

Завідувач кафедри

д. мед. н. Аветіков Д.С.



МЕТОДИЧНІ РЕКОМЕНДАЦІЇ
ДЛЯ САМОСТІЙНОЇ РОБОТИ СТУДЕНТІВ
ПІД ЧАС ПІДГОТОВКИ ДО ПРАКТИЧНОГО
(СЕМІНАРСЬКОГО) ЗАНЯТТЯ

Навчальна дисципліна	Хірургічна стоматологія
Модуль №	4
Змістовний модуль №	4
Тема заняття	Комбіновані ураження тканин щелепно-лицевої ділянки. Особливості клінічного перебігу, діагностика, ускладнення, особливості лікування на етапах медичної евакуації. Променева хвороба: клініка, діагностика, лікування.
Курс	IV
Факультет	Стоматологічний

Полтава – 2012

1. АКТУАЛЬНІСТЬ ТЕМИ.

Знання клінічної картини, особливостей діагностики комбінованих пошкоджень щелепно-лицевої ділянки дозволить лікарю-стоматологу надати медичну допомогу щелепно-лицевим пораненим в повному обсязі на етапах медичної евакуації в умовах військового часу та надзвичайних ситуацій.

2. КОНКРЕТНІ ЦІЛІ:

- 2.1. Аналізувати поняття "комбіновані ураження".
- 2.2. Пояснювати виникнення комбінованих уражень щелепно-лицевої ділянки.
- 2.3. Запропонувати новий підхід до надання допомоги при комбінованих ураженнях.
- 2.4. Класифікувати комбіновані ураження щелепно-лицевої ділянки.
- 2.5. Трактувати періоди променевої хвороби.
- 2.6. Малювати схеми, графіки
- 2.7. Проаналізувати наслідки дії вражаючих факторів ядерної зброї на організм людини та його наслідки.
- 2.8. Скласти план діагностики та алгоритм надання допомоги потерпілим з комбінованими ураженнями щелепно-лицевої ділянки та променевою хворобою на етапах медичної евакуації.

3. БАЗОВІ ЗНАННЯ, ВМІННЯ, НАВИЧКИ, НЕОБХІДНІ ДЛЯ ВИВЧЕННЯ ТЕМИ (міждисциплінарна інтеграція)

Назви попередніх дисциплін	Отримані навички
1. Спеціальна військова підготовка.	Знати принципи організації надання медичної допомоги пораненим на етапах медичної евакуації. Вміти оформлювати первинну медичну картку пораненого та хворого.
2. Медицина катастроф.	Знати організацію надання медичної допомоги щелепно-лицевим пораненим в структурі цивільної оборони Вміти організувати надання першої медичної, долікарської та першої лікарської допомоги пораненим на етапах медичної евакуації.
3. Загальна хірургія та військово-польова хірургія.	Визначити поняття "комбінована травма", клінічні ознаки комбінованих пошкоджень та методи їх діагностики. Знати обсяг та порядок надання медичної допомоги пораненим з комбінованими пошкодженнями щелепно-лицевої ділянки. Визначити характер комбінованого поранення, оглянути та обстежити пораненого, визначити чергу та порядок надання медичної допомоги пораненому, порядок та чергу евакуації пораненого.

4. ЗАВДАННЯ ДЛЯ САМОСТІЙНОЇ РОБОТИ ПІД ЧАС ПІДГОТОВКИ ДО ЗАНЯТТЯ

4.1. Перелік основних термінів, параметрів, характеристик, які повинен засвоїти студент при підготовці до заняття:

Термін	Визначення
1. Механо-радіаційні ураження.	Це механічна травма та променеве ураження, або забруднення радіоактивними речовинами рани.
2. Механо-хімічні ураження.	Це механічна травма та ураження бойовими отруюючими речовинами.
3. Променева хвороба.	Патологічний процес, що розвивається в організмі під дією радіоактивного опромінення.

4.2. Теоретичні питання до заняття:

1. Механізми пошкоджуючої дії проникаючої радіації.
2. Патогенез симптому взаємного обтяження при механо-радіаційних пораненнях щелепно-лицевої ділянки.
3. Особливості надання медичної допомоги щелепно-лицевим пораненим з механо-радіаційними пошкодженнями.
4. Механізми дії бойових отруйних речовин.
5. Патогенез симптому взаємного обтяження при механо-хімічних пораненнях щелепно-лицевої ділянки.
6. Особливості надання медичної допомоги щелепно-лицевим пораненим з механо-хімічними пошкодженнями

7. Особливості хірургічного лікування щелепно-лицевих поранених з комбінованими пошкодженнями.

4.3.Практичні роботи (завдання), які виконуються на занятті:

1. Професійний тренінг з надання першої допомоги потерпілим з комбінованими ураженнями щелепно-лицевої ділянки.

2. Професійний тренінг з лікування потерпілих з комбінованими ураженнями щелепно-лицевої ділянки.

5.3МІСТ ТЕМИ:

Комбінованими називають ураження, що викликаються де-кількома (двома або більше) різними за своїм походженням пошкоджуючими факторами. Комбіновані ураження можуть виникати в результаті прямої дії одного або де-кількох видів бойової зброї на організм, вторинних пошкоджуючих факторів (наприклад, вогнищ пожеж) та розвитку надзвичайних ситуацій, що пов'язані з екстремальним впливом факторів зовнішнього середовища.

Патологічний процес, що виникає при комбінованому ураженні, представляє собою не просту суму двох або кількох уражень, а складну реакцію організму, яка характеризується низкою якісних особливостей, серед яких найбільш відчутно виступає взаємний вплив компонентів комбінованого ураження.

Важлива умова правильної організації надання медичної допомоги масовому контингенту уражених – використання єдиної термінології. Термін “комбіноване ураження” можна застосовувати тільки до таких, при яких кожен з пошкоджуючих факторів призводить до виходу зі строю, порушує працездатність. При різній в часу дії декількох факторів комбінованими пошкодженнями вважають ті, в яких час між їх дією не перебільшує тривалості перебігу першого ураження, в іншому випадку це будуть незалежні одне від одного послідовні пошкодження. Розглядаючи етіопатогенез комбінованих ушкоджень, слід виділяти ведучі та супутні фактори. Ведучим фактором комбінованого пошкодження є той, ступінь впливу якого на розвиток порушень функцій органів та систем організму найбільша. Супутні фактори вносять додаткові розлади до функції органів і систем, змінюючи прогноз травми. Супутніх факторів може бути де-кілька.

Зараз немає єдиної загальноприйнятої класифікації комбінованих уражень. Умовно їх можна розподілити на дві групи: з перевагою хірургічної або терапевтичної патології – в залежності від ведучого пошкоджуючого фактору. Передбачити всі можливі комбінації пошкоджуючих факторів вельми складно, і сумнівно, щоб подібна класифікація мала би серйозне практичне значення. Звичайно розглядають двофакторні моделі комбінованих уражень хірургічного профілю: механо-термічні, механо-радіаційні, механо-хімічні, механо-фізичні, механо-надзвичайнофакторні, механо-інфекційні.

Загальні риси комбінованих пошкоджень:

- синдром взаємного обтяження;
- ускладнення надання медичної допомоги;
- незадовільні функціональні наслідки лікування.

КОМБІНОВАНІ МЕХАНО-РАДІАЦІЙНІ УРАЖЕННЯ

Комбіновані ураження такого роду викликаються одночасним або послідовним впливом іонізуючого випромінювання та механічних пошкоджуючих факторів.

Променеві ураження можуть виникати при зовнішньому або внутрішньому опромінюванні, вони можливі при вибухах ядерних боєприпасів різного роду, а також при аваріях і катастрофах на атомних субмаринах і надводних кораблях, атомних електростанціях. Крім того, зовнішньому опромінюванню можуть підлягати військові при роботі на ядерних енергетичних установках і на обладнанні, що має у своєму складі джерела радіоактивного випромінювання. Це, як правило, γ -частки і нейтрони.

Загальними пошкоджуючими факторами ядерного вибуху є:

- ударна хвиля;
- проникаюча радіація;
- світлове випромінювання;
- радіоактивне зараження місцевості і повітря;
- електромагнітний імпульс.

Ударна хвиля. В залежності від середовища, в якому розповсюджується ударна хвиля, її називають, відповідно, повітряною ударною хвилею, ударною хвилею у воді та сейсмовибуховою хвилею в ґрунті.

Повітряна ударна хвиля представляє з себе різке стискання повітря, що розповсюджується від епіцентру вибуху з надзвуковою швидкістю. Вона викликає акустичну травму, баротравму, механічні пошкодження. Найбільш часто виникають переломи кінцівок, хребта та черепа, струси та контузії головного мозку, розчавлення.

Проникаюча радіація виникає в момент вибуху боєприпасів (γ -промені та швидкі нейтрони) або при розпаді радіоактивних речовин і внаслідок наведеної радіоактивності різних елементів води, повітря та землі.

При інгаляції парів радіоактивних речовин і при надходженні їх із брудною водою та їжею розвивається внутрішнє опромінювання організму. Загальними шляхами надходження радіоактивних речовин є дихальний та травневий тракти. Радіоактивні речовини попадають до легенів при диханні повітря, в якому є пилові частки з сорбированими на них радіоактивними ізотопами. Пилові частки, проходячи скрізь дихальні шляхи, частково залишаються в порожнини рота, надходять до травневого тракту, попадають до легенів і там затримуються. Ступінь затримання речовин легеньми залежить від дисперсності речовини: великі пилові частки затримуються у верхніх дихальних шляхах, менші попадають до легенів. Радіоактивні речовини швидко всмоктуються у кров і розповсюджуються по всьому організму. При радіоактивному забрудненні місцевості радіонукліди разом з їжею та водою надходять до травного тракту і потім у кров. Розчинні сполучення всмоктуються краще, ніж нерозчинні. Суттєво гірше радіоактивні речовини проникають скрізь шкіру, однак при високому ступені забруднення шкіри і особливо в присутності органічних розчинників (ефір, бензол, тазол) проникливість шкіри збільшується, і радіоактивні речовини проникають у кров у великій кількості.

Багато з радіоактивних речовин, крім того, що є джерелами іонізуючого випромінювання, мають безпосередньо токсичний ефект, таким чином володіють не одним, а двома уражуючими факторами. Токсичні речовини особливо відчутно проявляються, коли до організму поряд з радіоактивним ізотопом надходить стійкий ізотоп.

Конкретна клінічна картина ураження залежить від складу радіоактивних ізотопів, від розподілу їх по органах і тканинах. Вони призводять до довготривалого внутрішнього опромінення, що веде до розвитку хронічної променевої хвороби або сприяє розвитку пухлин.

Світлове випромінювання ядерного вибуху надходить від області ядерного вибуху, що світиться і являє собою електромагнітне випромінювання в ультрафіолетовій, видимій та інфрачервоній частинах спектру. В першій – короткостроковій, фазі переважає випромінювання в ультрафіолетовій частині спектру, пізніше – видимій та інфрачервоній. Пошкоджуюча дія світлового випромінювання визначається потужністю та довготривалістю світлового імпульсу і залежить від виду боєприпасів.

Випромінювання в ультрафіолетовій частині спектру не має вираженого теплотворного ефекту, але викликає інтенсивну пігментацію шкіри, яка може зберігатись впродовж довгого часу. Випромінювання у видимій та інфрачервоній частинах спектру викликає опіки, що в якійсь мірі нагадують опіки спалахом вольтової дуги. Опіки можуть з'являтися навіть на покритих одягом ділянках шкіри. Ураження шкіряних покривів світловим випромінюванням ядерного вибуху мають профільний характер. В низці випадків можуть супроводжуватись опіками полум'ям від одягу та навколишніх предметів. Для дистантних опіків світловим випромінюванням внаслідок короткострокової потужності дії променевої енергії характерна наявність чіткої межі ураження як по периметру опікової рани, та і в глибину. В деяких випадках може мати місце відшарування поверхневих шарів опікового струпу від незначно змінених підлеглих тканин.

При вибуху ядерних і нейтронних боєприпасів малої та понад малої потужності в структурі санітарних втрат будуть переважати радіаційні втрати. При вибуху ядерних боєприпасів потужністю 10 кт і більше радіуси дії ударної хвилі, світлового випромінювання, проникаючої радіації майже співпадають, тому в вогнищі ураження переважають комбіновані радіаційно-механічні ураження. При збільшенні потужності боєприпасів у структурі уражень буде зростати частка потерпілих з механічною та термічною травмою. При вибуху боєприпасів потужність більше 100 кт буде переважати термічна травма.

Комбіновані радіаційно-механічні ураження щелепно-лицевої області являють собою комбінацію ран та опіків цієї локалізації з дією на організм проникаючої радіації або з забрудненням раневої поверхні та обличчя радіоактивною пилюкою.

Вплив променевого пошкодження на перебіг вогнепальної рани:

- сповільнюються та порушуються репаративні процеси в рані;
- збільшується розвиток інфекційних ускладнень місцевого (нагноєння рани) та загального (сепсис) характеру;
- скорочується тривалість прихованого періоду променевої хвороби;
- збільшується тяжкість променевого пошкодження;
- знижується поріг розвитку променевої хвороби на фоні важкого вогнепального поранення.

Дія проникаючої радіації на організм характеризується комплексом патологічних змін у ньому, що одержали назву променевої хвороби. Сполучення її з механічною травмою або з вогнепальним пораненням додає особливість патології та клініці комбінованого радіаційного ураження щелепно-лицевої області. Механічна травма обумовлює більш тяжкий перебіг променевої хвороби. В свою чергу променева хвороба ускладнює перебіг раневого процесу. Своєрідність в перебігу раневого процесу і загоюванні ран на фоні променевої хвороби має назву – синдром взаємного обтяження. Головними проявами цього синдрому є: розвиток травматичного шоку, схильність до крововиливів і кровотечі, розвиток некрозу пошкоджених тканин, лейкопенія, зниження резистентності організму до різних шкідливих на нього дій, більш частий розвиток інфекційних ускладнень ран, а також виникнення гнійних процесів в осередках одонтогенної інфекції.

ОСОБЛИВОСТІ КЛІНІЧНИХ ПРОЯВ ПОШКОДЖЕНЬ ЩЕЛЕПНО-ЛИЦЕВОЇ ДІЛЯНКИ В РІЗНІ ПЕРІОДИ ПРОМЕНЕВОЇ ХВОРОБИ

По тяжкості радіаційного ураження променеву хворобу прийнято розподіляти на чотири ступені:

I ступінь (легкий)	200 Р	– розвивається при загальному опроміненні дозою 150-
II ступінь (середньої тяжкості)	400Р	– розвивається при загальному опроміненні дозою 200-
III ступінь (тяжкий)	600 Р	– розвивається при загальному опроміненні дозою 400-
IV ступінь (дуже тяжкий)	опроміненні дозою більше 600 Р	– розвивається при загальному одноразовому

В розвитку променевої хвороби розрізняють чотири періоди:

- перший, або період первинних реакцій;
- другий, або прихований період;
- третій, або період розвитку променевої хвороби;
- четвертий період реконвалесценції або період видужання.

В залежності від тяжкості радіаційного ураження клінічна характеристика і тривалість кожного з цих періодів можуть бути різними. Так, при легкому ступені променевої хвороби первинні реакції клінічно не виявляються, другий період продовжується дуже довго, а третій протікає при задовільному стані уражених і закінчується повним видужанням потерпілих. В той же час, при тяжкій чи дуже тяжкій формі первинні реакції проявляються дуже бурхливо. Слизова оболонка порожнини рота і особливо ясен підлягають запально-некротичним змінам, що проявляються гіперемією та набряком слизової оболонки порожнини рота, включаючи зів з його лімфатичним апаратом і глотку. Утворюються болісні кровоточиві тріщини, афти і виразки, на губах і язиці – тріщини, котрі покриваються густою, з неприємним запахом слиззю. Присутність геморагічних і некротичних змін в порожнині рота часто бувають поганими прогностичними ознаками.

В період видужання – в IV періоді гострої променевої хвороби, зникають геморагічні прояви, відторгаються некротичні тканини, настає поступове загоювання ерозій і виразок.

Такі пошкодження характеризуються не тільки тяжким і довгим перебігом раневого процесу, а і більш тяжкою клінікою променевої хвороби з скороченням I і II періодів і продовженням III і IV періодів. Це необхідно враховувати при виборі часу і методів лікування ран оперативним шляхом.

При високих дозах зараження раневої (опікової) поверхні в рані наступають виражені дегенеративно-некротичні зміни, а здатність клітин до розмноження знижується або повністю зупиняється. На цьому фоні часто виникають гнійні процеси і сильні вторинні кровотечі внаслідок узурації стінок навіть великих судин.

Такий ускладнений раневий процес може спостерігатись при радіоактивному зараженні в дозі, що перевищує 4-5 мілірентген на годину.

Для переломів кісток лицевого скелету при комбінованих радіаційних ураженнях характерні затримка початку консоїдації, повільне і недосконале утворення кісткової мозолі, схильність до утворення несправжніх суглобів, розсмоктування вже сформованої кісткової мозолі. Збільшується можливість виникнення остеомієліту, анаеробної інфекції, флегмон, сепсису. Особливістю перебігу комбінованих радіаційних уражень є те, що вони проявляються на загальному фоні променевої хвороби з чим, в основному, і пов'язана тяжкість цих уражень.

В результаті масового радіаційного впливу (іноді за рахунок контактного забруднення відкритих частин тіла) виникає променеви опік, котрий нерідко пошкоджує і глибше розміщені тканини, підшкірну клітковину, м'язи.

В перебігу радіаційних опіків розрізняють чотири періоди, тривалість їх залежить від дози впливу:

Перший період – початкова реакція на опромінення виявляється у вигляді почервоніння різної інтенсивності (опромінення в дозі 800-1000 рад) в перші години після травми. Різка почервоніння супроводжується розвитком набряку, що з'являється до кінця першої доби після опромінення і зберігається на протязі 2-6 діб.

Вслід за зникненням початкової еритеми та набряку наступає II період – прихований. Тривалість його від одної доби до 2 місяців.

III період – період розпалу: ураження шкіри (або гострого запалення) характеризується виникненням вторинної еритеми, після чого з'являються пухирі. В послідууючому на місці пошкоджених пухирів виникають ерозії та виразки з підритими краями і дном брудно-сірого кольору. При дозі 800-1500 рад на шкірі після вторинної еритеми розвивається суха десквамація, що закінчується пігментацією і затвердінням шкіри, закупоркою сальних залоз. При дозі 1800-2500 рад прихований період триває 8-15 діб. В подальшому з'являється вторинна еритема, виникають пухирі, а потім і виразки. На протязі 2-3 місяців процес закінчується епітелізацією. В більш пізні строки на уражених місцях виникають трофічні виразки. При дозі більше 2500 рад прихований період триває 4-7 діб. Відмічаються значні некротичні процеси і довгий відновлювальний період.

Особливості перебігу раневого процесу у розпал променевої хвороби: профузні кровотечі, розвиток раневого та одонтогенного сепсису, запальні та виразково-некротичні ураження слизової оболонки порожнини рота та ротоглотки, мигдалин.

НАДАННЯ МЕДИЧНОЇ ДОПОМОГИ ПРИ КОМБІНОВАНИХ РАДІАЦІЙНО-МЕХАНІЧНИХ УРАЖЕННЯХ ЩЕЛЕПНО-ЛИЦЕВОЇ ДІЛЯНКИ НА ПОЛІ БОЮ ТА ЕТАПАХ МЕДИЧНОЇ ЕВАКУАЦІЇ

Дуже важливе значення має надання першої медичної допомоги в осередку ураження, що передбачає тимчасову зупинку кровотечі, попередження зупинки дихання, боротьбу з шоком, попередження вторинного мікробного забруднення ран і опікової поверхні, застосування радіопротекторів. Здійснюється:

- введення знеболюючих засобів (1 мл 2 % розчину промедолу) за допомогою шприц-тюбика;
- звільнення порожнини рота і носових ходів від бруду, пилуки та інших сторонніх тіл;
- дача антибіотиків, радіопротекторів, етаперазіну, які є в аптечці індивідуальній (АІ);
- накладання асептичної або утримуючої відламки щелеп пов'язки;
- надівання шолому для поранених в голову;
- винос та вивіз потерпілих за межі забрудненої зони.

У разі радіоактивного забруднення одягу і шкірного покриву після виходу із зони зараження проводять їх часткову санітарну обробку.

Долікарська допомога доповнює першу медичну. На МПБ здійснюється контроль або виправлення неправильно накладеної пов'язки, перевіряється час накладання джгута, вводяться повторно знеболюючий засіб, серцеві (1 мл 10 % розчину кофеїну), дихальні (1 мл 0,1 % розчину лобеліна) засоби.

Після надання першої і долікарської допомоги фельдшер МПБ здійснює медичне сортування і організує евакуацію потерпілих на МПП, де їм надається перша лікарська допомога.

Перша лікарська допомога (МПП) передбачає проведення слідуючих заходів: радіометричний контроль за радіоактивним зараженням шкіри, обмундирування. Здійснюється дезактивація – видалення радіоактивних речовин з поверхні або з об'єму заражених об'єктів з метою попередження радіаційного пошкодження. Проводять часткову санітарну обробку і беззондове промивання шлунку. Здійснюється тимчасова зупинка кровотечі, попередження розвитку шоку, транспортна іммобілізація при переломах щелеп, профілактика інфекційних ускладнень ран, заміна пов'язок при забрудненні рани (опікової поверхні) радіоактивними речовинами (РР). Заповнюється первинна медична картка. Потерпілі готуються до евакуації.

Кваліфікована медична допомога (ОМедБ, ОМЗ) передбачає дезактивацію, медичне сортування поранених на сортувальному посту. Хто потребує, направляється на спеціальну обробку. Направлення до перев'язочної проводиться в залежності від тяжкості пошкодження: в першу чергу, другу, третю та четверту чергу. В першу чергу проводиться боротьба з шоком та асфіксією, кровотечами. У всіх потерпілих стоматолог оглядає рани, з'ясовує обсяг допомоги та пункт подальшого призначення.

Здійснюється остаточна зупинка кровотечі, видалення з рани вільно розміщених чужорідних тіл, осколків, вторинних пошкоджуючих снарядів, промивання та багаторазове орошення рани (при радіаційному забрудненні її), накладання асептичної пов'язки, іммобілізація відламків стандартними шинами.

У всіх потерпілих вгамовується спрага та проводиться годування.

Спеціалізована медична допомога надається в щелепно-лицевих відділеннях спеціалізованих шпиталів для лікування поранених у голову, шию та хребет, в шпиталях для лікування легкопоранених, а також в стоматологічних відділеннях других шпиталів. Тут проводиться радикальна хірургічна обробка ран та лікування в повному обсязі до видужування, за винятком тих, котрі потребують довготривалого (що перевищує 2-3 місяці) багатоетапного лікування. Ці потерпілі зразу ж після проведення хірургічної обробки направляються в шпиталі внутрішнього району країни.

Основний принцип лікування комбінованих радіаційних пошкоджень – необхідність використання прихованого періоду (до перших проявів розвитку променевої хвороби) для ПХО, кісткової пластики та реконструктивних втручань.

Принципи хірургічної обробки ран, забруднених радіоактивними речовинами (по В.В. Фіалковському, 1966 р.):

1. ПХО здійснюють в ранні строки – 24-48 годин після пошкодження (рання ПХО рани);
2. ПХО повинна бути одномоментною, вичерпною та закінчуватися здійсненням постійної іммобілізації кісткових відламків, накладанням первинних швів на рану м'яких тканин, місцевим та загальним (внутрішньом'язевим) введенням антибіотиків;
3. Повинна проводитись ретельна ревізія рани;
4. Остаточна зупинка кровотечі в рані здійснюється прошиванням судин разом з м'якими тканинами;
5. Обов'язкове видалення усіх чужорідних тіл, особливо металевих;
6. Використання оперативних методів іммобілізації відламків, обмеження використання назубних металевих шин;
7. При наявності глибоких сліпих кишень та ходів, останні повинні бути розсічені для видалення чужорідних тіл, відламків зубів та кісток, для промивання та аерації рани;
8. Для попередження некротичних виразок та пошкоджень слизової оболонки та шкіри в розпал променевої хвороби, в усіх випадках рану закривають зближенням її країв, або за допомогою викроювання та переміщення клаптів сусідніх тканин;
9. При ушиванні ран з дефектами тканин краї рани зближують, а проміжки рихло тампують марлею та закривають асептичною пов'язкою;
10. Обов'язковий щоденний нагляд за раною;
11. У період реконвалесценції застосовують вторинні шві.

В період розпалу променевої хвороби дозволяється оперативне втручання при виникненні самих невідкладних показників до цього. В цей період розвивається геморагічний синдром, що характеризується погіршенням згортання крові. Тому під час оперативних втручань по життєвим показникам необхідно одночасно проводити інтенсивну загальну терапію з метою підвищення згортання крові (гемотрансфузії, внутрішньовенне введення тромбоцитарної маси і консервованої плазми, місцеве застосування гемостатичної губки та ін.).

При проведенні первинної хірургічної обробки ран, заражених РР, необхідно більш повно видаляти некротичні тканини та чужорідні тіла, так як при цьому видаляється значна частина РР. Цьому ж сприяє і промивання ран 0,1 % розчином натрію хлориду, розчинами антисептиків, застосування адсорбуючих речовин для підсилення дренажу рани.

Радіаційні рани після первинної хірургічної обробки підлягають повторному дозиметричному контролю і, при наявності високого рівня зараження, знову обробляються. Якщо після обробки виявляється зараження РР, тоді рана не зашивається, а рихле тампонується.

КОМБІНОВАНІ МЕХАНО-ХІМІЧНІ УРАЖЕННЯ ЩЕЛЕПНО-ЛИЦЕВОЇ ДІЛЯНКИ

При застосуванні хімічної зброї можуть виникнути такі варіанти комбінованих хімічно-механічних уражень (КХУ):

- ураження, при яких рана заражена ОР (у цьому випадку ОР всмоктується в кров значно швидше, ніж при їх попаданні на неушкоджену шкіру);
- ураження, при яких ОР попали на шкіру, одяг, але не проникли в рану;
- ураження, при яких крім рани та опікової поверхні, заражені шкірні покриви, органи дихання, органи травлення, очі та інш.

ОР можуть потрапляти на поверхню ран і опіків у вигляді крапель, аерозолей і газоподібних речовин.

Рани щелепно-лицевої ділянки можуть бути уражені ОР:

1. що мають місцеву дію;
2. що здійснюють загальну резорбтивну дію.

Місцева дія ОР: виразний запально-некротичний процес, сповільнення процесів очищення рани та репаративних процесів, розвиток інфекційних ускладнень.

Прояви загальної резорбтивної дії ОР обумовлені скорішим всмоктуванням ОР через рану та зниженням мінімальної смертельної дози ОР.

При КХУ змінюється не лише перебіг раневого процесу, але й загальний стан потерпілого (реактивність та регенеративні і компенсаторні можливості організму). Перебіг КХУ супроводжується синдромом взаємного обтяження. Так, ураження ОР погіршує перебіг поранення, опіку, закритої травми, а ті, в свою чергу, ускладнюють перебіг отруєння організму хімічними речовинами.

У разі зараження ран (опіків) фосфор-органічними речовинами (ФОР) місцева реакція організму не виникає, але дуже швидко розвиваються і наростають симптоми загальнотоксичної дії. Характерною ознакою зараження ран ФОР є фібрилярне посіпування м'язових волокон у рані та навколо неї, а також посиленне потовиділення із шкірного покриву, що її оточує. Фібрилярне посіпування м'язів може переходити в загальні, клоніко-тонічні судоми. Швидко розвиваються бронхоспазм, міоз та інші симптоми загальнорезорбтивної дії ОР. ФОР дуже швидко всмоктується через рану. Вже через 30-40 секунд після зараження у вмісті рани визначаються лише сліди ФОР, а сама рана не містить отруйних речовин. При опіках III-IV ступенів тяжкості всмоктування ФОР може значно сповільнюватись до 40-60 хв.

Ознаки зараження ФОР:

Місцеві – запах часнику з рани або від пораненого, шкіра в зоні дії ФОР обпечена, наявність сухого струпу та димлення рани, може бути горіння пов'язки або одягу, з рани рясний серозно-гнійний екссудат.

Загальні – розвиваються через 2-3 доби, спостерігається жовтуха, кровотеча у ШКТ та сечовидних шляхах, крововиливи у шкіру та слизові оболонки, розвиток печінкової недостатності та коми.

Перебіг раневого процесу, обтяженого дією шкірно-резорбтивних речовин, характеризується розвитком глибоких дегенеративно-некротичних явищ. Уражені тканини набувають вигляду вареного м'яса, порушується скоротливість м'язів, вони легко рвуться. Можуть утворюватися міжм'язеві флегмони, гнійні метастази. При ураженні кісток спостерігається розвиток некротичного оститу з виникненням довготривалого остеомієлітичного процесу і секвестрів, що пізно виділяються з рани.

Потрапляння на стінку кровоносної судини іприту призводить до її некрозу і тромбозу. Можуть спостерігатись гнійне розплавлення тромбу і кровотеча.

Рани, що заражені іпритом, мають такі клінічні ознаки:

Місцеві – запах горілої гуми або гірчиці, на поверхні ран інколи утворюються темно-бурі масні плями, які мають запах гірчиці, паленої гуми, поверхня рани швидко набуває буро-коричневого забарвлення, швидко розвивається набряк країв рани, через 3-4 години після зараження спостерігається почервоніння і набрякання країв рани, через 18-24 години на шкірі утворюються пухирці, наповнені серозною рідиною та покриті некротичною плівкою, прогресування некрозу та розвиток інфекції у рані, сповільнюється очищення та загоєння рани.

При потраплянні у рану великої кількості іприту з'являються ознаки загальної резорбтивної дії – відзначаються головний біль, апатія, зниження артеріального тиску, підвищення температури тіла до 39-40°C, нудота та блювання, ентероколіт, судоми, коматозний стан, в сечі визначається білок, еритроцити, гіалінові та зернисті циліндри.

Рани гояться дуже повільно. На їх місці утворюються великі шрами.

При зараженні ран (опіків) люїзитом місцеве відразу виникає пекучий біль, не адекватний травмі. Із рани поширюється характерний запах – квітів герані. В перші хвилини прилеглі до рани тканини набувають сірого забарвлення, потім – жовто-бурого. Швидко розвивається запалення у рані, підвищується її кровоточивість. Через 15-20 хвилин після ураження навколо рани з'являються гіперемія, набряк шкіри, утворюються пухирці. Через 6-8 годин виникають петехіальні крововиливи у шкіру. До 24 годин пухирці поступово зливають у великі пухири. При великому пошкодженні країв рани набувають блідо-жовтого кольору. Через 2-3 доби розвивається суха некротична плівка та розвивається інфекція. Значно швидше, ніж при зараженні ран іпритом розвиваються явища загальної інтоксикації – слабкість, задуха, набряк легенів, колапс. Рана загоюється з утворенням грубих спаяних з тканинами болочих, часто вкритих виразками, рубців.

Для діагностики КХУ необхідно використовувати дані про місце та час поранення і результати хімічної розвідки; однотипні скарги і симптоми в уражених, доставлених з однієї ділянки позиції; характерний запах ОР; зміну зовнішнього вигляду тканин у рані; ураження шкіряних покривів навколо рани (опіку) у вигляді бульозного дерматиту; значне зниження активності холінестерази крові при ураженні ФОР; методи хімічної індикації ОР у рані (опіку), особливо в перші години після опіку чи ураження.

Відомо, про практичну значимість по виявленню отруйних речовин у рані має рентгенологічне дослідження, котре базується на контрастності деяких ОР (люїзит, фосфор).

НАДАННЯ МЕДИЧНОЇ ДОПОМОГИ ПРИ КОМБІНОВАНИХ МЕХАНО-ХІМІЧНИХ УРАЖЕННЯХ ЩЕЛЕПНО-ЛИЦЕВОЇ ДІЛЯНКИ НА ПОЛІ БОЮ І ЕТАПАХ МЕДИЧНОЇ ЕВАКУАЦІЇ

Своєчасне надання першої медичної допомоги в умовах застосування противником ОР має винятково важливе значення. Перша медична допомога включає наступний комплекс заходів:

- надівання шолому для поранених в голову (тільки після обробки шкіри обличчя дегазуючим розчином);
- застосування антидотів специфічної дії;
- проведення часткової санітарної обробки ділянок шкіри і одягу з слідами ОР;
- введення знеболюючих засобів з шприц-тюбика;
- накладання захисної пов'язки на рану чи опікову поверхню;
- винос (вивіз) потерпілого з вогнищ ураження.

Долікарська медична допомога на МПБ включає наступні заходи:

- повторне введення антидотів;
- підбинтування дуже промокклих пов'язок, іммобілізація відламків кісток лицевого скелету;
- введення знеболюючих засобів;
- дача таблетованих антибіотиків (при зняттю протигазі).

Перша лікарська допомога (на МПП) зводиться до введення антидотів при ураженні ФОР, серцево-судинних і протисудомних засобів. Здійснюється інгаляція кисню і заповнення первинної медичної картки. Крім цього, при ураженні ран (опіків) ОР в перев'язочній МПП проводиться їх дегазація:

- при ураженні ФОР проводиться обробка ураженої поверхні тіла сумішшю 8 % розчину бікарбонату натрію і 5 % розчину перекису водню, котрі беруться в рівних дозах, суміш готується безпосередньо перед використанням;

- при ураженні іпритом шкіра навкруг рани протирається 10 % розчином хлораміну, а саму рану обробляють 5 % водним розчином хлораміну;
- при ураженні люїзитом проводять змазування ран 5 % настоякою йоду, рани промивають розчином Люголя або 5% розчином перекису водню.

При масовому надходженні поранених на МПП обробка забруднених ран проводиться тільки по життєвим показникам.

Кваліфікована допомога (ОМедБ, ОМЗ). Основним заходом при ураженні ран стійкими ОР шкірно-резорбтивної дії (іприт, люїзит) є хірургічна обробка їх, яка проводиться в якомога ранні строки. Первинна хірургічна обробка ран здійснюється тільки після медикаментозного купірування дії ОР – введення антидотів та проведення дегазації.

Особливості проведення ПХО ран при забрудненні ОР:

- обов'язкове видалення чужорідних тіл та кісткових відламків;
- ретельний гемостаз;
- в ході втручання періодична обробка її дегазантами;
- тампонування рани марлевими серветками, що зволожені розчинами дегазатів;
- проводиться широке обтинання країв рани на повну її глибину, що бажано проводити в перші 3-6 годин після ураження;
- накладання первинних відкладених швів або вторинних ранніх швів.

Попадання в рану ОР загальнотоксичної дії типу ФОР дуже ризиковане для життя хворого внаслідок швидкого їх всмоктування. З цієї причини первинна хірургічна обробка повинна проводитись тільки після зняття дії ФОР. Лікування ран, що забруднені ФОР, здійснюється у відповідності з принципами лікування звичайних вогнепальних ран.

Спеціалізована медична допомога надається в щелепно-лицевих відділеннях спеціалізованих шпиталів для лікування поранених в голову, шию та хребет, в шпиталях для лікування легкопоранених, а також в стоматологічних відділеннях других шпиталів.

Хірургічна обробка ран, забруднених (отруєних) іпритом чи люїзитом, повинна проводитись в найбільш ранні строки.

Для проведення хірургічної обробки таких ран виділяються окремі столи, хірургічний інструментарій, дегазуючі розчини, персонал працює в гумових рукавичках, фартухах, наруківниках. Рукавички під час операції періодично обробляють 5-10 % спиртовим розчином хлораміну.

З метою запобігання занесення ОР вглиб рани під час операції проводять часту зміну інструментарію з послідуною його дегазацією.

Видалені патологічно змінені тканини, заражений перев'язочний матеріал під час проведення оперативного втручання викидають в закриті банки з дегазаторами, а потім знищують.

Хірургічна обробка ран, заражених ОР, може проводитись під місцевою або загальною анестезією з врахуванням загального стану потерпілого.

Основним елементом хірургічної обробки є обтинання та вилучення роздроблених, нежиттєздатних заражених тканин, а також видалення помітних крапель ОР.

Якщо маються пошкодження кісток – видаляються всі кісткові відламки і відламки, зв'язані з окістям і навколо розміщеними м'якими тканинами. Кінці кісток відпилюються в межах здорових тканин. Кровоносні судини перев'язуються за межами дії ОР, на рану накладають первинні шви.

6. МАТЕРІАЛИ ДЛЯ САМОКОНТРОЛЮ:

А. Завдання для самоконтролю (таблиці, схеми, малюнки, графіки):

1. Первинна медична картка.
2. Схеми надання першої медичної допомоги
3. Схеми лікування потерпілих на етапах медичної евакуації.

Б. Задачі для самоконтролю:

1. На етапі спеціалізованої допомоги поступив поранений з комбінованим пошкодженням м'яких тканин обличчя, лицевого скелету та з отриманою великою дозою опромінення. З метою профілактики ускладнень, прояву синдрому взаємного обтяження вкажіть, в які допустимо сприятливі терміни необхідно провести первинне хірургічне лікування даного хворого?

- А. В перші 3 години від моменту травми
- В. В перші 48 годин від моменту травми
- С. В перші 6 годин після травми

D. В перші 12 годин від моменту травми

E. Після 72 годин

(Відповідь: А.)

2. На сортувальному майданчику лікарем стоматологом оглянутий поранений. В щічній та піднижньощелеповій ділянках рана м'яких тканин розміром 10x8см. Від рани виділяється специфічний запах часнику. Оточуючі рану ділянки з признаками опіку. Пошкоджені тканини покриті струпом сіруватого кольору (ніби димлять). Внаслідок дії яких хімічних речовин потерпілий отримав травму?

A. Ціаніди.

B. Фосфорні ОР.

C. Оксид вуглец., сірководень.

D. Ртуть.

E. Синильна кислота.

(Відповідь: E.)

3. В сортувально-евакуаційному відділенні МПП потерпілому з комбінованими ураженням щелепно-лицевої ділянки видана первинна медична картка. В картці збережена синя смуга. Що це означає?

A. Свідчить про наявність психічного захворювання, внаслідок якого потерпілий повинен бути ізольований.

B. Сигналізує про необхідність надання термінової (позачергової) допомоги.

C. Позначає ураження отруйними речовинами, котре потребує санітарної обробки.

D. Свідчить про наявність інфекційного чи психічного захворювання, внаслідок якого потерпілий повинен бути ізольований.

E. Вказує на радіаційне ураження пораненого та необхідність проведення спеціальних заходів.

(Відповідь: E.)

В. Матеріали для тестового контролю. Тестові завдання з одиничною правильною відповіддю ($\alpha = 2$):

1. Які параметри впливають на біологічний ефект радіоактивного випромінювання?

A. Вид випромінювання та величина дози.

B. Вид випромінювання та стан реактивності організму.

C. Атмосферні умови та величина дози.

D. Потужність дози та площа подразнення.

E. Величина дози та потужність дози.

(Правильна відповідь: E)

2. Комбіноване ураження – це:

A. Променева або опікова хвороба.

B. Комбінація різних клінічних проявів пошкодження.

C. Рецидивуюче ураження з різною інтенсивністю проявів.

D. Ураження однієї анатомічної ділянки, органу або всього організму різними вражаючими агентами.

E. Ураження декількох сусідніх анатомічних ділянок чи органів одним вражаючим агентом.

(Правильна відповідь: D)

3. Періоди променевої хвороби:

A. Період шоку, період гострої токсемії, період септікотоксемії, період реконвалесценції.

B. Латентний період, період розпалу, період реконвалесценції.

C. Гострий період, підгострий період, хронічний період, період загострення.

D. Прихований період, період розпалу, період хронічний, період реконвалесценції.

E. Період первинних реакцій, латентний період, період розпалу, період реконвалесценції.

(Правильна відповідь: E)

Г. Навчальні задачі 3-го рівня (нетипові задачі):

1. В ОМедБ доставлений солдат з вогнища ядерного ураження з поєднаним переломом верхньої щелепи та опіком обличчя III-IV ступеню. Доза загального опромінення складає 11 Гр. Поранений в важкому стані. Яка лікувальна тактика?

(Відповідь: Пораненого залишають в ізоляторі ОМедБ в групі поранених з агональним станом).

2. У ОМедБ (ОМО) доставлений поранений через дві години після травми з осередку напалмового ураження. Пов'язки на обличчі, шиї, кистях рук. Свідомість сплутана. Голос сиплий, тихий. Подих частий, гучний. На які першочергові заходи потребує постраждалий?

(Відповідь: У протишокових заходах).

3. До МПП доставлений потерпілий без свідомості із розповіді супроводжуючих вдалося з'ясувати, що потерпілого вони знайшли добу тому, в той час він страждав на безперервну блювоту. Що можна запідозрити у потерпілого? (Відповідь: Променеву хворобу).

7. ЛІТЕРАТУРА:

1. Хірургічна стоматологія та щелепно-лицева хірургія: підручник; У 2т. – Т.2/В.О.Маланчук, І.П.Логвіненко, Т.О.Маланчук, О.Л.Ціленко – К.: ЛОГОС, 2011. – С. 160-180.
2. Рузин Г.П. Краткий курс лекций по хирургической стоматологии и челюстно-лицевой хирургии / Геннадий Петрович Рузин – Киев: «Книга плюс», 2006 – С. 128.
3. Організація медичного забезпечення військ: Підруч. Для студ. вищ. Мед. закл. Освіти України III-IV рівнів акредитації / за редакцією професора Паська В.В. – К.: «МП Леся», 2005. – С. 140-148.
4. Стоматологія надзвичайних ситуацій з курсом військової стоматології: [підруч. Для студентів ВМНЗ III-IV рівнів акредитації] / Г.П.Рузін, В.П.Голік, О.В.Рибалов, С.Г.Демяник. – Харків: Торнадо, 2006. – С. 153-161.

Міністерство охорони здоров'я України
Вищий державний навчальний заклад України
«Українська медична стоматологічна академія»

«Затверджено»
на засіданні кафедри
хірургічної стоматології
та щелепно-лицевої хірургії
з пластичною та реконструктивною
хірургією голови та шиї

Завідувач кафедри

д. мед. н. Аветіков Д.С.



МЕТОДИЧНІ РЕКОМЕНДАЦІЇ
ДЛЯ САМОСТІЙНОЇ РОБОТИ СТУДЕНТІВ
ПІД ЧАС ПІДГОТОВКИ ДО ПРАКТИЧНОГО
(СЕМІНАРСЬКОГО) ЗАНЯТТЯ

Навчальна дисципліна	Хірургічна стоматологія
Модуль №	4
Змістовний модуль №	4
Тема заняття	Термічні ушкодження та відмороження обличчя в мирний час, в екстремальних умовах. Їх наслідки, лікування, профілактика ускладнень, можливості пластичної хірургії. Опікова хвороба при ушкодженнях обличчя: клініка, діагностика, лікування.
Курс	IV
Факультет	Стоматологічний

Полтава – 2012

1. АКТУАЛЬНІСТЬ ТЕМИ.

Знання клінічної картини, особливостей діагностики опіків та відморожень щелепно-лицевої ділянки дозволить лікарю-стоматологу надати медичну допомогу щелепно-лицевим пораненим в повному обсязі на етапах медичної евакуації.

2. КОНКРЕТНІ ЦІЛІ:

- 2.1. Аналізувати етіологію опіків та відморожень ЩЛД.
- 2.2. Пояснювати механізм виникнення опіків та відморожень.
- 2.3. Запропонувати вирішення питань етіології опікової хвороби.
- 2.4. Класифікувати опіки та відмороження.
- 2.5. Трактувати дані додаткових методів обстеження.
- 2.6. Малювати схеми, графіки глибини опіків залежно від ступеня.
- 2.7. Проаналізувати можливі ускладнення опіків та відморожень ЩЛД.
- 2.8. Скласти план надання першої допомоги при термічних ушкодженнях та їх лікування на етапах медичної евакуації.

3. БАЗОВІ ЗНАННЯ, ВМІННЯ, НАВИЧКИ, НЕОБХІДНІ ДЛЯ ВИВЧЕННЯ ТЕМИ (міждисциплінарна інтеграція)

Назви попередніх дисциплін	Отримані навички
1. Топографічна анатомія.	Застосувати знання топографо-анатомічних особливостей щелепно-лицевої ділянки. Визначити локалізацію пошкодження та можливі ускладнення.
2. Гістологія.	Знати гістологічну будову тканин щелепно-лицевої ділянки. Визначити локалізацію термічного ураження в шарах шкіри.
3. Пропедевтика внутрішніх хвороб.	Володіти схемою курації хворого. Провести курацію хворого з термічними ураженнями обличчя.
4. Загальна хірургія та військово-польова хірургія.	Визначення поняття “опік” та “відмороження”, клінічні ознаки цих пошкоджень та методи їх діагностики. Обсяг та порядок надання медичної допомоги пораненим з опіками та відмороженнями щелепно-лицевої ділянки. Визначити характер поранення, оглянути та обстежити пораненого, визначити чергу та порядок надання медичної допомоги, порядок та чергу евакуації пораненого.
5. Спеціальна військова підготовка.	Знати принципи організації надання медичної допомоги пораненим на етапах медичної евакуації. Оформлювати первинну медичну картку пораненого та хворого.
6. Медицина катастроф.	Знати організацію надання медичної допомоги щелепно-лицевим пораненим в структурі цивільної оборони. Організувати надання першої медичної, долікарської та першої лікарської допомоги пораненим на етапах медичної евакуації

4. ЗАВДАННЯ ДЛЯ САМОСТІЙНОЇ РОБОТИ ПІД ЧАС ПІДГОТОВКИ ДО ЗАНЯТТЯ

4.1. Перелік основних термінів, параметрів, характеристик, які повинен засвоїти студент при підготовці до заняття:

Термін	Визначення
1. Опік.	Термічна травма.
2. Відмороження.	Холодова травма.
3. Опікова хвороба.	Патологічний процес внаслідок термічної травми.

4.2. Теоретичні питання до заняття:

1. Етіологія опіків.
2. Етіологія відморожень.
3. Патологічні зміни у тканинах при опіках та відмороженнях .
4. Класифікації опіків.
5. Клінічні особливості термічних опіків щелепно-лицевої ділянки.
6. Клінічні особливості хімічних опіків щелепно-лицевої ділянки.
7. Методи визначення глибини опіків.
8. Методи визначення площі опіків.

9. Особливості надання медичної допомоги щелепно-лицевим пораненим з термічними опіками.
10. Особливості надання медичної допомоги щелепно-лицевим пораненим з хімічними опіками.
11. Патогенез симптому взаємного обтяження при опіках та відмороженнях щелепно-лищевої ділянки.
12. Особливості ПХО опікової рани щелепно-лицевої ділянки.

4.3. Практичні роботи (завдання), які виконуються на занятті:

1. Практичний тренінг з надання першої допомоги потерпілим з опіками обличчя.
2. Практичний тренінг зі складання плану обстеження та лікування потерпілих з опіками та відмороженнями на етапах медичної евакуації.

5.ЗМІСТ ТЕМИ:

Вплив високої температури, хімічних речовин та променевої енергії призводить до патологічних змін в тканинах – до опіків. В мирний час опіки зустрічаються в результаті порушень правил техніки безпеки на підприємстві або в побуті. Опіки обличчя та голови складають від 12,4 % до 24,5 % (за даними В.Д. Братуся, О.В. Шумова). В роки Великої Вітчизняної війни термічні опікові ураження частіше всього спостерігались у льотчиків, танкістів, при вибухах горючих матеріалів на складах. За даними Г.М. Іващенко, термічні опіки у льотчиків та танкістів складали біля 35 % всіх пошкоджень щелепно-лицевої ділянки. За статистичними даними військово-медичного управління Корейської народної армії опіки напалмом складали 1-1,5 % всіх видів бойових пошкоджень.

Опіки, в залежності від походження, розподіляють на 4 групи: термічні; хімічні; електричні; променеві.

За характером пошкодження шкіри та глибше розташованих тканин розглядають чотири ступені опіків:

I ступінь	– характеризується інтенсивним почервонінням шкіри та незначним набряком;
II ступінь	– відрізняється створенням на шкірі пухирів різного розміру з прозорою серозною рідиною;
III ступінь	– III А ступінь: частина дерми з епітеліальними утвореннями – потовими, сальними залозами та волосяними фолікулами, не пошкоджена; – III Б ступінь: тотальний некроз шкіри.
IV ступінь	– некроз всіх тканин (обуглювання тканин)

За клінічною картиною та тяжкістю пошкодження опіки розподіляють на: легкі та важкі.

До важких опіків відносять опіки III Б та IV ступеню, що залишають спотворюючі рубці на обличчі та шиї, глибокі дефекти та деформації брів, повік, вушних раковин, носа, губ, підборіддя та других частин обличчя.

Характеристика термічних опіків

Післяопікові зміни тканин обличчя, як правило, ведуть до серйозних порушень зору, функції нижньої щелепи та інші функціональні і косметичні дефекти. Більш за все пошкоджуються виступаючі частини обличчя – ніс, вушні раковини, губи, брови, вилицева частина, підборіддя. Термічні опіки всіх ступенів викликають у хворого почуття нестерпного пеку та різкого болю, яке посилюється при дотику до пошкодженої поверхні.

Після опіків обличчя I ступеню шкіра мало змінюється, інколи залишається пігментація. Опіки обличчя II ступеню з асептичною течією завершуються в кінці другого тижня лікування епітелізацією шкіри, яка дуже чутлива при доторканні і легко травмується. У випадках інфікування пухирів або травмованої поверхні при опіках обличчя II ступеню на місці грануляцій завжди залишаються гіпертрофічні рубці. Опіки III А та III Б ступенів супроводжуються інфекцією. Процес загоювання супроводжується утворенням післяопікових рубців, які часто перетворюються на келоїдні. На них, як правило, утворюються виразки, тріщини. При ураженні повік можливі ускладнення у вигляді кон'юнктивітів. При опікових травмах обличчя одночасно з пошкодженнями других частин тіла, які супроводжуються змінами в організмі, необхідні спостереження відповідних спеціалістів.

Розміри поверхні опіку визначають у відсотках по відношенню до всієї поверхні тіла за допомогою "правила дев'ятки" та "правила долоні". "Правило дев'ятки" доцільно використовувати при значних пошкодженнях поверхні тіла. Розрахунок для визначення слідує: поверхня голови та шиї – 9 %, нижні кінцівки – по 18 %, верхні кінцівки – по 9 %, передня

поверхня тулуба – 18 %, задня поверхня тулуба – 18 %, проміжність та статеві органи – 1 % від загальної площі тіла. Більш точні результати одержують при використанні методики Постнікова. Площу опіку виміряють прикладаючи до поверхні опіку стерильну прозору плівку, на якій обводять контури пошкодженої поверхні. Потім плівку кладуть на міліметровий папір і підраховують площу опіку в квадратних сантиметрах. Процентне співвідношення визначають, враховуючи загальну площу тіла, яка дорівнює 16000 см².

В характеристиці опіку (запис у медичних документах) вказують площу і ступінь пошкодження у вигляді відношення: в чисельнику приводять процент пошкодженої поверхні, в знаменнику – ступінь опіку.

Площу опікового пошкодження можна виміряти долонею – площа долоні дорівнює 1 % поверхні тіла.

Тяжкість опіків визначають за допомогою індексів, наприклад, індексу Франка: 1% площі поверхневого опіку дорівнює 1 ОД, 1% площі глибокого опіку – 3 ОД, ураження дихальних шляхів складає 30-45 ОД. Значення індексу Франка до 30 ОД відповідає легкому ступеню опіку, 31-60 ОД – середньому ступеню, 61-90 ОД – тяжкому ступеню, більш 90 ОД – вкрай тяжкому ступеню.

При поверхневих опіках до 10-12 % поверхні тіла людини або при глибоких опіках 5-6 % поверхні тіла у дорослих опіки перебігають як місцеві пошкодження, в дітей та осіб похилого віку – 7-8 % та 3-4 % відповідно. При більш тяжких та розповсюджених пошкодженнях виявляються порушення органів та систем організму людини – розвивається опікова хвороба. В клініці опікової хвороби виділяють 4 періоди:

- I. Опіковий шок;
- II. Гостра опікова токсемія;
- III. Септикотоксемія;
- IV. Період реконвалесценції.

I період – опіковий шок – патологічний стан, виникаючий у відповідь на термічну (хімічну, електричну, променевою) травму, в основі якої існує нервово-больовий фактор. При опіковому шоці виділяють дві фази: еректильну (короткочасну) і торпідну (довготривалу). В першій фазі збудження ЦНС досягає дуже високого рівня. Хворі плаксиві, скаржаться на біль в зоні опіку, визначається тахікардія – пульс до 100 за хв., артеріальний тиск в межах норми.

В торпідній фазі потерпілий заторможений, не реагує на навколишні обставини, апатичний, шкірні покрови бліді, риси обличчя загострені, слизові оболонки синюшні, визначається тахікардія, артеріальний тиск знижений.

II період – гостра опікова токсемія, розпочинається через декілька годин після опікового шоку. Пульс частий, слабкого наповнення, артеріальний тиск знижений. Температура шкіри знижена, визначається загальмованість хворого, в'ялість, інколи коматозний стан. Спостерігається ціаноз слизових оболонок та периферійних шкірних покривів (ніс, вуха, губів, щік). Констатується згущення крові.

III період – септикотоксемія, характеризується всіма ознаками сепсису: різкі температурні коливання, кахексія, порушення нервового статусу, загальмованість, зниження рівня гемоглобіну, токсичні речовини у крові та сечі, сповільнена епітелізація опікової поверхні, пролежні, пневмонія. Хворі помирають від виснаження та інфекційних ускладнень. У хворих з важкими опіками (ШБ-IV ступені) може спостерігатись повна ареактивність стану.

IV період – реконвалесценції, при сприятливому перебігу відзначається активною епітелізацією грануляційної тканини, що заповнює раневу поверхню після відторгнення некротизованих ділянок. При значних опіках можливі виразки, які набувають хронічного перебігу.

Характеристика хімічних опіків

Хімічні опіки викликаються дією неорганічних кислот (сірчана, соляна, азотна), луг (негашене вапно, їдкий калій і натрій), солями важких металів (нітрат срібла) на відкриті ділянки тіла або слизової оболонки порожнини рота, ротоглотки, стравоходу. Глибина опіку залежить від концентрації та температури речовини, тривалості впливу. Механізм опіку кислотою заключається у тому, що кислоти змінюють біологічні рідини – колоїди клітин, відбувається дегідратація і коагуляція тканин, розвивається сухий некроз. Механізм опіку лугами заключається у тому, що луги утворюють із тканинами лужні альбумінати, омилують жири, розвивається вологий некроз.

Хімічні опіки класифікують також по чотирьох ступеневій класифікації. При хімічних опіках не утворюються пухирі. Опікова хвороба розвивається рідко, але відбувається усмоктування в кров хімічних речовин і інтоксикація організму ними та їх метаболітами. Особливості хімічних опіків: опіки обмежені по площі, із чіткими межами, наявні сліди розтікання (подтеки) хімічної речовини, на слизовій оболонці різка гіперемія, потім формуються ділянки некрозу, просочені ексудатом і покриті щільною плівкою фібрину, під плівкою гоїться рана, відторгнення плівки повільне.

НАДАННЯ МЕДИЧНОЇ ДОПОМОГИ ТА ЛІКУВАННЯ ОПІКІВ ОБЛИЧЧЯ НА ЕТАПАХ МЕДИЧНОЇ ЕВАКУАЦІЇ

Перша медична допомога пораненим з опіками на полі бою складається з самопомоги, взаємодопомоги, допомоги санітарів та санінструкторів. Перша чергова задача при наданні допомоги пораненим – припинення дії вражаючого фактору. Для цього необхідно швидко скинути палаючий одяг (шинель, плащ-палатку, бушлат та ін.). Якщо не встигли скинути одяг, то палаючу ділянку покривають щільною тканиною, а іноді використовують сиру землю, пісок та глину. Бігти при палаючому одязі не можна. Обливання водою тільки збільшує площу пошкодження. Погасити палаючий одяг можливо, якщо занурити потерпілого у воду (ставок, басейн та інш.).

Найважливіший елемент першої допомоги – усунення болю, що є протишоковим заходом. Вводять наркотичні анагетичні із аптечки індивідуальній. Це має бути зроблено перед всілякими маніпуляціями на поверхні опіку. Потерпілий сам чи за допомогою товариша вводить собі вміст шприца-тюбика. Потерпілим з тяжкими опіками це повинен зробити санітар чи санінструктор.

Щоб захистити опалені поверхні від забруднення і додаткового пошкодження, слід накласти асептичну пов'язку (застосовують індивідуальний перев'язувальний пакет), при цьому одяг з опаленої ділянки не знімають, а розрізають над ділянкою пошкодження. Перед накладанням пов'язки не слід звільняти опалену поверхню від залишків одягу, намагатись видалити чи проколоти пухирі. Однак залишки запальної суміші, що не встигли згоріти, мають бути обережно видалені, в зв'язку з можливістю їх повторного займання.

Значній кількості поранених з опіками обличчя та тимчасовим осліпленням через набряк повік чи дію світлового випромінювання ядерного вибуху потрібно супроводження з поля бою.

На МПБ продовжується боротьба з кровотечею та шоком, вводяться знеболюючі препарати, антибіотики, і пораненого готують до евакуації на МПП.

При одночасному надходженні великої кількості поранених з опіками обличчя особливо важливим є медичне сортування. Насамперед виділяють поранених, які потребують невідкладної медичної допомоги (лікарської). До цієї групи відносяться потерпілі з багатофакторними враженнями та різко вираженими ознаками порушення дихання, з отруєнням токсичними продуктами горіння і проявами судинного колапсу, а також опалені в шоківому стані. Невідкладним заходом є заміна пов'язки у потерпілих, у яких поверхня опіку і пов'язка забруднені радіоактивними речовинами вище допустимої дози. Відносно потерпілих з легким опіковим шоком обмежуються комплексом таких заходів: вводять внутрішньом'язево або в вену анагетичні (1 мл 2 % розчину пантопону або 1 мл 2 % розчину промедолу) в поєднанні з антигістамінними препаратами (1 мл 2 % розчину діпрозину чи піпольфену), призначають відповідно показанням серцеві та дихальні анагетичні (1мл 10 % розчину кофеїну підшкірно, 1-2 мл кордіаміну підшкірно, 1 мл 0,06 % розчину корглікону в 20 мл 40 % глюкози у вену), спазмолітичні (10 мл 2,4 % розчину еуфіліну у вену або 1 мл 12 % розчину у м'язи), дають випити: соляно-лужний розчин, білковий морс (розведений водою білковий гідролізат з добавкою 10 % розчину глюкози, аскорбінової чи лимонної кислоти), гарячий чай чи каву. Всі ці заходи проводять в сортувально-евакуаційному відділенні.

Потерпілих з опіками, які потребують невідкладної допомоги направляють у перев'язочну, де вони отримують необхідний комплекс лікувальних заходів. Всім опаленим вводять правцевий анатоксин. На МПП також проводять заходи, що сприяють безпеці подальшої евакуації.

Повний обсяг кваліфікованої медичної допомоги в ОМедБ чи ОМЗ передбачає: медичне сортування та здійснення заходів, що забезпечують можливість найскорішої евакуації легко обпечених та потерпілих з опіками середнього ступеню; комплексну протишокову терапію у обпечених, які поступили у стані опікового шоку і невідкладну реанімаційну допомогу

потерпілим із враженням дихальних шляхів, отруєнням продуктами горіння вогневих сумішей, загальним перегріванням; лікування до видужання легко обпечених, підлягаючих затримці у команді видужуючих чи повернення їх в частини.

Усі потерпіли з опіками обличчя, які поступили із районів ядерного вибуху, підлягають дозиметричному контролю.

В ОМедБ проводять комплексну протишокову терапію у повному обсязі до остаточного виведення потерпілого із стану опікового шоку. В протишовковій палаті головні лікувально-діагностичні заходи здійснюються в такій послідовності: оцінюють загальний стан потерпілого (притомність, пульс, дихання, АТ, ректально-шкірний градієнт температури), уточнюють, по можливості, площу, глибину та локалізацію опіку; вводять знеболюючі, седативні та серцеві засоби; здійснюють внутрішнє вливання рідин і медичних засобів, застосовуючи венепункцію, венесекцію чи катетеризацію центральних вен, беруть кров для лабораторних досліджень; вводять постійний катетер в сечовий міхур для спостереження за динамікою діурезу на протязі всього періоду шоку; накладають пов'язки (при їх відсутності) на обпалену поверхню. При циркулярних опіках кінцівок, що призводять до грубого порушення та розладу місцевого кровообігу або кровообігу тулубу, що в свою чергу порушує дихання, попередньо проводять декомпресивну некротомію; наносять повздовжні розрізи через всю товщину некротизованих тканин від проксимального чи дистального краю струпа для послаблення натягу тканин.

Температура повітря в палатах на рівні носилок повинна підтримуватись $+23\text{--}+25^{\circ}\text{C}$. При відсутності блювання дають теплий чай, соляно-лужний розчин, білковий морс. Напувати обпаленого слід невеликими порціями (50-100 мл).

Для попередження та лікування гострої ниркової недостатності призначають осмотичні діуретики (манітол, сечовина, тіосульфат натрію), еуфілін (5-10 мл 2,4 %), фуросемід (2 мл 1 % розчину внутрішньовенне та внутрішньом'язево). Корекцію метаболічного ацидозу досягають введенням 150-200 мл 3-5 % розчину гідрокарбонату натрію.

Психомоторне збудження у потерпілих з тяжкими опіками знімають ін'єкцію оксибутирату натрію (10-20 мл 20 % розчину внутрішньовенне, дроперідолу (10-20 мл 0,25 % розчину внутрішньовенне). При гіпертермії вводять 1 мл 50 % розчину анальгіну внутрішньом'язево чи 5 мл реопіріну і одночасно 5000 ОД гепарину, внутрішньовенне струйно переливають 700-800 мл ізотонічного розчину натрію хлориду чи плазми крові.

Туалет обпаленої поверхні на етапі кваліфікованої допомоги не проводять, за винятком випадків забруднення опікових ран радіоактивними речовинами, а також при необхідності заміни пов'язок у легко обпечених, залишених для лікування на даному етапі (в команді видужуючих). Особливо недопустимі які б то не були маніпуляції (за виключенням некротомії) на обпеченій поверхні у потерпілих, які знаходяться в стані шоку.

На цьому етапі медичної евакуації при опіках верхніх дихальних шляхів здійснюють трахеостомію, а також призначають іригації ротової порожнини лужними та дезінфекційними розчинами, змазують уражені ділянки слизової оболонки розчинами анестетиків. Харчування потерпілих організують з врахуванням змін у порожнині рота та глотки.

Особливу увагу треба приділяти обпеченим крилам носа, вушним раковинам, повікам. Оголені хрящі слід особливо ретельно ізолювати емульсією від навколишнього середовища, так як їх забруднення приведе до перихондриту та загибелі хряща.

Обпеченим, не потребуючим кваліфікованої допомоги по невідкладним показникам і підлягаючим евакуації в спеціалізований шпиталь, в сортувально-евакуаційному відділенні вводять анагетіки, антибіотики та симптоматичні засоби, контролюють стан пов'язок, виправляють їх та дають пити.

Для лікування на місці залишають поранених, які можуть самостійно рухатись і обслуговувати себе з невеликими опіками I-II ступеню (2-3 % поверхні тіла) і строком лікування до 10 днів. Потерпілих з більш поширеними (до 40 % поверхні тіла) поверхневими опіками (I, II, IIIA ступенів) направляють в ВПШЛП, а поранених з середніми та тяжкими опіками (після надання їм необхідної допомоги в повному обсязі) евакуюють в спеціалізовані шпиталі.

Спеціалізовану медичну допомогу надають після ретельного огляду, уточнення характеру та тяжкості ураження. Лікування опіків I і II ступенів здійснюється в шпиталі для легкопоранених або у дерматологів, так як хірургічного лікування вони не потребують. При глибоких опіках на невеликих, функціонально пасивних ділянках обличчя показані ранні

пластичні операції, в зв'язку з чим ця категорія обпечених повинна бути госпіталізована або у шпиталі для обпечених, або в спеціалізовані шпиталі для поранених в голову, шию та хребет, де знаходяться спеціалісти, які володіють прийомом первинної пластики.

У лікувальних установах шпитальних баз проводять першу заміну пов'язок та радикальну первинну хірургічну обробку ран. Для цього попередньо вводять наркотичні анальгетики. На початку спиртом, бензином, 0,25 % розчином аміаку очищають шкіру навколо опіку. Потім з опікової рани вилучають частинки видимого забруднення, відшарований епідерміс, спорожняють та розкривають великі пухирі. Найбільш забруднені ділянки обпеченої поверхні очищають марлевими кульками, змоченими в 3 % розчині перекису водню і обмивають розчином фурациліну чи новокаїну. Далі опікову рану осушують і закривають пов'язкою.

Подальше лікування обпечених поверхонь здійснюється відкритим чи закритим методом. У спеціалізованому військовому польовому хірургічному шпиталі проводяться ранні відновлювальні операції з використанням місцевих тканин методом вільного пересадження тканин, а також використовують метод клаптика на ніжці. Проводиться фізіотерапевтичне, ортопедичне лікування та профілактика ранніх і пізніх ускладнень.

Важливим завданням спеціалізованої допомоги є оперативне лікування потерпілих з обмеженими (до 5-7 % поверхні тіла) глибокими опіками, що можуть повернутися в стрій. Для цього необхідне відновлення шкіряного покриття шляхом аутодермопластики.

Гранулювання ран губів та повік, як правило, викликає виворіт губ, крил носа. Враховуючи те, що пересаджені вільні шкіряні трансплантати будуть скорочуватись, що збільшить виворіт, перед пересадкою потрібно обтинати грануляції до нормальних тканин, мобілізувати краї рани та розсунути їх, що збільшить раневу поверхню – трансплантат повинен значно перевищувати недостаток шкіри. При цьому з метою збереження функцій повік та губів треба прагнути зберегти м'язи. Там, де ці м'язи пошкоджені внаслідок опіку чи при недостатньо кваліфікованій некректомії, відновити їх функцію практично неможливо. Втрата функції м'язів викликає деформацію обличчя, що потребує довготривалого лікування. Ці потерпілі, а також ті, що мають опіки ІІІ-ІV ступенів направляються в шпиталі тилу країни.

6. МАТЕРІАЛИ ДЛЯ САМОКОНТРОЛЮ:

А. Завдання для самоконтролю (таблиці, схеми, малюнки, графіки):

1. Схеми будови шкіри для визначення глибини термічної травми.
2. Фото потерпілих з опіками та відмороженнями обличчя.
3. Схеми обстеження потерпілих з опіками обличчя.

Б. Задачі для самоконтролю:

1. Поранений одержав опік обличчя та шиї під час вибуху напалмової бомби. Непритомний. При огляді в ділянці спинки і крил носа, надбрівних дуг, вушних раковин і губів глибокий некроз тканин. На інших ділянках опікової поверхні епідерміс відшарований і лежить складками. Повіки обох очей розкрити не вдається. Поставте попередній діагноз.

- A. Опік напалмом обличчя та шиї ІІ, ІV ступенів.
- B. Опік напалмом обличчя та шиї І, ІV ступеня.
- C. Опік напалмом обличчя та шиї ІІ, ІІІ, ступенів.
- D. Опік напалмом обличчя та шиї І, ІІІ, ступенів.
- E. Опік напалмом обличчя та шиї ІІІ, ІV ступенів.

(Відповідь: E.)

2. У ОМедБ (ОМО) доставлений поранений через дві години після травми з осередку напалмового ураження. Пов'язки на обличчі, шиї, пензлях рук. Свідомість заплутана. Голос сиплий, тихий. Подих частий, гучний. На які першочергові заходи потребує постраждалий?

- A. У зміні пов'язок.
- B. У протишоккових заходах.
- C. У первинній хірургічній обробці ран.
- D. У санітарній обробці.
- E. У накладенні трахеостоми.

(Відповідь: B.)

3. У солдата, обпеченого полум'ям вогню, на фоні гіперемованої та набряклої шкіри обличчя виявлено різної величини пухирі, заповнені прозорою рідиною. Який ступінь опіку шкіри обличчя?

- A. ІІ ступінь.

- В. I ступінь.
 - С. III-A ступінь.
 - Д. III-B ступінь.
 - Е. IV ступінь
- (Відповідь: А-)

В. Матеріали для тестового контролю. Тестові завдання з одиничною правильною відповіддю ($\alpha = 2$):

2.1. Опіки в залежності від походження підрозділяють на:

- А. Променеві та електричні.
- В. Хімічні та термічні.
- С. Променеві та термічні.
- Д. Електричні та хімічні.
- Е. Фізичні та хімічні.

(Правильна відповідь: Е.)

2.2. Наслідки перенесених опіків лица II ступеня з асептичним перебігом:

- А. Спотворюючи рубці, деформація губ, брів, вух, крил носу.
- В. Шкіра мало змінюється, інколи відмічається лущення та пігментація.
- С. Епітелізація шкірних покривів, які вельми чутливі при доторкуванні і легко травмуються.
- Д. Гіпертрофічні рубці
- Е. Келоїдні рубці.

(Правильна відповідь: С.)

2.3. Що не відноситься до періодів опікової хвороби:

- А. Опіковий шок.
- В. Гостра опікова токсемія.
- С. Септикопемія.
- Д. Період реконвалесценції.
- Е. Хронічний опіковий сепсис.

(Правильна відповідь: Е.)

Г. Навчальні задачі 3-го рівня (нетипові задачі):

1. Потерпілий, 45 років, отримав опік обличчя і шиї під час вибуху канистри з бензином. Непритомнів. Скаржиться на печію і відчуття жару у області обпалених ділянок тіла. При огляді у області спинки і крил носа, надбрівних дуг, вušних раковин і губ глибокий некроз тканин. На решті ділянок опікової поверхні міхури наповнені рідиною, місцями епідерміс відшарований і лежить складками. Повіки обох очей набрякли розкрити їх не вдається.

- 1. Поставте попередній діагноз.
- 2. Чим обумовлена нерівномірність опіку?
- 3. Де повинен лікуватися даний хворий?

(Відповідь: 1. Опік обличчя та шиї полум'ям II, III, IV ступенів.

2. Особливістю щелепно-лицевої ділянки.

3. В комбустіологічному центрі.).

2. Потерпілий 24-х років звернувся у клініку з опіком обличчя. Травму отримав в наслідок дії відкритого полум'я. Скаржиться на біль та печію обличчя. При огляді: гіперемія шкіри обличчя, на ділянках підборіддя, носу, брів, лобу, вилиць спостерігаються пухирі з прозорою рідиною. Яка тактика лікаря по відношенню до пухирів під час ПХО? (Відповідь: Пухирі не розкриваються.).

3. Під час потрапляння на слизову оболонку порожнини рота лугу фельдшер промив її слабким розчином бікарбонату натрію. Чи правильною була його тактика? (Відповідь: Ні. Пояснити чому.).

7. ЛІТЕРАТУРА:

- 1. Хірургічна стоматологія та щелепно-лицева хірургія: підручник; У 2т. – Т.2/В.О.Маланчук, І.П.Логвіненко, Т.О.Маланчук, О.Л.Ціленко – К.: ЛОГОС, 2011. – С. 151-159.
- 2. Рузин Г.П. Краткий курс лекцій по хирургической стоматологии и челюстно-лицевой хирургии / Геннадий Петрович Рузин – Киев: «Книга плюс», 2006 – С. 123-128.
- 3. Щелепно-лицева хірургія: підручник / О.О.Тімофєєв. – К.: ВСВ «Медицина», 2011. – С. 449-455.

4. Стоматологія надзвичайних ситуацій з курсом військової стоматології: [підруч. Для студентів ВМНЗ III-IV рівнів акредитації] / Г.П.Рузін, В.П.Голік, О.В.Рибалов, С.Г.Демяник. – Харків: Торнадо, 2006. – С. 147-153.
5. Опікова хвороба (патогенез і лікування). – Полтава, 2009. – 118 с.
6. Неотложная диагностика и лечебная тактика в ургентной хирургии: учебное пособие для студ. мед. ВУЗов и врачей-интернов / под ред. В.Д.Шейко – Полтава, 2007. – С. 83-94.
7. Ускладнення травматичних пошкоджень щелепно-лицевої ділянки: навч.-метод. посіб. для студ. стомат. факульт. вищих мед. навч. закладів IV рівнів акредитації та інтернів-стоматологів / Рибалов О.В., Ахмеров В.Д. – Полтава: ТОВ «Фірма «Техсервіс»», 2011. – С. 95-99.

Міністерство охорони здоров'я України
Вищий державний навчальний заклад України
«Українська медична стоматологічна академія»

«Затверджено»
на засіданні кафедри
хірургічної стоматології
та щелепно-лицевої хірургії
з пластичною та реконструктивною
хірургією голови та шиї

Завідувач кафедри

д. мед. н. Аветіков Д.С.



МЕТОДИЧНІ РЕКОМЕНДАЦІЇ
ДЛЯ САМОСТІЙНОЇ РОБОТИ СТУДЕНТІВ
ПІД ЧАС ПІДГОТОВКИ ДО ПРАКТИЧНОГО
(СЕМІНАРСЬКОГО) ЗАНЯТТЯ

Навчальна дисципліна	Хірургічна стоматологія
Модуль №	4
Змістовний модуль №	4
Тема заняття	Семінар. Регенерація кісткової тканини, види. Загоєння кісткової рани. Методи оптимізації регенерації кісткової тканини. Поєднані, комбіновані та термічні ушкодження тканин щелепно-лицевої ділянки. Досягнення вітчизняних вчених, співробітників кафедри.
Курс	IV
Факультет	Стоматологічний

Полтава – 2012

1. АКТУАЛЬНІСТЬ ТЕМИ.

Підсумкове заняття має за мету підведення підсумків вивчення розділу "Травматологія щелепно-лицевої хірургії", ліквідацію пробілів у знаннях та вміннях студентів перед письмовим перевідним іспитом зі спеціальності, здійснення підсумкового контролю знань як у письмовій формі, так й машинним способом (комп'ютерний контроль).

2. КОНКРЕТНІ ЦІЛІ:

- 1.1. Аналізувати основні клітинні диферони та міжклітинну речовину кісткової тканини.
- 1.2. Пояснити явища фізіологічної, репаративної та патологічної регенерації кісткової тканини.
- 1.3. Запропонувати методи та схеми оптимізації регенерації кісткової тканини.
- 1.4. Класифікувати поєднані, комбіновані та термічні ушкодження тканин щелепно-лицевої ділянки.
- 1.5. Тракувати основні принципи діагностики та лікування ушкоджень тканин щелепно-лицевої ділянки.
- 1.6. Малювати графологічну схему теми.
- 1.7. Проаналізувати результати лабораторних та інструментальних обстежень.
- 1.8. Скласти хронологічну схему досягнень вітчизняних вчених та співробітників кафедри стосовно наукових розробок відповідної теми.

3. БАЗОВИЙ РІВЕНЬ ПІДГОТОВКИ.

Назви попередніх дисциплін	Отримані навички
1. Гістологія.	Диференціювати основні види клітин кісткової тканини.
2. Фізіологія.	Описувати нормальні процеси формування кісткової мозолі.
3. Патологічна анатомія.	Порівняти патологічні типи регенерації та можливі ускладнення процесів на тканинному рівні.
4. Топографічна анатомія.	Визначити анатомічні ділянки пошкодження.
5. Травматологія	Володіти основними методами іммобілізації та направленої регенерації кісткової тканини.
6. Загальна хірургія	Володіти навиками дисмургії.
7. Фармакологія.	Призначити схему медикаментозного стимулювання регенерації кісткової тканини.
8. Рентгенологія.	Визначити необхідний метод обстеження.

4. ЗАВДАННЯ ДЛЯ САМОСТІЙНОЇ РОБОТИ ПІД ЧАС ПІДГОТОВКИ ДО ЗАНЯТТЯ.

4.1. Перелік основних термінів, параметрів, характеристик, які повинен засвоїти студент при підготовці до заняття:

Термин	Определение
1.Регенерація	Відновлення структурних елементів тканин замість загблих
2. Комбустіолоія	Це галузь медицини, що вивчає тяжкі опікові пошкодження та звязані з ними патологічні стани, зокрема опіковий шок, та методи лікування цих станів .

Тести та ситуаційні задачі – див. методичні розробки попередніх занять:

4.2. Практичні роботи (завдання), які виконуються на занятті:

1. Оволодіти навичками обстеження щелепно-лицевого пораненого.
2. Закріпити навички оформлення медичної документації хірурга-стоматолога.
3. Прочитати та встановити попередній діагноз за рентгенограмами.

5. ЗМІСТ ТЕМИ.

Кісткова тканина (textus ossei) – спеціалізований тип сполучної тканини з високою мінералізацією міжклітинної органічної речовини. Кісткова тканина побудована з клітин та міжклітинної речовини.

На момент розвитку кісткової тканини утворюються кістковий диферон: ствольі, напівстволові клітини клітини (преостеобласти), остеобласти (різновид фібробластів), остецити. Іншими структурними елементами вважають остеокласти (різновид макрофагів).

Міжклітинна речовина складається з органічного матриксу (20-25%), мінеральної фази (60-70%) та води (15-20%). Органічний матрикс кісткової тканини становить $\frac{3}{4}$ її об'єму та на 90-95% складається з фібрилярного білка колагену I типу, який синтезують остеобласти.

Зовні кістка вкрита окістям, за винятком суглобових поверхонь епіфізів, що вкриті різними видами гіалінового хряща. В окісті, або періості (periosteum) розрізняють два шари: зовнішній (волоконний) та внутрішній (клітинний). Зовнішній шар утворений, переважно, волокнистою сполучною тканиною. Внутрішній шар містить остеогенні камбіальні клітини. Окістя сполучає кістку з оточуючими тканинами та бере участь в її трофіці, розвитку, росту та регенерації.

Компактна речовина складається з кісткових пластинок, що утворюють гаверсові системи.

Розрізняють три види регенерації: фізіологічна, репаративна та патологічна. Фізіологічна регенерація кісткової тканини відбувається протягом всього життя і характеризується постійним відновленням клітин і міжклітинної органічної речовини.

Репаративна, або відновлювальна, регенерація спостерігається при пошкодженні кісткової тканини та направлена на відновлення цілості та функції кістки.

Багаторічні всебічні дослідження показали, що перебіг репаративної регенерації і формування регенерата має стадійний характер і безпосередньо залежить від загального стану організму та місцевих змін тканиного метаболізму. Виділяють три типи репаративної регенерації кісткової тканини: десмогенний, хондрогенний та ангіогенний.

Перебіг репаративної регенерації залежить від загального стану організму потерпілого та місцевих умов у ділянці перелому.

До загальних факторів відносять: умови довілля, умови харчування (хронічне недоїдання, авітаміноз тощо), загальний стан хворого: наявність гострих чи хронічних захворювань, період реконвалесценції, тяжкість травми або множина травм, наявність поєднаних чи комбінованих травм, віковий та гендерний аспект.

До місцевих факторів, які затримують або порушують процес репаративної регенерації, відносять ступінь ушкодження прилеглих м'яких тканин, судин, нервів, неповне, нестабільне зіставлення відламків, вторинне зміщення їх, необгрунтована часта зміна методів лікування, нестабільний остеосинтез, раннє статичне і динамічне навантаження ангіогенної мозолі.

Про патологічну регенерацію говорять у тих випадках, коли в наслідок тих чи інших причин відбувається спотворення регенеративного процесу, порушення змін фаз проліферації та диференціювання.

Результатом загоєння кісткової рани є кісткова мозоля. Розрізняють наступні види кісткової мозолі: периостальна (зовнішня) мозоля, що формується головним чином за рахунок окістя; ендостальна (внутрішня) мозоля формується в напрямку від ендоста; інтермедіарна мозоля виповнює щілину між компактною речовиною кісткових уламків; параоссальна мозоля формується немов перемичка між фрагментами кістки на місці перелому.

До поєднаних пошкоджень відповідно до термінології прийнятій в загальній травматології, відносять одночасне пошкодження тканин або органів декількох анатомічних областей тіла.

Поєднане пошкодження може бути поодиноким, якщо його нанесено одним раничим агентом, або множинним, якщо раничих агентів було два або більше. У свою чергу множинні пошкодження можуть бути ізольованими, коли пошкодження спостерігаються в одній анатомічній області, нанесені декількома раничими агентами, і поєднаним, коли дві анатомічні області або більш уражені одночасно декількома раничими агентами.

Пошкодження щелепно-лицевої локалізації при поєднаній травмі у більшості потерпілих не є домінуючими, але грають значну роль в перебізі і наслідках травми. Саме при ранах м'яких тканин і переломах кісток лицьового скелета частіше, ніж при пошкодженнях інших локалізацій, виникають умови для порушення зовнішнього дихання і подальшого розвитку легневих ускладнень унаслідок аспірації крові, спинномозкової рідини, відламків кісток, зубів і інших чужорідних тіл. Небезпека розвитку ускладнень такого роду збільшується при поєднанні пошкоджень обличчя з травмами грудної клітини і мозку, що супроводжуються порушенням свідомості, зниженням рефлексів.

Під комбінованими ураженнями розуміють поранення та пошкодження, що виникли в наслідок дії різних травматичних агентів (наприклад опік та вогнепальна травма).

Опіки (combustiones) – ураження шкірних покривів термічними, електричними, променевими факторами. При опіках, головним чином, уражається шкірний покрив, значно рідше – слизові оболонки, підшкірно-жирова клітковина, інші, глибше розміщені анатомічні утвори (фасції, м'язи, сухожилки, суглоби). При обіках тканин голови та шиї рановий процес перебігає відповідно до загальних закономірностей ураження тканин. Найбільш часто виникають термічні опіки внаслідок дії високих температур.

Вплив високої температури, хімічних речовин та променевої енергії призводить до патологічних змін в тканинах - до опіків. В мирний час опіки зустрічаються в результаті порушень правил техніки безпеки на підприємстві або в побуті. Опіки обличчя та голови складають від 12,4% до 24,5% (за даними В.Д. Братуся, О.В. Шумова). В роки Великої Вітчизняної війни термічні опікові ураження частіше всього спостерігались у льотчиків, танкістів, при вибухах горючих матеріалів на складах. За даними Г.М. Іващенко, термічні опіки у льотчиків та танкістів складали біля 35% всіх пошкоджень щелепно-лицевої ділянки. За статистичними даними військово-медичного управління Корейської народної армії опіки напалмом складали 1-1,5% всіх видів бойових пошкоджень.

Опіки, в залежності від походження, розподіляють на 4 групи: **термічні; хімічні; електричні; променеві.**

За характером пошкодження шкіри та глибше розташованих тканин розглядають чотири ступені опіків:

I ступінь – характеризується інтенсивним почервонінням шкіри та незначним набряком;

II ступінь – відрізняється створенням на шкірі пухирів різного розміру з прозорою, серозною рідиною;

III ступінь

- **Ша ступінь:** частина дерми з епітеліальними утвореннями потовими, сальними залозами та волосяними фолікулами, не пошкоджена;

- **Шб ступінь:** тотальний некроз шкіри.

IV ступінь - некроз всіх тканин (обвуглювання тканин)

За клінічною картиною та тяжкістю пошкодження опіки розподіляють на: **легкі та важкі.**

До важких опіків відносять опіки Шб та IV ступеню, що залишають спотворюючі рубці на обличчі та шиї, глибокі дефекти та деформації брів, повік, вушних раковин, носа, губ, підборіддя та других частин обличчя.

Характеристика термічних опіків.

Післяопікові зміни тканин обличчя, як правило, ведуть до серйозних порушень зору, функції нижньої щелепи та другі функціональні і косметичні дефекти. Більш за все пошкоджуються виступаючі частини обличчя - ніс, вушні раковини, губи, брови, вилична частина, підборіддя. Термічні опіки всіх ступенів викликають у хворого почуття нестерпного пеку та різкого болю, яке посилюється при дотику до пошкодженої поверхні.

Після опіків обличчя I ступеню шкіра мало змінюється, інколи залишається пігментація. Опіки обличчя II ступеню з асептичною течією завершуються в кінці другого тижня лікування епітелізацією шкіри, яка дуже чутлива при доторканні і легко травмується. У випадках інфікування пухирів або травмованої поверхні при опіках обличчя II ступеню на місці грануляцій завжди залишаються гіпертрофічні рубці. Опіки Ша та Шб ступенів супроводжуються інфекцією. Процес загоювання супроводжується утворенням післяопікових рубців, які часто перетворюються на келоїдні. На них, як правило, утворюються виразки, тріщини. При ураженні повік можливі ускладнення у вигляді кон'юнктивітів. При опікових травмах обличчя одночасно з пошкодженнями других частин тіла, які супроводжуються змінами в організмі, необхідні спостереження відповідних спеціалістів.

Розміри поверхні опіку визначають у відсотках по відношенню до всієї поверхні тіла за допомогою "правила дев'ятки" та "правила долони". "Правило дев'ятки" доцільно використовувати при значних пошкодженнях поверхні тіла. Розрахунок для визначення слідує: поверхня голови та шиї - 9%, нижні кінцівки - по 18%, верхні кінцівки - по 9%, передня поверхня тулуба 18%, задня поверхня тулуба - 18%, проміжність та статеві органи - 1% від загальної площі тіла. Більш точні результати одержують при використанні методики Постнікова. Площу опіку виміряють прикладаючи до поверхні опіку стерильну

прозору плівку, на якій обводять контури пошкодженої поверхні. Потім плівку кладуть на міліметровий папір і підраховують площу опіку в квадратних сантиметрах. Процентне співвідношення визначають, враховуючи загальну площу тіла, яка дорівнює 16000 см².

В характеристиці опіку (запис у медичних документах) вказують площу і ступінь пошкодження у вигляді відношення: в чисельнику приводять процент пошкодженої поверхні, в знаменнику - ступінь опіку.

Площу опікового пошкодження можна виміряти долонею - площа долоні дорівнює 1 % поверхні тіла.

Тяжкість опіків визначають за допомогою індексів, наприклад, індексу **Франка**: 1% площі поверхневого опіку дорівнює 1 ОД, 1% площі глибокого опіку - 3 ОД, ураження дихальних шляхів складає 30-45 ОД. Значення індексу Франка до 30 ОД відповідає легкому ступеню опіку, 31-60 ОД - середньому ступеню, 61-90 ОД - тяжкому ступеню, більш 91 ОД - вкрай тяжкому ступеню.

При поверхневих опіках до 10-12 % поверхні тіла людини або при глибоких опіках 5-6 % поверхні тіла у дорослих опіки перебігають як місцеві пошкодження, в дітей та осіб похилого віку - 7-8 % та 3-4 % відповідно. Приблизь тяжких та розповсюджених пошкодженнях виявляються порушення органів та систем організму людини - розвивається опікова хвороба. В клініці опікової хвороби виділяють 4 періоди:

- I. Опіковий шок;
- II. Гостра опікова токсемія;
- III. Септикотоксемія;
- IV. Період реконвалесценції.

I період - опіковий шок - патологічний стан, виникаючий у відповідь на термічну (хімічну, електричну, променеву) травму, в основі якої існує нервово-больовий фактор. При опіковому шокові виділяють дві фази: еректильну (короткочасну) і торпідну (довготривалу). В першій фазі збудження ЦНС досягає дуже високого рівня. Хворі плаксиві, скаржаться на біль в зоні опіку, визначається тахікардія - пульс до 100 за хв., артеріальний тиск в межах норми.

В торпідній фазі потерпілий загальмований, не реагує на навколишні обставини, апатичний, шкірні покрови бліді, риси обличчя загострені, слизові оболонки синюшні, визначається тахікардія, артеріальний тиск знижений.

II період - гостра опіка токсемія, розпочинається через декілька годин після опікового шоку. Пульс частий, слабого наповнення, артеріальний тиск знижений. Температура шкіри знижена, визначається загальмованість хворого, в'ялість, інколи коматозний стан. Спостерігається ціаноз слизових оболонок та периферійних шкірних покривів (ніс, вуха, губів, щік). Констатується згущення крові.

III період - септикотоксемія, характеризується всіма ознаками сепсису: різкі температурні коливання, кахексія, порушення нервового статусу, загальмованість, зниження рівня гемоглобіну, токсичні речовини у крові та сечі, сповільнена епітелізація опікової поверхні, пролежні, пневмонія. Хворі помирають від виснаження та інфекційних ускладнень. У хворих з важкими опіками (ШБ-IV ступені) може спостерігатись повна ареактивність стану.

IV період - реконвалесценції, при сприятливому перебігу відзначається активною епітелізацією грануляційної тканини, що заповнює раневу поверхню після відторгнення некротизованих ділянок. При значній опіках можливі виразки, які набувають хронічного перебігу.

Характеристика хімічних опіків Хімічні опіки викликаються дією неорганічних кислот (сірчана, соляна, азотна), луг (негашене вапно, їдкий калій і натрій), солями важких металів (нітрат срібла) на відкриті ділянки тіла або слизової оболонки порожнини рота, ротоглотки, стравоходу. Глибина опіку залежить від концентрації та температури речовини, тривалості впливу. Механізм опіку кислотою заключається у тому, що кислоти змінюють біологічні рідини - колоїди клітин, відбувається дегідратація і коагуляція тканин, розвивається сухий некроз. Механізм опіку лугами заключається у тому, що луги утворюють із тканинами лужні альбумінати, омилують жири, розвивається вологий некроз.

Хімічні опіки класифікують також по чотирьох ступеневої класифікації. При хімічних опіках не утворюються пухирі. Опікова хвороба розвивається рідко, але відбувається усмоктування в кров хімічних речовин і інтоксикація організму ними та їх метаболітами.

Особливості хімічних опіків: опіки обмежені по площі, із чіткими межами, наявні сліди розтікання (затікання) хімічної речовини, на слизовій оболонці різка гіперемія, потім формуються

ділянки некрозу, просочені ексудатом і покриті щільною плівкою фібрину, під плівкою гоїться рана, відторгнення плівки повільне.

Лікування. Лікування хворих з опіками, зокрема обличчя, включає комплекс загальних і місцевих дій на організм що постраждав і уражену область.

Перша медична допомога надається на місці події. Необхідно припинити дію термічного агента на тканини будь-яким можливим в даній ситуації способом [облити водою, закидати снігом, піском, накрити брезентом або ковдрою до моменту зникнення полум'я (на короткий термін - небезпека асфіксії!), збити полум'я і ін.]. Не можна залишати потерпілого у вертикальному положенні, оскільки воно сприяє розповсюдженню полум'я на обличчя. Його слід укласти на бік. При загорянні одягу не можна бігти, оскільки рух повітря роздуває полум'я. Для зменшення прогріву підлеглих тканин в перші 15-20 хв. після термічної травми ефективний холод на обпалену поверхню (холодна вода, міхур з льодом, змочений водою рушник і ін.). При негайному охолодженні обпаленої поверхні підшкірна температура на глибині 1 см досягає попередньої через 20 хв., а без охолодження - через 14 хв. Крім того, після припинення дії термоагента на шкіру температура підлеглих тканин продовжує підвищуватися. Якщо немає можливості застосувати холод, обпалену поверхню слід залишити відкритою для охолодження повітрям. Перед транспортуванням потерпілого рану бажано закрити асептичною пов'язкою. При показаннях проводять серцево-легеневу реанімацію.

Долікарська допомога. Середній медичний працівник може ввести ненаркотичні або наркотичні анальгетики, серцево-судинні препарати, протиправцеву сироватку або анатоксин. Необхідно напоїти хворого, даючи від 0,5 до 2 л води, в якій розчинено 1 чайну ложку куховарської солі і 0,5 чайної ложки питної соди (з розрахунку на 1 л води) або 5,5 г куховарської солі і 4 г питної соди. Прийом більше 0,5 л чистої води протипоказаний із-за небезпеки розвитку водної інтоксикації. При показаннях продовжують серцево-легеневу реанімацію. При необхідності транспортування на обпалене обличчя накладають асептичну пов'язку з отворами для очей. При поверхневих опіках шкіру змащують вазеліном. При наданні першої і долікарської допомоги не слід застосовувати мазей на жировій основі, а також дублячих речовин, метиленового синього або діамантового зеленого. Все це утрудняє обробку опікової рани і визначення глибини опіку.

Госпіталізації підлягають хворі з опіками I-II ступеня більше 10% поверхні тіла, з глибокими опіками, опіками лица, ший, органів дихання, кисті, стопи, крупних суглобів, промежині з комбінованими пошкодженнями. У госпітальних умовах в заходах щодо життєвих показань можуть мати потребу хворі з опіками обличчя, в яких уражені органи дихання. Не слід накладати трахеостому хворим, якщо немає ознак асфіксії, у разі ураження трахеї і бронхів продуктами горіння, оскільки це значно ускладнює стан обпаленого. Ці ураження лікують консервативно (застосування серцевих засобів і бронхолітиків, кортикостероїдних гормонів, інгаляції кисню і ін.). Порожнину рота зрошують 3-5% розчином гідрокарбонату натрію, антисептичними розчинами. Якщо раніше не була введена протиправцева сироватка, то її вводять. Починають антибіотикотерапію. Акуратно і ощадливо обробляють опікову рану. Здорову шкіру навколо уражених ділянок протирають бензином, 96% етиловим спиртом або 0,5% розчином нашатирного спирту, можна вимити шкіру водою з милом. Найвні пухирі зрошують розчином фурациліну або іншого антисептика. Обривки епідермісу видаляють. Пухир підсікають для видалення рідини з нього. Епідерміс (покришка пухира), що відшарувався, прилипаючи до раневої поверхні, виконує роль біологічної пов'язки, прискорюючої епітелізацію рани. Тому висікати пухир не можна. Це роблять лише тоді, коли вміст його стає «густим» або нагноюється. Опіки обличчя лікують відкритим, рідше - закритим способом. Препарат для місцевого лікування опіків повинен створювати умови для відновлення епітелію і володіти бактеріостатичними властивостями, не подразнювати тканини. Головне вимога до нього: він не повинен гальмувати епітелізацію рани. При опіках I ступеня застосовують охолоджуючий крем з ланоліну, персикового масла і дистильованої води в рівних кількостях; 2% борного вазеліну; преднізолонову мазь або іншу, що містить кортикостероїдні гормони. Можна використовувати суміш, що містить порівну окислу цинку, тальку, гліцерину і дистильованої води. Допускається обробка обпаленої шкіри спиртом або одеколоном, дитячим кремом. Рани на обличчі, якщо їх лікують відкритим способом, змащують маззю або емульсією 3-4 рази на добу. Для цього можна використовувати 10% синтоміцинову емульсію, 1% гентаміцинову, 0,5% фурацилінову, 10% анестезинову або 10% сульфамілонову мазі. Хорошим ефектом володіє 1% розчин сульфадіазіна срібла (крем на водорозчинній основі). У лікуванні

опіків IIIa-IV ступеня, що супроводжуються некрозом дерми, основним завданням є спочатку формування сухого струпа, а потім прискорення його відторгнення. Це створює оптимальні умови для епітелізації рани при опіку IIIa ступеня або розвитку здорової грануляції на раневій поверхні, що дає можливість провести аутодермопластику (при опіках IIIb-IV ступеня). Це завдання краще і швидше досягається, якщо рану лікувати закритим способом (під волого-висихаючою пов'язкою з антисептиками або антибіотиками). Після відторгнення струпа при опіку IIIa ступеня для прискорення епітелізації можна накладати масляно-бальзамні пов'язки, проводити УФ-опромінення рани. При глибоких опіках обличчя первинну і ранню некротомію не застосовують, оскільки приживлення вільного трансплантата можливе лише за умови видалення некротичної тканини в межах абсолютно здорової. На обличчі дотримати цю умову не можливо. Крім того, реальна небезпека пошкодження лицевого і інших нервів, а також вираженої кровотечі. Тому раневу поверхню при глибоких опіках готують до пластичного закриття поступово в процесі консервативного лікування. Ділянки струпа, що відторгаються в процесі лікування, акуратно зрізають ножицями, не травмуючи життєздатні з тканини. Гранулююча рана на обличчі готова до аутодермопластики, якщо некротичні тканини повністю відторгнулися, немає ознак гнійного запалення в ній, грануляція дрібнозернисті і, рожевого кольору з вузькою облямівкою молодого епітелію по краях., Товщина шкірного трансплантата повинна бути 0,3-0,4 мм. При опіках обличчя використовують тільки суцільні шкірні клапті, узяті дерматомом з будь-якої доступної ділянки тіла. Перфорації на клапті не роблять, оскільки вони погіршують косметичний ефект.

При опіках повік і рогівки I—II ступеня уражені ділянки слід промити 1% розчином новокаїну, закапувати в очі 30% розчину альбуцида по 2 краплі кожні 3-4 ч. Крім того, в кон'юнктивальні мішки необхідно закладати 2 рази на добу гідрокортизон, тетрациклінову, левоміцетинову очні мазі. При болях закапувають 0,25% розчину дикаїна. На рогівку накладають спеціальні очні плівки, що володіють знеболюючими і антибактеріальними властивостями.

При опіках вušних раковин, коли випіт між надхрящницею і хрящем ще не нагнався і хрящ зберігає життєздатність, можна аспірувати випіт за допомогою шприца і голки і тим самим попередити розвиток гострого хондрита. Якщо випіт нагноювався, то гнійник необхідно розкрити і рану дреновати. Це частіше всього приводить до вираженої деформації вušної раковини, іноді до повної її втрати. Можливо зарощування зовнішнього слухового проходу, що зв'язане із зниженням слуху.

За наявності глибоких опіків волосистої частини голови волосся навколо рани вистригають і виголюють в радіусі 5-7 см. Через 1-2 дні загибле окістя черепа висікають. Якщо ж воно не загибло, його закривають вологими пов'язками для попередження висихання. Щонайшвидше слід відновити шкірний покрив над голим і життєздатним окістям. При глибоких опіках може вражатися зовнішня компактна пластинка кісток черепа. Її слід видалити, не чекаючи самостійного відторгнення загиблої ділянки. Губчаста речовина кістки покривається з часом грануляційною тканиною, на яку пересаджують шкірний ауто-трансплантат.

При глибоких опіках губ, області підборіддя, щік, коли очікується утворення дефекту тканин, слід наперед заготовлювати і переміщати пластичний матеріал для швидшого (у подальшому) усунення його. Для попередження рубцевих контрактур велике значення мають функціональні методи лікування, правильне положення хворого в ліжку. Найбільш важкі наслідки викликають опіки IV ступеня, особливо при ураженні лицьових кісток. Усунення їх вимагає проведення багатоетапних реконструктивних оперативних втручань. Безслідно заживають лише опіки I і II ступеню.

Смертність при опіках залежить від їх обширності, глибини і віку потерпілого. Для прогнозу результату опіку користуються правилом сотні. До віку хворого слід додати загальну площу опіку у відсотках. Прогноз несприятливий, якщо сума рівна 101 і вище, сумнівний - 81 - 100, відносно сприятливий - 61-80, сприятливий - 60. Це правило застосовується лише у дорослих.

ЕЛЕКТРООПІКИ

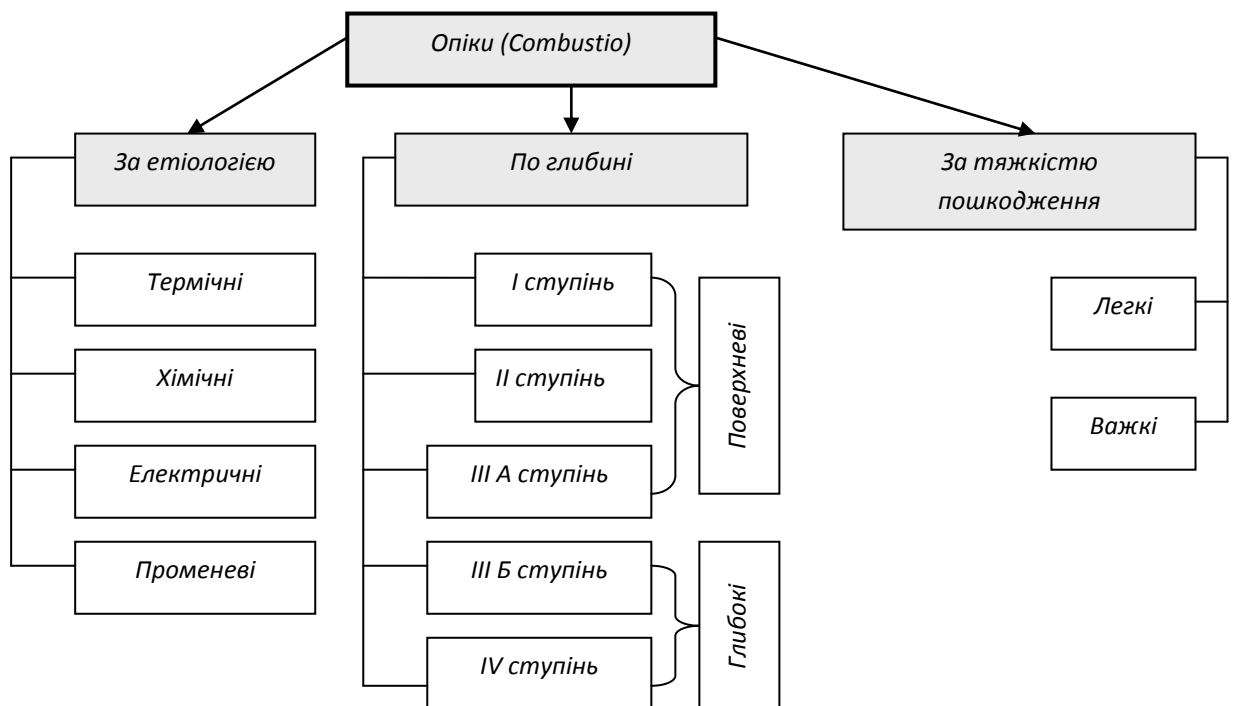
Електроопіки виникають в місці контакту тканин з джерелом електричного струму. Електрична енергія перетворюється на теплову, створюючи температуру до 3000-4000 °C. Разом з місцевими змінами порушуються функції різних органів і в першу чергу серцево-судинної системи і дихання. Навіть при короткочасній дії електричного струму може наступити зупинка дихання і фібриляція серцевого м'яза. Електротравма супроводжується судорожним скороченням м'язів без втрати або з втратою свідомості (I і II ступінь тяжкості відповідно), втратою свідомості і порушенням діяльності серця (III ступінь) і приводить до клінічної смерті (IV ступінь).

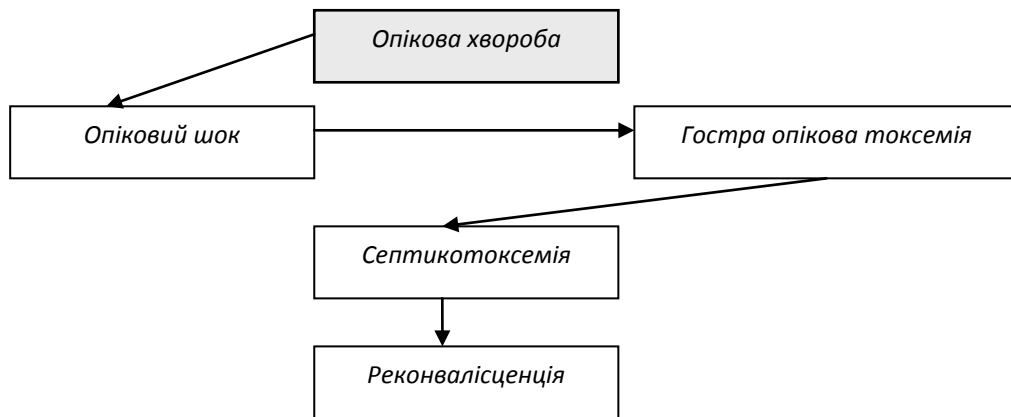
Якщо при ураженні електрострумом виникає опік, то тяжкість електротравми може бути не такою вираженою, оскільки тканини, що обвуглилися, стають ізолятором.

Атмосферна електрика (блискавка) володіє більшою силою і напругою і викликає важче ураження, чим звичайна електрика.

Електроопіки обличчя складають 1,3% від числа опікових ран. Вони відрізняються від звичайних термічних і залежно від площі контакту шкіри з джерелом електроенергії можуть бути точковими (у вигляді «міток і знаків струму») або мати значні розміри. «Знаки струму» представлені сухими блискучими, безболісними ділянками шкіри білувато-сірого або коричневого кольору. Вони добре контурують, підводячись над поверхнею неураженої шкіри. У подальшому ці ділянки перетворюються на щільний струп. При поразках блискавкою «знаки струму» мають вид червоних ліній гіллястої форми. Електроопіки частіше бувають глибокими з ураженням не тільки підшкірної жирової клітковини, але і м'язів і навіть кісток лицьового скелета. Особливістю їх є також те, що ураження шкіри може бути локальним, а підлеглих тканин - поширенішим по площі. Це пов'язано з неоднаковою електропровідністю різних тканин і розвитком порушень кровообігу. Відомо, що шкіра обличчя володіє найбільшим електричним опором. Раневий процес протікає так само, як і при термічних опіках. Проте із-за значного руйнування підлеглих тканин є ознаки вираженої інтоксикації. У разі приєднання гнійної інфекції можуть розвинути глибокі гнійники (абсцес, флегмона). Можливо ерозійна кровотеча з крупних судин через 2-4 тижня після електротравми. Опікова поверхня обличчя, що утворилася унаслідок контактної дії електричного струму, безболісна або малоболісна. Навколо опіку немає набряку тканин і гіперемії шкіри. Рана стійка до дії гнійної мікрофлори. Значні трофічні порушення зумовлюють уповільнення регенерації тканин.

Надання першої допомоги полягає перш за все в припиненні дії електричного струму на потерпілого будь-яким доступним способом, що виключає ураження того, хто надає допомогу. За відсутності самостійного дихання і серцевих скорочень слід проводити серцево-легеневу реанімацію (закритий масаж серця, штучне дихання по методу «з рота в рот» або «з рота в ніс»). Транспортувати потерпілого в стаціонар слід в горизонтальному положенні і незалежно від тяжкості електротравми госпіталізувати в реанімаційне відділення. Місцеве лікування електроопіків і глибоких термічних опіків не має істотних відмінностей і викладено вище.





Правильне написання діагнозу вимагає наступної послідовності:

- на першому місці ставлять слово „опік”;
- на другому місці ставлять етіологічний фактор – полум’ям, окропом, парою, кислотою та ін.;
- на третьому місці вказують глибину ураження римськими цифрами;
- на четвертому – площа загального і глибокого ураження у відсотках, при цьому площу глибокого опіку пишуть у дужках;
- на п’ятому місці перераховують уражені ділянки тіла;
- потім відмічають супутні опікам шкіри ураження, які пов’язані з дією термічного агента (опіки верхніх дихальних шляхів, термохімічні ураження дихальних шляхів, отруєння оксидом вуглецю і продуктами горіння, загальне перегрівіння);
- при обширних ураженнях відображають наявність опікового шоку з вказанням на ступінь важкості (або інший період опікової хвороби);
- вказується індекс важкості ураження;
- ускладнення;
- перераховують супутні травми і захворювання.

ВІДМОРОЖЕННЯ

Відмороження виникають унаслідок дії низької температури. На обличчі відмороженням частіше всього піддаються ніс, вуха, тканини виличної області, щоки. Від дії низької температури страждають хрящі навіть при невеликих пошкодженнях шкіри. Можуть розвиватися періхондрити, які протікають тривало і приводять до деформації вušних раковин або носа. Кістки лицьового скелета при відмороженнях вражаються у край рідко. Зустрічаються відмороження язика і губ (частіше у дітей) як наслідок контакту цих тканин з металом на морозі (спроба лизнути металевий предмет). У разі порушення природної і штучної терморегуляції можливі відмороження тканин в умовах високої вологості при помірно низькій температурі. При дії низької температури ураження розповсюджується в глиб тканин, а не по поверхні. Відмороження тканин обличчя рідко є показанням для госпіталізації. У поліклінічній практиці вони зустрічаються у половини хворих з відмороженнями. Під час Великої Вітчизняної війни одиночні відмороження обличчя були у 0,69% серед тих, що лікувалися з приводу відморожень в госпіталах. Тяжкі відмороження обличчя зустрічаються рідко, як наслідок тривалої контактної дії низької температури на тканини.

Розрізняють два періоди в розвитку патологічних змін в тканинах при відмороженні: а) дореактивний, або період тканинної гіпотермії, б) реактивний, що настає після зігрівання тканин. Саме другий період визначає характер клінічних проявів виниклих порушень, обумовлених спочатку спазмом, а потім тромбозом кровоносних судин.

У дореактивному періоді хворі відзначають колення, паління, больові відчуття у області ділянки обличчя, яка піддалася дії низької температури, потім анестезію в цих ділянках. Що постраждали частіше всього не помічають настання відмороження. Об’єктивно в цьому періоді можна відзначити різку блідість шкіри, зниження локальної температури на ділянці ураження, зникнення больової чутливості. Після зігрівання відморожених тканин з’являються значна болючість і інші об’єктивні ознаки, визначеність яких залежить від тяжкості травми.

Залежно від глибини пошкодження виділяють 4 ступені відморожень.

I ступінь. Омертвіння тканин не наступає, всі зміни обратимі. Хворі скаржаться на свербіння, що колють, вираженій інтенсивності болю, паління, відчуття оніміння і повзання мурашок (парестезія). Шкіра гіперемована, з синюшним відтінком (мармурова). Виражений набряк тканин. Больова чутливість понижена. Вказані зміни ліквідуються протягом 3-7 днів, після чого якийсь час спостерігається лушення епідермісу.

II ступінь. Гине епідерміс. Скарги такі ж, як при відмороженні I ступеня, проте болі посилюються ночами і зберігаються протягом 2-3 днів. Пошкоджений епідерміс відшаровується і утворюються одиночні або множинні пухирі. Вони наповнені жовтою або геморагічною рідиною. Якщо покришку пухира зняти, то оголюється яскраво-рожева, різко болісна дерма. Рани при відмороженні II ступеня заживають через 10-15 днів шляхом епітелізації з епітеліальних придатків шкіри.

III ступінь. Гинуть всі прошарки шкіри і підлеглі м'які тканини. Хворі відзначають сильні і тривалі болі, парестезії. Утворюються пухирі, заповнені геморагічною рідиною. Дерма під пухирями темного кольору із-за крововиливів, може мати сіруватий відтінок. На місці пухирів виникає некротичний струп чорного кольору, межі якого чітко позначаються через 6-7 днів. Струп відторгається до кінця 3-4-го тижня, утворюючи гранулюючу раневу поверхню. Вона заживає з утворенням рубців з частковою краєвою епітелізацією.

IV ступінь. Гинуть м'які тканини з оголенням кісток, іноді їх пошкодженням. Скарги такі ж, як і при відмороженнях III ступеня. Спостерігається значний набряк, який розповсюджується за межі загиблих тканин. Утворюється струп, який поволі відторгається. Є ознаки інтоксикації і тяжкого загального стану хворого. Відрізнити відмороження III і IV ступеню можна не раніше ніж через 5-7 днів, коли визначаються межі некрозу. Результатом відмороження IV ступеня є втрата частини або всього органу, на ЩЛД частіше за все - ділянки носа, вух, щік, м'яких тканин виличної ділянки.

Особам, що перенесли пластичні відновні операції, особливо з використанням філатовського стебла, слід остерігатися холоду. Тканини філатовського стебла назавжди зберігають підвищену чутливість до холоду. Вони можуть піддатися тяжкому відмороженню при температурі повітря -5°C протягом 2-3 годин.

Правильно і своєчасно надана допомога (у дореактивному періоді) може зменшити поширеність змін (у тому числі і незворотних) при відмороженнях. Це залежить від швидкості відновлення кровопостачання в тканинах і зменшення періоду їх гіпотермії. Ефективним може бути легкий масаж теплою рукою або м'якою фланелевою чи шерстяною тканиною до тих пір, поки бліда шкіра ураженої ділянки не порожевіє і не потепліє. Потім шкіру протирають спиртом, або слабкою настоянкою йоду, змащують вазеліном або іншим жиром, якщо постраждалий знаходиться не в теплому приміщенні, слід накласти зігріваючу пов'язку. Не можна розтирати відморожені ділянки снігом, оскільки відбувається подальше охолодження тканин, а не зігрівання їх, унаслідок чого збільшується тяжкість ураження. Крім того, кристали снігу дряпають шкіру і створюються умови для інфікування уражених тканин. У спеціальному лікуванні хворі з відмороженнями I ступеня після надання першої допомоги не мають потреби.

При відмороженнях II ступеня необхідно намагатися зберегти цілісність пухиря, під яким відбуватиметься епітелізація рани. Пухирі видаляють, якщо вміст їх нагноюється. Тканини обличчя покривають мазями, емульсіями, до складу яких входять антибіотики або антисептики. Не слід застосовувати дублячі речовини. При відмороженнях III ступеня уражену поверхню змащують 5% настоянкою йоду і добиваються відторгнення струпа. Для профілактики нагноєння рани її періодично обробляють антисептичними розчинами. Після відторгнення струпа і формування гранулюючої поверхні рану слід вести під волого-висихаючою пов'язкою, тобто закритим способом, до загоєння. Для змочування пов'язки використовують розчини антисептиків. До цього моменту лікування відморожень обличчя проводять відкритим способом. Втрачені органи і тканини обличчя, унаслідок відморожень IV ступеня вимагають відновлення за допомогою реконструктивних оперативних втручань. Всім хворим з відмороженнями необхідно ввести протиправцеву сироватку.

Тканини, що піддалися відмороженню, набувають підвищеної чутливості до дії низької температури. Можливе повторне їх відмороження при нетривалій дії холоду.

6. МАТЕРІАЛИ ДЛЯ САМОКОНТРОЛЮ:

А. Завдання для самоконтролю (таблиці, схеми, малюнки, графіки):

Основні завдання	Вказівки
Вивчити: Назвати основні причини виникнення опіків та відморожень обличчя мирного часу.	Звернути увагу на особливості виникнення опіків внаслідок дії різних етіологічних факторів (фізичні, хімічні), особливості дії низьких температур на обличчя.
Клініку опіків та відморожень обличчя мирного часу.	Скласти систему основних симптомокомплексів при опіках та відмороженнях обличчя мирного часу.
Основні принципи діагностики опіків та відморожень обличчя мирного часу.	Розробити схему діагностики опіків та відморожень обличчя мирного часу, особливу увагу звернути на визначення площі ураження та важкості стану потерпілих.
Перша (невідкладна) допомога при опіках та відмороженнях обличчя мирного часу.	Чітко орієнтуватися в питаннях припинення дії вражаючого фактору та протишокових заходах. Знати методи надання невідкладної допомоги та протишокових заходів.
Способи лікування опіків та відморожень обличчя мирного часу, показання та протипоказання до їх застосування.	Особливу увагу звернуть на показання та протипоказання до вибору способу лікування в залежності від клінічної ситуації та попередження ускладнень.
Методику накладання м'яких пов'язок на обличчя при опіках та відмороженнях.	Чітко орієнтуватися в питаннях десмургії в щелепно-лицьовій ділянці.

6.2. Види самостійної роботи студентів:

1. Визначити поняття «опік».
2. Класифікація опіків за походженням, глибиною та тяжкістю пошкодження.
3. Визначення площі опіку.
4. Визначення глибини та тяжкості опіків.
5. Особливості термічних опіків щелепно-лицевої ділянки.
6. Особливості хімічних опіків щелепно-лицевої ділянки.
7. Визначення та патогенез опікової хвороби.
8. Симптоматика періодів опікової хвороби.
9. Надання першої допомоги при опіках та відмороженнях щелепно-лицевої ділянки.
10. Лікування опіків та відморожень щелепно-лицевої ділянки мирного часу.

6.3. Тестові завдання з одиничною правильною відповіддю ($\alpha = \Pi$):

- 2.1. Які клітини кісткової тканини відносять до камбіальних:

- A. Остеобласти.
- B. Остеоцити.
- C. Опасисті клітини.
- D. Остеокласти.
- E. Усі відповіді вірні.

(Правильна відповідь: A).

- 2.2. Скільки розрізняють типів репаративної регенерації кісткової тканини:

- A. Один.
- B. Два.
- C. Три.
- D. Чотири.
- E. П'ять.

(Правильна відповідь: C).

2.3. Який вид рубцевої тканини залишається після опіків II ступеню:

- A. Нормотрофічний.
- B. Атрофічний.
- C. Келоїдний.
- D. Гіпертрофічний.
- E. Рубцева тканина не формується.

(Правильна відповідь: E).

6.4. Задачі для самоконтролю:

4.1. До лікаря хірурга-стоматолога звернувся пацієнт для встановлення дентальних імплантів на місце втрачених зубів 34, 35 та 36. Об'єктивно: візуалізується значна горизонтальна атрофія альвеолярного відростку нижньої щелепи в ділянці відсутніх зубів. Яке попереднє втручання повинен виконати лікар перед постановкою дентальних імплантів. (Відповідь: направлену горизонтальну регенерацію альвеолярного паростку нижньої щелепи).

4.2. У відділення стаціонару щелепно-лицевого відділення направлена пацієнтка зі скаргами на наявність утвору в правій підщелепній ділянці, що болить при подразненні та свербить. Із анамнезу відомо, що 8 місяців тому мав місце опік III A ступеня відповідної ділянки. Об'єктивно: в правій підщелепній ділянці візуалізується рубцевозмінена тканина полігональної форми, червоного кольору, щільна на дотик. Встановіть вірогідний діагноз. (Відповідь: післяопіковий келоїдний рубець правої підщелепної ділянки.)

4.3. Який наймовірніший наслідок відмороження вушної раковини 4 ступеня?

(Відповідь: тотальний некроз, втрата органу).

7. ЛІТЕРАТУРА.

1. Хірургічна стоматологія та щелепно-лицева хірургія: підручник; У 2т. – Т.2/В.О.Маланчук, І.П.Логвіненко, Т.О.Маланчук, О.Л.Ціленко – К.: ЛОГОС, 2011. – С. 91-105, 151-180.
2. Маланчук В.А. Озоно-кислородная терапия в стоматологии и челюстно-лицевой хирургии / В.А.Маланчук, А.В.Копчак. – К., 2004. – С.69-70.
3. Клиническая оперативная челюстно-лицевая хирургия: Руководство для врачей / Под ред. проф. В.Н.Балина и проф. Н.М.Александрова. 4-е изд., доп. и испр. – СПб.: СпецЛит, 2005. – С. 492-516.
4. Щелепно-лицева хірургія: підручник / О.О.Тімофєєв. – К.: ВСВ «Медицина», 2011. – С. 418-422, 441-442, 449-455.
5. Стоматологія надзвичайних ситуацій з курсом військової стоматології: [підруч. Для студентів ВМНЗ III-IV рівнів акредитації] / Г.П.Рузін, В.П.Голік, О.В.Рибалов, С.Г.Демяник. – Харків: Торнадо, 2006. – С. 129-138, 147-161.
6. Травматологія і ортопедія: [підруч. Для студентів ВМНЗ III-IV рівнів акредитації] / Є.Т.Склярєнко. – К.: «Здоров'я», 2005. – С. 60-69.

Міністерство охорони здоров'я України
Вищий державний навчальний заклад України
«Українська медична стоматологічна академія»

«Затверджено»
на засіданні кафедри
хірургічної стоматології
та щелепно-лицевої хірургії
з пластичною та реконструктивною
хірургією голови та шиї

Завідувач кафедри

д. мед. н. Аветіков Д.С.



МЕТОДИЧНІ РЕКОМЕНДАЦІЇ
ДЛЯ САМОСТІЙНОЇ РОБОТИ СТУДЕНТІВ
ПІД ЧАС ПІДГОТОВКИ ДО ПРАКТИЧНОГО
(СЕМІНАРСЬКОГО) ЗАНЯТТЯ

Навчальна дисципліна	Хірургічна стоматологія
Модуль №	4
Змістовний модуль №	4
Тема заняття	Догляд та харчування постраждалих з травмою щелепно-лицевої ділянки. ЛФК та фізіотерапія при комплексному лікуванні постраждалих з ушкодженнями щелепно-лицевої ділянки.
Курс	IV
Факультет	Стоматологічний

Полтава – 2012

1. АКТУАЛЬНІСТЬ ТЕМИ.

Організація та здійснення лікарем догляду та харчування щелепно-лицевих поранених створюють умови для раціонального загоєння пошкоджень та скорішого одужання поранених та повернення їх до строю.

2. КОНКРЕТНІ ЦІЛІ:

- 2.1. Аналізувати методи реабілітації щелепно-лицевих поранених.
- 2.2. Пояснювати основні принципи догляду та харчування постраждалих з травмою щелепно-лицевої ділянки.
- 2.3. Запропонувати алгоритм фізіотерапевтичного лікування та ЛФК при комплексному лікуванні постраждалих з травмою щелепно-лицевої ділянки.
- 2.4. Класифікувати фізіотерапевтичні та методи ЛФК для постраждалих із травмою тканин щелепно-лицевої ділянки різного ступеню важкості.
- 2.5. Трактувати основні положення та принципи ЛФК для реабілітації тематичних пацієнтів.
- 2.6. Малювати графологічну схему теми.
- 2.7. Проаналізувати різні методики фізіотерапевтичного лікування під час лікування та реабілітації постраждалих з травмою щелепно-лицевої ділянки.
- 2.8. Скласти хронологічну схему досягнень вітчизняних вчених та співробітників кафедри стосовно наукових впроваджень відповідної теми.

3. БАЗОВІ ЗНАННЯ, ВМІННЯ, НАВИЧКИ, НЕОБХІДНІ ДЛЯ ВИВЧЕННЯ ТЕМИ.

Назви попередніх дисциплін	Отримані навички
1. Фізіологія.	Описувати нормальні процеси функціонування організму.
2. Гігієна.	Визначити оптимальні продукти харчування та денний раціон для тематичних хворих.
3. Травматологія	Володіти основними методами іммобілізації та направленої регенерації кісткової тканини.
4. Фізіотерапія	Володіти основними навичками фізіотерапевтичного лікування.
5. Фармакологія.	Призначити схему медикаментозного стимулювання регенерації тканин.

4. ЗАВДАННЯ ДЛЯ САМОСТІЙНОЇ РОБОТИ ПІД ЧАС ПІДГОТОВКИ ДО ЗАНЯТТЯ.

4.1. Перелік основних термінів, параметрів, характеристик, які повинен засвоїти студент при підготовці до заняття:

Термін	Визначення
1. Фізіотерапія.	Це складова фізичної реабілітації, область медицини, що вивчає фізіологічну дію природних та штучних фізичних факторів.
2. Фізична реабілітація.	Це застосування з лікувальною і профілактичною метою фізичних вправ і природних факторів у комплексному процесі відновлення здоров'я, фізичного стану та працездатності хворих.
3. Лікувальна фізична культура (ЛФК)	Це метод лікування, що полягає в застосуванні фізичних вправ і природних факторів природи до хворої людини з лікувально-профілактичними цілями.

4.2. Теоретичні питання до заняття:

1. Основні складові харчових продуктів та їх біологічна цінність.
2. Поняття та класифікація дистрофій.
3. Гіпо- та гіпервітамінози.
4. Особливості гомеостазу при травматичних пошкодженнях тканин щелепно-лицевої ділянки.
5. Загальна характеристика дієти № 15.
6. Особливості харчування хворих при травматичних пошкодженнях тканин щелепно-лицевої ділянки.
7. Принципи різних методів харчування тематичних хворих.
8. Особливості режиму годування хворих з травматичними пошкодженнями тканин щелепно-лицевої ділянки.
9. Обов'язки медичного персоналу для реабілітації тематичних хворих.

10. Методи фізіотерапевтичного лікування.

11. Основні показання та протипоказання до фізіотерапевтичного лікування.

12. Принципи ЛФК в травматології щелепно-лищевої ділянки.

4.3. Практичні роботи, які виконуються на занятті (не передбачені програмою).

5. ОСНОВНИЙ ЗМІСТ ТЕМИ: принципи лікувального харчування щелепно-лищевих поранених базуються на знаннях порушень обміну речовин, періодах та фазах раневого процесу. Механічна травма викликає відповідну реакцію організму, яка полягає в порушенні обміну речовин – білкового, вуглеводного, вітамінного, мінерального та інших. В загальній обмінній (метаболічній) реакції організму на травму відрізняють дві фази: першу – **катаболічну, фазу підсиленої втрати тканинних ресурсів**. Вона відбувається 7-10 діб і змінюється другою фазою – **анаболічною, фазою створення**, відновлення всіх видів обміну.

Порушення білкового обміну проявляються значним зменшенням загального білка крові – **гіпопротеїнемія**, підсиленні виділення азоту із сечею – **азотурія**, що свідчить про розпад білка та від'ємний азотистий баланс. Хворі при цьому, як правило, втрачають вагу. Критичне падіння ваги спостерігається на 3-4 добу після травми. Втрата ваги тіла у хворих з пошкодженнями обличчя та щелеп відбувається також і за рахунок часткового недоїдання, яке обумовлене специфікою травми. Наслідком білкової недостатності, яка виникає в результаті травми, є порушення роботи ферментних систем. Загальна гіпопротеїнемія різко **знижує імунобіологічні сили організму**, що погрожує виникненням бронхопульмональних та інших інфекційних ускладнень.

Порушення енергетичного обміну при травмі вже в перші часи виявляються виходом у кров глюкози з печінки та м'язів. В крові визначається підвищений вміст цукру – **гіперглікемія** та підвищене виділення його з сечею – **глюкозурія**.

При травмі здійснюється більш високий рівень обміну речовин, порівняно до норми, в якому активну участь приймають вітаміни – аскорбінова кислота, тіамін, рибофлавін, піридоксин та ніацин. Розвивається загальний **гіповітаміноз**.

Спостерігаються **порушення водно-солевого обміну** за рахунок підвищеної втрати води організмом при **дегідратації**. В першу добу при значній травмі організм може втрачати до 2000-3000 мл води, в тому числі в вивихненому повітрі – 150-300 мл, за рахунок потовиділення – до 500 мл, з сечею – 1000-1500 мл, з екскрементами – до 200 мл, а у хворих з травмою органів порожнини рота – також за рахунок значного слиновиділення. При дегідратації підвищується в'язкість крові, зменшується об'єм циркулюючої крові в судинах і швидкість кровотоку. Такий стан може сприяти кисневому голодуванню тканин та порушенню функції клітин. При травми відбувається порушення внутрішньо-клітинних ферментативних процесів, що призводить до переходу калію з клітин в позаклітинне середовище, внаслідок чого вміст його в сироватці крові підвищується. Для збереження ізотонії іони натрію переходять з позаклітинного середовища у середину клітин, чим обумовлюється його затримка в організмі в перші дні після травми.

Кислотно-лужна рівновага є найбільш суворою константою внутрішнього середовища. Це співвідношення концентрації іонів водню (H^+) до гідроксильних іонів (OH^-) в біологічних середовищах. В нормі рН крові і в тканинних рідинках складає 7,35-7,45. рН менше 6,8 та більше 7,8 несумісні із життям. Сталість рН в організмі забезпечується наявністю чотирьох так званих «буферних систем»: бікарбонатної, фосфатної, гемоглобінової та білкової. Остання – сама значна. Бікарбонатна система складається з вуглекислоти (H_2CO_3) та бікарбонатів, які знаходяться поза клітинами ($NaHCO_3$) та усередині клітин ($KHCO_3$). Саме бікарбонати попереджують зсув рН в кислий бік. Якщо відбувається зсув у кислий бік, то говорять про **ацидоз**. Протилежним станом є **алкалоз**, коли в організмі утворюється надлишок луг, тобто зміщення рН в лужний бік.

Регуляція всіх видів обміну знаходиться під контролем центральної нервової системи. Різноманітність дії гормонів на той чи інший вид обміну речовин здійснюється різними механізмами, головним чином шляхом безпосереднього впливу на клітину (гуморальний механізм), а також по нервовим зв'язкам.

Харчування хворих з травмами обличчя та щелеп є однією із значних проблем в загальному комплексі лікування та заходів по догляду.

Щелепно-лицева травма ускладнює відкушування їжі та її розжовування. Ускладнення при прийомі їжі та безпорадність хворого зростають по мірі важкості травми, при порушенні цілісності кісток лицевого скелету, особливо нижньої щелепи, або пошкодженнь язика, твердого

чи м'якого піднебіння, глотки, дна порожнини рота. Дуже важливо пам'ятати, що все це гнітюче впливає перш за все на самого хворого, тому що формує у нього уявлення про повну фізичну безпорадність. Порушенню психіки сприяє також травма головного мозку, яка супроводжується втратою свідомості. Пошкодження великих судин що живлять мозок при пораненні обличчя та щелеп може також бути однією з причин нестійкої психіки. Хворі стають замкнутими, неговіркими і часто відмовляються від їжі, спираючись на відсутність апетиту. До особливостей щелепно-лицевій травми належить також і те, що після надання спеціалізованої допомоги, яка складається найчастіше з іммобілізації щелеп за допомогою назубних шин і міжщелепної фіксації або тяги, прийом їжі через рот ускладнюється.

Хворі з щелепно-лицевою травмою потребують перед кожним годуванням спеціальної підготовки, а після їжі – спеціального догляду.

Види дієт для хворих з травмою обличчя та щелеп. Найбільш поширені в стоматологічному стаціонарі дієти: **щелепна перша, щелепна друга та загальна.** Ці дієти призначаються тим хворим з травмою обличчя і щелеп, котрі не мають супутніх захворювань шлунково-кишкового тракту, печінки, нирок, хвороб, що пов'язані з порушенням обміну речовин (діабет, сечокислий діатез), захворювань серцево-судинної системи (кардіосклероз, атеросклероз, пороки серця з явищами недостатності кровообігу) та ін. При наявності супутніх захворювань призначається відповідна дієта, з урахуванням можливостей її споживання щелепно-лицевим хворим.

Дієта щелепна перша, або зондова призначається хворим, у котрих внаслідок значної травми порушені всі компоненти акта прийому їжі – смоктання, жування та ковтання, що звичайно буває при травмі, яка супроводжується пошкодженням язика, піднебіння, дна порожнини рота з вираженим набряком тканин. В цьому випадку введення їжі в рот не тільки недоцільне, а й небезпечне, тому що можлива її аспірація. Приготована їжа (стіл № 15) пропускається через м'ясорубку та густе сито, проціджується, щоб виключити наявність речовин, які важко подрібнюються (рослинна клітковина, прожилки м'яса та ін.). Вершкоподібна консистенція їжі сприяє її вільному проходженню безпосередньо в шлунок через шлунковий або дуоденальний зонд, введений через ніс або рот. При необхідності можна досягти ще більшого розведення їжі шляхом додавання бульйону, молока або кип'яченої води.

Дієта щелепна друга призначається хворим, у яких достатньо добре збережені функції ковтання та смоктання. Їжа при цьому виді дієти доводиться до кашоподібного стану шляхом пропускання її через м'ясорубку, а для необхідного розведення додають бульйон, молоко або кип'ячену воду. Сметаноподібна їжа легко проходить крізь гумову трубку, яка надіта на носик поїльника.

Таким чином, метою щелепних дієт є забезпечення хворого повноцінним ентеральним харчуванням, коли в результаті травми порушується акт жування, але пероральний прийом їжі можливий за допомогою поїльника чи ложки (дієта щелепна друга), або коли порушуються всі компоненти акту годування, в тому числі і ковтання, і харчування через рот замінюється зондовим (дієта щелепна перша або зондова). Перевід з щелепної дієти на загальний стіл в посттравматичному періоді здійснюється на основі клінічних даних.

Загальна дієта або загальний стіл (№ 15) призначається хворим, які за своїм станом не потребують спеціального харчування. Це фізіологічно повноцінна дієта з використанням всього асортименту продуктів, які відповідають нормам лікарні. Отож, дозволяються всі продукти та блюда з використанням звичайної, різноманітної кулінарної обробки.

Методи годування хворих з травмою обличчя та щелеп

Пероральний метод харчування є в філогенетичному відношенні самим старим, самим природнім, самим фізіологічним. Більшість хворих з щелепно-лицевою травмою навіть після надання їм спеціалізованої допомоги з накладанням назубних шин і міжщелепної тяги та фіксації відламків можуть приймати рідку їжу із звичайної ложки, якщо в зубному ряду є хоча б невеликий дефект в зв'язку з раніше видаленими зубами. Якщо у хворого збереглися смоктальні рухи, зсюрбування їжі, то хворий може харчуватися рідкою їжею за допомогою звичайної ложки. В тих випадках, коли використання ложки неможливе, годують за допомогою поїльника Пирогова, що має гумову або полівінілову дренажну трубку довжиною 20-25 см, насаджену на носик поїльника.

Методика годування за допомогою поїльника: хворому надають в ліжку сидяче або полусидяче положення. Важких хворих годують лежачи, припіднімають на подушці голову. Медична сестра або санітарка, які добре навчені методиці годування, сідає справа від хворого.

Тіло та груди накривають фартухом з клейонки для збереження білизни від забруднення та зволоження їжею. Приготовану належним чином їжу наливають в поїльник з насадженою на його носик гумовою трубкою. Годувальник бере в руки поїльник, пропонує хворому відкрити наскільки можливо рота та кінець гумової трубки підводить до кореня язика через ретромоларний простір або дефект зубного ряду. Щоб не влити їжу в рот передчасно, поїльник слід тримати нижче підборіддя. Потім перекривають середину гумової трубки пальцями та піднімають поїльник так, щоб він знаходився вище ротової щілини. Обережно розтискають пальці, які тримають трубку, вливають в рот оптимальну кількість їжі (приблизно 8-10 мл), необхідну для повного ковтка. Після цього трубку знов пережимають пальцями, хворому пропонують проковтнути їжу і зробити 1-2 вдихи та видихи. Потім введення їжі повторюється в тій же послідовності. Сполучають ковтальні рухи з дихальними паузами, повільно згодовують всю їжу. Для прискорення переходу їжі до кореня язика хворому потрібно сказати, щоб він її підсмоктував.

Під час годування за допомогою поїльника слід постійно стежити за температурою їжі, котра не повинна бути нижче, ніж 45-50⁰С. Якщо їжа дуже щільна, то її слід розводити підігрітим бульйоном, молоком або кип'яченою водою. Після годування поїльник та гумова трубка ретельно промиваються, прокип'ячуються та повертаються хворому для того, щоб він мав змогу користуватися ними для пиття.

Зондовий метод годування застосовується при значних пошкодженнях анатомічних структур щелепно-лицевої ділянки, які порушують не тільки функцію жування, а й ковтання. Це також ентеральний метод годування, тому що їжа вводиться за допомогою зонда в шлунково-кишковий тракт.

Техніка годування хворого через зонд. В цьому випадку необхідними інструментами є тонкий шлунковий зонд без оливи або прозора хлорвінілова трубка діаметром 5-6 мм, воринка об'ємом 200 мл або шприц типа Жане. На зонді роблять три мітки: перша на відстані 30-35 см для введення тільки в стравохід, 45 см – в шлунок, 50-55 см – в дванадцятипалу кишку. Всі перелічені інструменти та приладдя повинні бути прокип'ячені та охолоджені. Готується також 3-4 склянки їжі, підігрітої до 45-50⁰С.

Перш ніж вирішити питання про введення зонду через ніс, лікар повинен переконатися в тому, що носові ходи вільні. Поліпи, новоутворення в цій ділянці, значні викривлення носової перегородки є протипоказанням для цього способу годування. Закруглений кінець зонду, змочений гліцерином, вводять в нижній носовий хід, тримаючись напрямку, перпендикулярного до поверхні обличчя. Коли 15-17 см зонду ввійде в носоглотку, голову хворого злегка нахилиють вперед і пропонують хворому зробити ковтальні рухи. Під час кожного такою «ковтка» трубку просувають до шлунку, тобто до мітки 45 см.

На зовнішньому кінці зонда закріплюють воринку, опускають її нижче голови та вливають їжу, повільно піднімаючи та опускаючи з таким розрахунком, щоб при кожному русі воринки в зонд вливалася їжа в кількості не більше ковтка. Після прийому їжі таким же чином вводиться й пиття.

Після завершення годування і пиття воринку видаляють, а кінець зонда закріплюють на обличчі збоку за допомогою стрічки липкого пластиру так, щоб він не заважав хворому.

Гумовий зонд можна залишати в носовому ході лише на декілька днів, після чого його необхідно витягти, ретельно промити та прокип'ятити. Ця неприємна для хворого процедура значно спрощується при користуванні поліхлорвініловою трубкою, яка може бути залишена на увесь період зондового годування (3-4 тижня).

Замість воринки при зондовому годуванні можна користуватися також великим шприцом для промивання порожнин (типа Жане). Для цього кінець зонду щільно надівають на кінець шприца. Їжу, як і при годуванні з поїльника, вводять із шприца невеликими порціями, повільно витискають його вміст.

Ректальне годування застосовується в тих випадках, коли неможливі інші методи ентерального годування (рубцевий стеноз стравоходу, закриття прозору стравоходу пухлиною та ін.). Таке годування ще має назву годувальних клізм. Асортимент поживних речовин при такому методі годування обмежений: 0,85 % розчин повареної солі, 5 % розчин глюкози, 4-5 % розчин очищеного алкоголю, амінопептид (білковий препарат, який містить повний набір амінокислот). Вводити інші харчові речовини марно, тому що в товстому кишечнику відсутні травні ферменти.

Харчування хворих через штучно створений свищ в шлунку при травмах щелепно-лицевої ділянки застосовується рідко. Цим методом, як і ректальним, користуються при непрохідності стравоходу.

Парентеральне годування застосовується в тих випадках, коли з якихось причин необхідно ввести до організму поживні речовини поза шлунково-кишковим трактом. Крім того, парентеральне годування, яке в даний час дозволяє вводити в організм високоефективні білкові препарати, вуглеводи, жирові емульсії, вітаміни, солі, нерідко стає корисним в тих випадках, коли, незважаючи на всі зусилля, ентеральне годування не спроможне нормалізувати порушений хворобою обмін речовин. Разом з цим, парентеральне годування повинно розглядатись в якості лише додаткового метода годування і в ніякій мірі повністю не може замінити ентерального, найбільш фізіологічного, в також, як і речовини, які застосовуються для парентерального годування, не можуть замінити нормальне дієтичне харчування. Тому парентеральне годування застосовується лише на короткий час – не довше 10 діб.

Парентеральне годування передбачає окреме введення в організм хворих білкових, енергетичних речовин, вітамінів і солей, гормонів, а також в деяких випадках їх сумісне введення. Білкові речовини вводяться в організм тільки у вигляді готових сумішей амінокислот. До них належать препарати амінопептид, гідролізат казеїна, гідролізін Л-103, амінокровін та ін.

Енергетичні компоненти парентерального годування представлені в даний час 2,5 %, 5 %, 10 % розчинами глюкози. Крім того, для забезпечення енергетичних потреб використовуються також гіпертонічні розчини фруктози та інертного цукру (суміш глюкози та фруктози), а також сорбіт. Використовується для цієї ж мети 5 % етиловий алкоголь в суміші з 5 % розчином глюкози. Введення водорозчинних вітамінів (С і групи В) звичайно практикується разом з введенням вуглеводів.

Мінеральні речовини: солі натрію, кальцію, калію та ін. можуть також вводиться в організм парентерально у складі різних трансфузійних рідин.

Методи парентерального годування. Парентеральне годування може здійснюватися шляхом введення поживних речовин внутрішньовенне, внутрішньокістково, підшкірно, внутрішньом'язово.

Режим годування. Для хворих із щелепно-лицевою травмою в лікарні повинен бути встановлений режим з шестикратним годуванням на протязі доби. Добовий раціон по калорійності при чотириразовому годуванні повинен розподілятися наступним чином: сніданок – 30 %, обід – 40 %, вечеря – 20-25 %, друга вечеря – 5-8 %.

При шестиразовому годуванні: перший сніданок – 20-25 %, другий сніданок – 10 %, обід – 30-35 %, полудник – 10 %, перша вечеря – 20 %, друга вечеря – 5-10 %.

По завершенні кожного годування, особливо при наявності в ротовій порожнині назубних шин, повинен даватися чай для очищення порожнини рота від твердих часточок їжі, яка застряє в роті, а також проводиться іригація порожнини рота.

ДОГЛЯД ЗА ЩЕЛЕПНО-ЛИЦЕВИМИ ПОРАНЕНИМИ

Задача догляду за хворими і пораненими – проведення заходів, що сприяють якнайшвидшому видужанню і полегшенню страждань. Предмет догляду – ретельне систематичне спостереження за хворими, чітке виконання призначень лікаря, культурне побутове обслуговування хворих.

Виділяють **загальний і спеціалізований догляд** за пораненими. Заходи щодо догляду можна розділити на ті, що здійснює лікар, середній або молодший медичний персонал.

З усіх різновидів роботи з догляду можна зазначити **основні обов'язки медичного персоналу:**

1. підтримка чистоти і тиши в палатах, турбота про особисту гігієну хворих і поранених, їх постель і білизну;
2. турбота про повноцінне харчування;
3. систематичне спостереження за станом хворих і поранених, своєчасна сигналізація лікарю про замічені зміни їхнього стани і вживання заходів швидкої помочі по життєвих показаннях;
4. проведення заходів щодо попередження ускладнень, внутригоспитальної інфекції і полегшенню страждань хворих і поранених;
5. своєчасне і чітке виконання лікарських призначень по обстеженню і лікуванню хворих і поранених;
6. виконання призначеного режиму;

7. оформлення документації, проведення санітарного опрацювання при надходженні хворих і поранених.

Усі поранені підрозділяються на дві основні групи: поранені, що у змозі себе обслуговувати, та поранені, що самі себе обслуговувати не можуть.

Це положення враховується при організації догляду і розміщенні хворих і поранених. Так, поранені з погрозою розвитку асфіксії, із важкими сполученими ушкодженнями, провідниками кровотечі повинні знаходитися в палаті інтенсивної терапії або поблизу від перев'язувальної або операційної. Таким пораненим організується індивідуальний пост. Поранені з важкими ушкодженнями, сполученими травмами головного мозку повинні дотримувати суворого постільного режиму до 10-12 днів після травми. Таких поранених розміщують таким чином, щоб був можливий необмежений доступ медичного персоналу і можливість безперешкодного транспортування в перев'язувальну або операційну. Поранені I і II групи в залежності від ваги стана розміщуються по палатах рівномірно з тим, щоб до обслуговування тяжкопоранених можна було залучати легкопоранених і видужуючих.

Догляд за хворими, особливо в хірургічному відділенні, починається з дотримання правил особистої гігієни: спостереження за станом повітря в палаті, що досягається своєчасним провітрюванням не менше 4 разів у день - ранком перед сніданком, перед обідом, перед вечерею і за півгодини перед соном. Провітрювання триває 15-30 хв.; кварцування палат 2 рази в день; також зміна постільної і натільної білизни в плановому порядку - 1 разів у тиждень, так і в кожному випадку, коли білизна забруднюється блювотними масами, їжею, слиною, потом. Медичний персонал повинний стежити за голінням, стрижкою, гігієнічними ваннами і душем хворих.

Всім тяжкопораненим, особливо в перші 3-5 днів після травми, варто надавати полусидяче положення. Цим зменшується небезпека кровотечі й аспірації крові, слизу і гною, полегшує дихання. З метою профілактики легеневих ускладнень і кращої вентиляції легень, тяжкопоранених протягом доби необхідно декілька разів перевертати з боку на бік, проводити дихальну гімнастику - змушувати робити глибокі вдихи і видихи 5-6 разів у день. Груди пораненого повинні бути закриті нагрудником із клейонки, треба користуватися слиноприймачем. На прикватній тумбочці в пораненого повинно постійно знаходитися вода у поїльнику, декілька марлевих серветок. У поранених із порушеною мовою повинні бути олівець і папір для письмового спілкування з навколишніми. Цим забезпечується спочинок у рані, а самі поранені рятуються від переживань, пов'язаних із тимчасовим порушенням мови. При сприятливому загоєнні рани переходять до усного спілкування з пораненим, щоб тренувати мову, поліпшити самоочищення порожнини рота, обмежити розвиток рубців.

До **спеціального догляду** за щелепно-лицевими пораненими відноситься гігієна порожнини рота, часта заміна пов'язок, лікувальні зрошення порожнини рота, зниження саливації.

Поява повторних кровотеч, ускладнень із боку органів подиху і шлунково-кишкового тракту в значній мірі також пов'язано з розвитком у рані і порожнині рота гнильної інфекції. Тому, якомога раніше, починаючи з медико-санітарного батальйону у військовий час, варто старанно очищати порожнину рота в поранених від згустків крові, слизу, раневого відділяемого, залишків їжі. Це досягається іригацією порожнини рота. Промивання порожнини рота провадиться з використанням гумових балонів, великого шприца або іригаційної кружки Есмарха. Особливо значні згустки крові, шматки тканин і осколки кісток або зубів витягають із порожнини рота і рани пінцетом. Промивання і зрошення порожнини рота проводять 8-10 разів у добу, використовують теплі розчини (37-38⁰C) марганцевокислого калію, фураціліну 1:5000, перекису водню, соди, «Ротокану», додають у розчин 3-5 крапель м'ятної настоянки. Процедуру промивання і зрошення порожнини рота проводить лікар, навчаючи хворого необхідним навичкам, потім – медична сестра.

Для проведення заходів гігієни порожнини рота, зрошення, полоскань у відділенні повинно бути обладнане спеціальне помешкання – іригаційна.

Крім очищення шин і зубів, іригації порожнини рота, до елементів спеціального догляду відносяться щоденні перев'язки або зміна пов'язок, що здійснює лікар або перев'язувальна медична сестра. У поранених із гнійними або гнильними ускладненнями травм перев'язки проводять двічі в день, при багатому промоканні пов'язки їх підбинтують. Під час зміни пов'язок проводять профілактику мацерації шкіри навколо рани і ротової щілини,

особливо при проникаючих пораненнях. Для цього шкіру навколо ран змащують цинковою маззю, покривають тонким прошарком вазеліну, тальку, присипки.

Поранений із підвищеним слиновиділенням, із витіканням слини з порожнини рота, що проникають пораненнями, ушкодженнями капсули і паренхимы слинних желез призначають щоденний прием 1-2 таблеток аерона або 5-8 капель настоянки беладони, або вводять підшкірно атропін по 1 мл 0,1% р-на. Введення атропіну проводять не більш 3-4 днів підряд, а потім роблять перерву.

Медична сестра здійснює постійне спостереження за станом головних фізіологічних систем травмованого хворого. Серед який особливої уваги потребує серцево-судинна система, система органів подиху, стравоварильна система, система сечовиділення, центральна нервова система.

ПРИНЦИПИ ЛІКУВАЛЬНОЇ ФІЗКУЛЬТУРИ

Основними засобами лікувальної фізкультури є фізичні вправи, характер застосування яких визначається руховим режимом хворого й особливостями плину захворювання. При лікуванні щелепно-лицевих поранених застосовують **загальнозміцнюючі, дихальні і спеціальні вправи**. Основною умовою є регулярне і тривале їх застосування при достатній інтенсивності загального і місцевого впливу. Одним із важливих компонентів комплексного лікування хворих є правильна організація рухового режиму – співвідношення між спочинком і рухами. Диференційований руховий режим, призначений у залежності від стадії розвитку хвороби, клінічного стану хворого і методу лікування, дозволяє індивідуалізувати застосування засобів лікувальної фізкультури і забезпечити максимальну ефективність лікувальних заходів.

Для хворих, що знаходяться в стаціонарі, розрізняють такі **рухові режими: суворий постільний, постільний, палатний (полупостільний), вільний (загальний)**.

Суворий постільний режим призначають у гострий період травми, а також у стадії декомпенсації діяльності основних систем життєзабезпечення. Ціль режиму - створення максимального фізичного і психічного спочинку хворому для мобілізації механізмів саногенеза. При цьому режимі хворий постійно перебуває в положенні лежачи на спині або полусидячи. Виключаються елементи самообслуговування, хворий потребує індивідуального спеціалізованого догляду. Для полегшення діяльності серцево-судинної системи, профілактики розвитку застійної пневмонії, атонії кишечника і тромбозів судин нижніх кінцівок обережно застосовують вправи для дрібних м'язових груп кінцівок і дихальної гімнастики, особливо диафрагмальне дихання. Хворим показаний легкий масаж і пасивні вправи. Цей режим призначають пораненим із важкими сполученими і комбінованими травмами, політравмою.

Постільний режим також передбачає стан спочинку. Хворому забороняється підводитися і ходити, але можна сідати і повертатися. У вихідних положеннях лежачи або сидячи хворі можуть виконувати активні вправи для дрібних і середніх м'язових груп із метою поступового підготування до устанання.

Палатний режим є перехідним до вільного рухового режиму. Зрівнюється співвідношення спочинку і рухової активності. Хворим вирішується підводитися, ходити (спочатку в палаті), виконувати елементи самообслуговування, але половину денного часу вони повинні проводити в постелі. Фізичні управи виконують у постелі лежачи, сидячи й у положенні стоячи для всіх м'язових груп із зменшеним дозуванням для поступової адаптації хворого до переходу у вертикальне положення і підготування до навантажень.

Вільний режим призначають у період видужання для ліквідації залишкових явищ і функціональних порушень, пов'язаних із перенесеними захворюваннями. Загальний обсяг фізичного навантаження високий, що забезпечує підготування хворого до виписки зі стаціонару. Основна задача режиму – забезпечити повну фізичну реабілітацію хворого. Рухові режими визначають призначення хворому лікувальної фізкультури.

Найбільше раціональним методом проведення лікувальної фізкультури з щелепно-лицевими пораненими є індивідуальні заняття. Це дозволяє уникнути негативних емоцій у поранених при виконанні спеціальних вправ груповим методом. Необхідно чергувати спеціальні вправи з що общеукрепляють, багаторазово повторювати спеціальні вправи протягом дня. Тому, крім щоденних занять з інструктором ЛФК, хворий повинний не менше 10-12 разів у день самостійно виконувати спеціальні, індивідуально підібрані вправи.

Терміни призначення ЛФК залежать від характеру і ступеня ваги ушкодження. Протипоказання до призначення ЛФК носять тимчасовий характер, до них ставляться: загальний важкий стан хворого; висока температура тіла - вище 37⁰С; наявність гострого

запального процесу в області ушкодження, збільшена ШОЕ, септичний стан; болючий синдром при фізичних управах; небезпека повторної кровотечі через наявність стороннього тіла поблизу судин; недостатня іммобілізація отломков ушкодженої кістки.

Призначає хворому ЛФК лікар, що гоїть, після визначення показань він робить запис в історії хвороби з указівкою рухового режиму, періоду лікування і що рекомендуються форм ЛФК. На підставі цих призначень інструктор ЛФК проводить заняття і враховує їхню ефективність.

Методика лікувальної гімнастики при переломах щелеп будується з урахуванням періодів загоєння кістки, методу іммобілізації і клінічного стану хворого. У період формування первинної кісткової мозоли - I період застосування ЛФК, що триває 12-14 доби, повинні строго дотримуватися умови іммобілізації. Задача лікувальної фізкультури в цей період - поліпшення загального стану, стимуляція консолідації отломков і загоєння рани, профілактика ускладнень, пов'язаних із гіподинамією височно-нижньочелюстного суглоба, сприяння координированній роботі м'язів, що беруть участь у ковтанні, жуванні і промові.

Протягом перших 3-4 днів призначають палатний режим, потім вільний руховий режим. Заняття починають із 2-3 дня після іммобілізації відламків. Виключаються різкі прямування, повороти тулуба і голови, стрибки. Не застосовують управи для жувальної мускулатури через небезпеку зсуву отломков. Сприяють розслабленню м'язів - застосовують управи для м'язів мови, шиї, сидячи перед дзеркалом. Починають заняття з тривалістю 10-15 хв., до кінця I періоду - 20-25 хв.

Під час закінчення I зростаються кісткові відламки. Подальший розвиток процесу регенерації кісткової тканини пов'язано з просочуванням солями фосфору, калію і кальцію первинного кісткового мозолю і перетворенням його в кістку. До кінця 3-й тижня послаблюють міжщелепну фіксацію або накладають знімну шину, що дозволяє використовувати активні вправи для жувальної мускулатури з метою підготування до роботи м'язів, що беруть участь у рухах нижньої щелепи. У цей час переходять до II періоду лікування - вводять управи для жувальної мускулатури в повільному темпі, із незначною амплітудою, не викликаючи болючих відчуттів. Механотерапію і пасивні рухи нижньою щелепою в II періоді не застосовують. Тривалість занять збільшується до 30 хвилин за рахунок введення великого числа загальнозміцнюючих вправ, збільшується кількість повторень, темп і амплітуда рухів, часто змінюються вихідні положення.

Задача ЛФК у II періоді - боротьба з розвитком тугорухомості і контрактури скронево-нижньощелепного суглоба.

Після зняття іммобілізації переходять до III періоду лікування хворих із переломами щелеп. Це відбудовний період, протягом якого відбувається повна медична реабілітація хворого. До цього періоду хворі виписуються зі стаціонару для лікування в поліклініці. У III період широко застосовують спеціальні вправи для жувальної мускулатури. Вправи виконуються в середньому темпі, із максимальною амплітудою й акцентом на відкривання рота, бічні прямування нижньою щелепою. Застосовують масаж і механотерапію для ліквідації залишкових явищ - постіммобілізаційних контрактур, фіброзних анкілозів, зморщування суглобних капсул і низок, ригідності суглобів, рубців, що стягають, парезів нервів. Застосовують гумові розпірки, пробки, дерев'яні клини і причепки, апарати - рухомі ложки Лимберга, еспандер Балона Л.Р., жомові апарати, дощечки Ядрової, апарат Дарсіссака, апарат ММСІ. Тривалість виконання вправ на механотерапевтичних апаратах - 5-10 хв., повтор 6-10 разів у день. Контролюється ефективність механотерапії по показниках ступеня відкривання рота і сили жувальної мускулатури. Ступінь відкривання рота визначають за допомогою лінійки, окклюзійного вимірювача, або введенням пальців хворого між центральними різцями щелеп. «Робоче» відкривання рота - 2-2,5 см, максимальне - біля 4 см. Силу жувальної мускулатури визначають гнатодинамометром або міотометром, за допомогою жувальних проб по І.С. Рубінову.

6. МАТЕРІАЛИ ДЛЯ САМОКОНТРОЛЮ:

А. Завдання для самоконтролю:

1. Визначити поняття реабілітація щелепно-лицевого пораненого.
2. Основні принципи лікувального харчування тематичних хворих.
3. Опреділити основні протипоказання до фізіотерапевтичного лікування.

Б. Задачі для самоконтролю:

4.1. Підберіть лікарські засоби потерпілому з пошкодженням слиних залоз для зменшення слиновиділення.

(Відповідь: щоденне вживання 1-2 таблеток аерону, підшкірно 1мл, 0,1% розчину атропіну до 4 днів).

4.2. Хворий П., 57 років, госпіталізований до реанімаційного відділення обласної лікарні. Встановлено діагноз: рубцевий стеноз стравоходу. Вкажіть можливий метод годування даного хворого.

(Відповідь: ректальне годування).

4.3. Пацієнт В., 32 років, госпіталізований у відділення щелепно-лицевої хірургії. Після визначення скарг, анамнезу, об'єктивного статусу та місцевих змін було встановлено клінічний діагноз: ЗЧМТ, струс головного мозку, ангулярний перелом нижньої щелепи в ділянці зуба 38, забій м'яких тканин підборідної ділянки. Встановіть руховий режим даному хворому.

(Відповідь: суровий ліжковий режим).

В. Матеріали для тестового контролю. Тестові завдання з одиничною правильною відповіддю ($\alpha=2$):

2.1. Критичне падіння маси тіла спостерігається на:

A. 1-3 добу.

B. 3-4 добу.

C. 5-7 добу.

D. через тиждень.

E. Відразу після травми.

(Правильна відповідь: B)

2.2. Який стіл використовується для щелепної дієти ?

A. № 1.

B. № 5.

C. № 7.

D. № 10.

E. № 15.

(Правильна відповідь: E)

2.3. Яка тривалість виконання вправ для механотерапії ?

A. 3-5 хв., до 5 повторів у день.

B. 5-10 хв., до 5 повторів у день.

C. 5-10 хв., повтор 6-10 разів у день.

D. 10-15 хв., до 5 повторів у день.

E. 10-15 хв., повтор 6-10 разів у день.

(Правильна відповідь: C)

Г. Матеріали для тестового контролю. Тестові завдання з множинними вибором:

3.1. Чим небезпечно порушення водно-сольового обміну за рахунок підвищеної втрати води організмом ?

A. Підвищенням в'язкості крові.

B. Зменшенням об'єму циркулюючої крові.

C. Збільшенням часу кровотечі.

D. Критичним підвищенням тиску.

E. Гіпоксичним станом.

(Правильна відповідь: A, B, E)

3.2. Для ліквідації фіброзних анкілозів та постімобілізаційних контрактур застосовують:

A. Рухомі ложки Лімберга.

B. Експандер Балона Л.Р.

C. Апарат Ю. Є. Брагіна.

D. Апарат Дарсіссака.

E. Апарат П.В. Ходоровіча та В.О. Маланчука.

(Правильна відповідь: A, B, D)

3.3. До основних протипоказань для призначення ЛФК відносять:

A. Збільшення температури тіла вище 37 °С.

B. Період формування кісткової мозолі.

C. Наявність рубцевих контрактур.

D. Наявність стороннього тіла поблизу судин.

Е. Загальний важкий стан хворого.

(Правильна відповідь: А, Д, Е)

Д. Навчальні задачі 3-го рівня (нетипові задачі):

1. Хворий 38 років звернувся зі скаргами на обмежене відкривання рота. З анамнезу відомо, що місяць тому він знаходився на стаціонарному лікуванні у відділення щелепно-лицевої хірургії з приводу одонтогенної флегмони скроневої ділянки та крилоподібно-піднебінного простору. Який вид лікування під час знаходження хворого в стаціонарі слід було призначити для запобігання цього ускладнення?

(Відповідь: фізіотерапевтичне лікування та курс ЛФК).

2. В який термін призначається фізіотерапевтичне лікування при гострому невриті лицевого нерва?

(Відповідь: з перших днів захворювання).

3. Вкажіть ділянки масажу для покращення місцевого крово- та лімфообігу.

(Відповідь: масаж шиї, коміркової, потиличної та завушної ділянки).

7.ЛІТЕРАТУРА:

1. Хірургічна стоматологія та щелепно-лицева хірургія: підручник; У 2т. – Т.2/В.О.Маланчук, І.П.Логвіненко, Т.О.Маланчук, О.Л.Ціленко – К.: ЛОГОС, 2011. – С. 147-151.

2. Невогнепальні пошкодження щелепно-лицевої ділянки: навч. посіб. для студ. стомат. факульт. вищих мед. навч. закладів IV рівнів акрид. та інтернів-стоматологів / під загальною ред. Рибалова О.В. – Полтава: ТОВ «Фірма Техсервіс», 2012. – С. 139-150.

3. Щелепно-лицева хірургія: підручник / О.О.Тимофєєв. – К.: ВСВ «Медицина», 2011. – С. 422.

4. Стоматологія надзвичайних ситуацій з курсом військової стоматології: [підруч. Для студентів ВМНЗ III-IV рівнів акредитації] / Г.П.Рузін, В.П.Голік, О.В.Рибалов, С.Г.Демяник. – Харків: Торнадо, 2006. – С. 171-179.

5. Ускладнення травматичних пошкоджень щелепно-лицевої ділянки: навч.-метод. посіб. для студ. стомат. факульт. вищих мед. навч. закладів IV рівнів акредитації та інтернів-стоматологів / Рибалов О.В., Ахмеров В.Д. – Полтава: ТОВ «Фірма «Техсервіс»», 2011. – С. 123-135.

Міністерство охорони здоров'я України
Вищий державний навчальний заклад України
«Українська медична стоматологічна академія»

«Затверджено»
на засіданні кафедри
хірургічної стоматології
та щелепно-лицевої хірургії
з пластичною та реконструктивною
хірургією голови та шиї

Завідувач кафедри

д. мед. н. Аветіков Д.С.



МЕТОДИЧНІ РЕКОМЕНДАЦІЇ
ДЛЯ САМОСТІЙНОЇ РОБОТИ СТУДЕНТІВ
ПІД ЧАС ПІДГОТОВКИ ДО ПРАКТИЧНОГО
(СЕМІНАРСЬКОГО) ЗАНЯТТЯ

Навчальна дисципліна	Хірургічна стоматологія
Модуль №	4
Змістовний модуль №	4
Тема заняття	Об'єм та порядок надання допомоги щелепно-лицевим пораненим на етапах медичної евакуації. Військово-лікарська експертиза та експертиза непрацездатності при пораненнях та захворювання щелепно-лицевої ділянки мирного і військового часу.
Курс	IV
Факультет	Стоматологічний

Полтава – 2012

1. АКТУАЛЬНІСТЬ ТЕМИ.

Знання принципів медичного сортування, об'єму медичної допомоги на етапах медичної евакуації поранених дозволить лікарю-стоматологу раціонально організувати надання медичної допомоги щелепно-лицевим пораненим.

Важливим компонентом повсякденної роботи лікаря хірурга-стоматолога є знання основ та принципів експертизи непрацездатності щелепно-лицевих поранених та допомагає правильно організувати лікування та реабілітацію хворих. Знання принципів та положень військово-лікарської експертизи дозволяє лікарю орієнтуватись у наслідках щелепно-лицевих пошкоджень, раціонально організовувати надання кваліфікованої та спеціалізованої допомоги щелепно-лицевим пораненим.

2. КОНКРЕТНІ ЦІЛІ:

- 3.1. Аналізувати клінічні прояви щелепно-лицевих поранених на етапах медичної евакуації.
- 3.2. Пояснювати ознаки непрацездатності щелепно-лицевих поранених в мирний та військовий час.
- 3.3. Запропонувати методи оформлення медичної документації, що засвідчує непрацездатність пораненого.
- 3.4. Класифікувати об'єм та порядок надання допомоги щелепно-лицевим пораненим на етапах медичної евакуації.
- 3.5. Трактувати принципи організації військово-лікарської експертизи щелепно-лицевих поранених.
- 3.6. Малювати графологічну схему заняття.
- 3.7. Проаналізувати критерії обмеження природності до військової служби щелепно-лицевих поранених.
- 3.8. Скласти схему оформлення медичних документів військово-лікарської експертизи поранених у щелепно-лицеву ділянку.

3. БАЗОВІ ЗНАННЯ, ВМІННЯ, НАВИЧКИ, НЕОБХІДНІ ДЛЯ ВИВЧЕННЯ ТЕМИ (міждисциплінарна інтеграція).

Назви попередніх дисциплін	Отримані навички
1. Спеціальна військова підготовка.	Оформлювати первинну медичну картку пораненого та хворого, здійснювати медичне сортування поранених та хворих на кожному етапі медичної евакуації.
2. Медицина катастроф.	Організувати надання першої медичної, долікарської та першої лікарської допомоги пораненим на етапах медичної евакуації.
3. Загальна хірургія та військово-польова хірургія.	Визначити характер вогнепального поранення, оглянути та обстежити пораненого, визначити чергу та порядок надання медичної допомоги пораненому, порядок та чергу евакуації пораненого.

4. ЗАВДАННЯ ДЛЯ САМОСТІЙНОЇ РОБОТИ ПІД ЧАС ПІДГОТОВКИ ДО ЗАНЯТТЯ.

4.1. Перелік основних термінів, параметрів, характеристик, які повинен засвоїти студент при підготовці до заняття:

Термін	Визначення
1. Медичне сортування.	Це розподіл поранених та хворих на групи за ознаками потреби в однорідних лікувально-евакуаційних і профілактичних заходах відповідно до медичних показань, обсягу медичної допомоги і прийнятого порядку евакуації.
2. Об'єм медичної допомоги.	Сукупність лікувально-профілактичних заходів, що надаються пораненим і хворим на кожному етапі медичної евакуації відповідно до бойової і медичної обстановки.

4.2. Теоретичні питання до заняття:

1. Поняття “медичне сортування”.
2. Принципи медичного сортування щелепно-лицевих поранених.
3. Організація медичного сортування поранених на етапах медичної евакуації.
4. Поняття “етап медичної евакуації”.
5. Порядок надання медичної допомоги щелепно-лицевим пораненим на кожному етапі медичної евакуації.

6. Порядок евакуації щелепно-лицевого пораненого з етапу медичної допомоги.
7. Порядок заповнення первинної медичної картки пораненого чи хворого.
8. Визначення обсягу та порядку надання медичної допомоги щелепно-лицевому пораненому на етапі кваліфікованої медичної допомоги.
9. Визначення обсягу та порядку надання медичної допомоги щелепно-лицевому пораненому на етапі спеціалізованої медичної допомоги.
10. Мета та завдання військово-лікарської експертизи.
11. Особливості огляду щелепно-лицевих поранених та хворих під час військово-лікарської експертизи.
12. Критерії визначення придатності до військової служби та боєздатності щелепно-лицевих поранених та хворих.
13. Розклад захворювань, яким користуються під час військово-лікарської експертизи.
14. Медична документація військово-лікарської експертизи.
15. Визначення поняття – непрацездатність.
16. Види втрати працездатності.
17. Суб'єктивні критерії непрацездатності стоматологічних хворих та поранених.
18. Об'єктивні критерії непрацездатності стоматологічних хворих та поранених.

4.3. Практичні роботи (завдання), які виконуються на занятті:

1. Закріпити навички оформлення медичної документації хірурга-стоматолога та медичної документації експертизи непрацездатності хворого.
2. Накласти підборідну пращоподібну пов'язку.
3. Виконати пальцеве притиснення загальної сонної артерії.

5. ЗМІСТ ТЕМИ:

Медичне сортування – це розподіл поранених та хворих на групи за ознаками потреби в однорідних лікувально-евакуаційних і профілактичних заходах відповідно до медичних показань, обсягу медичної допомоги і прийнятого порядку евакуації.

Медичне сортування поранених здійснюється лікарями сортувально-евакуаційного відділення (СЕВ) медичної роти бригади. Основна мета медичного сортування в СЕВ – виділення із загального потоку поранених і хворих, які потребують медичної допомоги в МедР, і в першу чергу – невідкладної лікарської та кваліфікованої медичної допомоги та санітарної обробки, а також поранених і хворих, яким кваліфікована медична допомога може бути відстрочена і які в даних умовах підлягають подальшій евакуації в тил без направлення їх в інші функціональні підрозділи МедР.

Медичне сортування поранених в СЕВ медичної роти може бути організоване таким чином: санітарний інструктор-дозиметрист сортувального посту (СП), який обладнується на в'їзді на площадку МедР, зупиняє транспорт з пораненими, оповіщає особовий склад СЕВ, відкриває шлагбаум, пропускає через нього 3-4 автомашини і розміщує їх на заздалегідь відведених місцях. Потім починається попереднє медичне сортування. Для цієї мети організується сортувальна бригада у складі 1 лікаря, 1 фельдшера (або 1 медсестра), 1 санітар-реєстратора і 2 санітарів-носіїв. Сортувальна бригада на даних опитування і огляду поранених і хворих, а також результатів дозиметричного контролю направляє:

- тих поранених, які підлягають ізоляції (інфекційні хворі та хворі з підозрою на заразні захворювання, особи з гострими реактивними станами) в ізолятор для інфекційних хворих або в психоізолятор;
- тих поранених, які потребують спеціальної обробки – у відділення спеціальної обробки;
- легкопоранених і хворих, які не потребують спеціальної обробки і не підлягають ізоляції – в сортувальну для легкопоранених і хворих;
- тяжкопоранених і поранених середнього ступеню тяжкості (тих, що на ношах), які не підлягають ізоляції і не потребують спеціальної обробки – на сортувальну площадку;

Далі поранені і хворі потрапляють до сортувальних площадок (СПл), які обладнуються на ділянці місцевості перед сортувальними наметами для роботи сортувальних бригад. СПл обладнуються підставками для розміщення поранених на ношах – “рядами Пірогова” та лавами для легкопоранених. На СПл поранені і хворі вивантажуються із транспортних засобів, розміщуються на ношах рядами і негайно оглядаються лікарем, який здійснює вибіркове сортування – насамперед виявляються особи, які потребують надання невідкладної медичної допомоги. Вони одразу ж направляються у операційну, протишокову палату або у перев'язувальну для тяжкопоранених.

Якщо на МПП надходить багато поранених, то в сортувально-евакуаційному відділенні може бути створено дві бригади, одну з яких очолює лікар, а другу – найбільш досвідчений фельдшер (медсестра).

Поранені в щелепно-лицеву ділянку поділяються на такі групи:

I. Виходячи з потреби у санітарній обробці і необхідності в ізоляції:

мають потребу в частковій санітарній обробці;

підлягають ізоляції;

не мають потреби в санітарній обробці і ізоляції.

II. Виходячи з потреби у медичній допомозі, місця і черзі її подання:

потребують медичну допомогу у перев'язочній;

не мають потреби у медичній допомозі або потребують медичну допомогу, яка може бути надана у приймально-сортувальній. Для поранених і хворих, які підлягають направленню у перев'язочну, призначається черга – у першу чергу, у другу чергу.

III. Поранені і хворі, які не мають потреби у медичній допомозі на МПП, а також ті, що отримали її, розподіляються на наступні групи:

- підлягають евакуації;

- підлягають поверненню у свої підрозділи.

Для поранених і хворих, що підлягають евакуації, додатково установлюється **черга** – у першу чи другу чергу, **вид транспорту** – санітарний автомобіль, пристосований автомобіль, санітарний літак, вертоліт і ін., спосіб транспортування (лежачи, сидячи), а при необхідності установлюється і місце у транспортному засобі (верхній, середній, нижній ярус). У процесі медичного сортування, що проводиться на сортувальному майданчику, усіх поранених та хворих ділять на групи:

До першої групи зараховують поранених, що потребують невідкладних заходів першої лікарської допомоги (поранені з кровотечею, асфіксією, шоком та ін.). Їх направляють безпосередньо у перев'язочну.

До другої групи відносять поранених, яким медична допомога може бути надана в приймально-сортувальній (наприклад, травмовані із закритим переломом верхньої щелепи при задовільному загальному стані, які потребують дачу пиття за допомогою поїлки, з надітої на її носик гумової трубки). Після виконання вказаних вище простих заходів ця група поранених підлягає направленню в ОМедБ чи ОМЗ.

До третьої групи належать ті поранені, котрі без надання допомоги на МПП відправляються на наступний етап медичної евакуації (наприклад потерпілий із закритим переломом вилицевої дуги і кісток носа при відсутності кровотечі).

До четвертої групи відносять легкопоранених, що підлягають поверненню в частини після надання медичної допомоги (наприклад, потерпілий з пораненням м'яких тканин обличчя без вираженої гематоми).

До п'ятої групи відносять тих поранених та хворих, що знаходяться в агонії, чи мають травми несумісні з життям (наприклад, поранення обличчя та шиї з розривом внутрішньої сонної артерії та некомпенсованою крововтратою).

До одягу пораненого чи хворого, який пройшов медичне сортування, прикріплюють сортувальну марку, в якій вказується, до якого функціонального підрозділу треба його направити. Сортувальна марка є основним орієнтиром для санітарів-носітьників та медичного персоналу.

ЕТАП МЕДИЧНОЇ ЕВАКУАЦІЇ – ЦЕ СИЛИ І ЗАСОБИ МЕДИЧНОЇ СЛУЖБИ, РОЗГОРНУТІ НА ШЛЯХАХ МЕДИЧНОЇ ЕВАКУАЦІЇ ДЛЯ ПРИЙОМУ ТА СОРТУВАННЯ ПОРАНЕНИХ І ХВОРИХ, НАДАННЯ ЇМ МЕДИЧНОЇ ДОПОМОГИ, ЛІКУВАННЯ ТА ПІДГОТОВКИ ЗА ПОКАЗАННЯМИ ДО ПОДАЛЬШОЇ ЕВАКУАЦІЇ.

Під **видом медичної допомоги** на етапі медичної евакуації розуміють визначений перелік лікувально-профілактичних заходів, що здійснюються при пораненнях та захворюваннях особовим складом військ та медичної служби на полі бою (катастрофи) та інших етапах медичної евакуації. Вид медичної допомоги визначається місцем її надання, підготовкою осіб, що надають допомогу і наявністю необхідного оснащення.

Об'єм медичної допомоги – сукупність лікувально-профілактичних заходів, що надаються пораненим і хворим на кожному етапі медичної евакуації відповідно до бойової і медичної обстановки.

У переліку лікувально-профілактичних заходів, визначених для даного виду медичної допомоги, по терміновості виконання відрізняють дві основні групи заходів: невідкладні заходи щодо життєвих показань, виконання яких провадиться в будь-яких обставинах; заходи, виконання яких може бути відстрочено.

ОБ'ЄМ ТА ПОРЯДОК НАДАННЯ ДОПОМОГИ ЩЕЛЕПНО-ЛИЦЕВИМ ПОРАНЕНИМ НА ЕТАПАХ МЕДИЧНОЇ ЕВАКУАЦІЇ:

На **полі бою** стрільцями-санітарами та санітарними інструкторами, особовим складом підрозділів, які проводять рятувальні роботи здійснюється перша медична допомога у вигляді само- та взаємодопомоги індивідуальними засобами профілактики та надання медичної допомоги: тимчасова зупинка кровотечі, боротьба з асфіксією та її профілактика, перші протишокові заходи (введення наркотичних аналгетиків з АІ), накладання тимчасових пов'язок, одягнення протигазу, вивід та винесення поранених з поля бою. Треба відмітити, що самопомога серед поранених у щелепно-лицеву область надається дуже рідко із-за складності визначити локалізацію та розмір пошкодження і неспроможності накладання пов'язки на обличчя самим потерпілим.

На **МПБ** надається долікарська допомога, яка включає у себе слідуючі заходи щодо лікування та попередження ускладнень щелепно-лицевих травм: боротьба з асфіксією; тимчасова зупинка зовнішньої кровотечі (накладання пов'язки, джгута, затискача на судину); прийом пораненим антибіотиків (з метою профілактики раневої інфекції); прийом пораненим протиблювотних засобів (по показанням); введення знеболюючих засобів; зігрівання поранених, які знаходяться у шоківому стані, усунення спраги; можливе виконання транспортної іммобілізації за допомогою стандартних шин; контроль пов'язок, що були накладені раніше.

На **МПП** лікар-стоматолог надає першу лікарську допомогу: протишокова терапія; усунення асфіксії усіх видів; зупинка зовнішньої кровотечі; проведення новокаїнових блокад при переломах щелеп; виконання транспортної іммобілізації за допомогою стандартної шини Ентіна; усунення спраги; введення специфічного анатоксину проти правця при відкритих пошкодженнях ЩЛД (0,5 мл); введення антибіотиків, серцевих та знеболюючих ліків; контроль пов'язок, що були накладені раніше; заповнення первинної медичної картки, підготовка до евакуації.

В **ОМедБ** або **ОМЗ** лікарем-стоматологом надається кваліфікована медична допомога щодо попередження і лікування ускладнень при щелепно-лицевій травмі, що передбачає виконання наступних заходів: усунення асфіксії; остаточна зупинка кровотечі; попередження та боротьба з травматичним шоком; хірургічна обробка ран обличчя та щелеп, опіків обличчя; накладання лігатурних пов'язок; харчування поранених; лікування легкопоранених (строк лікування до 10 діб); підготовка до подальшої евакуації.

В першу чергу надається невідкладна хірургічна допомога – операції по усуненню асфіксії, кровотечі, боротьба з шоком.

При переломах щелеп із зміщенням відламків необхідна тимчасова фіксація відламків за допомогою лігатурного зв'язування зубів. Протипоказання до цього виду фіксації: переломи обох щелеп та їх альвеолярних відростків; рухомість опірних зубів; набряк язика; загроза виникнення блювання; евакуація повітряним або морським транспортом.

В спеціалізованих шпиталях для поранених у голову, шию та хребет, в шпиталях для лікування легкопоранених, а також в стоматологічних відділеннях інших шпиталів надається спеціалізована медична допомога щодо попередження та лікування ускладнень при щелепно-лицевій травмі. Допомога передбачає: надання невідкладної допомоги по життєвим показанням пораненим, у яких виникли ускладнення при транспортуванні; профілактика і лікування виниклих ускладнень; проведення нескладних операцій по лікуванню контрактур щелеп, несправжніх суглобів; вичерпну хірургічну обробку ран кісткових та м'яких тканин з постійною іммобілізацією відламків щелеп; наступне лікування за допомогою ліків, дієти; надання терапевтичної та ортопедичної стоматологічної допомоги.

Поранені у щелепно-лицеву ділянку, що потребують довготривалого лікування, евакуюються в спеціалізовані шпиталі внутрішнього району країни, де виконуються складні оперативні втручання по лікуванню опіків обличчя та вогнепальних пошкоджень щелепно-лицевої ділянки, що спрямовані на відновлення не тільки форми, але й функції органів щелепно-лицевої ділянки. Це операції по видаленню чужорідних тіл із важкодоступних

ділянок, ангіопластика, ліквідація несправжніх суглобів, стійких контрактур і анкілозів СНЩС, лікування хронічних остеомиелітів та пластичне усунення деформацій і дефектів обличчя.

МЕДИЧНА ДОКУМЕНТАЦІЯ, ЩО ВЕДЕТЬСЯ СТОМАТОЛОГОМ НА МПП У ВІЙСЬКОВИЙ ЧАС, ТА ПОРЯДОК ЇЇ ЗАПОВНЕННЯ

Однією з важливих функцій МПП є ведення документації і в першу чергу заповнення первинних медичних карток (ПМК).

Первинна медична картка є документом персонального медичного обліку, призначеним для забезпечення послідовності в наданні медичної допомоги пораненим та хворим на етапах медичної евакуації. Заповнена медична картка має юридичне значення – вона засвідчує факт поранення (хвороби) і дає право пораненому (хворому) на евакуацію в тил.

Первинні медичні картки заповнюються всім пораненим і хворим, які входять в групу санітарних втрат. Усіх поранених і хворих, які отримали медичну допомогу в МПП, реєструють у "Книзі обліку поранених", що ведеться в сортувально-евакуаційному відділенні.

В первинній медичній картці відображають:

- загальні дані про пораненого чи хворого ;
- діагноз поранення (хвороби);
- дата, час поранення (хвороби);
- час, обсяг та місце надання допомоги;
- способи евакуації.

ПМК заповнюється на усіх підлеглих евакуації поранених та хворих як у МПП, так і в ОМедБ при наданні першої лікарської допомоги. Її заповнюють також у шпиталях на поранених та хворих, які потрапили без первинної картки та підлягають подальшій евакуації в спеціалізовані шпиталі. У випадку лікування пораненого чи хворого у даному шпиталі ПМК не заповнюється, а оформлюється історія хвороби.

Усі записи слід робити чітко чорнилами або простим олівцем (не хімічним). Записи слід робити стисло, щоб залишалось місце для заповнення ПМК на наступних етапах евакуації. Діагноз поранення або захворювання вписується в відповідних вільних рядках. При визначенні діагнозу поранення необхідно вписувати: найменування раневого снаряду, характер поранення, точне позначення анатомічної ділянки.

Спосіб евакуації пораненого або хворого позначають підкресленням відповідного запису на картці (лежачи, сидячи). У випадку, коли слід змінити вид транспортування, попередня позначка закреслюється та підкреслюється потрібна. Зміни або уточнення діагнозу на наступних етапах евакуації вказують у рядку "Уточнений діагноз" та вписують найменування лікувального закладу, де було уточнено діагноз.

На зворотній сторінці картки записи здійснюють тільки до етапу, на якому заведена історія хвороби. Наслідок відмічають в таких випадках, коли він наступив до заповнення історії хвороби. Під записами повинні бути вписані звання та прізвища лікарів, що надали медичну допомогу, № військової частини.

ПМК на поранених або хворих, у яких на даному етапі медичної евакуації визначився кінцевий ісход поранення або захворювання, залишаються на даному етапі евакуації. При цьому на зворотній сторінці ПМК записують один з варіантів: повернене у військову частину, направлене у батальйон видужуючих, звільнене у відпустку, звільнене зовсім. У випадку смерті – вписують слово "вмер" та вказують точне місце поховання. На повернутих у частину, направлених у батальйон видужуючих та звільнених вказують адресу, куди направлене пораненого.

ПМК на вмерлих у шляху між етапами евакуації передаються у заклад, що прийняв труп.

ПМК на поранених або хворих, що поміщене у стаціонар на лікування, прикріплюються до історій хвороби.

ПМК має кольорові відбивні смуги (червону, чорну, жовту та синю), які призначені для сигналізації наступному етапу медичної евакуації про необхідність надання пораненому (хворому) невідкладної допомоги чи термінового виділення із загального потоку.

Червона смуга – сигналізує про необхідність надання термінової (позачергової) допомоги. Її відбивають на тому етапі медичної евакуації, на якому надана ця допомога.

Чорна смуга – свідчить про наявність інфекційного чи психічного захворювання, внаслідок якого хворий повинен бути ізольований. Картка з чорною смугою слідує до кінцевого етапу (видужання хворого);

Синя смуга – вказує на необхідність проведення спецзаходів при радіаційному ураженні, дані про радіаційне ураження заносяться в історію хвороби.

Жовта смуга – позначає ураження ОР, котре потребує санітарної обробки.

При заповненні ПМК зберігаються смуги, які позначають медичну допомогу, яку в першу чергу потребує поранений чи хворий на наступному етапі медичної евакуації. Інші смуги відриваються. Після надання відповідної медичної допомоги смуга теж відривається.

При комбінованих пораненнях слід залишати дві або усі смуги в залежності від поранення або захворювання. Наприклад, у разі необхідності термінової хірургічної допомоги інфекційному хворому на його ПМК залишають червону та чорну смугу. Червону смугу відривають на тому етапі, де хірургічна допомога була надана, а чорна смуга залишається.

Одночасно з карткою заповнюється і корінець. Після заповнення ПМК підписує лікар, ставиться печатка частини. Оформлену ПМК прикріплюють до пов'язки або кладуть у ліву кишеню обмундирування пораненого або хворого у евакуаційному конверті, де вказують паспортні дані, № жетону, військове звання, діагноз, місце направлення, спеціальні указівки, спосіб евакуації за підписом лікаря. На евакуаційному конверті роблять відмітки про проміжні етапи евакуації.

Корінці відриваються на етапі медичної евакуації та зберігаються для статистичної обробки відомостей та обліку санітарних втрат, складання медичних рапортів.

ПМК на усіх вибулих (померлих), що не мають історії хвороби, відправляють у Військово-медичний музей в слідуєчи терміни після смерті пораненого або хворого:

- з МПП, ОМедБ через дивізійного лікаря не пізніше місяця;
- з ОМЗ, ОМедБ армії через начальника медичного відділу армії, з шпиталів через відповідні евакуаційні пункти один раз у два місяці;
- з шпиталів тилу через місцеві евакуаційні пункти не пізніше чотирьох місяців.

Корінці ПМК у МПП після занесення даних до "Книзі обліку поранених або хворих" та складання медичних рапортів спалюються.

Основи організації військово-лікарської експертизи

З 1994 року військово-лікарська експертиза Збройних Сил України здійснюється згідно з "Положенням про військово-лікарську експертизу та медичний огляд у Збройних Силах України", яке затверджено наказом Міністра оборони України № 2 від 4 січня 1994 року та зареєстровано в Міністерстві юстиції України 29 липня 1994р. за № 177/386, а також наказом Міністра оборони України № 207 от 12.07.1999 р. "Про внесення змін та доповнень до наказу МО України № 2 от 04.01.1994 р."

Загальні положення:

1. Положення про військово-лікарську експертизу та медичний огляд визначає організацію військово-лікарської експертизи на мирний та воєнний час у Збройних Силах України.

2. Положення установлює порядок медичного огляду призовників, військовослужбовців, членів їхніх сімей (крім членів сімей військовослужбовців строкової служби); військовозобов'язаних, громадян, які бажають вступити до військово-навчальних закладів Збройних Сил України, учнів військових ліцеїв; колишніх військовослужбовців з проходженням військової служби; працівників Збройних Сил України, які залучаються до роботи з радіоактивними речовинами (РР), джерелами іонізуючого випромінювання (ДІВ), компонентами ракетного палива (КРП) та іншими високотоксичними речовинами, радіотехнічними засобами, які утворюють електромагнітні поля (ЕМП).

Основними завданнями військово-лікарської експертизи є:

- відбір громадян, придатних за станом здоров'я до військової служби для укомплектування Збройних Сил України, медичний огляд призовників, військовослужбовців, військовозобов'язаних з метою визначення придатності до військової служби, служби за військовим фахом, аналіз результатів медичного огляду та розробки заходів щодо виконання цієї роботи з метою покращання комплектування Збройних Сил України;
- контроль за організацією і станом лікувально-оздоровчої роботи серед призовників, огляд призовників, кандидатів, які вступають до військових закладів, військовозобов'язаних, аналіз результатів і розробка пропозицій щодо удосконалення цієї роботи;
- контроль за організацією, проведенням і результатами лікувально-діагностичної роботи у військових лікувально-профілактичних закладах та військових частинах, надання методичної та практичної допомоги з питань військово-лікарської експертизи військово-лікарськими

комісіями (надалі ВЛК) та лікувально-профілактичними установами, визначення причинного зв'язку захворювань, поранень, контузій, травм та каліцтва (надалі захворювання, поранення) у військовослужбовців, військовозобов'язаних, які призвані на збори, і колишніх військовослужбовців, а також причинного зв'язку захворювань, поранень, які заподіяли військовослужбовцям смерть;

- розроблення спільно з головними медичними спеціалістами Міністерства охорони здоров'я і Міністерства оборони України вимог, щодо стану здоров'я призовників, кандидатів, які вступають до ВУЗів, військовослужбовців, а також показань для найдодільнішого використання їх на військовій службі за станом здоров'я;
- організація огляду військовослужбовців та інших контингентів у військових частинах, закладах, ВУЗах, на підприємствах і в організаціях Міністерства оборони України (у подальшому військова частина);
- проведення наукової роботи з питань діяльності військово-лікарської експертизи;
- підготовка кадрів для військово-лікарських комісій (ВЛК).

Органи військово-лікарської експертизи

Військово-лікарська експертиза у Збройних Силах України здійснюється штатними та позаштатними (постійно і тимчасово діючими) ВЛК. Органи військово-лікарської експертизи у своїй роботі керуються Положенням про військово-лікарську експертизу, іншими керівними документами, які стосуються питань військово-лікарської експертизи, а також вказівками Головного військово-медичного управління Міністерства оборони України, Центральної військово-лікарської комісії Міністерства оборони України.

Штатні ВЛК є військово-медичними установами спеціального призначення. Вони мають гербову печатку та кутовий штамп. Штатні ВЛК комплектуються лікарями з клінічної підготовкою за однією з лікарських спеціальностей (терапія, хірургія, неврологія, психіатрія, отоларингологія, офтальмологія, стоматологія та іншими) та досвідом роботи у військах і цивільних лікувально-профілактичних закладах. Позаштатні ВЛК призначаються у складі голови, заступника голови (одного із членів комісії), членів комісії (у гарнізонних, госпітальних ВЛК не менше трьох лікарів, в останніх ВЛК – терапевта, хірурга, невропатолога, окуліста, стоматолога, отоларинголога, психіатра) і секретаря. При необхідності до складу ВЛК можуть призначатися лікарі інших спеціальностей. До складу ВЛК, що створюється у військовому комісаріаті, лікарі і секретар комісії залучаються з місцевих лікувально-профілактичних закладів рішенням Голови місцевої державної адміністрації. Штатні і позаштатні ВЛК з питань військово-лікарської експертизи підпорядковуються вищим штатним ВЛК. У прийнятті висновків, рішень, постанов (надалі – постанова) вони незалежні і у своїй роботі керуються Положенням про військово-лікарську експертизу та іншими документами, що стосуються питань військово-лікарської експертизи. При необхідності до участі у роботі штатних та позаштатних ВЛК на правах членів комісії можуть залучатися головні (провідні) медичні фахівці та інші лікарі спеціалісти лікувально-профілактичних закладів, лікарі військових частин, представники командування (керівництва) та військові спеціалісти. Постанови ВЛК приймаються колегіально, більшістю голосів. У разі незгоди голови або членів комісії з думкою інших членів, їх окрема думка заноситься до протоколу засідання ВЛК. Члени ВЛК зобов'язані дотримуватися вимог Положення.

До штатних ВЛК належать:

- центральна військово-лікарська комісія Міністерства оборони України;
- лікарська льотна комісія ЦВЛК МО України;
- (надалі ВЛК військового округу);
- ВЛК Військово-Морських Сил;
- ВЛК евакуаційного пункту, місцевого евакуаційного пункту на воєнний час;
- ВЛК управління госпітальної бази.

Позаштатні постійно-діючі військово-лікарські (лікарсько-льотні) комісії:

- госпітальні ВЛК;
- гарнізонні ВЛК;
- лікарсько-льотні комісії;
- ВЛК з'єднання аеромобільних військ;
- ВЛК для медичного огляду особового складу підводних човнів з атомним енергетичним устаткуванням;
- ВЛК військових комісаріатів.

Позаштатні тимчасово діючі військово-лікарські комісії:

- ВЛК військово-навчальних закладів МО України;
- військово-лікарська підкомісія приймально-технічної комісії Військово-Морських Сил;
- ВЛК для медичного огляду особового складу дизель-електричних підводних човнів;
- ВЛК для медичного огляду водолазів;
- ВЛК для медичного огляду військовослужбовців, які залучаються до підводного керування танками чи іншими машинами;
- ВЛК військової частини аеромобільних військ;
- ВЛК для медичного огляду поповнення Збройних Сил України.

ПОРЯДОК МЕДИЧНОГО ОГЛЯДУ У ЗБРОЙНИХ СИЛАХ УКРАЇНИ

Медичний огляд у Збройних Силах України проводиться з метою виявлення:

- придатності до військової служби призовників, військовозобов'язаних та показань для правильного розподілу їх за видами Збройних Сил України, родами військ і за військовою спеціальністю згідно зі станом здоров'я і фізичним розвитком;
- придатності до військової служби за військовою спеціальністю військовослужбовців;
- придатності кандидатів для вступу до військових навчальних закладів;
- придатності військовослужбовців, військовозобов'язаних, працівників Збройних Сил для роботи з РР, ДІВ, КРП, джерелами ЕМП;
- можливості проходження військової служби офіцерами, прапорщиками, мічманами, військовослужбовцями-жінками і проживання членів їх сімей за кордоном, а також необхідності у тривалому спеціалізованому лікуванні і медичному спостереженні членів їх сімей, транспортабельності їх за станом здоров'я.

Постанови ВЛК приймаються на підставі розгляду хвороб і фізичних вад, що визначають ступінь придатності до військової служби і таблиці додаткових вимог до стану здоров'я призовників, військовослужбовців, а також вступників до військово-навчальних закладів.

Кількість оглянутих за робочий день не повинна перевищувати в мирний час 50 чоловік, у воєнний час – 100 чоловік.

У воєнний час військовослужбовці, військовозобов'язані, працівники Збройних Сил, крім комісій, які працюють в мирний час, проходять медичний огляд також у ВЛК евакуаційних пунктів, управлінь госпітальних баз.

При медичному огляді офіцерів, прапорщиків, мічманів і військовослужбовців-жінок метод індивідуальної оцінки придатності їх до військової служби повинен застосовуватись у кожному випадку. ВЛК враховує їх військовий фах, підготовку, досвід, освіту, вік, фактичну працездатність, спрямованість до військової служби, думки командування і лікаря, військової частини і можливість використання їх на посаді, яка найбільше відповідає стану здоров'я.

Постанова ВЛК про надання військовослужбовцям відпустки за станом здоров'я приймається після закінчення стаціонарного лікування і випадках, коли для повного відновлення функції і працездатності необхідний термін не менше одного місяця. В інших випадках приймається постанова про потребу у звільненні від службових обов'язків (занять), а під час війни – про направлення в батальйон (команду) одужуючих.

У випадках, якщо є наявні, незаперечні дані, що здатність до несення військової служби не відновиться, постанова ВЛК про потребу військовослужбовців у відпустці за станом здоров'я не приймається, а вирішується питання про придатність їх до військової служби.

Направлення на медичний огляд здійснюється:

а) військовослужбовців строкової служби – командирами військових частин, начальниками гарнізонів, штатних ВЛК, військових лікувально-профілактичних закладів, військовими комендантами гарнізонів, військовими комісарами, органами військової прокуратури або військовими судами, а осіб, які перебувають на обстеженні та лікуванні у цивільному лікувально-профілактичному закладі, крім того, головними лікарями цих закладів;

б) офіцерів, прапорщиків, мічманів та військовослужбовців-жінок – прямими начальниками від командира окремої частини, йому рівних та вище, органами військової прокуратури або військовими судами, начальниками гарнізонів, штатних ВЛК, військових лікувально-профілактичних закладів, військовими комендантами гарнізонів та військовими комісарами.

Направлення на огляд може бути підписане начальником штабу (від начальника штабу полку та вище) або начальником кадрового органу (від начальника відділу кадрів об'єднання та вище) із посилання на рішення відповідного командира (начальника).

У воєнний час лікування військовослужбовців, як правило, має бути закінчене у військовому лікувально-профілактичному закладі; солдатів, матросів, сержантів і старшин – у батальйонах (командах) видужуючих. У виняткових випадках військовослужбовцям може бути надана відпустка за станом здоров'я на 30 діб. Після закінчення цього строку, при необхідності, за постановою ВЛК відпустка за станом здоров'я може бути продовжена на такий же строк, а при відповідних медичних показаннях – продовжена ще на 30 діб. Постанова ВЛК про продовження відпустки за станом здоров'я записується у книгу протоколів засідань військово-лікарської комісії та довідку, на підставі якої була надана відпустка за станом здоров'я (додаток № 2) і підписується головою та членами комісії (не менше двох), секретарем комісії та завіряється гербовою печаткою.

Якщо після продовження відпустки за станом здоров'я військовослужбовець не може приступити до виконання службових обов'язків, то він оглядається ВЛК для визначення придатності до військової служби.

Головним завданням військово-лікарської експертизи під час огляду поранених, які закінчили лікування, є вірне визначення їх боєздатності. Досвід Другої світової війни показав, що найбільш частими причинами непридатності до військової служби після закінчення лікування поранених у щелепно-лицеву область були: спотворення обличчя; порушення прикусу; порушення мови; хронічний вогнепальний остеомієліт; контрактури та анкілози скронево-нижньощелепного суглобу; параліч лицевого нерву; відсутність зрощення переломів щелеп, несправжній суглоб; слинна нориця (фістула).

Поняття придатності до військової служби не є постійним, воно змінюється від сукупності цілої низки умов: технічного оснащення військ; потреби військ у поповненні; досягнень медичної науки тощо.

Наслідок лікування та повернення щелепно-лицевих поранених до строю значно залежить від стану медичної науки, розвитку медичної техніки та організації спеціалізованої допомоги, що наочно підтверджують статистичні дані колишніх війн:

Російсько-турецька війна	1877-1878 р.р.	– 9,7%,
Перша світова війна	1914-1917 р.р.	– 21,7%,
Велика вітчизняна війна	1941-1945 р.р.	– 85,1%.

Всі хірургічні втручання щодо наслідків поранень, які мають косметичну мету, якщо немає значного спотворення лиця, повинні бути відкладені на післявоєнний час. Особи з такими наслідками поранень, якщо ці дефекти не викликають великих розладів функцій та значного спотворення обличчя, повинні повертатися до строю. Особи, що отримали поранення в щелепно-лицеву область і знаходяться на лікуванні в шпиталях, але не потребують спеціалізованого лікування, для яких достатньо лише періодичного лікарського спостереження, направляються до команд (підрозділів) одужуючих.

Пошкодження нижньої щелепи

При переломах нижньої щелепи без дефектів або з невеликим дефектом кістки питання щодо придатності до військової служби таких поранених вирішується тільки після протезування та встановлення ступеню втрати жувальної функції. Разом з тим, потрібно прагнути, щоб відновити безперервність щелепи вже на етапі спеціалізованого лікування. Це стосується також сповільненої консолідації перелому або навіть відсутності зрощення (несправжній суглоб). При великих дефектах щелепи після закінчення лікування в шпиталі такі поранені звичайно непридатні до військової служби.

Поранення верхньої щелепи

Рішення про придатність до військової служби цієї категорії поранених після закінчення лікування в шпиталі залежить від характеру та розмірів анатомічних руйнувань щелепи і суміжних областей. Поранених з значними спотвореннями середнього відділу обличчя, з великими дефектами піднебіння і стінок гайморових пазух, з пошкодженням гілок лицевого нерву подають до військово-лікарських комісій для прийняття експертного рішення щодо придатності до військової служби.

Однією з причин непридатності до військової служби в період минулих війн були вогнепальний остеомієліт та гайморит. На сучасному етапі рішення про придатність таких

поранених повинно прийматися тільки після додаткових хірургічних втручань з метою ліквідації остеомієліту та гаймориту, а втім це стосується також інших кісток лицевого кістяка.

Пошкодження альвеолярних відростків щелеп

У минулих війнах дуже часто спостерігались ізольовані або поєднанні пошкодження альвеолярних відростків щелеп з втратою великої кількості зубів. Лікування таких поранених повинно закінчуватися відновленням втрачених зубів протезами.

В залежності від кількості та функціональної цінності зубів, що були втрачені, а також характеру протеза, питання щодо придатності до військової служби вирішується індивідуально з врахуванням військового фаху, віку потерпілого, його військового звання тощо.

Стійкі контрактури та анкілози нижньої щелепи

Майже кожне поранення нижньої щелепи, яке локалізується в задніх ділянках тіла, кута та гілки щелепи супроводжується зведенням щелеп. Зведення щелеп може бути тимчасовим і нестійким або тривалим і стійким. Стійкі зведення щелеп зумовлено контрактурою або анкілозом скронево-нижньощелепного суглобу. Експертне рішення щодо придатності до військової служби може бути прийнято тільки після хірургічного втручання і його результату.

Поранення язика

Якщо в результаті поранення язика виникають утруднення щодо приймання їжі, є нерозбірливість мови, то питання щодо придатності до військової служби вирішується індивідуально в залежності від характеру дефекту або деформації язика.

Пошкодження лицевого нерва

За своїми наслідками пошкодження основних гілок лицевого нерва потрібно розглядати як тяжке тому, що окрім спотворення обличчя, при цьому спостерігається ряд функціональних розладів: витікання слини, рідкої страви; утруднення при розжовуванні їжі; не заплющуються очі.

Тому стійкий повний параліч м'язів, як наслідок пошкодження стовбура або основних гілок лицевого нерва є підставою для прийняття експертного рішення щодо непридатності осіб рядового та сержантського складу до військової служби. Питання щодо придатності до військової служби офіцерів вирішується індивідуально.

Слинні фістули (нориці)

При пораненнях привушної слинної залози або її вивідного протоку можуть виникати стійкі слинні фістули. В теперішній час розроблені такі методи хірургічного лікування таких фістул, які дозволяють надійно ліквідувати ці наслідки поранення.

Множинні та поєднанні поранення

При множинних та поєднаних пораненнях лица та інших областей тіла експертне рішення приймається в залежності від переваги тяжкості поранення тієї чи іншої області тіла з залученням до консультації інших спеціалістів.

Статті “Розкладу хвороб і фізичних вад, що визначають ступінь придатності до військової служби в Збройних Силах України”:

Стаття 8.	Злоякісні новоутворення
Стаття 51.	Порушення розвитку і прорізування зубів
Стаття 52.	Хвороби твердих тканин зуба, пульпи і періапикальних тканин ясен і пародонта, слинних залоз; м'яких тканин органів порожнини рота, хвороби та інші стани язика
Стаття 53.	Щелепно-лицеві аномалії (крім вроджених вад розвитку), інші хвороби та стани зубів і їх опорного апарату, хвороби щелеп
Стаття 58.	Тимчасові функціональні розлади після гострих захворювань або хірургічного лікування
Стаття 76.	Переломи кісток черепа без ознак органічного ураження центральної нервової системи (переломи лицевих кісток у тому числі нижньої та верхньої щелепи).
Стаття 80.	Віддалені наслідки травм шкіри та підшкірної клітковини.
Стаття 81.	Травми нервів.
Стаття 83.	Тимчасові функціональні розлади після (у тому числі хірургічних) гострих захворювань кістково-м'язевої системи, з'єднувальної тканини, поранень, травм, отруєнь

Оформлення постанов військово-лікарських комісій

Дані про тих, хто пройшов медичний огляд (прізвище, ім'я та по батькові, рік народження, військове звання, військова частина, місяць та рік призову на військову службу і т.п.), стан їх здоров'я та постанова ВЛК записується в книгу протоколів засідань військово-лікарської комісії. Крім того, дані про стан здоров'я та постанови ВЛК записуються для військовослужбовців – у медичну книжку, за необхідністю – у довідку. При медичному огляді осіб, які знаходяться на стаціонарному лікуванні, подання на ВЛК та її постанова записуються до історії хвороби. Подання повинно мати дані, необхідні для заповнення усіх граф книги протоколів засідань військово-лікарської комісії або свідоцтво про хворобу і довідки.

Книга протоколів засідань військово-лікарської комісії ведеться у всіх ВЛК секретарями цих комісій. Протоколи засідань ВЛК підписуються головою, членами комісії (не менше двох), які брали участь у засіданні та секретарем комісії у день її засідання. При медичному огляді військовослужбовців у протокол записується постанова ВЛК про причинний зв'язок захворювань (поранень), а в книзі протоколів засідань шпитальної ВЛК, крім того, у графі «скарги та анамнез» вказується номер історії хвороби того, хто пройшов медичний огляд.

Постанови ВЛК, які не підлягають затвердженню (розгляду, контролю) штатною ВЛК, оформляються у день медичного огляду і видаються на руки тим, хто пройшов медичний огляд або у встановленому порядку направляються у військову частину. Свідоцтво про хворобу, довідка з постановою, які підлягають затвердженню штатною ВЛК, направляються на затвердження (розгляд, контроль) не пізніше 5 днів після медичного огляду. Свідоцтво про хворобу, довідка з затверженою постановою не пізніше двох днів після їх затвердження (одержання їх штатною ВЛК) висилаються командирів військової частини, у якій проходить службу той, хто пройшов медичний огляд, або начальнику, який направив його на медичний огляд, а при звільненні службовця строкової служби безпосередньо з військового лікувально-профілактичного закладу видається йому на руки для подання у районний військовий комісаріат за місцем проживання.

Свідоцтво про хворобу у воєнний час складається:

- на всіх військовослужбовців, визнаних непридатними до військової служби зі зняттям з військового обліку, непридатними до військової служби з переглядом через 6-12 місяців;
- на офіцерів запасу, визнаних непридатними до військової служби зі зняттям з військового обліку.

У всіх інших випадках у воєнний час постанова ВЛК оформляється довідкою. У воєнний час довідка на контроль у штатну ВЛК не направляється.

Постанова ВЛК, яка не підлягає затвердженню штатною ВЛК, записується у книгу протоколів засідань військово-лікарської комісії, медичну книгу того, хто пройшов медичний огляд, а за необхідності оформляється довідкою. Свідоцтво про хворобу, довідка підлягає розгляду, а постанова ВЛК затвердженню у воєнний час:

- на генералів, адміралів, а також на усіх тих, які оглянуті у військових лікувально-профілактичних закладах, підпорядкованих безпосередньо Військово-медичному управлінню Міністерства оборони України – ЦВЛК Міністерства оборони України;
- на офіцерів, прапорщиків, мічманів, військовослужбовців-жінок, солдатів, матросів, сержантів і старшин усіх видів Збройних Сил і родів військ, курсантів, військовозобов'язаних – ВЛК військового округу, евакуаційного пункту фронту (місцевого ЕП, шпитальної бази).

У воєнний час свідоцтво про хворобу, довідка на всіх тих, кого доглянуто, складається у двох примірниках.

Методи дослідження ротової порожнини і щелеп при військово-лікарській експертизи

Дослідження ротової порожнини і щелеп складається з виявлення скарг, оцінки їх характеру, збору анамнезу, клінічних і функціональних досліджень. Збираються дані про перенесені хворим захворювання, травми і операції щелепно-лицевої області.

Об'єктивне дослідження починається з оцінки постави, положення тулуба, голови і ніг по відношенню до вертикальної площини. Потім приступають до зовнішнього огляду обличчя з метою визначення можливих дефектів, деформацій, рубців, нориць, асиметрії. Дослідження лімфатичних вузлів голови та шиї проводиться пальпаторно при трохи нахиленій голові, а також шляхом дотику до їх в положенні лікаря позаду хворого. Функція і стан скронево-нижньощелепного суглобу досліджується пальпацією, а при необхідності – з застосуванням рентгенологічних і функціональних методів.

При медичному огляді досліджуються також основні функції органів зубощелепної системи: дихання, мови, ковтання, жування. Порушення функції ковтання виражається в зміні фаз жування, нерівномірному розподілі жувального тиску, збільшенні кількості жувальних рухів і збільшенні часу для пережовування їжі. В потрібних випадках встановлюється ступінь втрати жувальної ефективності за допомогою умовних коефіцієнтів за М.І. Агаповим. При цьому жувальна ефективність усіх зубів приймається за 100 відсотків, в тому числі ефективність кожного зуба виражається наступними цифровими позначеннями: бічний різець – 1 %, центральний різець – 2 %, клик – 3 %, премоляри – 4 %, перший моляр – 6 %, другий моляр – 5 %. Ступінь збереженої жувальної ефективності при частковій втраті зубів встановлюється шляхом віднімання із 100 % суми коефіцієнта відсутніх зубів і їх антагоністів. Зуби «мудрості» в розрахунок не беруться.

З метою оцінки жувальної ефективності після операцій, травм і складного протезування застосовуються методи С.Е. Гельмана, І.С. Рубінова.

Об'єктивне дослідження порожнини рота і зубів складається з огляду, пальпації і перкусії. При необхідності використовують електро-одонтодіагностику, дослідження зубів і пародонта в денному світлі, аплікаційні проби Писарева-Шилера і інших.

Змикання зубних рядів в центральній оклюзії (прикус) визначається в трьох взаємоперпендикулярних площинах – сагітальній, вертикальній, горизонтальній. При аномаліях прикусу встановлюють вид і ступінь аномалії за допомогою лінійних вимірів зсуву зубних рядів. До аномалій прикусу першої ступені належать випадки зсуву зубних рядів до 5 мм, другого ступеня – від 5 до 10 мм, третього ступеня – більше 10 мм. Ця величина в міліметрах вказується в дужках після ступеню аномалії.

ВИЗНАЧЕННЯ ПОНЯТТЯ ТИМЧАСОВОЇ ВТРАТИ ПРАЦЕЗДАТНОСТІ ПРИ ЗАХВОРЮВАННЯХ ЩЕЛЕПНО-ЛИЦЕВОЇ ДІЛЯНКИ

Втрата працездатності констатується у випадку неможливості виконувати суспільно-корисну працю без збитку для здоров'я й ефективності виробництва. Виділяють **два види втрати працездатності** (по характеру) – **тимчасова і постійна**, що розподіляються на **повну і часткову** (по ступеню).

Тимчасова непрацездатність настає у випадку, коли порушення функцій, що перешкоджають фаховій праці, носять зворотній характер під впливом лікувальних заходів.

Повна тимчасова втрата працездатності має місце у випадках, коли хворий не може виконувати ніякої роботи і підлягає лікуванню відповідно до режиму, призначеному лікарем.

Часткова тимчасова непрацездатність констатується у випадках, коли хворий не в змозі виконувати роботу з свого фаху, але може виконувати без збитку для здоров'я іншу роботу, при якій забезпечується спокій або припустиме навантаження на уражений орган. Експертне обстеження хворого варто починати з установлення правильного діагнозу, що допомагає визначити трудовий прогноз.

Основним диференціальним критерієм тимчасової непрацездатності є сприятливий клінічний і трудовий прогноз, що характеризується повним або значним відновленням порушень функцій щелепно-лицевої ділянки і відновленням працездатності в порівняно короткий термін.

При рішенні питання про терміни тимчасової непрацездатності необхідно враховувати не тільки медичний, але і соціальний чинник – професію хворого, характер і вид роботи, умови праці і побуту.

На підставі характеру захворювання або травми, клінічного перебігу та ускладнень, що наступили, лікарю-стоматологу необхідно передбачати (хоча б орієнтовно) тривалість тимчасової втрати працездатності хворого і скласти правильний трудовий прогноз, що є критерієм для установлення факту тимчасової або стійкої непрацездатності.

Трудовий прогноз може бути сприятливим, несприятливим і сумнівним. **Сприятливий трудовий прогноз** означає можливість відновлення працездатності, коли хворий після лікування повертається до старої або рівноцінної роботи. **Несприятливий трудовий прогноз** встановлюється в тих випадках, коли хворий у результаті захворювання, травми або їх ускладнень не може виконувати стару роботу і виникає необхідність переведу його на іншу роботу, що відповідає стану здоров'я, або хворий не в змозі виконувати будь-яку роботу. **Сумнівний трудовий прогноз** означає, що в момент експертизи немає даних, достатніх для рішення питання про наслідки захворювання або травми, можливості

відновлення працездатності. **Трудовий прогноз знаходиться в тісному зв'язку з клінічним прогнозом і залежить від нього, але не завжди з ним збігається.**

Основним диференційним критерієм тимчасової втрати працездатності є сприятливий клінічний і трудовий прогноз, що характеризується повним або значним відновленням порушених функцій щелеп у результаті травми і відновлення працездатності в порівняно короткий термін.

Для визначення непрацездатності та її термінів необхідно:

- повне обстеження хворого;
- з'ясування причини травми (виробнича, невиробнича, у стані алкогольного сп'яніння);
- з'ясування анатомо-фізіологічних змін і функціональних порушень;
- проведення комплексу лікувальних заходів;
- знання умов праці і побуту хворого;
- віддаленість житла хворого від лікувального закладу.

Відновлення працездатності при переломах щелеп характеризується:

- ступенем відновлення функції ушкодженої щелепи, що констатується при наявності гарної консолідації відламків у правильному положенні;
- наявністю нормального прикусу зубів;
- достатньою рухливістю у скронево-нижньощелепних суглобах;
- відсутністю виражених розладів крово- і лімфообігу;
- відсутністю болю або інших ускладнень, пов'язаних з ушкодженням периферичних нервів щелепно-лицевої ділянки.

Тимчасова втрата працездатності при травмах щелепно-лицевої ділянки може бути обумовлена трудовим каліцтвом і побутовою травмою. Визначення причини тимчасової втрати працездатності є однієї з важливих задач лікаря-стоматолога, тому що при цьому припадає вирішувати як медичні, так і юридичні питання.

Для експертизи непрацездатності при травмах щелепно-лицевої ділянки визначають вид і причину травм, що можуть бути виробничими і невиробничими (побутова, транспортна, вулична, спортивна). Термін непрацездатності залежить від виду травми.

ТЕРМІНИ НЕПРАЦЕЗДАТНОСТІ ПРИ РІЗНОМАНІТНИХ ВИДАХ ТРАВМ ЧЕЛЮСТНО-ЛИЦЕВОЇ ДІЛЯНКИ

Перелом нижньої щелепи складає 60-90% усіх переломів кісток лица. Клінічний і трудовий прогноз залежать від характеру перелому, плинності періоду регенерації, наявності запальних ускладнень, віку хворого. При не ускладнених переломах нижньої щелепи в осіб середнього віку формування первинної кісткової мозоли настає через 2-3 тижні, а вторинної кісткової мозоли - через 6-8 тижнів. Терміни зрощення переломів нижньої щелепи в ділянці гілки коротше, чим інших відділів щелепи. Коли не усунутий зсув відломків, то терміни іммобілізації збільшуються на 1 тиждень, при розвитку травматичного остеомієліту – на 2 тижні. Терміни непрацездатності постраждалих:

не ускладнені одиночні переломи нижньої щелепи	25-28 днів
в осіб важкої фізичної праці	40-43 днів
подвійні переломи нижньої щелепи	29-32 днів
в осіб важкої фізичної праці	44-47 днів
множинні переломи нижньої щелепи	30-50 днів
при ускладнених переломах терміни збільшуються на	12-16 днів

Переломи верхньої щелепи – найбільше важка травма лица. Клінічний і трудовий прогноз у постраждалих серйозний. Можливі запальні і внутрішньочерепні ускладнення. Терміни непрацездатності постраждалих:

при переломі альвеолярного відростка	7 днів
при ускладненні	(до 10 днів)
– тіла щелепи	- 36-60 днів
– по Ле Фор I	- 56 днів
– по Ле Фор II	- 65 днів
– по Ле Фор III	- 75 днів
- ускладнені переломи досягають термінів	-120-130 днів

При ускладнених і сполучених переломах верхньої щелепи непрацездатність встановлюється разом із неврологом, ЛОР, офтальмологом і травматологом. Терміни

непрацездатності залежать від виду фіксації відламків: при оперативному методі фіксації - до 76 доби.

Переломи вилицевої кістки і дуги. Клінічний і трудовий прогноз сприятливий. Після репозиції відламків показане амбулаторне лікування. Стаціонарному лікуванню підлягають постраждалі, котрим показане проведення оперативних методів фіксації відламків або гайморотомія з фіксацією відламків (при проникаючих ушкодженнях). Терміни непрацездатності постраждалих:

- при консервативних методах фіксації відламків	- 8-10 днів
- при оперативних методах фіксації відламків	- 15-20 днів
- при застосуванні гайморотомії	- 18-22 днів

Переломи кісток носа. Прогноз сприятливий. При деформації носа необхідно відновлювальне лікування (пластичні операції). Термін непрацездатності - 8-10 днів, в окремих випадках – 3-4 дні (до моменту відновлення носового подиху, зменшення набряку).

Вивихи скронево-нижньощелепного суглоба. Гострі вивихи. Прогноз сприятливий. Терміни непрацездатності 7-8 днів, у залежності від професії хворого (мовне навантаження) - до 14-21 дня.

Хронічні вивихи. Непрацездатність виникає при загостренні процесу, і терміни відповідають термінам гострого процесу з урахуванням мовного навантаження хворого.

Травми м'яких тканин. При забитих місцях і гематомах непрацездатність визначається професією хворого, обумовлена ступенем порушення зовнішнього вигляду і функцій (рухів нижньої щелепи, мова, ковтання, подих). Непрацездатність зберігається до відновлення функцій зубощелепної системи хворого, у середньому - до 7 днів.

При ранах, що гояться первинним натягом, термін непрацездатності постраждалих залежить від локалізації рани й її протяжності, що обумовлює функціональні і косметичні порушення (порушення зовнішнього вигляду, порушення відкривання рота, прийому їжі, промови, подиху, зору), від трудових рекомендацій (запобігання переохолодження, фізичних навантажень, зовнішнього забруднення рани при роботі пацієнта), і від терміна зняття швів - 5-6 днів. Хворим, чия праця пов'язана зі значними фізичними навантаженнями, несприятливими метеорологічними чинниками, забрудненням робочого місця, після зняття швів рекомендують полегшену працю протягом місяця до закінчення відновлювального періоду.

При інфікованих ранах, що гояться вторинним натягом, або з накладенням вторинних ранніх або пізніх швів, термін непрацездатності постраждалого залежить від тяжкості і поширення запального процесу:

I - легкий ступінь	- 11-13 днів
II - середній ступінь	- 29-31 день
III - важкий ступінь	- 30-77 днів

ОРГАНІЗАЦІЯ ЕКСПЕРТИЗИ ТИМЧАСОВОЇ НЕПРАЦЕЗДАТНОСТІ ГРОМАДЯН

Головною особою в експертній оцінці тимчасовий непрацездатності пацієнтів є лікуючий лікар, якому надані відповідні права і покладені відповідальні обов'язки. Поряд із діагностикою, хірургічним і медикаментозним лікуванням, призначенням режиму і відбудовного лікування, лікар вирішує питання про необхідність повного або часткового звільнення хворого від роботи й оформляє медичні документи.

Перший медичний документ у визначенні непрацездатності стоматологічного хворого – медична карта стоматологічного хворого (форма № 043у) або історія хвороби стаціонарного хворого (форма № 310), що несуть інформацію про захворювання або травму хворого, що дозволяє зробити обґрунтований висновок про вид, характер патологічного процесу, ступень ваги, порушення функцій систем і органів, терміни і методи лікування. Записи в медичній карті повинні бути підтверджені записами про звернення хворого до лікаря в листку щоденного обліку роботи лікаря-стоматолога (форма № 037у), а історія хвороби стаціонарного хворого – у стаціонарному журналі відділення і реєстраційному журналі прийомного відділення.

Документом, що підтверджує тимчасову непрацездатність хворого під час його лікування в амбулаторних або стаціонарних умовах, і оформляється на підставі записів у медичній карті або історії хвороби, є листок непрацездатності.

Листок непрацездатності є єдиним офіційним документом, що встановлює тимчасову повну або часткову непрацездатність та дає право невиходу на роботу, а також документом, по якому органи соціального страхування здійснюють виплати захворілим або постраждалим.

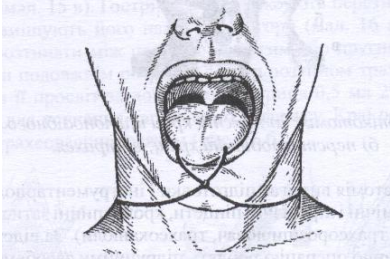
Листок непрацездатності – це документ фінансовий, юридичний і медико-статистичний. Ніякі інші документи, зокрема довідки лікувальних закладів, до оплати не приймаються. Коли, по чинних правилах, лікарняний лист не підлягає оплаті, він служить тільки документом, що засвідчує право на звільнення від роботи з тимчасової непрацездатності.

Раніше порядок видачі документів по тимчасовій непрацездатності регулювався Інструкцією ВЦСПС і Наркомздрава СРСР “Про порядок видачі застрахованим листків непрацездатності” від 14.08.1937 р. за № 1382 із доповненнями і змінами від 13.11.1984 р. Нині діє наказ Міністерства Охорони здоров'я України № 455 від 13.11.2001 р. “Про затвердження інструкції “Про порядок видачі документів, що засвідчують тимчасову непрацездатність громадян”.

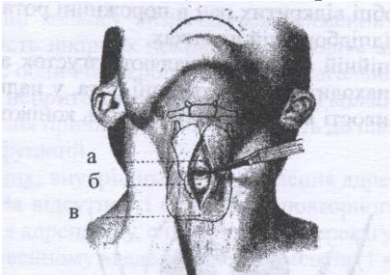
6. МАТЕРІАЛИ ДЛЯ САМОКОНТРОЛЮ:

А. Завдання для самоконтролю (таблиці, схеми, малюнки, графіки):

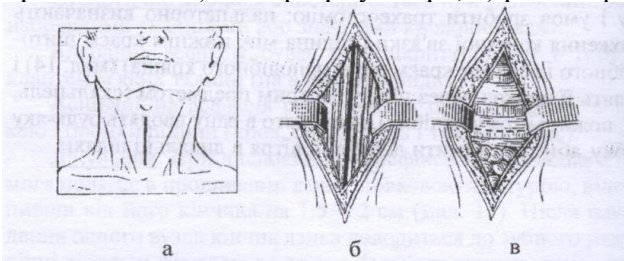
Прошивання язика при дислокаційній асфіксії.



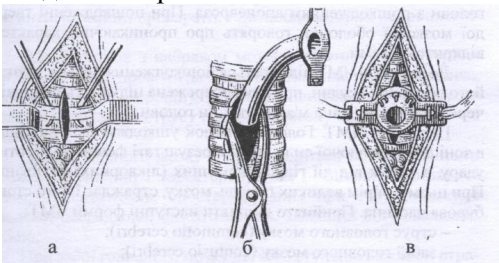
Конікотомія: а) нижній край щитоподібного хряща; б) перстнеподібний хрящ; в) трахея.



Трахеостомія: а) лінія розрізу шкіри; б) розтин фасції; в) щитовидна залоза зміщена донизу.



Трахеостомія: а) фіксація трахеї; б) введення трахеотомічної канюлі; в) трахеотомічна канюля введена в трахею.



Б. Задачі для самоконтролю:

1. Військовослужбовець отримав вогнепальне поранення в ділянку верхньої щелепи і доставлений в ОМедБ. Які спеціалісти будуть притягнуті до огляду пораненого? (Відповідь: щелепно-лицевий хірург, оторіноларінголог, окуліст, нейрохірург)
2. В сортувально-евакуаційному відділенні МПП потерпілому з вогнепальним пораненням м'яких та кісткових тканин нижньої щелепи видана первинна медична картка. В картці збережена червона смуга. Що це означає? (Відповідь: сигналізує про необхідність надання термінової (позачергової) допомоги)

3. В сортувально-евакуаційному відділенні МПП потерпілому з комбінованими ураженням щелепно-лищевої ділянки видана первинна медична картка. В картці збережена жовта смуга. Що це означає? (Відповідь: позначає ураження отруйними речовинами, котре потребує санітарної обробки).

В. Матеріали для тестового контролю. Тестові завдання з одиничною правильною відповіддю ($\alpha = 2$):

1. Види медичної допомоги в військовий час:

- A. Взаємодопомога, перша лікарська допомога, спеціалізована допомога.
- B. Перша медична допомога, долікарська допомога, лікарська допомога, кваліфікована медична допомога.
- C. Фельдшерська допомога, лікарська допомога, кваліфікована медична допомога, реабілітація.
- D. Перша медична допомога, лікарська допомога, хірургічна допомога, спеціалізована допомога.
- E. Перша медична допомога, долікарська медична допомога, перша лікарська допомога, кваліфікована медична допомога, спеціалізована медична допомога.

(Правильна відповідь: E)

2. Де надається перша медична допомога:

- A. На полі бою.
- B. На медичному пункті полку.
- C. На медичному пункті полку.
- D. В окремому медичному батальйоні.
- E. В окремому медичному загоні.

(Правильна відповідь: A)

3. Першу медичну допомогу на полі бою надає:

- A. Лікар.
- B. Фельдшер.
- C. Санітарний інструктор.
- D. Епідеміологічна служба.
- E. Служба медичної розвідки полку.

(Правильна відповідь: C)

Г. Навчальні задачі 3-го рівня (нетипові задачі):

1. Хвора 25 років звернулась зі скаргами на обмежене відкривання роту. Захворювання зв'язує з травмою. При огляді відмічається незначний набряк м'яких тканин скроневої ділянки зліва, відкривання рота на 2,0-2,5 см. Незначна біль при пальпації суглобового відростку нижньої щелепи зліва, при навантаженні на підборіддя – біль в лівому вусі. Повного змикання щелеп не визначається.

Визначте додаткові обстеження для кінцевого діагнозу. (Відповідь: оглядова рентгенографія кісток лицевого скелету, рентгенографія СНЩС по Шюллеру).

2. Хвора 22 років, скаржиться на сплюснення обличчя в нижній третині зліва. Відкривання рота вільне, не болюче. Функція м'язів не порушена. З анамнезу відомо, що хвора в дитячому віці перенесла лівобічний остеомієліт нижньої щелепи.

Який вид лікування показаний даній хворій для відновлення її працездатності? (Відповідь: контурна пластика).

3. У хворого 40 років після кульового поранення визначається лівосторонній перелом тіла нижньої щелепи з різким зміщенням уламків та дефектом кістки, відсутні моляри і премоляри в даній ділянці.

Який метод лікування ви оберете для повноцінного відновлення працездатності хворого? (Відповідь: апаратний метод лікування).

7. ЛІТЕРАТУРА:

- 1. Хірургічна стоматологія та щелепно-лицева хірургія: підручник; У 2т. – Т.2/В.О.Маланчук, І.П.Логвіненко, Т.О.Маланчук, О.Л.Ціленко – К.: ЛОГОС, 2011. – С. 136-142, 144-147.
- 2. Стоматологія надзвичайних ситуацій з курсом військової стоматології: [підруч. Для студентів ВМНЗ III-IV рівнів акредитації] / Г.П.Рузін, В.П.Голік, О.В.Рибалов, С.Г.Демяник. – Харків: Горнадо, 2006. – С. 99-162, 206-222.
- 8. Неотложная диагностика и лечебная тактика в ургентной хирургии: учебное пособие для студ. мед. ВУЗов и врачей-интернов / под ред. В.Д.Шейко – Полтава, 2007. – С. 34-38, 43-44.

9. Ускладнення травматичних пошкоджень щелепно-лицевої ділянки: навч.-метод. посіб. для студ. стомат. факульт. вищих мед. навч. закладів IV рівнів акредитації та інтернів-стоматологів / Рибалов О.В., Ахмеров В.Д. – Полтава: ТОВ «Фірма «Техсервіс»», 2011. – С. 111-115.

Министерство здравоохранения Украины
Высшее государственное учебное заведение Украины
«Украинская медицинская стоматологическая академия»

«Утверждено»
на заседании кафедры
хирургической стоматологии
и челюстно-лицевой хирургии
с пластической и реконструктивной
хирургией головы и шеи

Заведующий кафедрой

д. мед. н. Аветиков Д.С. 

МЕТОДИЧЕСКИЕ РЕКОМЕНДАЦИИ
ДЛЯ САМОСТОЯТЕЛЬНОЙ РАБОТЫ СТУДЕНТОВ
ВО ВРЕМЯ ПОДГОТОВКИ К ПРАКТИЧЕСКОМУ (СЕМИНАРСКОМУ) ЗАНЯТИЮ

Учебная дисциплина	Хирургическая стоматология
Модуль №	4
Содержательный модуль №	4
Тема занятия	Статистика и классификация повреждений челюстно-лицевого участка мирного времени. Методы обследования больных с травмой челюстно-лицевой области.
Курс	IV
Факультет	Стоматологический

1.АКТУАЛЬНОСТЬ ТЕМЫ. Современный ритм жизни общества, технический прогресс, модернизация производства предопределяют постоянный рост травматизма, что требует от врача-стоматолога умения свободно ориентироваться в вопросах диагностики травмы челюстно-лицевой области мирного времени, совершенного владения методами оказания первой помощи при травме лица и дальнейшего лечения таких пострадавших.

2.КОНКРЕТНЫЕ ЦЕЛИ: 2.1. Анализировать этиологические факторы, которые способствуют возникновению травматических повреждений. 2.2. Объяснять особенности статистических показателей травматических повреждений разных областей лица. 2.3.Предложить план обследования больного с травмой челюстно-лицевой области. 2.4. Классифицировать травматические повреждения челюстно-лицевой области. 2.5. Трактовать принципы диагностики травматических повреждений челюстно-лицевой области. 2.6. Рисовать графологическую схему темы. 2.7. Проанализировать результаты лабораторных и инструментальных обследований. 2.8. Составить алгоритм действий врача во время клинического обследования больного с повреждениями челюстно-лицевой области.

3.БАЗОВЫЕ ЗНАНИЯ, УМЕНИЯ, НАВЫКИ, НЕОБХОДИМЫЕ ДЛЯ ИЗУЧЕНИЯ ТЕМЫ (междисциплинарная интеграция).

Названия предыдущих дисциплин	Приобретенные навыки
1.Топографическая анатомия.	Определить поврежденную анатомическую область.
2. Общая хирургия.	Осуществить временную остановку кровотечения.
3. Внутренние болезни.	Установить диагноз обморока, коллапса, шока.
4. Фармакология.	Назначить схему медикаментозного лечения пострадавшему.
5. Рентгенология.	Определить необходимый для больного метод обследования.

4.ЗАДАНИЯ ДЛЯ САМОСТОЯТЕЛЬНОЙ РАБОТЫ ВО ВРЕМЯ ПОДГОТОВКИ К ЗАНЯТИЮ.

5.1. Перечень основных терминов, параметров, характеристик, которые должен усвоить студент при подготовке к занятию:

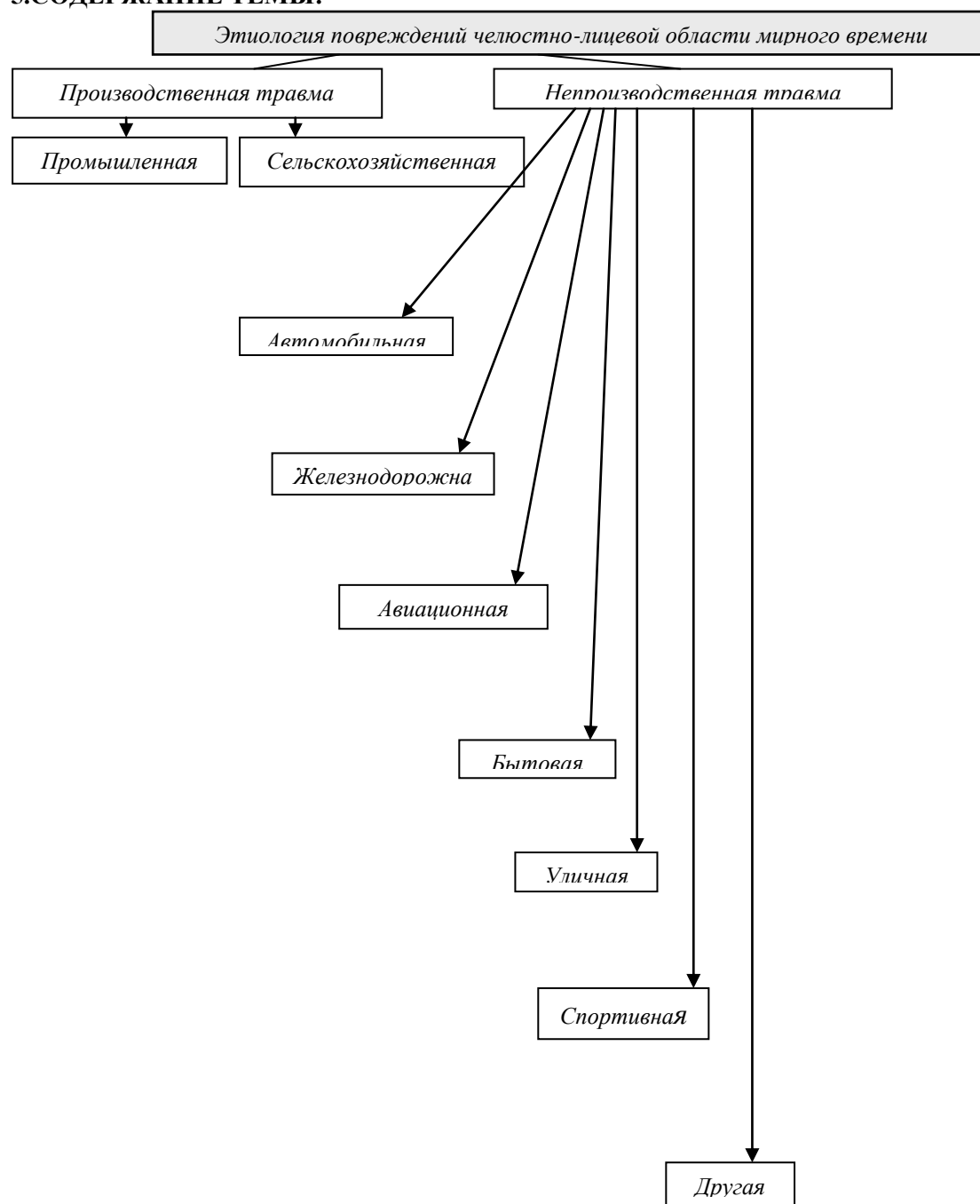
Термин	Определение
1.Изолированная травма.	Это повреждение одной анатомической области одним травмирующим фактором.
2. Сочетанная травма.	Это повреждение двух и больше анатомических областей одним травмирующим фактором.
3. Комбинированная травма.	Это повреждение одной или нескольких анатомических областей двумя или больше травмирующими факторами.

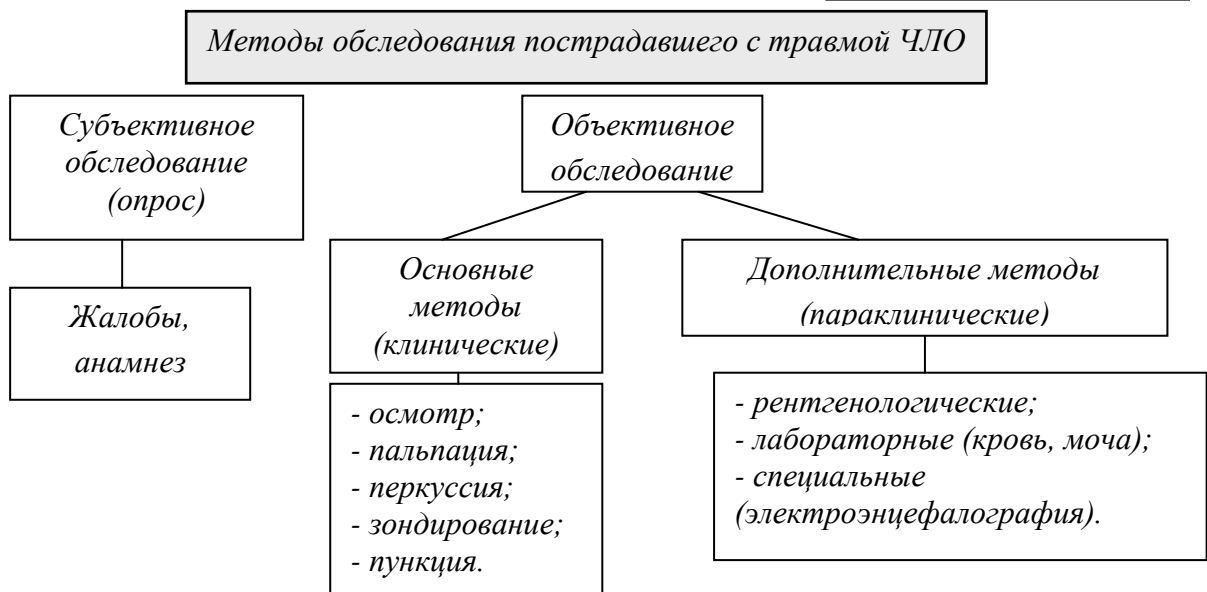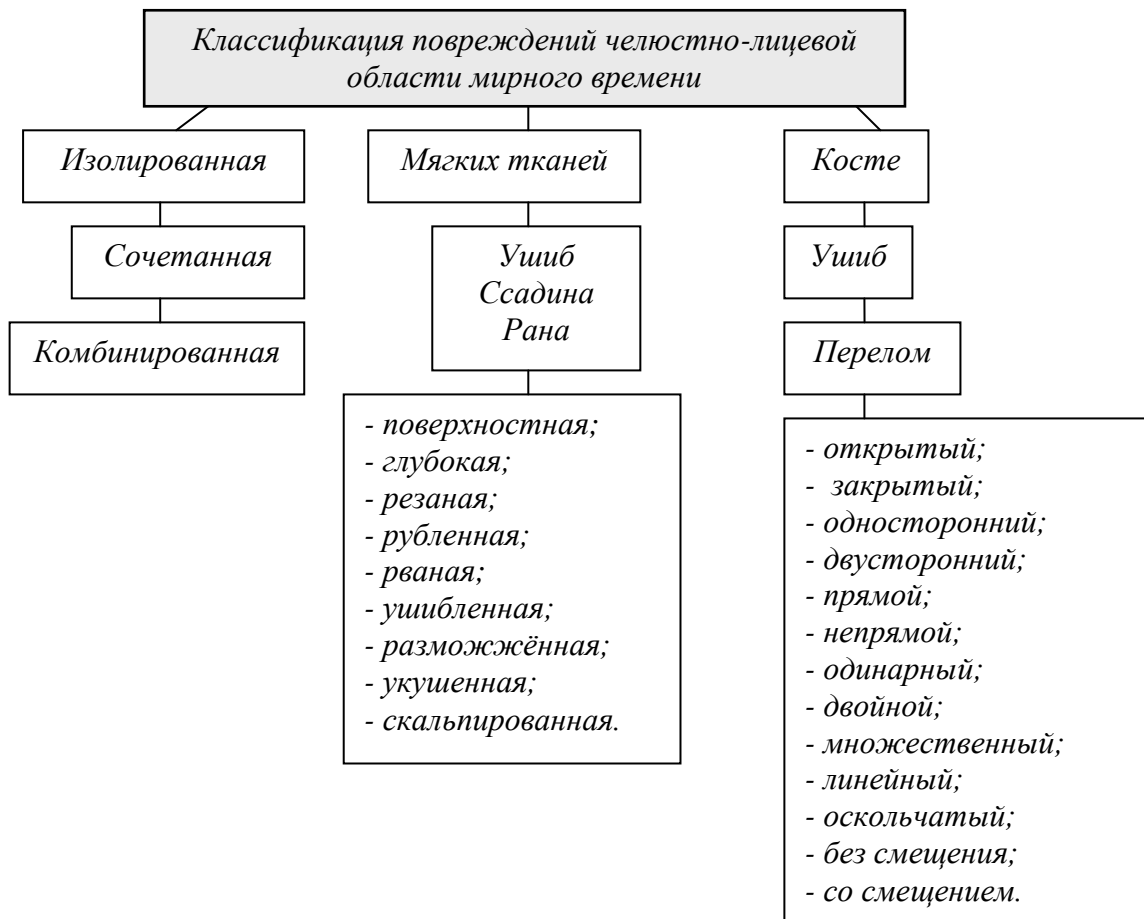4.2.Теоретические вопросы к занятию: 1. Что такое травма? 2. Статистика травматических повреждений челюстно-лицевой области в мирное время. 3. Классификация повреждений костей лица.

4. Классификация повреждений мягких тканей лица. 5. Основные методы обследования пострадавшего в амбулаторных условиях. 6. Дополнительные методы обследования пострадавших.

4.3.Практические работы (задания), которые выполняются на занятии: 1. Провести пальпацию челюстно-лицевой области у больного с подозрением на перелом верхней челюсти. 2. Провести пробу непрямой нагрузки у больного с подозрением на перелом нижней челюсти.

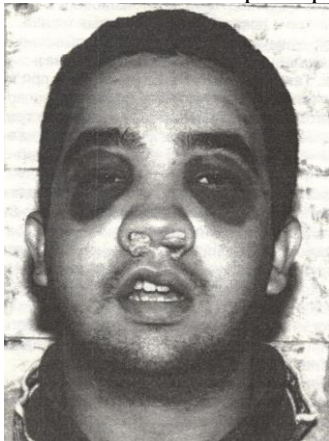5.СОДЕРЖАНИЕ ТЕМЫ:



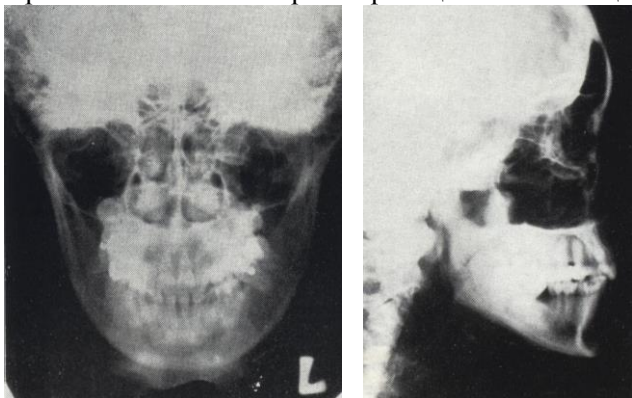


6. МАТЕРИАЛЫ ДЛЯ САМОКОНТРОЛЯ: А. Задания для самоконтроля:

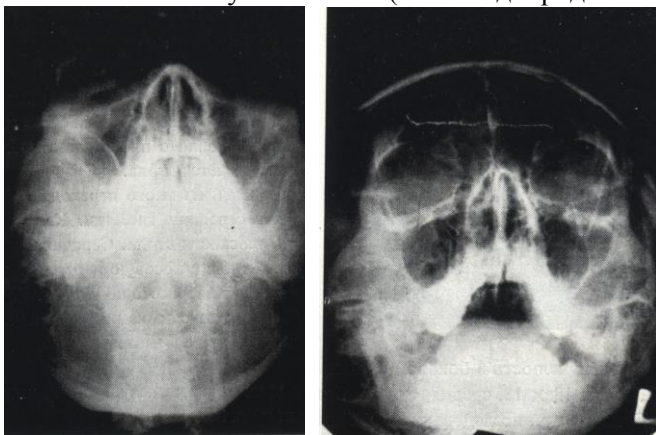
Симптом «очков» при переломе верхней челюсти.



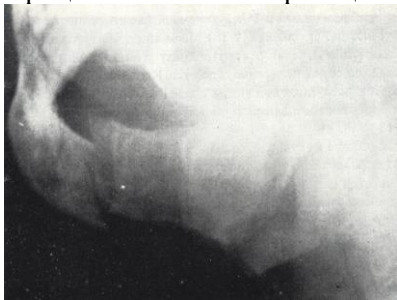Прямая и боковая обзорная проекции костей лицевого черепа.



Аксиальная и полуаксиальная (носо-подбородочная) проекции черепа.



Прицельная боковая проекция нижней челюсти.



Б. Задачи для самоконтроля: 1. На прием к врачу обратился пациент с травмой носа полученной во время спортивной тренировки. При обследовании установлен диагноз перелома костей носа без смещения отломков. Как следует классифицировать данную травму по этиологии учитывая, что пациент работает спортивным тренером? (Ответ: производственная травма).

2. Рабочий получил удар доской в области верхней челюсти во время проведения домашнего ремонта в выходной день. Установлен диагноз: ушибленная рана верхней губы. Неполный вывих резцов верхней челюсти. Как квалифицировать травму полученную при таких обстоятельствах? (Ответ: бытовая травма).

3. Больной обратился с жалобами на боль и нарушение жевания в результате удара в область угла нижней челюсти справа, полученного во время драки, головную боль, тошноту. Установлен предварительный диагноз перелома нижней челюсти. Какие дополнительные методы обследования необходимо провести для уточнения диагноза? (Ответ: рентгенография, консультация невропатолога).

В. Материалы для тестового контроля. Тестовые задания с одним правильным ответом ($\alpha=\Pi$): 1. Какое из приведенных повреждений можно отнести к изолированной травме? А. Ожог лица и шеи.

В. Перелом верхней и нижней челюсти. С. Перелом нижней челюсти. D. Резаная рана щеки и поднижнечелюстной области. Е. Перелом костей носа и сотрясение головного мозга. (Правильный ответ: С).

2. Какое из приведенных повреждений является комбинированной травмой? А. Резаная рана щеки.

В. Ушибленная рана подбородка. С. Перелом костей носа и сотрясение головного мозга. D. Перелом верхней и нижней челюсти. Е. Перелом нижней челюсти и термический ожог лица. (Правильный ответ: Е).

3. Какое из приведенных повреждений вызвано травмирующим фактором, который не является физическим? А. Термический ожог. В. Баротравма. С. Рана мягких тканей. D. Радиационный ожог. Е. Ожог кислотой. (Правильный ответ: Е).

Г. Учебные задачи 3-го уровня (нетипичные задачи): 1. В челюстно-лицевое отделение с места дорожно-транспортного происшествия доставлен больной с открытым переломом тела нижней челюсти. Общее состояние больного средней степени тяжести, в анамнезе потеря сознания на несколько минут, рвота. Больной жалуется на тошноту, общую слабость, боль в области левой половины живота. Артериальное давление - 100/60 мм рт. ст., пульс 100 уд /мин., слабого наполнения. Хирург-стоматолог под проводниковым обезболиванием произвел репозицию отломков и зафиксировал их шинами Тигерштедта с зацепными крючками, после чего назначил консультацию терапевта. Найдите ошибки в действиях врача: (Ответ: у пострадавшего имеет место сочетанная травма с признаками травматического шока, хирургические вмешательства в таком состоянии выполняют лишь по поводу кровотечения или асфиксии; необходима консультация хирурга-травматолога и невропатолога).

2. На амбулаторный прием к хирургу-стоматологу обратился больной с жалобами на боль в области угла нижней челюсти при жевании, головную боль, головокружение, тошноту. Установлено, что больному был избит 24 часа назад, имела место потеря сознания на несколько минут. После клинического и рентгенологического обследования врач исключил диагноз перелома нижней челюсти, назначил прием кетанова и контрольный осмотр через 3 дня. Найдите ошибку в действиях врача. (Ответ: при имеющейся клинической картине была необходима консультация невропатолога для исключения сотрясения головного мозга).

3. При осмотре пострадавшего врач-стоматолог установил диагноз двустороннего перелома нижней челюсти в области подбородка со смещением отломков, после чего направил пациента в стационар санитарной машиной, осуществив иммобилизацию нижней челюсти с помощью давящей бинтовой повязки. Во время транспортировки у больного появились признаки нарушения дыхания. Какой тип асфиксии развился у больного и какую ошибку допустил врач? (Ответ: давящая повязка противопоказана при переломах нижней челюсти в пределах зубного ряда со смещением, поскольку приводит к дополнительному смещению отломков. У данного больного развилась дислокационная асфиксия.).

7. ЛИТЕРАТУРА:

1. Хирургічна стоматологія та щелепно-лицева хірургія: підручник; У 2т. – Т.2/В.О.Маланчук, І.П.Логвіненко, Т.О.Маланчук, О.Л.Ціленко – К.: ЛОГОС, 2011. – С. 3-4, 9-12.

2. Рузин Г.П. Краткий курс лекций по хирургической стоматологии и челюстно-лицевой хирургии / Геннадий Петрович Рузин – Киев: «Книга плюс», 2006 – С. 88-89.

3. Стоматологія надзвичайних ситуацій з курсом військової стоматології: [підруч. Для студентів ВМНЗ III-IV рівнів акредитації] / Г.П.Рузін, В.П.Голік, О.В.Рибалов, С.Г.Демяник. – Харків: Торнадо, 2006. – С.90-98.

4. Ускладнення травматичних пошкоджень щелепно-лицевої ділянки: навч.-метод. посіб. для студ. стомат. факульт. вищих мед. навч. закладів IV рівнів акредитації та інтернів-стоматологів / Рибалов О.В., Ахмеров В.Д. – Полтава: ТОВ «Фірма «Техсервіс»», 2011. – С.6-9.

Тема № 2. ПРЕДМЕТ И ЗАДАЧИ ВОЕННОЙ СТОМАТОЛОГИИ. ОРГАНИЗАЦИЯ ХИРУРГИЧЕСКОЙ ПОМОЩИ ЧЕЛЮСТНО-ЛИЦЕВЫМ РАНЕННЫМ В МИРНЫХ, ЭКСТРЕМАЛЬНЫХ УСЛОВИЯХ. ВОЕННО-МЕДИЦИНСКАЯ ДОКТРИНА. ОСНОВНЫЕ ПРИНЦИПЫ ОРГАНИЗАЦИИ, ОБЪЕМ И СОДЕРЖАНИЕ ПОМОЩИ, ЭТАПЫ МЕДИЦИНСКОЙ ЭВАКУАЦИИ И МЕДИЦИНСКАЯ СОРТИРОВКА РАНЕННЫХ В ЧЕЛЮСТНО-ЛИЦЕВУЮ ОБЛАСТЬ.

1. АКТУАЛЬНОСТЬ ТЕМЫ. Военная стоматология - это раздел военной медицины, заданием которого является организация и предоставление всех видов стоматологической помощи личному составу Вооруженных Сил Украины в условиях мирного и военного времени. Знание особенностей огнестрельных и неогнестрельных ранений, заболеваний тканей и органов челюстно-лицевого участка, организации медицинской помощи, профилактики осложнений и лечения раненных в условиях экстремальных ситуаций и военного времени - прямая обязанность врача-стоматолога. Знание принципов медицинской сортировки, объема медицинской помощи на этапах медицинской эвакуации раненных позволит врачу-стоматологу рационально организовать предоставление медицинской помощи челюстно-лицевым раненым.

2. КОНКРЕТНЫЕ ЦЕЛИ: 2.1. Анализировать положения военно-медицинской доктрины в историческом аспекте. 2.2. Объяснять основные положения военно-медицинской доктрины. 2.3. Предложить силы и средства медицинской службы для оказания стоматологической хирургической помощи раненым в челюстно-лицевую область. 2.4. Классифицировать основные принципы организации, объем и порядок оказания помощи на этапах медицинской эвакуации раненым в челюстно-лицевую область. 2.5. Трактовать основные положения медицинской деонтологии и врачебной этики при оказании помощи раненым в челюстно-лицевую область. 2.6. Рисовать схему медицинской сортировки раненых в челюстно-лицевую область. 2.7. Проанализировать принципы медицинской сортировки раненых в челюстно-лицевую область. 2.8. Составить схему медицинской эвакуации раненых в челюстно-лицевую область.

3. БАЗОВЫЕ ЗНАНИЯ, УМЕНИЯ, НАВЫКИ, НЕОБХОДИМЫЕ ДЛЯ ИЗУЧЕНИЯ ТЕМЫ (МЕЖДИСЦИПЛИНАРНАЯ ИНТЕГРАЦИЯ)

Названия предыдущих дисциплин	Приобретённые навыки
1. Медицина катастроф.	Организовать оказание первой медицинской, доврачебной и первой врачебной помощи раненым.
2. Топографическая анатомия и оперативная хирургия.	Применять знания по хирургической анатомии головы и шеи. Изобразить схематически методику оперативного вмешательства при оказании помощи челюстно-лицевым раненым. Демонстрировать навыки наложения различных видов швов при оказании помощи раненым с травматическими повреждениями челюстно-лицевой локализации.
3. Хирургические болезни.	Описывать историю болезни раненого с травматическими повреждениями челюстно-лицевой локализации. Демонстрировать навыки проведения первичной хирургической обработки ран челюстно-лицевой области и шеи. Определять состояние, в котором находится раненый с травматическим повреждением челюстно-лицевой области (травматический шок, геморрагический шок и др.). Определить характер огнестрельного ранения, осмотреть и обследовать раненого, определить очередность и порядок оказания медицинской помощи раненому, порядок и очередность эвакуации раненого.

4. ЗАДАНИЯ ДЛЯ САМОСТОЯТЕЛЬНОЙ РАБОТЫ ВО ВРЕМЯ ПОДГОТОВКИ К ЗАНЯТИЮ.

4.1. Перечень основных терминов, параметров, характеристик, которые должен усвоить студент при подготовке к занятию:

Термин	Определение
1. Военно-медицинская доктрина.	Это совокупность научно обоснованных принципов, определяющих систему и методы медицинского обеспечения боевых действий войск в конкретных исторических условиях, содержащих средства и методы вооруженной борьбы, уровень медицинской науки и практики, состояние сил и средств, а также особенности театров военных действий.
2. Медицинская обстановка.	Это совокупность факторов и условий, характеризующих силы и средства медицинской службы, содержание и объём будущей работы, санитарно-эпидемическое состояние обеспечиваемых войск и района их боевых действий, а также других факторов и условий, которые могут повлиять на подготовку и ход медицинского обеспечения войск.
3. Медицинская сортировка.	Это распределение потерпевших и больных на группы, исходя из потребностей в первоочередных и однородных мероприятиях (лечебных, профилактических, эвакуационных) в конкретной обстановке. Даже для двух пострадавших, поступивших одновременно, необходимо проведение медицинской сортировки. При проведении медицинской сортировки допускается гипердиагностика. Основа сортировки: единые представления о диагностике, лечебных мероприятиях и прогнозы результатов лечения. Цель сортировки: обеспечить своевременное оказание медицинской помощи максимальному числу пострадавших в оптимальном объёме. Состояние пострадавших детей и беременных женщин без видимых повреждений всегда оценивается как тяжёлый, эвакуация и оказание помощи проводится у первую очередь.
4. Этап медицинской эвакуации.	Это в военной медицине – медицинские пункты и лечебные учреждения, развернутые на путях эвакуации с заданием приёма, медицинской сортировки пострадавших и больных, оказание им медицинской помощи, лечения и подготовки их к дальнейшей эвакуации; в медицине катастроф – предусмотрено, как правило, развертывание только двух этапов; первый – отряды первой медицинской помощи, второй – больничная база.

4.2. Теоретические вопросы к занятию: 1. Организационная структура медицинской службы Вооруженных Сил Украины. 2. Структура этапов медицинской эвакуации. 3. Оснащение этапов медицинской эвакуации. 4. Задание стоматологии экстремальных ситуаций. 5. Виды медицинской помощи. 6. Силы медицинской службы Вооруженных сил Украины в соответствии с видами медицинской помощи. 7. Средства медицинской службы Вооруженных сил Украины соответственно видам медицинской помощи.

4.3. Практические работы (задания), которые выполняются на занятии: 1. Овладеть навыками организации оказания медицинской помощи челюстно-лицевым раненым на этапах медицинской эвакуации. 2. Овладеть навыками медицинской сортировки челюстно-лицевых раненных. 3. Усвоить навыки предоставления медицинской помощи челюстно-лицевым раненым на этапах медицинской эвакуации. 4. Провести курацию челюстно-лицевого раненого.

5. СОДЕРЖАНИЕ ТЕМЫ:

На оснащении Вооруженных Сил государства должны быть не только передовые технологии и новые виды оружия, но и здоровый боеспособный контингент личного состава. Состояние здоровья военнослужащих обеспечивается продуманной системой лечебно-профилактических мероприятий в войсках в мирное время и лечебно-эвакуационного обеспечения на период боевых действий. Военная стоматология - отрасль медицины, которая разрабатывает и внедряет в практику формы и методы организации оказания всех видов стоматологической помощи военнослужащим в специфических условиях жизни и боевой

деятельности войск. Одним из ведущих разделов военной стоматологии является военная челюстно-лицевая хирургия, которая в свою очередь является одним из основных разделов общей военно-полевой хирургии.

В военной стоматологии можно четко проследить возникновение и постепенное становление двух самостоятельных направлений, которые в настоящее время слились воедино. Первое из них связано с организацией лечения челюстно-лицевых раненых, второе - с организацией лечения стоматологических заболеваний у военнослужащих.

В условиях ракетно-ядерной войны травматические повреждения челюстно-лицевой области имеют свои особенности течения, потому, что растет тяжесть боевой хирургической травмы в связи с оснащением армий новыми видами огнестрельного, в том числе высокоточного, вооружения минно-взрывного действия, зажигательными средствами и особенно ядерными боеприпасами. При организации хирургической помощи в современной ракетно-ядерной войне с многофакторными поражениями возникает ряд новых проблем. Необходимо правильно сочетать принципы специализации хирургической помощи и комплектования лечебных заведений кадрами врачей, ведь характер боевой травмы (комбинированные поражения) заставляет совмещать разные виды специализированной помощи в стенах одного лечебного учреждения.

Во время Второй мировой войны, не принимая во внимание большое количество раненых с тяжелыми челюстно-лицевыми повреждениями, эффективность их лечения превзошла все прошлые войны. Это состоялось благодаря тому, что лечение раненых проводилось на основе **единой военно-медицинской доктрины**, которая утверждала следующие принципы:

6. Все огнестрельные ранения являются первично бактериально-инфицированными.
7. Единственным надежным методом предупреждения развития инфекции является ранняя хирургическая обработка ран, которую следует проводить как можно быстрее.
8. Ранней хирургической обработки ран требует наибольшая часть раненых.
9. Прогноз лечения и последствия ранения является наилучшим, если проведена ранняя хирургическая обработка раны.
10. Объем медицинской помощи, выбор лечебных мероприятий и порядок эвакуации зависит не только от сугубо хирургических показаний, но, главным образом, от боевой и медицинской обстановки.

Под **медицинской обстановкой** имеется в виду количество раненых, которые попадают на данный этап, их состояние, количество хирургов, наличие транспортных средств и их вид, медицинское оснащение и тому подобное.

Однако следует отметить, что принципы и методы лечения челюстно-лицевых раненых не оставались во время всей войны неизменными.

Во время войны они совершенствовались и изменялись, но всегда эти изменения происходили после предыдущего обсуждения на заседаниях и конференциях и испытывались в специализированных медицинских заведениях.

Стали подлежать пересмотру вопросы относительно проведения пластических операций на мягких тканях (пластика местными тканями и филатовским стеблем), о значении первичного шва и пластиночных швов. Были расширены показания для пластических операций в более ранние сроки после ранения. Также был пересмотрен и вопрос о костной пластике при дефектах челюстей и ложных суставах нижней челюсти.

В Великую Отечественную войну профильная медицинская помощь челюстно-лицевым раненым была приближена к линии фронта. Даже на передовых этапах - медицинская помощь в условиях полка оказывалась с учетом особенностей данной группы раненых (утоление жажды, наложение марлевых и стандартных повязок и тому подобное).

Впервые была осуществленная эвакуация челюстно-лицевых раненых по назначению. Начиная с армейских СВПХГ, в которых работали квалифицированные врачи стоматологи, и заканчивая специализированными лечебными заведениями глубокого тыла, раненым в лицо и челюсти предоставлялась последовательная специализированная помощь.

После окончания Второй мировой войны вопросы челюстно-лицевой травматологии разрабатываются и дальше. Хирурги-стоматологи разрабатывают новые, более совершенные способы репозиции и фиксации отломков челюстей, методы обработки ран в условиях поражения радиоактивными веществами и тому подобное. Особенно велики заслуги по этому вопросу коллективов научных работников под руководством Г.А.Васильева, В.С.Дмитриевой,

О. И.Евдокимова, Я.М.Збаржа, О. О. Лимберга, Е.С.Малевица, М. М. Михельсона, М. В.Мухина, А.И.Рыбакова, Ф.М.Хитрова, Ю.И.Бернадского и других.

Значительным вкладом в развитие травматологии и восстановительной хирургии в послевоенное время стали исследования, которые посвящены лечению челюстно-лицевых повреждений в сочетании с радиационными поражениями (П. О. Григораш, В.С. Дмитриева, О. Т. Руденко, А.И. Рыбаков, В.В.Фиалковский и другие).

Толчком к дальнейшему развитию челюстно-лицевой травматологии стало предложение новых хирургических методов фиксации отломков челюстей, а также усовершенствование внутриротовых проволочных и пластмассовых шин.

Остается актуальной проблема лечения пострадавших с ожогами лица и их последствиями, а также с комбинированными поражениями.

При комбинированных радиационных поражениях отмечаются своеобразные особенности течения как лучевой болезни, так и раневого процесса.

Развитие анестезиологии и реаниматологии открыло новые возможности в борьбе с травматическим шоком и расширило границы хирургического лечения раненых в челюстно-лицевую область.

В последние годы появились новые виды огнестрельного оружия. Еще во Вьетнаме американцы с 1965 года начали применять так называемые шариковые бомбы, пули типа "Ремингтон" (калибр 5,56 мм), оружие типа системы "Жироджет" с реактивными пулями, оружие типа "Спью" под патрон со стреловидными пулями, пули типа TNV.

При взрыве шариковой бомбы из разных мест сферического корпуса вылетает 300 шариков (диаметр 5,56 мм, вес 0,7 г), бомба имеет большую поражающую силу и обуславливает возникновение множественных ранений. Ранения очень опасны для жизни и являются сложными для лечения.

Пули калибра 5,56 мм отмечаются той особенностью, что при попадании в ткань они опрокидываются и двигаются в поперечном направлении, вызывая в глубине и в области выходного отверстия большое разрушение тканей. Есть также артиллерийские снаряды, каждый из которых начинен небольшими стрелами (длина 3-4 см, толщина 0,1-0,2 см) в количестве до 10 тысяч.

Вышеуказанные и другие новые виды оружия характеризуются тем, что их повреждающие снаряды меньше по диаметру и более легкие по весу по сравнению с прошлыми, но они обладают колоссальной начальной скоростью (от 700 до 1500 м/с). Этим и объясняется возникновение раневых каналов часто с причудливыми направлениями, и значительные повреждения тканей и органов.

Эти факторы неминуемо окажут еще большее влияние на способы ведения боевых действий, характер войны в целом, структуру и масштабы боевых потерь.

В этой связи принципы организации помощи раненым в современных условиях войны должны измениться.

Применение ракетно-ядерного оружия сопровождается возникновением в очень короткие промежутки времени массовых санитарных потерь в военное время и во фронтовых районах в количествах, которые значительно превышают те, которые имели место в период Великой Отечественной войны.

При этих условиях изменится также структура и характер боевых повреждений: на первом месте будут ожоги, травмы и комбинированные повреждения (преимущественно радиационные), увеличится удельный вес тяжелораненых (шок, синдром длительного сдавления, лучевые поражения). Огнестрельные ранения при этом теряют свое доминирующее значение.

При массовом поступлении пораженных возникает необходимость в маневре силами и средствами медицинской службы, в эвакуационном маневре, который имеет своей целью рассредоточение пострадавших между несколькими этапами и которое проводится на основе тщательной сортировки. Перегрузки ближайших к фронту (очагу поражения) этапов, на которых оказывается первая врачебная помощь, нередко влечет за собой сокращение показаний к вмешательству (сокращение объема медицинской помощи). В данных случаях приходится ограничиваться лишь мероприятиями, которые обеспечивают устранение непосредственной угрозы жизни или тяжелых осложнений (помощь по жизненным показаниям).

Маневровый характер современной войны заставит часто изменять место медицинских пунктов и полевых медицинских учреждений, что также очень затрудняет хирургическую деятельность и крайне ограничивает возможности ранней госпитализации тяжело раненных.

В таких условиях для военной челюстно-лицевой хирургии важное значение приобретают такие методы лечения боевых повреждений, которые оказываются самыми благоприятными при самих жестких условиях.

Чем эффективнее средства поражения, тем больший поток раненых, тем более простыми (в техническом отношении) должны быть методы оказания помощи.

Важным элементом организации хирургической работы каждого этапа медицинской эвакуации является "**конвейерный**" принцип (О. О. Вишневский), согласно которому весь процесс оказания помощи каждому потерпевшему подразделяется на несколько частей, выполняется разными способами и отдельными бригадами (снятие повязки или подготовка операционного поля, хирургическое вмешательство, наложение шин и повязок и тому подобное).

Конвейерный принцип способствует повышению пропускной способности операционных и перевязочных.

В условиях ракетно-ядерной войны идея этапного лечения с эвакуацией по назначению сохраняет свое значение, невзирая на то, что конкретные формы этого принципа могут значительно отличаться от принятых во время Второй мировой войны.

Современные положения военно-медицинской доктрины в военно-полевой хирургии заключаются в следующем: объем медицинской помощи, порядок эвакуации и выбор лечебных мероприятий зависят не только от сугубо медицинских показаний, но и, главным образом, от боевых и медицинских обстоятельств; построение системы лечебно-эвакуационных мероприятий проводится с максимальным уменьшением количества этапов медицинской эвакуации; объективизация оценки тяжести ранения и состояния раненого введением критериев прогноза лечения; сохранение единого подхода к лечению ран; оказание приоритетного значения мероприятиям неотложной медицинской помощи, лечению шока и восполнению кровопотери на всех этапах медицинской эвакуации; специализация хирургической помощи; при сочетанных, множественных и комбинированных поражениях соблюдение четкой организации и последовательности в оказании хирургической помощи; увеличение роли реаниматологической и анестезиологической помощи при лечении раненых на этапах медицинской эвакуации.

Стоматологическую помощь в военное время организует Главное Военно-медицинское управление Министерства обороны Украины через Главного стоматолога Вооруженных Сил. При военно-медицинском управлении каждого фронта есть штатный главный стоматолог фронта, он же - заместитель главного хирурга фронта. Военно-медицинская служба Украины имеет силы и средства, которые позволяют качественно и своевременно оказывать медицинскую помощь раненым в челюстно-лицевую область на поле боя и на этапах медицинской эвакуации.

Помощь раненым в челюстно-лицевую область, которая оказывается на поле боя в очаге массовых санитарных потерь, называется **первой медицинской помощью**. Она оказывается в виде само- и взаимопомощи или стрелками-санитарами и санитарными инструкторами, а также личным составом подразделений, которые проводят спасательные работы. Надо отметить, что самопомощь среди раненых в челюстно-лицевую область оказывается очень редко из-за сложности определения локализации, размеров повреждения и несостоятельности наложения повязки на лицо самим потерпевшим. Для само- и взаимопомощи все военнослужащие обеспечиваются индивидуальными средствами профилактики и оказания медицинской помощи. К ним относятся: пакет перевязочный индивидуальный (ППИ); индивидуальный противохимический пакет (ИПП); аптечка индивидуальная (АИ); таблетки для обеззараживания воды (Пантоцид, Аквасепт).

Стрелки-санитары и санинструкторы для розыска и выноса раненых, оказания первой медицинской помощи имеют специальное оснащение: сумка санитарная; сумка медицинская военная; лямка медицинская носильная и специальная.

Доврачебная (фельдшерская) помощь оказывается фельдшером батальона в непосредственной близости от места ранения, на медицинском пункте батальона (МПБ). Она дополняет первую медицинскую помощь. Однако, возможности фельдшера по оказанию помощи, в том числе и элементов стоматологической помощи, значительно более широкие. Для

оказания фельдшерской помощи применяется табельное оснащение медицинского пункта батальона, а также медицинское оснащение личного состава. К комплектно-табельному оснащению МПБ принадлежат: комплект ПФ - полевой фельдшерский; комплект Б-1 - перевязочные средства стерильные; комплект Б-2 - шины (проволочные - 10, Дитрикса - 1); СМВ (сумки медицинские военные); СС (сумки санитаров); аптечка военная (АВ), а также, врачебно-медицинские средства, приборы (аппарат искусственной вентиляции легких портативный, кислородный ингалятор КИ-4, шины подбородочные с головными повязками к ним, шлем для раненых в голову, накидка медицинская на 10 человек, и др.). Следует подчеркнуть, что медицинский пункт батальона в обороне, когда он работает на месте, выполняет функции этапа медицинской эвакуации.

Следующий этап медицинской эвакуации, где оказывается стоматологическая помощь, это медицинская рота бригады (МедР).

В **медицинской роте бригады (МедР)** оказывается **первая врачебная и квалифицированная помощь**. В составе МедР кроме врачей общехирургического и терапевтического профиля есть врач-стоматолог. Главная задача стоматолога МедР - оказание стоматологической помощи личному составу полка. В период боевых действий стоматолог работает в составе операционно-перевязочного взвода в операционной палатке или в составе сортировочно-эвакуационного отделения в перевязочной палатке для легкораненых, оказывает вместе с врачами общехирургического профиля первую врачебную и квалифицированную медицинскую помощь, в том числе и стоматологическую. В оснащении стоматолог МедР имеет комплект "ЗВ" (зубоврачебный кабинет), куда входит комбинированная бормашина, раскладное зубоврачебное кресло, полный набор стоматологического инструментария, необходимые пломбирочные материалы, медикаменты для проведения смешанного: терапевтического и хирургического приема. При МедР есть электростанция, которая дает возможность использовать комбинированную бормашину как электрическую. Комплект рассчитан на 1 стоматолога, по имуществу - на 1 месяц работы (250 посещений). Вес - 48 кг. На МПП могут оставаться больные и раненые для лечения со сроком выздоровления 3-5 суток.

Следующим этапом медицинской эвакуации являются **лечебные учреждения больничной базы фронта (ГБ)**. На этом этапе оказывается квалифицированная и специализированная медицинская помощь, проводится дальнейшее лечение челюстно-лицевых раненых на уровне современных достижений челюстно-лицевой хирургии и травматологии.

Специализированную медицинскую помощь лицам с повреждениями и ранениями челюстно-лицевой области оказывают в челюстно-лицевых отделениях специализированных **госпиталей для раненых в голову, шею и позвоночник, в госпиталях для лечения легкораненых (ВПГЛР)**, а также в стоматологических отделениях других госпиталей базы фронта, в которых раненые с повреждениями челюстно-лицевой области находятся на лечении по поводу основного, более существенного ранения (ВПОГ, ВПХГ, СВПНХГ).

Значительная роль отводится **стоматологическому отряду фронта**. Стоматологический отряд фронта создан: для оказания специализированной помощи челюстно-лицевым раненым и больным, которые находятся на лечении в госпиталях фронта; оказание стоматологической и зубопротезной помощи личному составу частей, соединений и учреждений; оказание консультативной помощи врачам-стоматологам медицинских подразделений, частей и лечебных заведений.

Стоматологический отряд возглавляет врач-стоматолог. Состав отряда: управление; основные подразделения; подразделения обеспечения.

Основные подразделения, в свою очередь, имеют также три подразделения: стоматологическое отделение - базовое (3 врача-стоматолога); зубопротезное отделение с зубопротезной лабораторией (3 ортопеда, 5 зубных техников); десять передвижных стоматологических отделений (в каждом 2 врача-стоматолога и зубной техник).

Объем работы в течение 16 часов: **стоматологическое отделение** может санировать до 100 человек или оказать стоматологическую специализированную помощь 30-35 раненым в челюстно-лицевую область;

зубопротезное отделение с зубопротезной лабораторией может оказать зубопротезную помощь 20 больным или специализированную медицинскую помощь 30 раненым в челюстно-лицевую область;

передвижное стоматологическое отделение может оказать зубоврачебную помощь 6-7 больным или специализированную медицинскую помощь 20 раненым и провести профилактический осмотр полости рта 65 человекам с последующей санацией полости рта 25 военнослужащим.

Передвижные стоматологические отделения направляются в лечебные учреждения передовой больничной базы для оказания помощи челюстно-лицевым раненым, санации полости рта военнослужащим, больным и раненым. Эти отделения могут направляться в соединения, части, где нет штатных стоматологов для плановой работы по санации и протезированию полости рта.

Стоматологический отряд имеет 1 легковой и 12 грузовых авто-мобилей, 12 автоприцепов, электростанцию на 4 кВт, аптеку из СДП. Отряд, конечно, находится в районе развернутой тыловой полевой базы.

Характеристика комплектов, которые есть на оснащении этого этапа медицинской эвакуации:

1. **Комплект ЗП** - зубопротезный. Предназначен для подготовки (лечение) полости рта и зубов к протезированию и установки коронок. Рассчитан на 1 врача-протезиста, по имуществу - на 1 месяц работы (100 раненых и больных). Масса 41 кг.
2. **Комплект ЗТ-1** - зуботехнический (оборудование). Предназначен для оборудования зуботехнической лаборатории военно-полевого специализированного госпиталя. Масса 57 кг.
3. **Комплект ЗТ-2** - зуботехнический (инструменты) и ЗТ-3 зуботехнический (материалы). Комплекты предназначены для работы зубопротезного отделения стоматологического отряда и зуботехнической лаборатории военно-полевого специализированного госпиталя. Рассчитаны на 1 зубного техника и на 1 место работы (изготовление 300 зубов съемного и 120 зубов несъемного протезирования). Масса комплекта ЗТ-2 - 50 кг, масса ЗТ-3 - 29 кг.
4. **Комплект УЧЛ** - назначение челюстно-лицевое. Предназначен для оснащения врача-стоматолога нейрохирургической группы отряда для оказания специализированной медицинской стоматологической помощи и челюстно-лицевого отделения военно-полевого специализированного госпиталя. Масса - 131 кг.
5. **Комплект НЧ** - набор стоматологический челюстно-лицевой. Предназначен для специализированных хирургических операций в челюстно-лицевой области и полости рта. Рассчитан на 1 хирургическую бригаду из двух врачей. Количество мест - 2, масса - 12 кг.

Все перечисленные силы и средства медицинской службы, которые осуществляют оказание стоматологической помощи челюстно-лицевым раненым, при их рациональном и умном использовании, позволяют качественно и своевременно выполнить поставленные задачи.

Медицинская сортировка - это распределение раненых и больных по группам и признакам потребности в однородных лечебно-эвакуационных и профилактических мероприятиях в соответствии с медицинскими показаниями, объемом медицинской помощи и принятого порядка эвакуации.

Медицинская сортировка раненых осуществляется врачами сортировочно-эвакуационного отделения (СЭО) медицинской роты бригады. Основная цель медицинской сортировки в СЭО отбор из общего потока раненых и больных, которые нуждаются в медицинской помощи в МедР, и, в первую очередь, в неотложной врачебной и квалифицированной медицинской помощи и санитарной обработке, а также раненых и больных, которым квалифицированная медицинская помощь может быть отсрочена и которые в данных условиях подлежат дальнейшей эвакуации в тыл без направления их в другие функциональные подразделения МедР.

Медицинская сортировка раненых в СЭО медицинской роты может быть организована таким образом: санитарный инструктор-дозиметрист сортировочного поста (СП), который оборудуется на въезде на площадку МедР, останавливает транспорт с ранеными, оповещает личный состав СЭО, открывает шлагбаум, пропускает через него 3-4 автомашины и размещает их на загодя отведенных местах.

Затем начинается предварительная медицинская сортировка. Для этой цели организовывается сортировочная бригада в составе 1 врача, 1 фельдшера (или 1 медсестра), 1 санитар-регистратора и 2 санитаров-носителей. Сортировочная бригада по данным опроса и осмотра раненых и больных, а также результатов дозиметрического контроля направляет: тех раненых, которые подлежат изоляции (инфекционные больные и больные с подозрением на заразные заболевания, лица с острыми реактивными состояниями) в изолятор для

инфекционных больных или в психоизолятор; тех раненых, которые требуют специальной обработки, - в отделение специальной обработки; легкораненых и больных, которые не требуют специальной обработки и не подлежат изоляции, - в сортировочную для легкораненых и больных; тяжелораненых и раненных средней степени тяжести (тех, что на носилках), которые не подлежат изоляции и не требуют специальной обработки – на сортировочную площадку;

Дальше раненые и больные попадают на сортировочные площадки (СПл), которые оборудуются на участке местности перед сортировочными палатками для работы сортировочных бригад. СПл оборудуются подставками для размещения раненых на носилках – «рядами Пирогова» и рядами для легкораненых. На СПл раненые и больные выгружаются из транспортных средств, размещаются на носилках рядами и немедленно оглядываются врачом, который осуществляет выборочную сортировку: в первую очередь отбираются лица, которым необходима неотложная медицинская помощь. Они сразу же направляются в операционную, протившоковую палату или в перевязочную для тяжелораненых.

Если на МПП поступает много раненых, то в сортировочно-эвакуационном отделении может быть создано две бригады, одну из которых возглавляет врач, а вторую – наиболее опытный фельдшер (медсестра).

Раненые в челюстно-лицевую область делятся на такие группы:

I. Исходя из потребности в санитарной обработке и необходимости в изоляции: нуждаются в частичной санитарной обработке; подлежат изоляции; не нуждаются в санитарной обработке и изоляции.

II. Исходя из потребности в медицинской помощи, места и очередности ее оказания:

1. Нуждаются в оказании медицинской помощи в перевязочной.

2. Не нуждаются в медицинской помощи или нуждаются в медицинской помощи, которая может быть оказана в приемно-сортировочной. Для раненых и больных, которые подлежат направлению в перевязочную, назначается очередь – в первую очередь, во вторую очередь.

III. Раненые и больные, которые не нуждаются в медицинской помощи на МПП, а также те, которые получили ее, распределяются на следующие группы:

подлежат эвакуации;

подлежат возвращению в свои подразделения.

Для раненых и больных, которые подлежат эвакуации, дополнительно устанавливается **очередь** – в первую или во вторую очередь, **вид транспорта** – санитарный автомобиль, приспособленный автомобиль, санитарный самолет, вертолет и др., способ транспортировки (лежа, сидя), а при необходимости, устанавливается и место в транспортном средстве (верхний, средний, нижний ярус). В процессе медицинской сортировки, которая проводится на сортировочной площадке, всех раненых и больных делят на группы:

В первую группу зачисляют раненых, которым необходимы неотложные мероприятия первой врачебной помощи (раненые с кровотечением, асфиксией, шоком и др.). Их направляют непосредственно в перевязочную.

Ко второй группе относят раненых, которым медицинская помощь может быть оказана в приемно-сортировочной (например, травмированные с закрытым переломом верхней челюсти) при удовлетворительном общем состоянии раненых, которым необходимо дать питье с помощью поильника из надетой на его носик резиновой трубки). После выполнения указанных выше простых мероприятий эта группа раненых подлежит направлению в ОМДБ или ОМО.

К третьей группе относят тех раненых, которые без оказания помощи на МПП отправляются на следующий этап медицинской эвакуации (например потерпевший с закрытым переломом скуловой дуги и костей носа при отсутствии кровотечения).

К четвертой группе относят легкораненых, которые подлежат возвращению в части после оказания им медицинской помощи (например, потерпевший с ранением мягких тканей лица без выраженной гематомы).

К пятой группе относят тех раненых и больных, которые находятся в агонии, или имеют травмы несовместимые с жизнью (например, ранения лица и шеи с разрывом внутренней сонной артерии и некомпенсированной кровопотерей).

К одежде раненого или больного, который проел медицинскую сортировку, прикрепляют сортировочную марку, в которой указывают, в какое функциональное

подразделение надо его направить. Сортировочная марка является основным ориентиром для санитаров-носильщиков и медицинского персонала.

Этап медицинской эвакуации - это силы и средства медицинской службы, развернутые на путях медицинской эвакуации для приема и сортировки раненых и больных, оказания им медицинской помощи, лечения и подготовки по показаниям к дальнейшей эвакуации.

Под **видом медицинской помощи на этапе** медицинской эвакуации понимают определенный перечень лечебно-профилактических мероприятий, которые осуществляются при ранениях и заболеваниях личным составом войск и медицинской службы на поле боя (катастрофы) и других этапах медицинской эвакуации. Вид медицинской помощи определяется местом ее оказания, подготовкой лиц, которые оказывают помощь и наличием необходимого оснащения.

Объем медицинской помощи – совокупность лечебно-профилактических мероприятий, которые оказываются раненым и больным на каждом этапе медицинской эвакуации в соответствии с боевой и медицинской обстановкой.

В перечне лечебно-профилактических мероприятий, определенных для данного вида медицинской помощи, по срочности выполнения отличают две основных группы мероприятий: неотложные мероприятия относительно жизненных показаний, выполнение которых осуществляется в любых обстоятельствах; мероприятия, выполнение которых может быть отсрочено.

ОБЪЕМ И ПОРЯДОК ОКАЗАНИЯ ПОМОЩИ ЧЕЛЮСТНО-ЛИЦЕВЫМ РАНеным НА ЭТАПАХ МЕДИЦИНСКОЙ ЭВАКУАЦИИ

На **поле боя** стрелками-санитарами и санитарными инструкторами, личным составом подразделений, которые проводят спасательные работы осуществляется первая медицинская помощь в виде само- или взаимопомощи индивидуальными средствами профилактики и оказания медицинской помощи: временная остановка кровотечения, борьба с асфиксией и ее профилактика, первые противошоковые мероприятия (введение наркотических анальгетиков из АИ), наложение временных повязок, одевания противогаза, вывод и вынос раненых с поля боя. Надо отметить, что самопомощь среди раненых в челюстно-лицевую область оказывается очень редко из-за сложности определения локализации, размера повреждения и несостоятельности наложения повязки на лицо самим потерпевшим.

На **МПБ** оказывается доврачебная помощь, которая включает в себя следующие мероприятия относительно лечения и предупреждения осложнений челюстно-лицевых травм: борьба с асфиксией; временная остановка наружного кровотечения (наложение повязки, жгута, зажима на сосуд); введение раненым антибиотиков (с целью профилактики раневой инфекции); прием раненым противорвотных средств (по показаниям); введение обезболивающих средств; согревание раненых, которые находятся в шоковом состоянии; устранение жажды; возможное выполнение транспортной иммобилизации с помощью стандартных шин; контроль повязок, которые были наложены раньше.

На **МПП** врач-стоматолог оказывает первую врачебную помощь: противошоковая терапия; устранение асфиксии всех видов; остановка наружного кровотечения; проведение новокаиновых блокад при переломах челюстей; выполнение транспортной иммобилизации с помощью стандартной шины Энтина; устранение жажды; введение специфического анатоксина против столбняка при открытых повреждениях ЧЛЮ (0,5 мл); введение антибиотиков, сердечных и обезболивающих лекарств; контроль повязок, которые были наложены раньше; заполнение первичной медицинской карточки; подготовка к эвакуации.

В **ОмедБ** или **ОМЗ** врачом-стоматологом оказывается квалифицированная медицинская помощь относительно предупреждения и лечения осложнений при челюстно-лицевой травме, которая предусматривает выполнение следующих мероприятий: устранение асфиксии; окончательная остановка кровотечения; предупреждение и борьба с травматическим шоком; хирургическая обработка ран лица и челюстей; ожогов лица; наложение лигатурных повязок; кормление раненых; лечение легкораненых (срок лечения до 10 суток); подготовка к дальнейшей эвакуации.

В первую очередь оказывается неотложная хирургическая помощь – операции по устранению асфиксии, кровотечения, борьба с шоком.

При переломах челюстей со смещением отломков необходима временная фиксация отломков с помощью лигатурного связывания зубов. Противопоказания к этому виду фиксации

: переломы обеих челюстей и их альвеолярных отростков; подвижность опорных зубов; отек языка; угроза возникновения рвоты; эвакуация воздушным или морским транспортом.

В специализированных госпиталях для раненых в голову, шею и позвоночник, в госпиталях для лечения легкораненых, а также в стоматологических отделениях других госпиталей оказывается специализированная медицинская помощь относительно предупреждения и лечения осложнений при челюстно-лицевой травме. Помощь предусматривает: оказание неотложной помощи по жизненным показаниям раненым, у которых возникли осложнения при транспортировке; профилактика и лечение возникших осложнений; проведение несложных операций по лечению контрактур челюстей, ложных суставов; исчерпывающую хирургическую обработку ран костных и мягких тканей с постоянной иммобилизацией отломков челюстей; последующее лечение с применением лекарств, диеты; оказание терапевтической и ортопедической стоматологической помощи.

Раненые в челюстно-лицевую область, которым необходимо долговременное лечение, эвакуируются в специализированные госпитали внутреннего района страны, где выполняются сложные оперативные вмешательства по лечению ожогов лица и огнестрельных повреждений челюстно-лицевой области, которые направлены на возобновление не только формы, но и функции органов челюстно-лицевой области. Это операции по удалению инородных тел из труднодоступных участков, ангиопластика, устранение ложных суставов, стойких контрактур и анкилозов ВНЧС, лечение хронических остеомиелитов челюстей и пластическое устранение деформаций и дефектов лица.

МЕДИЦИНСКАЯ ДОКУМЕНТАЦИЯ, КОТОРАЯ ВЕДЕТСЯ СТОМАТОЛОГОМ НА МПП В ВОЕННОЕ ВРЕМЯ И ПОРЯДОК ЕЕ ЗАПОЛНЕНИЯ

Одной из важных функций МПП является ведение документации и, в первую очередь, заполнение первичных медицинских карточек (ПМК).

Первичная медицинская карточка является документом персонального медицинского учета, предназначенным для обеспечения последовательности в оказании медицинской помощи раненым и больным на этапах медицинской эвакуации. Заполненная медицинская карточка имеет юридическое значение – она удостоверяет факт ранения (болезни) и дает право раненому (больному) на эвакуацию в тыл.

Первичные медицинские карточки заполняют на всех раненых и больных, которые входят в группу санитарных потерь. Всех раненых и больных, которые получили медицинскую помощь на МПП, регистрируют в «Книге учета раненых», который ведется в сортировочно-эвакуационном отделении.

В первичной медицинской карточке отображают: общие данные о раненом или больном; диагноз ранения (болезни); дата, время ранения (болезни); время, объем и место оказания помощи; способы эвакуации.

ПМК заполняется на всех подлежащих эвакуации раненых и больных как на МПП, так и в ОмедБ при оказании первой врачебной помощи. Ее заполняют также в госпиталях на раненых и больных, которые попали без первичной карточки и подлежат дальнейшей эвакуации в специализированные госпитали. В случае лечения раненого или больного в данном госпитале ПМК не заполняется, а оформляется история болезни.

Все записи следует делать четко чернилами или простым карандашом (не химическим). Записи следует делать сжато, чтобы оставалось место для заполнения ПМК на следующих этапах эвакуации. Диагноз ранения или заболевания вписывается в соответствующих свободных строках. При определении диагноза ранения необходимо вписывать: наименование ранящего снаряда, характер ранения, точное обозначение анатомической области.

Способ эвакуации раненого или больного помечают подчеркиванием соответствующей записи на карточке (лежа, сидя). В случае, когда следует изменить вид транспортировки, предыдущая отметка зачеркивается и подчеркивается нужная. Изменения или уточнения диагноза на следующих этапах эвакуации указывают в строке «Уточненный диагноз» и вписывают наименование лечебного заведения, где был уточнен диагноз.

На обратной странице карточки записи осуществляют только на этапе, на котором заведена история болезни. Под записями должны быть вписаны звания и фамилии врачей, которые оказали медицинскую помощь, № воинской части.

ПМК на раненых или больных, у которых на данном этапе медицинской эвакуации определен исход ранения или заболевания, остаются на данном этапе эвакуации. При этом,

на обратной стороне ПМК записывают один из вариантов: возвращение в воинскую часть, направление в батальон выздоравливающих, отправка в отпуск, освобождение совсем. В случае смерти – вписывают слово «умер» и указывают точное место захоронения. На возвращенных в часть, направленных в батальон выздоравливающих и освобожденных указывают адрес, куда направлен раненый.

ПМК на умерших по пути между этапами эвакуации передаются в заведение, которое приняло труп.

ПМК на раненых или больных, госпитализированных в стационар на лечение, прикрепляются к историям болезни.

ПМК имеет цветные отрывные полосы (красную, черную, желтую и синюю), которые предназначены для сигнализации следующему этапу медицинской эвакуации о необходимости оказания раненому (больному) неотложной помощи или срочной изоляции из общего потока.

Красная полоса – сигнализирует о необходимости оказания неотложной (внеочередной) помощи. Ее отрывают на том этапе медицинской эвакуации, на котором оказана эта помощь.

Черная полоса – свидетельствует о наличии инфекционного или психического заболевания, в результате которого больной должен быть изолирован. Карточка с черной полосой следует до конечного этапа (выздоровления больного);

Синяя полоса – указывает на необходимость проведения спецмероприятий при радиационном поражении, данные о радиационном поражении заносятся в историю болезни.

Желтая полоса – отмечает поражение ОВ, которое требует санитарной обработки.

При заполнении ПМК сохраняют полосы, отмечающие медицинскую помощь, которая, в первую очередь, требуется раненому или больному на следующем этапе медицинской эвакуации. Другие полосы отрываются. После оказания соответствующей медицинской помощи полоса тоже отрывается.

При комбинированных ранениях следует оставлять две или все полосы в зависимости от ранения или заболевания. Например, в случае необходимости срочной хирургической помощи инфекционному больному на его ПМК оставляют красную и черную полосу. Красную полосу отрывают на том этапе, где хирургическая помощь была оказана, а черная полоса остается.

Одновременно с карточкой заполняется и корешок. После заполнения ПМК подписывает врач, ставится печать части. Оформленные ПМК прикрепляют к повязке или кладут в левый карман обмундирования раненого или больного в эвакуационном конверте, где указывают паспортные данные, № жетона, военное звание, диагноз, место направления, специальные указания, способ эвакуации за подписью врача. На эвакуационном конверте делают отметки о промежуточных этапах эвакуации.

Корешки отрываются на этапе медицинской эвакуации и хранятся для статистической обработки сведений и учета санитарных потерь, составления медицинских рапортов.

ПМК на всех выбывших (умерших), которые не имеют истории болезни, отправляют в Военно-медицинский музей в такие сроки после смерти раненого или больного: из МПП, ОмедБ через дивизионного врача не позже месяца; из ОМО, ОмедБ армии через начальника медицинского отдела армии, из госпиталей через соответствующие эвакуационные пункты один раз в два месяца; из госпиталей тыла через местные эвакуационные пункты не позже четырех месяцев.

Корешки ПМК в МПП после заноса данных в «Книгу учета раненых или больных» и составления медицинских рапортов сжигаются.

6. МАТЕРИАЛЫ ДЛЯ САМОКОНТРОЛЯ:

А. Задания для самоконтроля: 1. Виды медицинской помощи. 2. Средства медицинской службы. 3. Принципы медицинской сортировки раненых. 4. Организация оказания медицинской помощи челюстно-лицевым раненым на этапах медицинской эвакуации.

Б. Задачи для самоконтроля: 1. У раненого рана левой щеки, загрязненная радиоактивными веществами. На ране повязка из перевязочного пакета, проведена аналгезирующая и антибактериальная терапия. На каком этапе медицинской эвакуации следует заменить повязку? (Ответ: на каждом этапе эвакуации).

2. Общее состояние раненого средней степени тяжести, сознание сохранено, кожа бледная с цианотичным оттенком, губы синюшные. Дыхание затруднено, 29 в минуту. Есть подозрение

на наличие дислокационной асфиксии. На каком этапе медицинской эвакуации раненного его язык будет прошит шелковой лигатурой? (Ответ: на медицинском пункте батальона).

3. В госпиталь доставлены двое раненых с ранами лица, один – из зоны радиационного загрязнения. Кому из них необходимо провести ПХО раны в первую очередь? (Ответ: раненному с комбинированным механо-радиационным поражением).

В. Материалы для тестового контроля. Тестовые задания с одним правильным ответом ($\alpha=II$):

1. Какая частота огнестрельных ранений лица и челюстей по опыту Великой Отечественной войны:

А. около 1%; В. Около 4%; С. Около 50%; D. Около 60%; E. около 90%. (Правильный ответ: В).

2. В чем состоит суть военно-медицинской доктрины? А. этапное лечение военнослужащих и диспансерное наблюдение; В. Эвакуация раненных в тыловые госпитали страны; С. Эвакуация раненных за пределы очага поражения; D. Система этапного лечения с эвакуацией по назначению; E. оказание специализированной помощи пострадавшим в районе военных действий и возвращение их в строй. (Правильный ответ: D).

3. Виды медицинской помощи в военное время: А. взаимопомощь, первая врачебная помощь, специализированная помощь; В. Первая медицинская помощь, доврачебная медицинская помощь, первая врачебная помощь, квалифицированная медицинская помощь; С. Фельдшерская помощь, первая врачебная помощь, квалифицированная медицинская помощь, реабилитация; D. Первая медицинская помощь, врачебная помощь, хирургическая помощь, специализированная помощь; E. первая медицинская помощь, доврачебная медицинская помощь, первая врачебная помощь, квалифицированная медицинская помощь, специализированная медицинская помощь. (Правильный ответ: E).

Г. Учебные задачи 3-го уровня (нетипичные задачи): 1. На сортировочный пост медицинского пункта полка доставлен раненый в лицо, зараженный радиоактивными веществами. В какое функциональное подразделение медицинского пункта полка следует направить потерпевшего? Какая отметка должна быть на его медицинской документации? (Ответ: раненного следует доставить на площадку специальной обработки. На медицинской документации должна быть синяя полоса).

2. Раненного доставили в отдельный медицинский батальон с ранением языка и тканей дна полости рта, профузным кровотечением. Во время первичной хирургической обработки остановить кровотечение не удастся. Какой вид окончательной остановки кровотечения показан раненному на этом этапе, если на его медицинской карте черная полоса? (Ответ: перевязка сосуда на протяжении. Черная полоса свидетельствует о наличии инфекционного или психического заболевания, т.е. пациент нуждается в изоляции).

3. Раненному на поле боя на сквозную рану правой щечной области, загрязненную радиоактивными веществами, наложили повязку из индивидуального перевязочного пакета, провели медикаментозную терапию. На каком этапе медицинской эвакуации будет заменена повязка? Какая медикаментозная терапия была проведена раненному? (Ответ: повязку раненному следует менять на каждом этапе эвакуации. На поле боя была проведена анальгезирующая и антибактериальная терапия).

7. ЛИТЕРАТУРА:

1. Хірургічна стоматологія та щелепно-лицева хірургія: підручник; У 2т. – Т.2/В.О.Маланчук, І.П.Логвіненко, Т.О.Маланчук, О.Л.Ціленко – К.: ЛОГОС, 2011. – С. 105-109, 136-142.

2. Рузин Г.П. Краткий курс лекций по хирургической стоматологии и челюстно-лицевой хирургии / Геннадий Петрович Рузин – Киев: «Книга плюс», 2006 – С. 101-105.

3. Організація медичного забезпечення військ: Підруч. Для студ. Вищ. Мед. закл. Освіти України III-IV рівнів акредитації / за редакцією професора Паська В.В. – К.: «МП Леся», 2005. – С. 54-75, 123-140.

4. Стоматологія надзвичайних ситуацій з курсом військової стоматології: [підруч. Для студентів ВМНЗ III-IV рівнів акредитації] / Г.П.Рузін, В.П.Голік, О.В.Рибалов, С.Г.Демяник. – Харків: Торнадо, 2006. – С.8-60, 62-80.

Тема № 3. ОБЩАЯ ХАРАКТЕРИСТИКА, КЛИНИЧЕСКОЕ ТЕЧЕНИЕ, ДИАГНОСТИКА ОГНЕСТРЕЛЬНЫХ РАНЕНИЙ И ПОВРЕЖДЕНИЙ МЯГКИХ ТКАНЕЙ, КОСТЕЙ ЛИЦА В МИРНОЕ ВРЕМЯ: КЛАССИФИКАЦИЯ, ОСОБЕННОСТИ КЛИНИЧЕСКОГО ТЕЧЕНИЯ, ДИАГНОСТИКА. ПЕРВАЯ ПОМОЩЬ. МЕТОДЫ ХИРУРГИЧЕСКОЙ ОБРАБОТКИ РАН МЯГКИХ ТКАНЕЙ ЛИЦА. ВЛИЯНИЕ НАРУШЕНИЙ ЭСТЕТИКИ ЛИЦА НА ПСИХИКУ РАНЕННЫХ. САМОСТОЯТЕЛЬНАЯ РАБОТА – ПРАКТИЧЕСКИЕ НАВЫКИ ПО ИЗГОТОВЛЕНИЮ МЯГКИХ ПОВЯЗОК.

1. АКТУАЛЬНОСТЬ ТЕМЫ. Повреждения челюстно-лицевой области мирного времени и их лечение представляют интересный и сложный раздел хирургической стоматологии. Недостаточная осведомленность врача в вопросах хирургической обработки таких ран приводит к негативным последствиям в виде обезображивания внешнего вида больного, нарушения таких функций как речь, дыхание, жевание и проч. Именно поэтому врач-стоматолог должен хорошо знать особенности хирургической обработки таких повреждений.

2. КОНКРЕТНЫЕ ЦЕЛИ: 2.1. Анализировать клинические проявления травматических повреждений челюстно-лицевой области мирного времени. 2.2. Объяснять этиологические и патогенетические факторы возникновения травматических повреждений челюстно-лицевой области мирного времени. 2.3. Предложить план обследования пострадавших с травмой челюстно-лицевой области. 2.4. Классифицировать травматические повреждения челюстно-лицевой области. 2.5. Трактовать принципы диагностики и лечения травматических повреждений челюстно-лицевой области мирного времени. 2.6. Рисовать графологическую схему занятия.

2.7. Проанализировать результаты лабораторных и инструментальных обследований. 2.8. Составить схему лечения пострадавшего с травмой челюстно-лицевого участка.

3. БАЗОВЫЕ ЗНАНИЯ, УМЕНИЯ, НАВЫКИ, НЕОБХОДИМЫЕ ДЛЯ ИЗУЧЕНИЯ ТЕМЫ (междисциплинарная интеграция).

Названия предыдущих дисциплин	Приобретенные навыки
1. Топографическая анатомия.	Определить анатомические области повреждения.
2. Общая хирургия.	Определить тип кровотечения и степень его тяжести.
3. Внутренние болезни.	Установить диагноз обморока, шока.
4. Фармакология.	Назначить схему медикаментозного лечения.
5. Рентгенология.	Определить необходимый метод обследования.

4. ЗАДАНИЯ ДЛЯ САМОСТОЯТЕЛЬНОЙ РАБОТЫ ВО ВРЕМЯ ПОДГОТОВКИ К ЗАНЯТИЮ.

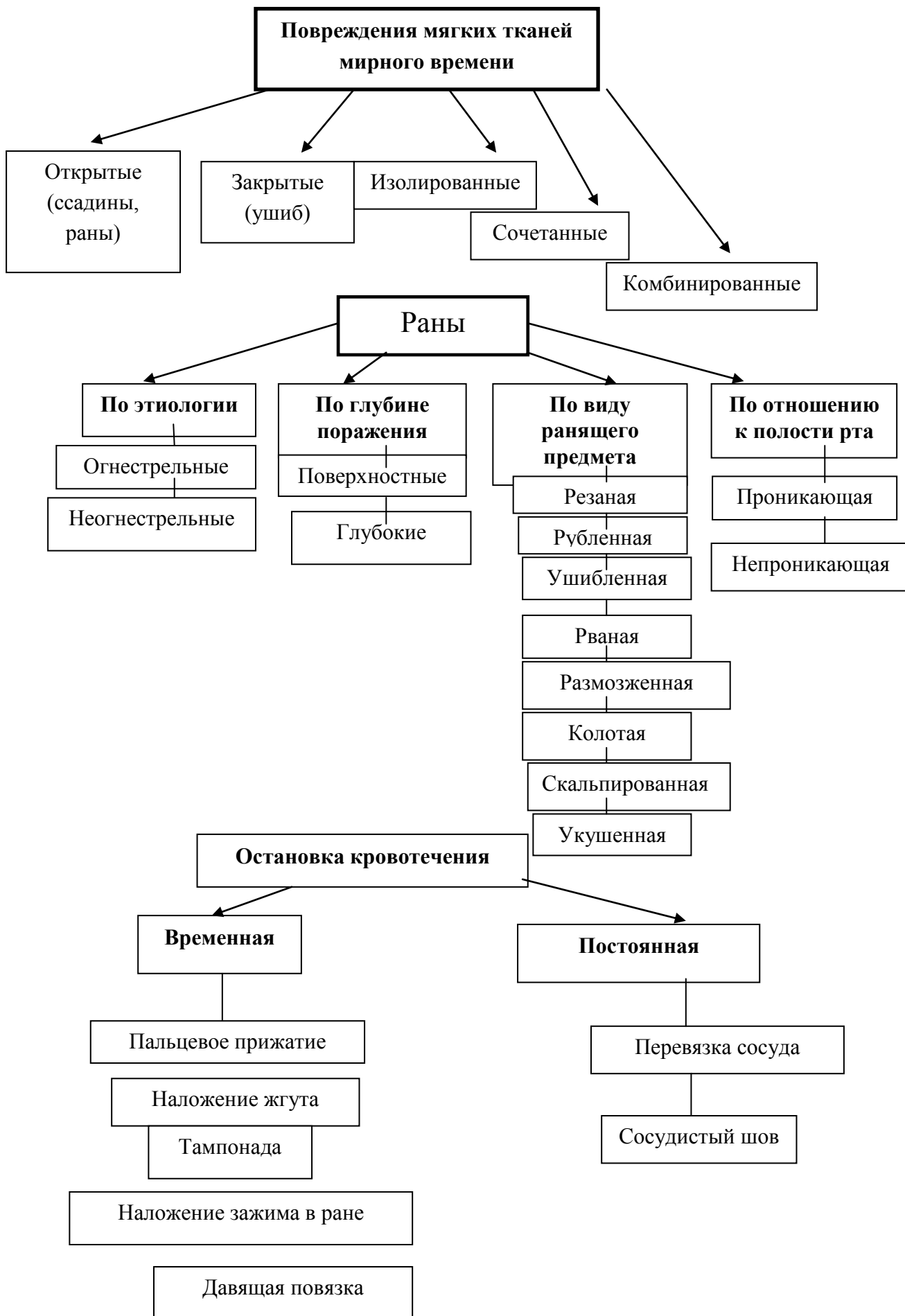
4.1. Перечень основных терминов, параметров, характеристик, которые должен усвоить студент при подготовке к занятию:

Термины	Определение
1. Первичная хирургическая обработка раны.	Это первое вмешательство по поводу ранения, которое осуществляется с целью предотвращения развития раневой инфекции и создания благоприятных условий для заживления раны.
2. Вторичная хирургическая обработка раны.	Это повторное вмешательство после уже проведенной первичной хирургической обработки.

4.2. Теоретические вопросы к занятию: 1. Определение понятий "ссадина", "ушиб", "рана". 2. Послойное строение мягких тканей в разных топографических областях лица. 3. Кровоснабжение лица. 4. Иннервация лица. 5. Классификация ран. 6. Клиника повреждений мягких тканей и костей челюстно-лицевой области мирного времени. 7. Особенности диагностики травматических повреждений мягких тканей челюстно-лицевой области мирного времени. 8. Классификация кровотечений. 9. Методы временной остановки артериального кровотечения. 10. окончательная остановка кровотечения. 11. Определение понятия "первичная хирургическая обработка раны". 12. Особенности проведения первичной хирургической обработки ран лица. 13. Виды первичной хирургической обработки. 14. Виды швов. 15. Методы временной иммобилизации при повреждениях костей лицевого скелета.

4.3. Практические работы (задания), которые выполняются на занятии: 1. Выполнить пальцевое прижатие общей сонной артерии. 2. Наложить подбородочную пращевидную повязку.

5. СОДЕРЖАНИЕ ТЕМЫ:



ПСИХО-ЭМОЦИОНАЛЬНЫЕ НАРУШЕНИЯ ПРИ ПОВРЕЖДЕНИЯХ ЧЕЛЮСТНО-ЛИЦЕВОЙ ОБЛАСТИ

Психо-эмоциональные нарушения, которые наблюдаются у пострадавших с травмой челюстно-лицевой области, обусловлены как травмой головного мозга, так и эмоциональной реакцией на травму и связанное с ней обезображивание лица.

Психические расстройства, которые возникают в связи с травмой головного мозга отличаются значительным полиморфизмом. Клиническая картина при этом зависит от того, какой участок головного мозга повреждается.

Непосредственным результатом повреждения мозга являются глубокие расстройства сознания в виде сопора или комы. Выход из этого состояния наступает не сразу. Обычно долгое время больные находятся в состоянии оглушения и напоминают людей, которые окончательно не проснулись: они не сразу понимают вопросы, которые поставлены, долго повторяют одну и ту же фразу, бывают капризные и плаксивые. При этом больные также жалуются на головную боль, головокружение, шум и тяжесть в голове, тошноту; в ряде случаев бывает рвота. Отмечаются слабость запоминания, быстрое истощение внимания, беспричинные колебания настроения. Все эти явления, связанные с сотрясением мозга, постепенно стихают и к концу второй недели обычно исчезают.

Однако, в некоторых случаях, после выхода из комы, появляются признаки делириозного состояния сознания: больные не узнают окружающих, не ориентируются в обстановке, не контролируют своего поведения. Кроме расстройства ориентирования, появляются галлюцинации, преимущественно зрительные, тревога, страх, развивается двигательное возбуждение. Содержимое галлюцинаций чаще всего касается наиболее близкой больному тематики: эпизоды дорожных происшествий, сцены, связанные с профессией и тому подобное. Длительность такого состояния 2 - 3 дня, хотя известны случаи затяжного делирия после травмы до 2 недель.

В ряде случаев острый травматический психоз характеризуется признаками своеобразного сумеречного состояния сознания. На первый план выступает нарушение ориентации, двигательное возбуждение с ощущением страха и бессознательной тревогой. Этому способствует преждевременная транспортировка. Вот почему важно воздерживаться при тяжелой черепно-мозговой травме от перевозки больных в течение 2 - 3 недель.

К острым расстройствам нервно-психической сферы относят и те, что часто встречаются в военное время - сурдомутизм (глухонемому). Этот вид патологии обычно связан с воздушной контузией.

По характеру эмоциональной реакции на полученное повреждение челюстно-лицевой области потерпевших можно разделить на две группы.

В первой группе острота реакции не пропорциональна тяжести повреждения лица, что связано с повышенной возбудимостью нервной системы.

Во второй группе психическая подавленность потерпевших соответствует степени функциональных расстройств. Особенно тяжелые расстройства вызывают проникающие в полость рта ранения лица с повреждением челюстей, языка, большими дефектами неба, боковой области лица, дна полости рта и участка подбородка с нижней губой.

Выраженность психической подавленности зависит также от таких факторов как профессия потерпевшего, образование, социальный статус и так далее.

Психогенные расстройства у пациентов с повреждением лица и челюстей протекают по-разному на разных этапах хода раневого процесса, и являются функционально обратимым процессом. Характерно, что лица, которые потеряли зрение при ранении, абсолютно не реагируют на обезображивание, даже в тех случаях, когда отсутствие, например, носа или губ осознается и без зрения по функциональным нарушениям.

При тяжелом течении раневого процесса с высокой температурой и явлениями интоксикации, сон вследствие усталости, который прерывается лишь перевязкой, едой и промываниями полости рта, способствует тому, что психическая подавленность потерпевших значительно уменьшается и случаи невротической реакции возникают редко.

Напротив, когда общее положение пациента удовлетворительное, сознание сохранено, интоксикация мало выражена, сонливость отсутствует и он находится в палате, где другие свободно разговаривают, питаются не из поильника, курят и т. д., психическая подавленность и невротическая реакция наблюдаются достаточно часто.

В целом, в развитии психогенных расстройств имеют значение следующие моменты:

- психическая травма, возникшая в момент ранения при четком осознании полученного обезображивания лица;
- психическая травма, которая однотипно повторяется, при контакте с окружающими, особенно при неправильном поведении последних относительно больного;
- психотравма, которая возникает каждый раз, когда потерпевший видит свое лицо в зеркале;
- многократная психическая травма в связи с повторными оперативными реконструктивными и косметическими вмешательствами;
- психическая травма в связи с потерей выразительности мимики лица или дефектами речи (педагоги, актеры, лекторы, работники умственного труда);
- психическая травма в связи с проблемами в личной жизни.

Обычно в момент освобождения лица пострадавшего от повязки у него появляется непреодолимое желание посмотреть на себя в зеркало. Очень часто это усиливает невротическую реакцию, которая и без того имеет место. При тяжелых повреждении, особенно если врач не смог подготовить пациента или недооценил этот момент, впечатление может оказаться очень негативным. Потерпевший начинает уединяться, замыкаться в себе, отказываться от общения с близкими.

В патогенезе эмоциональных сдвигов при обезображивании лица сознание уродства становится причиной тяжелой психической подавленности, которая может привести к депрессии, психозу и даже к самоубийству.

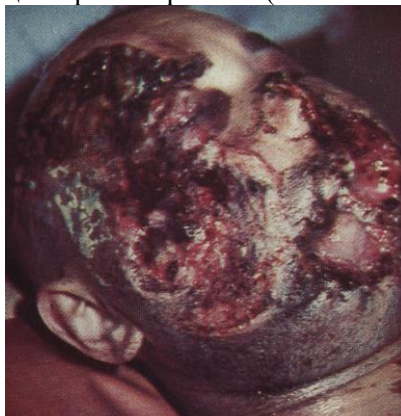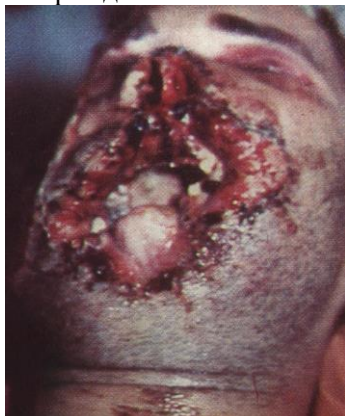В ряде случаев невротическая реакция у раненых в лицо возможна также в результате функциональных или органических изменений, которые возникают в результате травмы головного мозга. Поэтому даже при отсутствии психической подавленности раненые в лицо иначе, не так как при ранении других участков тела, воспринимают и свое состояние, и результат лечения.

Для профилактики развития тяжелых психо-эмоциональных состояний пострадавшему необходимо своевременно обеспечить консультацию психиатра или психотерапевта. Желательно поместить такого раненого в палату с пострадавшими, имеющими похожие повреждения, всячески поддерживать в нём веру в выздоровление (психо-терапевтические беседы, общение с больными, уже перенесшими восстановительные операции с удовлетворительным косметическим эффектом, демонстрации фотографий, на которых фиксированы результаты удачных пластических операций и т. п.). В тяжелых случаях необходимо обеспечить постоянное наблюдение за раненым или даже перевести его в психиатрическое заведение.

6. МАТЕРИАЛЫ ДЛЯ САМОКОНТРОЛЯ:

А. Задания для самоконтроля:

Повреждение мягких тканей и костей лица мирного времени (винтом вертолета).



Б. Задачи для самоконтроля: 1. К врачу на прием обратился пострадавший с жалобой на наличие раны лица, которую он получил во время драки 3 часа назад. Объективно: в области правой щеки локализуется рана линейной формы с ровными гладкими краями в пределах подкожной жировой клетчатки 5 см длиной. Определите диагноз и вид хирургической обработки, которая будет проведена. (Ответ: резаная рана правой щечной области; первичная ранняя хирургическая обработка.)

2. В челюстно-лицевое отделение поступил больной с повреждением мягких тканей лица, которое он получил более суток назад во время работы с бензопилой. Объективно: в левой щечной и околоушной области большая рана неправильной формы с раздавленными, пропитанными кровью краями, сообщающаяся с полостью рта. Определите диагноз и вид хирургической обработки. (Ответ: рваная рана щечной и околоушной области слева, проникающая в полость рта; отсроченная первичная хирургическая обработка.). 3. В отделение был госпитализирован пострадавший через 2 сутки после ранения. Общее состояние не нарушено, в левой подглазничной области рана 2x1, 5 см, без признаков воспаления. Определите вид шва по сроку, который будет применен в данном случае. (Ответ: первичный отсроченный шов).

В. Материалы для тестового контроля. Тестовые задания с одним правильным ответом (α=Π): 2.1. На каком участке наружной сонной артерии накладывают лигатуру, во время ее перевязки?

А. Ниже верхней щитовидной артерии. В. Между верхней щитовидной и язычной артериями. С. Между язычной и лицевой артериями. D. Выше лицевой артерии. E. В участке бифуркации общей сонной артерии. (Правильный ответ: В).

2.2. Первичная ранняя хирургическая обработка раны проводится: А. Не позже 4-6 часов после травмы.

В. Не позже 6-8 часов после травмы. С. Не позже 8-10 часов после травмы. D. Не позже 12 часов после травмы. E. Не позже 24 часа после травмы. (Правильный ответ: E).

2.3. При обработке ран на лице первичный шов в первую очередь накладывают: А. В околоушно-жевательной области. В. В щечной области. С. В области подбородка. D. Вблизи естественных отверстий лица. E. В области уха. (Правильный ответ: D).

Г. Учебные задачи 3-го уровня (нетипичные задачи): 1. В челюстно-лицевое отделение стоматологом участковой больницы направлен больной, который жалуется на головную боль, головокружение, боль в области верхней челюсти, кровотечение из носа. Объективно: незначительный отек мягких тканей в области верхней губы, пальпаторно определяется симптом «ступеньки» в области нижнего края глазницы с обеих сторон, а также патологическая подвижность верхней челюсти вместе с костями носа. Нижняя челюсть фиксирована к верхней лигатурный проволокой по Айви. Определите предварительный диагноз и ошибку в предыдущих действиях стоматолога. (Ответ: перелом верхней челюсти по среднему типу Ле Фора; межчелюстная фиксация лигатурной проволокой противопоказана.).

2. Больной доставлен в бессознательном состоянии машиной скорой помощи в приемное отделение в несознательном состоянии с места транспортного происшествия. На голове фиксирована повязка, пропитанная кровью. Язык западает, дыхание затрудненное, пульс 50 ударов в минуту, напряжен, АО 100/60 мм рт. ст. Отмечается ригидность мышц затылка, тонус конечностей с правой стороны нормальный, с левой - резко снижен. Зрачок правого глаза расширен. Установите предварительный диагноз, определите профиль отделения в которое необходимо направить пострадавшего. (Ответ: открытая черепно-мозговая травма; нейро-хирургическое отделение).

3. В приемное отделение доставлен больной через 3 часа после огнестрельного ранения во время охоты. Со слов сопровождающего, пострадавший потерял много крови. Состояние тяжелое, сознание отсутствует. На голове повязка пропитанная кровью, множественные повреждения мягких тканей лица. Дыхание частое, поверхностное, пульс нитевидный 40 ударов в мин., АД 70/10 мм рт. ст., зрачки расширены. Поставьте предварительный диагноз, определите профиль отделения в которое необходимо направить пострадавшего. (Ответ: сочетанное краниофациальное огнестрельное ранение, геморрагический шок; нейро-хирургическое отделение.).

7. ЛИТЕРАТУРА:

1. Хирургічна стоматологія та щелепно-лицева хірургія: підручник; У 2т. – Т.2/В.О.Маланчук, І.П.Логвіненко, Т.О.Маланчук, О.Л.Ціленко – К.: ЛОГОС, 2011. – С. 109-116.

2. Рузин Г.П. Краткий курс лекций по хирургической стоматологии и челюстно-лицевой хирургии / Геннадий Петрович Рузин – Киев: «Книга плюс», 2006 – С. 107-111, 112-116.

3. Невогнепальні пошкодження щелепно-лицевої ділянки: навч. посіб. для студ. стомат. факульт. вищих мед. навч. закладів IV рівнів акрид. та інтернів-стоматологів / під загальною ред. Рибалова О.В. – Полтава: ТОВ «Фірма Техсервіс», 2012. – С. 24-35.

4. Клиническая оперативная челюстно-лицевая хирургия: Руководство для врачей / Под ред. проф. В.Н.Балина и проф. Н.М.Александрова. 4-е изд., доп. и испр. – СПб.: СпецЛит, 2005. – С. 10-16, 543-547.
5. Щелепно-лицева хірургія: підручник / О.О.Тімофєєв. – К.: ВСВ «Медицина», 2011. – С. 370-380.
6. Хирургическая стоматология и челюстно-лицевая хирургия. Национальное руководство / под ред. А.А.Кулакова, Т.Г.Робустовой, А.И.Неробеева. – М.: ГЭОТАР-Медиа, 2010 – С. 697-706, 724-725.
7. Стоматологія надзвичайних ситуацій з курсом військової стоматології: [підруч. Для студентів ВМНЗ III-IV рівнів акредитації] / Г.П.Рузін, В.П.Голік, О.В.Рибалов, С.Г.Демяник. – Харків: Торнадо, 2006. – С. 99-118.
8. Неотложная диагностика и лечебная тактика в ургентной хирургии: учебное пособие для студ. мед. ВУЗов и врачей-интернов / под ред. В.Д.Шейко – Полтава, 2007. – С. 34-38, 43-44.
9. Ускладнення травматичних пошкоджень щелепно-лицевої ділянки: навч.-метод. посіб. для студ. стомат. факульт. вищих мед. навч. закладів IV рівнів акредитації та інтернів-стоматологів / Рибалов О.В., Ахмеров В.Д. – Полтава: ТОВ «Фірма «Техсервіс»», 2011. – С. 111-115.

Тема № 4. ОБЩАЯ ХАРАКТЕРИСТИКА, КЛИНИЧЕСКОЕ ТЕЧЕНИЕ, ДИАГНОСТИКА ОГНЕСТРЕЛЬНЫХ РАНЕНИЙ И ПОВРЕЖДЕНИЙ МЯГКИХ ТКАНЕЙ, КОСТЕЙ ЛИЦА В ЭКСТРЕМАЛЬНЫХ УСЛОВИЯХ: КЛАССИФИКАЦИЯ, ОСОБЕННОСТИ КЛИНИЧЕСКОГО ТЕЧЕНИЯ, ДИАГНОСТИКА ПОВРЕЖДЕНИЙ НА ЭТАПАХ МЕДИЦИНСКОЙ ЭВАКУАЦИИ. ПЛАСТИЧЕСКАЯ ХИРУРГИЯ В ЛЕЧЕНИИ ПОВРЕЖДЕНИЙ ЛИЦА. СОВРЕМЕННАЯ ОГНЕСТРЕЛЬНАЯ РАНА, ЕЁ ЛЕЧЕНИЕ.

1.АКТУАЛЬНОСТЬ ТЕМЫ. Знания общей характеристики, клинического хода, принципов диагностики огнестрельных повреждений челюстно-лицевого участка, их осложнений, травматической болезни у челюстно-лицевых раненых необходимы врачу-стоматологу для рациональной организации и оказания медицинской помощи пострадавшим как в военное, так и в мирное время, особенно в условиях экстремальных ситуаций.

2.КОНКРЕТНЫЕ ЦЕЛИ: 2.1. Анализировать клинические проявления травматических повреждений челюстно-лицевой области в экстремальных условиях. 2.2. Объяснять этиологические и патогенетические факторы возникновения травматических повреждений челюстно-лицевой области в экстремальных условиях. 2.3. Предложить план обследования пострадавших с травмой челюстно-лицевой области. 2.4. Классифицировать травматические повреждения челюстно-лицевой области военного времени. 2.5. Трактовать принципы диагностики и лечения травматических повреждений челюстно-лицевой области в экстремальных условиях. 2.6. Рисовать графологическую схему занятия. 2.7. Проанализировать результаты лабораторных и инструментальных обследований. 2.8. Составить схему лечения пострадавшего с огнестрельной травмой челюстно-лицевой области.

3.БАЗОВЫЕ ЗНАНИЯ, УМЕНИЯ, НАВЫКИ, НЕОБХОДИМЫЕ ДЛЯ ИЗУЧЕНИЯ ТЕМЫ (междисциплинарная интеграция).

Названия предыдущих дисциплин	Приобретённые навыки
1. Топографическая анатомия.	Определить анатомические области повреждения.
2. Общая хирургия.	Определить тип кровотечения и степень его тяжести.
3. Военно-полевая хирургия.	Определить характер огнестрельного ранения, порядок оказания медицинской помощи, порядок эвакуации.
4. Фармакология.	Назначить схему медикаментозного лечения.
5. Рентгенология.	Определить необходимый метод обследования.

4.ЗАДАНИЯ ДЛЯ САМОСТОЯТЕЛЬНОЙ РАБОТЫ ВО ВРЕМЯ ПОДГОТОВКИ К ЗАНЯТИЮ.

4.1.Перечень основных терминов, параметров, характеристик, которые должен усвоить студент при подготовке к занятию:

Термин	Определение
1.Первичный шов.	Это шов, который накладывается на рану к развитию в ней явлений воспаления.
2. Вторичный шов.	Это шов, который накладывается на рану после

4.2. Теоретические вопросы к занятию: 1. Общая характеристика огнестрельных ран. 2. Особенности огнестрельных повреждений тканей челюстно-лицевой области. 3. Классификация огнестрельных повреждений тканей челюстно-лицевой области. 4. Методы диагностики огнестрельных повреждений тканей челюстно-лицевой области. 5. Определение травматической болезни. 6. Периоды травматической болезни. 7. Особенности проявления травматической болезни у челюстно-лицевых раненых. 8. Классификация осложнений огнестрельных повреждений тканей челюстно-лицевой области. 9. Клинические проявления непосредственных осложнений огнестрельных повреждений тканей челюстно-лицевой области. 10. Клинические проявления ранних осложнений огнестрельных повреждений тканей челюстно-лицевой области. 11. Объем и порядок оказания медицинской помощи раненым на этапах эвакуации.

4.3. Практические работы (задания), которые выполняются на занятии: 1. Наложить повязку - «чепец». 2. Наложить восьмиобразную повязку.

5. СОДЕРЖАНИЕ ТЕМЫ:

Классификация повреждений челюстно-лицевого участка военного времени (по Кабакову)

I. Механические повреждения верхней, средней, нижней и боковой зон лица.

По локализации:

А. Травмы мягких тканей:

1. изолированные с повреждением: а) языка; б) слюнных желез; в) крупных нервов; г) крупных сосудов;
2. сочетанные.

Б. Травмы костей: а) нижней челюсти; б) верхней челюсти; в) скуловых костей; г) костей носа; д) двух костей и более.

По характеру ранения: сквозные, слепые, касательные ранения; ранения, которые проникают в полость рта, носа, гайморовую пазуху.

По механизму:

1. Огнестрельные повреждения: пулевые, осколочные, шаровидными и стреловидными элементами.

4. Неогнестрельные повреждения: ушибленные, колотые, резаные, рубленые.

II. Комбинированные повреждения.

III. Ожоги.

IV. Отморожения.

Все ранения условно разделяются на легкие, средней тяжести и тяжелые.

Повреждения могут быть изолированными одиночными, изолированными множественными, сочетанными изолированными и сочетанными множественными.

Анатомо-топографические и физиологические особенности челюстно-лицевой области, которые обуславливают особенности травм этой области:

- богатое кровоснабжение, которое обуславливает обильное кровотечение с кровопотерей, повреждение крупных и магистральных сосудов;
- развитая лимфатическая система, которая обуславливает быстрое развитие отека и высокие регенераторные и противоинфекционные возможности тканей;
- богатая иннервация участка, которая обуславливает выраженный болевой симптом и развитие шока, а как осложнения травм - парезы и параличи чувствительных и двигательных нервов;
- наличие мимической мускулатуры, которая обуславливает несоответствие внешнего вида раненого тяжести повреждения за счет зияния краев ран и искажения лица;
- близость жизненно важных органов - головного мозга, органа зрения, слуха, обоняния, которое обуславливает развитие синдрома взаимного отягощения и сочетанных травм;
- наличие в боковых зонах и в участке дна полости рта больших слюнных желез, которые обуславливают возможность повреждения их протоков и паренхимы с образованием травматических слюнных кист, слюнных свищей, стенозов и облитерации протоков;
- наличие клетчаточных пространств, обуславливающее развитие гнойных осложнений и повреждений;
- наличие зубов, пломб или ортопедических конструкций в полости рта, которые служат вторичными снарядами и обуславливают развитие асфиксии;

- наличие обильной микрофлоры в полости рта, носа, рото- и носоглотки, которая обуславливает гнойно-воспалительные осложнения повреждений;
- невозможность самостоятельного приема пищи и невозможность традиционного питания в результате повреждений тканей полости рта, челюстей, жевательных мышц и мышц глотки;
- невозможность использования обычного противогАЗа за счет наличия ранений и развития отека тканей.

При всех огнестрельных ранениях и повреждениях мягких тканей лица, с точки зрения течения раневого процесса, целесообразно выделять четыре периода, согласно которым и проводят лечебные мероприятия.

Первый период - приблизительно 48 часов после ранения - характеризуется преобладанием в ране явлений травматического отека без выраженных признаков воспаления инфекционного происхождения. Этот период следует считать наиболее благоприятным для проведения первичной хирургической обработки, а в некоторых случаях - для первичных пластических операций.

Второй период - с третьего дня после ранения до очистки раны и появления видимых грануляций. Он характеризуется наличием в ране в той или иной степени выразительного воспалительного процесса с явлениями инфильтрации тканей вокруг раны, экссудации, иногда нагноения, а при проникающих в ротовую полость ранениях - развитием гнилостной инфекции. К концу 8-12 суток при отсутствии осложнений, заканчивается отторжение некротических тканей, рана очищается и появляются грануляции. Задача лечения в этот период состоит в ограничении воспалительного процесса и ускорении отторжения некротизированных тканей.

Третий период - гранулирование раны. Лечебные мероприятия должны быть направлены на ускорение роста грануляций. Часто имеются показания к раннему вторичному шву и ранней пластике.

Четвертый период - эпителизация и рубцевание раны. Если к 4-5 месяцу не происходит келоидного перерождения рубца, он становится мягким, подвижным, безболезненным.

Эвакуационно-этапная система лечения ранящихся (по Опелю)

Поле боя (первая медицинская помощь):

- предотвращение угрозы смерти раненого путем освобождения из под завалов, гашения пылающей одежды;
- временная остановка наружного кровотечения путем наложения давящей повязки;
- наложение на рану асептической повязки с использованием пакета перевязочного индивидуального (ИПП);
- обеспечение раненому положения лицам вниз для предупреждения асфиксии;
- устранение асфиксии путем освобождения верхних дыхательных путей от слизи, крови и возможных инородных тел, фиксацию языка при его западании;
- введение обезболивающего средства с помощью шприц-тюбика;
- прием противорвотных средств из аптечки индивидуальной (АИ);
- надевание на потерпевшего противогАЗа для раненных в голову в случае поражения местности ОБ и вынос пострадавшего с места ранения;
- введение антидотов пораженным отравляющими веществами;
- утоление жажды раненого (при тяжелых ранениях - один конец бинта надо окунуть в флягу с водой, второй - в рот раненого).

Для оказания первой медицинской помощи в первую очередь используются медицинские средства, которые есть у раненого (АИ, ИПП).

Медицинский пункт батальона (доврачебная помощь) дополняет первую медицинскую помощь. Её главные задачи:

- контроль и исправление ранее наложенных повязок;
- введение обезболивающих или сердечных препаратов;
- борьба с асфиксией;
- временная остановка кровотечения;
- прием антибиотиков;
- прием противорвотных препаратов (по показаниям);
- согревание раненных, которые находятся в шоковом состоянии;
- утоление жажды;
- подготовка к эвакуации.

Характер и объем медицинской помощи при асфиксии и кровотечении такой же, как и при оказании первой медицинской помощи. Замену повязки осуществляют лишь в тех случаях, когда повязка не отвечает своему назначению. В других случаях осуществляют лишь осмотр повязки или подбинтовку. Оптимальные сроки оказания доврачебной помощи 1,5-2 часа с момента ранения.

Медицинский пункт полка (первая врачебная помощь) предусматривает проведение следующих мероприятий:

- остановка кровотечения;
- устранение асфиксии всех видов;
- осуществление транспортной иммобилизации при лоскутных рваных ранах мягких тканей лица;
- исправление неправильно наложенных и сильно промокших повязок;
- введение антибиотиков, сердечных и обезболивающих лекарств;
- проведение противошоковых мероприятий;
- введения столбнячного анатоксина при открытых, особенно загрязненных ранах челюстно-лицевой области;
- утоление жажды;
- заполнение первичной медицинской карточки;
- подготовка к эвакуации.

Большая часть потерпевших с повреждениями челюстно-лицевой области получает медицинскую помощь в перевязочной МПП. Оптимальные сроки оказания первой врачебной помощи 4-5 часов с момента ранения.

Отдельный медицинский батальон (квалифицированная медицинская помощь) раненым в челюстно-лицевой области предусматривает проведение таких мероприятий:

- устранение асфиксии;
- окончательная остановка кровотечения и борьба с острой кровопотерей;
- предупреждение и борьба с шоком;
- хирургическая обработка рвано-лоскутных и сильно загрязненных землей ран лица;
- питание раненных;
- подготовка к дальнейшей эвакуации.

Первичная хирургическая обработка ран, как правило, не должна проводиться в ОМедБ, как это было во вторую мировую войну. Сейчас доказано (М. В. Мухин, Я.М. Збарж, Б.Д. Кабаков), что полноценную и радикальную хирургическую обработку целесообразно проводить в специализированных госпиталях. Исключение составляют раненные с легкими поверхностными повреждениями мягких тканей и тяжело раненные, которые по жизненным показаниям не могут быть направлены дальше. Все челюстно-лицевые раненные независимо от вида ранения и общего состояния должны быть осмотрены врачом-стоматологом в перевязочной при снятых повязках. Это необходимо делать потому, что на этом этапе раненый должен получить дальнейшее эвакуационное назначение. Врач-стоматолог оценивает тяжесть ранения, уточняет диагноз, устанавливает очередь в оказании помощи:

I очередь - челюстно-лицевые раненные, которые нуждаются в квалифицированной хирургической помощи по жизненным показаниям (с признаками шока, кровотечением, асфиксией);

II очередь - раненные с явлениями умеренного нарушения дыхания, языка, с очень промокшими повязками, а также все раненные с сочетанными и комбинированными повреждениями;

III очередь - слепые ранения;

IV очередь - все другие пострадавшие с легкими ранениями.

Врач-стоматолог производит промывание полости рта растворами антисептиков, организывает питание раненных, утоление жажды. Кроме того, он ведёт сортировку и временно госпитализирует нетранспортабельных. С этой точки зрения, прежде всего, раненных распределяют на 2 группы:

- раненные, которые не подлежат в дальнейшем эвакуации. Это лица с поверхностными повреждениями мягких тканей лица без дефектов тканей. После хирургической обработки ран и наложения швов их оставляют в ОМедБ в команде выздоравливающих. Через 8-10 суток они возвращаются в свои части.

- раненные с очень тяжелыми повреждениями, их оставляют для временной госпитализации с целью выведения из этого состояния. Отбор и временная госпитализация нетранспортабельных (на срок от 2 до 10 суток) проводится по таким показателям: а) после перенесенной острой кровопотери; б) состояние шока; в) угроза асфиксии; г) угроза кровотечения; д) необходимость в неотложной хирургической стоматологической помощи.

Оптимальные сроки оказания квалифицированной медицинской помощи - 8-12 часов с момента повреждения (ранения).

Специализированный хирургический полевой передвижной госпиталь (специализированная помощь):

- истощающая помощь при кровотечении, асфиксии и шоке, если она не была обеспечена на предыдущих этапах;
- конечная остановка кровотечения и ее профилактика;
- радикальная первичная хирургическая обработка ран мягких тканей лица и ротовой полости;
- окончательное лечение всех ран мягких тканей за исключением тех, которые требуют многоэтапного лечения (восстановительные операции с помощью филатовского стебля или сложные комбинированные методики);
- лечение ранних осложнений и профилактика поздних;
- проведение ранних восстановительных операций с помощью местных тканей, метода свободной пересадки тканей;
- специальный уход и питание раненных.

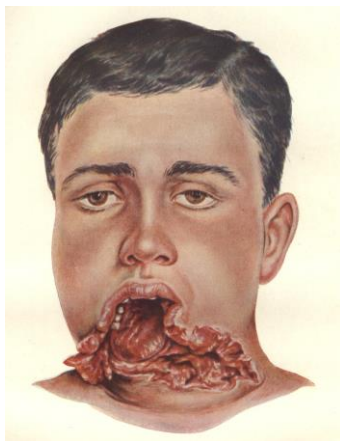
Раненные, которые имеют повреждение мягких тканей со значительными дефектами и обезображиванием лица, нарушением функции, которые требуют долгосрочного лечения (больше 2-х месяцев) с использованием многоэтапных восстановительных операций, направляются для дальнейшего лечения в специализированные госпитали внутреннего района страны.

Надо отметить, что последовательность в предоставлении перечисленных видов медицинской помощи не всегда будет соблюдаться. Она будет полностью зависеть от условий боевой и медицинской обстановки, а также от возможностей эвакуации. В результате не всегда раненные будут проходить последовательно все этапы медицинской эвакуации. Наличие санитарного эвакуационного транспорта позволит в некоторых случаях эвакуировать раненых из передовых этапов медицинской эвакуации в военные полевые госпитали или в ОМедБ. Например, это имело место во время боевых действий в Афганистане, когда раненные с поля боя вертолетами доставлялись непосредственно на этапы, где им оказывалась квалифицированная или специализированная медицинская помощь.

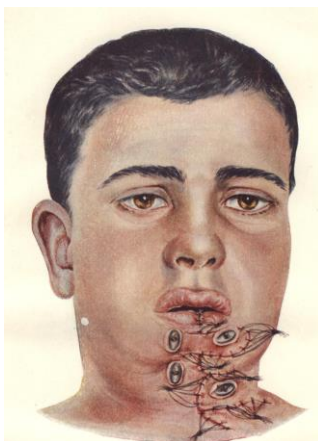
6. МАТЕРИАЛЫ ДЛЯ САМОКОНТРОЛЯ:

А. Задания для самоконтроля:

Огнестрельное осколочное ранение подбородочного отдела нижней челюсти.



До хирургической обработки



После хирургической обработки
(на рану мягких тканей наложены пластиночные швы)

Б. Задачи для самоконтроля: 1. У больного 45 лет после огнестрельного ранения в околоушной области сформировался слюнной свищ. Какой способ хирургического лечения применен, если вдоль зонда, введенного на максимальную глубину, иссекают рубец, выделяют свищевой ход и в глубине раны накладывают кисетный шов, после этого свищевой ход иссекают, а шов затягивают и завязывают. Потом на мягкие ткани накладывают послойно швы. (Ответ: способ Сапожкова).

2. На этапе квалифицированной медицинской помощи врачом стоматологом осмотрен раненный со сквозной огнестрельной раной мягких тканей лица без повреждения лицевого скелета, магистральных сосудов и нервных ветвей. С целью профилактики раневой инфекции, какое лечение будет наиболее эффективным на этом этапе оказания медицинской помощи? (Ответ: ранняя хирургическая обработка раны).

3. На МПП доставлен раненый с касательным пулевым ранением челюстно-лицевой области значительным дефектом мягких тканей правой щеки. АД 95/65 мм. рт. ст., сознание спутанное, из раны - умеренное кровотечение. Определите объем первой врачебной помощи на МПП. (Ответ: остановка кровотечения, наложения давящей повязки, противошоковая терапия, шадящая эвакуация в ОМедБ).

В. Материалы для тестового контроля. Тестовые задания с одним правильным ответом ($\alpha=\Pi$):

1. Первая помощь путем фиксации языка осуществляется при асфиксии: А. Аспирационной. В. Обтурационной. С. Дислокационной. D. Стенотической. Е. Клапанной. (Правильный ответ: С).

2. Первичная ранняя хирургическая обработка огнестрельной раны выполняется в сроки: А. До 4 - 6 часов. В. До 6 - 8 часов. С. До 8 - 12 часов. D. До 12 - 24 часов. Е. До 48 часов. (Правильный ответ: D).

3. Медицинская сортировка раненных осуществляется на этапе: А. Поле боя. В. Медицинский пункт батальона. С. Медицинский пункт полка. D. Отдельный медицинский батальон. Е. Специализированный хирургический госпиталь. (Правильный ответ: С).

Г. Учебные задачи 3-го уровня (нетипичные задачи): 1. В поликлиническое отделение к хирургу-стоматологу обратился больной 23 лет с жалобами на боль в области подбородка справа, кровотечение из полости рта, затрудненный прием пищи. Два дня тому назад упал и ударился подбородком. Сознание не терял. При объективном осмотре определяется асимметрия лица за счет отёка мягких тканей в области подбородка справа. Открывание рта несколько ограничено. Симптомы «ступеньки» между 42 и 45, разрыв слизистой оболочки, патологическая подвижность фрагментов нижней челюсти. Определите диагноз, объём обследования, вид временной иммобилизации. (Ответ: перелом нижней челюсти в области подбородка справа со смещением отломков; рентгенография нижней челюсти; пращевидная повязка).

2. В челюстно-лицевое отделение специализированного госпиталя доставлен военнослужащий с огнестрельным ранением челюстно-лицевой области полученным более суток назад. Объективно: в области подбородка рана неправильной формы 3x5 см, в глубине которой видна раздробленная кость. Кровотечение отсутствует, имеет место нарушение дыхания. Установите диагноз; укажите ошибку, которая допущена на предыдущем этапе эвакуации и вид хирургической обработки, которая будет проведена. (Ответ: огнестрельный перелом нижней челюсти в области подбородка; дислокационная асфиксия; на предыдущем этапе не зафиксирован язык; будет проведена отсроченная первичная хирургическая обработка).

3. В специализированный госпиталь через 42 часа после ранения в удовлетворительном состоянии поступил военнослужащий. Объективно: в левой щечной области рана значительных размеров с дефектом тканей, проникающая в полость рта, с явными признаками воспаления. Определите вид хирургической обработки и швов, которые будут наложены. (Ответ: вторичная хирургическая обработка пластиночные швы).

7. ЛИТЕРАТУРА:

1. Хирургічна стоматологія та щелепно-лицева хірургія: підручник; У 2т. – Т.2/В.О.Маланчук, І.П.Логвіненко, Т.О.Маланчук, О.Л.Ціленко – К.: ЛОГОС, 2011. – С. 121-136.

2. Клиническая оперативная челюстно-лицевая хирургия: Руководство для врачей / Под ред. проф. В.Н.Балина и проф. Н.М.Александрова. 4-е изд., доп. и испр. – СПб.: СпецЛит, 2005. – С. 75-107, 548-563.

3. Щелепно-лицева хірургія: підручник / О.О.Тімофєєв. – К.: ВСВ «Медицина», 2011. – С. 370-380.
4. Хирургическая стоматология и челюстно-лицевая хирургия. Национальное руководство / под ред. А.А.Кулакова, Т.Г.Робустовой, А.И.Неробеева. – М.: ГЭОТАР-Медиа, 2010 – С. 697-706, 724-725, 726-736.
5. Стоматология надзвичайних ситуацій з курсом військової стоматології: [підруч. Для студентів ВМНЗ III-IV рівнів акредитації] / Г.П.Рузін, В.П.Голік, О.В.Рибалов, С.Г.Демяник. – Харків: Торнадо, 2006. – С. 81-89, 119-127, 141-146.

Тема № 5. ТРАВМАТИЧЕСКАЯ БОЛЕЗНЬ: ПАТОГЕНЕЗ, ОСОБЕННОСТИ ПРИ ПОВРЕЖДЕНИЯХ ЧЕЛЮСТНО-ЛИЦЕВОЙ ОБЛАСТИ.

1. АКТУАЛЬНОСТЬ ТЕМЫ: Знания общей характеристики, клинического хода, принципов диагностики огнестрельных повреждений челюстно-лицевого участка, их осложнений, травматической болезни у челюстно-лицевых раненых необходимы врачу-стоматологу для рациональной организации и предоставления медицинской помощи пострадавшим как в военное, так и в мирное время, особенно в условиях экстремальных ситуаций.

2. КОНКРЕТНЫЕ ЦЕЛИ: 2.1. Анализировать причины возникновения травматической болезни. 2.2. Объяснить особенности клинического течения травматической болезни у раненых в челюстно-лицевую область. 2.3. Предложить общую характеристику огнестрельных повреждений челюстно-лицевой области и их осложнений. 2.4. Классифицировать огнестрельные повреждения челюстно-лицевой области и их осложнений. 2.5. Трактовать методы диагностики травматической болезни у раненых в челюстно-лицевую область. 2.6. Рисовать схему организации лечения раненых в челюстно-лицевую область с травматической болезнью. 2.7. Проанализировать принципы профилактики травматической болезни у раненых в челюстно-лицевую область. 2.8. Составить схему медикаментозной терапии пациентов с травматической болезнью.

3. БАЗОВЫЕ ЗНАНИЯ, УМЕНИЯ, НАВЫКИ, НЕОБХОДИМЫЕ ДЛЯ ИЗУЧЕНИЯ ТЕМЫ (междисциплинарная интеграция).

Названия предыдущих дисциплин	Приобретённые навыки
1. Медицина катастроф.	Демонстрировать организацию оказания медицинской помощи челюстно-лицевым раненым в структуре гражданской обороны
2. Топографическая анатомия и оперативная хирургия.	Применять знания по хирургической анатомии головы и шеи. Изобразить схематически методику оперативного вмешательства при оказании помощи челюстно-лицевым раненым. Демонстрировать навыки по наложению разных видов швов при оказании помощи раненым с травматическими повреждениями челюстно-лицевой локализации.
3. Хирургические болезни.	Описывать историю болезни раненого с травматическими повреждениями челюстно-лицевой локализации. Демонстрировать навыки по проведению первичной хирургической обработки ран челюстно-лицевой области и шеи. Определять состояние, в котором находится раненый с травматическим повреждением челюстно-лицевой области (травматический шок, геморрагический шок и др.). Определять характер огнестрельного ранения, осмотреть и обследовать раненого, определить очередность и порядок оказания медицинской помощи раненому, порядок и очередность эвакуации раненого.

4. ЗАДАНИЯ ДЛЯ САМОСТОЯТЕЛЬНОЙ РАБОТЫ ВО ВРЕМЯ ПОДГОТОВКИ К ЗАНЯТИЮ.

4.1. Перечень основных терминов, параметров, характеристик, которые должен усвоить студент при подготовке к занятию:

Термин	Определение
1. Травматическая болезнь.	Это особая клиническая категория, позволяющая рассматривать в свете лечебно-диагностических задач на

	отдельные стадии и осложнения (шок, послешоковый период, инфекционные осложнения, периоды реконвалесценции и реабилитации), а весь процесс в целом к определению исхода заболевания.
2. Травматический шок.	Это вызванное травмой тяжелое состояние, сопровождающееся выраженными нарушениями функций жизненно важных органов, прежде всего кровообращения и дыхания. Характеризуется двумя фазами течения – эректильной (напряжения, активная реакция организма на травму) и торпидной (истощения основных функций жизнеобеспечения). Шок не является нозологической формой. Он представляет собой фазу травматической болезни.
3. Геморрагический шок.	Это состояние аналогичное по клинической картине травматическому шоку. Возникает вследствие массивной кровопотери в случае травмы (внешнее кровотечение) или при внутренних кровотечениях.
4. Гиповолемический шок.	Это состояние, развивающееся при значительных потерях организмом плазмы крови и других жидкостей (значительные ожоговые поверхности, истощающая рвота, диарея и др.), когда непосредственно уменьшается ОЦК.
5. Синдром взаимного отягощения.	Это состояние, характеризующееся такими симптомами: большое количество очагов афферентной патологической (прежде всего болевой) импульсации; большое количество очагов кровотечений; нарушение координирующей функции центральной нервной системы при тяжелом шоке и черепно-мозговой травме; большое количество очагов первичного, а потом и вторичного некроза тканей, что приводит к развитию интоксикации.

4.2. Теоретические вопросы к занятию: 1. Понятие "травматическая болезнь". 2. Периоды травматической болезни. 3. Особенности течения травматической болезни в челюстно-лицевых раненных.

4.3. Практические работы (задания), которые выполняются на занятии: 1. Обследовать пациента с травмой челюстно-лицевой области, установить диагноз и назначить лечение. 2. Оформить медицинскую документацию. 3. Уметь провести первичную хирургическую обработку раны. 4. Провести временную иммобилизацию отломков нижней и верхней челюстей.

5. СОДЕРЖАНИЕ ТЕМЫ:

Политравма и травматическая болезнь челюстно-лицевых раненных

Под политравмой понимают однообразные поражения двух и более анатомических областей, при которых наблюдаются нарушения жизненно важных функций организма. Это тяжелая сочетанная травма, которая сопровождается развитием клиники травматического шока, то есть, это шокогенная сочетанная травма. Выделение политравмы в отдельную категорию имеет важное значение в связи с определенными особенностями таких ранений. Сочетание повреждений нескольких анатомических областей тела - патологическое состояние, связанное с возникновением синдрома взаимного отягощения. Сущность синдрома заключается в том, что каждое из повреждений ухудшает общую патологическую ситуацию и каждое конкретное повреждение при политравме протекает более тяжело, с большим риском развития осложнений, чем при изолированной травме. Невзирая на большое разнообразие клинических вариантов шокогенной сочетанной травмы, при политравме развивается травматическая болезнь, которая имеет общие закономерности, определяющие главные особенности ее патогенеза и принципы лечебной тактики.

Травматическая болезнь - симптомокомплекс травмированных больных с тяжелыми, множественными повреждениями; это патологический процесс, предопределенный тяжелой шокогенной механической травмой, в котором последовательное изменение ключевых факторов патогенеза определяет закономерную последовательность периодов клинического течения. Понятие о травматической болезни формировалось на базе учения о травматическом шоке. В основе травматической болезни лежит защитно-рефлекторная реакция организма, в

первую очередь, ЦНС, эндокринной и других систем на действие травмирующего агента, нервные импульсы и всасывания продуктов распада тканей в очаге повреждения, кровопотерю.

Клиническая симптоматика и течения травматической болезни зависит от локализации, характера и тяжести повреждения.

В клиническом течении травматической болезни выделяют периоды:

Период шока - период острых функциональных и системных расстройств, которые предопределены тяжелой травмой, длительность 12-48 часов.

Ранний послешоковый период - период угрозы возникновения органной и полиорганной недостаточности - длительность 3-7 суток после травмы.

Период инфекционных осложнений или большого риска их развития (период вторичного иммунодефицита) - длительность от 1 недели - до 1 месяца.

Период реконвалесценции - длительность от нескольких недель до нескольких месяцев.

А.В.Каплан выделяет такие периоды травматической болезни :

I - период травматического шока и кровотечения;

II - период разгара изменений гомеостаза (общих изменений вместе с патоморфологическими изменениями поврежденных тканей);

III - период реконвалесценции с развитием условий для репаративного процесса поврежденных тканей и органов.

Патогенез травматической болезни предопределен взаимодействием травматического агента с тканями организма, вследствие чего возникают их повреждения, которые влияют на разные системы организма, при этом основные звенья патогенеза включают в себя кровопотерю (разного объема, скорости), специфические расстройства функций поврежденных органов, гипоксию, токсемию и болевой синдром. Как следствие, возникает моно- или полиорганная недостаточность.

При травме реакции повреждения заменяются реакциями защиты - стресс, или общий адаптационный синдром в ответ на травму. Различают две фазы обмена веществ после травмы: катаболическая - длится 2-4 дня, характеризуется разрушением, потерей белков, что не направленное уменьшение повреждений структур и сохранения основных функций организма; анаболические фаза - длится 1-2 недели и больше, для нее присуще возобновление поврежденных структур и органов и возобновления их функции.

"Первичные" изменения возникают в результате непосредственного анатомического поражения органа. По мере увеличения силы травмирующего эффекта увеличивается тяжесть первичных изменений. Например ушиб, разрыв, сотрясение.

В течении травматической болезни первичные изменения трансформируются в результате возникновения воспалительных и дистрофических процессов. Возникают "вторичные" изменения в результате распространения раневой инфекции, токсинов, возникновения тромбоэмболий и др.

В патогенезе травматической болезни невозможно обойти молчанием концепцию полиорганной недостаточности, так как в результате погибает абсолютное большинство потерпевших. Полиорганная недостаточность определяется как тяжелое общепатологическое состояние организма, которое возникает при прогрессе критического состояния и проявляется функциональной несостоятельностью двух и более жизненно важных органов и систем.

Течение и клинические проявления травматической болезни. Первые 2 суток травматической болезни (первый период) характеризуются резким болевым синдромом, больной резко бледнеет, появляется холодный пот, адинамия (возможно возбуждение), в результате кровопотери резко падает АД, ускоряется и слабеет пульс, тоны сердца глухие, одышка, олигурия. Это все характерно для шока. Главной причиной смерти раненых является декомпенсированный и необратимый травматический шок, острое кровотечение, непосредственные поражения жизненно важных органов. Обращает на себя внимание несоответствие тяжести шока и характера имеющихся повреждений и его резистентность к комплексной интенсивной терапии.

В последующие дни вместе со снижением АД, тахикардией и одышкой наблюдаются симптомы лихорадки ($t 38 - 39^{\circ}\text{C}$) и изменения картины крови : лейкоцитоз с нейтрофилезом, сдвиг лейкоцитарной формулы влево, ускорение СОЭ. Это второй период травматической болезни (ранний послешоковый период). Увеличивается опасность развития тяжелых функциональных нарушений. Состояние потерпевших с политравмой в течение первой недели

послешокового периода обычно характеризуется развитием полиорганной недостаточности. С 3-5 суток травматического периода угрозу для жизни представляют: дыхательная недостаточность, которая прогрессирует (по типу респираторного дистресс-синдрома); коагулопатические нарушения с переходом в синдром диссеминированного внутрисосудистого свертывания (ДВС) крови; жировая эмболия; почечно-печеночная недостаточность; сердечная недостаточность с нарушением центральной гемодинамики; последствия раннего посттравматического эндотоксикоза.

С 5-7 дня травматической болезни решающим элементом становятся проявления распространения и угрозы генерализованной раневой инфекции. При этом происходит изменение локализации доминирующей раневой инфекции. Сначала это местный процесс - развивается нагноение в зоне распространенного разрушения мягких тканей, а затем на первый план выступает тяжелая пневмония или образуются абсцессы в брюшной полости. Нередко ситуация развивается в обратном порядке. Гнойно-септические осложнения являются главной причиной смерти потерпевших с политравмой в III периоде травматической болезни и составляют в структуре летальности 75%. При их возникновении практически нивелируются достижения реанимации, интенсивной терапии, результаты операций. Под раневой инфекцией в этом периоде понимают не только инфекционно-воспалительный процесс в ране, но и развитие раневого сепсиса.

В дальнейшем при благоприятном течении травматической болезни наблюдается регресс симптомов и наступает реконвалесценция (последний период травматической болезни). У многих больных на этапе перехода к выздоровлению наблюдаются: значительный дефицит массы тела, задержка репаративных процессов, астенизация, снижение резистентности к любым неблагоприятным внешним влияниям. На этом этапе ярко проявляются и заостряются фоновые хронические заболевания и функциональная недостаточность различных органов и систем.

Принципы лечения травматической болезни. В диагностике и лечении травматической болезни принимает участие бригада врачей: травматологи, реаниматологи, специализированные хирурги (абдоминальные, торакальные, челюстно-лицевые, ангио- и нейрохирурги, ЛОР- и офтальмологи). В лечении пострадавшего в состоянии травматической болезни используется принцип лечения полиорганной недостаточности с основным влиянием на наиболее пострадавший орган или систему органов и тканей. Программа лечения содержит комплекс интенсивной противошоковой терапии с определенной последовательностью выполнения хирургической коррекции повреждений. **Выделяют основные принципы лечения потерпевших:** наиболее раннее начало инфузионной терапии, которая предупреждает усугубление шокового состояния, гипоксии и ацидоза. С целью возобновления микроциркуляторной перфузии тканей и устранения нарушений гемостаза используют реологические активные среды: солевые растворы, реополиглюкин, реогноман. Коллоидные и кристаллоидные плазмозаменители способствуют восполнению объема циркулирующей крови и возобновлению микроциркуляторной перфузии. По возможности рано приступают к восполнению объема крови и плазмопотери (эритроцитарная масса, свежая кровь, свежая нативная плазма и др); быстрая эвакуация раненых в специализированные медицинские учреждения хирургического профиля (больничная база фронта); выполнение экстренных хирургических вмешательств в едином комплексе противошоковых мер. В общем плане хирургическое лечение политравмы состоит из: неотложных операций, направленных на устранение прямой угрозы жизни (механическая асфиксия, остановка кровотечений и др.), которые выполняют на фоне интенсивных противошоковых и реанимационных мероприятий; ранних отсроченных операций, которые направлены на устранение причин развития опасных для жизни осложнений (после выведения пациента из травматического шока на 2-3 сутки послешокового периода); отсроченных операций второй очереди. Все оперативные вмешательства, которые направлены на устранение синдрома взаимного отягощения повреждений, необходимо закончить в течение первых 2-3 суток; выполнение ранних отсроченных операций сразу после выведения раненых из шока на фоне приобретенной относительной стабилизации гемодинамики. Цель этого этапа - устранение синдрома взаимного отягощения повреждений; закрепление процесса долговременной компенсации. Чрезвычайно энергоемкие механизмы неотложной компенсации при развитии травматической болезни истощаются до конца 2-3 суток, а сохраненный биоэнергетический потенциал постепенно переключается на долговременную (стойку) компенсацию; назначение превентивной многокомпонентной антибактериальной терапии в раннем послешоковом

периоде; прогнозирование и профилактическое лечение осложнений на основании ключевых патогенетических механизмов каждого периода травматической болезни.

6. МАТЕРИАЛЫ ДЛЯ САМОКОНТРОЛЯ:

А. Задания для самоконтроля:

1. Заполнить графы:

№ п/п	Задание	Ответ
1.	Общая характеристика огнестрельных ран.	
2.	Понятие “травматическая болезнь”.	
3.	Периоды травматической болезни.	
4.	Особенности клинического течения травматической болезни у челюстно-лицевых раненных.	
№ п/п	Характеристика фазы шока	Название фазы шока
1.	Возникает непосредственно после чрезвычайного механического воздействия и характеризуется двигательным и речевым возбуждением пострадавшего, тахикардией, увеличением систолического АД, бледностью кожных покровов, иногда самопроизвольными мочеиспусканием и дефекацией.	
2.	Характеризуется заторможенностью пострадавшего, тахикардией, уменьшением систолического АД, диспноэ, олигурией, увеличением ректально-кожного градиента температуры.	
Периоды течения травматической болезни		Ответ
Первый		
Второй		
Третий		
Четвертый		

Б. Задачи для самоконтроля: 1. Больной А., 42 лет, попал в завал при работе в карьере. Камнями были разможены и придавлены левая половина лица и левая нижняя конечность в течении 4-х часов. Самочувствие удовлетворительное, артериальное давление 110/70мм рт.ст. Пульс 80 уд в 1мин. При извлечении пострадавшего из завала присутствовал врач. После освобождения из-под завала состояние ухудшилось. Появились жалобы на сильные боли в левой половине лица и ноге. Беспокойный. Кожные покровы бледные. АД упало до 80/50мм рт.ст. Пульс слабого наполнения 130 уд. в 1 мин. Больной уложен на носилки и срочно транспортирован в стационар. В чем причина ухудшения состояния больного? (Ответ: у больного травматическая болезнь (синдром взаимного отягощения). В результате неумелых действий врача развился "турникетный" шок и наступило резкое ухудшение состояния).

2. Больной Б., 51 года, доставлен в клинику через 40 мин после травмы в тяжелом состоянии. Диагностированы перелом верхней челюсти по Ле Фор II, перелом VI, VII, VIII ребер справа, перелом обеих ветвей лонной кости справа, разрыв уретры, травматический шок. Назовите последовательность мероприятий в первые часы лечения больного? (Ответ: оказание помощи необходимо начать с выведения больного из шока: вливание противошоковых препаратов и крови, одновременно провести адекватное обезболивание. Пригласить на консультацию челюстно-лицевого хирурга, нейрохирурга, травматолога, уролога. Лечебные мероприятия выполняются с учетом состояния больного. После выведения больного из шока можно наложить аппарат Збаржа).

3. В приемное отделение доставлен пациент после уличной драки. Пациент ведет себя неадекватно: улыбается, делает непонятные движения. Отмечает, что дважды была рвота. Кожа бледная, в подглазничных областях красная (гематомы), есть ссадины. Имело место носовое кровотечение. Средняя часть лица удлинена. АД 100/60 мм рт. ст, пульс 104 в мин, температура тела нормальная. Поставьте предварительный диагноз. (Ответ: травматическая болезнь, сочетанная травма: ЗЧМТ, перелом верхней челюсти по Ле Фор II).

В. Материалы для тестового контроля. Тестовые задания с одним правильным ответом ($\alpha=II$):

2.1. К типичным особенностям травмы челюстно-лицевой области относятся: А. обезображивание лица; В. несоответствие внешнего вида больного тяжести травмы; С. сочетанная травма головы и головного мозга; D. развитие травматического шока; E. все ответы верны. (Правильный ответ: E).

2.2. Выберите специфические признаки травматической болезни: А. внезапность начала, наличие причинного фактора и морфологического субстрата (поврежденный орган или ткань); В. внезапность начала, отсутствие латентного периода, нарушения функции жевания; С. травматический шок, массивная кровопотеря; D. геморрагический шок, выраженный болевой синдром; E. внезапность начала, отсутствие латентного периода, наличие причинного фактора и морфологического субстрата (поврежденный орган или ткань), выражен болевой синдром, полиорганная недостаточность. (Правильный ответ: E).

2.3. Выберите неспецифические признаки травматической болезни: А. травматический шок, стресс; В. геморрагический шок, наличие асептического или гнойного воспаления; С. лихорадка, боль, общее недомогание, физическая и эмоциональная слабость, потеря работоспособности; D. наличие периодов течения – начальный, разгара и завершения (выздоровление или гибель); E. все ответы верны. (Правильный ответ: E).

Г. Учебные задачи 3-го уровня (нетипичные задачи):

1. В приемное отделение больницы доставлен пациент после ДТП. Имеет место травма средней зоны лица. Пациент в сознании, несколько возбужден, кожные покровы бледные, пульс 100 ударов в мин, АД 100/60 мм рт. ст., температура тела нормальная. После проведения рентгенологического обследования установлен диагноз: травматический перелом верхней челюсти по Ле Фор II. Поставьте предварительный диагноз. Какие дополнительные сведения и клинические данные необходимы для установления окончательного диагноза? Составьте план лечения. (Ответ: 1. Травматическая болезнь, перелом верхней челюсти по Ле Фор II. 2. Данные субъективного и объективного обследования пациента, данные дополнительных методов обследования. 3. Консультация нейрохирурга для исключения ЗЧМТ. Репозиция, фиксация, иммобилизация отломков челюсти, медикаментозная терапия, ФТЛ).

2. В приемное отделение больницы доставлен пациент, травмированный на производстве. Пациент в сознании, несколько возбужден, кожные покровы бледные, пульс 110 ударов в мин, АД 90/60 мм рт. ст., температура тела 35,6°C, дыхание учащенное. Объективно: асимметрия лица за счет уплощения правой подглазничной области. Носовое кровотечение. При пальпации поврежденного участка – боль и крепитация, наличие «ступеньки» по нижнему краю правой орбиты. Из анамнеза известно, что у пациента хронический риногенный гайморит, после получения травмы дважды была рвота. Поставьте предварительный диагноз. Какие дополнительные сведения и клинические данные необходимы для установления окончательного диагноза? Составьте план лечения. Имеет ли значение наличие хронического риногенного гайморита для составления плана лечения и течения заболевания? (Ответ: 1. Травматическая болезнь, перелом правой скуловой кости. 2. Данные субъективного и объективного обследования пациента, данные дополнительных методов обследования. 3. Консультация нейрохирурга для исключения ЗЧМТ. Репозиция, фиксация, иммобилизация отломков скуловой кости, медикаментозная терапия, ФТЛ. 4. Наличие хронического риногенного гайморита для составления плана лечения значения не имеет (если нет стадии обострения), течение заболевания может усложниться, если имеет место перелом скуловой кости, проникающий в верхнечелюстной синус).

3. В отделение челюстно-лицевой хирургии госпитализирована пациентка В., которая накануне вечером получила огнестрельное ранение лица. Состояние пациентки средней тяжести, сознание спутанное, кожные покровы бледные, пульс 130 ударов в мин, АД 90/60 мм рт. ст., температура тела 35,4°C, дыхание учащенное. Объективно: асимметрия лица за счет уплощения средней зоны лица. Кровотечение из носа и ушей. При пальпации поврежденного участка – боль и крепитация, наличие «ступеньки» по нижнему краю правой и левой орбит, подвижность верхней челюсти и костей носа. Поставьте предварительный диагноз. Какие дополнительные сведения и клинические данные необходимы для установления окончательного диагноза? Составьте план лечения. (Ответ: 1. Травматическая болезнь, огнестрельный перелом верхней челюсти по Ле Фор III (верхний тип). 2. Данные субъективного и объективного обследования пациента, данные дополнительных методов

обследования. 3. Консультация нейрохирурга для исключения ЗЧМТ. Репозиция, фиксация, иммобилизация костных отломков, медикаментозная терапия, ФТЛ.).

7. ЛИТЕРАТУРА:

1. Хірургічна стоматологія та щелепно-лицева хірургія: підручник; У 2т. – Т.2/В.О.Маланчук, І.П.Логвіненко, Т.О.Маланчук, О.Л.Ціленко – К.: ЛОГОС, 2011. – С. 5-9.
2. Неотложная диагностика и лечебная тактика в urgentной хирургии: учебное пособие для студ. мед. ВУЗов и врачей-интернов / под ред. В.Д.Шейко – Полтава, 2007. – С. 13-21, 26-28, 138-144.
3. Ускладнення травматичних пошкоджень щелепно-лищевої ділянки: навч.-метод. посіб. для студ. стомат. факульт. вищих мед. навч. закладів IV рівнів акредитації та інтернів-стоматологів / Рибалов О.В., Ахмеров В.Д. – Полтава: ТОВ «Фірма «Техсервіс»», 2011. – С. 75-79, 99-105.

Тема № 6. РАННИЕ ОСЛОЖНЕНИЯ ПОВРЕЖДЕНИЙ ЧЛО (СИНДРОМ ДЛИТЕЛЬНОГО СДАВЛИВАНИЯ ТКАНЕЙ ЛИЦА). МЕДИЦИНСКАЯ ПОМОЩЬ НА МЕСТЕ ПОЛУЧЕНИЯ ТРАВМЫ, НА ЭТАПАХ МЕДИЦИНСКОЙ ЭВАКУАЦИИ. СОПУТСТВУЮЩИЕ ОСЛОЖНЕНИЯ ПОВРЕЖДЕНИЙ ЧЛО (КРОВОТЕЧЕНИЕ, АСФИКСИЯ, ШОК), ИХ ПРОФИЛАКТИКА.

1. АКТУАЛЬНОСТЬ ТЕМЫ: Знания общей характеристики, клинического течения, принципов диагностики и профилактики осложнений травматических повреждений челюстно-лицевой области имеют большое, а иногда решающее, значение при лечении пострадавших, что дает возможность врачу существенно снизить долю тяжелых последствий повреждений лица и повысить качество жизни пациентов.

2. КОНКРЕТНЫЕ ЦЕЛИ: 2.1. Анализировать причины травматических повреждений челюстно-лицевой области и их осложнений. 2.2. Объяснять особенности клинического течения травматических повреждений челюстно-лицевой области и их осложнений. 2.3. Предложить методы диагностики травматических повреждений челюстно-лицевой области и их осложнений. 2.4. Классифицировать осложнения травматических повреждений челюстно-лицевой области. 2.5. Трактовать особенности клинического течения травматических повреждений челюстно-лицевой области и их осложнений.

2.6. Рисовать схему организации лечения пациентов с осложнениями травматических повреждений челюстно-лицевой области. 2.7. Проанализировать принципы профилактики и лечения осложнений травматических повреждений челюстно-лицевой области. 2.8. Составить схему медикаментозной терапии пострадавших с травматическими повреждениями челюстно-лицевой области и их осложнениями.

3. БАЗОВЫЕ ЗНАНИЯ, УМЕНИЯ, НАВЫКИ, НЕОБХОДИМЫЕ ДЛЯ ИЗУЧЕНИЯ ТЕМЫ (междисциплинарная интеграция).

Названия предыдущих дисциплин	Приобретённые навыки
1. Медицина катастроф.	Демонстрировать организацию предоставления медицинской помощи челюстно-лицевым раненым в структуре гражданской обороны.
2. Топографическая анатомия и оперативная хирургия.	Применять знания по хирургической анатомии головы и шеи. Изобразить схематически методику оперативного вмешательства при предоставлении помощи челюстно-лицевым раненым. Демонстрировать навыки по окончательной остановке кровотечения. Демонстрировать навыки выполнения трахеотомии и трахестомии.
3. Хирургические болезни.	Описывать историю болезни раненого с травматическими повреждениями челюстно-лицевой локализации. Демонстрировать навыки по проведению реанимационных мероприятий (искусственное дыхание, прямой и непрямой массаж сердца). Демонстрировать навыки по проведению первичной хирургической обработки ран челюстно-лицевой области и шеи. Определять состояние, в котором находится раненый с

	травматическим повреждением челюстно-лицевой области (травматический шок, геморрагический шок и др.). Определить характер огнестрельного ранения, осмотреть и обследовать раненого, определить очередь и порядок предоставления медицинской помощи раненому, порядок и очередь эвакуации раненого.
--	--

4. ЗАДАНИЯ ДЛЯ САМОСТОЯТЕЛЬНОЙ РАБОТЫ ВО ВРЕМЯ ПОДГОТОВКИ К ЗАНЯТИЮ.

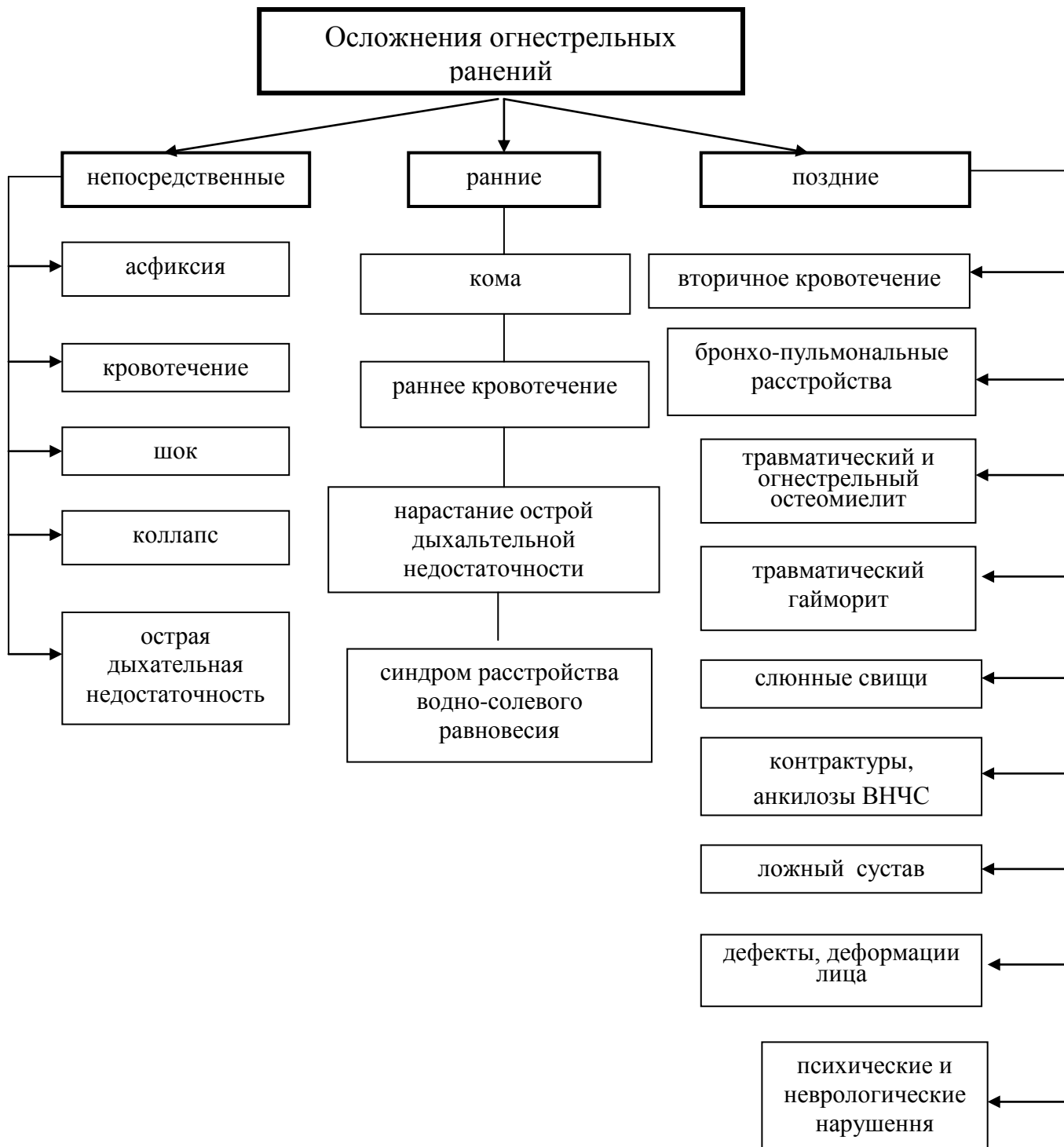
4.1. Перечень основных терминов, параметров, характеристик, которые должен усвоить студент при подготовке к занятию:

Термин	Определение
1. Асфиксия (от др.-греч. ἀ- «без» и σφύξις – пульс, буквально – отсутствие пульса).	Это удушье, обусловленное кислородным голоданием и избытком углекислоты в крови и тканях, например при сдавлении дыхательных путей извне (удушение), закрытие их просвета отеком, падение давления и др.
2. Кровотечение.	Это потеря крови из кровеносной системы. Кровь может вытекать из кровеносных сосудов внутрь организма или наружу, или из естественных отверстий, таких как рот, нос и др., или через повреждения кожи.
3. Синдром длительного сдавления (компармент-синдром, краш-синдром, травматический токсикоз, синдром (длительного) раздавливания, компрессионная травма, синдром раздавливания).	Это состояние, которое возникает вследствие длительного нарушения кровоснабжения (ишемия) сдавленных мягких тканей; токсикоз, характеризующийся, кроме местных, системными патологическими изменениями в виде гиперкалиемии и почечной недостаточности. Встречается у пострадавших при землетрясениях, завалах в шахтах, обвалах и др.

4.2. Теоретические вопросы к занятию: 1. Анатомо-физиологические особенности челюстно-лицевой области. 2. Статистика ранних осложнений травматических повреждений челюстно-лицевой области. 3. Классификация ранних осложнений травматических повреждений тканей челюстно-лицевой области. 4. Причины возникновения ранних осложнений травматических повреждений тканей челюстно-лицевой области. 5. Клиника ранних осложнений травматических повреждений тканей челюстно-лицевой области. 6. Неотложная помощь и лечение ранних осложнений травматических повреждений тканей челюстно-лицевой области. 7. Профилактика ранних осложнений травматических повреждений тканей челюстно-лицевой области.

4.3. Практические работы (задания), которые выполняются на занятии: 1. Обследовать пациента с осложнениями травматических повреждений челюстно-лицевой области, установить диагноз и назначить лечение. 2. Оформить медицинскую документацию. 3. Уметь провести первичную хирургическую обработку раны. 4. Оказать неотложную помощь при ранних осложнениях травматических повреждений тканей челюстно-лицевой области.

5. СОДЕРЖАНИЕ ТЕМЫ:



Классификация осложнений повреждений челюстно-лицевой области

Осложнения огнестрельных ранений бывают: непосредственные; ранние; поздние. **Непосредственные осложнения** - асфиксия, кровотечение, шок, коллапс, острая дыхательная недостаточность (ОДН). **Ранние осложнения** - рост острой дыхательной недостаточности, кома, синдром расстройств водно-солевого равновесия, раннее кровотечение. **Поздние осложнения** - вторичное кровотечение, бронхопульмональные расстройства, травматический и огнестрельный остеомиелит, травматический гайморит, слюнные свищи, контрактуры и анкилоз ВНЧС, ложный сустав, дефекты и деформации лица, психические и неврологические нарушения.

Синдром длительного сдавливания тканей (синонимы: компартмент-синдром, краш-синдром, травматический токсикоз, синдром (длительного) раздавливания, компрессионная травма, синдром раздавливания, эпоним: синдром Байуотерса (англ. Вуwaters)) - который возникает вследствие длительного нарушения кровоснабжения (ишемия) сдавленных мягких тканей, токсикоз, который характеризуется, кроме местных, системными патологическими изменениями в виде гиперкалиемии и почечной недостаточности. Встречается у пострадавших при землетрясениях, завалах в шахтах, обвалах и др.

Считают, что при синдроме длительного сдавливания тканей происходит всасывание токсичных продуктов из раздавленных мышц. Установлено, что поврежденная мышечная ткань теряет 75 % миоглобина, 70% - креатинина, 66% - калия, 75 % фосфора. После освобождения от сдавления эти вещества поступают в кровеносное русло, возникает ацидоз, тяжелые общие и, в первую очередь, геодинамические расстройства. Следует подчеркнуть, что клинические проявления возникают лишь после устранения фактора сдавливания.

Происходит глубокий некроз тканей, который приводит к самоотравлению организма продуктами распада тканей и тяжелому состоянию пострадавшего.

После высвобождения от сдавления, как правило, развивается шок. Начиная с 3-4-х суток, проявляются местные симптомы: плотный отек, бледность, нарушение функции органов и почечная недостаточность, олигурия, которая переходит в анурию. Из-за того, что в первые дни заболевания симптомы не выражены, может быть проведено малоэффективное позднее лечение.

Особенной формой краш-синдрома является позиционное сдавление - сдавление части тела при длительном сне в состоянии алкогольного опьянения или в бессознательном состоянии. Ранние симптомы нечеткие, на 3-4-е сутки начинаются острые клинические проявления, развивается острая почечная недостаточность.

Клинические формы

1. Легкая - возникает в случаях, когда длительность сдавления не превышает 4 часа.
2. Средняя - сдавление значительных участков на протяжении 6 часов. В большинстве случаев нет выраженных гемодинамических расстройств, а функция почек страдает сравнительно мало.
3. Тяжелая форма возникает вследствие сдавления значительных участков свыше 7-8 часов. Четко проявляется симптоматика почечной недостаточности и гемодинамические расстройства.
4. Крайне тяжелая форма развивается, если сдавливаются очень большие участки (например обе конечности) на протяжении 6 часов и больше. Пострадавшие умирают от острой почечной недостаточности на протяжении первых 2-3 суток.

Лечение. На месте обязательно накладывают жгут (по возможности) выше места повреждения, холод на поврежденный участок. Дальнейшее лечение направлено на возобновление кровообращения (реперфузию), борьбу с токсемией, острой почечной недостаточностью. Из хирургических методов лечения применяют рассечение пораженных участков. Прогноз при развитии острой почечной недостаточности неблагоприятный.

При правильном и своевременном лечении на 10-12 сутки явления почечной недостаточности постепенно стихают. В дальнейшем отек и боли постепенно уменьшаются и до конца первого месяца лечения полностью исчезают.

Клиника и лечение осложнений ранений челюстно-лицевого участка (по Г.М. Иващенко)

Форма асфиксии	Процент	Патогенез	Помощь
Дислокационная	40	Смещение языка, отломков нижней челюсти, давление оторванной верхней челюсти	Прошивание, фиксация языка в правильном положении, репозиция и фиксация отломков нижней и верхней челюстей
Обтурационная	29	Закрытие верхних дыхательных путей инородным телом, кровяным сгустком	Удаление инородного тела, тромба, а при невозможности - трахеотомия, трахеостомия
Стенотическая	23	Сжатие трахеи отеком, гематомой шеи	Коникотомия, трахеотомия.
Клапанная	5	Закрытие входа в гортань лоскутом мягких тканей с мягкого неба, языка и тому подобное	Подшивание свисающего лоскута или его отсечение. Фиксация лоскута шиной с удерживающей плоскостью.
Аспирационная	3	Аспирация крови, рвотных масс	Отсасывание содержимого дыхательных путей с помощью аппарата или резиновой трубки, которая введена в трахею.

Кровотечения могут быть первичными (в момент травмы) и вторичными (ранние и поздние). **Ранние кровотечения** возникают при отрыве тромба при транспортировке раненого или в результате разрыва сосудов при отсутствии надежной транспортной иммобилизации отломков челюстей в первые 24-48 часов после травмы.

Поздние кровотечения возникают в результате гнойного расплавления тромба или стенки частично поврежденного сосуда через 7-14 суток или в результате эрозии сосуда через 3-4 недели. Поздние кровотечения возникают внезапно, чаще ночью, они профузные, опасны для жизни раненого. За несколько часов до кровотечения можно заметить предвестники: сукровицу из раны, появление боли в глубины раны, отека или его увеличения.

Первая помощь: тампонада раны; наложение давящей повязки; пальцевое прижатие сосудов при небольших кровотечениях из ветвей **a. carotis externa**.

Врачебная помощь: Кровотечение может быть остановлено перевязкой сосуда в ране, наложением кровоостанавливающего зажима на кровоточащий сосуд, или перевязкой на протяжении. Перевязку сосудов на протяжении проводят при ранениях больших ветвей **a. carotis externa** (внешняя сонная артерия).

Перевязка a. carotis externa

Раненый лежит на спине с подложенным под лопатки валиком с повернутой в противоположную сторону головой. После асептической обработки операционного поля, проведения местной инфильтрационной анестезии, производят вскрытие по переднему краю **m. sternocleidomastoideus** длиной 8-10 см. Осуществляют послойное рассечение кожи, подкожной клетчатки, поверхностной фасции и вскрывают переднюю стенку влагалища кивательной мышцы и тупым крючком оттягивают мышцу кнаружи, благодаря чему становится видной задняя стенка влагалища, которую тоже вскрывают вместе с третьей фасцией шеи. Смещают в сторону венозные сосуды и подъязычный нерв, вскрывают фасциальное ложе общей сонной артерии. Между общей сонной артерией и внутренней яремной веной расположен блуждающий нерв, который следует выделить. Потом по общей сонной артерии доходят до ее бифуркации на уровне щитовидного хряща. Внешняя сонная артерия расположена медиальнее и кнаружи, на шее отдает большие ветви. Внутренняя сонная артерия ветвей не имеет.

После отделения внешней сонной артерии от внутренней яремной вены и блуждающего нерва под нее сбоку внутренней яремной вены подводят две шелковых лигатуры, которые завязывают на расстоянии 1 см одна от другой между верхней щитовидной и язычной

артериями. Перед тем, как завязать лигатуры, необходимо прижать внешнюю сонную артерию и убедиться в отсутствии пульсации поверхностной височной артерии с этой же стороны.

Таким образом, перевязку внешней сонной артерии выполняют при невозможности перевязать ветвь этой артерии в ране, при кровотечениях из крыловидного сплетения (при его гнойном расплавлении).

Перевязка общей сонной артерии вместе с внутренней яремной веной нежелательна, потому что в 40-75 % случаев (данные разных авторов) возникают тяжелые осложнения со стороны головного мозга.

Перевязку язычной артерии выполняют в треугольнике Пирогова, а лицевой артерии - около переднего края жевательной мышцы с путем обнажения в поднижнечелюстной области.

Травматический шок - резкое угнетение всех жизненноважных функций организма в ответ на действие сверхсильного травмирующего фактора. После короткой фазы возбуждения ЦНС впадает в состояние торможения, которое проявляется: нарушением центральной гемодинамики - резким падением артериального давления, сердечной деятельности, гиповолемией; нарушением микроциркуляции - уменьшается вязкость крови, которая ведет к стазу и тромбозу; нарушением транскапиллярного кровообращения - развивается отек тканей и нарушается кислородный обмен, который ведет к тканевой гипоксии.

При повреждениях челюстно-лицевой области шок также может быть гиповолемическим (в результате потери крови).

Помощь: 1) согревание раненого, в том числе путем приема перорально спирта, и обезболивание - 1-2 мл 1 % раствора промедола внутримышечно или внутривенно капельно на 200 мл 0,5 % раствора новокаина, новокаиновые блокады; возобновление проходимости дыхательных путей и оксигенотерапия;

компенсация плазмопотери в результате централизации кровообращения под контролем центрального венозного давления (в норме 70-130 мм рт.ст.) и диуреза (во час должно выделяться 50-60 мл мочи) путем внутривенного капельного вливания реополиглюкина, раствора Рингера с гепарином (t^0 растворов 37⁰); возобновление сосудистого тонуса - внутривенно капельно 1 мл 0,1 % раствора норадреналина в 200 мл физраствора, а при недостаточном эффекте вазоконстрикторов добавляют кортикостероиды - 125 мг гидрокортизона или 60-90 мг преднизолона; коррекция кислотно-щелочного равновесия - внутривенно капельно 60-120 мг 4 % раствора бикарбоната натрия (желательно под контролем соответствующих показателей).

Профилактика возникновения асфиксий и ОДН.

Профилактикой возникновения дислокационной асфиксии, которая развивается в результате смещения отломков челюстей, является придание телу пострадавшего положения лицом книзу или в сторону и наложение стандартной шины для временной иммобилизации отломков челюстей. Пострадавших, находящихся в обморочном состоянии, будут эвакуировать в положении на боку, а лиц, которые не потеряли сознание, - в положении полусидя или полулежа.

Профилактика обтурационной и аспирационной асфиксий предусматривает освобождение дыхательных путей от инородных тел, крови, рвотных масс.

Профилактика возникновения стенотической асфиксии при первых признаках острой дыхательной недостаточности включает проведение противоотечной терапии, если есть кровотечение на шее, то надо перевязать кровоточащий сосуд, и удалить кровь из задних участков гортани. Если же эти мероприятия неэффективны, то необходимая коникотомия или трахеотомия.

Профилактика клапанной асфиксии - коникотомия или трахеотомия.

Профилактика дыхательной недостаточности - освобождение полости рта и носа от рвотных масс, инсуфляция кислорода.

Профилактика возникновения вторичных поздних кровотечений : своевременная исчерпывающая хирургическая обработка пораженного участка, применения антибактериальных средств. Все больные с предвестниками вторичного кровотечения находятся под особенным присмотром.

6. МАТЕРИАЛЫ ДЛЯ САМОКОНТРОЛЯ: А. Задания для самоконтроля:

1. Выберите способы оказания неотложной помощи при асфиксии.

Дислокационная	Удаление инородного тела
Обтурационная	Фиксация языка
Стенотическая	Трахеотомия

Клапанная	Отсасывание жидкости
Аспирационная	Подшивание лоскута мягких тканей

2. Выберите методы остановки кровотечения.

Временные методы	Постоянные методы
пальцевое прижатие артерии	перевязка сосуда в ране
коагуляция сосудов (электро-, лазерная, химическим веществом)	тампонада раны
наложение давящей повязки	прошивание сосуда в ране
наложение жгута на поврежденную половину шеи	прошивание сосуда на протяжении
наложение на сосуд зажима в ране	эмболизация искусственными тромбами

Б. Задачи для самоконтроля: 1. Мужчина 20 лет получил удар в область подбородка. Сознание не терял. Общее состояние – удовлетворительное. Во время осмотра – асимметрия лица за счет отека и гематом в обеих поднижнечелюстных областях. Отмечается сильная боль в нижней челюсти во время пальпации. Положительный симптом нагрузки в области 44, 43 и 34,35 зубов. Открывание рта ограничено до 2 см. Имеет место разрыв слизистой оболочки полости рта в области 44, 43 и 34,35 зубов. Прикус – нарушен. Какой тип асфиксии может развиваться у этого больного? (Ответ: дислокационная асфиксия).

2. Раненый доставлен на медицинский пункт полка с пулевым ранением мягких тканей нижней трети лица, осколочным переломом нижней челюсти в ментальном отделе, явлениями дислокационной асфиксии. Каким должен быть метод устранения асфиксии у пациента. (Ответ: прошивание или фиксация языка булавкой в правильном положении, репозиция и фиксация костных отломков нижней челюсти).

3. В приемное отделение больницы доставлена пострадавшая с производственной травмой. Травму получила почти час тому назад. Отмечается выраженное размоложение тканей в области правого угла рта и массивное кровотечение из полости рта. При осмотре обнаружена глубокая рваная рана на правой боковой поверхности языка на 2,5-3 см. Какой должна быть тактика врача? (Ответ: провести первичную хирургическую обработку раны с глубоким глухим прошиванием раны на правой боковой поверхности языка).

В. Материалы для тестового контроля. Тестовые задания с одним правильным ответом (α=Π):

1. Что относится к ранним осложнениям при травме челюстно-лицевой области: А. вторичное кровотечение; В. травматический остеомиелит; С. травматический шок; D. слюнные свищи; E. травматический гайморит. (Правильный ответ: С).

2. Методы временной остановки кровотечения при паренхиматозных кровотечениях: А. прижатие общей сонной артерии пальцем или при помощи зажима Аржанцева; В. прошивание сосудов в ране; С. наложение кровоостанавливающих зажимов на поврежденные сосуды в ране; D. наложение давящей повязки, холод на лицо и шею; E. наложение асептической повязки. (Правильный ответ: С).

3. У раненого значительный отек мягких тканей и гематома с распространением на шею и дно полости рта, угроза развития стенотической асфиксии. Какой вид помощи необходим? А. проведение трахеотомии; В. введение лобелина; С. проведение медикаментозной симптоматической терапии; D. фиксация языка; E. проведение первичной хирургической обработки раны. (Правильный ответ: А).

Г. Учебные задачи 3-го уровня (нетипичные задачи): 1. У женщины, 30 лет, через два часа после ДТП кожные покровы бледные, на лице капли пота. Дыхание прерывистое, затруднено, пульс 120 в мин, мягкий, АД 70/50 мм рт.ст., рана правой щечной области, проникающая в полость рта. Пострадавшая находится в положении лежа на спине с запрокинутой головой. При осмотре выявлен перелом нижней челюсти в области правого угла и разрыв слизистой оболочки правой щеки. Какой тип асфиксии развивается у пострадавшей? Поставьте предварительный диагноз. Какой должна быть тактика врача?

(Ответ: 1. У пациентки развивается клапанная асфиксия. 2. Травматический перелом правого угла нижней челюсти. Ранение мягких тканей правой щечной области. Клапанная асфиксия. 3. Провести субъективное и объективное обследование пациентки, рентгенологическое обследование (рентгенограмма нижней челюсти обзорная и в правой боковой проекции), лабораторная диагностика, консультация нейрохирурга (для подтверждения или исключения

ЗЧМТ), проведение ПХО с окончательной остановкой кровотечения и отсечением или подшиванием лоскута слизистой оболочки).

2. Пациент, 25 лет, 4 часа тому получил проникающее огнестрельное ранение левой околоушно-жевательной области и околоушной слюнной железы. Сознание пациента спутанное. Кожные покровы бледные, дыхание учащенное. АД 90/60 мм рт.ст. Рана зияет. Имеет место массивное кровотечение ярко-красной кровью. У пациента не закрывается левый глаз, опущен левый угол рта. Чем обусловлено зияние раны? Почему у пациента не закрывается глаз и опущен угол рта? Какой метод остановки кровотечения следует применить? (Ответ: 1. Наличием мимических мышц. 2. Вследствие повреждения левого лицевого нерва. 3. Перевязка или прошивание сосуда в ране).

3. У пациента резаная рана боковой поверхности спинки языка вследствие травмы сепарационным диском. Кожные покровы бледные, дыхание затруднено вследствие попадания крови в дыхательные пути. Какой вид асфиксии развивается у пациента? Какой должна быть тактика врача в этом случае?

(Ответ: 1. Аспирационная асфиксия. 2. Глубокое глухое прошивание раны).

7. ЛИТЕРАТУРА:

1. Хірургічна стоматологія та щелепно-лицева хірургія: підручник; У 2т. – Т.2/В.О.Маланчук, І.П.Логвіненко, Т.О.Маланчук, О.Л.Ціленко – К.: ЛОГОС, 2011. – С. 13-20, 116-121.

2. Рузин Г.П. Краткий курс лекций по хирургической стоматологии и челюстно-лицевой хирургии / Геннадий Петрович Рузин – Киев: «Книга плюс», 2006 – С. 130-134.

3. Клиническая оперативная челюстно-лицевая хирургия: Руководство для врачей / Под ред. проф. В.Н.Балина и проф. Н.М.Александрова. 4-е изд., доп. и испр. – СПб.: СпецЛит, 2005. – С. 547.

5. Щелепно-лицева хірургія: підручник / О.О.Тімофєєв. – К.: ВСВ «Медицина», 2011. – С. 380-386.

6. Стоматологія надзвичайних ситуацій з курсом військової стоматології: [підруч. Для студентів ВМНЗ III-IV рівнів акредитації] / Г.П.Рузін, В.П.Голік, О.В.Рибалов, С.Г.Демяник. – Харків: Торнадо, 2006. – С. 111-115, 162-164.

7. Неотложная диагностика и лечебная тактика в ургентной хирургии: учебное пособие для студ. мед. ВУЗов и врачей-интернов / под ред. В.Д.Шейко – Полтава, 2007. – С. 45-56.

8. Ускладнення травматичних пошкоджень щелепно-лицевої ділянки: навч.-метод. посіб. для студ. стомат. факульт. вищих мед. навч. закладів IV рівнів акредитації та інтернів-стоматологів / Рибалов О.В., Ахмеров В.Д. – Полтава: ТОВ «Фірма «Техсервіс»», 2011. – С. 10, 11-18, 75-79, 80-83.

Тема № 7. ВЫВИХИ И ПЕРЕЛОМЫ ЗУБА. ПЕРЕЛОМЫ АЛЬВЕОЛЯРНОГО ОТРОСТКА. СТАТИСТИКА, КЛАССИФИКАЦИЯ, КЛИНИКА, ДИАГНОСТИКА, МЕТОДЫ ЛЕЧЕНИЯ.

1.АКТУАЛЬНОСТЬ ТЕМЫ. Повреждения зубов, альвеолярного отростку в практической деятельности хирурга-стоматолога наблюдаются достаточно часто. Дифференциальная диагностика этих состояний между собой и другими травматическими повреждениями иногда являет собой знание клинической и рентгенологической картины таких повреждений.

2.КОНКРЕТНЫЕ ЦЕЛИ: 2.1. Анализировать результаты клинических обследований больных с вывихами и переломами зубов, переломами альвеолярного отростка. 2.2. Предложить план лечения больных с вывихами и переломами зубов, переломами альвеолярного отростка. 2.3. Классифицировать разные виды вывихов и переломов зубов, переломов альвеолярного отростка. 2.4. Уметь выделять основные клинические проявления при вывихах и переломах зубов, переломах альвеолярного отростка.

2.5.Овладеть навыками диагностики при вывихах и переломах зубов, переломах альвеолярного отростка.

2.6.Овладеть навыками лечения вывихов и переломов зубов, переломов альвеолярного отростка.

2.7.Уметь организовать лечение раненых с вывихами и переломами зубов, переломами альвеолярного отростка на этапах медицинской эвакуации.

3.БАЗОВЫЕ ЗНАНИЯ, УМЕНИЯ, НАВЫКИ, НЕОБХОДИМЫЕ ДЛЯ ИЗУЧЕНИЯ ТЕМЫ (междисциплинарная интеграция).

Названия предыдущих	Приобретённые навыки
---------------------	----------------------

дисциплин	
1.Топографическая анатомия.	Определить участок повреждения челюстно-лицевой локализации.
2.Пропедевтика терапевтической стоматологии.	Дифференцировать зубы временного и постоянного прикуса. Владеть методиками пломбирования корневых каналов и уметь возобновить дефект коронки зуба.
3.Пропедевтика хирургической стоматологии.	Овладеть методами общего и местного обезболивания.
4.Ортопедическая стоматология.	Изготовить гладкую проволочную шину и наложить ее.
5.Общая хирургия.	Провести асептическую обработку рук хирурга и операционного поля.
6.Пропедевтика внутренних болезней.	Применять схему обследования больного, описывать историю болезни.
7.Внутренние болезни.	Оказать неотложную помощь
8.Рентгенология.	Читать и толковать рентгенограммы.
9.Специальная военная подготовка.	Оформлять первичную медицинскую карточку раненого.
10.Медицина катастроф.	Организовать оказание первой медицинской, доврачебной и первой врачебной помощи раненым на этапах медицинской эвакуации.
11.Военно-полевая хирургия.	Определить характер травмы, осмотреть и обследовать пострадавшего, определить очередность оказания медицинской помощи раненому, порядок и очередь эвакуации раненого.

4.3.ЗАДАНИЯ ДЛЯ САМОСТОЯТЕЛЬНОЙ РАБОТЫ ВО ВРЕМЯ ПОДГОТОВКИ К ЗАНЯТИЮ.

4.1.Перечень основных терминов, параметров, характеристик, которые должен усвоить студент при подготовке к занятию:

Термин	Определение
7. Вывих зуба.	Это насильственное смещение зуба с повреждением периодонта.
8. Перелом зуба.	Это нарушение целостности твердых тканей зуба.
9. Перелом альвеолярного отростка.	Это нарушение целостности твердых тканей альвеолярного отростка челюстей.

4.2.Теоретические вопросы к занятию: 1. Дать определение понятия «вывих зуба». 2.Классифицировать вывихи зубов. 3. Описать клиническую картину вывихов зубов. 4. Назвать методы лечения вывихов зубов. 5. Классифицировать переломы зубов. 6. Описать клиническую картину переломов зубов. 7. Назвать методы лечения переломов зубов. 8. Описать клиническую картину переломов альвеолярного отростка. 9. Перечислить методы диагностики переломов альвеолярного отростка. 10. Перечислить методы лечения переломов альвеолярного отростка.

4.3.Практические задания, которые выполняются на занятии: 1. Найти необходимый инструментарий для обследования больного с вывихом или переломом зуба, переломом альвеолярного отростка. 2. Найти необходимый инструментарий для репозиции зуба. 3. Изготовить гладкую шину-скобу. 4. Заполнить медицинскую документацию больного с вывихом или переломом зуба, переломом альвеолярного отростка.

5. СОДЕРЖАНИЕ ТЕМЫ:

В последнее десятилетие повсеместно отмечается рост численности бытового, транспортного травматизма, а также травматизма связанного с применением разного рода огнестрельного боевого и самодельного оружия. При этом процент повреждений челюстно-лицевой области увеличился с 10-15 до 30-40%. Все это обуславливает актуальность темы занятия и мотивированное изучение студентами вопросов клиники, диагностики и лечения потерпевших с челюстно-лицевой травмой.

Повреждение зубов - наиболее частый вид повреждений челюстно-лицевой области относительно других видов повреждений данной локализации. Травме в большей степени подвержены фронтальные зубы верхней и реже нижней челюсти. Клыки и моляры при ушибах, падениях, ударах повреждаются крайне редко. Обычно эти зубы повреждаются при насильственном открывании рта в момент наркоза или при упоре на эти зубы во время удаления соседних зубов.

Классификация повреждений зубов, предложенная клиникой стоматологии детского возраста ММСИ

I. Ушиб зуба (без повреждения или с повреждением сосудистого пучка).

II. Вывих зуба:

1. Неполный (без повреждения или с повреждением сосудисто-нервного пучка).
2. Вколоченный
3. Полный.

III. Перелом зуба: 1. Коронки зуба. 2. Шейки зуба. 3. Корня зуба.

IV. Травма зубного зачатка.

V. Дентоальвеолярные повреждения.

Ушиб зуба - часто сопровождается кровоизлиянием в периодонт или пульпу зуба за счет разрыва сосудисто-нервного пучка. Сразу после ушиба возникают симптомы острого травматического периодонтита, хотя положение зуба в лунке не меняется. Иногда наблюдается окрашивание коронки зуба в розовый цвет. Если жизнеспособность пульпы сохранена, то окрашивание зуба постепенно исчезает и возобновляется нормальная электровозбудимость пульпы. Травма зуба с несформированным корнем может остановить дальнейшее развитие корня зуба. Некроз пульпы, в дальнейшем может привести к хроническому периодонтиту. Лечение ушиба зуба при сохраненной пульпе основано на иммобилизации, т.е. выведении зуба из функции, а в дальнейшем из рациона временно исключается твердая пища. При некрозе пульпы зуб лечат эндодонтически.

Вывих зуба - сопровождается разрывом тканей периодонта. При этом отмечаются смещение зуба в лунке и его значительная подвижность. Различают вывих полный и неполный. В связи с этим разделением, корень зуба может оставаться в лунке или полностью смещаться за ее пределы. При вывихах зубов отмечаются жалобы на изменение положения зуба, боль в зубе и при прикосновении к нему. Прием пищи затрудненный. Пульпа зуба при вывихах погибает не всегда. Рентгенологически при вывихах определяется изменение ширины периодонтальной щели и в некоторых случаях проекционное укорачивание длины зуба. Периодонтальная щель при вколоченном вывихе исчезает. Вколоченный молочный зуб может повредить фолликул постоянного зуба. Реакцию сосудисто-нервного пучка при травме зуба с достаточной степенью достоверности можно определить одонтодиагностикой. При отсутствии выраженных клинических симптомов вывиха зуба необходимо врачебное наблюдение в течение 3 - 4 недель. Этот период времени нужен для репаративных процессов в пульпе и в поврежденном периодонте.

В случаях смещения зубов относительно лунки необходимо придать зубу нормальное положение, то есть сделать репозицию. Это вмешательство требует местного обезболивания. Репонированный зуб необходимо хорошо фиксировать в лунке в правильном положении. Еще один тактический прием в лечении вывихов зубов - это реплантация. Она делается в разный срок после травмы, но не позже 72 часов. Одним из важных условий приживления реплантированного зуба есть его хорошая фиксация.

Методы фиксации репонированных и реплантированных зубов.

1) Лигатурные восьмиобразные повязки.

2) Гладкая шина-скоба, фиксированная лигатурной проволокой.

Вывихнутые зубы также, можно фиксировать быстротвердеющей пластмассой по всем правилам в ортопедии. Однако, шинирование быстротвердеющими пластмассами хуже, потому что пластмассы шершавые и дополнительно травмируют слизистую оболочку десны, плюс мономер оказывает токсичное действие на организм пациента. А также излишки пластмассы, не убранные вовремя во время формирования шины, мешают языку, небу, губам, вызывая пролежни.

Переломы зубов - могут наблюдаться в области коронки (без повреждения или с повреждением пульпы), шейки или корня. Переломы в области шейки или корня иногда могут диагностироваться только рентгенологически. Переломы зубов бывают поперечными,

продольными и косыми. Переломы коронки постоянного зуба в пределах эмали требуют ее косметического восстановления. При отломе части коронки с близким расположением пульпы желательно на поверхность отлома наложить гидроокись кальция, резорцин-тимолову пасту, кальцин или кальцеин, что способствуют образованию вторичного дентина. Для лучшей фиксации лечебных средств на зуб надевают пластмассовую коронку - колпачок. Через 8 - 12 месяцев дефект коронки можно устранить реставрацией или постоянной коронкой. При травме зуба, который сопровождается обнажением пульпы, применяют эндодонтическое лечение. При переломах корня зуба в зависимости от уровня можно применить удаление зуба (средняя треть), операцию резекции верхушки корня (верхняя треть). Продольные переломы зуба, являются абсолютным показанием к удалению его. Стоит помнить, что приблизительно 75% повреждений фронтальных зубов соединяются с частичными переломами альвеолярного отростка.

Переломы альвеолярного отростка чаще встречаются на верхней челюсти и нередко сопровождаются вывихом сразу нескольких зубов или их переломами. Во всех случаях при переломах альвеолярных отростков наблюдается подвижность отломков и разной степени нарушения прикуса.

Лечение при переломах альвеолярных отростков заключается в фиксации отломков шинами из алюминиевого или стального провода (гладкая шина-скоба, двухчелюстная шина с зацепными петлями) или шинами-капами.

6. МАТЕРИАЛЫ ДЛЯ САМОКОНТРОЛЯ: А. Задания для самоконтроля.

№ п/п	Основные задания. Выучить.	Указания
1.	Этиология травм зубов и альвеолярного отростка.	Перечислите этиологические факторы, которые способствуют возникновению травмы.
2.	Классификация огнестрельных и неогнестрельных травм зубов и альвеолярного отростка.	Назовите классификации огнестрельных и неогнестрельных травм зубов и альвеолярные отростка.
3.	Клиническое течение огнестрельных и неогнестрельных травм зубов и альвеолярного отростка.	Перечислите клинические проявления, которые сопровождают огнестрельные и неогнестрельные травмы зубов и альвеолярного отростка.
4.	Первая медицинская помощь при огнестрельных и неогнестрельных травмах зубов и альвеолярного отростка.	Назовите схемы лечебных мероприятий при оказании первой медицинской помощи.
6.	Первая врачебная помощь при лечении огнестрельных и неогнестрельных травмах зубов и альвеолярного отростка.	Назовите схемы лечебных мероприятий при оказании первой врачебной помощи.
7.	Квалифицированная помощь при лечении огнестрельных и неогнестрельных травмах зубов и альвеолярного отростка.	Назовите схемы лечебных мероприятий при квалифицированном лечении данной травмы.
8.	Специализированная помощь при лечении огнестрельных и неогнестрельных травмах зубов и альвеолярного отростка.	Назовите схемы лечебных мероприятий при специализированном лечении данной травмы.

Б. Задачи для самоконтроля: 1. В клинику обратился больной 25 лет с полным вывихом 12 зуба. Пациенту показана реплантация зуба, но реплантация зуба при вывихе проводится в том случае, если: (Ответ: сохранена целостность всех стенок лунки зуба).

2. В клинику обратился пациент 23 лет с травматическим продольным переломом корня 22 зуба. Какая должна быть лечебная тактика врача-стоматолога? (Ответ: удаление 22 зуба).

3. В клинику обратился пациент 33 лет с травматическим полным переломом альвеолярного отростка. Где проходит линия перелома? (Ответ: линия перелома проходит через всю толщу альвеолярного отростка).

В. Материалы для тестового контроля. Тестовые задания с одним правильным ответом (а=II):

1. Какой тип сращения зуба и лунки не встречается: А. периодонтальный. В. периодонтально-фиброзный
С. хондральный. D. Остеоидный. Е. фиброзно-периодонтальный. (Правильный ответ: С).
2. Чем ближе линия перелома к верхушке корня, тем зуб: А. более подвижный. В. менее подвижный. С. Подвижность и перкуссия не зависит от уровня перелома корня. D. более чувствительный к перкуссии и боли. Е. менее чувствительный к перкуссии и боли. (Правильный ответ: В).
3. При переломе зуб подлежит удалению, если линия перелома проходит: А. выше шейки зуба. В. ниже шейки зуба. С. на уровне шейки зуба. D. около верхушки корня. Е. уровень линии перелома не имеет значение. (Правильный ответ: В).

Г. Учебные задачи 3-го уровня (нетипичные задачи): 1. У больного 45 лет имеет место полный вывих 11 зуба. Какой способ хирургического лечения применен, если корневой канал зуба был запломбирован и после антисептической обработки возвращен на место в лунку. После этого зуб был зафиксирован металлическим проводом к соседним зубам и проведена его иммобилизация. (Правильный ответ: реплантация зуба).

2. На этапе квалифицированной медицинской помощи врачом стоматологом осмотрен раненый с переломом альвеолярного отростка нижней челюсти. С целью профилактики раневой инфекции, какое лечебное мероприятие будет наиболее эффективным на этом этапе оказания медицинской помощи?

(Правильный ответ: репозиция, фиксация и иммобилизация альвеолярного отростка, антибактериальная терапия).

3. В поликлинику обратился пациент со свежим травматическим полным вывихом 11, 21, 31, 41 зубов. Зубы отсутствуют. Определите объем диагностической и лечебной помощи пациента. (Правильный ответ: рентгенологическое исследование, асептическая обработка лунок, дальнейшее ортопедическое лечение пациента).

7. ЛИТЕРАТУРА:

1. Хірургічна стоматологія та щелепно-лицева хірургія: підручник; У 2т. – Т.2/В.О.Маланчук, І.П.Логвіненко, Т.О.Маланчук, О.Л.Ціленко – К.: ЛОГОС, 2011. – С. 26-30.
2. Рузин Г.П. Краткий курс лекций по хирургической стоматологии и челюстно-лицевой хирургии / Геннадий Петрович Рузин – Киев: «Книга плюс», 2006 – С. 89-91.
3. Невогнепальні пошкодження щелепно-лицевої ділянки: навч. посіб. для студ. стомат. факульт. вищих мед. навч. закладів IV рівнів акрид. та інтернів-стоматологів / під загальною ред. Рибалова О.В. – Полтава: ТОВ «Фірма Техсервіс», 2012. – С. 36-56.
4. Клиническая оперативная челюстно-лицевая хирургия: Руководство для врачей / Под ред. проф. В.Н.Балина и проф. Н.М.Александрова. 4-е изд., доп. и испр. – СПб.: СпецЛит, 2005. – С. 36-56.
5. Щелепно-лицева хірургія: підручник / О.О.Тімофєєв. – К.: ВСВ «Медицина», 2011. – С. 389-392, 394-395.

Тема № 8. ПОВРЕЖДЕНИЯ МЯГКИХ ТКАНЕЙ ЧЕЛЮСТНО-ЛИЦЕВОЙ ОБЛАСТИ В МИРНОЕ ВРЕМЯ И ПРИ ЭКСТРЕМАЛЬНЫХ УСЛОВИЯХ. КЛАССИФИКАЦИЯ, КЛИНИЧЕСКОЕ ТЕЧЕНИЕ, МЕТОДИКИ ХИРУРГИЧЕСКОЙ ОБРАБОТКИ РАН, ВИДЕ ШВОВ. ОКАЗАНИЕ ПОМОЩИ РАНЕННЫМ НА МЕСТЕ ПОЛУЧЕНИЯ ТРАВМЫ, НА ЭТАПАХ МЕДИЦИНСКОЙ ЭВАКУАЦИИ С УЧЕТОМ ЭСТЕТИКИ ЛИЦА.

1.АКТУАЛЬНОСТЬ ТЕМЫ. Повреждение мягких тканей челюстно-лицевой области и их лечение представляют собой интересный и сложный раздел хирургической стоматологии. Недостаточная осведомленность врача в вопросах хирургической обработки таких ран приводит к негативным последствиям в виде обезображивания внешнего вида больного, нарушения таких функций как речь, дыхание, жевание и др. Именно поэтому врач-стоматолог должен хорошо знать особенности хирургической обработки ран мягких тканей лица.

2.КОНКРЕТНЫЕ ЦЕЛИ: 2.1. Анализировать результаты клинических обследований больных с повреждениями мягких тканей челюстно-лицевой области. 2.2. Составить план лечения больных с повреждениями мягких тканей челюстно-лицевой области различной локализации. 2.3.Классифицировать различные виды повреждений мягких тканей челюстно-лицевой области. 2.4.Уметь выделять основные клинические проявления при повреждениях мягких тканей челюстно-лицевой области в зависимости от локализации и повреждающего агента. 2.5.

Осуществить временную и постоянную остановку кровотечения и провести хирургическую обработку ран мягких тканей лица. 2.6. Знать клинические признаки огнестрельных повреждений мягких тканей челюстно-лицевой области.

2.7. Овладеть навыками диагностики огнестрельных ранений мягких тканей челюстно-лицевой области.

2.8. Уметь организовать лечение раненных с огнестрельными повреждениями мягких тканей челюстно-лицевой области и их осложнениями на этапах медицинской эвакуации. 2.9. Развивать творческие способности в процессе

исследования клинического и теоретического исследования проблемных вопросов травматологии челюстно-лицевой области военного времени и в условиях чрезвычайных ситуаций.

3. БАЗОВЫЕ ЗНАНИЯ, УМЕНИЯ, НАВЫКИ, НЕОБХОДИМЫЕ ДЛЯ ИЗУЧЕНИЯ ТЕМЫ (междисциплинарная интеграция).

Названия предыдущих дисциплин	Приобретённые навыки
1. Топографическая анатомия.	Определить участок повреждения челюстно-лицевой локализации.
2. Пропедевтика хирургической стоматологии.	Владеть методами общего и местного обезболивания при проведении хирургической обработки ран.
3. Общая хирургия	Осуществить временную остановку кровотечения. Накладывать основные типы мягких повязок.
4. Пропедевтика внутренних болезней.	Применять схему обследования больного, описывать историю болезни.
5. Внутренние болезни.	Оказать неотложную помощь.
6. Специальная военная подготовка.	Оформлять первичную медицинскую карточку раненого и больного.
7. Медицина катастроф.	Организовать предоставление первой медицинской, доврачебной и первой врачебной помощи раненым на этапах медицинской эвакуации.
8. Военно-полевая хирургия.	Определить характер огнестрельного ранения мягких тканей, осмотреть и обследовать раненого, определить очередь и порядок предоставления медицинской помощи раненому, порядок и очередь эвакуации раненого.

4. ЗАДАНИЯ ДЛЯ САМОСТОЯТЕЛЬНОЙ РАБОТЫ ВО ВРЕМЯ ПОДГОТОВКИ К ЗАНЯТИЮ.

4.1. Перечень основных терминов, параметров, характеристик, которые должен усвоить студент при подготовке к занятию:

Термин	Определение
1. ПХО.	Это первичная хирургическая обработка.
2. Рана.	Это нарушение целостности кожи и слизистой оболочки.
3. Огнестрельная рана.	Это рана нанесена огнестрельным оружием

4.2. Теоретические вопросы к занятию: 1. Классификация кровотечения. 2. Временные методы остановки артериального кровотечения. 3. Постоянная остановка кровотечения. 4. Определение понятия "первичная хирургическая обработка раны". 5. Особенности проведения первичной хирургической обработки ран лица. 6. Виды хирургической обработки. 7. Виды швов. 8. Методы обезболивания при проведении первичной хирургической обработки ран лица. 9. Общая характеристика огнестрельных ран. 10. Особенности огнестрельных повреждений мягких тканей челюстно-лицевой области. 11. Классификацию огнестрельных повреждений мягких тканей челюстно-лицевой области. 12. Методы диагностики огнестрельных повреждений мягких тканей челюстно-лицевой области. 13. Особенности клинической картины слепых ранений мягких тканей челюстно-лицевой области. 14. Особенности клинической картины касательных ранений мягких тканей челюстно-лицевой области. 15. Особенности клинической картины сквозных ранений мягких тканей челюстно-лицевой области. 16. Лечебные мероприятия для предупреждения развития асфиксии при ранениях мягких тканей челюстно-лицевой области. 17. Определение объема и порядка предоставления медицинской

помощи челюстно-лицевому раненому с повреждением мягких тканей на этапе первой медицинской помощи. 18. Определение объема и порядка предоставления медицинской помощи челюстно-лицевому раненому с повреждением мягких тканей на этапе доврачебной помощи. 19. Определение объема и порядка предоставления медицинской помощи челюстно-лицевому раненому с повреждением мягких тканей на этапе первой врачебной помощи. 20. Определение объема и порядка предоставления медицинской помощи челюстно-лицевому раненому с повреждением мягких тканей на этапе квалифицированной медицинской помощи. 21. Определение объема и порядка предоставления медицинской помощи челюстно-лицевому раненому с повреждением мягких тканей на этапе специализированной медицинской помощи.

4.3. Практическая работа (задания), которая выполняется на занятии: 1. Определить участок поражения и анатомическую область повреждения. 2. Овладеть механическими, хирургическими, химическими, физическими и биологическими методиками остановки кровотечения. 3. Накладывать основные типы повязок. 4. Оказать неотложную помощь. 5. Оформлять первичную медицинскую карточку раненого и больного. 6. Оказать неотложную, врачебную и квалифицированную помощь раненому с раной мягких тканей.

5. СОДЕРЖАНИЕ ТЕМЫ:

Как свидетельствует опыт разных клиник челюстно-лицевой хирургии, в последнее время растет количество так называемой криминальной травмы, которая требует от врача предоставления специализированной помощи при проведении ПХО. Для этого нужно знать анатомо-физиологические особенности ЧЛЮ, раневую баллистику, особенности хода огнестрельной и неогнестрельной раны мягких тканей лица. Действия врача должны быть направлены на профилактику осложнений, которые возникают при повреждении мягких тканей ЧЛЮ.

Классификация повреждений челюстно-лицевого участка

I. Механические повреждения верхней, средней, нижней и боковой зон лица

II. По локализации:

A. Травмы мягких тканей:

1. Изолированные с повреждением:

а) языка; б) слюнных желез; в) крупных нервов; г) крупных сосудов.

2. Сочетанные.

B. Травмы костей:

а) нижней челюсти; б) верхней челюсти;

в) скуловых костей; г) костей носа; д) двух и больше костей.

III. По характеру ранения: сквозные; слепые; касательные.

Проникающие в полость: рота; носа; верхнечелюстной синус.

IV. По механизму:

1. Огнестрельные ранения: пулевые, осколочные, шаровидными и стреловидными элементами.

2. Неогнестрельные повреждения: ушибленные, колотые, резанные, рубленые, скальпированные, размозженные, укушенные.

3. Комбинированные повреждения.

4. Ожоги.

5. Отморожения.

Неогнестрельные повреждения мягких тканей

Ссадина - поверхностное повреждение кожи без нарушения ее целостности и прилегающих тканей. Лечение ссадин: антисептическая обработка 0,12% р-ном хлоргексидина, 2-4% р-ном йода, р-ном «Вокадина» и др.

Ушиб - закрытое механическое повреждение мягких тканей без видимого нарушения их анатомической целостности.

Кровоподтек - кровоизлияние в толщу кожи или слизистой оболочки.

Гематома - ограниченное скопление крови в тканях с образованием в них полости, которая содержит жидкую или свернутую кровь.

Классификация гематом:

По расположению: подкожные, подслизистые, поднадкостничные, межмышечные, подфасциальные

По локализации: щечная область, подглазничная область, поднижнечелюстная область и др. области.

По отношению к просвету кровеносного сосуда: непальсирующая, пальсирующая, распирающая.

Синдром позиционного сдавления - закрытые повреждения мягких тканей без значительного их раздавливания, которое возникает при долговременном сжимании тканей массой собственного тела

Лечение: первые 24-28 часов холод, с 3-ї суток тепловые процедуры, троксевазин (гель), гепаринова мазь и др.

Рана - нарушение целостности кожи или слизистой оболочки на всю их толщину, что вызвано механическим действием: ушибленные, рваные, резаные, колотые, рубленые, укушенные, размозженные, скальпированные.

Ушибленные раны: неравные края, точечные кровоизлияния, кровоподтеки, зона краевого некроза, зияния краев раны

Рваные раны: неправильная форма краев, отслаивания или отрыв тканей, кровоизлияния, часто сквозные

Резаные раны: линейная или веретенообразная форма, практически ровные края, зияния раны, кровотечение

Колотые раны: узкий и длинный раневой канал, незначительное расхождение краев раны, образования гематом и карманов

Рубленые раны: значительные повреждения, щелевидная форма, большая глубина. сопровождаются переломами костей

Укушенные раны: неравные раздавленные края, травматическая ампутация, инфицирование микрофлорой полости рта

Особенности ранений мягких тканей лица

Большое количество рыхлой клетчатки, наличие густой капиллярной сети, приводит к значительному отеку тканей, который быстро развивается.

Густая капиллярно-венозная сеть и мышечная масса языка, способствует значительному кровотечению и нарушению функции дыхания.

Паралич или парез мимических мышц приводит к обезображиванию лица.

При потере запирающей функции круговой мышце рта и глаза, имеет место постоянное слюнотечение и мацерация кожи, конъюнктивит, блефарит и др.

Наличие железистых структур и протоков слюнных желез обуславливает стойкие слюнные свищи.

Повреждения магистральных сосудов приводит к острой кровопотере, воздушной эмболии, гематоме, асфиксии.

В период заживления ран рубцовые изменения могут вызывать выворот век, губ с развитием слюнотечения, слезотечения, обезображивание лица.

Фазы заживления ран мягких тканей:

Начальный период микробного загрязнения и очистки раны (0-48 часов)

Период дегенеративно-воспалительных изменений (формирование грануляционной ткани, уменьшение лимфоидной инфильтрации, увеличение количества фибробластов, образование соединительнотканного матрикса) - (3-5-ые сутки)

Период активного роста фиброзной, эпителиальной ткани, ретракция раны, первичный рубец (5-12-ые сутки)

Завершение формирования первичного рубца, исчезновения отека, инфильтрации окружающих тканей - дегидратация, быстрый рост фиброзных и коллагеновых волокон (12-18-ые сутки)

Период окончательного формирования рубца (до 0,5 - 1 года).

Экстренная помощь при повреждениях мягких тканей лица и шеи

Экстренная помощь пациентам с повреждением мягких тканей лица и шеи направлена на остановку кровотечения, предупреждение асфиксии и шока. Раневую поверхность покрывают асептической повязкой, вводят противостолбнячную сыворотку и анатоксин. Для уменьшения отека мягких тканей рекомендуется применение холода на участок повреждения.

Первичная хирургическая обработка (ПХО) раны

– это первое хирургическое вмешательство, которое проводится с целью профилактики раневой инфекции.

Компоненты ПХО: рассечение раны для ревизии, ликвидации карманов, разрывов; иссечение нежизнеспособных некротизированных тканей; наложение швов.

Методика: механическая обработка кожи в участке ранения; механическая очистка раны; остановка кровотечения; обзор и ревизия раны и раневого канала; удаление инородных тел; наложение швов.

Обработка раны начинается с тщательного ее промывания изотоническим раствором хлорида натрия или слабым антисептическим раствором и очистка окружающей кожи от сохлой крови и грязи. Применение для промывания ран, особенно тех, которые кровоточат, растворов перекиси водорода или перманганата калия не рекомендуется из-за их раздражающего влияния на раневую поверхность. Тщательная обработка кожи и бритье обязательны, но контакта с раной при этом следует избегать. Промытую рану высушивают и еще раз проводим антисептическую обработку.

При загрязнении ран и ссадин кожи мелкими инородными телами (песком, кусочками гравия, асфальта, шлака, древесины, стекла) необходимо их тщательное удаление путем обильного промывания с применением щетки. При промывании ран в полости рта можно использовать зубную щетку. Если инородные тела внедряются в толщу тканей, то их необходимо удалить с применением хирургического инструмента. В противном случае, после заживления ран и ссадин, могут возникнуть свищи, которые длительно не заживают и имеют гнойное отделяемое. Если инородные тела имеют темную расцветку, они создают «татуировку» рубцов и кожи вокруг них.

После механической очистки раны можно начинать ее хирургическую обработку.

Показание к удалению инородных тел:

- поверхностное их расположение
- локализация в щели перелома или вблизи крупных сосудов
- ограничение движений нижней челюсти
- нарушение функций дыхания и приема пищи
- возникновение и поддержка воспалительного процесса
- локализация в полости носа или в верхнечелюстном синусе

Виды швов:

– **первичный глухой шов** - накладывается в первые 24-36 г при отсутствии воспалительных явлений в ране и проведении антибактериальной терапии

– **первичный отсроченный шов** - накладывается в первые 36-72 г при незначительных воспалительно-инфильтративных процессах

– **вторичный ранний шов** - накладывается на 5-12-ые сутки при отсутствии воспалительного процесса в ране

– **вторичный поздний шов** - накладывается на 12-20-ые сутки после иссечения грануляций

– пластинчатые швы:

➤ сближающие (обычные и кисетные) - для постепенного сближения краев раны с дефектом тканей

➤ направляющие - для уменьшения натяжения

➤ разгружающие - для временного удержания кожно-мышечных лоскутов

➤ удерживающие

➤ швы для глухого закрытия гранулирующих ран

- **«обшивание»** краев раны - в случаях обширных повреждений мягких тканей, которые сочетают с одновременным повреждением челюстей. Швами соединяются края кожи со слизистой оболочкой полости рта и предупреждение инфицирования раны и развития рубцовой контрактуры.

Первичная пластика при обработке ран лица

Тяжесть обезображивания лица определяется величиной потери тканей и наличием повреждений век, губ, носа. Именно эти повреждения могут привести к развитию тяжелых функциональных и эстетических нарушений у потерпевшего.

Для ран лица характерно значительное их зияние, обусловленное сокращением мимических мышц в толще мягких тканей, которая создает впечатление изъяна в тех случаях, когда нет потери тканей.

В этих условиях необходимо определить является ли такой изъян настоящим. Это проверяется путем сближением краев раны в необходимом направлении без натяжения. Если этот прием не достигает цели, то изъян является настоящим. Наличие изъяна требует применения первичной пластики для закрытия всех раневых поверхностей и сохранения нормальной формы и функции поврежденного участка. Выбор способа пластики зависит от

величины, глубины и локализации изъяна. Чаще всего применяют лоскуты на питательной ножке из окружающих тканей.

Рекомендуется при иссечении нежизнеспособных тканей предать изъяну определенную геометрическую форму (ромбовидную, четырехугольную, треугольную) и в зависимости от этого осуществлять местно-пластичную операцию. При невозможности использовать местные ткани раневые поверхности, в зависимости от механизма повреждения, закрывают свободными, расщепленными или многослойным кожными лоскутами. Расщепленные кожные трансплантаты следует преимущественно заимствовать из внешней поверхности бедра, многослойные, - из внутренней поверхности плеча, заушного пространства. Кожный трансплантат по форме и размером всегда должен отвечать раневой поверхности, которая закрывается. Для обеспечения приживления кожного трансплантата необходимо тщательным образом пришить его к краям раны и прижать на 6-7 дней к дну раны давящей повязкой из мелких кусочков марли, которая пропитана антисептиком.

При образовании лоскутной раны наличие достаточно широкой питающей ножки дает возможность после удаления всех нежизнеспособных участков на лоскуте использовать его для закрытия раневой поверхности. Если питательная ножка узка и не обеспечивает жизнеспособность лоскута, то его можно превратить в свободный трансплантат. Лоскут смазывают 2% раствором йода с обеих сторон. Острым скальпелем высекают все нежизнеспособные и сильно загрязненные участки и всю жировую клетчатку к дерме. Кожные трансплантат промывают в теплом изотоническом растворе хлорида натрия, который вмещает антибиотики, протирают салфеткой, которая пропитана изотоническим раствором хлорида натрия с этиловым спиртом в соотношении 1:1, и делают несколько сквозных насечек. После этого лоскут заключают на место, тщательным образом подшивают его к краям раны и прижимают его к дну повязкой. Рекомендуется в участок дна и краев раны ввести раствор антибиотиков. По такой же методике можно использовать для закрытия раневой поверхности полностью отторгнутую кожу, если она не размята и не загрязнена. После приживления такие лоскуты значительно отличаются от окружающей кожи по цвету, тургору, эластичности.

Особенной тщательности следует придерживаться при первичной обработке и заживлении ран век, губ и крыльев носа, потому что эти области лица имеют важное функциональное и эстетическое значение. Раны век, носа и губ должны быть обработаны и полностью мобилизованы простым сшиванием или использованием приемов первичной пластики в любые сроки госпитализации. Если эти раны оставить для вторичного заживления, то возникает рубцовая деформация, которая вызывает нарушение формы и функции поврежденного органа.

Огнестрельные ранения

Виды снарядов: пули, осколки мин и бомб, шарики, стреловидные элементы, вторичные снаряды (зубы, осколки костей и др.).

Огнестрельная рана имеет три зоны:

I. Зона раневого канала - дефект тканей, который может содержать сгустки крови, некротизированные ткани, посторонние тела. Направление раневого канала зависит от положения головы раненого и плотности тканей.

II. Зона первичного раневого некроза - стенка раневого канала, ткани этого участка нежизнеспособные и подлежат удалению во время ПХО.

III. Зона молекулярного сотрясения - имеет обратные или необратимые (невротизация) изменения тканей. Изменения в этом участке происходят медленно и постепенно, часто возникают ячейки вторичного некроза.

Особенности огнестрельных ран лица:

1. Близость головного мозга.
2. Сосредоточение на лице органов чувств (зрение, слух, обоняние, вкус).
3. Непосредственная близость к тканям и органам ЧЛЮ больших сосудистых и нервных стволов, повреждение которых может привести к тяжелым осложнениям (кровотечение, паралич, контрактуры, потеря чувствительности и др.)
4. Начальные отделы дыхательной (гортань, трахея) и пищеварительной (глотка, верхняя треть пищевода) систем, повреждения которых так же вызывают осложнения.
5. Большое количество сосудистых сетей приводит к массивным кровотечениям.
6. Наличие мимических мышц вызывает зияния раны.

7. Наличие зубов как вторичных снарядов, способствует возникновению осложнений воспалительного характера.
8. Наличие выраженной клетчатки, широкая венозная сеть, анастомозы ее с сосудами глазниц и синусами мозга может привести к развитию менингитов, энцефалитов, тромбозу синусов и др.
9. Ранение боковых отделов лица может привести к параличу мимической мускулатуры, стойким слюнным свищам.
10. Этико-социальная функция лица.
11. Ткани лица имеют высокую регенераторную способность, стойкость к «местной» инфекции, заживление с образованием рубцов, которые содержат небольшое количество грубоволокнистых элементов (богатая иннервация, значительное кровоснабжение, высокая напряженность клеточного иммунитета).
12. Специальное питание, особенный уход.
13. Необходимость особенной конструкции противогаза.
14. Повреждение органов слуха, зрения, полости рта приводит к затруднениям в общении с окружающими и ориентации в пространстве.

Особенности ПХО огнестрельной раны:

Обработывая раны околоушной области, восстанавливаем форму губ и круговой мышцы рта, первичным швом восстанавливаем непрерывность красной каймы, петлеобразным швом соединяем круговую мышцу рта, накладываем швы на кожу и слизистую оболочку;

При значительных дефектах угла рта и прилегающих тканей щеки, обшиваем ее края по периферии, соединяя кожу и слизистую оболочку;

При сквозных повреждениях, которые проникают в полость рта, разрывах щеки, начинаем с обшивания слизистой оболочки со стороны полости рта (помним о слюнном протоке);

При повреждении паренхимы железы, послойно обшиваем железистую ткань, капсулу железы, клетчатку и кожу, остроконечным скальпелем протыкаем слизистую щеки, выводим резиновый выпускник или трубчатый дренаж (профилактика слюнных свищей).

При ранении периферических ветвей тройчатого нерва, обработка раны осуществляется в условиях специализированного центра.

Касательные ранения относятся к легким, для них характерно повреждение лишь мягких тканей, зияние раны. Диагностика не вызывает трудностей.

Слепые ранения имеют лишь входное отверстие, в раневом канале имеется инородное тело, которое представляет опасность повреждения больших сосудов, нервов, головного мозга, гортани, является основой для возникновения гнойных осложнений в отдаленные сроки. Диагностика проводится на основе жалоб, данных анамнеза, объективного исследования, рентгенологического исследования.

Сквозные ранения имеют входное и выходящее отверстие, которое больше входного. По направлению раневого канала ранения могут быть поперечные, сагиттальные и вертикальные.

6. МАТЕРИАЛЫ ДЛЯ САМОКОНТРОЛЯ: А. Задания для самоконтроля.

№ п/п	Основные задания. Выучить.	Указания
1.	Этиология травм мягких тканей.	Перечислите этиологические факторы, которые способствуют возникновению травмы.
2.	Классификация огнестрельных и неогнестрельных ран мягких тканей челюстно-лицевого участка.	Привести классификации огнестрельных и неогнестрельных ран мягких тканей челюстно-лицевой области.
3.	Клиническое течение огнестрельных и неогнестрельных ран мягких тканей челюстно-лицевой области .	Перечислить клинические проявления, которые сопровождают огнестрельные и неогнестрельные раны мягких тканей челюстно-лицевой области.
4.	Первая медицинская помощь при огнестрельных и неогнестрельных ранах мягких тканей челюстно-лицевой области.	Привести схемы лечебных мероприятий при оказании первой медицинской помощи.

6.	Первая врачебная помощь при лечении огнестрельных и неогнестрельных ранах мягких тканей челюстно-лицевой области.	Привести схемы лечебных мероприятий при оказании первой врачебной помощи.
7.	Квалифицированная помощь при лечении огнестрельных и неогнестрельных ранах мягких тканей челюстно-лицевой области.	Привести схемы лечебных мероприятий при квалифицированном лечении огнестрельных и неогнестрельных ран мягких тканей.
8.	Специализированная помощь при лечении огнестрельных и неогнестрельных ранах мягких тканей челюстно-лицевой области.	Привести схемы лечебных мероприятий при специализированном лечении огнестрельных и неогнестрельных ран мягких тканей.

Б. Задачи для самоконтроля: 1. Военнослужащему с проникающим повреждением щечной области хирургическое вмешательство проведено через 18 часов после ранения, а швы на рану наложены на второй день после вмешательства. Какой вид первичной хирургической обработки имел место в этом случае? Какой по времени вид швов был наложен раненому? (Ответ: ранняя первичная хирургическая обработка, первичный отсроченный шов).

2. После проведения первичной хирургической обработки раны в поднижнечелюстной области, которая была получена 2 дня назад, хирург наложил на рану глухие швы и назначил антибиотики. Какая ошибка имеет место в действиях врача? (Ответ: наложение глухих швов).

3. Оказывая помощь больному с множественным повреждением мягких тканей лица, врач начал вмешательство с хирургической обработки и наложения швов в участке щеки, а в последнюю очередь наложил швы на рану нижней губы. Была ли ошибка в его действиях? (Ответ: при множественном поврежденном лице в первую очередь накладывают швы в участке естественных отверстий).

В. Материалы для тестового контроля. Тестовые задания с одним правильным ответом (α=II):

1. Какое повреждение называют раной: А. нарушение кожи, которое сопровождается кровотечением. В. с нарушением целостности кожи. С. с нарушением целостности кожи и слизистой оболочки. D. с нарушением непрерывности кости. Е. с нарушением слизистой оболочки. (Правильный ответ: С).

2. Огнестрельные ранения ЧЛЮ по характеру повреждения делятся на: А. сквозные, слепые, касательные, проникающие в полость рта, носа, придаточные пазухи. В. ушибленные, рваные, колотые, резаные, рубленые, укушенные. С. ранение нижней челюсти, верхней челюсти, скуловых костей, костей носа, нескольких костей. D. ушибленные, рваные, колотые, резаные, рубленые, укушенные. Е. изолированная травма, травма костей ЧЛЮ, сочетанная травма. (Правильный ответ: А).

3. Огнестрельные ранения челюстно-лицевой области по виду оружия делятся на: А. сквозные, слепые, касательные, проникающие в полость рта, носа, придаточные пазухи. В. ушибленные, рваные, колотые, резаные, рубленые, укушенные. С. ранение нижней челюсти, верхней челюсти, скуловых костей, костей носа, нескольких костей. D. пулевые, осколочные, миновзрывные, ранения шаровидными и стреловидными элементами. Е. изолированная травма, травма костей ЧЛЮ, сочетанная травма. (Правильный ответ: D).

Г. Учебные задачи 3-го уровня (нетипичные задачи): 1. У больного 45 лет после огнестрельной раны в околоушной области сформировался слюнной свищ. Какой способ хирургического лечения применил хирург-стоматолог, когда вдоль зонда, введенного на максимальную глубину, он высек рубец, выделил свищевой ход и в глубине раны наложил кисетный шов, после этого свищевой ход высек, а шов стянул и завязал. Потом на мягкие ткани наложил послойно швы. (Ответ: метод Сапожкова).

2. У больного 25 лет после первичной хирургической обработки сквозной раны щеки на месте ранения появился свищ, из которой (особенно в момент приема еда) выделяется прозрачная жидкость. Со стороны полости рта из протока околоушной слюнной железы слюна не выделяется. (Ответ: полный слюнной свищ).

3. Пострадавший с проникающим в полость рта пулевым ранением был госпитализирован через 42 часа после ранения. Общее состояние не нарушено. В левой щечной области имеется рана 2,0x1,5см. Назовите вид шва, который используется в этом случае. (Ответ: первичный отсроченный шов).

7. ЛИТЕРАТУРА:

1. Хірургічна стоматологія та щелепно-лицева хірургія: підручник; У 2т. – Т.2/В.О.Маланчук, І.П.Логвіненко, Т.О.Маланчук, О.Л.Ціленко – К.: ЛОГОС, 2011. – С. 12-13, 20-26.
2. Клиническая оперативная челюстно-лицевая хирургия: Руководство для врачей / Под ред. проф. В.Н.Балина и проф. Н.М.Александрова. 4-е изд., доп. и испр. – СПб.: СпецЛит, 2005. – С. 10-16, 75-107, 543-547, 548-563.
3. Щелепно-лицева хірургія: підручник / О.О.Тімофєєв. – К.: ВСВ «Медицина», 2011. – С. 370-380.
4. Хирургическая стоматология и челюстно-лицевая хирургия. Национальное руководство / под ред. А.А.Кулакова, Т.Г.Робустовой, А.И.Неробеева. – М.: ГЭОТАР-Медиа, 2010 – С. 724-725.
5. Стоматологія надзвичайних ситуацій з курсом військової стоматології: [підруч. Для студентів ВМНЗ III-IV рівнів акредитації] / Г.П.Рузін, В.П.Голік, О.В.Рибалов, С.Г.Демяник. – Харків: Торнадо, 2006. – С. 120-127.
6. Неотложная диагностика и лечебная тактика в ургентной хирургии: учебное пособие для студ. мед. ВУЗов и врачей-интернов / под ред. В.Д.Шейко – Полтава, 2007. – С. 38-42, 104-108.

Тема № 9. ПОВРЕЖДЕНИЯ НИЖНЕЙ ЧЕЛЮСТИ В МИРНОЕ ВРЕМЯ, В ЭКСТРЕМАЛЬНЫХ УСЛОВИЯХ: АНАТОМИЯ ПОВРЕЖДЕНИЙ, КЛАССИФИКАЦИЯ, КЛИНИЧЕСКОЕ ТЕЧЕНИЕ, ДИАГНОСТИКА, МЕДИЦИНСКАЯ ПОМОЩЬ РАНеным НА МЕСТЕ ПОЛУЧЕНИЯ ТРАВМЫ, НА ЭТАПАХ МЕДИЦИНСКОЙ ЭВАКУАЦИИ. ХИРУРГИЧЕСКАЯ ОБРАБОТКА РАН ПРИ ПОВРЕЖДЕНИЯХ НИЖНЕЙ ЧЕЛЮСТИ, ПРИНЦИПЫ ПЛАСТИЧНОЙ ХИРУРГИИ. ДОСТИЖЕНИЯ ОТЕЧЕСТВЕННЫХ УЧЕНЫХ, СОТРУДНИКОВ КАФЕДРЫ.

1.АКТУАЛЬНОСТЬ ТЕМЫ: Одной из важных проблем современной челюстно-лицевой хирургии есть клиника, диагностика, лечение и профилактика повреждений челюстно-лицевой области, в частности, переломов нижней челюсти мирного времени, что составляет наибольший процент среди всех повреждений лица и шеи мирного времени. Это связано со значительным увеличением частоты дорожно-транспортных происшествий, бытовых травм, использование разных видов холодного оружия и роста уличной преступности и напряженной обстановки в обществе. Изучение данной темы позволит будущему врачу четко ориентироваться в вопросах клиники, диагностики, методах предоставления первой помощи потерпевшим с травмой нижней челюсти, что в последующей практике позволит избежать многочисленных осложнений в первую очередь связанных с неправильными действиями врача на первых этапах предоставления помощи (поздняя диагностика, неправильная и неполная неотложная помощь, и др.).

2.КОНКРЕТНЫЕ ЦЕЛИ: 2.1. Анализировать клинические проявления, ознакомиться со статистикой переломов нижней челюсти мирного времени. 2.2. Объяснить этиологию и патогенез возникновения переломов нижней челюсти мирного времени. 2.3. Предложить основные и дополнительные методы обследования больных с переломами нижней челюсти мирного времени. 2.4. Трактовать классификацию переломов нижней челюсти мирного времени. 2.5. Проанализировать исход и выздоровление пациентов при разных методах лечения. 2.6. Составить план лечения больных с переломами нижней челюсти мирного времени.

3.БАЗОВЫЕ ЗНАНИЯ, УМЕНИЯ, НАВЫКИ, НЕОБХОДИМЫЕ ДЛЯ ИЗУЧЕНИЯ ТЕМЫ (междисциплинарная интеграция).

Названия предыдущих дисциплин	Приобретённые навыки
1.Нормальная анатомия.	Знать строение нижней челюсти, анатомию жевательных мышц, мышц шеи, строение зубо-челюстной системы.
2.Общая хирургия.	План обследования больного с травматическим повреждением.
3. Биомеханика.	Знать биомеханику височно-нижне челюстной системы.

4. Патологическая физиология.	Этиология и патогенез переломов нижней челюсти.
5. Топографическая анатомия и оперативная хирургия.	Трактовать топографическую анатомию челюстно-лицевого участка в целом и нижней челюсти в частности. Принципы оперативных доступов к разным отделам челюстно-лицевого участка.
6. Обновительная пластичная хирургия челюстно-лицевого участка.	Последствия травматических повреждений челюстно-лицевого участка мирного времени, мероприятия по предотвращению возникновения осложнений и инвалидизации потерпевших.
7. Хирургическая стоматология и челюстно-лицевой хирургия.	Основные вопросы сочетанной травмы, взаимосвязь органов и систем челюстно-лицевого участка.

4.3. ЗАДАНИЯ ДЛЯ САМОСТОЯТЕЛЬНОЙ РАБОТЫ ВО ВРЕМЯ ПОДГОТОВКИ К ЗАНЯТИЮ.

4.1. Перечень основных терминов, параметров, характеристик, которые должен усвоить студент при подготовке к занятию:

Термин	Определение
1. Перелом.	Это нарушение целостности кости и отдельных ее отделов.
2. Переломы каких анатомических отделов нижней челюсти есть.	Тела челюсти, угла челюсти, суставных отростков, коронарного отростка. Они есть как одно так и двусторонние.

4.2. Теоретические вопросы к занятию: 1. Виды хирургических методов лечения неогнестрельных переломов нижней челюсти. 2. Дать определение понятию «прямой и непрямой остеосинтез». 3. Виды прямого остеосинтеза, показания и противопоказания к применению, методики оперативных вмешательств. 4. Виды непрямого остеосинтеза, показания и противопоказания к применению, методики оперативных вмешательств. 5. Современные методики хирургического лечения неогнестрельных переломов нижней челюсти (минипластины, трансплантаты, контурная остеопластика и др.). 6. Ошибки и осложнения во время и после применения хирургических методов лечения неогнестрельных переломов нижней челюсти. 7. Общее (медикаментозное) лечение неогнестрельных переломов нижней челюсти.

4.3. Практические работы (задания), которые выполняются на занятии: 1. Овладеть основным методами обследования больного с переломами нижней челюсти мирного времени. 2. Провести дополнительные методы обследования больного с переломом нижней челюсти мирного времени. 3. Провести дифференциальную диагностику перелома тела нижней челюсти с переломами других анатомических участков нижней челюсти. 4. Заполнить амбулаторную медицинскую карточку больного с переломом нижней челюсти. 5. Составить план лечения больного с переломом нижней челюсти мирного времени. 6. Реабилитация больного после перелома нижней челюсти.

5. СОДЕРЖАНИЕ ТЕМЫ:

Классификация. Различают односторонние, двусторонние, одиночные, множественные переломы нижней челюсти. Среди одиночных переломов выделяют переломы ветви нижней челюсти (суставного, венечного отростков, собственно ветви) и ее тела (в пределах зубного ряда).

В зависимости от направления щелевые переломы могут быть поперечными, продольными, косыми, зигзагообразным, сквозным.

Перелом нижней челюсти может быть полным, проходя через всю толщу костной ткани, и неполным (трещина), когда целостность компактной пластинки какого-то отдела кости не нарушена.

Тело нижней челюсти условно делят на отдел (между лунками 33, 43) подбородок, боковой отдел (от 33, 43 до 37, 47), участок угла (между 37, 38, 47, 48, и лунками 38, 48).

Переломы нижней челюсти в пределах зубного ряда, как правило, открытые, поскольку при сдвиге отломков происходит разрыв не только надкостницы, но и связанной с ней слизистой оболочки

альвеолярного отростка. Кроме того, в случае, когда в щели перелома расположен корень зуба, тогда она сообщается через травмированную периодонтальную щель с полостью рта. Переломы за зубным рядом чаще всего закрытые, но могут быть открытыми в случае повреждения окружающих мягких тканей или слизистой оболочки.

Механизм перелома нижней челюсти. Перелом нижней челюсти возникает в результате перегиба, реже - сжатие и сдвиг, очень редко - отрыву. Нижняя челюсть имеет дугообразную форму, действующая на нее сила вызывает выраженное напряжение костной ткани в наиболее согнутых ее участках (отдел подбородка, угол челюсти, участок ментального отверстия подбородка, лунки клыка) и в тонких местах, то есть наиболее физиологического изгиба (шейка нижней челюсти). Именно в этих наиболее «слабых» участках ломается нижняя челюсть в результате перегиба. Могут быть разные клинические варианты переломов нижней челюсти от перегиба:

6) прямой перелом бокового отдела тела нижней челюсти, если сила прилагается на небольшой площади этого участка. Иногда этот прямой перелом может совмещаться с непрямым в участке суставного отростка с противоположной стороны;

7) не прямой перелом с противоположной стороны в участке шейки суставного отростка нижней челюсти или ее угла, если сила прилагается на большой площади бокового отдела тела нижней челюсти;

8) не прямой перелом по средней линии, если сила прилагается симметрично на широкой площади бокового отдела тела нижней челюсти с обеих сторон;

9) не прямой перелом в боковом отделе части подбородка тела нижней челюсти и в участке шейки ее (с другой стороны), если сила прилагается из двух боков несимметрично на широкой площади бокового отдела тела нижней челюсти. При сдвиге силы с одной стороны к углу тела нижней челюсти состоится прямой перелом в области угла и не прямой - в боковом участке отдела подбородка тела нижней челюсти;

10) не прямой перелом в области шеек нижней челюсти из двух боков, если сила прилагается на широкой площади в участке отдела подбородка тела нижней челюсти. Таким образом, в результате перегиба прямой перелом нижней челюсти возникает в разе дополнения силы на небольшой площади определенного участка челюсти, перелом будет не прямым (с противоположной стороны), если сила прилагается на значительной площади костной ткани.

Механизм смещения. Этот механизм может быть тогда, когда участок кости на который воздействовала сила, смещается по отношению к соседнему, что имеет точку опоры. Чаще всего, в результате сдвига возникает продольный перелом ветви нижней челюсти, когда сила прилагается в участке нижнего моляра и угла челюсти в проекции венечного отростка на узкой площади и направленная вверх. Участок ветви нижней челюсти, который не имеет опоры для противодействия прилагаемой силы (передний отдел, область с венечным отростком), смещается вверх по отношению к заднему отделу, который имеет опору в суставной впадине. Такой перелом будет типичным при отсутствии больших и малых коренных зубов на нижней челюсти или их антагонистов в участке повреждения, при полном отсутствии зубов на нижней и верхней челюстях или если в момент нанесения травмы у пострадавшего был полуоткрыт рот.

Механизм сжатия. Если две силы действуют во встречных направлениях и прилагаемые на широкой площади, костная ткань поддается компрессии. При действии силы снизу вверх на частке угла нижней челюсти, фиксированная в суставной ямки ветвь нижней челюсти поддается сжатию. При этом происходит перелом костных балочек, нарушения структуры кости. Вследствие этого отделяется кость по обеим сторонам от сжатого участка. Щель перелома чаще проходит в среднем отделе ветви в поперечном ее направлении.

Механизм отрыва. Перелом венечного отростка нижней челюсти можно объяснить силой, прилагаемой к подбородку сверху вниз или сбоку, а зубы обеих челюстей плотно сжаты и височная мышца напряжена. Изолированное его повреждение встречается редко.

Смещение отломков. Смещение отломков происходит в результате действия прилагаемой силы под воздействием собственного их веса и через сокращение (тяги), прикрепленных к отломку мышц. Последний фактор является основным при переломе нижней челюсти, поскольку действует постоянно и в противоположные стороны.

Нижняя челюсть перемещается под воздействием двух групп мышц – тех, которые поднимают (задняя группа) и тех, которые опускают (передняя группа) нижнюю челюсть. Все мышцы парные и прикрепляются в симметричных пунктах. Они действуют на всю нижнюю челюсть и

усиливают действие друг друга. Мышцы, которые опускают нижнюю челюсть, более слабы жевательных мышц, которые поднимают ее. Это связано не только с меньшим поперечным пересечением их, но и с действием этих мышц на подбородок под достаточно острым углом. Когда целостность нижнечелюстной дуги нарушена и щель перелома проходит не по средней линии, образуется, как минимум, два неодинаковых по размеру отломка. Жевательные мышцы каждой стороны влияют на неровные по величине отломки самостоятельно. Мышцы, которые опускают нижнюю челюсть, не разъединены и прикрепленные, в основном, в участке внутренней поверхности подбородка на большом отломке. Они преодолевают сопротивление жевательных мышц, прикрепленных к нему, и тянут конец большого отломка вниз. Таким образом, сила жевательных мышц, которые поднимают нижнюю челюсть с одной стороны, меньше силы всех мышц, которые опускают нижнюю челюсть. Смещение отломков тем значительнее, чем больше площадь прикрепления мышц к отдельным отломкам.

Жевательные мышцы. Задняя группа: мышцы, которые поднимают нижнюю челюсть. Жевательная мышца (*m. masseter*) начинается от нижнего края и внутренней поверхности скуловой дуги. Прикрепляется к жевательной холмистой внешней поверхности угла нижней челюсти (*tuberositas masseterica*), поднимает нижнюю челюсть. При одностороннем сокращении он смещает челюсть в сторону сокращения.

Височная мышца (*m. temporalis*) состоит из 3 прослоек: поверхностного, среднего и глубокого. Начинается от внутреннего листка височной фасции в участке височной линии, височной кости, височной поверхности большого крыла и подвисочного гребня клиновидной кости, теменной кости, височной поверхности височной кости. Прикрепляется к венечному отростку ветви нижней челюсти, поднимает нижнюю челюсть, задние щепотки смещают ее назад. Зная функцию мышц и направление тяги их волокон, можно определить характер смещения обломков. Передняя группа мышц смещает концы длинного обломка книзу. Латеральная и, в меньшей мере, медиальная крыловидные мышцы смещают его в сторону перелома. Подбородно-подъязычная мышца смещает его вдоль продольной оси. Задняя группа мышц поднимает меньший отломок кверху.

Клиническая картина и диагностика переломов нижней челюсти. При переломах нижней челюсти жалобы больных могут быть разнообразными в зависимости от локализации перелома и его характера. Больных всегда тревожат боли в определенном участке нижней челюсти, которые усиливаются при ее движении. Откусывание и пережевывание еды, особенно твердой, резко болезненное, иногда невозможное. Некоторые больные отмечают онемение кожи подбородка и нижней губы (чаще при разрыве нижнего луночкового нерва), неправильное смыкание зубов. Могут быть головокружение, головная боль, тошнота. Собирая анамнез, следует выяснить, где, когда, при каких обстоятельствах была получена травма, ее характер (производственная, непроизводственная и т.п.). Необходимо установить время и место травмы, сведения, характерные для травматических повреждений головного мозга или основы черепа (потеря сознания, ретроградная амнезия, тошнота, рвота, кровотечение, из ушей и т.п.). Эти данные фиксируют в истории болезни, поскольку они не только имеют существенное значение для диагностики повреждения и тактики ведения больного, но и определяют характер документа о неработоспособности, могут представлять интерес для правоохранительных органов и госстраха. При объективном исследовании оценивают общее состояние больного по клиническому признаку (сознание, характер дыхания, пульса, уровень артериального давления, мускульная защита или боль, при пальпации живота, внутренних органов). Необходимо исключить травматические повреждения других областей. При внешнем осмотре челюстно-лицевого участка можно определить нарушение конфигурации лица за счет посттравматического отека околочелюстных мягких тканей, гематомы, смещение подбородка в сторону. На коже лица могут быть ссадины, кровоподтеки, раны. Пальпацию нижней челюсти следует проводить в симметричных пунктах. Пальцы рук врач постепенно перемещает по телу и ветви челюсти в направлении от средней линии к суставному отростку или наоборот. При этом можно определить костный выступ, или дефект кости, или болезненную точку, чаще в участке отека или гематомы мягких тканей. Следует определить амплитуду движения головки суставного отростка в суставной ямке. Для этого врач вводит кончик пальца во внешний слуховой проход больного. При смещении челюсти вниз и в сторону пальпаторно можно определить о достаточности смещения головки суставного отростка. Получены данные можно подтвердить, пальпируя головку впереди козелка уха. Вслед за этим врач должен использовать симптом нагрузки, с помощью которой можно обнаружить наиболее болезненный участок,

соответствующий месту предполагаемого перелома. Определяют этот симптом таким образом: 1. указательный и большой пальцы правой руки врач фиксирует на отделе подбородка тела нижней челюсти больного и оказывает умеренное давление спереди назад; 2-пальца рук врач располагает в участке внешней поверхности угла нижней челюсти слева и оказывает давление по направлению к средней линии (навстречу друг дружке); 3-большие пальцы врач помещает в участке нижнего края угла нижней челюсти слева и справа и легко нажимает по направлению снизу вверх (к головке мышечкового отростка). При переломе нижней челюсти умеренное смещение отломков под воздействием усилия, которое добавляется врачом, сопровождается появлением боли в участке перелома. Проекцию наиболее болевого участка на кожу, больной показывает одним пальцем. Она, как правило, совпадает с объективно определенным раньше костным выступом и отеком или гематомой мягких тканей. Подбородок часто бывает смещенный в сторону перелома. С помощью острой иглы можно определить болевую чувствительность кожи нижней губы и подбородка слева и справа. Если состоялся разрыв нижнего альвеолярного нерва, то на стороне перелома она полностью отсутствует. Можно установить также нарушение болевой, тактильной и температурной чувствительности слизистой оболочки полости рта, десен, зубов, на участке челюсти, расположенном медиально от щели перелома. При осмотре полости рта больному предлагают открыть и закрыть рот. Уменьшение амплитуды движения нижней челюсти может быть признаком ее перелома. При открытии рта подбородок иногда смещается в сторону от средней линии (в сторону перелома). В участке тканей преддверия рта определяется гематома (слизистая оболочка пропитана кровью). При возникновении в результате перелома тела нижней челюсти она будет располагаться с вестибулярной и язычной стороны альвеолярного отростка. Локализация гематомы отвечает участку перелома и совпадает с такой в околичелюстных мягких тканях. Можно обнаружить разрывы слизистой оболочки альвеолярного отростка. Перкуссия зубов, между которыми расположена щель перелома, болезненная, прикус, чаще всего, нарушенный. Изменение прикуса будет зависеть от характера смещения отломков, что, в свою очередь, связанное с локализацией перелома. На большом отломке прикрепляются большинство мышечных волокон, которые опускают нижнюю челюсть. По своей силе они преобладают над мышцами, которые поднимают нижнюю челюсть. Поэтому большой отломок смещается книзу, а более малый – кверху. Самые частые варианты смещения отломков, которые встречаются в клинике, рассмотрены ниже. Достоверным клиническим признаком, что позволяет не только установить перелом, но и определить его локализацию, есть симптом подвижности отломков челюсти. Определяют его таким образом: указательный палец правой руки располагают на зубах одного из предполагаемых отломков, указательный палец левой руки - на зубах второго отломка, большими пальцами охватывают тело нижней челюсти снизу. Проводя незначительные движения в разных направлениях (вверх - вниз, вперед - назад, «на излом»), можно установить изменение высоты расположенных рядом зубов, увеличения межзубного промежутка, увеличения ширины разрыва слизистой оболочки альвеолярного отростка. Это происходит в результате смещения отломков под воздействием усилий врача. Клинические предположения должны быть подтверждены рентгеновским исследованием. Рентгенограммы позволяют уточнить характер перелома, степень смещения отломков и наличие осколков, расположения щели перелома, отношения корней зубов, к ней. Следует сделать два рентгеновских снимка (в прямой и боковой проекции), если есть возможность - ортопантограмму, на которой можно проследить изменения на теле и ветви нижней челюсти, что возникли в результате травматического действия. При переломах суставного отростка ценную дополнительную информацию дает томограмма височно-нижнечелюстного сустава. На основании клинко-рентгенологических данных врач ставит диагноз и составляет план лечения больного. При переломе нижней челюсти в **отделе подбородка**, когда щель перелома начинается между центральными резцами и идет почти вертикально вниз, отломки оказываются под воздействием одинакового количества функционально равнозначных мышц. Однако строго по средней линии щель перелома проходит слишком редко. Она, как правило, уклонится в сторону от горба подбородка и заканчивается в проекции верхушки корня второго резца, клыка или малого коренного зуба. В таком случае наблюдается смещение большого отломка книзу, поскольку на нем прикрепляются больше мышечных волокон, которые опускают нижнюю челюсть. При косом расположении щели перелома смещения обломков происходят и по направлению друг к другу (в горизонтальной плоскости) за счет функции латеральных крыловидных мышц. Это приводит к сужению зубной дуги и нарушению прикуса. В результате тяги подбородно-

подъязычной мышцы альвеолярная часть отломков несколько отклоняется внутрь (к средней линии). При одиночном переломе **бокового отдела тела нижней челюсти** образуется два неодинаковых по размеру отломка. Меньший отломок сместится вверх (под действием мышц, которые поднимают нижнюю челюсть) к контакту с зубами-антагонистами, альвеолярная часть его наклоненная внутрь, а основа нижней челюсти сместится внешне за счет функции жевательной мышцы и в результате тяги челюстно-подъязычной мышцы. Контакт зубов будет бугорковый: щечные бугорки зубов нижней челюсти будут контактировать с небными зубов-антагонистов. Большой отломок сместится вниз (под действием мышц, которые опускают нижнюю челюсть, и собственного веса) и в сторону перелома (под действием одностороннего сокращения латеральной крыловидной мышцы и частично медиального, а также мышц дна полости рта). Таким образом, зубная дуга деформируется, средняя линия сместится в сторону перелома этого обломка, расположенные вблизи щели перелома, не контактируют с зубами верхней челюсти. Смыкание зубов (бугорковый контакт) будет лишь в участке больших коренных и иногда малых коренных зубов. Отломки могут еще сместиться в горизонтальной плоскости, если в момент травмы смещения во фронтальной плоскости превысил толщину тела нижней челюсти. Когда линия перелома проходит косо вперед, обломков могут не быть, поскольку большой фрагмент крепко содержится на малом. Если перелом проходит через нижнечелюстной канал, возможный разрыв сосудисто-нервного пучка, который приводит к потере болевой чувствительности в участке подбородка и нижней губы и сопровождается выраженным кровотечением. Остановить кровотечение можно после проведения репозиции костных фрагментов и закрепления их в правильном положении.

Одиночный перелом нижней челюсти в участке угла часто проходит через лунку третьего большого коренного зуба или между ним и вторым большим коренным зубом. Если щель перелома в участке угла челюсти расположена в участке прикрепления собственно жевательной и медиальной крыловидной мышц, отломки не смещаются, поскольку могучий сухожильно-мышечный футляр, который охватывает угол челюсти из внешней и внутренней его сторон, удерживает обломки в правильном положении. Если же этот футляр разрывается или щель перелома проходит впереди от указанных мышц, меньший отломок, если на нем нет зуба, сместится кверху и внутрь, больший - вниз и в сторону перелома. Нарушение прикуса будет значительнее, в соответствии с положениями, приведенными выше для большого отломка.

При **двустороннем переломе нижней челюсти в боковом ее отделе** формируются 3 отломка. К среднему, чаще всего, прикрепляются лишь мышцы, которые опускают нижнюю челюсть, что и определяет характер его смещения. Он смещается вниз и назад, а фронтальные зубы наклоняются вперед. Иногда это приводит к западанию языка, который вызывает затрудненное дыхание. Боковые отломки смещаются кверху (действие собственно жевательных мышц, височной, медиальной крыловидной) и внутрь (действие латеральной крыловидной мышцы). В случае фиксации среднего обломка двумя боковыми, западание языка не происходит и дыхание остается свободным. Изредка средний отломок смещается заранее. Это возможно когда боковые фрагменты, которые смещаются по направлению друг к другу в момент травмы могут вытолкнуть средний отломок вперед.

Одиночные переломы ветви нижней челюсти могут быть продольными и поперечными. Они не сопровождаются существенным смещением обломков и нарушением прикуса. При опускании нижней челюсти может быть смещение средней линии в сторону перелома и нарушения прикуса, как в случае перелома альвеолярного отростка.

Перелом венечного отростка может состояться при переломе скуловой дуги. Изолированный перелом его встречается редко (удар узким предметом сбоку при открытом рте больного, удар по подбородку сверху вниз при плотно закрытом рте и напряжении жевательных мышц). Если линия перелома проходит через основу венечного отростка, отломанный фрагмент сместится вверх по направлению к височной области. Подобный перелом встречается редко. Функция нижней челюсти при этом существенно не изменяется. При пальпации ветвь нижней челюсти со стороны полости рта определяется розга болезненность в участке основания венечного отростка.

Перелом суставного отростка может состояться в его основы, в области шейки и суставной головки. Если травмирующая сила прилагается к боковому отделу тела нижней челюсти или подбородка, возникает перелом основы суставного отростка в результате перегиба. Толщина кости здесь в медиально-латеральном направлении значительно меньше, чем в передне-заднем. Щель перелома проходит косо вниз и назад через основу вырезки нижней челюсти. Смещение

меньшего отломка может быть разным и зависит от уровня повреждения внешней и внутренней компактных пластинок:

1. Если линия перелома на внешней пластинке проходит ниже такой на внутренней (скос перелома направлен внешне вверх и к середине), то малый отломок смещается на внешнюю сторону и назад. В этом направлении его выталкивает большой фрагмент, смещаясь под воздействием жевательных мышц вверх и назад. Головка отростка, оставаясь в суставной ямке, разворачивается так, что контактирует с суставной поверхностью ее латеральным отростком. В этой клинической ситуации можно попробовать улучшить позицию малого фрагмента консервативными методами лечения (межзубная прокладка на стороне повреждения и межчелюстное эластичное вытяжение).

2. Если линия перелома на внешней поверхности проходит выше той, что внутри (скос перелома направлен внешне вниз и внутрь), то малый отломок смещается вовнутрь и наперед под действием латеральной крыловидной мышцы. Большой отломок, подтягивается кверху, увеличивает смещение малого отломка. Перелом в участке шейки суставного отростка нижней челюсти возникает, если силовое действие распространяется от подбородка назад. Именно в переднее-заднем направлении кость в участке шейки наиболее тонка. Эти переломы нередко сопровождаются вывихом головки нижней челюсти. Смещение малого отломка происходит за счет действия латеральной крыловидной мышцы. При переломах в участке основания суставного отростка и шейки, когда малый отломок смещается внутрь от ветви челюсти, не возможно консервативными методами лечения сопоставить отломки в правильном положении. При переломах головки нижней челюсти нередко происходит отлом медиального отростка. В случае разрыва суставной капсулы малый отломок головки смещается внутрь и вперед. При одностороннем переломе суставного отростка средняя линия несколько смещена в сторону перелома. На стороне перелома зубы плотно контактируют, а на здоровой стороне контакта между ними нет. Важным признаком перелома альвеолярного отростка с вывихом головки является западания тканей впереди козелка уха, а также отсутствие активного движения суставной головки в суставной ямке. Если вывиха головки нет, то движению ее сохраняются, но амплитуда их гораздо меньше, чем на здоровой стороне, то есть отсутствует синхронность в движениях головок обеих сторон. При двустороннем переломе суставных отростков обе ветви нижней челюсти смещаются вверх. Контактуют лишь большие коренные зубы, то есть прикус будет открытым.

Переломы других локализаций. При двустороннем переломе тела нижней челюсти в области углов средний отломок смещается вниз (отвисает). Сдвига его назад не происходит. При двойном переломе, расположенном с одной стороны, средний обломок смещается вниз и внутрь под действием прикрепленного к нему челюстно-подъязычной мышцы. Задний (более малый) отломок перемещается вверх и несколько внутрь, большой — вниз и в сторону среднего отломка. Зубная дуга значительно деформируется, прикус нарушается. При множественных переломах нижней челюсти отломки смещаются в самых разных направлениях под действием тех мышечных волокон, которые к ним прикрепляются. При этом они нередко заходят своими концами друг за друга, смещаясь в направлении мышц, которые сокращаются. Смещение тем больше, чем больше площадь прикрепления мышц, и мышечных волокон к отдельным фрагментам и чем меньше это движение тормозится соседними отломками.

6. МАТЕРИАЛЫ ДЛЯ САМОКОНТРОЛЯ: А. Задания для самоконтроля: 1. Анатомия и физиология челюстного лицевого отдела человека в целом. 2. Анатомия нижней челюсти. 3. Анатомия жевательных мышц. 4. Виды переломов нижней челюсти. 5. Клиническая картина переломов нижней челюсти. 6. Основные методы обследования больных с переломами нижней челюсти. 7. Дополнительные методы обследования больных с переломами нижней челюсти. 8. Лечение переломов нижней челюсти.

9. Показания к хирургическим методам лечения.

Б. Задачи для самоконтроля: 1. У больного, Г., 28 лет поставлен диагноз: перелом нижней челюсти в области угла слева, и тела в области 46 со смещением. Какое лечение показано такому пациенту?

(Ответ: Шина Тигирштедта с зацепными петлями на резиновой тяге.)

2. Больной 20 лет доставлен в отделение через 6 часов после травмы. Объективно: нарушение прикуса за счет смещения отломков. Зубы на верхней и нижней челюсти, за исключением 35, сохранены. На рентгенограмме: перелом нижней челюсти. Отломки смещены. Какому

методу лечения (фиксации обломков) вы отдадите преимущество? (Ответ: Прямой остеосинтез (накостные пластины)).

3. Больной, в 21 году, попал в клинику челюстно-лицевой хирургии с жалобами на самопроизвольную боль в области угла нижней челюсти слева, припухлость данного участка, ограниченное открывание рта, невозможность сомкнуть зубы. Из анамнеза: травму получил сутки назад, был избит неизвестными, сознание не терял, за помощью не обращался, привитый против столбняка 2 месяца тому назад. Объективно: лицо асимметрично за счет отека левого жевательного участка, при пальпации определяется болезненность, открывание рта ограничено до 1,5 см., симптом «нагрузки» позитивен в участке угла нижней челюсти слева, имеет место «симптома ступеньки» в участке между 37 и 38 зубами. (Ответ: Ангулярный перелом нижней челюсти слева со смещением в области 37, 38).

В. Материалы для тестового контроля. Тестовые задания с одним правильным ответом (а=II):

1. Какая из указанных методик не относится к прямому остеосинтезу? А) костный шов; В) накостные пластины; С) спицы Киршнера; D) костные скобы; Е) шина Вебера; (Правильный ответ: Е).

2.2. Перечислите фиксирующие аппараты для оперативного метода остеосинтеза нижней челюсти:

А. по Макиенко, по Павлову, по Кабакову. В. Збаржа, Лимберга, Львова. С. по М.М. Соловйову, М. Магариллу. D. по Н.Г. Бадзошвили. Е. Пенна-Брауна, В.Ф. Рудька, И.И. Ермолаева-С.И. Кулагова. (Правильный ответ: А).

2.3. Какая асфиксия может развиваться при двухстороннем ангулярном переломе: А. Дислокационная.

В. Обтурационная. С. Стеногическая. D. Клапанная. Е. Аспирационная. (Правильный ответ: А.).

Г. Учебные задачи 3-го уровня (нетипичные задачи). 1. Больной С., 28 лет, обратился через 3 дня после травмы с жалобами на болезненную припухлость в области тела нижней челюсти слева. Пальпация тела нижней челюсти слева болезненна, отмечается подвижность отломков в участке 34, 35 зубов. При попытке закрывания рту отмечается смыкание моляра антагонистов слева. В центральном отделе и в области моляра дело смыкания зубов не есть. На рентгенограмме в боковой левой проекции обнаружена щель перелома в области 34, 35 зубов. Выставлен диагноз: перелом тела нижней челюсти слева в области 34, 35 зубов. Какой из видов хирургического лечения нужно применить? (Правильный ответ: Не прямой остеосинтез.).

2. Пациент обратился в Ч.Л.Х. с жалобами на припухлость на нижней челюсти слева. Невозможность открывать рот. При объективном обследовании установлено: при пальпации в области угла нижней челюсти слева отмечается болезненность, симптом ступеньки, симптом нагрузки положительный как с левой так и с правой стороны. Какой диагноз предположительно можете установить? (Правильный ответ: Двусторонний ангулярный перелом без смещения).

7. ЛИТЕРАТУРА:

1. Хірургічна стоматологія та щелепно-лицева хірургія: підручник; У 2т. – Т.2/В.О.Маланчук, І.П.Логвіненко, Т.О.Маланчук, О.Л.Ціленко – К.: ЛОГОС, 2011. – С. 30-35, 42-56, 91-96.

2. Рузин Г.П. Краткий курс лекций по хирургической стоматологии и челюстно-лицевой хирургии / Геннадий Петрович Рузин – Киев: «Книга плюс», 2006 – С. 93-95, 118-119, 121-122.

3. Маланчук В.А. Озоно-кислородная терапия в стоматологии и челюстно-лицевой хирургии / В.А.маланчук, А.В.Копчак. – К., 2004. – С. – 126-134.

4. Невогнепальні пошкодження щелепно-лицевої ділянки: навч. посіб. для студ. стомат. факульт. вищих мед. навч. закладів IV рівнів акрид. та інтернів-стоматологів / під загальною ред. Рибалова О.В. – Полтава: ТОВ «Фірма Техсервіс», 2012. – С. 57-113.

5. Клиническая оперативная челюстно-лицевая хирургия: Руководство для врачей / Под ред. проф. В.Н.Балина и проф. Н.М.Александрова. 4-е изд., доп. и испр. – СПб.: СпецЛит, 2005. – С. 489-491.

6. Щелепно-лицева хірургія: підручник / О.О.Тімофєєв. – К.: ВСВ «Медицина», 2011. – С. 395-407, 418-422, 435-449.

7. Хирургическая стоматология и челюстно-лицевая хирургия. Национальное руководство / под ред. А.А.Кулакова, Т.Г.Робустовой, А.И.Неробеева. – М.: ГЭОТАР-Медиа, 2010 – С. 706-711.

8. Стоматологія надзвичайних ситуацій з курсом військової стоматології: [підруч. Для студентів ВМНЗ III-IV рівнів акредитації] / Г.П.Рузін, В.П.Голік, О.В.Рибалов, С.Г.Демяник. – Харків: Торнадо, 2006. – С. 128-129.

Тема № 10. ПОВРЕЖДЕНИЯ ВЕРХНЕЙ ЧЕЛЮСТИ В МИРНОЕ ВРЕМЯ, В ЭКСТРЕМАЛЬНЫХ УСЛОВИЯХ: АНАТОМИЯ ПОВРЕЖДЕНИЙ, КЛАССИФИКАЦИЯ, КЛИНИЧЕСКОЕ ТЕЧЕНИЕ, МЕДИЦИНСКАЯ ПОМОЩЬ РАНеным НА МЕСТЕ ПОЛУЧЕНИЯ ТРАВМЫ, НА ЭТАПАХ МЕДИЦИНСКОЙ ЭВАКУАЦИИ. ХИРУРГИЧЕСКАЯ ОБРАБОТКА РАН ПРИ ПОВРЕЖДЕНИЯХ ВЕРХНЕЙ ЧЕЛЮСТИ, ПРИНЦИПЫ ПЛАСТИЧНОЙ ХИРУРГИИ. ДОСТИЖЕНИЯ ОТЕЧЕСТВЕННЫХ УЧЕНЫХ, СОТРУДНИКОВ КАФЕДРЫ.

1.АКТУАЛЬНОСТЬ ТЕМЫ: Одной из важных проблем современной челюстно-лицевой хирургии есть клиника, диагностика, лечение и профилактика повреждений челюстно-лицевого участка, в частности, переломов верхней челюсти мирного времени, что составляют наибольший процент среди всех повреждений лица и шеи мирного времени. Это связано со значительным увеличением частоты дорожно-транспортных приключений, бытовых травм, использования разных видов холодного оружия и роста уличной преступности и напряжения, в обществе. Изучение данной темы позволит будущему врачу четко ориентироваться в вопросах клиники, диагностики, методах предоставления первой помощи потерпевшим с травмой верхней челюсти, что в последующей практике позволит избежать многочисленных осложнений в первую очередь связанных с неправильными действиями врача на первых этапах предоставления помощи (поздняя диагностика, неправильная и неполная неотложная помощь, но др.).

2.КОНКРЕТНЫЕ ЦЕЛИ: 2.1. Анализировать клинические проявления переломов верхней челюсти в мирное время. 2.2. Объяснить этиологию и патогенез возникновения переломов верхней челюсти мирного времени. 2.3. Предложить методы обследования больных с переломами верхней челюсти мирного времени. 2.4. Классифицировать переломы верхней челюсти мирного времени. 2.5. Трактовать осложнения при переломах верхней челюсти. 2.6. Рисовать схемы. 2.7. Проанализировать течение переломов верхней челюсти мирного времени. 2.8. Составить план лечения больных с переломами верхней челюсти мирного времени.

3.БАЗОВЫЕ ЗНАНИЯ, УМЕНИЯ, НАВЫКИ, НЕОБХОДИМЫЕ ДЛЯ ИЗУЧЕНИЯ ТЕМЫ (междисциплинарная интеграция).

Названия предыдущих дисциплин	Приобретённые навыки
1.Нормальная анатомия.	Описать анатомическое строение верхней челюсти.
2.Общая хирургия.	План обследования больного с травматическим повреждением.
3. Биофизика.	Рассчитать конгруэнтность движения височно-нижнечелюстного сустава.
4.Патологическая физиология.	Определить этиологию и патогенез переломов верхней челюсти.
5.Топографическая анатомия и оперативная хирургия.	Определить границы челюстно лицевой области.
6. Реконструктивная и пластическая хирургия челюстно-лицевого участка.	Применить принципы пластической и реконструктивной хирургии.
7.Хирургическая стоматология и челюстно-лицевая хирургия.	Овладеть основными методами хирургической стоматологии.

4.ЗАДАНИЯ ДЛЯ САМОСТОЯТЕЛЬНОЙ РАБОТЫ ВО ВРЕМЯ ПОДГОТОВКИ К ЗАНЯТИЮ.

4.1. Перечень основных терминов, параметров, характеристик, которые должен усвоить студент при подготовке к занятию:

Термин	Определение
1. Перелом.	Нарушение целостности костей лицевого скелета и отдельных отделов.
2. Какие есть переломы верхней челюсти.	ФОР I, ФОР II, ФОР III.

4.2. Теоретические вопросы к занятию: 1. Виды хирургических методов лечения неогнестрельных переломов верхней челюсти. 2. Дать определение понятию «прямой и непрямой остеосинтез». 3. Виды прямого остеосинтеза, показания и противопоказания к применению, методики оперативных вмешательств. 4. Виды непрямого остеосинтеза, показания и противопоказания к применению, методики оперативных вмешательств. 5. Современные методики хирургического лечения неогнестрельных переломов верхней челюсти (минипластины, контурная остеопластика и др.). 6. Ошибки и осложнения во время и после применения хирургических методов лечения неогнестрельных переломов верхней челюсти. 7. Общее (медикаментозное) лечение неогнестрельных переломов верхней челюсти.

4.3. Практическая работа (задания), которая выполняется на занятии: 1. Овладеть основными методами обследования больного с переломом верхней челюсти мирного времени. 2. Провести дополнительные методы обследования больного с переломом верхней челюсти мирного времени. 3. Провести дифференциальную диагностику перелома верхней челюсти с переломами других костей челюстного лицевого отдела. 4. Заполнить амбулаторную медицинскую карточку больного с переломом верхней челюсти. 5. Составить план лечения больного с переломом верхней челюсти мирного времени. 6. Реабилитация больного после перелома верхней челюсти.

5. СОДЕРЖАНИЕ ТЕМЫ:

Верхняя челюсть включает такие анатомические образования как верхнечелюстные пазухи, которые принимают участие в образовании глазных впадин и образовании полости носа. Однако, через особенности своего строения они достаточно крепки и хорошо противостоят механическим воздействиям. Верхняя челюсть плотно связана с другими костями лицевого и мозгового скелета и основы черепа. При чрезмерном механическом воздействии они могут сломаться по определенным линиям, которые проходят по узким и тонким участкам кости, это между полостями носа, глазниц, верхнечелюстных пазух. Эти слабые места изучены Фором, который установил три основных типа переломов верхней челюсти (нижний, средний и верхний), известные в литературе по имени автора. Переломы верхних челюстей всегда открыты, поскольку проходят в участке носа, и его дополнительных пазух. Слизистая оболочка этого анатомического образования очень тонкая, и легко разрывается даже при незначительном смещении фрагментов. При переломе одной из верхних челюстей чаще встречаются элементы смещения, когда один из ее участков под воздействием удара, смещается назад по отношению к верхнему отделу челюсти, а в случае отлома всей челюсти по отношению к другим костям лицевого скелета или основания черепа. Фрагменты верхней челюсти смещаются под действием прилагаемой силы, которая действует, назад и вниз. Задний участок смещается вниз за счет тяги медиальных крыловидных мышц.

Нижний тип перелома (Фор I). Линия перелома проходит в горизонтальной плоскости над альвеолярным отростком и сводом твердого неба. Начинаясь около края грушеобразного отверстия с обеих сторон, она идет назад выше через дно верхнечелюстных пазух, проходит через бугор и нижнюю треть крыловидных отростков клиновидной кости. Иногда линия перелома заканчивается в участке лунок второго или третьего большого коренного зуба. При этом типе перелома отламывается дно носа, дно верхнечелюстных пазух, происходит горизонтальный перелом перегородки носа. Он может быть односторонним. Тогда обязательно ломается небный отросток верхней челюсти в сагитальной плоскости. При переломе верхних челюстей по нижнему типу больные жалуются на боль в участке альвеолярного гребня верхних челюстей, который усиливается при смыкании зубов или пережевывании еды, на невозможность откусить еду передними зубами, на онемение зубов и слизистой оболочки десен, на неправильное смыкание зубов, ощущения инородного тела, в глотке, тошноту, затруднено носовое дыхание. При внешнем осмотре конфигурация лица изменена за счет припухлости мягких тканей верхней губы, щек, сглаженности носогубных складок. Припухлость обусловлена посттравматическим отеком и кровоизлиянием в ткани. Может быть ссадина, кровоподтеки,

рвано-ушибленные раны, на коже лица, подкожная эмфизема. В случае выраженного смещения фрагмента челюстей вниз, удлиняется нижняя треть лица. Иногда кожная часть перегородки носа из горизонтального положения перемещается в косое в результате смещения книзу передней носовой ости вместе с фрагментами челюстей. При смыкании зубов, около основания перегородки носа образуется едва заметная кожная складка, а кожная часть ее перемещается вверх. При осмотре полости рта можно определить кровоизлияние по переходной складке верхних челюстей в пределах всех зубов, который распространяется на слизистую оболочку верхней губы и щек. Возможно кровоизлияние в верхнем отделе крыловидно-нижнечелюстных складок, а при одностороннем переломе и по средней линии твердого неба. В этом случае могут быть разрывы слизистой оболочки альвеолярного отростка в его переднем отделе. Язычок мягкого неба иногда касается задней стенки глотки или корня языка, потому мягкое небо кажется удлинненным. Наблюдается это при значительном смещении отломков челюстей назад и книзу. Этим объясняются жалобы больного, в первые дни, на ощущение инородного тела в глотке и позывы на рвоту. Аналогичные субъективные ощущения могут быть и в результате парестезии слизистой оболочки твердого и мягкого неба, которое происходит при разрыве нервных проводящих путей, которые проходят в крылонебном канале. При пальпации верхней челюсти со стороны придверия рта, несколько выше переходной складки, определяются костные выступы называемые симптомом «ступеньки». Эти признаки более четко выражены в участке скуло-альвеолярного гребня, который имеет выпуклый профиль, что позволяет достоверно убедиться в нарушении его целостности. Симптом нагрузки проверяют, нажимая указательным пальцем на крыловидный отросток клиновидной кости или его крючок (который находится к середине от верхнего отдела крыловидно-нижнечелюстной складки). При наличии перелома верхних челюстей возникает боль в участке прохождения его щели. При этом передний отдел фрагмента иногда смещается книзу. Симптом нагрузки будет также положительным и при отсутствии признаков смещения и подвижности отломка, который придает ему большое диагностическое значение. Иногда крыловидные отростки не повреждаются и этот диагностический прием может дать неверную информацию. Следует дополнительно нажать на участке третьего большого коренного зуба. Однако, появление болевого ощущения возможно не только при переломе верхней челюсти, но и в случае перелома бокового отдела ее альвеолярного отростка. Для определения подвижности отломка следует правой рукой осторожно провести качающие движения (вперед — назад) верхней челюсти, захватив ее пальцами правой руки за альвеолярный отросток во фронтальном отделе. В это время указательным пальцем левой руки, расположенным в участке верхней переходной складки, можно почувствовать подвижность отломка. Перемещая палец от грушевидного отверстия к бугру челюсти, можно клинически определить линию перелома. Смещение отломка сопровождается подвижностью кожной части перегородки носа. В участке десны всех зубов определяется снижение или полное отсутствие болевой чувствительности, что можно проверить с помощью тонкой стерильной инъекционной иглы. При перкуссии зубов перкуторный звук будет низким (тупым). Прикус нарушен в результате смещения отломка кзади (прямой, прогнатичный, если до травмы был ортогнатичным). Нередко он может быть открытым, когда преимущественно контактируют лишь последние большие коренные зубы. Связано это с тем, что медиальная крыловидная мышца смещает вниз задний отдел сломанной верхней челюсти. Когда смещение отломков не происходит, прикус не изменяется. Перелом верхней челюсти по нижнему типу необходимо дифференцировать от перелома альвеолярного отростка. Симптом нагрузки, метод определения которого, приведен выше, при переломе альвеолярного отростка будет негативным. Нажатие же на большие коренные зубы будет сопровождаться болевым ощущением в участке альвеолярного отростка. Рентгенодиагностика мало информативная через наложение изображения костей лицевого и мозгового отделов черепа. На рентгенограмме костей лицевого скелета в аксиальной проекции можно обнаружить нарушение целостности кости в участке скуло-альвеолярного гребня, а также снижение пневматизации верхнечелюстных пазух в результате кровоизлияния в них.

Средний тип перелома (Фор II). Линия перелома проходит в участке соединения лобовых отростков верхних челюстей с носовыми частями лобовых костей и костями носа (носо-лобные швы), потом по медиальным стенкам глазниц, ограниченной слезными костями, орбитальными пластинками решетчатой кости и латеральными поверхностями тела клиновидной кости, вниз к нижним орбитальным щелям. Дальше, по нижним стенкам глазниц, которые образованы орбитальными поверхностями верхних челюстей и скуловыми костями, орбитальными

отростками небной кости, линия перелома идет вперед, к нижне-орбитальным краям, пересекает их по скуло-челюстных швов или вблизи от них. Линия перелома может пройти через подглазные отверстия. По передней стенке верхних челюстей, вдоль скулочелюстных швов, она переходит обратно на горбы верхних челюстей и крыловидных отростков клиновидных костей. При двустороннем переломе может ломаться перегородка носа в вертикальной плоскости. Часто ломается решетчатая кость с решетчатой пластинкой, то есть, основа черепа. Возможны сотрясение мозга и перелом основы черепа не только в передней, но и в средней черепной ямке. Ниже рассмотрим клинические признаки перелома верхних челюстей по среднему типу без сопутствующих повреждений.

Жалобы во многом аналогичны, как при переломе верхних челюстей по нижнему типу. Больные дополнительно могут указать на онемение кожи инфраорбитальной области, верхней губы, крыльев носа, кожной части перегородки носа. При повреждении носо-слезного канала иногда бывает слезотечение. Чувствительность больших коренных зубов и десен в участке этих зубов сохранена. Так же не изменяется болевая чувствительность слизистой оболочки твердого и мягкого неба. Больные могут отмечать снижение или потерю обоняния при разрыве или передавливании обонятельных путей (fild olfactoria), которые проходят через отверстия решетчатой пластинки. Конфигурация лица изменяется в результате посттравматического отека и кровоизлияния в мягкие ткани инфраорбитальной области и корня носа. Кровоподтек локализуется в участке нижнего века, медиального угла глаза (с распространением на кожу корня носа) и медиального отдела верхнего века. Цвет верхне-внешнего квадранта орбитальных участков не изменен. Нередко наблюдается кровоизлияние под конъюнктиву одного или обоих глаз. Конъюнктивита иногда выступает между сомкнутыми веками при выраженной пропитке их кровью. Может быть подкожная эмфизема тканей лица. При горизонтальном положении больного его лицо становится плоским. Это происходит за счет смещения отломка кзади. При вертикальном положении больного удлиняется в результате смещения челюсти вниз. Нередко нарушена болевая чувствительность кожи подглазных участков, нижних век, крыла носа. При пальпации нижне-орбитального края часто определяется костный выступ симптом «ступеньки». Пропальпировать костный выступ в области носо-лобного шва сложно через значительный отек мягких тканей в этом участке. Однако, здесь иногда можно определить крепитацию отломков. Если поместить указательный палец левой руки на нижне-орбитальный край, большой, — на область корня носа, а правой рукой аккуратно провести качающие движения верхней челюсти в передне-заднем направлении, можно определить синхронное (одновременное) смещение костного фрагмента в том или ином месте. При смещении предполагаемого отломка вверх вниз можно видеть, как над корнем носа кожа собирается в складку или изменяется в цвете. Может быть кровотечение из носа, рта, носоглотки, а при повреждении носослезного канала и попадании у него крови из слезных точек. При осмотре полости рта отмечается кровоизлияние по переходной складке верхних челюстей в участке больших и частично малых коренных зубов, который распространяется на слизистую оболочку щек. При пальпации определяется костный выступ в участке скуло-альвеолярного гребня и назад от него. Болевая чувствительность слизистой оболочки десен снижена в пределах резцов, клыков и малых коренных зубов, с обеих сторон. В участке больших коренных зубов она не нарушена. Иногда происходит разрыв боковой стенка глотки, который может свидетельствовать о наличии гематомы в окологлоточном пространстве. Симптом нагрузки позитивен вдоль линии перелома. Можно определить одновременное смещение костных фрагментов в участке нижнего края глазницы, корня носа, скуло-альвеолярного гребня (пальпаторно), появляется также складка кожи в области корня носа. Остальные объективные признаки аналогичны таким, как при переломе верхней челюсти по нижнему типу. На рентгенограмме костей лицевого скелета, выполненной в аксиальной проекции, есть нарушение целостности кости в участке переносицы, нижних краев глазниц и скуло-альвеолярных гребней, снижение пневматизации верхнечелюстных пазух. На боковых рентгенограммах определяется также линия перелома, которая криво идет от решетчатой кости к телу клиновидной кости. При определении «костной ступеньки» в участке турецкого седла можно с уверенностью говорить о переломе основания черепа в средней черепной ямке.

Верхний тип перелома (Фор III). Линия перелома проходит через носо-лобный шов, по внутренней стенке глазниц к месту соединения верхне-орбитальной и нижне-орбитальной щелей. Дальше она переходит на внешнюю стенку глазниц, образованных орбитальной поверхностью большого крыла клиновидной и скуловой костей. Затем идет вверх к верхнему

внешнему углу, и к скуло-височному шву или вблизи от него. Потом направляется назад и вниз по большому крылу клиновидных костей и доходит до верхнего отдела крыловидных отростков и тела этой кости. Ломаются скуловые отростки височных костей и перегородка носа в вертикальной плоскости. При переломе по Фор III отделяются кости лицевого от костей мозгового черепа. Это часто сопровождается сотрясением, ушибом, сдавлением головного мозга, переломом основания черепа (следует помнить анатомию стенок орбиты, через которые проходит линия перелома). Могут преобладать признаки указанных повреждений: потеря сознания, ретроградная амнезия, рвота, головная боль, шум, в ушах, брадикардия, брадикардия, нистагм, сужение зрачков, судороги, психические нарушения, ликворея из носа или уха и т.п. Следует знать признаки, характерные для данного типа перелома, когда они не скрыты симптомами поражения головного мозга. При сохранении сознания больной указывает на двоение в глазах при вертикальном положении туловища, болезненное и затрудненное глотание, наличие инородного тела, в горле, першение, тошноту, плохое открывание рта. При осмотре, лицо больного одутловатое, луновидное. Есть симптом очков, для которого характерное кровоизлияние в ткани верхней и нижней век, вокруг орбитальной зоны, в конъюнктиву и клетчатку орбитальных участков. У больного, который находится в лежащем положении, лицо уплощенное, в вертикальном положении - лицо удлиняется. При этом глазные яблоки смещаются вниз, глазная щель расширяется. У больного появляется двоение в глазах, поэтому при разговоре с врачом больной или прикрывает один глаз ладонью, или подводит палец под глазное яблоко, чем устраняет диплопию. При смыкании зубов глазные яблоки перемещаются вместе с дном глазницы кверху. Определяется экзофтальм в результате кровоизлияния в ретробульбарную клетчатку. При пальпации тканей в области корня носа и нижнего края глазниц, определяется крипитация, костный выступ, или и то и другое. При смещении верхних челюстей можно установить подвижность костного фрагмента. При открывании рта усиливается боль в этом участке за счет давления венечного отростка на участок скуловой дуги, которая сместилась. Открывание рта ограничено. Кровоизлияние в слизистую оболочку преддверия рта отсутствует. Болевая чувствительность ее не изменяется. При пальпации со стороны преддверия рта нет признаков нарушения целостности костной ткани (линия перелома проходит значительно выше). Остальные признаки отвечают таким, как при переломе по нижнему типу. На рентгенограмме костей лицевого скелета может определяться нарушение целостности костной ткани в участке скуловых дуг, большого крыла клиновидных костей и лобно-скулового шва, а также снижение пневматизации верхнечелюстных и клиновидной пазух. На боковых рентгенограммах есть признаки перелома тела клиновидной кости. В клинической практике нередко наблюдается сочетание типов переломов: на одной верхней челюсти по нижнему типу, на другой — по среднему или комбинация среднего и верхнего типов. Васмундом описаны другие варианты переломов, когда они начинаются не в участке носо-лобного шва, а немного ниже. Дальше они проходят, как при среднем и верхнем типах. Кроме того, этим автором выделен сагитальный перелом верхней челюсти, когда в силу определенных обстоятельств одна из верхних челюстей ломается по средней линии и по нижнему типу. При переломах по среднему и, особенно, по верхнему типу могут повреждаться соседние анатомические образования: глазное яблоко, зрительный, глазодвигательный, отводящий, лицевой нервы. Нередко происходит перелом основания черепа с разрывом мозговых оболочек, который сопровождается ликвореей из носа, ушей или носоглотки. Это опасно развитием менингита, энцефалита, абсцесса мозга. Перелом каменистой части височной кости сопровождается снижением или потерей слуха. Вместе с сотрясением, ушибом, сдавливанием головного мозга может быть субарахноидальное кровоизлияние. Приведенные выше клинические признаки разных типов переломов верхних челюстей определяются не всегда достаточно четко и в полном объеме. Интерпретация их иногда затруднительна. Из-за этого диагностика перелома верхней челюсти достаточно сложная и требует определенного клинического опыта, умения тщательным образом анализировать жалобы больного и замечать малозначимые, на первый взгляд, объективные признаки. Все больные с переломом верхних челюстей должны быть осмотрены невропатологом. Лечение их нередко проводят совместно с нейрохирургом, анестезиологом, реаниматологом, окулистом, отоларингологом, иногда психиатром. При переломе основы черепа ликвор в небольших количествах может поступать в нос, стекать по задней стенке глотки. В этом случае больной проглатывает его вместе со слюной (скрыта ликворея). Хирург-стоматолог должен знать ее признаки, которые позволяют, в сочетании с другими симптомами, заподозрить перелом

основания черепа:- усиление вытекания жидкости из носа при наклоне головы вперед, при натуживании или сдавливании крупных вен шеи пальцами;

- симптом носового платка: чистый носовой платок, смоченный ликвором, при высыхании остается мягким, а смоченный носовыми выделениями — жестким («накрахмаленным»);

- симптом медицинской салфетки: при наличии примесей крови на чистую медицинскую салфетку наносят небольшое количество выделений из носа жидкости; кровь или ликвор, то на салфетке образуется красное пятно от крови со светлым ореолом по периферии (от ликвора);

- спинномозговая пункция, которая есть не только достоверным диагностическим приемом (крови в ликворе), но и лечебным мероприятием. Выполнение спинномозговой пункции, как и эндолумбальное введение 1% раствора уранина (краситель) или радиоактивного фосфора, с целью выявления скрытой ликвореи входит в компетенцию нейрохирурга или невропатолога. У больных с ликвореей иногда оказывается травматическая пневмоэнцефалия — скопление воздуха в полости черепа, пространствах, которые содержат ликвор. Она является достоверным признаком проникающего повреждения черепа, хотя наблюдается редко при переломе основной, лобной пазух, решетчатого лабиринта.

6. МАТЕРИАЛЫ ДЛЯ САМОКОНТРОЛЯ: А. Задания для самоконтроля: 1. Анатомия и физиология челюстного лицевого отдела человека в целом. 2. Анатомия верхней челюсти. 3. Анатомия мышц, которые крепятся к костям лицевого скелета. 4. Виды переломов верхней челюсти. 5. Клиническая картина переломов верхней челюсти. 6. Основные методы обследования больных с переломами верхней челюсти. 7. Дополнительные методы обследования больных с переломами верхней челюсти. 8. Лечение переломов верхней челюсти. 9. Показание к хирургическим методам лечения.

Б. Задачи для самоконтроля: 1. Больной 32 годов, был доставлен в челюстно-лицевое отделение с травмой полученной во время работы в шахте. Объективно: удлинение средней трети лица, значительные гематомы и отек, какие увеличиваются в участке корня носа, век обоих глаз. Верхняя челюсть смещена книзу и назад, свободно подвижна вместе с костями носа, скуловыми костями и глазными яблоками. Пальпаторно определяется деформация, боль и патологическая подвижность, в участке корня носа, внешних краев орбит, крыловидных отростков| основной кости. Из| носа незначительное кровотечение с примесью ликвора. Поставьте правильный диагноз. (Правильный ответ: перелом верхней челюсти по Фор III (верхний)).

2. В челюстно-лицевой стационар доставлен пострадавший после автомобильной аварии водитель 35 лет. Сознание не терял. Объективно: лицо асимметрично за счет отека мягких тканей щечного участка дело, где имеется рваная рана 2x3 см., рот полуоткрыт. Верхняя челюсть подвижна и смещена вниз, влево и кзади. Выберите наиболее оптимальную конструкцию иммобилизации. (Правильный ответ: аппарат Збаржа).

В. Материалы для тестового контроля. Тестовые задания с одним правильным ответом (а=II):

1. При каком виде переломов верхних челюстей происходит отлом альвеолярного отростка от основания грушевидного отверстия к крыловидному отростку основной кости: А. по Фор I (нижний тип). В. по Фор II (средний тип). С. по Фор III (верхний тип). D. по Васмунд I. E. по Васмунд II. (Правильный ответ: А).

2. При каком виде перелома верхних челюстей происходит перелом верхнечелюстных костей от носовых костей, дна глазницы, вниз по скуло-челюстному шву к крыловидному отростку основной кости:

А. по Фор I (нижний тип). В. по Фор II (средний тип). С. по Фор III (верхний тип). D. по Васмунд I.

Е. по Васмунд II. (Правильный ответ: В).

3. При каком виде перелома верхних челюстей происходит отделение костей лицевого скелету от мозгового в поперечном направлении сквозь основу носовых костей, внешний край глазницы, скуловую дугу и крыловидный отросток основной кости: А. по Фор I (нижний тип). В. по Фор II (средний тип).

С. по Фор III (верхний тип). D. по Васмунд I. E. по Васмунд II. (Правильный ответ: С).

Г. Учебные задачи 3-го уровня (нетиповые задачи). 1. Больной 30 лет доставлен в отделение ЦЛХ по поводу травмы. Объективно: у больного головная боль, головокружение, тошнота, кровотечение, из носа, ушей и рта, удлинено лицо. симптом очков с обеих сторон, отсутствуют

фронтальные зубы, прикус и открывание рта, не нарушенные. Что можно диагностировать у данного больного? (Правильный ответ: перелом верхней челюсти по Фор III.).

2. Больной обратился в офтальмологическое отделение с жалобами на двоение в глазах, кровоизлияние в склереу глаз, головокружение, тошнота. При осмотре офтальмолог определил гематомы вокруг круговых мышц глаза, выделение бесцветной жидкости из носа. Какие дополнительные методы обследования надо назначить больному. (Правильный ответ: рентгеновский снимок в обзорной проекции).

3. После ДТП пациент был доставлен в Ч.Л.Х. состояние пациента средней тяжести. На вопросы отвечает с трудом. Объективно: Лицо имеет монголоидный вид, на лице множественные ссадины, нос отечный. При осмотре полости рта зубы в прикусе. При открывании рта смещаются за нижними, при закрывании рта зубы становятся в прикус, но в дальнейшем продолжают движение в верх верхние зубы. Слизистая на верхней челюсти гипиримирована с гематомами. При пальпации отмечается болезненность в области твердого неба. Какой диагноз можно предположить? (Правильный ответ: перелом основания черепа).

7. ЛИТЕРАТУРА:

1. Хірургічна стоматологія та щелепно-лицева хірургія: підручник; У 2т. – Т.2/В.О.Маланчук, І.П.Логвіненко, Т.О.Маланчук, О.Л.Ціленко – К.: ЛОГОС, 2011. – С. 35-41, 56-66, 91-96.

2. Рузин Г.П. Краткий курс лекций по хирургической стоматологии и челюстно-лицевой хирургии / Геннадий Петрович Рузин – Киев: «Книга плюс», 2006 – С. 95-96, 119-122.

3. Невогнепальні пошкодження щелепно-лищевої ділянки: навч. посіб. для студ. стомат. факульт. вищих мед. навч. закладів IV рівнів акрид. та інтернів-стоматологів / під загальною ред. Рибалова О.В. – Полтава: ТОВ «Фірма Техсервіс», 2012. – С. 115-130.

4. Клиническая оперативная челюстно-лицевая хирургия: Руководство для врачей / Под ред. проф. В.Н.Балина и проф. Н.М.Александрова. 4-е изд., доп. и испр. – СПб.: СпецЛит, 2005. – С. 439-443.

5. Щелепно-лицева хірургія: підручник / О.О.Тімофєєв. – К.: ВСВ «Медицина», 2011. – С. 423-429, 435-444.

6. Хирургическая стоматология и челюстно-лицевая хирургия. Национальное руководство / под ред. А.А.Кулакова, Т.Г.Робустовой, А.И.Неробеева. – М.: ГЭОТАР-Медиа, 2010 – С. 713-714, 716-717.

7. Стоматологія надзвичайних ситуацій з курсом військової стоматології: [підруч. Для студентів ВМНЗ III-IV рівнів акредитації] / Г.П.Рузін, В.П.Голік, О.В.Рибалов, С.Г.Демяник. – Харків: Торнадо, 2006. – С. 136-137.

Тема № 11. ПОВРЕЖДЕНИЯ СКУЛОВЫХ КОСТЕЙ, КОСТЕЙ НОСА В МИРНОЕ ВРЕМЯ. КЛАССИФИКАЦИЯ, ЧАСТОТА, КЛИНИКА, ДИАГНОСТИКА, ЛЕЧЕНИЕ. ДОСТИЖЕНИЯ ОТЕЧЕСТВЕННЫХ УЧЕНЫХ, СОТРУДНИКОВ КАФЕДРЫ.

1.АКТУАЛЬНОСТЬ ТЕМЫ: Переломы скуловой кости, дуги, составляют 9,8% от переломов верхней челюсти, а переломы костей носа 12,5%. Особенности изучения клинических проявлений этих переломов заключаются в том, что иногда больные к врачу не обращаются, особенно в социально неблагоприятных семьях. Следовательно, задание врача обнаружить за клиническими признаками эти переломы.

2.КОНКРЕТНЫЕ ЦЕЛИ: 2.1. Анализировать статистику переломов скуловой кости и костей носа в мирное время. 2.2. Объяснить патогенез переломов скуловой кости, дуги и костей носа в мирное время.

2.3. Классифицировать повреждения скуловой кости, костей носа в мирное время. 2.4. Трактовать методы диагностики больных с переломами скуловой кости и костей носа в мирное время. 2.5. Проанализировать осложнения, которые возникают при переломе скуловой кости и костей носа.

2.6. Составить план лечения больных с переломами скуловой кости и костей носа в мирное время.

3.БАЗОВЫЕ ЗНАНИЯ, УМЕНИЯ, НАВЫКИ, НЕОБХОДИМЫЕ ДЛЯ ИЗУЧЕНИЯ ТЕМЫ (междисциплинарная интеграция).

Названия предыдущих дисциплин	Приобретённые навыки
1.Нормальная анатомия.	Знать строение верхней челюсти, анатомию мышц, которые крепятся к верхней челюсти, скуловой кости, дуги и костей носа.
2.Общая хирургия.	План обследования больного с травматическим повреждением.
3. Рентгенология.	Характер рентгенологической картины при переломах скуловой кости и дуги, костей носа.
4. Неврология.	Схожесть клинических проявлений при неврозах та невралгия.
5.Топографическая анатомия и оперативная хирургия.	Трактовать топографическую анатомию челюстно-лицевого участка в целом и пространств верхней челюсти в частности. Принципы оперативных доступов к разным отделам челюстно-лицевого участка.
6. Восстановительная пластичная хирургия челюстно-лицевого участка.	Последствия травматических повреждений челюстно-лицевого участка мирного времени, мероприятия по предотвращению возникновения осложнений и инвалидизации потерпевших.
7.Хирургическая стоматология и челюстно-лицевая хирургия.	Основные вопросы сочетанной травмы, взаимосвязь органов и систем челюстно-лицевого участка.

4.ЗАДАНИЯ ДЛЯ САМОСТОЯТЕЛЬНОЙ РАБОТЫ ВО ВРЕМЯ ПОДГОТОВКИ К ЗАНЯТИЮ.

4.1. Перечень основных терминов, характеристик, которые должен усвоить студент при подготовке к занятию:

Термин	Определение
1. Перелом.	Нарушение целостности скуловой кости, ее дуги и костей носа.
2. Какие есть переломы скуловой кости и костей носа.	Открытый и закрытый. Со смещением, без смещения.

4.2.Теоретические вопросы к занятию: 1. Особенности строения костей носа. 2.Клинические проявления переломов костей носа. 3. Остановка носового кровотечения при переломе костей носа.

4.Диагностика переломов костей носа. 5. Хирургическое лечение переломов костей носа. 6. Ошибки и осложнения под время и после применения хирургических методов лечения неогнестрельных переломов верхней челюсти. 7. Особенности строения скуловой кости и дуги. 8.Клинические проявления переломов скуловой кости и дуги. 9.Диагностика переломов скуловой кости и дуги. 10. Консервативные методы лечения переломов скуловой кости и дуги. 11. Хирургические методы лечения скуловой кости и дуги.

4.3.Практические работы (задания), которые выполняются на занятии: 1. Овладеть основными методами обследования больного с переломом скуловой кости и дуги, костей носа мирного времени.

2. Провести дополнительные методы обследования больного с переломом скуловой кости и дуги, костей носа мирного времени. 3. Провести дифференциальную диагностику перелома скуловой кости и дуги с переломами других костей челюстно-лицевого отдела. 4. Заполнить амбулаторную медицинскую карту больного с переломом скуловой кости дуги и костей носа. 5. Составить план лечения больного с переломом скуловой кости и дуги мирного времени. 6. Реабилитация больного после перелома скуловой кости и дуги, костей носа.

5.СОДЕРЖАНИЕ ТЕМЫ:

При переломе скуловой кости и дуги больной жалуется на нарушение открывания рта, деформацию лица в месте перелома. Потеря чувствительности на месте перелома у больного отмечается диплопия на месте перелома. Проявления таких симптомов являются показанием для проведения репозиции костей. Наилучшим сроком для репозиции является вправление костей в первые часы или дни после перелома. Однако если у больного отмечается тяжелое

состояние, то ее можно проводить даже через 10-12 дней после травмы. А иногда и в более поздний срок. Выделяют такие способы репозиции скуловой кости и дуги: 1) закрытые (без рассечения тканей); 2) открытые внутренне ротовые; 3) открытые внешнеротовые; 4) внутренне-носовые (через верхнечелюстную пазуху); 5) комбинированные. Классификация переломов костей носа Ю.Н.Волкова предложенная в 1958 году согласно этой классификации все повреждения делятся на три группы. Эта классификация описана выше в таблице. Клиника. Жалобы больных сводятся к деформации спинки носа, носовому кровотечению, отеку мягких тканей, кровоизлияние в кожу носа и нижние веки. Боли нарушения обоняния. Переломы костей носа сопровождаются сотрясением головного мозга.

6. МАТЕРИАЛЫ ДЛЯ САМОКОНТРОЛЯ: А. Задания для самоконтроля: 1. Особенности строения костей носа. 2. Клинические проявления переломов костей носа. 3. Остановка носового кровотечения при переломе костей носа. 4. Диагностика переломов костей носа. 5. Хирургическое лечение переломов костей носа. 6. Осложнения после хирургических методов лечения переломов скуловой кости и костей носа. 7. Особенности строения скуловой кости и дуги. 8. Клинические проявления переломов скуловой кости и дуги. 9. Диагностика переломов скуловой кости и дуги. 10. Консервативные методы лечения переломов скуловой кости и дуги. 11. Хирургические методы лечения скуловой кости и дуги.

Б. Задачи для самоконтроля.

1. У больного 30 лет имеет место кровотечение из носа в результате перелома костей носа. Как репонировать и фиксировать отломки? (Ответ: С помощью носового распатора).

2. Больной 35 лет после драки обратился в клинику с жалобами на затрудненное носовое дыхание, боль в носу при дотрагивании к нему, кровоподтеке под глазами с обеих сторон, отек. Какой диагноз наиболее достоверен? (Ответ: Перелом костей носа).

3. Больной 50-ти лет получил травму правой половины лица тупым предметом. Обратился в клинику с жалобами на боль, асимметрию лица, затрудненное открывание рта, отек на правой половине щечного и подглазного участков. Какой диагноз наиболее достоверен? (Ответ: Перелом скуловой кости и дуги).

В. Материалы для тестового контроля. Тестовые задания с одним правильным ответом (а=П):

1. Носовая ликворея говорит о переломе: А. решетчатой или клиновидной кости; В. лобной кости;

С. верхней челюсти; D. теменной кости. (Правильный ответ: А).

2. Смещение костей носа около его основания указывает на перелом: А. костей носа; В. лобных отростков верхних челюстей и костей носа; С. глазницы; D. перегородки носа. (Правильный ответ: В).

3. Подкожная крепитация при повреждении костей носа говорит о переломе: А. верхней челюсти с разрывом слизистой оболочки; В. решетчатой кости с разрывом слизистой оболочки; С. клиновидной кости; D. лобной кости. (Правильный ответ: В).

Г. Учебные задачи 3-го уровня (нетипичные задачи): 1. Парень 34-года поступил в ч.л.х. с жалобами на невозможность открывать рот. Косметический дефект в области левой половины лица. При осмотре выяснилось: отмечается болезненность в подглазничной области, по нижнему краю глазницы симптом стугеньки при пальпации. Из носа кровяные выделения. Какой диагноз предположительно можно поставить? (Правильный ответ: перелом скуловой кости со смещением).

2. Девушка 20 лет поступила в ч.л.х. с жалобами на невозможность дышать носом, гематома по нижнему краю века с переходом на верхнее веко с двух сторон. В поликлинике по месту жительства был поставлен диагноз: Перелом основания черепа. (Правильный ответ: Перелом костей носа без смещения).

3. В стоматологическую поликлинику обратился пациент с жалобами на затрудненное носовое дыхание, при пальпации отмечается подвижность носа в боковой проекции. Какие дополнительные обследования нужны? (Правильный ответ: Рентгеновский снимок костей носа).

7. ЛИТЕРАТУРА:

1. Хірургічна стоматологія та щелепно-лицева хірургія: підручник; У 2т. – Т.2/В.О.Маланчук, І.П.Логвіненко, Т.О.Маланчук, О.Л.Ціленко – К.: ЛОГОС, 2011. – С. 66-77, 91-96.

2. Рузин Г.П. Краткий курс лекций по хирургической стоматологии и челюстно-лицевой хирургии / Геннадий Петрович Рузин – Киев: «Книга плюс», 2006 – С. 97.

3. Невогнепальні пошкодження щелепно-лицевої ділянки: навч. посіб. для студ. стомат. факульт. вищих мед. навч. закладів IV рівнів акрид. та інтернів-стоматологів / під загальною ред. Рибалова О.В. – Полтава: ТОВ «Фірма Техсервіс», 2012. – С. 131-138.
4. Клиническая оперативная челюстно-лицевая хирургия: Руководство для врачей / Под ред. проф. В.Н.Балина и проф. Н.М.Александрова. 4-е изд., доп. и испр. – СПб.: СпецЛит, 2005. – С. 517-524.
5. Щелепно-лицева хірургія: підручник / О.О.Тімофєєв. – К.: ВСВ «Медицина», 2011. – С. 431-434, 435-444.
6. Хирургическая стоматология и челюстно-лицевая хирургия. Национальное руководство / под ред. А.А.Кулакова, Т.Г.Робустовой, А.И.Неробеева. – М.: ГЭОТАР-Медиа, 2010 – С. 715-716, 717.
7. Стоматологія надзвичайних ситуацій з курсом військової стоматології: [підруч. Для студентів ВМНЗ III-IV рівнів акредитації] / Г.П.Рузін, В.П.Голік, О.В.Рибалов, С.Г.Демяник. – Харків: Торнадо, 2006. – С. 139-141.

**Тема № 12. ПОВРЕЖДЕНИЯ КОСТЕЙ НОСА В ЭКСТРЕМАЛЬНЫХ УСЛОВИЯХ:
КЛАССИФИКАЦИЯ, ЧАСТОТА, КЛИНИКА, ДИАГНОСТИКА, ЛЕЧЕНИЕ.
ДОСТИЖЕНИЯ ОТЕЧЕСТВЕННЫХ УЧЕНЫХ, СОТРУДНИКОВ КАФЕДРЫ.**

1.АКТУАЛЬНОСТЬ ТЕМЫ: знание клинической картины, особенностей диагностики огнестрельных повреждений костей носа позволит врачу-стоматологу рационально организовать и оказать медицинскую помощь челюстно-лицевым раненым как в условиях военного времени, так и в условиях экстремальных ситуаций.

2.КОНКРЕТНЫЕ ЦЕЛИ: 2.1. Анализировать статистику повреждений носа неогнестрельных и в условиях чрезвычайных ситуаций. 2.2. Объяснять этиологию и патогенез неогнестрельных повреждений костей носа и повреждений костей носа в чрезвычайных ситуациях. 2.3. Предложить методы диагностики повреждений костей носа. 2.4. Классифицировать неогнестрельные повреждения костей носа и повреждения костей носа в экстремальных условиях. 2.5. Трактовать данные дополнительных методов исследования пациентов с повреждениями костей носа. 2.6. Проанализировать клинические признаки огнестрельных и неогнестрельных повреждений костей носа и их осложнений. 2.7. Составить план лечения пациента с неогнестрельными повреждениями костей носа и с повреждениями костей носа в экстремальных условиях.

3.БАЗОВЫЕ ЗНАНИЯ, УМЕНИЯ, НАВЫКИ, НЕОБХОДИМЫЕ ДЛЯ ИЗУЧЕНИЯ ТЕМЫ (междисциплинарная интеграция).

Названия предыдущих дисциплин	Приобретённые навыки
1.Топографическая анатомия и оперативная хирургия.	Описывать анатомо-физиологические особенности области носа.
2.Медицина катастроф.	Владеть методами предоставления медицинской помощи раненым с повреждениями костей носа неогнестрельными и в экстремальных ситуациях на этапах медицинской эвакуации.
3.Общая хирургия и военно-полевая хирургия.	Определить характер огнестрельного ранения, осмотреть и обследовать раненого, установить диагноз, оказать неотложную помощь.

4.ЗАДАНИЯ ДЛЯ САМОСТОЯТЕЛЬНОЙ РАБОТЫ ВО ВРЕМЯ ПОДГОТОВКИ К ЗАНЯТИЮ.

4.1.Перечень основных терминов, параметров, характеристик, которые должен усвоить студент при подготовке к занятию:

Термин	Определение
1. Перелом.	Нарушение анатомической целостности кости вследствие травмы.
2. Редрессация.	Репозиция, сопоставление.

4.2.Теоретические вопросы к занятию: 1. Общая характеристика огнестрельных ран. 2. Классификация огнестрельных повреждений костей носа. 3. Клинические признаки огнестрельных повреждений костей носа. 4. Основные методы диагностики огнестрельных

повреждений костей носа. 5. Клинические признаки непосредственных, ранних и поздних осложнений огнестрельных повреждений костей носа.

4.3. Практические работы (задания), которые выполняются на занятии: 1. Провести опрос больного и на его основе сделать запись в истории болезни. 2. Подготовить набор инструментов для обследования пострадавшего с переломом костей носа. 3. Составить схему обследования, обосновать диагноз и составить план лечения пострадавшего с переломом костей носа. 4. Выполнить местное обезболивание, необходимое для оказания помощи пострадавшему с огнестрельным ранением носа.

5. СОДЕРЖАНИЕ ТЕМЫ:

Огнестрельные переломы костей носа

В период военных действий переломы этой локализации редко бывают изолированными. Тяжесть клинической картины подобных повреждений определяется степенью повреждения костей и окружающих тканей.

Частота повреждений составляет 4,1% от огнестрельных ранений лица, и 7,0% от количества раненных с повреждением костей лица.

Огнестрельные повреждения костей носа сопровождаются смещением отломков и характеризуются наличием осколков или дефекта кости.

Наиболее тяжелыми следует считать касательные ранения пулями и большими осколками, при которых возникает значительное раздробление носовых костей или полный их отрыв. При таких повреждениях отломки не только смещаются, но иногда совсем сносятся ранящим снарядом, вследствие чего остается частичный или полный дефект носа или значительная его деформация. Естественно, что такие ранения почти всегда сообщаются с повреждениями верхней челюсти и других костей лица, а также травмой ряда органов и тканей.

Диагностика огнестрельных переломов носовых костей несложна. Она базируется на изучении характера повреждений мягких тканей, хода раневого канала, наличия деформации, подвижности отломков, данных рентгенографии.

При ранениях носа у потерпевших отмечается носовое кровотечение. При этом возможна ликворея. Носовое дыхание становится затрудненным вследствие obturации полости носа кровяными сгустками, осколками, обрывками мягких тканей. Ранение сопровождается аносмией, которая может стать необратимой при повреждениях верхнего отдела полости носа. При осмотре ран в области носа следует пользоваться носовым зеркалом и лобным рефлектором.

Значительное слезотечение свидетельствует о переломах боковой стенки носа с повреждением носослезного канала или слезной железы, а подкожная эмфизема - о нарушении придаточных пазух носа.

Из общих явлений при тяжелых ранениях носовых костей могут наблюдаться признаки закрытой травмы головного мозга.

Лечение огнестрельных повреждений костей носа

При оказании медицинской помощи раненым с повреждениями костей носа в первую очередь необходимо остановить носовое кровотечение методами временной или постоянной остановки. При осмотре раны удаляют свободно лежащие осколки.

Отломки костей носа следует репонировать элеваторами Волкова или кровоостанавливающими зажимами с браншами, изолированными резиновыми трубками. Этими же трубками, введенными в носовые ходы, отломки костей фиксируют. Трубки перед введением в носовые ходы необходимо обернуть слоем йодоформной марли, пропитанной вазелиновым маслом.

При сочетанном повреждении слезных костей возобновляют проходимость слезных каналов. Для фиксации отломков слезных костей после их репонирования применяют остеосинтез минипластинами, или удерживают отломки наружными защитными повязками из стенса или пластмассы.

После обработки раны, репонирования и фиксации отломков костей носа применяют защитные контурные повязки, шину Шефтеля, назначают местную и общую противовоспалительную и антимикробную терапию.

Раненных с повреждениями костей носа лечат в ОмедБ (команда легко раненных), в челюстно-лицевых или ЛОР-отделениях госпиталя для легко раненных.

6. МАТЕРИАЛЫ ДЛЯ САМОКОНТРОЛЯ: А. Задания для самоконтроля: 1. Общая характеристика огнестрельных ран. 2. Классификация огнестрельных повреждений костей

носа. 3. Особенности огнестрельных повреждений костей носа. 4. Методы диагностики огнестрельных повреждений костей носа. 5. Клинические признаки непосредственных осложнений огнестрельных повреждений костей носа. 6. Клинические признаки ранних осложнений огнестрельных повреждений костей носа. 7. Клинические признаки поздних осложнений огнестрельных повреждений костей носа. 8. Принципы лечения переломов костей носа. 9. Понятие о временной иммобилизации отломков костей. 10. Понятие о постоянной или лечебной иммобилизации костей. 11. Виды фиксирующих средств, которые применяются при огнестрельных повреждениях костей носа. 12. Бескровные методы репозиции и фиксации отломков костей носа. 13. Хирургические методы репозиции и фиксации отломков костей носа. 14. Медикаментозное лечение раненых с огнестрельными повреждениями костей носа.

Б. Задачи для самоконтроля: 1. Больной 29 лет обратился в челюстно-лицевое отделение по поводу раны в области носа. Проведена первичная хирургическая обработка раны с наложением глухих швов. При каком направлении линий швов можно достичь оптимального косметического эффекта в данном случае? (Ответ: по силовым линиям).

2. Военнослужащий получил ранение в лицо осколком снаряда. Объективно: в подглазной области слева и на переносице рваная рана размером 5,0x5, 0 см, которая сообщается с верхнечелюстной пазухой и полостью носа. Левая скуловая кость и альвеолярный отросток левой верхней челюсти подвижны. Прикус открытый и косой. На каком этапе медицинской эвакуации выполняют межчелюстное связывание зубов по Айви? (Ответ: на МПП).

3. На МПП доставлен раненый с касательным пулевым ранением челюстно-лицевой области и значительным дефектом мягких тканей области носа и лба. АД 95/65 мм рт. ст., сознание спутанное, из раны - обильное кровотечение. Определите объем первой врачебной помощи на МПП. (Ответ: Остановка кровотечения, наложения давящей повязки, противошоковая терапия, щадящая эвакуация в ОМедБ).

В. Материалы для тестового контроля. Тестовые задания с одним правильным ответом (а=П):

1. Огнестрельные ранения носа по отношению к полостям и придаточным пазухам носа разделяют на те:

А. Которые сочетаются с повреждениями верхней челюсти. В. Которые сочетаются с повреждениями других костей. С. Которые слепые. D. Которые изолированные. E. Которые проникают в полость носа или рта. (Правильный ответ E).

2. Огнестрельные ранения носа по характеру повреждения делятся на: А. Сквозные, слепые, касательные, проникающие в полость рта, носа, придаточных пазух. В. Ушибленные, разможенные, колотые, резаные, рубленные, укушенные. С. Ранения нижней челюсти, верхней челюсти, скуловых костей, костей носа, нескольких костей. D. Пулевые, оскольчатые, минновзрывные, ранения шаровидными и стреловидными элементами. E. Изолированные травмы мягких тканей, травмы костей челюстно-лицевой области, сочетанные травмы. (Правильный ответ А).

3. Какие типичные признаки ранения области носа: А. Кровотечение, зияние раны. В. Ликворея, зияние раны. С. Угроза развития асфиксии, шока. D. Кровотечение, обезображивание лица, невозможность пользования обычным противогазом. E. Ложный дефект и значительный отек тканей. (Правильный ответ D).

Г. Учебные задачи 3-го уровня (нетипичные задачи): 1. Больной 32 лет обратился с жалобами на боль и отек в области носа, на кровотечение из носа. Симптомы появились после травмы. Какой диагноз у данного пациента? Что должен сделать врач? (Ответ: перелом костей носа. Необходимо остановить кровотечение, провести редрессацию, фиксацию и иммобилизацию отломков костей носа).

2. В военно-полевой госпиталь доставлены двое раненых с огнестрельными повреждениями носа и скуловых костей; один из них доставлен из зоны радиационного поражения. Кому из раненых необходимо провести хирургическую обработку раны в первую очередь? (Ответ: раненому с комбинированным радиационным поражением).

3. Военнослужащий Р., 35 лет получил ранение осколком в лицо. Была потеря сознания, тошнота, рвота. АД 100/60 мм рт. ст. Объективно: в подглазничной, скуловой, носовой и щечной областях слева определяется рваная рана размером 5,0x5, 0 см, которая соединяется с гайморовой полостью и полостью носа. Скуловая кость, кости носа и альвеолярный отросток верхней челюсти слева подвижны. О каком диагнозе можно думать? В каком медицинском заведении осуществляется специализированная помощь раненому? (Ответ: проникающая

огнестрельная сочетанная травма челюстно-лицевой области, перелом скуловой кости, костей носа и альвеолярного отростка верхней челюсти слева. Специализированная помощь должна быть оказана в специализированном военно-полевом хирургическом госпитале (5-й этап).

7. ЛИТЕРАТУРА:

1. Хірургічна стоматологія та щелепно-лицева хірургія: підручник; У 2т. – Т.2/В.О.Маланчук, І.П.Логвіненко, Т.О.Маланчук, О.Л.Ціленко – К.: ЛОГОС, 2011. – С. 78-84, 91-96.
2. Невогнепальні пошкодження щелепно-лицевої ділянки: навч. посіб. для студ. стомат. факульт. вищих мед. навч. закладів IV рівнів акрид. та інтернів-стоматологів / під загальною ред. Рибалова О.В. – Полтава: ТОВ «Фірма Техсервіс», 2012. – С. 136-138.
3. Хирургическая стоматология и челюстно-лицевая хирургия. Национальное руководство / под ред. А.А.Кулакова, Т.Г.Робустовой, А.И.Неробеева. – М.: ГЭОТАР-Медиа, 2010 – С. 717-719.
4. Стоматологія надзвичайних ситуацій з курсом військової стоматології: [підруч. Для студентів ВМНЗ III-IV рівнів акредитації] / Г.П.Рузін, В.П.Голік, О.В.Рибалов, С.Г.Демяник. – Харків: Торнадо, 2006. – С. 139-141.

Тема № 13. СЕМИНАР. ПОВРЕЖДЕНИЯ МЯГКИХ ТКАНЕЙ ЧЕЛЮСТНО-ЛИЦЕВОЙ ОБЛАСТИ И КОСТЕЙ ЛИЦЕВОГО СКЕЛЕТА В МИРНОЕ ВРЕМЯ И В ЭКСТРЕМАЛЬНЫХ УСЛОВИЯХ.

1. АКТУАЛЬНОСТЬ ТЕМЫ: знание методов транспортной и лечебной иммобилизации отломков, этапного лечения раненых с огнестрельными повреждениями костей лицевого скелета позволит врачу-стоматологу рационально организовать и оказать медицинскую помощь раненым в челюстно-лицевую область как в условиях военного времени, так и в условиях экстремальных ситуаций.

2. КОНКРЕТНЫЕ ЦЕЛИ: 2.1. Анализировать этиологические факторы, которые способствуют возникновению травматических повреждений в мирное время и в экстремальных условиях. 2.2. Объяснять особенности статистических показателей травматических повреждений разных областей лица. 2.3. Предложить план обследования больного с травмой челюстно-лицевой области. 2.4. Классифицировать травматические повреждения челюстно-лицевой области. 2.5. Трактовать принципы диагностики травматических повреждений челюстно-лицевой области. 2.6. Рисовать графологическую схему темы. 2.7. Проанализировать результаты лабораторных и инструментальных обследований.

2.8. Составить алгоритм действий врача во время клинического обследования больного с повреждениями челюстно-лицевой области. 2.9. Анализировать результаты клинических обследований больных с вывихами и переломами зубов, переломами альвеолярного отростка. 2.10. Предложить план лечения больных с вывихами и переломами зубов, переломами альвеолярного отростка. 2.11. Классифицировать разные виды вывихов и переломов зубов, переломов альвеолярного отростка. 2.12. Уметь выделять основные клинические признаки при вывихах и переломах зубов, переломах альвеолярного отростка. 2.13. Владеть навыками диагностики при вывихах и переломах зубов, переломах альвеолярного отростка.

2.14. Владеть навыками лечения вывихов и переломов зубов, переломов альвеолярного отростка.

2.15. Уметь организовать лечение раненых с вывихами и переломами зубов, переломами альвеолярного отростка на этапах медицинской эвакуации. 2.16. Развивать творческие способности в процессе клинического и теоретического исследования проблемных вопросов травматологии челюстно-лицевой области военного времени и в условиях чрезвычайных ситуаций. 2.17. Анализировать результаты клинических обследований больных с повреждениями мягких тканей челюстно-лицевой области.

2.18. Предложить план лечения больных с повреждениями мягких тканей челюстно-лицевой области разной локализации. 2.19. Классифицировать разные виды повреждений мягких тканей челюстно-лицевой области. 2.20. Уметь выделять основные клинические признаки при повреждениях мягких тканей челюстно-лицевой области в зависимости от локализации и травмирующего агента. 2.21. Осуществить временную и постоянную остановку кровотечения и провести хирургическую обработку ран мягких тканей лица. 2.22. Знать клинические признаки огнестрельных повреждений мягких тканей челюстно-лицевой области. 2.23. Владеть навыками диагностики огнестрельных ранений мягких тканей челюстно-лицевой области. 2.24. Объяснить этиологию и патогенез возникновения переломов нижней челюсти мирного и военного времени. Основные и дополнительные обследования больных с переломами нижней

челюсти мирного времени. 2.25. Классифицировать переломы нижней челюсти мирного и военного времени. 2.26. Составить план лечения больных с переломами нижней челюсти мирного и военного времени. 2.27. Анализировать клинические проявления переломов верхней челюсти мирного и военного времени. 2.28. Основные и дополнительные обследования больных с переломами верхней челюсти мирного времени. 2.29. Классифицировать переломы верхней челюсти мирного и военного времени. 2.30. Составить план лечения больных с переломами верхней челюсти мирного и военного времени. 2.31. Анализировать статистику переломов скуловой кости и костей носа в мирное и в военное время. 2.32. Классифицировать повреждение скуловой кости, костей носа в мирное и в военное время. 2.33. Трактовать методы диагностики больных с переломами скуловой кости и костей носа в мирное и в военное время. 2.34. Составить план лечения больных с переломами скуловой кости и костей носа в мирное и военное время.

3. БАЗОВЫЕ ЗНАНИЯ, УМЕНИЯ, НАВЫКИ, НЕОБХОДИМЫЕ ДЛЯ ИЗУЧЕНИЯ ТЕМЫ (междисциплинарная интеграция).

Названия предыдущих дисциплин	Приобретённые навыки
1. Топографическая анатомия.	Определить поврежденный анатомический участок.
2. Общая хирургия.	Осуществить временную остановку кровотечения.
3. Внутренние болезни.	Установить диагноз обморока, коллапса, шока.
4. Фармакология.	Назначить схему медикаментозного лечения пострадавшему.
5. Рентгенология.	Определить необходимый для больного метод обследования.

4. ЗАДАНИЯ ДЛЯ САМОСТОЯТЕЛЬНОЙ РАБОТЫ ВО ВРЕМЯ ПОДГОТОВКИ К ЗАНЯТИЮ.

4.1. Перечень основных терминов, параметров, характеристик, которые должен усвоить студент при подготовке к занятию:

Термин	Определение
1. Репозиция.	Сопоставление отломков.
2. Иммобилизация.	Исключение из функции, обездвиживание.

4.2. Теоретические вопросы к занятию: 1. Что такое травма? 2. Статистика травматических повреждений ЧЛЮ в мирное время и в условиях экстремальных ситуаций. 3. Классификация повреждений костей лица. 4. Классификация повреждений мягких тканей лица. 5. Основные методы обследования пострадавшего в амбулаторных условиях. 6. Дополнительные методы обследования пострадавших. 7. Особенности повреждений мягких тканей челюстно-лицевой области мирного и военного времени. Особенности современного лечения. 8. Хирургическая обработка ран, виды швов, виды повязок. 9. Особенности повреждений костей лицевого скелета мирного и военного времени.

10. Переломы скуловой кости и дуги, переломы костей носа, клиника, диагностика, лечение. 11. Травматическая болезнь, клиника, диагностика, лечение. 12. Ранние и поздние осложнения травматических повреждений челюстно-лицевой области. 13. Особенности диагностики травматических повреждений мягких тканей челюстно-лицевой области мирного и военного времени.

14. Классификация кровотечений. 15. Методы временной остановки кровотечения. 16. Методы постоянной остановки кровотечения. 17. Определение понятия "первичная хирургическая обработка раны". 18. Особенности проведения первичной хирургической обработки ран лица. 19. Виды первичной хирургической обработки. 20. Виды швов. 21. Методы временной иммобилизации при повреждениях костей лицевого скелета.

4.3. Практические работы (задания), которые выполняются на занятии: 1. Владеть методами обследования больного с травматическими повреждениями челюстно-лицевой области. 2. Дополнительные методы обследования больного с травматическими повреждениями челюстно-лицевой области. 3. Провести курацию больного с переломом верхней или нижней челюстей. 4. Заполнить амбулаторную медицинскую карточку больного с травматическими повреждениями челюстно-лицевой области. 5. Составить план лечения больного с травматическим повреждением челюстно-лицевой области. 6. Реабилитация больного после перелома верхней челюсти.

5. СОДЕРЖАНИЕ ТЕМЫ:

Классификация повреждений челюстно-лицевой области военного времени (по Кабакову)

I. Механические повреждения верхней, средней, нижней и боковой зон лица.

По локализации:

А. Травмы мягких тканей:

5. изолированные с повреждением:

а) языка; б) слюнных желез; в) больших нервов; г) больших сосудов;

2. сочетанные.

Б. Травмы костей:

а) нижней челюсти; б) верхней челюсти; в) скуловых костей;

г) костей носа; д) двух костей и больше.

По характеру ранения: сквозные, слепые, касательные ранения; ранения, проникающие в полость рта, носа, гайморову пазуху.

По механизму:

1. Огнестрельные повреждения: пулевые, осколочные, шаровидными и стреловидными элементами.

6. Неогнестрельные повреждения: ушибленные, колотые, резаные, рубленые.

II. Комбинированные повреждения.

III. Ожоги.

IV. Отморожения.

Все ранения условно разделяются на легкие, средней тяжести и тяжелые.

Повреждения могут быть изолированными одиночными, изолированными множественными, сочетанными изолированными и сочетанными множественными.

Анатомо-топографические и физиологические особенности челюстно-лицевой области, которые обуславливают особенности травм этой локализации:

обильное кровоснабжение, которое обуславливает массивное кровотечение с кровопотерей, повреждение крупных и магистральных сосудов;

обильная лимфатическая система, которая обуславливает быстрое развитие отека и высокие регенераторные и антимикробные возможности тканей;

богатая и обильная иннервация, которая обуславливает выраженный болевой симптом с возможностью развития шока, а в следствие травм - парезы и параличи чувствительных и подвижных нервов;

наличие мимической мускулатуры, которая обуславливает несоответствие внешнего вида раненого и тяжести повреждения за счет зияния краев ран и обезображивания лица;

близость жизненно важных органов - головного мозга, органа зрения, слуха, обоняния, что обуславливает развитие синдрома взаимного отягощения и сочетанных травм;

наличие в боковых зонах лица и в области дна полости рта больших слюнных желез, что обуславливает возможность повреждения их протоков и паренхимы с образованием травматических слюнных кист, слюнных свищей, стенозов и облитерации протоков;

наличие клетчаточных пространств, что обуславливает развитие гнойных осложнений и гнойных карманов;

наличие зубов, пломб или ортопедических конструкций в полости рта, которые служат вторичными снарядами, которые повреждают, и обуславливают развитие асфиксии;

наличие микрофлоры в полости рта, носа, рото- и носоглотки, что обуславливает возникновение гнойно-воспалительных осложнений травматических повреждений;

невозможность самостоятельного приема пищи и невозможность традиционного питания в результате повреждений тканей полости рта, челюстей, жевательных мышц и мышц глотки;

невозможность использования обычного противогноза за счет наличия ран и развития отека тканей.

При всех огнестрельных ранениях и повреждениях мягких тканей лица, с точки зрения **течения раневого процесса**, целесообразно выделять четыре периода, согласно которым и проводят лечебные мероприятия.

Первый период - приблизительно 48 часов после ранения - характеризуется преобладанием в ране явлений травматического отека без выраженных признаков воспаления инфекционного происхождения. Этот период следует считать наиболее благоприятным для проведения

первичной хирургической обработки, а в некоторых случаях - для первичных пластических операций.

Второй период - с третьего дня после получения ранения до очистки раны и появлению видимых грануляций. Он характеризуется наличием в ране в той или иной степени выраженных воспалительных процессов с явлениями инфильтрации тканей вокруг раны, экссудации, иногда, нагноения, а при проникающих полость рта ранениях - развитием гнилостной инфекции. На 8-12 сутки при отсутствии осложнений заканчивается отторжение некротических тканей, рана очищается и появляются видимые грануляции. Задача лечения в этот период состоит из отмежевания воспалительного процесса и ускорения отторжения некротизированных тканей.

Третий период - гранулирование раны. Лечебные мероприятия должны быть направлены на ускорение роста грануляций. Часто возникают показания к ранним вторичным швам и ранней пластике.

Четвертый период - эпителизация и рубцевание раны. Если до 4-5 месяца не происходит келоидного перерождения рубца, он становится мягким, подвижным, безболезненным.

Эвакуационно-этапная система лечения раненых (по Опелю)

Поле боя (первая медицинская помощь):

- предотвращение угрозы смерти раненого путем освобождения его из под завалов, гашения горячей одежды;
- временная остановка кровотечения путем наложения давящей повязки;
- наложение на рану асептической повязки с использованием пакета перевязочного индивидуального (ППИ);
- придание раненому положения лицом вниз для предупреждения асфиксии;
- устранение асфиксии путем освобождения верхних дыхательных путей от слизи, крови и возможных инородных тел, фиксации языка при его западании;
- введение обезболивающего средства с помощью шприц-тюбика;
- прием противорвотных средств (этапипразин) из аптечки индивидуальной (АИ);
- одевание на потерпевшего шлема для раненых в голову в случае поражения местности ОБ и вынос потерпевшего с места ранения;
- введение антидотов пораженным ядовитыми веществами;
- утоление жажды из фляги раненого (при тяжелых ранениях - один конец бинта надо окунуть в флягу с водой, второй - в рот раненого).

Для оказания первой медицинской помощи в первую очередь используются медицинские средства, которые есть у раненого (АИ, ППИ, ИПП).

Медицинский пункт батальона (доврачебная помощь) дополняет первую медицинскую помощь. Ее главные задачи:

- контроль и исправление ранее наложенных повязок;
- введение обезболивающих или сердечных препаратов;
- борьба с асфиксией;
- временная остановка кровотечения;
- прием антибиотиков;
- прием противорвотных препаратов (по показаниям);
- согревание раненых, которые находятся в шоковом состоянии;
- утоление жажды;
- подготовка к эвакуации.

Медицинский пункт полка (первая врачебная помощь) предусматривает проведение следующих мероприятий:

- остановка кровотечения;
- устранение асфиксии всех видов;
- осуществление транспортной иммобилизации при рваных ранах мягких тканей лица;
- исправление неправильно наложенных и сильно промокших повязок;
- введение антибиотиков, сердечных и обезболивающих лекарств;
- проведение противошоковых мероприятий;
- введение противостолбнячного анатоксина при открытых, особенно загрязненных, ранах челюстно-лицевой области;
- утоление жажды;
- заполнение первичной медицинской карточки;

- подготовка к эвакуации.

Большая часть потерпевших с повреждениями челюстно-лицевой области получает медицинскую помощь в перевязочной МПП. Оптимальные сроки оказания первой врачебной помощи 4-5 часов с момента повреждения (ранения).

Отдельный медицинский батальон (квалифицированная медицинская помощь) раненым в челюстно-лицевую область предусматривает проведение таких мероприятий :

- устранение асфиксии;
- окончательная остановка кровотечения и борьба с острой кровопотерей;
- предупреждение и борьба с шоком;
- хирургическая обработка рвано-лоскутных и сильно загрязненных землей ран лица;
- кормление раненых;
- подготовка к дальнейшей эвакуации.

Первичная хирургическая обработка ран, как правило, не должна проводиться в ОМедБ, как это было во вторую мировую войну. Сейчас доказано (М. В. Мухин, Я.М. Збарж, Б.Д. Кабаков), что полноценную и радикальную хирургическую обработку целесообразно проводить в специализированных госпиталях. Врач-стоматолог оценивает степень ранения, уточняет диагноз, устанавливает очередность в оказании помощи :

I очередь - челюстно-лицевые раненые, которые нуждаются в квалифицированной хирургической помощи по жизненным показаниям (с признаками шока, кровотечением, асфиксией);

II очередь - раненые с явлениями умеренного нарушения дыхания, речи, с очень промокшими повязками, а также все раненые с сочетанными и комбинированными повреждениями;

III очередь - слепые ранения;

IV очередь - все пострадавшие с легкими ранениями.

Врач-стоматолог проводит промывание полости рта растворами антисептиков, организует кормление раненых, утоление жажды. Кроме того, он ведет отбор и временно госпитализирует не транспортабельных. С этой точки зрения, прежде всего, раненых распределяют на две группы:

- раненые, которые не будут в дальнейшем эвакуированы.
- раненые с очень тяжелыми повреждениями, их оставляют для временной госпитализации с целью выведения из тяжелого состояния. Отбор и временная госпитализация нетранспортабельных (на срок от 2 до 10 суток) проводится по таким показателям: а) после перенесенной острой кровопотери; б) состояние шока; в) угроза асфиксии; г) угроза кровотечения; д) необходимость в неотложной хирургической стоматологической помощи. Оптимальные сроки оказания квалифицированной медицинской помощи - 8-12 часов с момента повреждения (ранения).

Специализированный полевой передвижной хирургический госпиталь (специализированная медицинская помощь):

- исчерпывающая помощь при кровотечении, асфиксии и шоке, если она не была обеспечена на предыдущих этапах;
- окончательная остановка кровотечения и его профилактика;
- радикальная первичная хирургическая обработка ран мягких тканей лица и полости рта;
- окончательное лечение всех ран мягких тканей за исключением тех, которые требуют многоэтапного лечения (восстановительные операции с помощью филатовского стебля или сложные комбинированные методики);
- лечение ранних осложнений и профилактика поздних;
- проведение ранних восстановительных операций с помощью местных тканей, метода свободной пересадки тканей;
- специальный уход и кормление раненых.

Раненые, которые имеют повреждения мягких тканей со значительными дефектами и обезображиванием лица, нарушениями функций, которые требуют долгосрочного лечения (больше 2-х месяцев) с использованием многоэтапных восстановительных операций, направляются для дальнейшего лечения в специальные тыловые госпитали.

Повреждения зубов - наиболее частый вид повреждений челюстно-лицевой области относительно других видов повреждений челюстно-лицевой локализации. Травме в большей степени подвергаются фронтальные зубы верхней и реже нижней челюсти. Клыки и моляры при ушибах, падениях, ударах поддаются травме чрезвычайно редко. Обычно эти зубы

повреждаются при насильственном открывании рта в момент наркоза или при упоре на эти зубы во время удаления соседних зубов.

Ушиб зуба - наиболее легкий вид травмы - часто сопровождается кровоизлиянием в периодонт и пульпу за счет разрыва отдельных кровеносных сосудов или сосудисто-нервного пучка.

Вывих зуба - сопровождается разрывом волокон периодонта на большем или меньшем протяжении. При этом отмечаются сдвиги зуба в лунке и его значительная подвижность, иногда вколачивание. Различают вывих полный и неполный; в зависимости от размеров повреждения периодонта. В связи с этим, корень зуба может частично оставаться в лунке или полностью сместиться за ее пределы.

Методы фиксации репонированных и реплантированных зубов.

1) Лигатурные восьмиобразные повязки.

2) Гладкая шина-скоба, фиксированная лигатурной проволокой.

Переломы зубов - могут наблюдаться в области коронки (без повреждения или с повреждением пульпы), шейки или корня. Переломы в области шейки и, особенно, в области корня достоверно могут диагностироваться лишь рентгенологически. Переломы зубов бывают поперечными, продольными и косыми.

Переломы альвеолярного отростка чаще встречаются на верхней челюсти. Значительные его повреждения нередко сопровождаются вывихом сразу нескольких зубов или их переломами. Во всех случаях переломов альвеолярных отростков челюстей наблюдается подвижность отломков и разной степени нарушениями прикуса. Лечение при переломах альвеолярных отростков заключается в фиксации отломков шинами из алюминиевой или стальной проволоки (гладкими; с наклонной плоскостью; двучелюстными с зацепными крючками) или шинами-капами.

Неогнестрельные повреждения мягких тканей

Ссадина - поверхностное повреждение кожи без нарушения ее целостности и прилегающих тканей. Лечение ссадин : антисептическая обработка 0,2% р-ром хлоргексидина, 2-4% р-ром йода, р-ром «Вокадина» и др. Со 2-4 дня рану ведут открытым способом.

Ушиб - закрытое механическое повреждение мягких тканей без видимого нарушения их анатомической целостности.

Кровоподтек - кровоизлияние в толщу кожи или слизистой оболочки.

Гематома - ограниченное скопление крови в тканях с образованием в них полости, которая содержит жидкую или свернувшуюся кровь.

Классификация гематом:

По расположению: подкожные, подслизистые, поднадкостничные, межмышечные, межфасциальные.

По локализации: щечная область, подглазная область, поднижнечелюстная и др. области.

По состоянию излитой крови: незажившая гематома, инфицированная гематома, инкапсулированная гематома.

По отношению к просвету кровеносного сосуда: не пульсирующая, пульсирующая, распирающая

Синдром позиционного сжатия - закрытые повреждения мягких тканей без значительного их раздавливания, которое возникает при долговременном сжатии тканей массой собственного тела. Лечение: первые 24-48 часов холод, с третьих суток - тепловые процедуры, применение Троксевазин-геля, гепариновой мази и др.

Рана - нарушение целостности кожи или слизистой оболочки на всю их глубину, вызванное механическим действием. Раны бывают: ушибленные, рваные, резаные, колотые, рубленые, укушенные, размозженные, скальпированные.

Ушибленные раны: неровные края, точечные кровоизлияния, кровоподтеки, зона краевого некроза, зияние краев раны.

Рваные раны: неправильная форма краев, отслаивание или отрыв тканей, кровоизлияния, часто бывают сквозными.

Резаные раны: линейная или веретенообразная форма, практически ровные края, зияние раны, наличие кровотечения.

Колотые раны: узкий и длинный раневой канал, незначительное расхождение краев раны, образование гематом и карманов.

Рубленые раны: значительные повреждения, щелевидная форма, большая глубина, часто сопровождаются переломами костей.

Укушенные раны: неровные раздавленные края, травматическая ампутация, инфицирование микрофлорой полости рта.

Особенности ранений мягких тканей лица

8. Большое количество рыхлой клетчатки, наличие густой капиллярной сети, эластичность кожной ткани.

9. Густая капиллярно-венозная сеть, наличие протоков слюнных желез, мышечная масса языка (профузное кровотечение, нарушение дыхания).

10. Паралич или парез мимических мышц (обезображивание лица).

11. Потеря смыкающей функции круговой мышцы рта или глазного яблока (постоянное слюнотечение и мацерация кожи, конъюнктивит, блефарит и др).

12. Наличие железистых структур (стойкие слюнные свищи).

13. Повреждения магистральных сосудов: сонных, язычных и нижнечелюстных артерий, внутренних и наружных яремных, лицевых вен (возможны острая кровопотеря, воздушная эмболия, гематома, асфиксия).

14. В период заживления ран рубцовые изменения могут вызывать выворот век, крыльев носа, губ с развитием слюно-, слезотечения (обезображивание лица).

Периоды заживления ран мягких тканей:

6. Начальный период микробного загрязнения и очистки раны (0-48 часов).

7. Период дегенеративно-воспалительных изменений (формирование грануляционной ткани, уменьшение лимфоидной инфильтрации, увеличение количества фибробластов, образование соединительно -тканного матрикса) - (3-5-ые сутки).

8. Период активного роста фиброзной, эпителиальной ткани, ретракция раны, первичный рубец (5-12-ые сутки).

9. Завершение формирования первичного рубца, исчезновение отека, инфильтрации окружающих тканей - дегидратация, быстрое нарастание фиброзных и коллагеновых волокон (12-18-ые сутки).

10. Период окончательного формирования рубца (до 0,5 - 1 года).

Экстренная помощь при повреждениях мягких тканей лица и шеи

Экстренная помощь раненым с повреждениями мягких тканей лица и шеи направлена на остановку кровотечения, предупреждение асфиксии и шока. Раневую поверхность накрывают асептической повязкой, вводят противостолбнячную сыворотку и анатоксин. Для уменьшения отека мягких тканей рекомендуется применение холода на область повреждения.

Первичная хирургическая обработка (ПХО) раны

– это первое хирургическое вмешательство, которое проведено по первичным показаниям с целью профилактики раневой инфекции.

Компоненты ПХО:

- рассечение раны для ревизии, ликвидации карманов, разрывов;
- иссечение нежизнеспособных некротизированных тканей;
- наложение швов.

Методика:

- антисептическая обработка кожи в области раны;
- механическая очистка раны;
- окончательная остановка кровотечения;
- осмотр и ревизия раны и раневого канала;
- удаление инородных тел;
- наложение швов.

Показания к удалению инородных тел:

- поверхностное их расположение;
- локализация в щели перелома или вблизи крупных сосудов;
- ограничение движения нижней челюсти;
- нарушение функций дыхания и приема пищи;
- наличие локального воспалительного процесса;
- локализация в полости носа или в верхнечелюстном синусе.

Виды швов:

– **первичный глухой шов** - накладывается в первые 2-48 часов при отсутствии воспалительных явлений в ране и проведении антибактериальной терапии;

- **первичный отсроченный шов** - накладывается в первые 48-72 часа при незначительных воспалительно-инфильтративных процессах;
- **вторичный ранний шов** - накладывается на 5-12-ые сутки при отсутствии воспалительного процесса в ране;
- **вторичный поздний шов** - накладывается на 12-20-ые сутки после иссечения грануляций.
- **пластиночные швы:**
 - сближающие (обычные и кистные) для постоянного сближения краев раны с дефектом тканей;
 - направляющие для уменьшения натяжения;
 - разгружающие швы для временного удержания кожно-мышечных лоскутов;
 - удерживающие;
 - глухие швы для закрытия гранулирующих ран;
- **«обшивание» краев раны** - в случаях обширных повреждений мягких тканей, сочетающихся с повреждением челюстей. При помощи наложенных швов соединяют края кожи со слизистой оболочкой полости рта (предупреждение инфицирования раны и развития рубцовой контрактуры и деформации, вызывающих нарушения формы и функции поврежденного органа).

Огнестрельные ранения

Виды снарядов: пули, осколки мин и бомб, шарики, стреловидные элементы, вторичные снаряды (зубы, осколки костей и др.).

Огнестрельная рана имеет три зоны:

I. Зона раневого канала - представляет собой дефект тканей, который может содержать сгустки крови, некротизированные ткани, инородные тела. Направление раневого канала зависит от положения головы раненого и плотности тканей.

II. Зона первичного раневого некроза - стенка раневого канала, ткани этого участка нежизнеспособны и подлежат удалению во время ПХО.

III. Зона молекулярного сотрясения - имеет обратимые или необратимые (некротизация) изменения тканей. Изменения в этом участке происходят медленно и постепенно, часто возникают очаги вторичного некроза. Определение этой зоны практически не решаемая задача.

Особенности огнестрельных ран лица :

15. Близость головного мозга и частые его повреждения разного характера и степени в сочетании с повреждениями ЧЛЮ.

16. Сосредоточение на лице практически всех (кроме тактильного) видов и органов чувств (зрение, слух, обоняние, вкус) и частое их сочетание с повреждением.

17. Непосредственная близость к тканям и органам ЧЛЮ больших сосудистых и нервных стволов, повреждение которых может привести к тяжелым осложнениям (кровотечение, паралич, контрактуры, потеря чувствительности и др.)

18. Начальные отделы дыхательной (гортань, трахея) и пищеварительной (глотка, верхняя треть пищевода) систем, повреждения которых так же вызывают осложнения разной степени.

19. Большое количество сосудистых сетей (массивное кровотечение).

20. Наличие мимических мышц (зияние раны).

21. Наличие зубов (могут являться вторичными снарядами или причиной возникновения осложнений воспалительного характера; позитивное - опора для конструкций, фиксирующих и иммобилизирующих нижнюю челюсть).

22. Наличие хорошо выраженной клетчатки, широкой венозной сети, анастомозов ее с сосудами глазниц и синусами мозга (развитие менингитов, энцефалитов, тромбоза синусов и др.).

23. Ранения боковых отделов лица (паралич мимической мускулатуры, стойкие слюнные свищи).

24. Этико-социальная функция лица.

25. Ткани лица имеют высокую регенераторную способность, устойчивость к «местной» инфекции, заживление с образованием рубцов, которые содержат небольшое количество грубо волокнистых элементов (богатая иннервация, обильное кровоснабжение, высокая напряженность клеточного иммунитета).

26. Специальное питание, особый уход.

27. Необходимость особенной конструкции противогаза.

28. Повреждения органов слуха, зрения, полости рта (затруднения в общении с окружающими и в ориентации в пространстве).

Особенности ПХО огнестрельной раны:

Обрабатывая раны околоушной области (восстановление формы губ и круговой мышцы рта (первым швом восстанавливают непрерывность красной каймы (петлеобразным швом соединяют круговую мышцу рта (швы на кожу и слизистую оболочку).

При значительных дефектах угла рта и прилегающих тканей щеки необходимо обшить края раны по периферии, соединяя кожу и слизистую оболочку.

При сквозных проникающих в полость рта повреждениях, разрывах щеки начинают с ушивания слизистой оболочки со стороны полости рта (помнить о слюнном протоке).

При повреждении паренхимы железы послойно ушивают паренхиму, капсулу железы, подкожную клетчатку и кожу, затем остроконечным скальпелем делают отверстие через слизистую оболочку щеки, выводят резиновый выпускник или трубчатый дренаж (для профилактики слюнных свищей).

При ранении периферических ветвей тройчатого нерва - обработка раны - в условиях специализированного центра.

Касательные ранения принадлежат к легким, для них характерно повреждение лишь мягких тканей, зияние раны. Диагностика не вызывает трудностей.

Слепые ранения имеют лишь входное отверстие, в раневом канале имеются инородные тела, которые представляют опасность повреждения больших сосудов, нервов, головного мозга, гортани (основания для возникновения гнойных осложнений в отдаленные сроки). Диагностика проводится на основе жалоб, данных анамнеза, объективного обследования, рентгенологического исследования (как, правило, в 2-х проекциях), при не рентгенконтрастных инородных телах - контрастирование раневого канала контрастным веществом или введенным в канал зондом.

Сквозные ранения имеют входное и выходное отверстия, выходное - больше входного. По направлению раневого канала ранения могут быть поперечные, сагиттальные и вертикальные.

Переломы нижней челюсти

Классификация. Различают односторонние, двусторонние, одиночные, двойные, множественные переломы нижней челюсти. Среди одиночных переломов выделяют переломы ветви нижней челюсти (суставного, венечного отростков, собственно ветви) и ее тела. В зависимости от направления щели переломы могут быть поперечными, продольными, косыми, аркообразными, зигзагообразными, дырчатыми. Перелом нижней челюсти может быть полным, проходя через всю толщу костной ткани, и неполным (трещина), когда целостность компактной пластинки какого-то отдела кости не нарушена. Переломы нижней челюсти в пределах зубного ряда, как правило, открытые, поскольку при смещении отломков происходит разрыв не только надкостницы, но и связанной с ней слизистой оболочки альвеолярного отростка.

Клиническая картина и диагностика переломов нижней и верхней челюстей.

При объективном исследовании оценивают общее состояние больного. Необходимо исключить травматические повреждения других областей. При внешнем осмотре челюстно-лицевой области можно выявить нарушение конфигурации лица за счет посттравматического отека околоушных мягких тканей, гематомы, смещение подбородка в сторону. На коже лица могут быть ссадины, кровоподтеки, раны. Пальпацию нижней челюсти следует проводить в симметричных участках. Следует определить амплитуду движения головки суставного отростка в суставной впадине. Вслед за этим, врач должен использовать симптом нагрузки, с помощью которого можно обнаружить наиболее болезненный участок, соответствующий месту предполагаемого перелома. При переломе нижней челюсти умеренное смещение отломков под воздействием усилия, которое оказывает врач, сопровождается появлением боли в области перелома.

Затем осматривают полость рта. Больному предлагают открыть и закрыть рот. Уменьшение амплитуды движения нижней челюсти может быть признаком ее перелома. При открывании рта подбородок иногда смещается в сторону от средней линии (в сторону перелома). В участке тканей преддверия рта определяется гематома (слизистая оболочка пропитана кровью). При ее возникновении, она будет располагаться с вестибулярной и язычной сторон альвеолярного отростка. Локализация гематомы соответствует участку перелома и совпадает с таковой в околоушных мягких тканях. Можно обнаружить разрывы слизистой оболочки альвеолярного отростка.

Достоверным клиническим признаком, позволяющим не только установить наличие перелома, но и определить его локализацию, является симптом подвижности отломков челюсти. Клинические предположения должны быть подтверждены рентгеновским исследованием. Рентгенограммы позволяют уточнить характер перелома, степень смещения отломков и наличие осколков, расположение щели перелома, соотношения корней зубов к щели перелома. Верхние челюсти включают верхнечелюстные пазухи, участвуют в образовании глазниц и полости носа. Однако, из-за особенности своего строения, они достаточно крепки и хорошо противостоят механическим действиям.

Верхние челюсти плотно связаны с другими костями лицевого и мозгового скелета и основания черепа. При чрезмерной нагрузке они могут ломаться по определенным линиям, проходящим по узким и тонким участкам кости, которые проходят между полостями носа, глазниц, верхнечелюстных пазух. Эти слабые места изучены Ле Фором, который установил три основных типа переломов верхних челюстей (нижний, средний и верхний), известные в литературе по имени автора.

Переломы верхних челюстей всегда открыты, поскольку проходят в области носа и его дополнительных пазух. Слизистая оболочка этих анатомических образований тонкая и легко разрывается даже при незначительном смещении отломков. При переломе одной из верхних челюстей чаще встречаются элементы смещения, когда один из ее отделов, под воздействием удара, смещается назад по отношению к верхнему отделу челюсти, а в случае отлома всей челюсти - по отношению к другим костям лицевого скелета или основания черепа.

Отломки верхней челюсти смещаются под действием прилагаемой силы, назад и вниз. Задний участок смещается вниз за счет тяги медиальных крыло видных мышц.

Нижний тип перелома (Ле Фор I). Линия перелома проходит в горизонтальной плоскости над альвеолярным отростком и сводом твердого неба. Начинаясь около края грушевидного отверстия с обеих сторон, она идет назад выше дна верхнечелюстных пазух, проходит через бугор верхней челюсти и нижнюю треть крыловидных отростков клиновидной кости. Иногда линия перелома заканчивается в области лунок второго или третьего больших коренных зубов. При этом типе перелома отламывается дно носа, дно верхнечелюстных пазух, происходит горизонтальный перелом перегородки носа. Он может быть односторонним. Тогда обязательно ломается небный отросток верхней челюсти в сагиттальной плоскости.

При внешнем осмотре конфигурация лица изменена за счет припухлости мягких тканей верхней губы, щек, сглаженности носогубных складок. Припухлость обусловлена посттравматическим отеком и кровоизлиянием в ткани.

При осмотре полости рта можно определить кровоизлияние по переходной складке верхних челюстей в пределах всех зубов, которое распространяется на слизистую оболочку верхней губы и щек. Возможно появление кровоизлияния в верхнем отделе крыловидно-нижнечелюстных складок, а при одностороннем переломе, - и по средней линии твердого неба. В этом случае могут быть разрывы слизистой оболочки альвеолярного отростка в его переднем отделе.

При пальпации верхних челюстей со стороны преддверия рта, несколько выше переходной складки, определяются костные выступы (ступеньки). Эти признаки четче определяются в области скуло - альвеолярного гребня, который имеет выпуклый профиль, что позволяет достоверно убедиться в нарушении его целостности. Симптом нагрузки проверяют, нажимая указательным пальцем на крыловидный отросток клиновидной кости или его крючок. При наличии перелома верхних челюстей возникает боль в области прохождения его щели.

Средний тип перелома (Ле Фор II). Линия перелома проходит в области соединения лобных отростков верхних челюстей с носовыми частями лобных костей и костями носа (носолобные швы), потом по медиальным стенкам глазниц, ограниченных слезными костями, орбитальными пластинками решетчатой кости и латеральными поверхностями тела клиновидной кости, вниз к нижним орбитальным щелям. Дальше, по нижним стенкам глазниц, которые образованы орбитальными поверхностями верхних челюстей и скуловыми костями, орбитальными отростками небной кости, линия перелома идет вперед, к нижнеорбитальным краям, пересекает их по скуло - челюстным швам или вблизи от них. Линия перелома может пройти через подглазные отверстия. По передней стенке верхних челюстей, вдоль скуло - челюстных швов, она переходит обратно на бугры верхних челюстей и крыловидных отростков клиновидных костей. При двустороннем переломе может ломаться перегородка носа в вертикальной плоскости. Часто ломается решетчатая кость с решетчатой пластинкой, то есть, основание

череп. Возможны сотрясение мозга и перелом основания черепа не только в передней, но и в средней черепной ямке.

Жалобы во многом аналогичны, как при переломе верхних челюстей по нижнему типу. Конфигурация лица изменена в результате посттравматического отека и кровоизлияния в мягкие ткани подглазничных областей и корня носа. Кровоподтек локализуется в участке нижнего века, медиального угла глаза (с распространением на кожу корня носа) и медиального отдела верхнего века. Цвет верхненаружного квадранта орбитальных участков не изменен. Нередко наблюдается кровоизлияние под конъюнктиву одного или обоих глаз. Конъюнктивита иногда выступает между сомкнутыми веками при выраженной пропитке их кровью. Может возникать подкожная эмфизема тканей лица. Если больной находится в горизонтальном положении, его лицо приобретает плоскую конфигурацию за счет смещения отломков кзади, а при вертикальном положении больного — лицо удлиняется вследствие смещения челюсти вниз. Нередко нарушена болевая чувствительность кожи подглазничных областей, нижних век, крыла носа. При пальпации нижнеорбитального края часто определяется костный выступ (ступенька). Может быть кровотечение из носа, рта, носоглотки.

При осмотре полости рта отмечается кровоизлияние по переходной складке верхних челюстей в области больших и частично малых коренных зубов, которое распространяется на слизистую оболочку щек. При пальпации определяется костный выступ в области скуло - альвеолярного гребня и кзади от него. Болевая чувствительность слизистой оболочки десен снижена в пределах резцов, клыков и малых коренных зубов с обеих сторон. В участке больших коренных зубов она не нарушена. Остальные объективные признаки аналогичные таким, как при переломе верхней челюсти по нижнему типу.

Верхний тип перелома (Ле Фор III). Линия перелома проходит через носо - лобные швы, по внутренним стенкам глазниц до места соединения верхнее - орбитальной и нижнее - орбитальной щелей. Дальше она переходит на наружные стенки глазниц, образованных орбитальной поверхностью большого крыла клиновидной кости и скуловой кости, идет вверх к верхнему наружному углу, направляется назад и вниз по большим крыльям клиновидных костей и доходит до верхнего отдела крыловидных отростков и тела этой кости. Ломаются скуловые отростки височных костей и перегородка носа в вертикальной плоскости. При переломе по Ле Фор III отделяются кости лицевого скелета от костей мозгового черепа. Это часто сопровождается сотрясением, ушибом, сдавливанием головного мозга, переломом основания черепа (следует помнить анатомию стенок орбиты, через которые проходит линия перелома). Клинически могут преобладать симптомы закрытой черепно-мозговой травмы: потеря сознания, ретроградная амнезия, рвота, головная боль, шум в ушах, брадикардия, брадипноэ, нистагм, сужение зрачков, судороги, психические нарушения, ликворея из носа или ушей т.п. Следует знать признаки, характерные для данного типа перелома, когда они не замаскированы симптомами поражения головного мозга.

При осмотре лицо больного одутловатое, лунообразное. Наблюдается симптом очков, для которого характерно кровоизлияние в ткани верхнего и нижнего век, в конъюнктиву и клетчатку орбитальных областей. У больного, который находится в лежачем положении, лицо уплощено, в вертикальном положении - лицо удлинено. При этом глазные яблоки смещаются вниз, глазная щель расширяется. У больного появляется двоение в глазах, поэтому при разговоре с врачом больной или прикрывает один глаз ладонью, или подводит палец под глазное яблоко, чем устраняет диплопию. При смыкании зубов глазные яблоки перемещаются вместе с дном глазницы вверх. Определяется экзофтальм вследствие кровоизлияния в ретробульбарную клетчатку. При пальпации тканей в области корня носа и наружного угла глазниц, определяется крепитация или костные выступы, или и то и другое. При смещении верхних челюстей можно установить подвижность костного фрагмента. При открывании рта усиливается боль в данной области за счет давления венечного отростка на участок скуловой дуги.

Все больные с переломом верхних челюстей должны быть осмотрены невропатологом. Лечение нередко проводят совместно с невропатологом, нейрохирургом, анестезиологом, реаниматологом, окулистом, отоларингологом, иногда с психиатром. При переломе основания черепа ликвор в небольших количествах может поступать в нос, стекать по задней стенке глотки. В этом случае больной проглатывает его вместе со слюной (скрытая ликворея). Хирург-стоматолог должен знать ее признаки, которые позволяют, в сочетании с другими симптомами, заподозрить перелом основания черепа:

- усиление истечения жидкости из носа при наклоне головы вперед, при напряжении, при сдавливании крупных вен шеи пальцами;
- симптом «носового платка» или «крахмальной салфетки»: чистый носовой платок(или салфетка), смоченный ликвором, при высыхании остается мягким, смоченный носовыми выделениями — жестким («накрахмаленным»);
- симптом «двойного пятна»: на медицинскую салфетку(только белого цвета) наносят каплю крови; при высыхании, если в крови есть ликвор, на салфетке образуется двойное пятно: бурое пятно (кровь) со светлым ореолом по периферии (ликвор);
- спинномозговая пункция, которая является не только достоверным диагностическим приемом (кровь в ликворе), но и лечебным мероприятием. Выполнение спинномозговой пункции, с целью выявления скрытой ликвореи, входит в компетенцию нейрохирурга или невропатолога.

Переломы скуловой кости и дуги, костей носа.

При переломах скуловой кости и дуги, костей носа у больного отмечается нарушение открывания рта, деформация лица, нарушение чувствительности в области перелома, возможна диплопия. Появление таких симптомов являются показанием для проведения репозиции отломков. Оптимальным сроком для репозиции отломков костей являются первые часы или дни после перелома. Но, если у больного тяжелое состояние, то ее можно проводить даже через 10-12 дней после травмы.

Выделяют такие способы репозиции скуловой кости и дуги: 1) закрытый; 2) открытый внутриротовой; 3) открытый внеротовой; 4) внутриносовой (через верхнечелюстную пазуху);5) комбинированный.

При переломах костей носа у больных наблюдается деформация спинки носа, носовое кровотечение, отек мягких тканей. Кровоизлияние в кожу носа и век, боль, нарушение носового дыхания. Также может быть сотрясение головного мозга.

Огнестрельные переломы костей носа сопровождаются значительным смещением отломков и характеризуются наличием осколков и дефекта кости.

Наиболее тяжелыми следует считать касательные ранения пулями и большими осколками, при которых возникает значительное раздробление носовых костей или полный их отрыв. При таких повреждениях отломки не только смещаются, но иногда совсем сносятся ранящим снарядом, вследствие чего остается частичный или полный дефект носа или значительная его деформация. Естественно, что такие ранения почти всегда сообщаются с повреждениями верхней челюсти и других костей лица, а также травмой ряда органов и тканей.

При ранениях носа у потерпевших отмечается носовое кровотечение. При этом возможно возникновение ликвореи. Носовое дыхание становится затрудненным вследствие obturации полости носа кровяными сгустками, осколками, обрывками мягких тканей. Ранение сопровождается аносмией, которая может стать необратимой при повреждениях верхнего отдела полости носа. При осмотре ран в области носа следует пользоваться носовым зеркалом и лобным рефлектором.

Значительное слезотечение свидетельствует о переломах боковой стенки носа с повреждением носо - слезного канала или слезной железы, а подкожная эмфизема - о нарушении придаточных пазух носа.

Из общих явлений при тяжелых ранениях носовых костей могут наблюдаться признаки закрытой травмы головного мозга.

Лечение огнестрельных повреждений костей носа

При оказании медицинской помощи раненым с повреждениями костей носа в первую очередь необходимо остановить носовое кровотечение методами временной или постоянной остановки. При осмотре раны удаляют свободно лежащие осколки, инородные тела.

Отломки костей носа следует репанировать элеваторами Волкова или кровоостанавливающими зажимами с браншами, изолированными резиновыми трубками. Этими же трубками, введенными в носовые ходы, отломки костей фиксируют. Трубки до введения их в носовые ходы необходимо обернуть слоем йодоформной марли, пропитанной вазелиновым маслом.

6.МАТЕРИАЛЫ ДЛЯ САМОКОНТРОЛЯ: А. Задания для самоконтроля: 1. Современные принципы лечения переломов челюстей. 2. Методы иммобилизации отломков нижней челюсти. 3.Методы иммобилизации отломков верхней челюсти.

Б. Задачи для самоконтроля: 1. У больного 20 лет был установлен диагноз: травматический перелом нижней челюсти в области 46,47 зубов со смещением отломков. Объективно: зубы

интактны, прикус ортогнатический. Какой вид постоянной иммобилизации целесообразно применить? (Ответ: назубная двучелюстная проволочная шина с зацепными крючками).

2. Больной 24 лет, поступил в клинику с диагнозом: перелом альвеолярного отростка левой верхней челюсти в области 25,26,27 зубов без смещения отломков. Какую шину следует применить для постоянной иммобилизации? (Ответ: гладкая шина-скоба Тигерштедта).

3. Больной 35 лет доставлен в челюстно-лицевое отделение после автомобильной катастрофы. Сознание не терял. Объективно: лицо асимметрично за счет отека тканей лица больше справа, рот полуоткрыт, верхняя челюсть подвижная и смещена книзу. Какой оптимальный вид постоянной иммобилизации отломков следует применить? (Ответ: аппарат Збаржа).

В. Материалы для тестового контроля. Тестовые задания с одним правильным ответом (a=II):

1. Что относят к временной иммобилизации отломков нижней челюсти? А. Гладкая шина-скоба.

В. Межчелюстное лигатурное связывание зубов. С. Шина Вебера. D. Стандартная ленточная шина Васильева. Е. Шина Гунинга-Порта. (Ответ: В).

2. Какой вид постоянной иммобилизации применяют при консервативном методе лечения переломов нижней челюсти? А. Лигатурное связывание зубов по Айви. В. Прямой внеротовой остеосинтез. С. Аппарат (комплекс) Збаржа. D. Двучелюстная шина Тигерштедта с зацепными крючками. Е. Остеосинтез по Фидершпилю. (Ответ: D).

3. Что относят к лечебной иммобилизации отломков челюстей? А. Межчелюстное лигатурное связывание зубов. В. Прямой внеротовой остеосинтез. С. Индивидуальная гипсовая праща. D. Остеосинтез. Е. Остеосинтез по Фидершпилю. (Ответ: D).

Г. Учебные задачи 3-го уровня (нетипичные задачи): 1. У больного Р., 28 лет установлен диагноз: перелом нижней челюсти в области угла справа за пределами зубного ряда со смещением отломков. Составьте план лечения. (Ответ: 1) временная иммобилизация (при необходимости) – пращевидная повязка; 2) лечебная иммобилизация - остеосинтез нижней челюсти; 3) антимикробная терапия; 4) ФТЛ и ЛФК; 5) препараты, ускоряющие процессы репаративного остеогенеза).

2. У больного, доставленного в специализированный госпиталь, имеется огнестрельный перелом нижней челюсти на уровне правого угла. На малом фрагменте зубы отсутствуют, на большом - интактны, неподвижны. Какой метод лечения следует применить? (Ответ: остеосинтез нижней челюсти).

3. У больного М., 27 лет, установлен диагноз: двусторонний ментальный перелом нижней челюсти со смещением отломков. Какие методы лечения можно применить для данного больного?

(Ответ: консервативный - двучелюстная шина Тигерштедта с зацепными крючками или двусторонний остеосинтез).

7. ЛИТЕРАТУРА:

1. Хірургічна стоматологія та щелепно-лицева хірургія: підручник; У 2т. – Т.2/В.О.Маланчук, І.П.Логвіненко, Т.О.Маланчук, О.Л.Ціленко – К.: ЛОГОС, 2011. – С. 3-90, 97-105, 109-116, 121-142.

2. Невогнепальні пошкодження щелепно-лицевої ділянки: навч. посіб. для студ. стомат. факульт. вищих мед. навч. закладів IV рівнів акрид. та інтернів-стоматологів / під загальною ред. Рибалова О.В. – Полтава: ТОВ «Фірма Техсервіс», 2012. – С. 24-138.

3. Клиническая оперативная челюстно-лицевая хирургия: Руководство для врачей / Под ред. проф. В.Н.Балина и проф. Н.М.Александрова. 4-е изд., доп. и испр. – СПб.: СпецЛит, 2005. – С. 10-16, 36-56, 75-107, 439-443, 489-491, 517-524, 543-547, 548-563.

4. Щелепно-лицева хірургія: підручник / О.О.Тімофєєв. – К.: ВСВ «Медицина», 2011. – С. 370-386, 389-392, 394-407, 418-429, 431-449.

5. Хирургическая стоматология и челюстно-лицевая хирургия. Национальное руководство / под ред. А.А.Кулакова, Т.Г.Робустовой, А.И.Неробеева. – М.: ГЭОТАР-Медиа, 2010 – С. 697-711, 713-719, 724-736.

6. Стоматологія надзвичайних ситуацій з курсом військової стоматології: [підруч. Для студентів ВМНЗ III-IV рівнів акредитації] / Г.П.Рузін, В.П.Голік, О.В.Рибалов, С.Г.Демяник. – Харків: Торнадо, 2006. – С. 8-60, 62-129, 136-146.

Тема № 14. ВРЕМЕННАЯ (ЭВАКО-ТРАНСПОРТНАЯ) ИММОБИЛИЗАЦИЯ ПРИ ПОВРЕЖДЕНИЯХ КОСТЕЙ ЛИЦЕВОГО ЧЕРЕПА: ТРЕБОВАНИЯ, ВИДЫ, НЕДОСТАТКИ И ПРЕИМУЩЕСТВА. ПОСТОЯННАЯ (ЛЕЧЕБНАЯ) ИММОБИЛИЗАЦИЯ ЧЕЛЮСТЕЙ НАЗУБНЫМИ ШИНАМИ, КАПАМИ. ДОСТИЖЕНИЯ ОТЕЧЕСТВЕННЫХ УЧЕНЫХ, СОТРУДНИКОВ КАФЕДРЫ.

1. АКТУАЛЬНОСТЬ ТЕМЫ: знание методов транспортной и лечебной иммобилизации отломков, этапного лечения раненых с огнестрельными повреждениями костей лицевого скелета позволит врачу-стоматологу рационально организовать и оказать медицинскую помощь челюстно-лицевым раненым как в условиях военного времени, так и в условиях экстремальных ситуаций.

2. КОНКРЕТНЫЕ ЦЕЛИ: 2.1. Анализировать методы иммобилизации отломков костей лицевого скелета. 2.2. Объяснять методы временной иммобилизации отломков верхней и нижней челюстей.

2.3. Предложить методы временной иммобилизации отломков скуловой кости, дуги и костей носа.

2.4. Классифицировать средства и методы постоянной иммобилизации отломков нижней и верхней челюстей. 2.5. Трактовать методы постоянной иммобилизации отломков костей лицевого скелета. 2.6. Рисовать схемы временной и постоянной иммобилизации отломков скуловой кости и дуги, костей носа, челюстей. 2.7. Проанализировать объем и порядок оказания медицинской помощи раненым с огнестрельными повреждениями костей лицевого скелета на этапах медицинской эвакуации. 2.8. Составить схему медикаментозной терапии раненых с огнестрельными повреждениями костей лицевого скелета.

3. БАЗОВЫЕ ЗНАНИЯ, УМЕНИЯ, НАВЫКИ, НЕОБХОДИМЫЕ ДЛЯ ИЗУЧЕНИЯ ТЕМЫ (междисциплинарная интеграция).

Названия предыдущих дисциплин	Приобретённые навыки
1. Медицина катастроф.	Описывать организацию оказания медицинской помощи челюстно-лицевым раненым в структуре гражданской обороны.
2. Общая хирургия и военно-полевая хирургия.	Владеть методами временной и лечебной иммобилизации отломков костей лицевого скелета. Определить объем и порядок оказания медицинской помощи раненым с огнестрельными повреждениями костей лицевого скелета.

4. ЗАДАНИЯ ДЛЯ САМОСТОЯТЕЛЬНОЙ РАБОТЫ ВО ВРЕМЯ ПОДГОТОВКИ К ЗАНЯТИЮ.

4.1. Перечень основных терминов, параметров, характеристик, которые должен усвоить студент при подготовке к занятию:

Термин	Определение
1. Репозиция.	Сопоставление отломков.
2. Иммобилизация.	Выключение из функции, обездвиживание.

4.2. Теоретические вопросы к занятию: 1. Принципы лечения переломов костей челюстно-лицевой области? 2. Что такое транспортная иммобилизация отломков костей? 3. На каких этапах медицинской эвакуации целесообразно использовать транспортную иммобилизацию? 4. Виды временной иммобилизации отломков костей лица и челюстей? 5. Что такое постоянная иммобилизация отломков костей челюстно-лицевой области? 6. Виды постоянной иммобилизации отломков костей челюстно-лицевой области? 7. На каких этапах медицинской эвакуации целесообразно использовать постоянную иммобилизацию? 8. Какие методы постоянной иммобилизации применяют при переломах верхней челюсти? 9. Какие методы постоянной иммобилизации применяют при переломах нижней челюсти?

10. Что такое консервативное лечение переломов челюстей? 11. Назовите виды шин, которые применяют для лечения переломов челюстей. 12. Назовите правила наложения шин при переломах челюстей.

4.3. Практические работы (задания), которые выполняются на занятии: 1. Владеть навыками изготовления и наложения мягких повязок, индивидуальных гипсовых повязок, лигатурного связывания

зубов, стандартных и индивидуальных шин. 2. Усвоить навыки оказания медицинской помощи челюстно-лицевым раненым на этапах медицинской эвакуации. 3. Провести курацию челюстно-лицевого раненого.

5.СОДЕРЖАНИЕ ТЕМЫ:

Временная (транспортная) иммобилизация отломков нижней челюсти. Для временной иммобилизации отломков челюсти наиболее эффективным является наложение стандартной транспортной повязки, которая состоит из головной опорной шапочки Збаржа и жесткой подбородочной пращи Энтина. Шапочку закрепляют так, чтобы она плотно лежала на голове, охватывая лобные и затылочные бугры, а концы бинта завязывают на лбу. С помощью резиновой тяги пращу соединяют с головной шапочкой. В зависимости от количества и длины примененных эластичных тяг праща может играть роль давящей или поддерживающей повязки.

Давящие повязки используются: а) для остановки кровотечения; б) при всех переломах верхней челюсти с сохранением большинства зубов на обеих челюстях(давящая повязка в этих случаях позволяет поставить в правильную окклюзию отломки верхней челюсти путем прижатия к ней здоровой нижней челюсти); в) при переломах нижней челюсти за пределами зубного ряда при наличии зубов на обеих челюстях. При всех других переломах наложения давящих повязок противопоказано в связи с возможным дополнительным смещением отломков нижней челюсти, усилением боли и ухудшением внешнего дыхания.

При отсутствии стандартной транспортной повязки самым простым методом фиксации может служить теменно-подбородочная повязка из марлевого бинта, обычная бинтовая повязка, но с эластической тягой, которую легко сделать с помощью булавок и резинок.

Иногда вместо шапочки могут быть использованы пилотка, шлем танкиста, летчика, а вместо пращи - вторая пилотка, кусок ремня или резины, кора дерева и др. Такую импровизированную пращу легко прикрепить к головному убору с помощью булавок и резиновых тяг. В зимнее время вместо пращевидной повязки можно использовать обычную шапку-ушанку, которая одновременно может выполнять роль и шапочки и подбородочной пращи. Для этого нужно опустить клапаны шапки-ушанки и завязать их, предварительно наложив на подбородок повязку из ППИ. Эластичная тяга достигается с помощью резинок, закрепленных булавками.

При переломах нижней челюсти в пределах зубного ряда (если на каждом отломке есть не менее двух устойчивых зубов и на верхней челюсти есть антагонисты) для временной иммобилизации отломков может быть применен метод лигатурного связывания зубов. Для этого необходимы: 1) лигатурная проволока (бронзово-алюминиевая или стальная диаметром 0,3-0,4 мм); 2) анатомический пинцет; 3) кровоостанавливающий зажим Пеана; 4) ножницы по металлу.

Наиболее эффективная и простая следующая методика лигатурного связывания зубов. Проволоку с помощью анатомического пинцета вводят между двумя рядом стоящими зубами в направлении от вестибулярной к язычной стороне. Потом им охватывают шейку одного из зубов и опять выводят через соседний межзубной промежуток у преддверие рта. Далее этим же концом проволоки охватывают оба зуба с вестибулярной стороны, а свободный от лигатуры зуб - с язычной поверхности. Конец проволоки выводят из полости рта в преддверие между зубами, которые связываются, так, чтобы он оказался рядом с другим концом проволоки, причем один конец должен размещаться над петлей, которая прилегает к шейкам зубов с вестибулярной стороны, а второй - под ней. Концы лигатуры сближают, подтягивают кровоостанавливающим зажимом и скручивают между собой. Аналогичным способом накладывают лигатуру на зубы-антагонисты. Под контролем прикуса отломки нижней челюсти устанавливают в правильное положение и закрепляют, скручивая между собой попарно концы лигатур на верхней и нижней челюстях.

Межчелюстная фиксация проволочными лигатурами не должна продолжаться больше 4-5 суток из-за опасности расшатывания зубов. Лига-турное связывание зубов противопоказано при угрозе кровотечения из полости рта и рвоты, а также раненым, которые подлежат эвакуации воздушным или морским транспортом (возможность рвоты в дороге).

Лечебное закрепление отломков челюстей ортопедическими методами

При лечении переломов челюстей перед специалистами стоит задача не только возобновить непрерывность и анатомическую форму поврежденной кости, обеспечить нормальные взаимоотношения зубных рядов верхней и нижней челюстей, но и вернуть жевательным мышцам их функцию, достичь полноценного жевания. Одним из основных лечебных

мероприятий, которые применяются при переломах челюстей, является вправление и надежная фиксация отломков на весь период сращения перелома. Наиболее эффективным и доступным методом лечебного закрепления отломков нижней челюсти следует считать назубные шины, которые могут быть индивидуальными и стандартными. Индивидуальные шины предложены впервые С. С. Тигерштедтом в 1916 году. Бывают гладкими (одночелюстные) и с зацепными петлями и резиновой тягой (двучелюстные).

Чаще всего при переломах челюстей пользуются шинами из алюминиевой с зацепными петлями и межчелюстной тягой резиновыми кольцами. Такие шины способствуют непосредственному возобновлению зубной окклюзии и позволяют получить надежную фиксацию отломков до образования костной мозоли.

При изготовлении и наложении шин с зацепными петлями необходимы дополнительно следующие инструменты и материалы: 1) краптонные щипцы; 2) напильник для металла полукруглый; 3) алюминиевая проволока диаметром 1,5-1,8 мм, длиной 20 см; 4) резиновые кольца разного диаметра - 0,5-0,8 см.

Для изготовления шины берут отрезок предварительно прокаленной алюминиевой проволоки, один конец которой закругляют напильником и выгибают в виде полукольца вокруг шейки последнего дистально расположенного зуба или в виде шипа вклинивают в межзубной промежутки.

Потом, отступив 1 см, выгибают первую зацепную петлю (крючок). Выгибание последующих зацепных петель проводят под контролем примерки на зубной дуге с таким расчетом, чтобы они размещались соответственно щечной или губной поверхности зуба, причем общее количество зацепных петель должно быть не менее 6 (по 3 с каждой стороны). Необходимо избегать размещения крючков над уздечкой нижней губы и под уздечкой верхней губы, а также над десневыми сосочками. Крючки шины нижней челюсти должны противостоять крючкам шины на верхней челюсти, что позволяет получить вертикальную тягу при помощи резиновых колец. Высота крючков не должна превышать 3-4 мм, так как они могут травмировать слизистую оболочку щек и губ. Во избежание давления на десны, крючки следует выгибать под углом 45° к горизонтальной плоскости.

Шина должна иметь контакт со щечной или губной поверхностью каждого зуба. При отсутствии зубов в области щели перелома на шине изготавливают распорочный изгиб в виде буквы "П". Второй конец шины размещают также в виде полукольца или шипа. После изготовления шины не следует проводить на ней дополнительных изгибов, во избежание ее деформации.

Изготовленную шину фиксируют к зубам лигатурами из латунной, бронзово-алюминиевой проволоки или проволоки из нержавеющей стали диаметром 0,3-0,4 мм. С помощью анатомического пинцета один из концов проволоки вводят под шиной в межзубные промежутки со стороны преддверия в полость рта. Потом опять захватывают его пинцетом и огибая шейку зуба, проводят в следующий межзубной промежуток так, чтобы он вышел в преддверие рта над шиной. После этого, прижимая шину пальцем к зубной дуге, краптонными щипцами или кровоостанавливающим зажимом Пеана с натяжением закручивают оба конца лигатуры вместе "по ходу часовой стрелки", добиваясь плотного прилегания шины к шейкам зубов, излишки лигатурной проволоки срезают ножницами по металлу, а оставшиеся концы, длиной 4-5 мм пригибают к шине так, чтобы они не травмировали слизистую оболочку десен, губы или щеки.

Для вытяжения отломков и закрепления их в правильном положении на зацепные петли верхнечелюстной и нижнечелюстной шин надевают кольца. При тугоподвижных отломках нижней челюсти, для преодоления сопротивления мышц, резиновые кольца натягивают в косом направлении. Далее следует наблюдать за отломками и при достижении правильного положения по прикусу зафиксировать их, изменив косое направление резиновых колец на вертикальное.

При переломах суставного отростка нижней челюсти с выраженным смещением отломков на стороне повреждения между верхними и нижними молярами помещают резиновую прокладку толщиной 3-5 мм, а потом надевают резиновые кольца для межчелюстного вытяжения.

Кроме двучелюстных гнутых проволочных шин применяют также одночелюстные (гладкая шина-скоба) шины, которые могут быть гладкими или с распорочным изгибом. Применение таких шин ограничено в результате невозможности возобновления окклюзии и получения абсолютной неподвижности отломков, особенно при огнестрельных многооскольчатых

переломах челюстей. Их изготавливают лишь в тех случаях, когда перелом нижней челюсти находится в пределах зубной дуги и нет смещения отломков, и при наличии на каждом из отломков не менее 2-3 устойчивых зубов. Одночелюстные шины применяют также и при переломах альвеолярных отростков и вывихах зубов, если по сторонам от места повреждения есть 2-3 опорных зуба.

Невзирая на широкое применение гнутых проволочных шин, они имеют ряд недостатков: тяжесть и длительность изготовления; травмирование зацепными петлями слизистой оболочки губ и щек; сложность гигиенического содержания полости рта в результате окисления алюминиевой проволоки; препятствие правильному смыканию зубных рядов при наличии глубокого прикуса; невозможность заготовки шин впрок.

В.С. Васильевым в 1967 г. в клинике челюстно-лицевой хирургии ВМА им. С. М. Кирова были предложены и внедрены в лечебную практику стандартные назубные ленточные шины, которые изготавливаются методом штампования из листовой нержавеющей стали марки X18 НVT или X18Н10Т толщиной 0,5 мм.

Шины представляют собой полоски длиной 134 мм и шириной 2-3 мм. Они имеют 14 готовых зацепных крючков, которые размещены в виде трех групп и согнуты в одну сторону. Две крайних группы по 5 крючков в каждой размещены по разные стороны полосы, а третья (4 крючка) - в средней части шины (рисунок 5). Такое размещение зацепных крючков не препятствует правильному смыканию зубных рядов у потерпевших.

Шины следует закреплять на наружной поверхности зубной дуги так, чтобы 4 зацепных крючка в средней части шины размещались в области передних зубов попарно и симметрично от средней линии. Необходимую длину шины предварительно определяют во рту больного на наружной поверхности зубного ряда при помощи лигатурной проволоки. Измерения проводят от средней межрезцово-й линии отдельно для каждой его стороны, излишки шины срезают. Концы шины заканчивают или свободно на наружной поверхности зубов, или в виде узких шипов вводят в межзубные промежутки. Фиксацию шин осуществляют лигатурной проволокой диаметром 0,3-0,4 мм последовательно от одного зуба ко второму, начиная от конца шины на большем обломке челюсти. В области боковых зубов лигатуры проводят обычным способом, в области же передних зубов их целесообразно проводить в виде восьмерки, что позволяет получить наиболее надежную фиксацию во фронтальном отделе и предупреждает соскальзывание шины. При наличии в зубном ряду мостовидных протезов шину к ним закрепляют также в виде восьмерки, но основная петля лигатурной проволоки должна размещаться не горизонтально, а вертикально, охватывая межзубную борозду тела мостовидного протеза.

После наложения шины на зацепные крючки надевают резиновые кольца. Размещают их равномерно от одного конца шины до другого. При малом расстоянии между крючками шин верхней и нижней челюсти для получения необходимого эластичного натяжения резиновые кольца следует надевать не на два, а на три-четыре и больше крючков.

Опыт применения стандартных назубных ленточных шин в клинике показал, что они упрощают и убыстряют шинирование больных и не мешают правильному сопоставлению зубных рядов при глубоком прикусе. После стерилизации их можно применять повторно.

Закрепление отломков при переломах верхней челюсти является одной из самых тяжелых проблем челюстно-лицевой травматологии. Очень важно при этом учитывать локализацию перелома. Закрепление отломков осуществляют как с помощью внутри-ротовых, так и внутри-внеротовых назубных шин и аппаратов. Что касается последних, то от назубных шин отходят внеротовые стержни, которые соединяются с опорной головной повязкой.

При частичных переломах альвеолярного отростка верхней челюсти и вывиха зубов, когда с обеих сторон от места перелома есть 2-3 опорных зуба, следует использовать гладкую шинускобу из алюминиевой проволоки, которую привязывают к зубам лигатурной проволокой. Если отломок альвеолярного отростка размещается в переднем отделе и смещен в небную сторону, то шину надо сгибать, отступив от смещенных зубов вперед и даже за пределы их нормального расположения на 1-2 мм. Только после того, как шина привязана к здоровым зубам, отломок постепенно притягивают к дуге проволочными лигатурами или резиновыми кольцами. При опущении отростка может быть применена шина с выступающей петлей. Если же зубы, которые опустились книзу можно репанировать вручную, то их необходимо закрепить специальной лигатурной петлей, переброшенной через режущий край или жевательную поверхность.

Для удержания отломков небных и альвеолярных отростков, а также лоскутов мягких тканей и тампонов на верхней челюсти применяют шину с опорной плоскостью. При наличии всех зубов такие шины выгибают по внутренней поверхности премоляра и моляра, не прикасаясь к фронтальным зубам. Шину привязывают к зубам лигатурной проволокой, концы которой закручивают со стороны преддверия полости рта. Когда в зубном ряду отсутствуют несколько зубов, шину выгибают по наружной поверхности зубной дуги, а опорную плоскость выводят на небную сторону через промежуток в области отсутствующих зубов.

При переломах альвеолярного отростка в области коренных зубов со смещением, а также при односторонних переломах тела верхней челюсти при наличии всех или большинства зубов следует применять межчелюстное эластичное вытяжение и закрепление с помощью назубных шин с зацепными петлями (крючками). В некоторых случаях для усиления межчелюстного вытяжения на стороне повреждения между зубами верхней и нижней челюстей следует помещать прокладки из резины толщиной 3-5 мм.

При переломе альвеолярного отростка верхней челюсти на протяжении всего зубного ряда одной только внутриротовой фиксации недостаточно. Ее следует сочетать с наружной эластической тягой при помощи жесткой подбородочной пращи или повязки З.Н. Померанцевой-Урбанской.

В большинстве случаев двусторонних неогнестрельных и огнестрельных переломов верхней челюсти следует применять двучелюстное шинирование с межчелюстным эластичным вытяжением. Нижняя челюсть при этом должна быть подтянута и неподвижно закреплена подбородочной пращей к головной опорной шапочке.

При переломах верхней челюсти со смещением кзади может быть применена следующая методика лечения. На обе челюсти накладывают назубные шины с зацепными крючками, прикус разъединяют резиновыми прокладками и устанавливают межчелюстную эластичную тягу. Дополнительно проводят внеротовое вытяжение челюсти вперед стальной спицей, фиксированной к головной гипсовой шапочке. Внеротовое скелетное вытяжение челюсти вперед можно также проводить и через прикроватный блок с дозированной нагрузкой, но больной при этом должен лежать в постели.

При тяжелых переломах верхней челюсти широкое приложение получили назубные шины и аппараты с внеротовыми стержнями, которые выводят из полости рта и фиксируют к головной шапочке.

В годы Великой Отечественной войны применяли витую цельногнутую проволочную шину, с внеротовыми стержнями, которую подробно описал Я.З.Збарж. Автор рекомендует два варианта выгибания таких шин. При первом варианте берут отрезок алюминиевой проволоки толщиной 1,5-1,8 мм длиной 75-80 см, концы проволоки длиной 15 см каждый загибают навстречу друг другу. Потом сдвоенные концы проволоки закручивают в виде спирали. Для того, чтобы спирали были равномерными, следует придерживаться следующих условий: 1) при закручивании концы проволоки должны быть под углом не больше 45°; 2) один отросток должен иметь направление витков по часовой стрелке, второй - против часовой стрелки. Средняя часть проволоки между последними витками спиралей должна быть равная расстоянию между премолярами.

При втором варианте берут отрезок алюминиевой проволоки такой же длины, как и в предыдущем случае и выгибают его так, чтобы внутриротовая часть шины и отростки внеротовой части определялись сразу, при этом основания отростков должны приходиться на область первого премоляра, а средняя часть шины - на область фронтальных зубов. После закручивания внеротовых стержней их, как и в первом варианте, выгибают поверх щеки в направлении к мочкам ушных раковин и с помощью соединяющих стержней, которые идут вертикально, прикрепляют к головной гипсовой повязке. Нижние концы соединяющих стержней загибают кверху в виде крючка и соединяют с отростком шины с помощью лигатурной проволоки, а верхние концы соединяющих стержней загипсовывают в опорную головную повязку. Для более равномерного положения целесообразно на каждой стороне делать по два соединяющих стержня.

В послевоенный период Я.М.Збаржем, А.И. Орловым, К.А. Петровым и др. были предложены стандартные аппараты для закрепления отломков верхней челюсти. Наиболее удачным из них является аппарат, предложенный Я.М.Збаржем. Он состоит из шины с внеротовыми стержнями, опорной головной повязки (шапочки), соединяющих стержней и муфт. Внутриротовая часть шины представляет собой двойную дугу, которая после индивидуальной

подгонки должна плотно охватывать коронки зубов из щечной и небной сторон. К зубам дугу привязывают лигатурной проволокой. Для фиксации тампона на небе на шине может быть создана опорная плоскость. Внеротовая часть шины образована двумя проволочными стержнями, которые будут отходить от наружной дуги шины на уровне премоляров. Стержни имеют специальный изгиб, который обеспечивает свободный выход из полости рта.

Опорная головная повязка образована двойной тесьмой с пришитыми к ее верхней поверхности восемью двойными шнурочками, которые заканчиваются на концах петлями. С помощью шнура, проведенного через петли всех шнуров, образуется круг, величину которого в зависимости от размеров головы можно менять. На боковых поверхностях головной повязки есть опорные металлические планки с осями, на которые насажены соединительные хомуты с затяжными винтами. Закрепление основной части повязки (широкой тесьмы) проводят пряжкой специальной конструкции, которая позволяет шнуру продвигаться только в одном направлении.

Соединяющее устройство состоит из четырех стержней и восьми пар хомутов, которые попарно насаждают на специальные втулки и зажимают затяжными винтами.

Закрепление отломков верхней челюсти при помощи аппарата, который описывается, осуществляют в определенной последовательности: сначала осуществляют подгонку шины к зубам и привязку ее лигатурной проволокой, потом накладывают опорную головную повязку, после чего отломки сопоставляют и все детали закрепляют винтами.

Применение этого аппарата позволяет в случае необходимости повторять коррекцию положения отломков. Для этого нужно расслабить крепление в соединительных хомутах, а потом опять закрутить винты.

Аппарат Я.М.Збаржа может быть применен для фиксации отломков беззубой верхней челюсти. В этих случаях внутриворотная часть аппарата служит каркасом, на котором из быстротвердеющей пластмассы моделируют небную пластинку, которая отвечает форме и размерам челюсти.

Лечебное закрепление отломков челюстей хирургическими методами

В основе современного лечения переломов костей лежит необходимость создания оптимальных условий для ускорения процессов репаративной регенерации, обеспечивая первичное заживление костной раны. Принципы, которыми следует руководствоваться при этом, сформулированы Л. И. Крупко в 1967 году:

- точное сопоставление отломков;
- приведение отломков по всей поверхности перелома в положение плотного прилегания;
- прочная фиксация репонированных и прилегающих поверхностей перелома отломков, который исключает всякую подвижность между ними на весь период, необходимый для полного сращения перелома.

В современных условиях лечение переломов костей осуществляется по таким принципам:

- лечение должно быть начато как можно раньше и направлено на борьбу с шоком, кровопотерей, предупреждение развития инфекции;
- все этапы лечения должны проводиться без боли;
- возобновление анатомической целостности (репозиция);
- прочное закрепление сопоставленных отломков (фиксация) к их костному сращению;
- исключение из функции травмированного органа (иммобилизация);
- применение функционального лечения;
- применение методов, которые убыстряют образование костной мозоли

Соблюдение указанных положений обеспечивает первичное костное сращение в кратчайшие сроки.

Наиболее полно отвечает современным требованиям, которые предъявляются к лечению переломов костей вообще и челюстей в частности, оперативный метод закрепления отломков - остеосинтез, лишенный ряда недостатков, свойственных ортопедическим методам.

Под остеосинтезом понимают хирургический оперативный метод лечения переломов, направленный на прочное соединение отломков кости с помощью разных материалов. В настоящее время остеосинтез нашел значительное распространение в челюстно-лицевой травматологии, особенно при лечении переломов нижней челюсти.

Метод оперативного закрепления обломков, то есть остеосинтез, не должен противопоставляться ортопедическим методам. Если же в момент проведения оперативного вмешательства в силу тех, или других причин не удастся добиться крепкого закрепления

отломков, то хирург должен дополнить иммобилизацию ортопедическими методами. В ряде случаев ортопедическое лечение может быть дополнено остеосинтезом.

Методы оперативных вмешательств могут быть внутриротовые и внеротовые (через рану мягких тканей лица). Оперативное закрепление отломков верхней челюсти при огнестрельных повреждениях сочетают с операцией - гайморотомия и ревизия верхнечелюстных пазух, которые являются необходимым компонентом профилактики травматического гайморита. Оперативное закрепление отломков верхней челюсти может быть выполнено с помощью наkostных металлических минипластинок и винтов, спиц (по Макиенко), костного шва. Наиболее широко в качестве шовного материала используют проволоку из специальных амагнитных нержавеющей сортов стали, нихрома, тантала, титана диаметром 0,6-1,8 мм, а также полиамидную нить и плетеный лавсан диаметром 0,7-1,0 мм. При внутриротовом доступе шов чаще всего накладывают в области альвеолярного отростка, для чего используют шовный материал малого диаметра (0,1-0,3 мм). Такой шов, однако, не может самостоятельно обеспечить надежное закрепление отломков и играет вспомогательную роль при назубной фиксации.

В практике применяют внеротовой доступ, который дает возможность провести ревизию области повреждения на всем протяжении, облегчает репозицию и удерживание отломков в заданном положении на время нанесения отверстий и скрепления отломков. Использование шовного материала большого диаметра (0,6-1,0 мм) позволяет обеспечить крепкую и надежную фиксацию отломков без дополнительной иммобилизации.

Хирургически-ортопедические методы лечения переломов верхней челюсти. **При закреплении отломков верхней челюсти все чаще применяют методы оперативного лечения, сочетая их с ортопедическими приемами, которые основываются на способе фиксации назубной шины верхней челюсти к головной опорной повязке или к неповрежденным костям лицевого скелета и лобной кости.**

Одним из таких методов является хирургически-ортопедический способ Фидершпиля (1934) суть которого заключается в том, что отломки верхней челюсти фиксируют назубными шинами к гипсовой шапочке с помощью отрезков тонкой стальной проволоки (нитей полиамидов), проведенных через толщу мягких тканей щек. В тех случаях, когда перед закреплением отломков не удастся достичь правильной репозиции, надо осуществить эластичное вытяжение путем использования резиновых колец. Для того, чтобы обеспечить нужное направление вытяжения, в гипсовую шапочку монтируют металлический каркас в виде козырька, на разных участках проволочной дуги которой фиксируют верхний конец нити. Подвешивание верхней челюсти к головной опорной повязке может быть также осуществлено путем проведения штифта через толщу верхней челюсти (Тома, 1944).

В основу второй группы методов лечения переломов лежит идея подвешивания верхней челюсти к костям неподвижной части черепа - скуловым и лобным, соединяя их с назубной шиной проволокой (Фальтин, 1916; Адамс, 1942). Суть закрепления отломков по методу Фальтина-Адамса заключается в следующем: в зависимости от того, на каком уровне произошел перелом, фиксацию осуществляют за нижнеорбитальный край, скуловую кость (дугу), скуловой отросток лобной кости при помощи лигатуры, закрепленной на назубной шине верхней челюсти. С каждой стороны "опорный участок" кости обнажают чаще всего наружным доступом и после просверливания отверстий через них проводят проволочную петлю или полиамидную нить, концы которой с помощью толстой инъекционной иглы выводят в преддверие рта и крепят к назубной шине. При проведении лигатуры вокруг скуловой кости или дуги нет потребности в просверливании отверстий.

Следует подчеркнуть, что в подавляющем большинстве случаев при применении этих методик для регуляции прикуса необходимо прибегать к межчелюстной фиксации лигатурными повязками, к двучелюстному назубному шинированию.

Шины и аппараты лабораторного типа. Шины и аппараты, которые изготовлены в зуботехнических лабораториях, называют лабораторными. По своему назначению они могут быть фиксирующими, репонирующими и замещающими. Однако это не значит, что каждый из этих аппаратов или шина выполняют только определенную функцию. Как правило, тот или другой вид шины или ортопедического аппарата может сочетать в себе функции репонирующего, фиксирующего и замещающего.

З.Я. Шура делит все аппараты, которые применяют при лечении переломов челюстей, на четыре основных группы: фиксирующие, репонирующие, комбинированные.

Во время Великой Отечественной войны применяли самые разные конструкции шин и аппаратов лабораторного типа. Многие из них применяют и до настоящего времени, а часть из них утратила свое назначение в связи с развитием методов оперативного лечения переломов челюстей.

В настоящее время наиболее распространенными и эффективными при лечении переломов челюстей являются паяные шины разных конструкций, зубонадесневая шина Вебера, шина Ванкевич в модификации Степанова, шина Гунинга-Порта и некоторые другие.

Паяные шины. Эти шины применяют, как правило, для фиксации обломков нижней и верхней челюстей после репозиции, их закрепляют на зубах с помощью цемента. Паяная шина состоит из коронок, которыми покрывают несколько опорных зубов, которые размещаются по обе стороны от линии перелома. При возможности под опорные зубы следует использовать второй моляр и один из премоляров каждой стороны. Коронки опорных зубов не препарируют, так как изготовленные коронки, как правило, повышают прикус. Необходимо коронки в местах контактных точек сточить. Отпечаток снимают оттисковой массой или гипсом с зубов альвеолярного отростка нижней челюсти после предварительного вправления отломков. Если отломки тяжело удержать в правильном положении, прибегают к пробному получению оттисков с нижней челюсти. На полученной модели изготавливают жесткую металлическую дугу из проволоки диаметром 1,5 мм, которую припаивают по экватору коронок с вестибулярной стороны. При необходимости придать шине большую жесткость целесообразно припаять такую же дугу с язычной (небной) стороны. Паяные шины применяют двух видов: гладкую и с распоркой. Шину с распоркой применяют при наличии дефекта зубного ряда. При необходимости межчелюстного вытяжения или фиксации, к дуге паяной шины припаивают крючки.

Съемные шины и аппараты. Шину Гунинга-Порта относят к съемным ортопедическим аппаратам и применяют при лечении переломов беззубых челюстей. Шина Гунинга состоит из двух базисов, соединенных между собой колонками в боковых отделах. В участке передних зубов имелось в наличии отверстие, через которое осуществлялось питания больного. Изготавливалась она из каучука. Порт предложил изготавливать такую шину из чистого олова для того, чтобы ее можно было стерилизовать. В настоящее время шину изготавливают из акриловых масс. Для этого снимают отпечатки с обеих челюстей, по которым отливают модели. Модели закрепляют в артикуляторе в правильном соотношении, после чего из воска моделируют базисы на верхней и нижней челюсти, которые соединяют в области коренных зубов восковыми колонками длиной, которая не превышает высоту прикуса. Потом колонки разрезают посередине и воск по обычной методике заменяют на пластмассу. Готовые пластмассовые базисы вводят в полость рта и после вправления отломков соединяют в участке колонок быстротвердеющей пластмассой. Применяют такую шину вместе с подподбородочной пращей.

Аппарат для вправления и фиксации отломков верхних челюстей. При переломах верхней челюсти можно применять предложенный З.Я. Шуром комбинированный аппарат с жесткими встречными стержнями. Он состоит из паяной шины с вне ротовыми стержнями и гипсовой опорной повязки с жесткими стержнями, направленными вниз. На верхние челюсти изготавливают паяную шину с опорой на 6543(3456) зубах. На щечные поверхности коронок 65\56 припаивают трубки прямоугольного сечения с размером сторон 4x2 мм и длиной до 1,5 см. В эти трубки вводят стальные стержни из проволоки сечением, которое соответствует сечению прямоугольных трубок, и длиной до 20 мм. Стержни выгибают таким образом, чтобы они выходили из полости рта в области его углов и направлялись кверху. Внутри ротовой конец каждого стержня должен быть сплюснутым и точно соответствовать просвету трубок, которые припаяны к шине. Головную повязку изготавливают из гипсовых бинтов. Около наружного края глазницы в головную повязку вгипсовывают металлические жесткие стержни с обеих сторон с таким расчетом, чтобы они достигали уровня крыльев носа. Изменяя направление внеротовых концов стержней, которые выходят из полости рта, и связывая их со стержнями, которые спускаются от гипсовой повязки, можно перемещать верхнюю челюсть в нужном направлении и фиксировать ее в необходимом положении.

6.МАТЕРИАЛЫ ДЛЯ САМОКОНТРОЛЯ: А. **Задания для самоконтроля:** 1. Современные принципы лечения переломов костей. 2. Методы иммобилизации отломков нижней челюсти. 3. Методы иммобилизации отломков верхней челюсти.

Б. Задачи для самоконтроля: 1. У больного 20 лет был установлен диагноз: травматический перелом нижней челюсти в области 46,47 зубов со смещением отломков. Объективно: зубы интактны, прикус ортогнатический. Какой вид постоянной иммобилизации целесообразно применить? (Ответ: назубная двучелюстная проволочная шина с зацепными крючками).

2. Больной 24 лет, поступил в клинику с диагнозом: перелом альвеолярного отростка левой верхней челюсти в области 25,26,27 зубов без смещения отломков. Какую шину следует применить для постоянной иммобилизации?(Ответ: гладкая шина-скоба Тигерштедта).

3. Больной 35 лет доставлен в челюстно-лицевое отделение после автомобильной катастрофы. Сознание не терял. Объективно: лицо асимметрично за счет отека тканей лица больше справа, рот полуоткрыт, верхняя челюсть подвижна и смещена книзу. Какой оптимальный вид постоянной иммобилизации отломков следует применить? (Ответ: аппарат Збаржа).

В. Материалы для тестового контроля. Тестовые задания с одним правильным ответом (а=П):

1. Что относят к временной иммобилизации отломков нижней челюсти? А. Гладкая шина-скоба.

В. Межчелюстное лигатурное связывание зубов. С. Шина Вебера. D. Стандартная ленточная шина Васильева. Е. Шина Гунига-Порта. (Ответ: В).

2. Какой вид постоянной иммобилизации применяют при консервативном методе лечения переломов нижней челюсти? А. Лигатурное связывание зубов по Айви. В. Прямой внеротовой остеосинтез.

С. Аппарат (комплекс) Збаржа. D. Двучелюстная шина Тигерштедта с зацепными крючками.

Е. Остеосинтез по Фидершпилю. (Ответ: D).

3. Что относят к лечебной иммобилизации отломков челюстей? А. Межчелюстное лигатурное связывание зубов. В. Прямой внеротовой остеосинтез. С. Индивидуальная гипсовая праща. D.Остеосинтез. Е. Остеосинтез по Фидершпилю. (Ответ: D).

Г. Учебные задачи 3-го уровня (нетипичные задачи): 1. У больного Р., 28 лет установлен диагноз: перелом нижней челюсти в области угла справа за пределами зубного ряда со смещением отломков. Составьте план лечения. (Ответ: 1) временная иммобилизация (по необходимости) – пращевидная повязка; 2) лечебная иммобилизация - остеосинтез нижней челюсти; 3) антимикробная терапия; 4) ФТЛ и ЛФК; 5) препараты, ускоряющие процессы репаративного остеогенеза).

2. У больного, доставленного в специализированный госпиталь, имеется огнестрельный перелом нижней челюсти на уровне правого угла. На малом фрагменте зубы отсутствуют, на большом - интактны, неподвижны. Какой метод лечения следует применить? (Ответ: остеосинтез нижней челюсти).

3. У больного М., 27 лет, установлен диагноз: двусторонний ментальный перелом нижней челюсти со смещением отломков. Какие методы лечения можно применить для данного больного? (Ответ: консервативный - двучелюстная шина Тигерштедта с зацепными петлями или двусторонний остеосинтез).

7. ЛИТЕРАТУРА:

1. Хірургічна стоматологія та щелепно-лицева хірургія: підручник; У 2т. – Т.2/В.О.Маланчук, І.П.Логвіненко, Т.О.Маланчук, О.Л.Ціленко – К.: ЛОГОС, 2011. – С. 42-44, 56.

2. Рузин Г.П. Краткий курс лекций по хирургической стоматологии и челюстно-лицевой хирургии / Геннадий Петрович Рузин – Киев: «Книга плюс», 2006 – С. 97-98.

3. Стоматологія надзвичайних ситуацій з курсом військової стоматології: [підруч. Для студентів ВМНЗ III-IV рівнів акредитації] / Г.П.Рузін, В.П.Голік, О.В.Рибалов, С.Г.Демяник. – Харків: Торнадо, 2006. – С. 99-105, 129-132.

Тема № 15. ПОСТОЯННАЯ (ЛЕЧЕБНАЯ) ИММОБИЛИЗАЦИЯ ЧЕЛЮСТЕЙ НАЗУБНЫМИ ШИНАМИ, КАПАМИ ПРИ ПОВРЕЖДЕНИЯХ КОСТЕЙ ЛИЦЕВОГО ЧЕРЕПА: ТРЕБОВАНИЯ, ВИДЫ, НЕДОСТАТКИ И ПРЕИМУЩЕСТВА.

ДОСТИЖЕНИЯ ОТЕЧЕСТВЕННЫХ УЧЕНЫХ, СОТРУДНИКОВ КАФЕДРЫ.

1.АКТУАЛЬНОСТЬ ТЕМЫ. Знание методов постоянной (лечебной) иммобилизации отломков при повреждениях челюстно-лицевой области позволит врачу-стоматологу рационально организовать и оказать квалифицированную и специализированную медицинскую помощь потерпевшим как в мирное время, так и в условиях военного времени и в экстремальных ситуациях.

2.КОНКРЕТНЫЕ ЦЕЛИ: 2.1. Анализировать показание и противопоказание к применению ортопедических методов лечения переломов костей лица. 2.2. Объяснять способы изготовления шин и кап для лечения переломов костей лица. 2.3. Предложить новый подход в выборе конструкций для ортопедического лечения переломов челюстей. 2.4. Классифицировать ортопедические конструкции для лечения переломов костей лица. 2.5. Трактовать данные рентгенограмм больных с переломами костей лица. 2.6. Рисовать схемы, графика применения шин и кап при лечении переломов нижней и верхней челюстей. 2.7. Проанализировать возможные осложнения при лечении переломов костей лица ортопедическими методами. 2.8. Составить план лечения разных типов переломов костей лица назубными шинами и капами.

3.БАЗОВЫЕ ЗНАНИЯ, УМЕНИЯ, НАВЫКИ, НЕОБХОДИМЫЕ ДЛЯ ИЗУЧЕНИЯ ТЕМЫ (междисциплинарная интеграция).

Названия предыдущих дисциплин	Приобретённые навыки
1. Нормальная анатомия.	Знать строение костей лица, анатомию жевательных мышц, мышц шеи, строение зубо-челюстной системы. Продемонстрировать места прикрепления мышц к нижней челюсти. Ориентироваться в основных вопросах строения костей лица.
2. Топографическая анатомия и оперативная хирургия.	Топографическую анатомию челюстно-лицевой области в целом и костей лица в частности. Принципы оперативных доступов к разным отделам челюстно-лицевой области. Поставить топический диагноз перелома костей лица.
3. Общая хирургия.	Составить план обследования больного с травматическим повреждением. Уметь правильно обследовать больного и заполнить медицинскую документацию.
4. Травматология.	Владеть основными принципами лечения переломов. Составить план консервативного лечения потерпевших с переломами костей лица.
5. Ортопедическая стоматология.	Знать виды назубных шин и кап, что применяются для консервативного лечения потерпевших с переломами челюстей. Изготовить на моделях челюстей шины С.С. Тигерштедта.

4.ЗАДАНИЯ ДЛЯ САМОСТОЯТЕЛЬНОЙ РАБОТЫ ВО ВРЕМЯ ПОДГОТОВКИ К ЗАНЯТИЮ.

4.1.Перечень основных терминов, параметров, характеристик, которые должен усвоить студент при подготовке к занятию:

Термин	Определение
1. Репозиция.	Это сопоставление отломков костей.
2. Фиксация.	Это закрепление отломков в правильном положении.
3. Иммобилизация.	Выведение органа из функции (обездвиживание).

4.2. Теоретические вопросы к занятию: 1. Способы лечения переломов челюстей. 2. Виды и методы иммобилизации при переломах нижней и верхней челюстей. 3. Виды консервативных методов лечения неогнестрельных переломов челюстей. 4. Виды назубных шин, показания и противопоказания к их приложению. 5. Виды зубодесневых шин, показания и противопоказания к их приложению. 6. Виды надесневых шин, показания и противопоказания к их приложению. 7. Другие методы консервативного лечения неогнестрельных переломов челюстей. 8. Ошибки и осложнения под время и после применения консервативных методов лечения переломов челюстей.

4.3.Практические работы (задания), которые выполняются на занятии: 1. Изготовление шин Тигерштедта на моделях челюстей. 2. Практический тренинг из применения зубодесневых и надесневых шин для постоянной иммобилизации отломков челюстей.

5.СОДЕРЖАНИЕ ТЕМЫ:

Лечебное закрепление отломков челюстей ортопедическими методами

Наиболее эффективным и доступным методом лечебного закрепления отломков нижней челюсти следует считать назубные шины, которые могут быть индивидуальными и

стандартными. Индивидуальные шины предложены впервые С.С. Тигерштедтом в 1916 году. Бывают гладкими (одночелюстные) и с зацепными петлями и резиновой тягой (двучелюстные). Чаще всего при переломах челюстей пользуются шинами из алюминиевого провода с зацепными петлями и межчелюстной тягой резиновыми кольцами. Такие шины оказывают содействие непосредственному обновлению зубной окклюзии и позволяют получить надежную фиксацию отломков до образования костной мозоли.

При изготовлении и наложении шин с зацепными петлями необходимые дополнительно следующие инструменты и материалы: 1) крампонные щипцы; 2) напильник по металлу полукруглый; 3) алюминиевый провод диаметром 1,5-1,8 мм, длиной 20 см; 4) резиновые кольца разного диаметра – 0,5-0,8 см.

Для изготовления шины берут отрезок предварительно прокаленного алюминиевого провода, один конец которого закругляют напильником и выгибают в виде полукольца вокруг шейки последнего дистально расположенного зуба или в виде шипа вклинивают в межзубной промежутке.

Затем, отступив 1 см, выгибают первую зацепную петлю (крючок). Выгинание последующих зацепных петель проводят под контролем примерки на зубной дуге с таким расчетом, чтобы они размещались соответственно щечной или губной поверхности зуба, причем общее число зацепных петель должно быть не меньше 6 (по 3 с каждой стороны). Необходимо избегать размещения крючков над уздечкой нижней губы и под уздечкой верхней губы, а также над десневыми сосочками. Крючки шины нижней челюсти должны противостоять крючкам шины на верхней челюсти, которая позволяет получить вертикальную тягу при помощи резиновых колец. Высота крючков не должна превышать 3-4 мм, так как они могут травмировать слизистую оболочку щек и губ. Во избежание давления на десна, крючки следует выгнуть под углом 45° к горизонтальной плоскости.

Шина должна иметь контакт с щечной или губной поверхностью каждого зуба. При отсутствии зубов в области щели перелома на шине изготавливают распорочный изгиб в виде буквы "П". Второй конец шины размещают также в виде полукольца или шипа. После изготовления шины не следует проводить на ней дополнительных изгибов, для избежания ее деформации.

Изготовленную шину фиксируют к зубам лигатурами с латунного, бронзово-алюминиевого провода или проводом из нержавеющей стали диаметром 0,3-0,4 мм. С помощью анатомического пинцета один из концов провода вводят под шиной в межзубной промежутке с стороны преддверья в ротовую полость. Потом снова захватывают его пинцетом и огибая шейку зуба, проводят в следующий межзубной промежутке так, чтобы он вышел в преддверье рта над шиной. После этого, прижимая шину пальцем к зубной дуге, крампонными щипцами или кровоостанавливающим зажимом Пеана с натяжением закручивают оба конца лигатуры вместе "по ходу часовой стрелки", добиваясь плотного прилегания шины к шейкам зубов, излишки лигатурного провода срезают коронковыми ножницами, а концы, которые остались, длиной 4-5 мм пригибают к шине так, чтобы они не травмировали слизистую оболочку десны, губы или щеки.

Для вытяжения отломков и закреплении их в правильном положении на зацепные петли верхнечелюстной и нижнечелюстной шин надевают кольца. При трудно вправимых тугоподвижных обломках нижней челюсти, для преодоления сопротивления мышц, резиновые кольца надевают в косом направлении. Далее следует наблюдать за отломками и при достижении правильного положения по прикусу зафиксировать их, изменив косое направление резиновых колец на вертикальное.

При переломах суставного отростка нижней челюсти с выраженным смещением отломков на стороне повреждения между верхними и нижними малярами помещают резиновую прокладку толщиной 3-5 мм, а потом надевают резиновые кольца для межчелюстного вытягивания.

Кроме двучелюстных изогнутых проволочных шин применяют также одночелюстные (гладкая шина-скоба) шины, которые могут быть гладкими или с распорочным изгибом. Применение таких шин ограничено вследствие невозможности восстановления окклюзии и получения абсолютной неподвижности отломков, в особенности при огнестрельных многооскольчатых переломах челюстей. Их изготавливают лишь в тех случаях, когда перелом нижней челюсти находится в границах зубной дуги и нет смещения отломков, и при наличии на каждом из отломков не менее 2-3 стойких зубов. Одночелюстные шины применяют также и при лечении переломов альвеолярного отростка и вывихов зубов, если по сторонам от места повреждения есть 2-3 опорных зубы.

Несмотря на широкое применение изогнутых проволочных шин, они имеют ряд недостатков: тяжесть и продолжительность изготовления; травмирование зацепными петлями слизистой оболочки губ и щек; сложность гигиеничного удержания полости рта вследствие окисления алюминиевого провода; препятствие правильному смыканию зубных рядов при наличии глубокого прикуса; невозможность заготовки шин про запас.

В.С. Васильевым в 1967 г. в клинике челюстно-лицевой хирургии ВМА им.С.М. Кирова были предложены и введены в лечебную практику стандартные назубные ленточные шины, которые изготавливаются методом штампования с листовой нержавеющей стали марки X18HVT или X18H10T толщиной 0,5 мм.

Шины представляют собой ленты длиной 134 мм и шириной 2-3 мм. Они имеют 14 готовых зацепных крючков, которые размещены в виде трех групп и согнуты в одну сторону. Две крайних группы по 5 крючков в каждой размещены по разные стороны ленты, а третья (4 крючка) – в средней части шины. Такое размещение зацепных крючков не препятствует правильному смыканию зубных рядов у потерпевших. Шины следует закреплять на внешней поверхности зубной дуги так, чтобы 4 зацепных крючка в средней части шины размещались в области передних зубов попарно и симметрично от средней линии. Необходимую длину шины предварительно определяют во рту больного на внешней поверхности зубного ряда при помощи лигатурного провода. Измерения проводят от средней межрезцевой линии в отдельности для каждой его стороны, излишки шины срезают. Концы шины оставляют свободными на внешней поверхности зубов или в виде узких шипов вводят в межзубные промежутки. Фиксацию шин осуществляют лигатурным проводом диаметром 0,3-0,4 мм последовательно от одного зуба ко другому, начиная от конца шины на большем отломке челюсти. В области боковых зубов лигатуры проводят обычным способом, в области же передних зубов их целесообразно проводить в виде восьмерки, которая позволяет получить наиболее надежную фиксацию во фронтальном отделе и предупреждает соскользание шины. При наличии в зубном ряде мостовидных протезов шину к ним прикрепляют также в виде восьмерки, но основная петля лигатурного провода должна размещаться не горизонтально, а вертикально, охватывая межзубную борозду тела мостовидного протеза.

После наложения шины на зацепные крючки надевают резиновые кольца. Размещают их равномерно от одного конца шины к другому. При небольшом расстоянии между крючками шин верхней и нижней челюсти для получения необходимого эластичного натяжения резиновые кольца следует надевать не на два, а на три-четыре и больше крючков.

Опыт применения стандартных назубных ленточных шин в клинике показал, что они упрощают и ускоряют шинирование больных и не мешают правильному сопоставлению зубных рядов при глубоком прикусе. После стерилизации их можно применять повторно.

Сравнительная простота наложения ленточных назубных шин позволяет осуществлять шинирование челюстей средним медперсоналом.

Закрепление отломков при переломах верхней челюсти является одной из тяжелейших проблем челюстно-лицевой травматологии. Очень важно при этом учитывать локализацию перелома. Закрепление отломков осуществляют как с помощью внутриротовых, так и внеротовых назубных шин и аппаратов. Что до последних, то от назубных шин отходят внеротовые стержни, которые соединяются с опорной головной повязкой.

При частичных переломах альвеолярного отростка верхней челюсти и вывихе зубов, когда с обеих сторон от места перелома есть 2-3 опорных зуба, следует использовать гладкую шинускобу из алюминиевого провода, которую привязывают к зубам лигатурным проводом. Если отломок альвеолярного отростка размещается в переднем отделе и смещен в небную сторону, то шину надо сгибать, отступив от смещенных зубов кпереди и даже по границы их нормального размещения на 1-2 мм. Только после того, как шина привязана к здоровым зубам, отломок постепенно подтягивают к дуге проволочными лигатурами или резиновыми кольцами. При опущении отростка может быть применена шина с выступающей петлей. Если же зубы, которые опустились книзу можно репонировать вручную, то их необходимо закрепить специальной лигатурной петлей, перекинутой через режущий край или жевательную поверхность.

Для удержания отломков небных и альвеолярных отростков, а также лоскутов мягких тканей и тампонов на верхней челюсти применяют шину с опорной плоскостью. При наличии всех зубов такие шины выгибают по внутренней поверхности премоляров и моляров, не касаясь к фронтальным зубам. Шину привязывают к зубам лигатурным проводом, концы которого

закручивают со стороны преддверья полости рта. Когда в зубном ряде отсутствуют несколько зубов, шину выгибают по внешней поверхности зубной дуги, а опорную плоскость выводят на небную сторону через промежутки в области отсутствующих зубов.

При переломах альвеолярного отростка в области коренных зубов со смещением, а также при односторонних переломах тела верхней челюсти при наличии всех или большинства зубов следует применять межчелюстное эластичное вытяжение и скрепление с помощью назубных шин с зацепными петлями (крючками). В некоторых случаях для усиления межчелюстного вытяжения на стороне повреждения между зубами верхней и нижней челюсти следует помещать прокладки из резины толщиной 3-5 мм.

При переломе альвеолярного отростка верхней челюсти на протяжении всего зубного ряда одной только внутриротовой фиксации недостаточно. Ее следует объединять с внешней эластичной тягой при помощи жесткой подбородочной пращи или повязки З.Н. Померанцевой-Урбанской.

В большинстве случаев двухсторонних неогнестрельных и огнестрельных переломов верхней челюсти следует применять двучелюстное шинирование с межчелюстным эластичным вытяжением. Нижняя челюсть при этом должна быть подтянута и незыблемо закреплена подбородочной пращой к головной опорной шапочке.

При переломах верхней челюсти со смещением кзади может быть применена следующая методика лечения. На обе челюсти накладывают назубные шины с зацепными крючками, прикус разъединяют резиновыми прокладками и устанавливают межчелюстную эластичную тягу. Дополнительно проводят внеротовое вытяжение челюсти вперед стальной спицей, фиксированной к головной гипсовой шапочке. Внеротовое скелетное вытяжение челюсти вперед можно также проводить и через прикроватный блок с дозированной нагрузкой, но больной при этом должен лежать в кровати.

При тяжелых переломах верхней челюсти широкое применение получили назубные шины и аппараты с внеротовыми стержнями, которые выводят из полости рта и фиксируют к головной шапочке.

Так, в годы Великой Отечественной войны применяли витую цинкоугнетую проволочную шину, с внеротовыми стержнями, которую подробно описал Я.З.Збарж. Автор рекомендует два варианта выгибания таких шин. **При первом варианте** берут отрезок алюминиевого провода толщиной 1,5-1,8 мм длиной 75-80 см, концы провода длиной 15 см каждый загибают навстречу друг другу. Потом сдвоенные концы провода закручивают в виде спирали. Для того, чтобы спирали были равномерными, следует придерживаться следующих условий: 1) при закручивании концы провода должны быть под углом не больше 45°; 2) один отросток должен иметь направление витков по часовой стрелке, второй – против часовой стрелки. Средняя часть провода между последними витками спиралей должна быть равна расстоянию между премолярами.

При втором варианте берут отрезок алюминиевого провода такой же длины, как и в предыдущем случае и выгибают его так, чтобы внутриротовая часть шины и отростки внеротовой части определялись сразу, при этом основы отростков должны приходиться на область первых премоляров, а средняя часть шины – на область фронтальных зубов. После закручивания внеротовых стержней их, как и в первом варианте, выгибают поверх щеки в направлении к мочкам ушных раковин и с помощью соединяющих стержней, которые идут вертикально, прикрепляют к головной гипсовой повязке. Нижние концы соединяющих стержней загибают кверху в виде крючка и соединяют с отростком шины с помощью лигатурного провода, а верхние концы соединяющих стержней загипсовывают в опорную головную повязку. Для более равномерного положения отломков целесообразно на каждой стороне делать по два соединяющих стержня.

В послевоенный период Я.М.Збаржем, А.И. Орловым, К.А. Петровым и др. были предложены стандартные аппараты для закрепления отломков верхней челюсти. Наиболее удачным из них является аппарат, предложенный Я.М.Збаржем. Он состоит из шины с внеротовыми стержнями, опорной головной повязки (шапочки), соединяющих стержней и муфт. Внутриротовая часть шины представляет собой двойную дугу, которая после индивидуальной подгонки должна плотно охватывать коронки зубов со щечной и небной сторон. К зубам дугу привязывают лигатурным проводом. Для фиксации тампона на небе на шине может быть создана опорная плоскость.

Внеротовая часть шины образована двумя проволочными стержнями, которые отходят от внешней дуги шины на уровне премоляров. Стержни имеют специальный сгиб, который обеспечивает свободный выход из полости рта.

Опорная головная повязка образована двойной завязкой с пришитыми к ее верхней поверхности восьмью двойными завязками, которые заканчиваются на концах петлями. С помощью шнура, проведенного через петли всех завязок, получается круг, величину которого в зависимости от размеров головы можно менять. На боковых поверхностях головной повязки находятся опорные металлические планки с осями, на которые насажены соединительные хомутики с затяжными винтами. Закрепление основной части повязки (широкой завязки) проводят пряжкой специальной конструкции, которая позволяет завязке продвигаться только в одном направлении.

Соединяющее устройство состоит из четырех стержней и восьми пар хомутиков, которые попарно насаживают на специальные втулки и затягивают затяжными винтами.

Закреплением отломков верхней челюсти при помощи аппарата, который описывается, осуществляют в определенной последовательности: сначала осуществляют подгонку шины к зубам и привязывают ее лигатурным проводом, потом накладывают опорную головную повязку, после чего отломки сопоставляют и все детали закрепляют винтами.

Применение этого аппарата позволяет в случае необходимости повторять коррекцию положения отломков. Для этого нужно расслабить закрепление в соединительных хомутиках, а потом снова закрутить винты.

Аппарат Я.М.Збаржа может быть применен для фиксации отломков беззубой верхней челюсти. В этих случаях внутриворотная часть аппарата служит каркасом, на котором из быстротвердеющей пластмассы моделируют небную пластинку, которая отвечает форме и размерам челюсти.

6. МАТЕРИАЛЫ ДЛЯ САМОКОНТРОЛЯ: А. Задания для самоконтроля: 1. Рентгенограммы, фото и выписки из историй болезней потерпевших с переломами костей лица. 2. Материалы и оборудование для изготовления шин Тигерштедта.

Б. Задачи для самоконтроля:

1. У раненого с переломом тела верхней челюсти слева оказалось отсутствие всех зубов на обеих челюстях (травматическая экстракция). Какую шину целесообразно использовать при лечении такого больного на этапе квалифицированной и специализированной помощи? (Ответ: Шина Порта).

2. Больной, 27 лет, госпитализированный в клинику челюстно-лицевой хирургии. После проведенного обследования был установлен диагноз: травматический ментальный перелом нижней челюсти слева без смещения на участке 33, 34. Прикус ортогнатический. Для постоянной иммобилизации какая шина Тигерштедта показана? (Ответ: Гладкая шина-скоба).

3. В клинику госпитализировано больную, 68 лет с травмой нижней челюсти в результате бытовой драки. После проведенного обследования установлен диагноз: травматический двусторонний перелом тела нижней челюсти слева на участке 36, 37 и ментальный справа на участке 44, 45 со смещением отломков. Для применения назубных шин недостаточно зубов на фрагментах. Какую методику постоянной иммобилизации целесообразно использовать в этом случае? (Ответ: Шина Вебера).

В. Материалы для тестового контроля. Тестовые задания с одним правильным ответом ($\alpha=II$):

1. Какая из названных шин относится к назубным? А. Шина Порта. В. Шина Ванкевича. С. Шина Вебера. Д. Шина Ванкевича-Степанова. Е. Шина Васильева. (Правильный ответ: Е.).

2. Постоянное закрепление обломков при переломах верхней челюсти осуществляется: А. Гладкой шиной-скобой Тигерштедта. В. Аппаратом Д'арсисака. С. Аппаратом Рудько. Д. Двучелюстной шиной с зацепными петлями, которая соединена из працевидной давящей повязкой, или комплексом Збаржа.

Е. Шиной-ложкой Лимберга. (Правильный ответ: Д.).

3. Пальпаторно при переломе верхней челюсти отмечается: А. Боль при пальпации точек выхода тройчатого нерва. В. Боль впереди козелка уха, основы сосковидного отростка, около мочки уха. С. Симптом "ступеньки" и болезненность при пальпации точек в области основы корня носа, по краям орбиты, скуловой дуги, симптом подвижности отломков и "плавающего неба". Д. Боль при нажиме на подбородок и углы нижней челюсти, симптом "ступеньки". Е. Боль при попытке сомкнуть зубы, подвижные зубов. (Правильный ответ: В.).

Г. Учебные задачи 3-го уровня (нетипичные задачи):

1. В клинику челюстно-лицевой хирургии госпитализирован больной, 37 лет, что получил производственную травму. Диагноз: травматический двусторонний ментальный перелом нижней челюсти со смещением, ангулярный перелом слева со смещением. Повреждение мягких тканей подбородка (рвано-ушибленная рана). Явления дыхательной недостаточности. Шоковое состояние (эректильная фаза). В чем заключается неотложная помощь? (Ответ: остановка кровотечения, борьба с асфиксией, противошоковые мероприятия.).

2. В челюстной-лицевой стационар доставлен потерпевший после автомобильной катастрофе водитель 35 лет. Сознание не терял. Объективно: лицо асимметрично за счет отека мягких тканей щечного участка справа, где есть рваная рана 2х3 см., рот полуоткрыт. Верхняя челюсть подвижная и смещенная вниз, влево и назад. Выберите наиболее оптимальную конструкцию иммобилизации. (Ответ: двучелюстная шина с зацепными петлями).

3. Пациент Ж., 29 лет, поступил в стационар с диагнозом: "открытый перелом нижней челюсти между 41, 31 зубом без смещения отломков". Объективно: рот открывает в полном объеме, зубные ряды интактные, прикус ортогнатический. Между 41, 31 зубом отмечается щель до 2 мм Симптом не прямой нагрузки болезнен. Какой метод иммобилизации показан для этого пациента? (Ответ: Назубная гладкая шина-скоба).

7. ЛИТЕРАТУРА:

1. Хірургічна стоматологія та щелепно-лицева хірургія: підручник; У 2т. – Т.2/В.О.Маланчук, І.П.Логвіненко, Т.О.Маланчук, О.Л.Ціленко – К.: ЛОГОС, 2011. – С. 44-48, 57-58.

2. Рузин Г.П. Краткий курс лекций по хирургической стоматологии и челюстно-лицевой хирургии / Геннадий Петрович Рузин – Киев: «Книга плюс», 2006 – С. 98-99.

3. Щелепно-лицева хірургія: підручник / О.О.Тимофєєв. – К.: ВСВ «Медицина», 2011. – С. 407-411, 429.

6. Хирургическая стоматология и челюстно-лицевая хирургия. Национальное руководство / под ред. А.А.Кулакова, Т.Г.Робустовой, А.И.Неробеева. – М.: ГЭОТАР-Медиа, 2010 – С. 712-713.

7. Стоматологія надзвичайних ситуацій з курсом військової стоматології: [підруч. Для студентів ВМНЗ III-IV рівнів акредитації] / Г.П.Рузін, В.П.Голік, О.В.Рибалов, С.Г.Демяник. – Харків: Торнадо, 2006. – С. 129-132, 137-138.

Тема № 16. ОСТЕОСИНТЕЗ, АППАРАТНЫЕ МЕТОДЫ ФИКСАЦИИ ФРАГМЕНТОВ КОСТЕЙ ЛИЦЕВОГО ЧЕРЕПА. ДОСТИЖЕНИЯ ОТЕЧЕСТВЕННЫХ УЧЕНЫХ, СОТРУДНИКОВ КАФЕДРЫ.

1.АКТУАЛЬНОСТЬ ТЕМЫ. Знание методов постоянной (лечебной) иммобилизации отломков при повреждениях челюстно-лицевой области позволит врачу-стоматологу рационально организовать и оказать квалифицированную и специализированную медицинскую помощь потерпевшим как в мирное время, так и в условиях военного времени и в экстремальных ситуациях.

2.КОНКРЕТНЫЕ ЦЕЛИ: 2.1. Анализировать показание и противопоказание к применению остеосинтеза и аппаратных методов лечения переломов челюстей. 2.2. Объяснять принципы остеосинтеза при переломах челюстей. 2.3. Предложить новый подход в выборе конструкций для хирургического лечения переломов челюстей. 2.4. Классифицировать хирургические методы лечения переломе костей лица. 2.5. Трактовать данные рентгенограмм больных с переломами костей лица.

2.6. Рисовать схемы, графика применения хирургических методов при лечении переломов нижней и верхней челюстей. 2.7. Проанализировать возможные осложнения при лечении переломов костей лица хирургическими методами. 2.8. Составить план лечения разных типов переломов костей лица хирургическими методами.

3.БАЗОВЫЕ ЗНАНИЯ, УМЕНИЯ, НАВЫКИ, НЕОБХОДИМЫЕ ДЛЯ ИЗУЧЕНИЯ ТЕМЫ (междисциплинарная интеграция).

Названия предыдущих дисциплин	Приобретённые навыки
1. Нормальная анатомия.	Знать строение костей лица, анатомию жевательных мышц, мышц шеи, строение зубо-челюстной системы. Продемонстрировать места прикрепления мышц к нижней челюсти. Ориентироваться в основных вопросах строения костей лица.

2. Топографическая анатомия и оперативная хирургия.	Топографическую анатомию челюстно-лицевой области в целом и костей лица в частности. Принципы оперативных доступов к разным отделам челюстно-лицевой области. Поставить топический диагноз перелома костей лица.
3. Общая хирургия.	Составить план обследования больного с травматическим повреждением. Уметь правильно обследовать больного и заполнить медицинскую документацию.
4. Травматология.	Владеть основными принципами лечения переломов. Составить план хирургического лечения потерпевших с переломами костей лица.
5. Ортопедическая стоматология.	Знать виды материалов и конструкций, которые применяются для хирургического лечения потерпевших с переломами челюстей.

4.3. ЗАДАНИЯ ДЛЯ САМОСТОЯТЕЛЬНОЙ РАБОТЫ ВО ВРЕМЯ ПОДГОТОВКИ К ЗАНЯТИЮ.

4.1. Перечень основных терминов, параметров, характеристик, которые должен усвоить студент при подготовке к занятию:

Термин	Определение
1. Репозиция.	Это сопоставление отломков костей.
2. Фиксация.	Это закрепление отломков в правильных условиях.
3. Иммобилизация.	Выведение органа из функции (обездвиживание).
4. Остеосинтез.	Хирургическая фиксация отломков костей.

4.2. Теоретические вопросы к занятию: 1. Принципы лечения переломов костей. 2. Понятие постоянной или лечебной иммобилизации костей. 3. Виды фиксирующих и давящих повязок, которые применяются при переломах челюстей. 4. Хирургические методы лечебной иммобилизации отломков челюстей. 5. Комбинированные методы лечебной иммобилизации отломков челюстей. 6. Медикаментозное лечение потерпевших с переломами челюстей.

4.3. Практические работы (задания), которые выполняются на занятии: 1. Отработка алгоритма работы с аппаратами Рудько и Збаржа. 2. Профессиональный тренинг по составлению плана хирургического лечения потерпевших с переломами челюстей.

6. СОДЕРЖАНИЕ ТЕМЫ:

Лечебное закрепление отломков челюстей хирургическими методами

В основе современного лечения переломов костей лежит необходимость создания оптимальных условий для ускорения процессов репаративной регенерации, обеспечивая первичное заживление костной раны. Принципы, которыми следует руководствоваться при этом, сформулированы Л.И. Крупко в 1967 году:

- точное сопоставление отломков;
- приведение отломков по всей поверхности перелома в положение плотного сжатия;
- крепкая фиксация репонированных и прилегающих поверхностями слома отломков, которая исключает всякую видимую глазом подвижность между ними на весь период, необходимый для полного сращения перелома.

Соблюдения указанных положений обеспечивает первичное костное сращение в кратчайшие сроки.

Наиболее полно отвечает современным требованиям, которые предъявляются к лечению переломов костей вообще и челюстей в частности, оперативный метод закрепления отломков – остеосинтез, лишенный ряда недостатков, присущий ортопедическим методам.

Под остеосинтезом понимают хирургический оперативный метод лечения переломов, направленный на крепкое соединение отломков кости с помощью разных материалов. В настоящее время остеосинтез нашел значительное распространение в челюстно-лицевой травматологии, в особенности при лечении переломов нижней челюсти.

Метод оперативного закрепления отломков, то есть остеосинтез, не должен противопоставляться ортопедическим методам. Если в момент проведения оперативного вмешательства в силу тех или других причин не удастся добиться крепкого закрепления отломков, то хирург должен дополнить иммобилизацию ортопедическими методами. В ряде случаев ортопедическое лечение может быть дополнено остеосинтезом.

Методы прямого остеосинтеза (фиксирующие средства непосредственно соединяют концы отломков: проходят через поверхность перелома внутри кости, накладываются на поверхность кости или частично внедряются в кость):

4. Внутрикостные:

- а) штифты и стержни;
- б) Внутрикостные спицы;
- в) Внутрикостные винты;

5. Накостные:

- а) костный клей;
- б) круговые лигатуры без надесневых шин (непосредственно вокруг кости);
- в) полумуфты и желобки, которые охватывают край челюсти.

6. Внутрикостно-Накостные:

- а) костный шов;
- б) Накостные минипластинок;
- в) костный шов в соединении с накостными спицами или пластинками;
- г) Внутрикостно-Накостные спицы типа тавровой балки;
- д) «механический остеосинтез» П-образными скобами с помощью аппаратов, которые сшивают кость
- е) химический остеосинтез с помощью самотвердеющих пластмасс.

Методы косвенного остеосинтеза (фиксирующие конструкции накладываются на кость или внедряются в нее на некотором расстоянии от места перелома, а закрепление ведется вне костной раны):

Внутрикостные:

- а) спицы Киршнера (по Delay);
- б) штифтовые внеротовые аппараты;
- в) штифтовые внеротовые аппараты с компрессионным устройством.

3. Накостные:

- а) подвешивание нижней челюсти к верхней (назо-мандибулярная, скуло-, фронтально-мандибулярная фиксация);
- б) круговые лигатуры с надесневыми шинами и протезами (по Bleck);
- в) клеммовые внеротовые аппараты (зажимы);
- г) клеммовые внеротовые аппараты с компрессионным устройством.

Закрепление отломков нижней челюсти с помощью костного шва

При оперативном лечении неогнестрельных переломов нижней челюсти чаще всего сшивают отломки так называемым костным швом. Его применяют при линейных и крупнооскольчатых переломах тела, угла, ветви и основы суставного отростка. Наиболее широко как шовный материал используют провод из специальных амагнитных нержавеющей сортов стали, нихрома, виталиума, тантала, титана диаметром 0,6-1,8 мм, а также полиамидную нить и плетеный летилавлансан диаметром 0,7-1,0 мм. Все методы наложения костного шва можно распределить по подходу к зоне перелома нижней челюсти на **внутриротовые и внеротовые**.

При внутриротовом доступе шов чаще всего накладывают в области альвеолярного отростка, для чего используют шовный материал небольшого диаметра (0,1-0,3 мм). Такой шов однако не может самостоятельно обеспечить надежное удержание отломков и играет вспомогательную роль при назубной фиксации.

Намного чаще в практике применяют внеротовой доступ, который дает возможность провести ревизию зоны повреждения на всем протяжении, облегчает репозицию и удержание отломков в заданном положении на время нанесения отверстий и скрепления отломков. Использование шовного материала большего диаметра (0,6-1,0 мм) позволяет обеспечить крепкую и надежную фиксацию отломков без дополнительной иммобилизации.

Независимо от локализации перелома при наложении костного шва нужно стремиться к соблюдению следующих условий:

- 1) отверстия для проведения шовного материала должны наноситься не ближе 1 см от линии перелома на внешней компактной пластинке с таким расчетом, чтобы шов, проведенный через них, ложился перпендикулярно к плоскости слома;
- 2) желательно, чтобы шов пересекал по возможности щель перелома посреди расстояния между краем нижней челюсти и основой альвеолярного отростка;

3) отверстия для проведения костного шва должны наноситься в зонах, исключаящих повреждения нижнечелюстного канала и корней зубов.

Существуют различные рациональные методики наложения костного шва. Шов в виде обычной петли чаще всего применяют при поперечных переломах тела, ветви и суставного отростка, а также при переломах в области угла нижней челюсти.

Восьмеркообразный костный шов рекомендуется накладывать при переломах в области угла и основы суставного отростка, когда щель перелома имеет выраженное косое направление. При переломах в области угла этот вид шва крепко удерживает латеральный отломок от смещения вверх и вглубь под действием жевательных мышц, но не всегда сохраняет медиальный отломок от тяги мышц, которые опускают нижнюю челюсть, что может привести к образованию угла между отломками. Это наблюдается в особенности тогда, когда отверстия сделаны близко от нижнего края нижней челюсти.

Крестообразный и двойной костные швы проводят через два парных отверстия на каждом отломке и создают наиболее крепкое закрепление. Но при применении этих швов возникает большая опасность повреждения нижнечелюстного нерва.

Сочетание петлеобразного и восьмеркообразного швов применяют при переломах в области угла нижней челюсти, когда плоскость перелома проходит под углом к горизонтальной поверхности, опускаясь от альвеолярного края книзу и кзади. При этом рекомендуется применять следующую методику наложения костного шва, которая по сути дела, объединяет два первых метода: первое отверстие наносят на большом отломке, отступив от нижнего края челюсти на 0,5 см и от линии перелома на 1 см; на таком отломке отверстие должно быть размещено на перпендикуляре, который проведен от первого отверстия к линии перелома, и отстоять от края костной раны также на 1 см.

Через проделанные отверстия проводят петлеобразный и восьмеркообразный швы. С помощью такого двойного шва создается прочность закрепления отломков, которые обусловлены принципом несмещения треугольника.

Преимущество приведенной методики состоит также и в том, что на каждом отломке наносят лишь по одному отверстию и потому опасность повреждения нижнечелюстного канала и сосудисто-нервного пучка значительно снижается.

При переломах нижней челюсти в области тела возможно довольно крепкое удержание отломков с помощью трапецевидного костного шва, наложенного по следующей методике: после обнажения и сопоставления отломков, отступив от их концов на 1,0-1,5 см, не отслаивая мягких тканей с внутренней поверхности кости, на нижнем крае челюсти наносят по одной отметке на каждом отломке; затем по направлению к наружной компактной пластинке бором проделывают туннели с таким расчетом, чтобы места выхода головки бора располагались ближе к перелому, чем точки входа. Концы провода вводят в туннели через отверстия, проделанные на нижнем крае челюсти, и выводят на наружной поверхности, где и скрепляют между собой. Этот шов возможно наложить лишь на тех участках тела, где есть достаточно широкий нижний край. Он может быть с успехом применен также и в переднем отделе нижней челюсти, где другие методы наложения костного шва иногда малоэффективны.

Закрепление отломков нижней челюсти с помощью внутрикостного стержня, спицы, винта

Разработанный В.И. Лукьяненко (1956) метод закрепления отломков внутрикостным введением металлического стержня нашел широкое применение в практике хирургов при линейных и крупнооскольчатых переломах в участках угла и тела нижней челюсти. При остеосинтезе металлическим стержнем обязательно обнажают зону перелома, отломки сопоставляют и закрепляют под контролем глаза.

Метод фиксации отломков нижней челюсти внутрикостной металлической спицей (Г.И.Калиничев) позволяет в ряде случаев обойтись без разреза мягких тканей и обнажения кости в области перелома. Кроме того, проведение иммобилизации без разреза очага повреждения увеличивает возможность консолидации за счет костной муки и многочисленных мелких осколков, которые являются материалом костной мозоли. И, в конце концов, значительно уменьшается возможность вторичного инфицирования костной раны в момент оперативного вмешательства. Спицу вводят через прокол кожи аппаратом АОЧ-3 с помощью электродрели или бормашины со специальной насадкой.

Следует отметить, что этот метод имеет определенные недостатки: репозиция отломков "вслепую" усложняет их правильное сопоставление; при наличии между отломками

интерпозиции мягких тканей ее невозможно устранить без обнажения области перелома; закрепление отломков одной спицей не предупреждает смещения отломков за счет ротации вокруг оси спицы; существует опасность повреждения сосудисто-нервного пучка, который проходит в нижнечелюстном канале, а также корней зубов.

Отличительной особенностью закрепления отломков с помощью винта (И.Н.Муковозов) в сравнении с гладким металлическим стержнем является то, что при его вкручивании до столкновения головки с внешней компактной пластинкой происходит сближение отломков и интимное прилегание поверхностей перелома одна к одной. Показания к применению этого метода – переломы без дефекта кости в границах тела нижней челюсти.

Сочетанные методы остеосинтеза

При линейных и крупнооскольчатых переломах в участках тела, угла и суставного отростка применяют сочетанные методы остеосинтеза. К ним относятся следующие:

1. Сочетание тонкой металлической спицы и костного проволочного шва с размещением спицы по нижнему краю нижней челюсти, когда возможно смещение отломков преимущественно по вертикали. Применяется главным образом при переломах тела нижней челюсти;
2. Сочетание двух тонких металлических спиц и костного шва с размещением спиц на внешней и внутренней компактных пластинках нижней челюсти. Эту комбинацию следует применять, когда возможно смещение отломков преимущественно по горизонтали. Рекомендуются к применению в основном при переломах в области угла, ветви и основы суставного отростка нижней челюсти;
3. Комбинация из трех на костных спиц и проволочных швов создает крепкий каркас с довольно жестким креплением. Предлагаемая конструкция обеспечивает возможность проведения лечения переломов нижней челюсти даже при небольших дефектах кости.
4. Сочетание костного шва и тонкой металлической спицы, которая размещается на внутренней поверхности суставного отростка и ветви. В этом варианте достигается довольно крепкое закрепление отломков, которое предупреждает смещение меньшего отломка вглубь.

Одним из надежных методов плотного остеосинтеза при переломах в подбородочном отделе является способ, описанный М.С. Назаровым (1966). Автор для закрепления отломков вводит спицу внутрикостно, а проволочную петлю размещает на внешней поверхности кости, то есть экстраоссально, чем обеспечивается не только жесткость закрепления, но и некоторая компрессия отломков.

5. Сочетание тонкой металлической спицы, которая размещается на внешней поверхности суставного отростка и ветви, и костного шва в случаях смещения периферийного конца меньшего отломка каружи. Предложенная комбинация жесткого крепления предупреждает смещение отломков в вертикальном и горизонтальном направлениях.

Внутрикостно–накостный способ

Закрепление отломков с помощью спицы и костного шва показан при переломах в участке шейки суставного отростка, которые сопровождаются вывихом суставной головки, когда на маленьком отломке недостаточно места для размещения накостной спицы. При высоких переломах шейки суставного отростка с вывихом суставной головки в неблагоприятных условиях (невозможность вправления и удержания суставной головки в момент остеосинтеза, в особенности при устаревших переломах, отрыв головки от латеральной крыловидной мышцы в момент вправления и т.п.) разработанный принципиально новый метод оперативного лечения – реплантация суставного отростка с последующим остеосинтезом (В.А. Малышев, 1965). При этой операции суставную головку вытягивают каружи, после чего подготавливают условия для ее реплантации и остеосинтеза.

Накостные методы закрепления отломков нижней челюсти

К ним относят: закрепление отломков с помощью накостных рамок по Б.Л. Павлову, склеивание остеопластом по М.А. Цициновецкому и Л.П. Мальчиковой, остеосинтез самотвердеющими пластмассами по Э.Ш. Магариллу, металло-полимерный остеосинтез по В.И. Лукьяненко.

Показания к применению накостных рамок – линейные и мелкооскольчатые переломы в границах тела, угла и нижней трети ветви, в том числе и при переломах с дефектом кости; к применению остеопласта – линейные переломы разной локализации за исключением переломов выше основы суставного отростка; к применению самотвердеющих пластмасс – переломы на всем протяжении тела, ветви и отростков.

При применении остеопласта и самотвердеющих пластмасс настораживает одно общее обстоятельство – кости нижней челюсти, которая повреждена, наносят дополнительную травму при выпиливании значительного участка компактной пластинки непосредственно возле зоны перелома. Кроме этого, применяя остеопласт, кости наносят дополнительную травму эфиром и горячим воздухом.

При металло-полимерном остеосинтезе отломки челюсти закрепляют металлической конструкцией с компрессионной петлей, которую размещают вне зоны непосредственного повреждения кости.

Показания к металло-полимерному остеосинтезу – крупноскольчатые переломы тела и угла нижней челюсти и переломы с небольшими дефектами кости.

Для закрепления отломков нижней челюсти при переломах в области угла и тела нередко пользуются разными скобами, которые накладывают после предыдущего просверливания отверстий, или с помощью разных сшивающих аппаратов.

Закрепление отломков нижней челюсти с помощью внеротовых аппаратов

Особое место в арсенале средств оперативного лечения переломов нижней челюсти занимают внеротовые аппараты (В.Ф. Рудько, 1948; Я.М. Збарж, 1957; В.М. Уваров, 1958 и др.). Они в настоящее время хорошо известны специалистам. Наложение их не требует обязательного предыдущего сопоставления отломков, которое в случае необходимости может быть достигнуто с помощью самого аппарата, его шарнирного устройства. Внешние фиксаторы, в отличие от на костных и внутрикостных, осуществляют иммобилизацию на расстоянии и применяются при переломах челюстей с дефектом кости.

Компрессионный остеосинтез. Следует различать одномоментную и постоянную компрессию. Первая может быть осуществлена при использовании компрессионных устройств, которые углубляются (винты, компрессионные пластинки, костный шов и др.), а вторая обеспечивается наложением внеочаговых внешних компрессионных аппаратов.

Показаниями к компрессионному остеосинтезу с наложением экстраоральных аппаратов являются переломы тела нижней челюсти без дефекта кости, осложненные в ряде случаев остеомиелитическим процессом.

Выбор того или другого метода остеосинтеза и вида обезболивания должен базироваться на определении общего состояния потерпевшего, области перелома, характера и степени смещения отломков, соотношения щели перелома и корней зубов, а также индивидуальных анатомических особенностей нижнечелюстной кости (размещение нижнечелюстного канала, его взаимоотношение с верхушками корней зубов).

В предоперационном периоде при открытых переломах необходимо систематически проводить мероприятия, направленные на предупреждение воспалительных осложнений.

Оперативное закрепление отломков верхних челюстей

К оперативным методам лечения переломов верхних челюстей относят:

костный шов;
метод лобно-челюстного остеосинтеза по Т.В.Чернятиной и О.А. Свистуну;

osteosintez с помощью спиц Киршнера по М.О. Макиенко.

В тех случаях, когда есть открытый перелом верхней челюсти с повреждением внешних покровов, возможен непосредственный остеосинтез, который может быть с успехом осуществлен наложением шва кости через кожную рану.

При лечении переломов верхних челюстей Т.В.Чернятина и О.А. Свистунов (1965) применяют методику лобно-челюстного остеосинтеза, закрепляя отломки верхней челюсти проволочной лигатурой, которая проходит через отверстия, проделанные в скуло-альвеолярном гребне и супраорбитальном крае лобной кости. При этом методе после наложения провод не выступает в полость рта, а остается скрытым мягкими тканями, что в особенности ценно в военно-полевых условиях, когда может возникнуть угроза развития тяжелых форм лучевой болезни, при которой все назубные устройства будут неприемлемыми.

М.О.Макиенко (1968) для закрепления отломков верхней челюсти использует спицы Киршнера, которые вводит через прокол мягких тканей с помощью аппарата АОЧ-3 под разными углами, закрепляя между собой поврежденные и невредимые кости лицевого скелета. Автор при нижних переломах по Лефор вводит спицы по направлению к носовой ости с двух сторон. Спицы проходят через скуловую кость, скуло-челюстной шов, дно челюстной пазухи, пересекая линию перелома. При средних переломах по Лефор она вводит две спицы

трансмаскслярно от одной скуловой кости ко второй. Спица проходит через челюстные пазухи и полость носа. Опорными точками для скелета являются скуловые кости. При верхних переломах по Лефор остеосинтез спицами М.О. Макиенко проводит двумя способами: 1) закрепляет лицевой скелет на медиальных отломках скуловой дуги, проводя две спицы поперечно; 2) закрепляет лицевой скелет на медиальных отломках скуловых дуг, проводя по две спицы с каждой стороны косо кзади заведомо в направлении скуловой кости. При проведении спиц отломки верхней челюсти как бы нанизываются на спицу. При необходимости автор вводит дополнительные спицы от скуловой кости в направлении носового выступа альвеолярного отростка. По окончании остеосинтеза концы спиц отрезают и углубляют под кожу.

Хирургически-ортопедические методы лечения переломов челюстей

Сочетанные методы лечения переломов нижней челюсти. Одним из них является “внешняя лигатура” (по Блеку). Суть этого хирургически-ортопедического приема состоит в проведении вокруг тела нижней челюсти проволоочной петли, которая фиксирует отломки к надсневой шине или съемному протезу. Показания к применению – переломы беззубой челюсти в подбородочном отделе.

Если съемный протез больного используется как шина, то следует в месте наложения лигатур пропиливать бором паз между искусственными зубами, как можно ближе к базису протеза. Это обеспечивает более стойкое крепление протеза к челюсти. В ряде случаев, при других локализациях перелома, необходимо прибегать к двучелюстной фиксации отломков, используя метод динамического подвешивания нижней челюсти к назубной шине верхней челюсти или к костям лицевого скелета за внешний край грушевидного отверстия, за переднюю ось носа и прочие.

При подвешивании за переднюю ось и стенки грушевидного отверстия необходимо рекомендовать защиту альвеолярного отростка верхней челюсти надсневой шиной, которая не только предупреждает образование пролежней на слизистой оболочке от давления проволоочной петли, но и создает лучшие условия для вытяжения нижней челюсти кпереди.

Метод динамического подвешивания нижней челюсти к верхней целесообразно применять:

- при общем трудном состоянии больного и многочисленных переломах нижней челюсти, когда нельзя применять ортопедический метод назубного шинирования, а продолжительное оперативное вмешательство может ухудшить состояние больного;
- при переломах суставных отростков со смещением, даже при наличии зубов, когда надо развить значительную силу вытяжения.

Сочетанные методы лечения переломов верхней челюсти. При закреплении отломков верхней челюсти все чаще применяют методы оперативного лечения, сочетая их с ортопедическими приемами, которые базируются на способе фиксации назубной шины верхней челюсти к головной опорной повязке или к невредимым костям лицевого скелета и лобной кости.

Одним из таких методов является хирургически-ортопедический способ Фидершпиля (1934) суть которого состоит в том, что отломки верхней челюсти фиксируют назубными шинами к гипсовой шапочке с помощью отрезков тонкого стального провода (полиамидных нитей), проведенных через толщу мягких тканей щек.

В тех случаях, когда перед закреплением отломков не удастся достичь правильной репозиции, надо осуществить эластичное вытяжение путем использования резиновых колец. Для того, чтобы обеспечить нужное направление вытяжения, в гипсовую шапочку монтируют металлический каркас в виде козырька, на разных участках проволоочной дуги которого фиксируют верхний конец нити. Подвешивание верхней челюсти к головной опорной повязке может быть также осуществлен путем проведения штифта через толщу верхней челюсти (Тома, 1944).

В основе второй группы методов лечения переломов лежит идея подвешивания верхней челюсти к костям неподвижной части черепа – скуловым и лобным, соединяя их с назубной шиной проводом (Фальгин, 1916; Адамс, 1942).

Суть закрепления отломков по методу Фальгина-Адамса состоит в следующем: в зависимости от того, на каком уровне прошел перелом, фиксацию осуществляют за нижнеорбитальный край, скуловую кость (дугу), скуловой отросток лобной кости при помощи лигатуры, закрепленной на назубной шине верхней челюсти. С каждой стороны “опорный участок” кости

оголяют чаще всего внешним доступом и после просверливания отверстий через них проводят проволочную петлю (полиамидную нить), концы которой с помощью толстой инъекционной иглы выводят в преддверье рта и крепят к назубной шине. При проведении лигатуры вокруг скуловой кости или дуги нет потребности в просверливании отверстий.

Следует подчеркнуть, что в подавляющем большинстве случаев при применении этих методик для регуляции прикуса необходимо прибегать к межчелюстной фиксации лигатурными повязками к двучелюстному назубному шинированию.

6. МАТЕРИАЛЫ ДЛЯ САМОКОНТРОЛЯ: А. Задания для самоконтроля: 1. Рентгенограммы, фото и выписки из историй болезней потерпевших с переломами костей лица. 2. Материалы и оборудование для подготовки оперативного лечения переломов челюстей.

Б. Задачи для самоконтроля: 1. Потерпевшему с переломом верхней челюсти по типу Лэ Фор II проведено оперативное вмешательство с закреплением обломков спицами Киршнера, введенными через кожу в поперечном направлении на уровне скуловых костей. Назовите метод остеосинтеза за авторами. (Ответ: Макиенко).

2. У бойца, раненого осколком снаряда, диагностирован огнестрельный перелом нижней челюсти с дефектом кости в участке подбородка больше 3 см. Какой метод фиксации фрагментов нижней челюсти показан? (Ответ: Аппаратный остеосинтез (Рудько, Бернадский)).

3. Больной 42 годов госпитализировано с переломом верхней челюсти по типа Ле-Фор II. Выберите аппарат для лечения этого больного. (Ответ: Збаржа)

В. Материалы для тестового контроля. Тестовые задания с одним правильным ответом (α=II):

1. Назовите показание для применения аппарата Збаржа. А. Перелом верхней челюсти по Лэ Фор I, II, III, по Герену, по Васмунду. В. Перелом нижней челюсти при отсутствии зубов на челюстях или при дефекте тела челюсти. С. Перелом нижней челюсти в участке ветки или суставного отростку. D. Перелом нижней челюсти в пределах зубного ряда или угла челюсти. E. Перелом альвеолярного или венечного отростка нижней челюсти. (Правильный ответ: А.).

2. Какие виды фиксации относятся к прямому остеосинтезу при переломах верхней челюсти? А. Наложение спиц Киршнера, спиц ЦИТО за Макиенко. В. Наложения штифтовых или клемових аппаратов. С. Наложение круговых лигатур с надесневыми шинами. D. Наложения костного шву и металлических рамок. E. Наложение проволочных, ленточных или цельнолитых шин. (Правильный ответ: А.).

3. На каком этапе медицинской помощи проводится первичная хирургическая обработка ран при огнестрельных переломах челюстей: А. МПП. В. ОМедБ. С. ОМЗ. D. СВПХГ (НХ). E. ВПГЛП. (Правильный ответ: D.).

Г. Учебные задачи 3-го уровня (нетипичные задачи):

1. Больной С., 28 лет, обратился через 3 дня после травмы с жалобами на болезненную припухлость в участке тела нижней челюсти слева. Пальпация тела нижней челюсти слева болезненна, отмечается подвижная отломков в участке 45 зубов. При попытке закрывания рту отмечается смыкание моляра антагонистов слева. В центральном отделе и в участке моляра справа смыкания зубов нет. На рентгенограмме в боковой слева проекции выявленная щель перелома в участке 45 зубов. Выставлен диагноз: перелом тела нижней челюсти слева в участке 45 зубов. Какой из видов хирургического лечения надо применить? (Ответ: не прямой остеосинтез.).

2. Больной С., 58 лет, обратился через 5 дней после травмы с жалобами на болезненную припухлость в участке тела нижней челюсти справа. Пальпация тела нижней челюсти слева болезненна, отмечается подвижная отломков в участке 35 зубов. При попытке закрывания рту отмечается смыкание моляра антагонистов слева. В центральном отделе и в участке моляра слева смыкания зубов нет. На рентгенограмме в боковой слева проекции выявленная щель перелома в участке 35 зубов. Выставлен диагноз: перелом тела нижней челюсти справа в участке 35 зубов. Какое осложнение достоверно в данном клиническом случае? (Ответ: нагноение костной раны.).

3. Больная К. 75 лет, поступила в стоматологическое отделение с диагнозом: перелом нижней челюсти справа в участке угла со смещением. Объективно: асимметрия лица за счет посттравматического отека, при пальпации отмечается подвижная обломков в участке

перелома, боль. В анамнезе - эпилепсия с рождения. Какой метод лечения предложите? (Ответ: Остеосинтез).

7. ЛИТЕРАТУРА:

1. Хірургічна стоматологія та щелепно-лицева хірургія: підручник; У 2т. – Т.2/В.О.Маланчук, І.П.Логвіненко, Т.О.Маланчук, О.Л.Ціленко – К.: ЛОГОС, 2011. – С. 48-55, 58-66, 75-77, 86.
2. Клиническая оперативная челюстно-лицевая хирургия: Руководство для врачей / Под ред. проф. В.Н.Балина и проф. Н.М.Александрова. 4-е изд., доп. и испр. – СПб.: СпецЛит, 2005. – С. 92-516.
3. Щелепно-лицева хірургія: підручник / О.О.Тімофєєв. – К.: ВСВ «Медицина», 2011. – С. 411-418, 429-431.
4. Хирургическая стоматология и челюстно-лицевая хирургия. Национальное руководство / под ред. А.А.Кулакова, Т.Г.Робустовой, А.И.Неробеева. – М.: ГЭОТАР-Медиа, 2010 – С. 720-721.
5. Стоматологія надзвичайних ситуацій з курсом військової стоматології: [підруч. Для студентів ВМНЗ III-IV рівнів акредитації] / Г.П.Рузін, В.П.Голік, О.В.Рибалов, С.Г.Демяник. – Харків: Торнадо, 2006. – С. 132-136, 138.

Тема № 17. СОЧЕТАННЫЕ ПОВРЕЖДЕНИЯ ЧЕЛЮСТНО-ЛИЦЕВОЙ ОБЛАСТИ. ЧЕРЕПНО-ЧЕЛЮСТНО-ЛИЦЕВЫЕ ПОВРЕЖДЕНИЯ. ОСОБЕННОСТИ КЛИНИЧЕСКОГО ТЕЧЕНИЯ, ДИАГНОСТИКА, ОСЛОЖНЕНИЕ, ОСОБЕННОСТИ ЛЕЧЕНИЯ НА ЭТАПАХ МЕДИЦИНСКОЙ ЭВАКУАЦИИ. ДОСТИЖЕНИЯ ОТЕЧЕСТВЕННЫХ УЧЕНЫХ, СОТРУДНИКОВ КАФЕДРЫ.

1.АКТУАЛЬНОСТЬ ТЕМЫ. Знание клинической картины, особенностей диагностики сочетанных повреждений челюстно-лицевой области и их осложнений, методов лечения позволит врачу-стоматологу оказать медицинскую помощь челюстно-лицевым раненым в полном объеме как в условиях военного времени, так и в условиях экстремальных ситуаций.

2.КОНКРЕТНЫЕ ЦЕЛИ: 2.1. Анализировать понятие сочетанных повреждений челюстно-лицевой области. 2.2. Объяснять механизм симптома взаимного отягощения. 2.3. Предложить этиопатогенетическую схему симптома взаимного отягощения. 2.4. Классифицировать черепно-челюстно-лицевые повреждения и ЗЧМТ. 2.5. Трактовать данные рентгенограмм, томограмм и других результатов параклинических исследований потерпевших с сочетанной травмой ЧЛО. 2.6. Рисовать схемы этапов медицинской эвакуации. 2.7. Проанализировать возможные осложнения сочетанной травмы ЧЛО. 2.8. Составить алгоритм первой помощи, обследования и лечения на этапах медицинской эвакуации потерпевших с черепно-челюстно-лицевыми повреждениями и травматической болезнью.

3.БАЗОВЫЕ ЗНАНИЯ, УМЕНИЯ, НАВЫКИ, НЕОБХОДИМЫЕ ДЛЯ ИЗУЧЕНИЯ ТЕМЫ (междисциплинарная интеграция).

Названия предыдущих дисциплин	Приобретённые навыки
1. Нормальная анатомия.	Ориентироваться в основных вопросах строения челюстно-лицевой области.
2. Топографическая анатомия и оперативная хирургия.	Знать топографическую анатомию челюстно-лицевой области. Принципы оперативных доступов к разным отделам челюстно-лицевой области. Определить топический диагноз травматических повреждений челюстно-лицевой области.
3. Патологическая физиология.	Представлять этиопатогенез сочетанной травмы челюстно-лицевой области и травматической болезни.
4. Нейрохирургия.	Знать классификацию, клинику, диагностику и общие принципы лечения ЗЧМТ. Составить план обследования и лечения потерпевших с повреждением ЧЛО и ЗЧМТ.
5. Клиническая фармакология.	Знать фармакокинетику и фармакодинамику лекарственных препаратов, которые применяются при сочетанных повреждениях челюстно-лицевой области. Назначить лекарственные препараты при сочетанных повреждениях челюстно-лицевой области.
6. Общая хирургия.	Уметь составить план обследования больного с травматическим повреждением, заполнить медицинскую документацию.

4.3. ЗАДАНИЯ ДЛЯ САМОСТОЯТЕЛЬНОЙ РАБОТЫ ВО ВРЕМЯ ПОДГОТОВКИ К ЗАНЯТИЮ.

4.1. Перечень основных терминов, параметров, характеристик, которые должен усвоить студент при подготовке к занятию:

Термин	Определение
1. Черепно-челюстно-лицевые повреждения.	Это одновременное повреждение ЧЛЮ и головного мозга.
2. Сочетанные повреждения.	Это действие одного травмирующего агента на две и больше области одновременно.
3. Травматическая болезнь.	Патологический процесс, который развивается в результате травматического щека.

4.2. Теоретические вопросы к занятию: 1. Определить понятие "черепно-челюстно-лицевая травма". 2. Классификация сочетанных повреждений челюстно-лицевой области. 3. Определение и патогенез травматической болезни. 4. Клиника сочетанных повреждений челюстно-лицевой области. 5. Особенности оказания неотложной помощи потерпевшим с сочетанной травмой челюстно-лицевой области. 6. Особенности лечения потерпевших с сочетанной травмой челюстно-лицевой области. 7. Профилактика осложнений при сочетанных повреждениях челюстно-лицевой области.

4.3. Практические работы (задания), которые выполняются на занятии: 1. Тренинг из оказания неотложной помощи при черепно-челюстно-лицевых повреждениях и сочетанной травме ЧЛЮ. 2. Составление алгоритма лечения сочетанной травмы ЧЛЮ на этапах медицинской эвакуации.

5. СОДЕРЖАНИЕ ТЕМЫ:

Сочетанная травма – это повреждение, которое вызвано одновременным влиянием повреждающего агента на несколько органов, расположенных в одной или нескольких участках организма. Определение понятия комбинированной травмы тесно связано с определением понятия – политравма. Под политравмой понимают однообразные поражения двух и больше анатомических областей, при которых наблюдаются нарушения жизненно важных функций организма. Это тяжелая комбинированная травма, которая сопровождается развитием клиники травматического шока (шокогенная комбинированная травма). Выделение политравмы в отдельную категорию имеет важное значение в связи с определенными особенностями таких ранений. Сочетание поражений нескольких анатомических областей тела – патологическое состояние, связанное с возникновением синдрома взаимного отягощения поражений – каждое из поражений ухудшает общую патологическую ситуацию и каждое конкретное поражение при политравме протекает более тяжело, с большим риском развития осложнений, чем при изолированной травме.

При повреждениях челюстно-лицевой области наиболее частой и клинически тяжелой является комбинированная травма лица и головного мозга. По данным В.Ф.Чистяковой (1977 г.), Ю.И.Бернадского (1985 г.), К.Я.Передкова (1998 г.) челюстно-лицевые повреждения сочетаются с черепно-мозговыми травмами в 86-100% случаев.

Анатомическое единство лицевого и мозгового черепа создает основу для возникновения кранио-фациальных повреждений. Нижняя челюсть через височно-нижнечелюстной сустав соединяется с внешней частью основания черепа. Поэтому при ударе в нижнюю челюсть суставная головка повреждает основу средней черепной ямки (каменистой части височной кости) и внутренний слуховой проход, что вызывает нарушение слуха и функций лицевого нерва. Особенности архитектоники лицевого скелета создают условия для защиты головного мозга от травматических влияний с одной стороны, но и играют важную роль в передаче механической энергии на мозговые структуры – с другой стороны. Тесными взаимоотношениями лицевого и мозгового черепа, обусловленные угрожающие осложнения – субдуральные гематомы, субарахноидальные кровоизлияния, тромбозы мозговых сосудов, травматические аневризмы, переломы шейных позвонков, основания черепа.

Сочетанной травмой лица и головного мозга следует считать:

- повреждения лица и головного мозга, вызванные влиянием травмирующего агента на лицевой череп;

• повреждения, вызванные одновременным влиянием травмирующего агента на лицевой и мозговой череп.

О.П. Фраерман и соавторы (1974 г.) классифицируют **сочетанные кранио-фациальные повреждения по степени тяжести:**

- тяжелая ЧМТ и тяжелые повреждения лица;
- тяжелая ЧМТ и легкие повреждения лица;
- легкая ЧМТ и тяжелые повреждения лица;
- легкая ЧМТ и легкие повреждения лица.

Повреждения челюстно-лицевой области при комбинированных травмах у большинства пострадавших не являются доминирующими, но влияют на течение и последствие травмы. У этих больных развивается травматическая болезнь, цепями которой является кровопотеря, неспецифические нарушения функций поврежденных органов, гипоксия, токсемия, болевой синдром, в дальнейшем – моно- и полиорганная недостаточность.

Клиническая симптоматика сочетанной травмы зависит от тяжести и характера черепно-мозговой и черепно-лицевой травмы. Преобладает неврологическая симптоматика, которая затрудняет диагностику.

Черепно-мозговая травма делится на 3 формы:

- сотрясение мозга;
- ушиб мозга (легкой, средней, тяжелой степени);
- сдавление мозга (на фоне его ушиба и без ушиба мозга).

С учетом возможности угрозы инфицирования мозга, травмы головного мозга бывают закрытые и открытые. Открытая черепно-мозговая травма может быть проникающей и непроникающей в полость черепа.

Симптоматика черепно-лицевой травмы состоит из общемозговых и ячейковых симптомов.

Общемозговые симптомы: потеря сознания; амнезия (полная или частичная) антеградная или ретроградная; головная боль; головокружение; тошнота и рвота (однократная, многократная).

Ячейковые симптомы: зрачковые (изменения размера зрачков, формы, реакции); ослабление роговичных рефлексов; нарушения движений глазных яблок; парез лицевого нерва (односторонний, двусторонний (гипомимия); вегетативные нарушения дыхания и кровообращения.

Патогенез основных симптомов острой травмы головного мозга:

1. потеря сознания в результате блокады восходящих путей ретикулярной формации;
2. амнезия вследствие нарушения процессов восприятия;
3. головная боль вследствие рефлекторно-сосудистых и ликвородинамических нарушений;
4. головокружение в следствие дисфункции стволовых отделов вестибулярного аппарата или нарушение его связи с выше лежащими отделами мозга;
5. тошнота и рвота в результате нервно-рефлекторных расстройств;
6. нарушение зрачкового, роговичного рефлекса и нарушение движений глаз в результате нарушения функции мезенцефального отдела мозга;
7. парез лицевого нерва (центральный, периферический) и вегетативные нарушения в результате повреждения ствола мозга на уровне варолиева моста (V, VI, VII, VIII) и бульбарного отдела (ядра IX, X, XI, XII пар).

Сотрясение головного мозга – закрытое механическое повреждение, которое характеризуется нарушением функций мозга без явных выраженных морфологических изменений. Наблюдается расширение сосудов, точечные кровоизлияния, увеличения проницаемости сосудистых стенок, отек мозгового вещества, повышение внутричерепного давления. Потеря сознания от нескольких секунд до нескольких минут. Клиническая картина: потеря сознания, одноразовая или многократная рвота, медленный или ускоренный пульс, повышение температуры тела до 37,7⁰С, вялость, сонливость, апатия, головная боль и головокружение, тошнота, лабильность сердечной деятельности, потливость, вестибулопатия, усталость, ухудшения памяти.

Ушиб головного мозга – закрытое механическое повреждение головного мозга, которое характеризуется возникновением ячеек деструкции его ткани, проявляется неврологической и психопатологической симптоматикой. В клинической картине к симптомам сотрясения присоединяются ячейковые симптомы: головная боль, рвота, брадикардия, сонливость, оглушение, эпилептиформные припадки, сопор, затем – кома.

Сдавление головного мозга – обусловлено внутричерепными гематомами (субдуральными, эпидуральными, внутримозговыми), сдавливаемыми переломами костей мозгового черепа,

нарастающим отеком мозга. Симптомы внутричерепных гематом: динамика ухудшения общего состояния больного и его сознания; увеличение внутричерепного давления; гипоксия мозга; повышение общемозговой и ячейковой неврологической симптоматики; вегетативные нарушения.

Причины несвоевременной диагностики закрытой черепно-мозговой травмы при повреждении лица:

1. выраженные компенсаторные защитные механизмы;
2. поздняя госпитализация (3-5 день после травмы);
3. поздний осмотр невропатологом (на 7-10 день после травмы);
4. состояние алкогольного опьянения;
5. не полностью собранный анамнез;
6. дезориентация врача больным; не установленное нарушение сознания.

Причины смерти при комбинированных травмах лица и головного мозга:

1. глобальное разрушение мозгового и лицевого черепа;
2. перелом основания черепа;
3. тяжелые повреждения головного мозга:
 - а) кровоизлияния в вещество мозга;
 - б) ущемление ствола мозга в затылочном отверстии;
4. несовместимые с жизнью повреждения других органов и систем.

При ушибах мягких тканей, одновременно с передачей травмирующего усилия на головной мозг, осуществляется повреждение периферических ветвей черепно-мозговых нервов, раздавливание кровеносных сосудов с образованием больших гематом, раздражение рефлексогенных зон лица. Ушиб мягких тканей лица сочетается с закрытой черепно-мозговой травмой легкой степени. Но возможны случаи кровоизлияний в ствол головного мозга.

Наиболее тяжелым и сложным клиническим течением отличаются множественные повреждения нескольких костей лицевого черепа, которые сочетаются с травмой головного мозга. Эти повреждения сочетаются чаще всего с ушибом мозга средней или тяжелой степени, или с травмой головного мозга, которая несовместима с жизнью.

Особенности диагностики комбинированных кранио-фациальных травм:

- клинические симптомы повреждения лица и головного мозга;
 - дополнительные методы – рентгенография черепа (краниография), аксиальная компьютерная томография, ЯМР, ЭЭГ, РеоЭГ, люмбальная пункция, исследования ликвора и его давления, пневмоэнцефалография, лабораторные исследования;
- консультации сопредельных специалистов (невролог, нейрохирург, ЛОР, офтальмолог, травматолог).

Лечебная тактика врача при комбинированных травмах челюстно-лицевой области

Выбор лечебной тактики должен быть базироваться на индивидуальном подходе к каждому больному. Вместе с тем, существует перечень мероприятий, которые обязательны для всех больных независимо от характера повреждения и вида травмы:

Больные с комбинированной травмой лица и головного мозга подлежат госпитализации в профильное лечебное учреждение (отделения нейрохирургии, челюстно-лицевые отделения, отделения политравмы).

1. Обязательно условие лечения – соблюдения постельного режима при удовлетворительном состоянии на протяжении 1-2 недель.
2. Всем больным с сотрясением головного мозга рекомендуют холод на голову.
3. Для улучшения обменных процессов в нервной ткани осуществляют внутривенные вливания 20-30 мл 40% раствора глюкозы.
4. Обязательно диагностирование у больного с повреждением головного мозга гипер- или гипотензивного синдрома.

При синдроме ликворной гипертензии поведение больных отличается психомоторным возбуждением, некритическим отношением к своему состоянию, не соблюдением постельного режима. Больные жалуются на диффузную головную боль. Отмечаются слуховые, зрительные и тактильные гиперпатии: больные не выносят шума, яркого света, прикосновения к кровати. Таким больным осуществляют спинно-мозговую пункцию с эвакуацией спинно-мозговой жидкости и снижением ее давления на 25% по отношению к исходному (в норме 100-200 мм водного столба). Осуществляют дегидратационную терапию (10 мл 25% раствора сульфата

магния в/м, 1-2 мл 1% раствор лазикса в/м). Положение больного в кровати с полуприподнятым головным отделом.

При ликворной гипотензии больные вялые, сонливые, психически изможденные. Лицо бледное, обильный пот, головная боль усиливается при изменении положения головы. Больные лежат без подушки. Осуществляют в/в введение 10-15 мл бидистиллированной воды, капельное введение под кожу или в/в 300-500 мл 5% раствора глюкозы. Положение больного в кровати с приподнятым отделом ног.

- Медикаментозное лечение, которое укрепляет организм, молочно-растительная диета с ограничением соли, богатая витаминами, белком, ограничение употребления воды.
- Тщательная и своевременная обработка костных ран, дефектов мягких тканей и иммобилизация отломков костей для профилактики гнойно-воспалительных осложнений.
- Необходимость восстановительного лечения больных после стационарного лечения.

Объем медпомощи на догоспитальных этапах:

1. противошоковые мероприятия;
2. борьба с асфиксией;
3. борьба с кровотечением и кровопотерей;
4. временная иммобилизация отломков костей;
5. правильная эвакуация пострадавших (лежа на стороне поражения с введенным воздуховодом или интубация раненного).

В **приемном отделении** осуществляют обязательную консультацию хирурга-травматолога, нейрохирурга, невропатолога, начинают реанимационную и интенсивную терапию.

Специализированное лечение делится на экстренное, быстрое и отсроченное лечение.

К **экстренному лечению** относится: остановка кровотечения, обеспечение дыхания (профилактика асфиксии), трахеостомия, интубация.

К **быстрому лечению** относится: операция ПХО ран, временная иммобилизация отломков костей (срок до 2 дроб после поступления в лечебное учреждение).

Отсроченное лечение осуществляют через 48 часов: операция ПХО ран, постоянная иммобилизация отломков костей.

Проведение специализированного лечения осуществляют после стабилизации гемодинамики (12 часов от начала противошоковых мероприятий) или в период вывода из шока (4-7 часов).

Лечение повреждений нижней челюсти:

1. при сочетании с сотрясением головного мозга – атравматическая репозиция и фиксация отломков под тщательным обезболиванием;
2. при сочетании с ушибом головного мозга – после консультации невропатолога делают репозицию и фиксацию отломков шинами или остеосинтез в сроки, которые зависят от динамики неврологической симптоматики;
3. при сочетании с тяжелой закрытой черепно-мозговой травмой – после консультации с невропатологом делают репозицию и фиксацию отломков шинами или остеосинтез в сроки, которые зависят от динамики неврологической симптоматики.

Лечение переломов верхней челюсти:

при сочетании с сотрясением головного мозга: фиксация отломков индивидуальными проволочными или пластмассовыми шинами, с помощью аппарата Збаржа в 1-2 сутки после травмы; оперативное лечение через 3-5 дней после травмы;

при сочетании с ушибом мозга и тяжелой закрытой черепно-мозговой травмой: после консультации невропатолога – фиксация отломков аппаратом Збаржа или оперативное закрепление в сроки, которые зависят от динамики неврологической симптоматики.

Лечение переломов костей носа:

при сочетании с коммоцией мозга:

- редрессация или репозиция отломков под тщательным обезболиванием;
- фиксация отломков шиной Шефтеля или контурной повязкой;

при сочетании с ушибом мозга и тяжелой черепно-мозговой травмой (после консультации невропатолога):

- редрессация или репозиция отломков под тщательным обезболиванием;
- фиксация отломков шиной Шефтеля или контурной повязкой в сроки, которые зависят от динамики неврологической симптоматики.

Лечение ушибов мягких тканей лица:

при сочетании с коммоцией и контузией мозга – ранняя ПХО раны;

при сочетании с тяжелой черепно-мозговой травмой после консультации невропатолога – первично-отсроченная или поздняя ПХО раны в сроки, которые зависят от динамики неврологической симптоматики.

Осложнения и последствия комбинированных травм лица и головного мозга: замедленная консолидация отломков; нагноение раны; повторные кровотечения; посттравматический остеомиелит; нарушения зрения; снижение слуха; снижение чувствительности на лице; головная боль; головокружение; снижения памяти; быстрая утомляемость; арахноидит; менингоэнцефалит; энцефалопатии; травматическая эпилепсия и деградация лица; стенокардия рефлекторного генеза.

6. МАТЕРИАЛЫ ДЛЯ САМОКОНТРОЛЯ: А. Задания для самоконтроля: 1. Сборники ситуационных задач по тематике черепно-челюстно-лицевых повреждений. 2. Фото потерпевших с сочетанной травмой ЧЛО.

Б. Задачи для самоконтроля:

1. В клинику челюстно-лицевой хирургии госпитализирован потерпевший, 26 лет, с жалобами на боль на участке угла нижней челюсти слева, головную боль, тошноту. Со слов потерпевшего – вчера вечером был побит неизвестными, терял сознание, имела место однократная рвота. Объективно: лицо асимметрично за счет припухлости на участке угла нижней челюсти слева, припухлость болезненная, открывание рта до 2 см., болезненное, нарушение прикуса. Какой предварительный диагноз? (Ответ: Ангулярный перелом нижней челюсти слева, закрыта черепно-мозговая травма).

2. В челюстно-лицевое отделение областной больницы госпитализирован больной с диагнозом: двусторонний перелом нижней челюсти на участке угла слева и ментальный справа, закрытая черепно-мозговая травма. Консультация какого специалиста необходима в первую очередь? (Ответ: Нейрохирурга).

3. Больной 39 лет, жалуется на головную боль, хруст в ушах во время движений головы. Травму получил в участок средней зоны лица. Сознание терял, есть неоднократная рвота. При осмотре определяется западение средней зоны лица, деформация спинки носа, двусторонний экзофтальм, симптом "очков" через 12 часов, симптом "ступеньки" по внешнему краю глазницы. Из носа кровянисто-маслянистые выделения. Прикус открыт, верхние челюсти не подвижные. Определите предварительный диагноз больного. (Ответ: Перелом верхних челюстей по Лэ Фор III (верхний тип), открытая черепно-мозговая травма).

В. Материалы для тестового контроля. Тестовые задания с одним правильным ответом (α=II):

1. В пострадавшего с повреждением челюстно-лицевой области из анамнеза заболевания известно о нарушении сознания, потере памяти, головной боли, головокружении, тошноте и рвоте. Это свидетельствует о: А. Развитие осложнений травмы челюстно-лицевой области. В. Сочетанную травму челюстно-лицевой области. С. Снижение резистентности организма больного. D. Повреждение органов шеи. E. Повреждение органов брюшной полости. (Правильный ответ: В.).

2. Соединенной травмой лица и головного мозга считают: А. Повреждение лица и головного мозга, которое вызвано одномоментным действием травмирующего агента на лицевой череп или на лицевой и мозговой череп. В. Повреждения лица и повреждения мозгового черепа вторичными ранящими снарядами. С. Повреждение, которое вызвано одномоментным действием разных травмирующих агентов. D. Повреждение лица и головного мозга, что осложнилось воспалительным процессом. E. Повреждения мозгового черепа, что вызвано расстройством других систем, в том числе и лицевого участка. (Правильный ответ: А.).

3. Что не является симптомом закрытой черепно-мозговой травмы? А. Тошнота. В. Рвота. С. Головокружение. D. Потеря сознания. E. Бронхоспазм. (Правильный ответ: E.).

Г. Учебные задачи 3-го уровня (нетипичные задачи):

1. В ЦРБ во время дежурства хирурга-стоматолога госпитализирован больной, 28 лет после ДТП в тяжелом состоянии: сознание спутано, позывы к рвоте, психомоторное возбуждение. После совместного обследования с дежурным общим хирургом был установлен предварительный диагноз: закрытая черепно-мозговая травма, перелом правой плечевой кости, левой лучевой кости, перелом правого VII ребра, двусторонний ментальный перелом нижней челюсти, ушиб передней поверхности грудной клетки, травматический шок. Какие первоочередные меры неотложной помощи? (Ответ: Противошоковые мероприятия, предупреждения асфиксии.).

2. Угроза какой асфиксии имеет место? (Ответ: Дислокационной.).
 3. Есть ли необходимость неотложного привлечения смежных специалистов и каких? (Ответ: Анестезиолога-реаниматолога.).

7. ЛИТЕРАТУРА:

1. Хірургічна стоматологія та щелепно-лицева хірургія: підручник; У 2т. – Т.2/В.О.Маланчук, І.П.Логвіненко, Т.О.Маланчук, О.Л.Ціленко – К.: ЛОГОС, 2011. – С. 84-91, 97-105.
2. Хирургическая стоматология и челюстно-лицевая хирургия. Национальное руководство / под ред. А.А.Кулакова, Т.Г.Робустовой, А.И.Неробеева. – М.: ГЭОТАР-Медиа, 2010 – С. 720-721.
3. Неотложная диагностика и лечебная тактика в ургентной хирургии: учебное пособие для студ. мед. ВУЗов и врачей-интернов / под ред. В.Д.Шейко – Полтава, 2007. – С. 96-99, 103-109.
4. Ускладнення травматичних пошкоджень щелепно-лицевої ділянки: навч.-метод. посіб. для студ. стомат. факульт. вищих мед. навч. закладів IV рівнів акредитації та інтернів-стоматологів / Рибалов О.В., Ахмеров В.Д. – Полтава: ТОВ «Фірма «Техсервіс»», 2011. – С. 84-88.

Тема № 18. КОМБИНИРОВАННЫЕ ПОРАЖЕНИЯ ТКАНЕЙ ЧЕЛЮСТНО-ЛИЦЕВОЙ ОБЛАСТИ. ОСОБЕННОСТИ КЛИНИЧЕСКОГО ТЕЧЕНИЯ, ДИАГНОСТИКА, ОСЛОЖНЕНИЯ, ОСОБЕННОСТИ ЛЕЧЕНИЯ НА ЭТАПАХ МЕДИЦИНСКОЙ ЭВАКУАЦИИ. ЛУЧЕВАЯ БОЛЕЗНЬ: КЛИНИКА, ДИАГНОСТИКА, ЛЕЧЕНИЕ.

1.АКТУАЛЬНОСТЬ ТЕМЫ. Знание клинической картины, особенностей диагностики комбинированных повреждений челюстно-лицевого участка позволит врачу-стоматологу оказать медицинскую помощь челюстно-лицевым раненым в полном объеме на этапах медицинской эвакуации в условиях военного времени и чрезвычайных ситуаций.

2.КОНКРЕТНЫЕ ЦЕЛИ: 2.1. Анализировать понятие "комбинированные поражения". 2.2. Объяснять возникновение комбинированных поражений челюстно-лицевого участка. 2.3. Предложить новый подход к предоставлению помощи при комбинированных поражениях. 2.4. Классифицировать комбинированные поражения челюстно-лицевого участка. 2.5. Трактовать периоды лучевой болезни.

2.6. Рисовать схемы, графику. 2.7. Проанализировать следствия действия поражающих факторов ядерного оружия на организм человека и его последствия. 2.8. Сложить план диагностики и алгоритм предоставления помощи потерпевшим с комбинированными поражениями челюстно-лицевого участка и лучевой болезнью на этапах медицинской эвакуации.

3.БАЗОВЫЕ ЗНАНИЯ, УМЕНИЯ, НАВЫКИ, НЕОБХОДИМЫЕ ДЛЯ ИЗУЧЕНИЯ ТЕМЫ (междисциплинарная интеграция).

Названия предыдущих дисциплин	Приобретённые навыки
1. Специальная военная подготовка.	Знать принципы организации предоставления медицинской помощи раненым на этапах медицинской эвакуации. Уметь оформлять первичную медицинскую карточку раненого и больного.
2. Медицина катастроф.	Знать организацию предоставления медицинской помощи челюстно-лицевым раненым в структуре гражданской обороны. Уметь организовать предоставление первой медицинской, доврачебной и первой врачебной помощи раненым на этапах медицинской эвакуации.
3. Общая хирургия и военно-полевая хирургия.	Определить понятие "комбинированная травма", клинические признаки комбинированных повреждений и методы их диагностики. Знать объем и порядок предоставления медицинской помощи раненым с комбинированными повреждениями челюстно-лицевой области. Определить характер комбинированного ранения, осмотреть и обследовать раненого, определить очередь и порядок предоставления медицинской помощи раненому, порядок и очередь эвакуации раненого.

4.ЗАДАНИЯ ДЛЯ САМОСТОЯТЕЛЬНОЙ РАБОТЫ ВО ВРЕМЯ ПОДГОТОВКИ К ЗАНЯТИЮ.

4.1.Перечень основных сроков, параметров, характеристик, которые должен усвоить студент при подготовке к занятию:

Термин	Определение
1. Механо-радиационные поражения.	Это механическая травма и лучевое поражение, или загрязнение радиоактивными веществами раны.
2. Механо-химические поражения.	Это механическая травма и поражение боевыми отравляющими веществами.
3. Лучевая болезнь.	Патологический процесс, который развивается в организме под действием радиоактивного облучения.

4.2. Теоретические вопросы к занятию: 1. Механизмы повреждающего действия проникающей радиации. 2. Патогенез симптома взаимного отягощения при механо-радиационных ранениях челюстно-лицевой области. 3. Особенности предоставления медицинской помощи челюстно-лицевым раненым с механо-радиационными повреждениями. 4. Механизмы действия боевых ядовитых веществ. 5. Патогенез симптома взаимного отягощения при механо-химических ранениях челюстно-лицевой области. 6. Особенности предоставления медицинской помощи челюстно-лицевым раненым с механо-химическими повреждениями. 7. Особенности хирургического лечения челюстно-лицевых раненых с комбинированными повреждениями.

4.3. Практические работы (задания), которые выполняются на занятии: 1. Профессиональный тренинг из предоставления первой помощи потерпевшим с комбинированными поражениями челюстно-лицевой области. 2. Профессиональный тренинг из лечения потерпевших с комбинированными поражениями челюстно-лицевой области.

5. СОДЕРЖАНИЕ ТЕМЫ:

Комбинированными называют поражения, которые вызываются несколькими (двумя или больше) различными по своему происхождению поражающими факторами. Комбинированные поражения могут возникать в результате прямого действия одного или нескольких видов боевого оружия на организм, вторичных повреждающих факторов (например, очагов пожаров) и развитие чрезвычайных ситуаций, которые связаны с экстремальным влиянием факторов внешней среды.

Патологический процесс, который возникает при комбинированном поражении, представляет собой не простую сумму двух или нескольких поражений, а сложную реакцию организма, которая характеризуется рядом качественных особенностей, среди которых наиболее заметно выступает взаимное влияние компонентов комбинированного поражения.

Важное условие правильной организации предоставления медпомощи массовому контингенту пораженных – использование единой терминологии. Термин “комбинированное поражение” можно применять только к таким, при которых каждый из повреждающих факторов приводит к выходу из строя, нарушает трудоспособность. При различном во времени действия нескольких факторов комбинированными повреждениями считают те, при которых время между их действием не превышает продолжительности течения первого поражения, в другом случае это будут независимые одно от другого последовательные повреждения. Рассматривая этиопатогенез комбинированных повреждений, следует выделять ведущие и сопутствующие факторы. Ведущим фактором комбинированного повреждения является тот, степень влияния которого на развитие нарушений функций органов и систем организма наибольшая. СОПУТСТВУЮЩИЕ факторы вносят дополнительные нарушения в функцию органов и систем, изменяя прогноз травмы. Сопутствующих факторов может быть несколько.

Сейчас нет единой общепринятой классификации комбинированных поражений. Условно их можно распределить на две группы: с преимуществом хирургической или терапевтической патологии – в зависимости от ведущего поражающего фактора. Предусмотреть все возможные комбинации повреждающих факторов весьма сложно, и сомнительно, чтобы подобная классификация имела бы серьезное практическое значение. Обычно рассматривают двухфакторные модели комбинированных поражений хирургического профиля: механо-термические, механо-радиационные, механо-химические, механо-физические, механо-чрезвычайнофакторные, механо-инфекционные.

Общие черты комбинированных повреждений:

- синдром взаимного отягощения;
- осложнения предоставления медпомощи;
- неудовлетворительные функциональные последствия лечения.

КОМБИНИРОВАННЫЕ МЕХАНО-РАДИАЦИОННЫЕ ПОРАЖЕНИЯ

Комбинированные поражения такого рода вызываются одновременным или последовательным влиянием ионизирующего излучения и механических повреждающих факторов.

Лучевые поражения могут возникать при внешнем или внутреннем облучении, они возможны при взрывах ядерных боеприпасов различного рода, а также при авариях и катастрофах на атомных субмаринах и надводных кораблях, атомных электростанциях. Кроме того, внешнему облучению могут подвергаться военные при работе на ядерных энергетических установках и на оснащении, которое имеет в своем составе источник радиоактивного излучения. Это, как правило, γ -частицы и нейтроны.

Общими поражающими факторами ядерного взрыва являются:

- ударная волна;
- проникающая радиация;
- световое излучение;
- радиоактивное заражение местности и воздуха;
- электромагнитный импульс.

Ударная волна. В зависимости от среды, в которой распространяется ударная волна, ее называют, соответственно, воздушной ударной волной, ударной волной в воде и сейсмозрывной волной в почве.

Воздушная ударная волна представляет собой резкое сжатие воздуха, который распространяется от эпицентра взрыва со сверхзвуковой скоростью. Она вызывает акустическую травму, баротравму, механические повреждения. Наиболее часто возникают переломы конечностей, позвоночника и черепа, сотрясения и контузии головного мозга, сдавления.

Проникающая радиация возникает в момент взрыва боеприпасов (γ -лучи и быстрые нейтроны) или при распаде радиоактивных веществ и вследствие приведенной радиоактивности разных элементов воды, воздуха и земли.

При ингаляции паров радиоактивных веществ и при поступлении их с грязной водой и пищей развивается внутреннее облучение организма. Общими путями поступления радиоактивных веществ является дыхательный и пищеварительный тракты. Радиоактивные вещества попадают в легкие при вдыхании воздуха, в котором есть пылевые частицы с сорбированными на них радиоактивными изотопами. ПЫЛЕВЫЕ частицы, проходя все дыхательные пути, частично остаются в полости рта, поступают в пищеварительный тракт, попадают в легкие и там задерживаются. Степень задержания веществ легкими зависит от дисперсности вещества: большие пылевые частицы задерживаются в верхних дыхательных путях, меньшие попадают в легкие. Радиоактивные вещества быстро всасываются в кровь и распространяются по всему организму. При радиоактивном загрязнении местности радионуклиды вместе с пищей и водой поступают в пищеварительный тракт и затем в кровь. Растворимые соединения всасываются лучше, чем нерастворимые. Существенно хуже радиоактивные вещества проникают сквозь кожу, однако при высокой степени загрязнения кожи и в особенности в присутствия органических растворителей (эфир, бензол, тазол) проницаемость кожи увеличивается, и радиоактивные вещества проникают в кровь в большом количестве.

Большинство из радиоактивных веществ, кроме того, что являются источниками ионизирующего излучения, имеют непосредственно токсический эффект, таким образом обладают не одним, а двумя поражающими факторами. Токсические вещества в особенности ощутимо проявляются, когда в организм наряду с радиоактивным изотопом попадает стойкий изотоп.

Конкретная клиническая картина поражения зависит от состава радиоактивных изотопов, от распределения их по органам и тканям. Они приводят к длительному внутреннему облучению, которое ведет к развитию хронической лучевой болезни или оказывает содействие развитию опухолей.

Световое излучение ядерного взрыва исходит от области ядерного взрыва, который светится и представляет собой электромагнитное излучение в ультрафиолетовой, видимой и инфракрасной частях спектра. В первой – короткосрочной фазе преобладает излучение в ультрафиолетовой части спектра, позднее – видимой и инфракрасной. Поражающее действие светового излучения определяется мощностью и длительностью светового импульса и зависит от вида боеприпасов.

Излучение в ультрафиолетовой части спектра не имеет выраженного теплообразовательного эффекта, но вызывает интенсивную пигментацию кожи, которая может сохраняться в течение длительного времени. Излучение в видимой и инфракрасной частях спектра вызывает ожоги, которые в какой-то мере напоминают ожоги вспышкой вольтовой дуги. Ожоги могут появляться даже на покрытых одеждой участках кожи. Поражения кожных покровов световым излучением ядерного взрыва имеют профильный характер. В ряде случаев могут сопровождаться ожогами пламенем от одежды и окружающих предметов. Для дистантных ожогов световым излучением вследствие краткосрочной мощности действия лучевой энергии характерно наличие четкой границы поражения как по периметру ожоговой раны, так и в глубину. В некоторых случаях может иметь место отслоение поверхностных слоев ожогового струпа от незначительно измененных подлежащих тканей.

При взрыве ядерных и нейтронных боеприпасов малой и сверх малой мощности в структуре санитарных потерь будут преобладать радиационные потери. При взрыве ядерных боеприпасов мощностью 10 кт и больше радиусы действия ударной волны, светового излучения, проникающей радиации почти совпадают, поэтому в очаге поражения преобладают комбинированные радиационно-механические поражения. При увеличении мощности боеприпасов в структуре поражений будет возрастать часть пострадавших с механической и термической травмой. При взрыве боеприпасов мощностью более 100 кт будет преобладать термическая травма.

Комбинированные радиационно-механические поражения челюстно-лицевой области представляют собой комбинацию ран и ожогов этой локализации с действием на организм проникающей радиации или с загрязнением раневой поверхности и лица радиоактивной пылью.

Влияние лучевого повреждения на течение огнестрельной раны:

- замедляются и нарушаются репаративные процессы в ране;
- увеличивается развитие инфекционных осложнений местного (нагноение раны) и общего (сепсис) характера;
- сокращается продолжительность скрытого периода лучевой болезни;
- увеличивается тяжесть лучевого поражения;
- снижается порог развития лучевой болезни на фоне тяжелого огнестрельного ранения.

Действие проникающей радиации на организм характеризуется комплексом патологических изменений в нем, которые получили название лучевой болезни. Сочетание ее с механической травмой или с огнестрельным ранением придает особенность патологии и клинике комбинированного радиационного поражения челюстно-лицевой области. Механическая травма обуславливает более тяжелое течение лучевой болезни. В свою очередь лучевая болезнь усложняет ход раневого процесса. Своеобразие в течении раневого процесса и заживлении ран на фоне лучевой болезни имеет название – синдром взаимного отягощения. Главными проявлениями этого синдрома являются: развитие травматического шока, склонность к кровоизлияниям и кровотечениям, развитие некроза поврежденных тканей, лейкопения, снижение резистентности организма к различным вредным на него действиям, более частое развитие инфекционных осложнений ран, а также возникновение гнойных процессов в ячейках одонтогенной инфекции.

ОСОБЕННОСТИ КЛИНИЧЕСКИХ ПРОЯВЛЕНИЙ ПОВРЕЖДЕНИЙ ЧЕЛЮСТНО-ЛИЦЕВОЙ ОБЛАСТИ В РАЗНЫЕ ПЕРИОДЫ ЛУЧЕВОЙ БОЛЕЗНИ

По тяжести радиационного поражения лучевую болезнь принято распределять на четыре степени:

I степень (легкая)	– развивается при общем облучении дозой 150-200 Г
II степень (средней тяжести)	– развивается при общем облучении дозой 200-400Г
III степень (тяжелая)	– развивается при общем облучении дозой 400-600 Г
IV степень (очень тяжелая)	– развивается при общем одноразовом облучении дозой более 600 Г

В развитии лучевой болезни различают четыре периода:

- первый, или период первичных реакций;

- второй, или скрытый период;
- третий, или период развития лучевой болезни;
- четвертый период реконвалесценции или период выздоровления.

В зависимости от тяжести радиационного поражения клиническая характеристика и продолжительность каждого из этих периодов могут быть разными. Так, при легкой степени лучевой болезни первичные реакции клинически не проявляются, второй период продолжается очень долго, а третий протекает при удовлетворительном состоянии пораженных и заканчивается полным выздоровлением пострадавших. В то же время, при тяжелой или очень тяжелой форме первичные реакции проявляются очень бурно. Слизистая оболочка полости рта и в особенности десны подвергаются воспалительно-некротическим изменениям, которые проявляются гиперемией и отеком слизистой оболочки полости рта, включая зев с его лимфатическим аппаратом и глотку. Образовываются мучительные кровоточивые трещины, афты и язвы, на губах и языке – трещины, которые покрываются густой, с неприятным запахом слизью. Присутствие геморрагических и некротических изменений в полости рта часто бывают плохими прогностическими признаками.

В период выздоровления – в IV периоде острой лучевой болезни, исчезают геморрагические проявления, отторгаются некротические ткани, наступает постепенное заживление эрозий и язв.

Такие повреждения характеризуются не только тяжелым и длинным течением раневого процесса, а и более тяжелой клиникой лучевой болезни с сокращением I и II периодов и продлением III и IV периодов. Это необходимо учитывать при выборе срока и методов лечения ран оперативным путем.

При высоких дозах заражения раневой (ожоговой) поверхности в ране наступают выраженные дегенеративно-некротические изменения, а способность клеток к размножению снижается или полностью останавливается. На этом фоне часто возникают гнойные процессы и сильные вторичные кровотечения вследствие узурации стенок даже крупных сосудов.

Такой осложненный раневой процесс может наблюдаться при радиоактивном заражении в дозе, которая превышает 4-5 милирентген в час.

Для переломов костей лицевого скелета при комбинированных радиационных поражениях характерны задержка начала консолидации, медленное и несовершенное образование костной мозоли, склонность к образованию ложных суставов, рассасывание уже сформированной костной мозоли. Увеличивается возможность возникновения остеомиелита, анаэробной инфекции, флегмон, сепсиса. Особенностью хода комбинированных радиационных поражений является то, что они проявляются на общем фоне лучевой болезни с чем, в основном, и связана тяжесть этих поражений.

В результате массового радиационного влияния (иногда за счет контактного загрязнения открытых частей тела) возникает лучевой ожог, который нередко повреждает и глубже расположенные ткани, подкожную клетчатку, мышцы.

В течении радиационных ожогов различают четыре периода, продолжительность их зависит от дозы влияния:

Первый период – начальная реакция на облучение проявляется в виде покраснения разной интенсивности (облучение в дозе 800-1000 рад) в первые часы после травмы. Резкое покраснение сопровождается развитием отека, который появляется к концу первых суток после облучения и сохраняется на протяжении 2-6 суток.

Вслед за исчезновением начальной эритемы и отека наступает II период – скрытый. Продолжительность его от одних суток до 2 месяцев.

III период – период разгара: поражение кожи (или острого воспаления) характеризуется возникновением вторичной эритемы, после чего появляются пузыри. В последующем на месте поврежденных пузырей возникают эрозии и язвы с подрытыми краями и дном грязно-серого цвета. При дозе 800-1500 рад на коже после вторичной эритемы развивается сухая десквамация, которая заканчивается пигментацией и затвердением кожи, закупоркой сальных желез. При дозе 1800-2500 рад скрытый период длится 8-15 суток. В дальнейшем появляется вторичная эритема, возникают пузыри, а потом и язвы. На протяжении 2-3 месяцев процесс заканчивается эпителизацией. В более поздние сроки на пораженных местах возникают трофические язвы. При дозе больше 2500 рад скрытый период длится 4-7 суток. Отмечаются значительные некротические процессы и длительный возобновительный период.

Особенности хода раневого процесса в разгаре лучевой болезни: профузные кровотечения, развитие раневого и одонтогенного сепсиса, воспалительные и язвенно-некротические поражения слизистой оболочки полости рта и ротоглотки, миндалин.

ПРЕДОСТАВЛЕНИЕ МЕДПОМОЩИ ПРИ КОМБИНИРОВАННЫХ РАДИАЦИОННО-МЕХАНИЧЕСКИХ ПОРАЖЕНИЯХ ЧЕЛЮСТНО-ЛИЦЕВОЙ ОБЛАСТИ НА ПОЛЕ БОЯ И ЭТАПАХ МЕД ЭВАКУАЦИИ

Очень важное значение имеет предоставление первой медпомощи в ячейке поражения, которое предусматривает временную остановку кровотечения, предупреждение остановки дыхания, борьбу с шоком, предупреждение вторичного микробного загрязнения ран и ожоговой поверхности, применение радиопротекторов. Осуществляется:

- введение обезболивающих средств (1 мл 2 % раствора промедола) с помощью шприц-тюбика;
- освобождение полости рта и носовых ходов от грязи, пыли и других инородных тел;
- дача антибиотиков, радиопротекторов, этапераизина, которые находятся в аптечке индивидуальной (АИ);
- наложение асептической или удерживающей обломки челюстей повязки;
- надевание шлема для раненных в голову;
- вынос и вывоз потерпевших за границы зараженной зоны.

В случае радиоактивного загрязнения одежды и кожного покрова после выхода из зоны заражения проводят их частичную санитарную обработку.

Доврачебная помощь дополняет первую мед. На МПБ осуществляется контроль или исправление неправильно наложенной повязки, проверяется время наложения жгута, вводятся повторно обезболивающее средство, сердечные (1 мл 10 % раствора кофеина), дыхательные (1 мл 0,1 % раствора лобелина) средства.

После предоставления первой и доврачебной помощи фельдшер МПБ осуществляет мед сортировку и организует эвакуацию пострадавших на МПП, где им предоставляется первая врачебная помощь.

Первая врачебная помощь (МПП) предусматривает проведение следующих мероприятий: радиометрический контроль по радиоактивному заражению кожи, обмундирования. Осуществляется дезактивация – удаление радиоактивных веществ из поверхности или из объема зараженных объектов с целью предупреждения радиационного поражения. Проводят частичную санитарную обработку и беззондовое промывание желудка. Осуществляется временная остановка кровотечения, предупреждение развития шока, транспортная иммобилизация при переломах челюстей, профилактика инфекционных осложнений ран, замена повязок при загрязнении раны (ожоговой поверхности) радиоактивными веществами (РВ). Заполняется первичная мед карточка. Пострадавшие готовятся к эвакуации.

Квалифицированная медпомощь (ОМедБ, ОМЗ) предусматривает дезактивацию, мед сортировку раненных на сортировочном посту. Кто нуждается, направляется на специальную обработку. Направления к перевязочной проводится в зависимости от тяжести повреждения: в первую очередь, другу, третью и четвертую очередь. В первую очередь проводится борьба с шоком и асфиксией, кровотечениями. Во всех пострадавших стоматолог осматривает раны, выясняет объем помощи и пункт дальнейшего назначения.

Осуществляется окончательная остановка кровотечения, удаления из раны свободно лежащих инородных тел, осколков, вторичных повреждающих снарядов, промывание и многократное орошение раны (при ее радиационном загрязнении), наложение асептической повязки, иммобилизация отломков стандартными шинами.

У всех пострадавших утоляется жажда и проводится кормление.

Специализированная медпомощь предоставляется в челюстно-лицевых отделениях специализированных госпиталей для лечения раненных в голову, шею и позвоночник, в госпиталях для лечения легкораненных, а также в стоматологических отделениях вторых госпиталей. Здесь проводится радикальная хирургическая обработка ран и лечение в полном объеме к выздоровлению, за исключением тех, которые требуют длительного (которое превышает 2-3 месяца) многоэтапного лечения. Эти потерпевшие сразу же после проведения хирургической обработки направляются в госпиталь внутреннего района страны.

Основной принцип лечения комбинированных радиационных повреждений - необходимость использования скрытого периода (до первых проявлений развития лучевой болезни) для ПХО, костной пластики и реконструктивных вмешательств.

Принципы хирургической обработки ран, загрязненных радиоактивными веществами (по В.В. Фиалковскому, 1966 г.):

12. ПХО осуществляют в ранние сроки – 24-48 часов после повреждения (ранняя ПХО раны);
13. ПХО должна быть одномоментной, исчерпывающей и заканчиваться осуществлением постоянной иммобилизации костных отломков, наложением первичных швов на рану мягких тканей, местным и общим (внутримышечным) введением антибиотиков;
14. Должна проводиться тщательная ревизия раны;
15. Окончательная остановка кровотечения в ране осуществляется прошиванием сосудов вместе с мягкими тканями;
16. Обязательное удаление всех инородных тел, в особенности металлических;
17. Использование оперативных методов иммобилизации отломков, ограничение использования назубных металлических шин;
18. При наличии глубоких слепых карманов и ходов, последние должны быть рассечены для удаления инородных тел, отломков зубов и костей, для промывания и аэрации раны;
19. Для предупреждения некротических язв и повреждений слизистой оболочки и кожи в разгаре лучевой болезни, во всех случаях рану закрывают сближением ее краев, или с помощью выкраивания и перемещения лоскутов соседних тканей;
20. При ушивании ран с дефектами тканей края раны сближают, а промежутки рыхло тампонируют марлей и закрывают асептической повязкой;
21. Обязателен ежедневный уход за раной;
22. В период реконвалесценции применяют вторичные швы.

В период разгара лучевой болезни разрешается оперативное вмешательство при возникновении самых неотложных показателей к тому. В этот период развивается геморрагический синдром, который характеризуется ухудшением свертываемости крови. Поэтому во время оперативных вмешательств по жизненным показателям необходимо одновременно проводить интенсивную общую терапию с целью повышения свертываемости крови (гемотрансфузии, внутривенное введение тромбоцитарной массы и консервированной плазмы, местное применение гемостатической губки и др.).

При проведении первичной хирургической обработки ран, зараженных РВ, необходимо более тщательно удалять некротические ткани и инородные тела, так как при этом удаляется значительная часть РВ. Этому же оказывает содействие и промывание ран 0,1 % раствором натрия хлорида, растворами антисептиков, применение адсорбирующих веществ для усиления дренирования раны.

Радиационные раны после первичной хирургической обработки подлежат повторному дозиметрическому контролю и, при наличии высокого уровня заражения, снова обрабатываются. Если после обработки обнаруживается заражение РВ, тогда рана не зашивается, а рыхло тампонируется.

КОМБИНИРОВАННЫЕ МЕХАНО-ХИМИЧЕСКИЕ ПОРАЖЕНИЯ

ЧЕЛЮСТНО-ЛИЦЕВОЙ ОБЛАСТИ

При применении химического оружия могут возникнуть такие варианты комбинированных химически-механических поражений (КХП):

- поражения, при которых рана заражена ОВ (в этом случае ОВ всасывается в кровь значительно быстрее, чем при их попадании на неповрежденную кожу);
- поражения, при которых ОВ попали на кожу, одежду, но не проникли в рану;
- поражения, при которых кроме раны и ожоговой поверхности, зараженные кожные покровы, органы дыхания, органы пищеварения, глаза и др.

ОВ могут попадать на поверхность ран и ожогов в виде капель, аэрозолей и газообразных веществ.

Раны челюстно-лицевой области могут быть поражены ОВ:

3. обладающими местным действием;
4. обладающими общим резорбтивным действием.

Местное действие ОВ: выразительный воспалительно-некротический процесс, замедление процессов очищения раны и репаративных процессов, развитие инфекционных осложнений.

Проявления общего резорбтивного действия ОВ обусловлены быстрым всасыванием ОВ через рану и снижением минимальной смертельной дозы ОВ.

При КХУ изменяется не только ход раневого процесса, но и общее состояние пострадавшего (реактивность и регенеративные и компенсаторные возможности организма). Течение КХУ сопровождается синдромом взаимного отягощения. Так, поражение ОВ ухудшает ход ранения, ожога, закрытой травмы, а те, в свою очередь, усложняют ход отравления организма химическими веществами.

В случае заражения ран (ожогов) фосфор-органическими веществами (ФОВ) местная реакция организма не возникает, но очень быстро развиваются и нарастают симптомы общетоксического действия. Характерным признаком заражения ран ФОВ является фибриллярное посипывание мышечных волокон в ране и вокруг нее, а также усиленное потоотделение из кожных покровов, который ее окружает. Фибриллярное посипывание мышц может переходить в общие, клонико-тонические судороги. Быстро развиваются бронхоспазм, миоз и прочие симптомы общерезорбтивного действия ОВ. ФОВ очень быстро всасывается через рану. Уже через 30-40 секунд после заражения в содержимом раны определяются лишь следы ФОВ, а сама рана не содержит ядовитых веществ. При ожогах III-I степеней тяжести сасывание ФОВ может значительно замедляться до 40-60 мин.

Признаки заражения ФОВ:

Местные – запах чеснока из раны или от раненого, кожа в зоне действия ФОВ обожжена, наличие сухого струпа и димление раны, может быть горение повязки или одежды, из раны густой серозно-гнойный экссудат.

Общие – развиваются через 2-3 суток, наблюдается желтуха, кровотечение в ЖКТ и мочевыделительных путях, кровоизлияния в кожу и слизистые оболочки, развитие печеночной недостаточности и комы.

Течение раневого процесса, отягощенного действием кожно-резорбтивных веществ, характеризуется развитием глубоких дегенеративно-некротических явлений. Пораженные ткани приобретают вид вареного мяса, нарушается сокращаемость мышц, они легко рвутся. Могут образовываться межмышечные флегмоны, гнойные метастазы. При поражении костей наблюдается развитие некротического остита с возникновением длительного остеомиелитического процесса и секвестров, которые поздно выделяются из раны.

Попадания на стенку кровеносного сосуда иприта приводит к его некрозу и тромбозу. Могут наблюдаться гнойное расплавление тромба и кровотечение.

Раны, которые заражены ипритом, имеют такие клинические признаки:

Местные – запах горелой резины или горчицы, на поверхности ран иногда образуются темно-бурые жирные пятна, которые имеют запах горчицы, жженой резины, поверхность раны быстро приобретает буро-коричневую окраску, быстро развивается отек краев раны, через 3-4 часа после заражения наблюдается покраснение и отек краев раны, через 18-24 часа на коже появляются пузырьки, наполненные серозной жидкостью и покрытые некротической пленкой, прогрессирование некроза и развитие инфекции в ране, замедляется очищение и заживление раны.

При попадании в рану большого количества иприта появляются признаки общего резорбтивного действия – отмечаются головная боль, апатия, снижение артериального давления, повышение температуры тела до 39-40°C, тошнота и рвота, энтероколит, судороги, коматозное состояние, в моче определяется белок, эритроциты, гиалиновые и зернистые цилиндры.

Раны заживают очень медленно. На их месте образуются большие шрамы.

При заражении ран (ожогов) люизитом местно сразу возникает жгучая боль, не адекватная травме. Из раны распространяется характерный запах – цветов герани. В первые минуты близлежащие к ране ткани приобретают серую окраску, потом – желто-бурю. Быстро развивается воспаление в ране, повышается ее кровоточивость. Через 15-20 минут после поражения вокруг раны появляются гиперемия, отек кожи, появляются пузырьки. Через 6-8 часов возникают петехиальные кровоизлияния в кожу. До 24 часов пузырьки постепенно сливаются в крупные пузыри. При большом повреждении края раны приобретают бледно-желтый цвет. Через 2-3 суток развивается сухая некротическая пленка и развивается инфекция. Значительно быстрее, чем при заражении ран ипритом развиваются явления общей интоксикации – слабость, удушье, отек легких, коллапс. Рана заживает с образованием грубых спаянных с тканями болезненных, часто покрытых язвами, рубцов.

Для диагностики КХУ необходимо использовать данные о месте и времени ранения и результаты химического разыскания; однотипные жалобы и симптомы у пораженных,

доставленных с одного участка позиции; характерный запах ОВ; изменение внешнего вида тканей в ране; поражение кожных покровов вокруг раны (ожога) в виде буллезного дерматита; значительное снижение активности холинэстеразы крови при поражении ФОВ; методы химической индикации ОВ в ране (ожога), в особенности в первые часы после ожога или поражения.

Известно, о практической значимости по выявлению ядовитых веществ в ране имеет рентгенологическое исследование, которое базируется на контрастности некоторых ОВ (люизит, фосфор).

ПРЕДОСТАВЛЕНИЕ МЕДПОМОЩИ ПРИ КОМБИНИРОВАННЫХ МЕХАНО-ХИМИЧЕСКИХ ПОРАЖЕНИЯХ ЧЕЛЮСТНО-ЛИЦЕВОЙ ОБЛАСТИ НА ПОЛЕ БОЯ И ЭТАПАХ МЕД ЭВАКУАЦИИ

Своевременное предоставление первой медпомощи в условиях применения противником ОВ имеет исключительно важное значение. Первая медпомощь включает следующий комплекс мероприятий:

- надевание шлема для раненных в голову (только после обработки кожи лица дегазирующим раствором);
- применение антидотов специфического действия;
- проведение частичной санитарной обработки участков кожи и одежды по следам ОВ;
- введение обезболивающих средств из шприца-тюбика;
- наложение защитной повязки на рану или ожоговую поверхность;
- вынос (вывоз) потерпевшего из очагов поражения.

Доврачебная медпомощь на МПБ включает следующие мероприятия:

- повторное введение антидотов;
- подбинтовка очень промокших повязок, иммобилизация отломков костей лицевого скелета;
- введение обезболивающих средств;
- дача таблетированных антибиотиков (при снятом противогазе).

Первая врачебная помощь (на МПП) сводится к введению антидотов при поражении ФОВ, сердечно-сосудистых и противосудорожных средств. Осуществляется ингаляция кислорода и заполнение первичной мед карточки. Кроме этого, при поражении ран (ожогов) ОВ в перевязочной МПП проводится их дегазация:

- при поражении ФОВ проводится обработка пораженной поверхности тела смесью 8 % раствора бикарбоната натрия и 5 % раствора перекиси водорода, которые берутся в равных дозах, смесь готовится непосредственно перед использованием;
- при поражении ипритом кожа вокруг раны протирается 10 % раствором хлорамина, а саму рану обрабатывают 5 % водным раствором хлорамина;
- при поражении люизитом проводят смазывание ран 5 % настойкой йода, раны промывают раствором Люголя или 5% раствором перекиси водорода.

При массовом поступлении раненных на МПП обработка загрязненных ран проводится только по жизненным показателям.

Квалифицированная помощь (ОМедБ, ОМЗ). Основным мероприятием при поражении ран стойкими ОВ кожно-резорбтивного действия (иприт, люизит) является хирургическая обработка их, которая проводится в по возможности ранние сроки. Первичная хирургическая обработка ран осуществляется только после медикаментозного купирования действия ОВ – введение антидотов и проведение дегазации.

Особенности проведения ПХО ран при загрязнении ОВ:

- обязательно удаление инородных тел и костных отломков;
- тщательный гемостаз;
- в ходе вмешательства периодическая обработка ее дегазантами;
- тампонирующая раны марлевыми салфетками, пропитанными растворами дегазантов;
- проводится широкое обсекание краев раны на полную ее глубину, что желательно проводить в первые 3-6 часов после поражения;
- наложение первичных отложенных швов или вторичных ранних швов.

Попадания в рану ОВ общетоксического действия типа ФОВ очень рискованно для жизни больного вследствие быстрого их всасывания. По этой причине первичная хирургическая обработка должна проводиться только после снятия действия ФОВ. Лечение ран, которые

загрязнены ФОВ, осуществляется в соответствии с принципами лечения обычных огнестрельных ран.

Специализированная медпомощь предоставляется в челюстно-лицевых отделениях специализированных госпиталей для лечения раненных в голову, шею и позвоночник, в госпиталях для лечения легкораненных, а также в стоматологических отделениях вторых госпиталей.

Хирургическая обработка ран, загрязненных (отравленных) ипритом или люизитом, должна проводиться в наиболее ранние сроки.

Для проведения хирургической обработки таких ран выделяются отдельные столы, хирургический инструментарий, дегазирующие растворы, персонал работает в резиновых перчатках, фартуках, нарукавниках. Перчатки во время операции периодически обрабатывают 5-10 % спиртовым раствором хлорамина.

С целью предотвращения занесения ОВ вглубь раны во время операции проводят частую смену инструментария с последующей его дегазацией.

Удаленные патологически измененные ткани, зараженный перевязочный материал во время проведения оперативного вмешательства выбрасывают в закрытые банки с дегазаторами, а потом уничтожают.

Хирургическая обработка ран, зараженных ОВ, может проводиться под местной или общей анестезией с учетом общего состояния пострадавшего.

Основным элементом хирургической обработки является обсекание и изъятие раздробленных, нежизнеспособных зараженных тканей, а также удаление заметных капель ОВ.

Если имеются повреждения костей – удаляются все костные отломки и отломки, связанные с надкостницей и вокруг размещенными мягкими тканями. Концы костей отпиливаются в границах здоровых тканей. Кровеносные сосуды перевязываются за пределами действия ОВ, на рану накладывают первичные швы.

6. МАТЕРИАЛЫ ДЛЯ САМОКОНТРОЛЯ: А. Задания для самоконтроля: 1. Первичная медицинская карточка. 2. Схемы предоставления первой медицинской помощи. 3. Схемы лечения потерпевших на этапах медицинской эвакуации.

Б. Задачи для самоконтроля:

1. На этапе специализированной помощи поступил раненый с комбинированным повреждение мягких тканей лица, лицевого скелету и с полученной большой дозой облучения. С целью профилактики осложнений, проявления синдрома взаимного обременения укажите, в каких допустимо благоприятные сроки необходимо провести первичное хирургическое лечение данного больного? (Ответ: В первые 3 часа от момента травмы).

2. На сортировочной площадке врачом стоматологом осмотренный ранен. В щечном и поднижнечелюстном участках рана мягких тканей размером 10x8см. От раны выделяется специфический запах чеснока. Участки, рана которых окружающая с признаками ожога. Поврежденные ткани покрыты струпом сероватого цвета (будто дымят). В результате действия каких химических веществ потерпевший получил травму? (Ответ: Синильная кислота.).

3. В сортировочно-эвакуационном отделении МПП потерпевшему с комбинированными поражением челюстно-лицевой области выдана первичная медицинская карточка. В карточке сохранена синяя полоса. Что это значит? (Ответ: Указывает на радиационное поражение раненого и необходимость проведения специальных мероприятий.)

В. Материалы для тестового контроля. Тестовые задания с одним правильным ответом ($\alpha=\Pi$):

1. Какие параметры влияют на биологический эффект радиоактивного излучения? А. Вид излучения и величина дозы. В. Вид излучения и состояние реактивности организма. С. Атмосферные условия и величина дозы. D. Мощность дозы и площадь поражения. E. Величина дозы и мощность дозы. (Правильный ответ: E).

2. Комбинированное поражение - это: А. Лучевая или ожоговая болезнь. В. Комбинация разных клинических проявлений повреждения. С. Рецидивирующее поражение с разной интенсивностью проявлений. D. Поражение одного анатомического участка, органа или всего организма разными поражающими агентами. E. Поражение нескольких соседних анатомических участков или органов одним поражающим агентом. (Правильный ответ: D).

3. Периоды лучевой болезни: А. Период шока, период острой токсемии, период септикотоксемии, период реконвалесценции. В. Латентный период, период разгара, период реконвалесценции. С. Острый период, подострый период, хронический период, период

обострения. Д. Скрытый период, период разгара, период хронический, период реконвалесценции. Е. Период первичных реакций, латентный период, период разгара, период реконвалесценции. (Правильный ответ: Е).

Г. Учебные задачи 3-го уровня (нетипичные задачи):

1. В ОМедБ доставленный солдат из очага ядерного поражения с сочетанным переломом верхней челюсти и ожогом лица III-IV степени. Доза общего облучения складывается 11 Гр. Раненный в тяжелом состоянии. Какая лечебная тактика? (Ответ: Раненого оставляют в изоляторе ОМедБ в группе раненых с агональным состоянием).

2. В ОМедБ (ОМО) доставленный раненый через два часа после травмы из очага напалмового поражения. Повязки на лице, шее, кистях рук. Сознание спутано. Голос сиплый, тихий. Дыхание часто, громко. На какие первоочередные меры требует пострадавший? (Ответ: В противошоковых мероприятиях).

3. К МПП доставлен потерпевший без сознания из рассказа сопровождающих удалось выяснить, что потерпевшего они нашли около 12 часов назад, в то время он страдал на непрерывной рвоты. Что можно заподозрить у потерпевшего? (Ответ: Лучевую болезнь).

7. ЛИТЕРАТУРА:

1. Хірургічна стоматологія та щелепно-лицева хірургія: підручник; У 2т. – Т.2/В.О.Маланчук, І.П.Логвіненко, Т.О.Маланчук, О.Л.Ціленко – К.: ЛОГОС, 2011. – С. 160-180.

2. Рузин Г.П. Краткий курс лекций по хирургической стоматологии и челюстно-лицевой хирургии / Геннадий Петрович Рузин – Киев: «Книга плюс», 2006 – С. 128.

3. Організація медичного забезпечення військ: Підруч. Для студ. вищ. Мед. закл. Освіти України III-IV рівнів акредитації / за редакцією професора Паська В.В. – К.: «МП Леся», 2005. – С. 140-148.

4. Стоматологія надзвичайних ситуацій з курсом військової стоматології: [підруч. Для студентів ВМНЗ III-IV рівнів акредитації] / Г.П.Рузін, В.П.Голік, О.В.Рибалов, С.Г.Демяник. – Харків: Торнадо, 2006. – С. 153-161.

Тема № 19. ТЕРМИЧЕСКИЕ ПОВРЕЖДЕНИЯ И ОТМОРОЖЕНИЯ ЛИЦА В МИРНОЕ ВРЕМЯ, В ЭКСТРЕМАЛЬНЫХ УСЛОВИЯХ. ИХ ПОСЛЕДСТВИЯ, ЛЕЧЕНИЕ, ПРОФИЛАКТИКА ОСЛОЖНЕНИЙ, ВОЗМОЖНОСТИ ПЛАСТИЧЕСКОЙ ХИРУРГИИ. ОЖГОВАЯ БОЛЕЗНЬ ПРИ ПОВРЕЖДЕНИЯХ ЛИЦА:

КЛИНИКА, ДИАГНОСТИКА, ЛЕЧЕНИЕ.

1.АКТУАЛЬНОСТЬ ТЕМЫ. Знание клинической картины, особенностей диагностики ожогов и отморожений челюстно-лицевой области позволит врачу-стоматологу оказать медицинскую помощь челюстно-лицевым раненым в полном объеме на этапах медицинской эвакуации.

2.КОНКРЕТНЫЕ ЦЕЛИ: 2.1. Анализировать этиологию ожогов и отморожений ЧЛО. 2.2. Объяснять механизм возникновения ожогов и отморожений. 2.3. Предложить решение вопросов этиологии ожоговой болезни. 2.4. Классифицировать ожоги и отморожения. 2.5. Трактовать данные дополнительных методов обследования. 2.6. Рисовать схемы, графика глубины ожогов в зависимости от степени. 2.7. Проанализировать возможные осложнения ожогов и отморожений ЧЛО. 2.8. Составить план оказания первой помощи при термических повреждениях и их лечения на этапах медицинской эвакуации.

3.БАЗОВЫЕ ЗНАНИЯ, УМЕНИЯ, НАВЫКИ, НЕОБХОДИМЫЕ ДЛЯ ИЗУЧЕНИЯ ТЕМЫ (междисциплинарная интеграция).

Названия предыдущих дисциплин	Полученные навыки
1.Топографическая анатомия.	Применить знание топографо-анатомических особенностей челюстно-лицевой области. Определить локализацию повреждения и возможные осложнения.
2. Гистология.	Знать гистологическое строение тканей челюстно-лицевой области. Определить локализацию термического поражения в слоях кожи.
3. Пропедевтика внутренних болезней.	Владеть схемой курации больного. Провести курацию больного с термическими поражениями лица.
4. Общая хирургия и	Определение понятия "ожог" и "отморожение", клинические

военно-полевая хирургия.	признаки этих повреждений и методы их диагностики. Объем и порядок оказания медицинской помощи раненым с ожогами и отморожениями челюстно-лицевой области. Определить характер ранения, осмотреть и обследовать раненого, определить очередь и порядок предоставления медицинской помощи, порядок и очередь эвакуации раненого.
5. Специальная военная подготовка.	Знать принципы организации предоставления медицинской помощи раненым на этапах медицинской эвакуации. Оформлять первичную медицинскую карточку раненого и больного.
6. Медицина катастроф.	Знать организацию предоставления медицинской помощи челюстно-лицевым раненым в структуре гражданской обороны. Организовать предоставление первой медицинской, доврачебной и первой врачебной помощи раненым на этапах медицинской эвакуации

4.3. ЗАДАНИЯ ДЛЯ САМОСТОЯТЕЛЬНОЙ РАБОТЫ ВО ВРЕМЯ ПОДГОТОВКИ К ЗАНЯТИЮ.

4.1. Перечень основных терминов, параметров, характеристик, которые должен усвоить студент при подготовке к занятию:

Термин	Определение
1. Ожёг.	Термическая травма.
2. Отморожение.	Холодовая травма.
3. Ожоговая болезнь.	Патологический процесс в результате термической травмы.

4.2. Теоретические вопросы к занятию: 1. Этиология ожогов. 2. Этиология отморожений. 3. Патологические изменения в тканях при ожогах и отморожениях. 4. Классификации ожогов. 5. Клинические особенности термических челюстно-лицевой области. 6. Клинические особенности химических ожогов челюстно-лицевой области. 7. Методы определения глубины ожогов. 8. Методы определения площади ожогов. 9. Особенности предоставления медицинской помощи челюстно-лицевым раненым с термическими ожогами. 10. Особенности предоставления медицинской помощи челюстно-лицевым раненым с химическими ожогами. 11. Патогенез симптома взаимного обременения при ожогах и отморожениях челюстно-лицевой области. 12. Особенности ПХО ожоговой раны челюстно-лицевой области.

4.3. Практические работы (задания), которые выполняются на занятии: 1. Практический тренинг из предоставления первой помощи потерпевшим с ожогами лица. 2. Практический тренинг по складыванию плана обследования и лечения потерпевших с ожогами и отморожениями на этапах медицинской эвакуации.

5. СОДЕРЖАНИЕ ТЕМЫ :

Влияние высокой температуры, химических веществ и лучевой энергии приводит к патологическим изменениям в тканях – к ожогам. В мирное время ожоги встречаются в результате нарушений правил техники безопасности на предприятии или в быту. Ожоги лица и головы составляют от 12,4 % до 24,5 % (по данным В.Д. Братуся, О.В. Шумова). В годы Великой Отечественной войны термические ожоговые поражения чаще всего наблюдались у летчиков, танкистов, при взрывах горючих материалов на складах. По данным Г.М. Иващенко, термические ожоги у летчиков и танкистов составляли около 35 % всех повреждений челюстно-лицевой области. По статистическим данным военно-мед управления Корейской народной армии ожоги напалмом составляли 1-1,5 % всех видов боевых повреждений.

Ожоги, в зависимости от происхождения, распределяют на 4 группы: термические; химические; электрические; лучевые.

По характеру повреждения кожи и глубже расположенных тканей рассматривают четыре степени ожогов:

I степень	– характеризуется интенсивным покраснением кожи и незначительным отеком;
II степень	– отличается созданием на коже пузырей различного размера с прозрачной серозной жидкостью;
III степень	– III A степень: часть дермы с эпителиальными образованиями – потовыми, сальными железами и волосяными фолликулами, не повреждена;

– Ш Б степень: тотальный некроз кожи.

IV степень – некроз всех тканей (обугливание тканей)

По клинической картине и тяжести повреждения ожоги распределяют на: легкие и тяжелые.

К тяжелым ожогам относят ожоги Ш Б и IV степени, которые оставляют обезображивающие рубцы на лице и шее, глубокие дефекты и деформации бровей, век, ушных раковин, носа, губ, подбородка и других частей лица.

Характеристика термических ожогов

Послеожоговые изменения тканей лица, как правило, ведут к серьезным нарушениям зрения, функции нижней челюсти и другим функциональным и косметическим дефектам. Больше всего повреждаются выступающие части лица – нос, ушные раковины, губы, брови, скуловая часть, подбородок. Термические ожоги всех степеней вызывают у больного чувства невыносимого жжения и резкой боли, которое усиливается при прикосновении к поврежденной поверхности.

После ожогов лица I степени кожа мало изменяется, иногда остается пигментация. Ожоги лица II степени с асептическим течением завершаются к концу второй недели лечения эпителизацией кожи, которая очень чувствительна при прикосновении и легко травмируется. В случаях инфицирования пузырей или травмированной поверхности при ожогах лица II степени на месте грануляций всегда остаются гипертрофические рубцы. Ожоги Ш А и Ш Б степеней сопровождаются инфекцией. Процесс заживления сопровождается образованием послеожоговых рубцов, которые часто превращаются в келоидные. На них, как правило, образуются язвы, трещины. При поражении век возможны осложнения в виде конъюнктивитов. При ожоговых травмах лица одновременно с повреждениями других частей тела, которые сопровождаются изменениями в организме, необходимо наблюдение соответствующих специалистов.

Размеры поверхности ожога определяют в процентах по отношению ко всей поверхности тела с помощью "правила девятки" и "правила ладони". "Правило девятки" целесообразно использовать при значительных повреждениях поверхности тела. Расчет для определения следующий: поверхность головы и шеи – 9 %, нижние конечности – по 18 %, верхние конечности – по 9 %, передняя поверхность туловища – 18 %, задняя поверхность туловища – 18 %, промежность и половые органы – 1 % от общей площади тела. Более точные результаты получают при использовании методики Постникова. Площадь ожога измеряют прикладывая к поверхности ожога стерильную прозрачную пленку, на которой обводят контуры поврежденной поверхности. Потом пленку кладут на миллиметровую бумагу и подсчитывают площадь ожога в квадратных сантиметрах. Процентное соотношение определяют, учитывая общую площадь тела, которая равняется 16000 см².

В характеристике ожога (запись в мед документах) указывают площадь и степень повреждения в виде соотношения: в числителе приводят процент поврежденной поверхности, в знаменателе – степень ожога.

Площадь ожогового повреждения можно измерять ладонью – площадь ладони составляет 1 % поверхности тела.

Тяжесть ожогов определяют с помощью индексов, например, индекса Франка: 1% площади поверхностного ожога равняется 1 ЕД, 1% площади глубокого ожога – 3 ЕД, поражения дыхательных путей составляет 30-45 ЕД. Значения индекса Франко до 30 ЕД соответствуют легкой степени ожога, 31-60 ЕД – средней степени, 61-90 ЕД – тяжелой степени, более 90 ЕД – крайне тяжелой степени.

При поверхностных ожогах до 10-12 % поверхности тела человека или при глубоких ожогах 5-6 % поверхности тела у взрослых ожоги протекают как местные повреждения, у детей и лиц преклонного возраста – 7-8 % и 3-4 % соответственно. При более тяжелых и распространенных повреждениях возникают нарушения органов и систем организма человека – развивается ожоговая болезнь. В клинике ожоговой болезни выделяют 4 периода:

- I. Ожоговый шок;
- II. Острая ожоговая токсемия;
- III. Септикотоксемия;
- IV. Период реконвалесценции.

I период – ожоговый шок – патологическое состояние, возникающее в ответ на термическую (химическую, электрические, лучевую) травму, в основе которой существует

нервно-болевым фактором. При ожоговом шоке выделяют две фазы: эректильную (кратковременную) и торпидную (длительную). В первой фазе возбуждения ЦНС достигает очень высокого уровня. Больные плаксивы, жалуются на боль в зоне ожога, определяется тахикардия – пульс до 100 уд/мин., артериальное давление в границах нормы.

В торпидной фазе потерпевший заторможен, не реагирует на окружающие обстоятельства, апатичен, кожные покровы бледные, черты лица заостренные, слизистые оболочки синюшные, определяется тахикардия, артериальное давление понижено.

II период – острый ожог токсемия, начинается через несколько часов после ожогового шока. Пульс частый, слабого наполнения, артериальное давление понижено. Температура кожи понижена, определяется заторможенность больного, вялость, иногда коматозное состояние. Наблюдается цианоз слизистых оболочек и периферических кожных покровов (нос, ушей, губ, щек). Констатируется сгущение крови.

III период – септикотоксемия, характеризуется всеми признаками сепсиса: резкие температурные колебания, кахексия, нарушения нервного статуса, заторможенность, снижение уровня гемоглобина, токсические вещества в крови и моче, замедленная эпителизация ожоговой поверхности, пролежни, пневмония. Больные умирают от истощения и инфекционных осложнений. У больных с тяжелыми ожогами (ШБ-I степени) может наблюдаться полная ареактивность состояния.

IV период – реконвалесценции, при благоприятном течении отмечается активность эпителизации грануляционной ткани, которая заполняет раневую поверхность после отторжения некротизированных участков. При значительных ожогах возможны язвы, которые приобретают хроническое течение.

Характеристика химических ожогов

Химические ожоги вызываются действием неорганических кислот (серная, соляная, азотная), щелочей (негашеная известь, едкий калий и натрий), солями тяжелых металлов (нитрат серебра) на открытые участки тела или слизистую оболочку полости рта, ротоглотки, пищевода. Глубина ожога зависит от концентрации и температуры вещества, продолжительности влияния. Механизм ожога кислотой заключается в том, что кислоты изменяют биологические жидкости – коллоиды клеток, происходит дегидратация и коагуляция тканей, развивается сухой некроз. Механизм ожога щелочами заключается в том, что щелочи образуют с тканями щелочные альбуминаты, омиляют жиры, развивается влажный некроз.

Химические ожоги классифицируют также по четырех ступенчатой классификации. При химических ожогах пузыри не образуются. Ожоговая болезнь развивается редко, но происходит всасывания в кровь химических веществ и интоксикация организма ними и их метаболитами. Особенности химических ожогов: ожоги ограничены по площади, с четкими границами, имеются следы растекания (подтеки) химического вещества, на слизистой оболочке резкая гиперемия, затем формируются области некроза, пропитанные экссудатом и покрытые плотной пленкой фибрина, под которой рана заживает, отторжение пленки медленное.

ПРЕДОСТАВЛЕНИЯ МЕДПОМОЩИ И ЛЕЧЕНИЕ ОЖОГОВ ЛИЦА НА ЭТАПАХ МЕД ЭВАКУАЦИИ

Первая медпомощь раненым с ожогами на поле боя состоит из самопомощи, взаимопомощи, помощи санитаров и санинструкторов. Первая очередная задача при предоставлении помощи раненым – прекращение действия поражающего фактора. Для этого необходимо быстро снять горящую одежду (шинель, плащ-палатку, бушлат и др.). Если не успели снять одежду, то горящий участок покрывают плотной тканью, а иногда используют сырую землю, песок и глину. Бежать при горящей одежде нельзя. Обливания водой только увеличивает площадь повреждения. Погасить горящую одежду возможно, если погрузить потерпевшего в воду (пруд, бассейн и др.).

Важнейший элемент первой помощи – устранения боли, которая является противошоковым мероприятием. Вводят наркотические анагетика из аптечки индивидуальной. Это должно быть сделано перед различными манипуляциями на поверхности ожога. Потерпевший сам или с помощью товарища вводит себе содержимое шприца-тюбика. Потерпевшим с тяжелыми ожогами это должен сделать санитар или санинструктор.

Чтобы защитить обожженные поверхности от загрязнения и дополнительного повреждения, следует наложить асептическую повязку (применяют индивидуальный перевязочный пакет), при этом одежду с обожженной области не снимают, а разрезают над участком повреждения. Перед наложением повязки не следует освобождать обожженную

поверхность от остатков одежды, стараться удалить или проколоть пузыри. Однако остатки зажигательной смеси, которые не успели сгореть, должны быть осторожно удалены, в связи с возможностью их повторного возгорания.

Значительному количеству раненных с ожогами лица и временным ослеплением через отек век или действие светового излучения ядерного взрыва нужно сопровождение с поля боя.

На МПБ продолжается борьба с кровотечением и шоком, вводятся обезболивающие препараты, антибиотики, и раненного готовят к эвакуации на МПП.

При одновременном поступлении большого количества раненных с ожогами лица в особенности важной является мед сортировка. Прежде всего выделяют раненных, которые требуют неотложной медпомощи (врачебной). К этой группе относятся потерпевшие с многофакторными поражениями и резко выраженными признаками нарушения дыхания, с отравлением токсическими продуктами горения и проявлениями сосудистого коллапса, а также обожженные в шоковом состоянии. Неотложным мероприятием является замена повязки у потерпевших, у которых поверхность ожога и повязка загрязнены радиоактивными веществами выше допустимой дозы. Относительно потерпевших с легким ожоговым шоком ограничиваются комплексом таких мероприятий: вводят внутримышечно или внутривенно анальгетики (1 мл 2 % раствора пантопона или 1 мл 2 % раствора промедола) в сочетании с антигистаминными препаратами (1 мл 2 % раствора дипразина или пипольфена), назначают соответственно показаниям сердечные и дыхательные аналептики (1мл 10 % раствора кофеина подкожно, 1-2 мл кордиамина подкожно, 1 мл 0,06 % раствора коргликона в 20 мл 40 % глюкозы внутривенно), спазмолитики (10 мл 2,4 % раствора эуфиллина внутривенно или 1 мл 12 % раствора в мышцы), дают выпить: соляно-щелочной раствор, белковый морс (разбавленный водой белковый гидролизат с добавкой 10 % раствора глюкозы, аскорбиновой или лимонной кислоты), горячий чай или кофе. Все эти мероприятия проводят в сортировочно-эвакуационном отделении.

Потерпевших с ожогами, которые требуют неотложной помощи направляют в перевязочную, где они получают необходимый комплекс лечебных мероприятий. Всем обожженным вводят столбнячный анатоксин. На МПП также проводят мероприятия, которые оказывают содействие безопасности дальнейшей эвакуации.

Полный объем квалифицированной медпомощи в ОМедБ ли ОМЗ предусматривает: мед сортировка и осуществления мероприятий, которые обеспечивают возможность скорейшей эвакуации легко обожженных и потерпевших с ожогами средней степени; комплексную противошоковую терапию у обожженных, которые поступили в состоянии ожогового шока и неотложную реанимационную помощь пострадавшим с поражением дыхательных путей, отравлением продуктами горения зажигательных смесей, общим перегреванием; лечение к выздоровлению легко обожженных, подлежащих задержке в команде выздоравливающих или возвращение их в части.

Все потерпевшие с ожогами лица, которые поступили из районов ядерного взрыва, подлежат дозиметрическому контролю.

В ОМедБ проводят комплексную противошоковую терапию в полном объеме до окончательному выводу пострадавшего из состояния ожогового шока. В противошоковой палате главные лечебно-диагностические мероприятия осуществляются в такой последовательности: оценивают общее состояние пострадавшего (сознание, пульс, дыхание, АД, ректально-кожный градиент температуры), уточняют, по возможности, площадь, глубину и локализацию ожога, вводят обезболивающие, седативные и сердечные средства; осуществляют внутривенные вливания жидкостей и лекарственных средств, применяя венепункцию, венесекцию или катетеризацию центральных вен, берут кровь для лабораторных исследований; вводят постоянный катетер в мочевого пузырь для наблюдения за динамикой диуреза на протяжении всего периода шока; накладывают повязки (при их отсутствии) на обожженную поверхность. При циркулярных ожогах конечностей, которые приводят к грубому нарушению и нарушению местного кровообращения или кровообращения туловища, которое в свою очередь нарушает дыхание, предварительно проводят декомпрессионную некротомию; наносят продольные разрезы через всю толщину некротизированных тканей от проксимального или дистального края струпа для послабления натяжения тканей.

Температура воздуха в палатах на уровне носилок должна поддерживаться +23—+25⁰С. При отсутствии рвоты дают теплый чай, соляно-щелочной раствор, белковый морс. Поить обожженного следует небольшими порциями (50-100 мл).

Для предупреждения и лечения острой почечной недостаточности назначают осмотические диуретики (манитол, мочеви́на, тиосульфат натрия), эуфиллин (5-10 мл 2,4 %), фуросемид (2 мл 1 % раствора внутривенно и внутримышечно). Коррекцию метаболического ацидоза достигают введением 150-200 мл 3-5 % раствора гидрокарбоната натрия.

Психомоторное возбуждение у потерпевших с тяжелыми ожогами снимают инъекцией оксibuтирата натрия (10-20 мл 20 % раствора внутривенно, дроперидола (10-20 мл 0,25 % раствора внутривенно). При гипертермии вводят 1 мл 50 % раствора анальгина внутримышечно или 5 мл реопирина и одновременно 5000 ЕД гепарина, внутривенно струйно переливают 700-800 мл изотонического раствора натрия хлорида или плазмы крови.

Туалет обожженной поверхности на этапе квалифицированной помощи не проводят, за исключением случаев загрязнения ожоговых ран радиоактивными веществами, а также при необходимости замены повязок у легко обожженных, оставленных для лечения на данном этапе (в команде выздоравливающих). В особенности недопустимы какие-либо манипуляции (за исключением некротомии) на обожженной поверхности у потерпевших, которые находятся в состоянии шока.

На этом этапе мед эвакуации при ожогах верхних дыхательных путей осуществляют трахеостомию, а также назначают ирригации ротовой полости щелочными и дезинфекционными растворами, смазывают пораженные участки слизистой оболочки растворами анестетиков. Питание пострадавших организуют с учетом изменений в полости рта и глотки.

Особое внимание надо уделять обожженным крыльям носа, ушным раковинам, векам. Оголенные хрящи следует в особенности тщательно изолировать эмульсией от окружающей среды, так как их загрязнение приведет к перихондриту и гибели хряща.

Обожженным, не требующим квалифицированной помощи по неотложным показателям и подлежащим эвакуации в специализированный госпиталь, в сортировочно-эвакуационном отделении вводят анальгетики, антибиотики и симптоматические средства, контролируют состояние повязок, исправляют их и дают пить.

Для лечения на месте оставляют раненных, которые могут самостоятельно двигаться и обслуживать себя с небольшими ожогами I-II степени (2-3 % поверхности тела) и сроком лечения до 10 суток. Потерпевших с более распространенными (до 40 % поверхности тела) поверхностными ожогами (I, II, IIIA степеней) направляют в ВПГЛП, а раненных с средними и тяжелыми ожогами (после предоставления им необходимой помощи в полном объеме) эвакуируют в специализированный госпиталь.

Специализированную медпомощь предоставляют после тщательного осмотра, уточнения характера и тяжести поражения. Лечение ожогов I и II степеней осуществляется в госпитале для легко раненных или у дерматологов, так как хирургического лечения они не требуют. При глубоких ожогах на небольших, функционально пассивных участках лица показаны ранние пластические операции, в связи с чем эта категория обожженных должна быть госпитализирована или в госпиталь для обожженных, или в специализированный госпиталь для раненных в голову, шею и позвоночник, где находятся специалисты, которые владеют приемами первичной пластики.

В лечебных учреждениях госпитальных баз проводят первую замену повязок и радикальную первичную хирургическую обработку ран. Для этого предварительно вводят наркотические анальгетики. В начале спиртом, бензином, 0,25 % раствором аммиака очищают кожу вокруг ожога. Потом из ожоговой раны извлекают частички видимого загрязнения, отслоенный эпидермис, опорожняют и вскрывают крупные пузыри. Наиболее загрязненные участки обожженной поверхности очищают марлевыми шариками, смоченными в 3 % растворе перекиси водорода и обмывают раствором фурацилина или новокаина. Затем ожоговую рану осушают и закрывают повязкой.

Дальнейшее лечение обожженных поверхностей осуществляется открытым или закрытым методом. В специализированном военном полевом хирургическом госпитале проводятся ранние возобновительные операции с использованием местных тканей методом свободного пересаживания тканей, а также используют метод клочка на ножке. Проводится физиотерапевтическое, ортопедическое лечение и профилактика ранних и поздних осложнений.

Важной задачей специализированной помощи является оперативное лечение пострадавших с ограниченными (до 5-7 % поверхности тела) глубокими ожогами, которые

могут возвратиться в строй. Для этого необходимо восстановление кожного покрытия путем аутодермопластики.

Гранулирование ран губ и век, как правило, вызывает выворачивание губ, крыльев носа. Учитывая то, что пересаженные свободные кожные трансплантаты будут сокращаться, что увеличит выворачивание, перед пересадкой нужно обсекать грануляции до нормальных тканей, мобилизовать края раны и раздвинуть их, что увеличит раневую поверхность – трансплантат должен значительно превышать недостаток кожи. При этом с целью сохранения функции век и губ надо стремиться сохранить мимические мышцы. Там, где эти мышцы повреждены вследствие ожога или при недостаточно квалифицированной некрэктомии, восстановить их функцию практически невозможно. Потеря функции мимических мышц вызывает деформацию лица, что требует длительного лечения. Эти потерпевшие, а также те, у которых ожоги ШБ-IV степеней направляются в госпиталь тыла страны.

6. МАТЕРИАЛЫ ДЛЯ САМОКОНТРОЛЯ: А. Задания для самоконтроля: 1. Схемы строения кожи для определения глубины термической травмы. 2. Фото потерпевших с ожогами и отморожениями лица.

3. Схемы обследования потерпевших с ожогами лица.

Б. Задачи для самоконтроля:

1. Раненый получил ожог лица и шеи во время взрыва напалмовой бомбы. Обморочный. При осмотре в участке спинки и крыльев носа, надбровных дуг, ушных раковин и губ глубокий некроз тканей. На других участках ожоговой поверхности эпидермис отслоен и лежит складками. Века обоих глаз раскрыть не удастся. Поставьте предварительный диагноз. (Ответ: Ожог напалмом лица и шеи III, IV степеней.).

2. В ОМедБ (ОМО) доставленный раненый через два часа после травмы из очага напалмового поражения. Повязки на лице, шее, кистях рук. Сознание запутано. Голос сиплый, тихий. Дыхание часто, громко. На какие первоочередные меры требует пострадавший? (Ответ: В противошоковых мероприятиях).

3. У военнослужащего, обожженного пламенем, на фоне гиперемированной и отёчной кожи лица выявлено разной величины пузыри, заполненные прозрачной жидкостью. Какая степень ожога кожи лица? (Ответ: II степень).

В. Материалы для тестового контроля. Тестовые задания с одним правильным ответом ($\alpha=II$):

1. Ожоги в зависимости от происхождения подразделяют на: А. Лучевые и электрические. В. Химические и термические. С. Лучевые и термические. D. Электрические и химические. E. Физические и химические. (Правильный ответ: E.).

2. Последствия перенесенных ожогов лица II степени с асептическим течением: А. Обезображивающие рубцы, деформация губ, бровей, ушей, крыльев носа. А. Кожа мало изменяется, иногда отмечается шелушение и пигментация. В. Эпителизация кожных покровов, которые весьма чувствительные при притрагивании и легко травмируются. С. Гипертрофические рубцы. D. Келоидные рубцы. (Правильный ответ: C.).

3. Что не относится к периодам ожоговой болезни: А. Ожоговый шок. В. Острая ожоговая токсемия. С. Септикопиемия. D. Период реконвалесценции. E. Хронический ожоговый сепсис. (Правильный ответ: E.).

Г. Учебные задачи 3-го уровня (нетипичные задачи):

1. Потерпевший, 45 лет, получил ожог лица и шеи во время взрыва канистры с бензином. Падал в обморок. Жалуетесь на изжогу и ощущение жара в области обожженных участков тела. При осмотре в области спинки и крыльев носа, надбровных дуг, ушных раковин и губ глубокий некроз тканей. На остальных участках ожоговой поверхности пузыри наполнены жидкостью, местами эпидермис отслоен и лежит складками. Веки обоих глаз отечные раскрыть их не удастся. Поставьте предыдущий диагноз.

Чем обусловлена неравномерность ожога? Где должен лечиться данный больной? (Ответ: Ожог лица и шеи пламенем II, III, IV степеней. Особенностью челюстно-лицевой области. В комбустиологическом центре.).

2. Потерпевший 24-х годов обратился в клинику с ожогом лица. Травму получил в следствие действию открытого пламени. Жалуетесь на боль и жжение лица. При осмотре: гиперемия кожи лица, на участках подбородка, носа, бровей, лба, скул наблюдаются пузыри с прозрачной жидкостью. Какая тактика врача по отношению к пузырям во время ПХО? (Ответ: Пузыри не

раскрываются.).

3. Во время попадания на слизистую оболочку полости рта щелочи фельдшер промыл ее слабым раствором бикарбоната натрия. Правильной ли была его тактика? (Ответ: Нет. Объяснить почему.).

7. ЛИТЕРАТУРА:

1. Хірургічна стоматологія та щелепно-лицева хірургія: підручник; У 2т. – Т.2/В.О.Маланчук, І.П.Логвіненко, Т.О.Маланчук, О.Л.Ціленко – К.: ЛОГОС, 2011. – С. 151-159.
2. Рузин Г.П. Краткий курс лекций по хирургической стоматологии и челюстно-лицевой хирургии / Геннадий Петрович Рузин – Киев: «Книга плюс», 2006 – С. 123-128.
3. Щелепно-лицева хірургія: підручник / О.О.Тімофєєв. – К.: ВСВ «Медицина», 2011. – С. 449-455.
4. Стоматологія надзвичайних ситуацій з курсом військової стоматології: [підруч. Для студентів ВМНЗ III-IV рівнів акредитації] / Г.П.Рузін, В.П.Голік, О.В.Рибалов, С.Г.Демяник. – Харків: Торнадо, 2006. – С. 147-153.
5. Опікова хвороба (патогенез і лікування). – Полтава, 2009. – 118 с.
6. Неотложная диагностика и лечебная тактика в ургентной хирургии: учебное пособие для студ. мед. ВУЗов и врачей-интернов / под ред. В.Д.Шейко – Полтава, 2007. – С. 83-94.
7. Ускладнення травматичних пошкоджень щелепно-лицевої ділянки: навч.-метод. посіб. для студ. стомат. факульт. вищих мед. навч. закладів IV рівнів акредитації та інтернів-стоматологів / Рибалов О.В., Ахмеров В.Д. – Полтава: ТОВ «Фірма «Техсервіс»», 2011. – С. 95-99.

Тема № 20. СЕМИНАР. РЕГЕНЕРАЦІЯ КОСТНОЇ ТКАНИ, ВИДИ. ЗАЖИВЛЕННЯ КОСТНОЇ РАНИ. МЕТОДИ ОПТИМІЗАЦІЇ РЕГЕНЕРАЦІЇ КОСТНОЇ ТКАНИ. СОЧЕТАННІ, КОМБІНІРОВАНІ ТА ТЕРМІЧЕСЬКІ ПОВРЕЖДЕННЯ ТКАНЕЙ ЧЕЛЮСТНО-ЛИЦЕВОЇ ОБЛАСТІ. ДОСТИЖЕННЯ ОТЕЧЕСТВЕННИХ УЧЕНИХ, СОТРУДНИКІВ КАФЕДРИ.

1. АКТУАЛЬНІСТЬ: целью итогового занятия является подведения итогов изучения раздела "Травматология челюстно-лицевой хирургии", ликвидации пробелов в знаниях и умениях студентов перед письменным экзаменом по переводному специальности, осуществление итогового контроля знаний как в письменной форме, так и машинным способом (компьютерный контроль).

2. КОНКРЕТНІ ЦЕЛІ: 2.1. Анализировать основные клеточные дифероны и межклеточное вещество костной ткани. 2.2. Объяснить явления физиологической, репаративной и патологической регенерации костной ткани. 2.3. Предложить методы и схемы оптимизации регенерации костной ткани. 2.4. Классифицировать совмещённые, комбинированные и термические повреждения тканей челюстно-лицевой области. 2.5. Трактовать основные принципы диагностики и лечения повреждений тканей челюстно-лицевой области. 2.6. Рисовать графологическую схему темы. 2.7. Проанализировать результаты лабораторных и инструментальных обследований. 2.8. Составить хронологическую схему достижений отечественных ученых и сотрудников кафедры в отношении научных разработок соответствующей темы.

3. БАЗОВІ ЗНАННЯ, УМІННЯ, НАВЬКИ, НЕОБХОДІМІ ДЛЯ ІЗУЧЕННЯ ТЕМИ (междисциплинарная интеграция).

Название предыдущих дисциплин	Приобретённые навыки
1. Гистология.	Дифференцировать основные типы клеток костной ткани.
2. Физиология.	Описать нормальные процессы формирования костной мозоли.
3. Патологическая анатомия.	Сравнить патологические типы регенерации и возможные осложнения данных процессов на тканевом уровне.
4. Топографическая анатомия.	Определить анатомические области повреждения.
5. Травматология.	Владеть основными методами иммобилизации и направленной регенерации костной ткани.
6. Общая хирургия.	Владеть навыками десмургии.

7. Фармакология.	Назначить схему медикаментозного стимулирования регенерации костной ткани и подобрать препараты для лечения термических повреждений тканей челюстно-лицевой области.
8. Рентгенология.	Определить необходимый метод исследования.

4.3. ЗАДАНИЯ ДЛЯ САМОСТОЯТЕЛЬНОЙ РАБОТЫ ВО ВРЕМЯ ПОДГОТОВКИ К ЗАНЯТИЮ.

4.1. Перечень основных терминов, параметров, характеристик, которые должен усвоить студент при подготовке к занятию:

Термин	Определение
1. Регенерация.	Восстановление структурных элементов тканей вместо умерших.
2. Комбустиология.	Это отрасль медицины, изучающая тяжелые ожоговые поражения и связанные с ними патологические состояния, в частности ожоговый шок, а также методы лечения таких состояний.

4.2. Теоретические вопросы к занятию: 1. Овладеть навыками обследования челюстно-лицевого больного. 2. Закрепить навыки оформления документации хирурга-стоматолога. 3. Прочитать и установить предварительный диагноз с рентгенограмм.

4.3. Практические работы (задания), которые выполняются на занятии: 1. Современные материалы для направленной регенерации костной ткани. 2. Первая помощь при термических повреждениях тканей челюстно-лицевой области. 3. Определить понятие «ожог». 4. Классификация ожогов по происхождению, глубине и тяжести повреждения. 5. Определение площади ожога. 6. Определение глубины и тяжести ожогов. 7. Особенности термических ожогов челюстно-лицевой области. 8. Особенности химических ожогов челюстно-лицевой области. 9. Определение и патогенез ожоговой болезни. 10. Симптоматика периодов ожоговой болезни. 11. Оказание первой помощи при ожогах и отморожениях челюстно-лицевой области. 12. Лечение ожогов и отморожений челюстно-лицевой области мирного времени.

5. СОДЕРЖАНИЕ ТЕМЫ:

Костная ткань (*textus ossei*) – специализированный тип соединительной ткани с высокой минерализацией межклеточной органического вещества. Костная ткань построена из клеток и межклеточного вещества.

На момент развития костной ткани образуется костный диферон: стволовые, полустволовые клетки (преостеобласты), остеобласты (разновидность фибробластов), остециты. Другими структурными элементами считают остеокласты (разновидность макрофагов).

Межклеточное вещество состоит из органического матрикса (20-25%), минеральной фазы (60-70%) и воды (15-20%). Органический матрикс костной ткани составляет $\frac{3}{4}$ ее объема и на 90-95% состоит из фибриллярного белка коллагена I типа, который синтезируют остеобласты.

Внешне кость покрыта надкостницей, за исключением суставных поверхностей эпифизов, что покрыты разными видами гиалинового хряща. В периосте (*periosteum*) различают два слоя: внешний (волокнистый) и внутренний (клеточный). Внешний слой образован, преимущественно, волокнистой соединительной тканью. Внутренний слой содержит остеогенные камбиальные клетки. Надкостница соединяет кость с окружающими тканями и принимает участие в ее трофике, развитии, росте и регенерации.

Компактное вещество состоит из костных пластинок, которые образуют гаверсовы системы.

Различают три типа регенерации: физиологическая, репаративная и патологическая. Физиологическая регенерация костной ткани происходит в течение всей жизни и характеризуется постоянным обновлением клеток и межклеточного органического вещества.

Репаративная, или восстановительная, регенерация наблюдается при повреждении костной ткани и направлена на восстановление целостности и функции кости.

Многолетние всесторонние исследования показали, что ход репаративной регенерации и формирования регенерата имеет поэтапный характер и напрямую зависит от общего состояния организма и местных изменений тканевого метаболизма. Выделяют три типа репаративной регенерации костной ткани: десмогенный, хондрогенный и ангиогенный.

Ход репаративной регенерации зависит от общего состояния организма пострадавшего и местных условий в области перелома.

К общим факторам относят: условия окружающей среды, условия питания (хроническое недоедание, авитаминоз и т.п.), общее состояние больного: наличие острых или хронических заболеваний, период реконвалесценции, тяжесть травмы, наличие совмещенных или комбинированных травм, возрастной и гендерный аспект.

К местным факторам, которые задерживают или нарушают процесс репаративной регенерации, относят степень повреждения прилегающих мягких тканей, сосудов, нервов, нестабильное сопоставление отломков, вторичное их смещение, необоснованная частая смена методов лечения, нестабильный остеосинтез, раннее статическая и динамическая нагрузка ангиогенной мозоли.

О патологической регенерации говорят в тех случаях, когда в силу тех или иных причин происходит искажение регенеративного процесса, нарушение изменений фаз пролиферации и дифференцировки.

Результатом заживления костной раны является костная мозоль. Различают следующие виды костной мозоли: периостальная (внешняя) мозоль, которая формируется главным образом за счет надкостницы; эндосальная (внутренняя) мозоль формируется в направлении от эндоста; интермедиарная мозоль, восполняет щель между компактным веществом костных обломков; парасосальная мозоль формируется как перемычка между фрагментами кости на месте перелома.

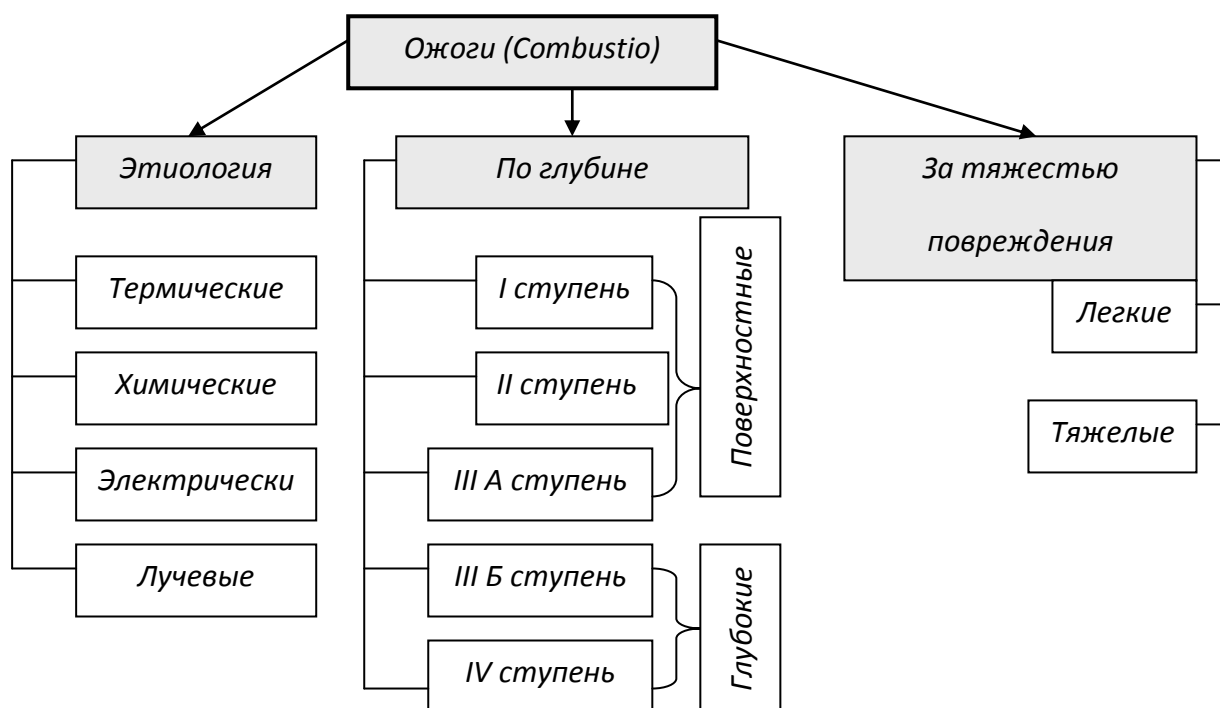
К сочетанным повреждениям в соответствии с терминологией принятой в общей травматологии, относят одновременное повреждение тканей или органов нескольких анатомических областей тела.

Сочетанное повреждение может быть одиночным, если оно нанесено одним ранящим агентом, или множественным, если ранящих агентов было два или больше. В свою очередь множественные повреждения могут быть изолированными, когда в одной анатомической области наблюдаются повреждения, нанесенные несколькими ранящими агентами, и сочетанным и, когда две анатомические области или более поражены одновременно несколькими ранящими агентами.

Повреждения челюстно-лицевой локализации при сочетанной травме у большинства пострадавших не являются доминирующими, но играют значительную роль в течении и исходах травмы. Именно при ранах мягких тканей и переломах костей лицевого скелета чаще, чем при повреждениях других локализаций, возникают условия для нарушения внешнего дыхания и последующего развития легочных осложнений вследствие аспирации крови, спинномозговой жидкости, отломков костей, зубов и других инородных тел. Опасность развития осложнений такого рода увеличивается при сочетании повреждений лица с травмами груди и мозга, сопровождающимися нарушением сознания, снижением рефлексов.

Под комбинированным повреждением понимают ранения, которые образовались в результате действия разных травматических агентов (например ожоги и огнестрельная рана).

Ожоги (*combustiones*) – поражения кожных покровов термическими, электрическими, лучевыми факторами. При ожогах, главным образом, поражается кожный покров, значительно реже - слизистые оболочки, подкожно-жировая клетчатка, другие, глубже размещенные анатомические образования (фасции, мышцы, сухожилия, суставы). При ожогах тканей головы и шеи раневой процесс протекает в соответствии с общими закономерностями поражения тканей. Наиболее часто возникают термические ожоги в результате воздействия высоких температур.



Влияние высокой температуры, химических веществ и лучевой энергии приводит к патологическим изменениям в тканях - к ожогам. В мирное время ожоги встречаются в результате нарушений правил техники безопасности на предприятии или в быту. Ожоги лица и головы составляют от 12,4% до 24,5% (по данным В.Д. Братика, О.В. Шумовая). В годы Великой Отечественной войны термические ожоговые поражения чаще всего наблюдались у летчиков, танкистов, при взрывах горючих материалов. По данным Г.М. Иващенко, термические ожоги у летчиков и танкистов составляли около 35% всех повреждений челюстно-лицевой области. По статистическим данным военно-медицинского управления Корейской народной армии опеки напалмом составляли 1-1,5% всех видов боевых повреждений.

Ожоги, в зависимости от происхождения, распределяют на 4 группы: **термические; химические; электрические; лучевые.**

За характером повреждения кожи и глубже расположенных тканей рассматривают четыре степени ожогов:

I степень – характеризуется интенсивным покраснением кожи и незначительным отеком;

II степень – отличается созданием на коже волдырей разного размера прозрачной, серозной жидкостью;

III степень

IIIа степень: часть дермы с эпителиальными образованиями потовыми, сальными железами и волосными фолликулами, не поврежденная;

IIIб степень: тотальный некроз кожи.

IV степень - некроз всех тканей (обугливание тканей)

За клинической картиной и тяжестью повреждения ожоги распределяют на: **легкие и тяжелые.**

К тяжелым ожогам относят ожоги IIIб и IV степени, что оставляют обезображивающие рубцы на лице и шее, глубокие дефекты и деформации бровей, век, ушных раковин, носа, губ, подбородка и других частей лица.

Характеристика термических ожогов

Послеожоговые изменения тканей лица, как правило, ведут к серьезным нарушениям зрения, функции нижней челюсти и другие функциональные и косметические дефекты. Чаще всего повреждаются выступающие части лица - нос, ушные раковины, губы, брови, скуловая область, подбородок. Термические ожоги всех степеней вызывают у больного чувства нестерпимого жжения и резкой боли, которое усиливается при прикосновении к поврежденной поверхности.

После ожогов лица I степени кожа мало изменяется, иногда остается пигментация. Ожоги лица II степени с асептическим течением завершаются в конце второй недели лечения эпителизацией кожи, которая очень чувствительная при прирагивании и легко травмируется. В случаях инфицирования волдырей или травмированной поверхности при ожогах лица II степени на месте грануляций всегда остаются гипертрофические рубцы. Ожоги IIIа и IIIб степеней сопровождаются инфекцией. Процесс

заживления сопровождается образованием послеожоговых рубцов, которые часто превращаются в келоидных. На них, как правило, образуются язвы, трещины. При поражении век возможны осложнения в виде конъюнктивитов. При ожоговых травмах лица одновременно с повреждениями других частей тела, которые сопровождаются изменениями в организме, необходимы наблюдения соответствующих специалистов.

Размеры поверхности ожога определяют в процентах по отношению ко всей поверхности тела с помощью "правила девятки" и "правила ладони". "Правило девятки" целесообразно использовать при значительных повреждениях поверхности тела. Расчет для определения следующий: поверхность головы и шеи - 9%, нижние конечности - по 18%, верхние конечности - по 9%, передняя поверхность туловища 18%, задняя поверхность туловища - 18%, промежность и половые органы - 1% от общей площади тела. Более точные результаты получают при использовании методики Постникова. Площадь ожога измеряют прикладывая к поверхности ожога стерильную прозрачную пленку, на которой обводят контуры поврежденной поверхности. Потом пленку кладут на миллиметровую бумагу и подсчитывают площадь ожога в квадратных сантиметрах. Процентное соотношение определяют, учитывая общую площадь тела, которая равняется 16000 см².

В характеристике ожога (запись в медицинских документах) указывают площадь и степень повреждения в виде отношения: в числителе приводят процент поврежденной поверхности, в знаменателе - степень ожога.

Площадь ожогового повреждения можно измерять ладонью - площадь ладони равняется 1% поверхности тела.

Тяжесть ожогов определяют с помощью индексов, например, индекса **Франка**: 1% площади поверхностного ожога равняется 1 ОД, 1% площади глубокого ожога - 3 ОД, поражение дыхательных путей составляет 30-45 ОД. Значение индекса Франка к 30 ОД отвечает легкой степени ожога, 31-60 ОД - средней степени, 61-90 ОД - тяжелой степени, более 91 ОД - крайне тяжелой степени.

При поверхностных ожогах до 10-12 % поверхности тела человека или при глубоких ожогах 5-6 % поверхности тела у взрослых опеки перебегают как местные повреждения, у детей и лиц преклонных лет - 7-8 % но 3-4 % соответственно. При более тяжелых и распространенных повреждениях отмечаются нарушения органов и систем организма человека - развивается ожоговая болезнь. В клинике ожоговой болезни выделяют 4 периода:

- I. Ожоговый шок;
- II. Острая ожоговая токсемия;
- III. Септикотоксемия;
- IV. Период реконвалесценции.

I период - ожоговый шок - патологическое состояние, возникающее в ответ на термическую (химическую, электрические, лучевую) травму, в основе которой лежит нервно болевой фактор. При ожоговом шоке выделяют две фазы: эректильную (кратковременную) и торпидную (долговременную). В первой фазе возбуждения ЦНС достигает очень высокого уровня. Больные плаксивы, жалуются на боль в зоне ожога, определяется тахикардия - пульс до 100 за мин, артериальное давление в пределах нормы.

В торпидной фазе пострадавший заторможен, не реагирует на окружающие обстоятельства, апатичный, кожные покровы бледны, черты лица заостренные, слизистые оболочки синюшные, определяется тахикардия, артериальное давление снижено.

II период - острая опека токсемия, начинается через несколько часов после ожогового шока. Пульс частый, слабого наполнения, артериальное давление снижено. Температура кожи снижена, определяется заторможенность больного, вялость, иногда коматозное состояние. Наблюдается цианоз слизевых оболочек и периферийных кожных покровов (носа, ушей, губ, щек). Констатируется сгущение крови.

V период - септикотоксемия, характеризуется всеми признаками сепсиса: резкие температурные колебания, кахексия, нарушение нервного статуса, заторможенность, снижение уровня гемоглобина, токсичные вещества в крови и моче, замедлена эпителизация ожоговой поверхности, пролежни, пневмония. Больные умирают от истощения и инфекционных осложнений. У больных с тяжелыми ожогами (ШБ-IV степени) может наблюдаться полная ареактивность состояния.

VI период - реконвалесценции, при благоприятном ходе отмечается активной эпителизацией грануляционной ткани, которая заполняет раневую поверхность после отторжения некротизированных участков. При значительных ожогах возможны язвы, которые приобретают хроническое течение.

Характеристика химических ожогов Химические ожоги вызываются действием неорганических кислот (серная, соляная, азотная), щелочи (негашеная известь, едкий калий и натрий), солями тяжелых металлов (нитрат серебра) на открытые участки тела или слизистых оболочек полости рта, ротоглотки, пищевода. Глубина ожога зависит от концентрации и температуры вещества, длительности влияния. Механизм ожога кислотой заключается в том, что кислоты изменяют биологические жидкости - коллоиды клеток, происходит дегидратация и коагуляция тканей, развивается сухой некроз. Механизм ожога щелочами заключается в том, что щелочи образуют с тканями щелочные альбуминаты, омиллюют жиры, развивается влажный некроз.

Химические ожоги классифицируют также по четырем степеням классификации. При химических ожогах не образуются волдыри. Ожоговая болезнь развивается редко, но происходит всасывание в кровь химических веществ и интоксикация организма ими и их метаболитами.

Особенности химических ожогов: ожоги ограничены по площади, с четкими границами, имеются следы растекания (затечка) химического вещества, на слизистой оболочки резкая гиперемия, потом формируются участки некроза, пропитанные экссудатом и покрытые плотной пленкой фибрина, под пленкой заживает рана, отторжение пленки медленное.

Лечение. Лечение больных с ожогами, в том числе лица, включает комплекс общих и местных воздействий на организм пострадавшего и пораженную область.

Первая медицинская помощь оказывается на месте происшествия. Необходимо прекратить действие термического агента на ткани любым возможным в данной ситуации способом [облить водой, забросать снегом, песком, накрыть брезентом или одеялом до момента исчезновения пламени (на короткий срок - опасность асфиксии!), сбить пламя и др.]. Нельзя оставлять пострадавшего в вертикальном положении, так как оно способствует распространению пламени на лицо. Его следует уложить на бок. При загорании одежды нельзя бежать, так как движение воздуха раздувает пламя. Для уменьшения прогрева подлежащих тканей в первые 15-20 мин после термической травмы эффективен холод на обожженную поверхность (холодная вода, пузырь со льдом, смоченное водой полотенце и др.). При немедленном охлаждении обожженной поверхности подкожная температура на глубине 1 см достигает исходной через 20 с, а без охлаждения - через 14 мин. Кроме того, после прекращения воздействия термоагента на кожу температура подлежащих тканей продолжает повышаться. Если нет возможности применить холод, обожженную поверхность следует оставить открытой для охлаждения воздухом. Перед транспортировкой пострадавшего рану желательно закрыть асептической повязкой. При показаниях проводят сердечно-легочную реанимацию.

Доврачебная помощь. Средний медицинский работник может ввести ненаркотические или наркотические анальгетики, сердечно-сосудистые препараты, противостолбнячную сыворотку или анатоксин. Необходимо напоить больного, давая от 0,5 до 2 л воды, в которой растворена 1 чайная ложка поваренной соли и 0,5 чайной ложки питьевой соды (из расчета на 1 л воды) или 5,5 г поваренной соли и 4 г питьевой соды. Прием более 0,5 л чистой воды противопоказан из-за опасности развития водной интоксикации. При показаниях продолжают сердечно-легочную реанимацию. При необходимости транспортировки на обожженное лицо накладывают асептическую повязку с отверстиями для глаз. При поверхностных ожогах кожу смазывают вазелином. При оказании первой и доврачебной помощи не следует применять мазей на жировой основе, а также дубящих веществ, метиленового синего или бриллиантового зеленого. Все это затрудняет обработку ожоговой раны и определение глубины ожога.

Госпитализации подлежат больные с ожогами I-II степени более 10% поверхности тела, с глубокими ожогами, ожогами лица, шеи, органов дыхания, кисти, стопы, крупных суставов, промежности с комбинированными повреждениями. В госпитальных условиях в мероприятиях по жизненным показаниям могут нуждаться больные с ожогами лица, у которых поражены органы дыхания. Не следует накладывать трахеостому больным, если нет признаков асфиксии, в случае поражения трахеи и бронхов продуктами горения, так как это значительно утяжеляет состояние обожженного. Эти поражения лечат консервативно (применение сердечных средств и бронхолитиков, кортикостероидных гормонов, ингаляции кислорода и др.). Полость рта орошают 3-5% раствором гидрокарбоната натрия, антисептическими растворами. Если ранее не была введена противостолбнячная сыворотка, то вводят ее. Начинают антибиотикотерапию. Аккуратно и щадяще обрабатывают ожоговую рану. Здоровую кожу вокруг пораженных участков протирают бензином, 96% этиловым спиртом или 0,5% раствором нашатырного спирта, можно вымыть кожу водой с мылом. Имеющиеся пузыри орошают раствором

фурацилина или другого антисептика. Обрывки эпидермиса удаляют. Пузырь подсекают для удаления жидкости из него. Отслоившийся эпидермис (покрышка пузыря), прилипая к раневой поверхности, выполняет роль биологической повязки, ускоряющей эпителизацию раны. Поэтому иссекать пузырь нельзя. Это делают лишь тогда, когда содержимое его становится «густым» или нагнаивается. Ожоги лица лечат открытым, реже - закрытым способом. Препарат для местного лечения ожогов должен создавать условия для роста эпителия и обладать бактериостатическими свойствами, не раздражать ткани. Главное требование к нему: он не должен тормозить эпителизацию раны. При ожогах I степени применяют охлаждающий крем из ланолина, персикового масла и дистиллированной воды в равных количествах; 2% борный вазелин; преднизолоновую мазь или другую, содержащую кортикостероидные гормоны. Можно использовать смесь окиси цинка, талька, глицерина поровну и дистиллированной воды. Допускается обработка обожженной кожи спиртом или спиртосодержащими жидкостями (одеколоном), детским кремом. Раны на лице, если их лечат открытым способом, смазывают мазью или эмульсией 3-4 раза в сутки. Для этого можно использовать 10% синтомициновую эмульсию, 1% гентамициновую, 0,5% фурацилиновую, 10% анестезиновую или 10% сульфамилоновую мази. Хорошим эффектом обладает 1% раствор сульфадиазина серебра (крем на водорастворимой основе). В лечении ожогов III-IV степени, сопровождающихся омертвлением дермы, основной задачей является сначала формирование сухого струпа, а затем ускорение его отторжения. Это создает оптимальные условия для эпителизации раны при ожоге III степени или развития здоровых грануляций на раневой поверхности, дающих возможность провести аутодермопластику (при ожогах III-IV степени). Эта задача лучше и быстрее достигается, если рану лечить закрытым способом (под влажно-высыхающей повязкой с антисептиками или антибиотиками). После отторжения струпа при ожоге III степени для ускорения эпителизации можно накладывать масляно-бальзамические повязки, производить УФ-облучение раны. При глубоких ожогах лица первичную и раннюю некрэктомию не применяют, так как приживление свободного трансплантата возможно лишь при условии иссечения некротической ткани в пределах абсолютно здоровой. На лице соблюсти это условие не представляется возможным. Кроме того, реальна опасность повреждения лицевого и других нервов, а также выраженного кровотечения. Поэтому раневую поверхность при глубоких ожогах подготавливают к пластическому закрытию постепенно в процессе консервативного лечения. Отторгающиеся в процессе лечения участки струпа аккуратно срезают ножницами, не травмируя жизнеспособные с ткани. Гранулирующая рана на лице готова к аутодермопластике, если некротические ткани полностью отторглись, нет признаков гнойного воспаления в ней, грануляции мелкозернистые и., розового цвета с узкой каймой молодого эпителия по краям., Толщина кожного трансплантата должна быть 0,3-0,4 мм. При ожогах лица используют только сплошные кожные лоскуты, взятые дерматомом с любого доступного участка тела. Перфорации на лоскуте не делают, так как они ухудшают косметический эффект.

При ожогах век и роговицы I—II степени пораженные участки следует промыть 1% раствором новокаина, закапывать в глаза 30% раствор альбудида по 2 капли каждые 3-4 ч. Кроме того, в конъюнктивальные мешки необходимо закладывать 2 раза в сутки гидрокортизоновую, тетрациклиновую, левомецетиновую глазные мази. При болях закапывают 0,25% раствор дикаина. На роговицу накладывают специальные глазные пленки, обладающие обезболивающими и антибактериальными свойствами.

При ожогах ушных раковин, когда выпот между надхрящницей и хрящом еще не нагноился и хрящ сохраняет жизнеспособность, можно аспирировать выпот с помощью шприца и иглы и тем самым предупредить развитие острого хондрита. Если выпот нагнаивается, то гнойник необходимо вскрыть и рану дренировать. Это чаще всего приводит к выраженной деформации ушной раковины, иногда к полной ее утрате. Возможно заращение наружного слухового прохода, что сопряжено со снижением слуха.

При наличии глубоких ожогов волосистой части головы волосы вокруг раны выстригают и выбривают в радиусе 5-7 см. Через 1-2 дня погибшую надкостницу черепа иссекают. Если же она не погибла, ее закрывают влажными повязками для предупреждения от высыхания. Как можно быстрее следует восстановить кожный покров над обнаженной и жизнеспособной надкостницей. При глубоких ожогах может поражаться наружная компактная пластинка костей черепа. Ее следует удалить, не дожидаясь самостоятельного отторжения погибшего участка. Губчатое вещество кости покрывается со временем грануляционной тканью, на которую пересаживают кожный аутодермотрансплантат.

При глубоких ожогах губ, подбородочной области, щек, когда предполагается образование дефекта тканей, следует заранее заготавливать и перемещать пластический материал для более быстрого (в последующем) устранения его. Для предупреждения рубцовых контрактур большое значение имеют функциональные методы лечения, правильное положение больного в постели. Наиболее тяжелые последствия вызывают ожоги IV степени, особенно при поражении лицевых костей. Устранение их требует проведения многоэтапных реконструктивных оперативных вмешательств. Бесследно заживают лишь ожоги I и II степени.

Смертность при ожогах зависит от их обширности, глубины и возраста пострадавшего. Для прогноза исхода ожога пользуются правилом сотни. К возрасту больного следует прибавить общую площадь ожога в процентах. Прогноз неблагоприятный, если сумма равна 101 и выше, сомнительный - 81 -100, относительно благоприятный - 61-80, благоприятный - 60. Это правило применимо лишь у взрослых.

ЭЛЕКТРООЖОГИ

Электроожоги возникают в месте контакта тканей с источником электрического тока. Электрическая энергия превращается в тепловую, создавая температуру до 3000-4000 °С. Наряду с местным и изменениями нарушаются функции различных органов и в первую очередь сердечно-сосудистой системы и дыхания. Даже при кратковременном воздействии электрического тока может наступить остановка дыхания и фибрилляция сердечной мышцы. Электротравма сопровождается судорожным сокращением мышц без потери или с потерей сознания (I и II степень тяжести соответственно), потерей сознания и нарушением деятельности сердца (III степень) и приводит к клинической смерти (IV степень).

Если при поражении электротоком возникает ожог, то тяжесть электротравмы может быть не столь выраженной, так как обуглившиеся ткани становятся изолятором.

Атмосферное электричество (молния) обладает большей силой и напряжением и вызывает более тяжелое поражение, чем обычное электричество.

Электроожоги лица составляют 1,3% от числа ожоговых ран. Они отличаются от обычных термических и в зависимости от площади контакта кожи с источником электроэнергии могут быть точечными (в виде «меток и знаков тока») или иметь значительные размеры. «Знаки тока» представлены сухими блестящими, безболезненными участками кожи беловато-серого или коричневого цвета. Они хорошо контурируются, приподнимаясь над поверхностью непораженной кожи. В последующем эти участки превращаются в плотный струп. При поражениях молнией «знаки тока» имеют вид красных линий ветвистой формы. Электроожоги чаще бывают глубокими с поражением не только подкожной жировой клетчатки, но и мышц и даже костей лицевого скелета. Особенностью их является также то, что поражение кожи может быть локальным, а подлежащих тканей - более распространенным по площади. Это связано с неодинаковой электропроводимостью различных тканей и развивающимися нарушениями кровообращения. Известно, что кожа лица обладает наибольшим электрическим сопротивлением. Раневой процесс протекает так же, как и при термических ожогах. Однако из-за значительного разрушения подлежащих тканей имеются признаки выраженной интоксикации. В случае присоединения гнойной инфекции могут развиваться глубокие гнойники (абсцесс, флегмона). Возможно эрозивное кровотечение из крупных сосудов через 2-4 недели после электротравмы. Ожоговая поверхность лица, образовавшаяся вследствие контактного воздействия электрического тока, безболезненна или малоболезненная. Вокруг ожога нет отека тканей и гиперемии кожи. Рана устойчива к действию гнойной микрофлоры. Выражены трофические нарушения, что предопределяет замедление регенерации тканей.

Оказание первой помощи заключается прежде всего в прекращении действия электрического тока на пострадавшего любым доступным способом, исключая поражение того, кто оказывает помощь. При отсутствии самостоятельного дыхания и сердечных сокращений следует проводить сердечно-легочную реанимацию (закрытый массаж сердца, искусственное дыхание по методу «изо рта в рот» или «изо рта в нос»). Транспортировать пострадавшего в стационар следует в горизонтальном положении и независимо от тяжести электротравмы госпитализировать в реанимационное отделение. Местное лечение электроожогов и глубоких термических ожогов не имеет существенных различий и изложено выше.

ОТМОРОЖЕНИЯ

Отморожения возникают вследствие действия низкой температуры. На лице отморожениям чаще всего подвергаются нос, уши, ткани скуловой области, щеки. От действия низкой температуры страдают хрящи даже при небольших повреждениях кожи. Могут развиваться

перихондриты, которые протекают длительно и приводят к деформации ушных раковин или носа. Кости лицевого скелета при отморожениях поражаются крайне редко. Встречаются отморожения языка и губ (чаще у детей) как следствие контакта этих тканей с металлом на морозе (попытка лизнуть металлический предмет). В случае нарушения естественной и искусственной терморегуляции возможны отморожения тканей в условиях высокой влажности при умеренно-низкой температуре. При действии низкой температуры поражение распространяется в глубь тканей, а не по поверхности. Отморожения тканей лица редко являются показанием для госпитализации. В поликлинической практике они отмечаются у половины больных с отморожениями. Во время Великой Отечественной войны одиночные отморожения лица были у 0,69% среди лечившихся по поводу отморожений в госпиталях. Тяжелые отморожения лица встречаются крайне редко как следствие длительного контактного воздействия низкой температуры на ткани.

Различают два периода в развитии патологических изменений в тканях при отморожении: а) дореактивный, или период тканевой гипотермии, б) реактивный, наступающий после согревания тканей. Именно второй период определяет характер клинических проявлений возникших нарушений, обусловленных вначале спазмом, а затем тромбозом кровеносных сосудов.

В дореактивном периоде больные отмечают покалывание, жжение, болевые ощущения в области участка лица, который подвергся воздействию низкой температуры, затем анестезию в этих участках. Пострадавшие чаще всего не замечают наступления отморожения. Объективно в этом периоде можно отметить резкую бледность кожи, снижение локальной температуры на участке поражения, исчезновение болевой чувствительности. После согревания отмороженных тканей появляются выраженная болезненность и другие объективные признаки, выраженность которых зависит от тяжести травмы.

В зависимости от глубины поражения выделяют 4 степени отморожений.

I степень. Омертвения тканей не наступает, все изменения обратимы. Больные жалуются на зуд, колющие, выраженной интенсивности боли, жжение, ощущение онемения и ползания мурашек (парестезия). Кожа гиперемирована, с синюшным оттенком (мраморная). Выражен отек тканей. Болевая чувствительность снижена. Указанные изменения ликвидируются в течение 3-7 дней, после чего некоторое время отмечается шелушение эпидермиса.

II степень. Погибает эпидермис. Жалобы такие же, как при отморожении I степени, однако боли усиливаются по ночам и сохраняются в течение 2-3 дней. Погибший эпидермис отслаивается и образуются одиночные или множественные пузыри. Они наполнены желтой или геморрагической жидкостью. Если покрывку пузыря снять, то обнажается ярко-розовая, резко болезненная дерма. Раны при отморожении II степени заживают через 10-15 дней путем эпителизации из эпителиальных придатков кожи.

III степень. Погибают все слои кожи и подлежащие мягкие ткани. Больные отмечают сильные и продолжительные боли, парестезии. Образуются пузыри, заполненные геморрагической жидкостью. Дерма под пузырями темного цвета из-за кровоизлияний, может иметь сероватый оттенок. На месте пузырей возникает некротический струп черного цвета, границы которого четко обозначаются через 6-7 дней. Струп отторгается к концу 3-4-й недели, образуя гранулирующую раневую поверхность. Она заживает с образованием рубцов с частичной краевой эпителизацией.

IV степень. Погибают мягкие ткани с обнажением костей, иногда их повреждением. Жалобы такие же, как и при отморожениях III степени. Отмечается выраженный отек, который распространяется за пределы погибших тканей. Образуется струп, который медленно отторгается. Имеются признаки интоксикации и тяжелого общего состояния больного. Отличить отморожения III и IV степени можно не раньше чем через 5-7 дней, когда обозначаются границы некроза. Исходом отморожения IV степени является утрата части или всего органа, на лице - чаще участков носа, ушей, щек, мягких тканей скуловой области.

Лицам, перенесшим пластические восстановительные операции, особенно с использованием филатовского стебля, следует остерегаться холода. Ткани филатовского стебля навсегда сохраняют повышенную чувствительность к холоду. Они могут подвергнуться тяжелому отморожению при температуре воздуха - 5° С в течение 2-3 ч.

Правильно и своевременно оказанная помощь (в дореактивном периоде) может уменьшить распространенность изменений (в том числе и необратимых) при отморожениях. Это зависит от быстроты восстановления кровоснабжения в тканях и уменьшения периода их гипотермии. Эффективным может быть легкий массаж теплой рукой или мягкой шерстяной тканью, или фла-

нельзя до тех пор, пока побелевшая кожа пораженного участка не порозовеет и не потеплеет. Затем кожу протирают спиртом, или слабой настойкой йода, смазывают вазелином или другим жиром, если пострадавший находится не в теплом помещении, следует наложить утепляющую повязку. Нельзя растирать отмороженные участки снегом, так как происходит дальнейшее охлаждение тканей, а не согревание их, вследствие чего увеличивается тяжесть поражения. Кроме того, кристаллики снега царапают кожу и создаются условия для инфицирования пораженных тканей. В специальном лечении больные с отморожениями I степени после оказания первой помощи не нуждаются.

При отморожениях II степени необходимо пытаться сохранить целостность пузыря, под которым будет происходить эпителизация раны. Пузыри удаляют, если содержимое их нагнаивается. Ткани лица покрывают мазями, эмульсиями, в состав которых входят антибиотики или антисептики. Не следует применять дубящие вещества. При отморожениях III степени пораженную поверхность смазывают 5% настойкой йода и добиваются отторжения струпа. Для профилактики нагноения раны ее периодически обрабатывают антисептическими растворами. После отторжения струпа и формирования гранулирующей поверхности рану следует вести под влажно-высыхающей повязкой, т. е. закрытым способом, до заживления. Для смачивания повязки используют растворы антисептиков. До этого момента лечение отморожений лица проводят открытым способом. Утраченные органы и ткани лица вследствие отморожений IV степени требуют восстановления с помощью реконструктивных оперативных вмешательств. Всем больным с отморожениями необходимо ввести противостолбнячную сыворотку.

Ткани, подвергшиеся отморожению, приобретают повышенную чувствительность к действию низкой температуры. Возможно повторное их отморожение при непродолжительном воздействии холода.

6. МАТЕРИАЛЫ ДЛЯ САМОКОНТРОЛЯ: А. Задания для самоконтроля:

Основные задания	Указания
Выучить: Назвать основные причины возникновения ожогов и отморожений лица мирного времени.	Обратить внимание на особенности возникновения ожогов в результате действия разных этиологических факторов (физические, химические), особенности действия низких температур на лицо.
Клинику ожогов и отморожений лица мирного времени.	Составить систему основных симптомокомплексов при ожогах и отморожениях лица мирного времени.
Основные принципы диагностики ожогов и отморожений лица мирного времени.	Разработать схему диагностики ожогов и отморожений лица мирного времени, особое внимание обратить на определение площади поражения и тяжести состояния потерпевших.
Первая (безотлагательная) помощь при ожогах и отморожениях лица мирного времени.	Четко ориентироваться в вопросах прекращения действия поражающего фактора и противошоковых мероприятиях. Знать методы предоставления неотложной помощи и противошоковых мероприятий.
Способы лечения ожогов и отморожений лица мирного времени, показания и противопоказания к их применению.	Особенное внимание обратят на показание и противопоказание к выбору способа лечения в зависимости от клинической ситуации и предупреждения осложнений.
Методику наложения мягких повязок на лицо при ожогах и отморожениях.	Четко ориентироваться в вопросах десмургии в челюстно-лицевой области.

Б. Задачи для самоконтроля: 1. К доктору хирургу-стоматологу обратился пациент для постановки дентальных имплантов на место отсутствующих 34, 35 та 36 зубов. Объективно: визуализируется значительная горизонтальная атрофия альвеолярного отростка нижней челюсти в области отсутствующих зубов. Какое предворительное вмешательство должен выполнить доктор перед установкой дентальных имплантов. (Ответ: направленную горизонтальную аугментацию костной ткани в области дефекта).

2. В стационар челюстно-лицевой хирургии направлена пациентка с жалобами на наличие образования в правой подчелюстной области, которое болит и зудит при контакте. С анамнеза известно что 8 месяцев назад был ожог вышеуказанной локализации, III А степени. Объективно: в правой подчелюстной области визуализируются рубцовоизмененная ткань полигональной формы, красного цвета, пальпаторно плотная. Укажите вероятный диагноз. (Ответ: послеожоговый келоидный рубец правой подчелюстной области).

3. Какой самый вероятный исход отморожения ушной раковины 4 степени? (Ответ: тотальный некроз, потеря органа).

В. Материалы для тестового контроля. Тестовые задания с одним правильным ответом ($\alpha=II$):

2.1. Какие клетки костной ткани относят к камбиальным: А. Остеобласты. В. Остеоциты. С. Тучные клетки. D. Остеокласты. Е. Все ответы правильные. (Правильный ответ: А).

2.2. сколько различают типов репаративной регенерации костной ткани: А. Один. Б. Два. С. Три. D. Четыре. Е. Пять. (Правильный ответ: С).

2.3. Какой вид рубцовой ткани остается после ожогов II степени: А. Нормотрофический. Б. Атрофический. С. Келоидный. D. Гипертрофический. Е. Рубцовая ткань не формируется. (Правильный ответ: Е).

7. ЛИТЕРАТУРА:

1. Хірургічна стоматологія та щелепно-лицева хірургія: підручник; У 2т. – Т.2/В.О.Маланчук, І.П.Логвіненко, Т.О.Маланчук, О.Л.Ціленко – К.: ЛОГОС, 2011. – С. 91-105, 151-180.

2. Маланчук В.А. Озоно-кислородная терапия в стоматологии и челюстно-лицевой хирургии / В.А.Маланчук, А.В.Копчак. – К., 2004. – С.69-70.

3. Клиническая оперативная челюстно-лицевая хирургия: Руководство для врачей / Под ред. проф. В.Н.Балина и проф. Н.М.Александрова. 4-е изд., доп. и испр. – СПб.: СпецЛит, 2005. – С. 492-516.

4. Щелепно-лицева хірургія: підручник / О.О.Тімофєєв. – К.: ВСВ «Медицина», 2011. – С. 418-422, 441-442, 449-455.

5. Стоматологія надзвичайних ситуацій з курсом військової стоматології: [підруч. Для студентів ВМНЗ III-IV рівнів акредитації] / Г.П.Рузін, В.П.Голік, О.В.Рибалов, С.Г.Демяник. – Харків: Торнадо, 2006. – С. 129-138, 147-161.

6. Травматологія і ортопедія: [підруч. Для студентів ВМНЗ III-IV рівнів акредитації] / Є.Т.Склярєнко. – К.: «Здоров'я», 2005. – С. 60-69.

Тема № 21. УХОД И ПИТАНИЕ ПОТЕРПЕВШИХ С ТРАВМОЙ ЧЕЛЮСТНО-ЛИЦЕВОЙ ОБЛАСТИ. ЛФК И ФИЗИОТЕРАПИЯ В КОМПЛЕКСНОМ ЛЕЧЕНИИ ПОТЕРПЕВШИХ С ПОВРЕЖДЕНИЯМИ ЧЕЛЮСТНО-ЛИЦЕВОЙ ОБЛАСТИ.

1. АКТУАЛЬНОСТЬ: организация и осуществление врачом ухода и питания челюстно-лицевых раненых создают условия для рационального заживления поврежденных и скорейшего выздоровления раненых и возвращение их к строю.

2. КОНКРЕТНЫЕ ЦЕЛИ: 2.1. Проанализировать методы реабилитации раненных в челюстно-лицевую область. 2.2. Объяснять основные принципы ухода и питания пострадавших с травмой челюстно-лицевой области. 2.3. Предложить алгоритм физиотерапевтического лечения и ЛФК при комплексном лечении пострадавших с травмой челюстно-лицевой области. 2.4. Классифицировать физиотерапевтические методы и методы ЛФК для пострадавших с травмой тканей челюстно-лицевой области различной степени тяжести. 2.5. Трактовать основные положения и принципы ЛФК для реабилитации тематических пациентов. 2.6. Рисовать графологическую схему темы. 2.7. Проанализировать различные методики физиотерапевтического лечения, во время лечения и реабилитации пострадавших с травмой челюстно-лицевой области. 2.8. Составить хронологическую схему достижений и научных внедрений отечественных ученых и сотрудников кафедры.

3. БАЗОВЫЕ ЗНАНИЯ, УМЕНИЯ, НАВЫКИ, НЕОБХОДИМЫЕ ДЛЯ ИЗУЧЕНИЯ ТЕМЫ (междисциплинарная интеграция).

Название предыдущих дисциплин	Приобретённые навыки
1. Физиология.	Описывать нормальные процессы функционирования организма.

2. Гигиена.	Определить оптимальные продукты питания и дневной рацион для тематических больных.
3. Травматология	Владеть основными методами иммобилизации и направленной регенерации костной ткани.
4. Физиотерапия	Владеть основными навыками физиотерапевтического лечения.
5. Фармакология.	Назначить схему медикаментозного стимулирования регенерации тканей.

4.3. ЗАДАНИЯ ДЛЯ САМОСТОЯТЕЛЬНОЙ РАБОТЫ ВО ВРЕМЯ ПОДГОТОВКИ К ЗАНЯТИЮ.

4.1. Перечень основных терминов, параметров, характеристик, которые должен усвоить студент при подготовке к занятию:

Термин	Определение
1. Физиотерапия.	Это составляющая физической реабилитации, область медицины, изучающая физиологическое действие природных и искусственных физических факторов.
2. Физическая реабилитация.	Это применение с лечебной и профилактической целью физических упражнений и естественных факторов в комплексном процессе восстановления здоровья, физического состояния и работоспособности больных.
3. Лечебная физкультура (ЛФК).	Это метод лечения, который заключается в применении физических упражнений и естественных факторов природы к больному человеку с лечебно-профилактическими целями.

4.2. Теоретические вопросы к занятию: 1. Основные компоненты пищевых продуктов и их биологическая ценность. 2. Понятие и классификация дистрофий. 3. Гипер- и гиповитаминозы. 4. Особенности гомеостаза при травматических повреждениях тканей челюстно-лицевой области. 5. Общая характеристика диеты №15. 6. Особенности питания тематических больных. 7. Принципы различных методик питания тематических больных. 8. Особенности режима питания пациентов с повреждениями тканей челюстно-лицевой области. 9. Обязанности медицинского персонала при реабилитации тематических пациентов. 10. Методы физиотерапевтического лечения. 11. Основные показания и противопоказания физиотерапевтического лечения. 12. принципы ЛФК в травматологии челюстно-лицевой области.

4.3. Практические работы (задания), которые выполняются на занятии: не предусмотрены учебной программой.

5. СОДЕРЖАНИЕ ТЕМЫ:

Принципы лечебного питания челюстно-лицевых раненых базируются на знаниях нарушений обмена веществ, периодах и фазах раневого процесса. Механическая травма вызывает ответную реакцию организма, которая заключается в нарушении обмена веществ - белкового, углеводного, витаминного, минерального и других. В общей обменной (метаболической) реакции организма на травму отличают две фазы: первая - катаболическая, фаза усиленной траты тканевых ресурсов. Она происходит 7-10 суток и изменяется второй фазой - анаболической, фазой, восстановление всех видов обмена.

Нарушение белкового обмена проявляется значительным уменьшением общего белка крови - гипопроteinемия, усилении выделение азота с мочой-азотурия, что свидетельствует о распаде белка и отрицательном азотистом балансе. Больные при этом, как правило, теряют вес. Критическое падение веса наблюдается на 3-4 сутки после травмы. Потеря веса тела у больных с повреждениями лица и челюстей происходит также и за счет частичного недоедания, которое обусловлено спецификой травмы. Следствием белковой недостаточности, которая возникает в результате травмы, нарушения работы ферментных систем. Общая гипопроteinемия резко снижает иммунобиологические силы организма, что грозит возникновением бронхопульмональных и других инфекционных осложнений.

Нарушение энергетического обмена при травме, уже в первые минуты, определяется выходом в кровь глюкозы из печени и мышц. В крови определяется повышенное содержание сахара - гипергликемия и повышенное выделение его с мочой - глюкозурия. При травме осуществляется более высокий уровень обмена веществ, по сравнению с нормой, в котором

активное участие принимают витамины - аскорбиновая кислота, тиамин, рибофлавин, пиридоксин и ниацин. Развивается общий гиповитаминоз.

Наблюдаются **нарушения водно-солевого обмена** за счет повышенной потери воды организмом при дегидратации. В первые сутки при значительной травме организм может терять до 2000-3000 мл воды, в том числе в выдыхаемом воздухе - 150-300 мл, за счет потоотделения - до 500 мл, с мочой - 1000-1500 мл, с экскрементами - до 200 мл, а у больных с травмой органов полости рта - также за счет значительного слюноотделения. При дегидратации повышается вязкость крови, уменьшается объем циркулирующей крови в сосудах и скорость кровотока. Такое состояние может способствовать кислородному голоданию тканей и нарушению функции клеток. При травме происходит нарушение клеточных ферментативных процессов, что приводит к переходу калия из клеток в внеклеточную среду, в результате чего его содержание в сыворотке крови повышается.

Кислотно-щелочное равновесие является наиболее суровой константой внутренней среды. Это соотношение концентрации ионов водорода (H^+) к гидроксильных ионов (OH^-) в биологических средах. В норме рН крови и тканевых жидкостях составляет 7,35-7,45. рН менее 6,8 и более 7,8 несовместимые с жизнью. Постоянство рН в организме обеспечивается наличием четырех так называемых «буферных систем»: бикарбонатной, фосфатной, гемоглобиновой и белковой. Последняя - самая значительная. Бикарбонатная система состоит из углекислоты (H_2CO_3) и бикарбонатов, которые находятся вне клеток ($NaHCO_3$) и внутри клеток ($KHCO_3$). Именно бикарбонаты предупреждают сдвиг рН в кислую сторону. Если происходит сдвиг в кислую сторону, то говорят о **ацидозе**. Противоположным по состоянию есть **алкалоз**, когда в организме образуется избыток луг, то есть смещение рН в щелочную сторону.

Питание больных с травмами лица и челюстей является одной из значительных проблем в общем комплексе лечения и мер по уходу.

Челюстно-лицевая травма усложняет откусывания пищи и ее разжевывания. Осложнения при приеме пищи и беспомощность больного растут по мере тяжести травмы, при нарушении целостности костей лицевого скелета, особенно нижней челюсти, или повреждений языка, твердого или мягкого неба, глотки, дна полости рта. Очень важно помнить, что все это угнетающе действует прежде всего на самого больного, потому что формирует у него представление о полной физической слабости. Нарушению психики способствует также травма головного мозга, которая сопровождается потерей сознания. Повреждения крупных сосудов, питающих мозг при ранении лица и челюстей может также быть одной из причин неустойчивой психики. Больные становятся замкнутыми, неразговорчивыми и часто отказываются от пищи, опираясь на отсутствие аппетита. К особенностям челюстно-лицевой травмы принадлежит также и то, что после оказания специализированной помощи, которая состоит чаще всего с иммобилизации челюстей с помощью назубных шин и межчелюстной фиксации или тяги, прием пищи через рот усложняется.

Больные с челюстно-лицевой травмой нуждаются перед каждым кормлением в специальной подготовке, а после еды - в специальном уходе.

Виды диет для больных с травмой лица и челюстей. Наиболее распространены в стоматологическом стационаре диеты: **челюстная первая, челюстная вторая и общая**. Эти диеты назначаются тем больным с травмой лица и челюстей, которые не имеют сопутствующих заболеваний желудочно-кишечного тракта, печени, почек, болезней, что связаны с нарушением обмена веществ (диабет, мочекаменный диатез), заболеваний сердечно-сосудистой системы (кардиосклероз, атеросклероз, пороки сердца с явлениями недостаточности кровообращения) и др. При наличии сопутствующих заболеваний назначается соответствующая диета, с учетом возможностей ее потребления челюстно-лицевой больным

Диета челюстная первая, или зондовая назначается больным, у которых вследствие значительной травмы нарушены все компоненты акта приема пищи - сосания, жевания и глотания, что обычно бывает при травме, которая сопровождается повреждением языка, неба, дна полости рта с выраженным отеком тканей. В этом случае введения пищи в рот не только нецелесообразно, но и опасно, потому что возможна ее аспирация. Приготовленная пища (стол № 15) пропускается через мясорубку и густое сито, процеживается, чтобы исключить наличие веществ, которые трудно измельчаются (растительная клетчатка, прожилки мяса и др.). Кашицеобразная консистенция пищи способствует ее свободному прохождению непосредственно в желудок через желудочный или дуоденальный зонд, введенный через нос

или рот. При необходимости можно достичь еще большего разведения пищи путем добавления бульона, молока или кипяченой воды.

Диета челюстная вторая назначается больным, у которых достаточно хорошо сохранены функции глотания и сосания. Еда при этом виде диеты приходится до кашеобразного состояния путем пропускания его через мясорубку, а для необходимого разведения добавляют бульон, молоко или кипяченую воду. Сметаноподобная пища легко проходит сквозь резиновую трубку, которая надета на носик поильника.

Таким образом, целью челюстных диет является обеспечение больного полноценным энтеральным питанием, когда в результате травмы нарушается акт жевания, но пероральный прием пищи возможен с помощью поильника или ложки (диета челюстная вторая), или когда нарушаются все компоненты акта кормления, в том числе глотания, питание через рот заменяется зондовым (диета челюстная первая или зондовая). Перевод с челюстной диеты на общий стол в посттравматическом периоде осуществляется на основе клинических данных.

Общая диета или общий стол (№15) назначается больным, которые по своему состоянию не требуют специального питания. Это физиологически полноценная диета с использованием всего ассортимента продуктов, которые соответствуют нормам больницы. Итак, разрешаются все продукты и блюда с использованием обычной, разнообразной кулинарной обработки.

Методы кормления больных

1. С помощью поильника с резиновой трубкой длиной 15 – 20 см.
2. С помощью зонда, который вводят или в желудок, или в пищевод.
3. Питательные клизмы или прямокишечное кормление применяют лишь в тех случаях, когда невозможно проведение других методов энтерального кормления.
4. Парантеральное кормление путем введения питательных веществ внутривенно, подкожно, внутримышечно, капельно (белковых гидролизатов, жировых эмульсий, растворов глюкозы, изотонических растворов солей).

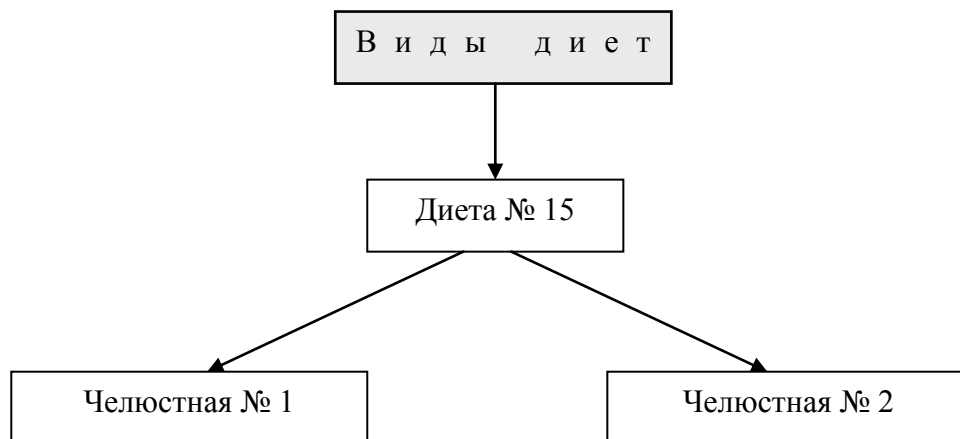
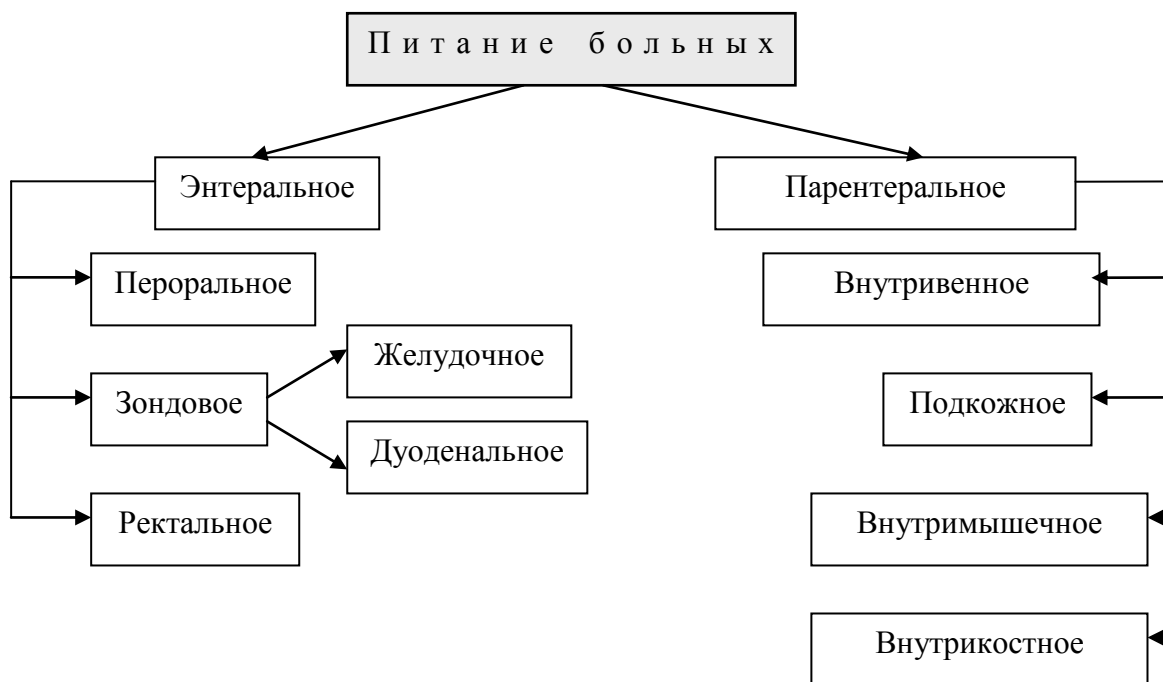Режим питания больных с челюстно-лицевой травмой

Прием еды не менее 4-х раз в день:

- завтрак – не позже 9-го часа утра;
- обед – 13 – 14 часов;
- ужин – 18 часов;
- второй (легкий) ужин за 1 – 1,5 часа до сна.

По калорийности данный рацион распределяют следующим образом:

- завтрак – 30%;
- обед – 40%;
- ужин – 20 – 25%;
- второй ужин – 5 – 8%.



Физические методы лечения повреждений мягких тканей челюстно-лицевой области

№ п/п	Название заболевания	Метод лечения	Длительность процедуры (в минутах и биодозах)	Количество процедур	Интервал процедур	Примечания
1	2	3	4	5	6	7
1.	Ушиб Гематомы	1. Диадинамотерапия.	1 – 5	3 – 5	Каждый день	При ожогах 2 раза в день.
2.		2. Соллюкс.	10 – 30	10 – 25		
3.	Раны	3. УВЧ – терапия или	5 – 20	8 – 15	Каждый день	
4.	Ожоги	4. Микроволновая терапия.	6 – 7	5 – 10	Каждый день	
		5. Парафино-озокеритовые аппликации.	20 – 30	8 – 15	Каждый день	При лечении ран – аппликации от 2 до 24 часов.
		6. УФО местно.	3 – 8 биодоз	3 – 8	Каждый день	12-16 биодоз 2 – 3 процедуры лечение гематом с 5 – 6 дня.
		7. УФО общее.	3 – 4 биодозы	10 – 15	Через день	
		8. Электрофорез йода, ронидазы, адреналина, новокаина, линкомицина.	20 – 30	10 – 15	Каждый день	Йод-ронидаза – при гематомах; новокаин и адреналин – при ожогах;
		9. Индуктотерапия.	10 – 20	10 – 12	Каждый день	линкомицин или хлор тетрациклин – при лечении ран.
		10. Аэроионотерапия.	10 – 15	15 – 20		При лечении гематом и ожогов.
		11. Дарсонвализация.	5	5 – 10	Каждый день	При лечении ран.
		12. Холод местно (пузырь со льдом).	15 – 20	3 – 6	Каждый день	При вялых грануля-циях и обильном гнойном отделяе-мым из раны.
		13. Массаж (осторожно!).		3 – 5	Каждый день	При гематомах и ушибах.
					Первые 2 – 3 часа	С 5 – 7 дня при лечении гематом.
				Первые 2 – 3 часа		

Физические методы лечения при повреждениях зубов и челюстей

№ п/п	Название заболевания	Метод лечения	Длительность процедуры (в минутах и биодозах)	Количество процедур	Интервал процедур	Примечания
1	2	3	4	5	6	7
1.	Вывихи и переломы зубов.	1. УВЧ-терапия или	10 – 12	4 – 10	Каждый день	После иммобилизации – 1, 2, 3, 4, 5, 6. При переломах челюстей длительность процедуры 6 минут, курс 7 – 10 сеансов. При переломах челюстей. Через 10 – 12 дней со дня перелома. Сразу же после 8. При образовании избыточной костной мозоли 1 – 4, 8, 10, 12.
2.	Переломы челюстей.	2. Микроволновая терапия.	5 – 7	6 – 10	Каждый день	
		3. Электрофорез новокаина, йода.	15 – 25 6	4 – 25 7 – 10	Каждый день Через день	
		4. Аэроионотерапия.	10 – 15	15 – 20	Каждый день	
		5. УФО местное и общее.	3 – 4 биодозы	20 – 25	Через день	
		6. Общая соляно-хвойная ванна.	4 – 5	20	Каждый день	
		7. Электрофорез кальция и фосфора.	20 – 30	15	Через день	
		8. Диадинамотерапия.	20 – 30	15 – 20	Каждый день Через день	
		9. Лечебная Физкультура			Через день	
		10. Парафино-озокеритовые аппликации.	30 – 40	15 – 20	Каждый день Через день	
		11. Ультразвук	3 – 5	5 – 10	Каждый день	
		12. Соллюкс (после 10 процедур)	10 – 20	5 – 10	2 – 3 раза в день	

Примечание: Во время лечения вывихов нижней челюсти применяют 1 – 3, 8, 10, 12 процедур + массаж области суставов 3 – 5 минут каждый день.

Физические методы лечения рубцов лица и слизистых оболочек полости рта

№ п/п	Название заболевания	Метод лечения	Длительность процедуры (в минутах и биодозах)	Количество процедур	Интервал процедур	Примечания
1	2	3	4	5	6	7
1.	Рубцы после-операционные	1. Парафиновые аппликации.	30 – 40	10 – 20	Каждый день	
		2. Ультразвук.	5 – 15	10 – 15	Через день	
2.	Рубцы келлоидные	3. Электрофорез йода, лидазы, трипсина.	20 – 30	20 – 25	Через день	

	4. Диадинамотерапия рубца.	10	5 – 6	Каждый день	Со 2-го дня сразу после наложения швов.
	5. Диадинамотерапия симпатического узла.	3	5 – 7	Через день	
	6. УВЧ – терапия или	8 – 10	7 – 10	Каждый день	
	7. УФО местное	3 – 4	10 – 15	Через день	
При наличии рубцовой контрактуры нижней челюсти – те же процедуры (1 – 8) + лечебная физкультура.					

6. МАТЕРИАЛЫ ДЛЯ САМОКОНТРОЛЯ. А. Задания для самоконтроля:

№ п/п	Основные задания. Выучить.	Указания
1.	Методы питания больных.	Обеспечить методы энтерального питания, обеспечить методы парантерального питания.
2.	Виды диет.	Составить челюстную диету №1. Составить челюстную диету №2. Назначить лекарственные средства для парантерального питания.
3.	Физические методы.	Знать физические методы, физические свойства и их влияния на организм человека.
4.	Виды физиотерапевтического лечения при повреждении зубов и челюстей.	Знать методы, длительность процедур, их количество и интервал.

Б. Задачи для самоконтроля:

1. Подберите лекарственное средство больному, для уменьшения слюноотделения, с повреждением слюнных желез. (Ответ: ежедневное употребление 1-2 таблеток аерону, подкожно 1мл, 0,1% раствора атропина до 4 дней).

2. Больной П., 57 лет, госпитализирован в реанимационное отделение обласной больницы. Установленный диагноз: рубцовый стеноз пищевода. Укажите возможный метод кормления данного пациента. (Ответ: ректальне годування).

3. Пациент В., 32 лет, госпитализирован в отделение челюстно-лицевой хирургии. После определения жалоб, анамнеза, объективного статуса и местных изменений было установлено клинический диагноз: ЗЧМТ, сотрясение головного мозга, ангулярный перелом нижней челюсти в области зуба 38, забой мягких тканей подбородочной области. Определите подвижный режим пациенту. (Ответ: строгий постельный режим).

В. Материалы для тестового контроля. Тестовые задания с одним правильным ответом (α= П):

2.1. Критическое падение массы тела отмечается на: А. 1-3 сутки. В. 3-4 сутки. С. 5-7 сутки. D. через неделю. Е. Сразу после травмы. (Правильный ответ: В).

2.2. Какой стол используется для челюстной диеты? А. № 1. В. № 5. С. № 7. D. № 10. Е. № 15. (Правильный ответ: Е).

2.3. Какова продолжительность выполнение упражнений для механотерапии? А. 3-5 мин., до 5 повторов на день. В. 5-10 мин., до 5 повторов на день. С. 5-10 мин., повтор 6-10 раз на день. D. 10-15 мин., до 5 повторов на день. Е. 10-15 мин., повтор 6-10 раз на день. (Правильный ответ: С).

Г. Учебные задачи 3-го уровня (нетипичные задачи):

1. Больной 38 лет обратился с жалобами на ограниченное открывания рта. Из анамнеза известно, что месяц назад он находился на стационарном лечении в отделение челюстно-лицевой хирургии по поводу одонтогенной флегмоны височной области и крылонебного пространства. Какой вид лечения во время нахождения больного в стационаре следовало назначить для предотвращения этого осложнения?

(Ответ: физиотерапевтическое лечение и курс ЛФК).

2. В какой срок назначается физиотерапевтическое лечение при остром неврите лицевого нерва? (Ответ: в первые дни заболевания).

3. Укажите участок массажа для улучшения местного крово - и лимфообращения. (Ответ: массаж шеи, воротниковой, затылочной и заушной области).

7. ЛИТЕРАТУРА:

1. Хірургічна стоматологія та щелепно-лицева хірургія: підручник; У 2т. – Т.2/В.О.Маланчук, І.П.Логвіненко, Т.О.Маланчук, О.Л.Ціленко – К.: ЛОГОС, 2011. – С. 147-151.
2. Невогнепальні пошкодження щелепно-лицевої ділянки: навч. посіб. для студ. стомат. факульт. вищих мед. навч. закладів IV рівнів акрид. та інтернів-стоматологів / під загальною ред. Рибалова О.В. – Полтава: ТОВ «Фірма Техсервіс», 2012. – С. 139-150.
3. Щелепно-лицева хірургія: підручник / О.О.Тимофєєв. – К.: ВСВ «Медицина», 2011. – С. 422.
4. Стоматологія надзвичайних ситуацій з курсом військової стоматології: [підруч. Для студентів ВМНЗ III-IV рівнів акредитації] / Г.П.Рузін, В.П.Голік, О.В.Рибалов, С.Г.Демяник. – Харків: Торнадо, 2006. – С. 171-179.
5. Ускладнення травматичних пошкоджень щелепно-лицевої ділянки: навч.-метод. посіб. для студ. стомат. факульт. вищих мед. навч. закладів IV рівнів акредитації та інтернів-стоматологів / Рибалов О.В., Ахмеров В.Д. – Полтава: ТОВ «Фірма «Техсервіс»», 2011. – С. 123-135.

Тема № 22. ОБЪЕМ И ПОРЯДОК ОКАЗАНИЯ ПОМОЩИ ЧЕЛЮСТНО-ЛИЦЕВЫМ РАНЕННЫМ НА ЭТАПАХ МЕДИЦИНСКОЙ ЭВАКУАЦИИ. ВОЕННО-ВРАЧЕБНАЯ ЭКСПЕРТИЗА И ЭКСПЕРТИЗА НЕТРУДОСПОСОБНОСТИ ПРИ РАНЕНИЯХ И ЗАБОЛЕВАНИЯХ ЧЕЛЮСТНО-ЛИЦЕВОЙ ОБЛАСТИ МИРНОГО И ВОЕННОГО ВРЕМЕНИ.

1.АКТУАЛЬНОСТЬ ТЕМЫ. Знание принципов медицинской сортировки, объема медицинской помощи на этапах медицинской эвакуации раненных позволит врачу-стоматологу рационально организовать оказание медицинской помощи челюстно-лицевым раненым. Важным компонентом повседневной работы врача хирурга-стоматолога является знание основ и принципов экспертизы нетрудоспособности челюстно-лицевых раненных и помогает правильно организовать лечение и реабилитацию больных. Знание принципов и положений военно-врачебной экспертизы позволяет врачу ориентироваться в последствиях челюстно-лицевых повреждений, рационально организовывать оказание квалифицированной и специализированной помощи челюстно-лицевым раненым.

2. КОНКРЕТНЫЕ ЦЕЛИ: 2.1. Анализировать клинические проявления челюстно-лицевых раненных на этапах медицинской эвакуации. 2.2. Объяснять признаки нетрудоспособности челюстно-лицевых раненных в мирное и военное время. 2.3. Предложить методы оформления медицинской документации, которая удостоверяет нетрудоспособность раненого. 2.4. Классифицировать объем и порядок предоставления помощи челюстно-лицевым раненым на этапах медицинской эвакуации. 2.5.Трактовать принципы организации военно-врачебной экспертизы челюстно-лицевых раненных. 2.6. Рисовать графологическую схему занятия. 2.7. Проанализировать критерии ограничения пригодности к военной службе челюстно-лицевых раненных. 2.8. Составить схему оформления медицинских документов военно-врачебной экспертизы раненных в челюстно-лицевую область.

3.БАЗОВЫЕ ЗНАНИЯ, УМЕНИЯ, НАВЫКИ, НЕОБХОДИМЫЕ ДЛЯ ИЗУЧЕНИЯ ТЕМЫ (междисциплинарная интеграция).

Названия предыдущих дисциплин	Приобретённые навыки
1.Специальная военная подготовка.	Оформить первичную медицинскую карточку раненого и больного, осуществить медицинскую сортировку раненных и больных на каждом этапе медицинской эвакуации.
2. Медицина катастроф.	Организовать предоставление первой медицинской, доврачебной и первой врачебной помощи раненым на этапах медицинской эвакуации.
3.Общая хирургия и военно-полевая хирургия.	Определить характер огнестрельного ранения, осмотреть и обследовать раненого, определить очередь и порядок предоставления медицинской помощи раненому, порядок и очередь эвакуации раненого.

4.ЗАДАНИЯ ДЛЯ САМОСТОЯТЕЛЬНОЙ РАБОТЫ ВО ВРЕМЯ ПОДГОТОВКИ К ЗАНЯТИЮ.

4.1. Перечень основных терминов, параметров, характеристик, которые должен усвоить студент при подготовке к занятию:

Термин	Определение
1. Медицинская сортировка.	Это распределение раненных и больных группами по признакам необходимости в однородных лечебно-эвакуационных и профилактических мероприятиях в соответствии с медицинскими показаниями, объемом медицинской помощи и принятого порядка эвакуации.
2. Объем медицинской помощи.	Совокупность лечебно-профилактических мероприятий, которые предоставляются раненым и больным на каждом этапе медицинской эвакуации в соответствии с боевой и медицинской обстановкой.

4.2. Теоретические вопросы к занятию: 1. Понятие "медицинская сортировка". 2. Принципы медицинской сортировки челюстно-лицевых раненных. 3. Организация медицинской сортировки раненных на этапах медицинской эвакуации. 4. Понятие "этап медицинской эвакуации". 5. Порядок оказания медицинской помощи челюстно-лицевым раненым на каждом этапе медицинской эвакуации.

6. Порядок эвакуации челюстно-лицевого раненого из этапа медицинской помощи. 7. Порядок заполнения первичной медицинской карточки раненого или больного. 8. Определение объема и порядка оказания медицинской помощи челюстно-лицевому раненому на этапе квалифицированной медицинской помощи. 9. Определение объема и порядка оказания медицинской помощи челюстно-лицевому раненому на этапе специализированной медицинской помощи. 10. Цели и задачи военно-врачебной экспертизы.

11. Особенности осмотра челюстно-лицевых раненных и больных во время военно-врачебной экспертизы. 12. Критерии определения пригодности к военной службе челюстно-лицевых раненных и больных. 13. Перечень заболеваний, которым пользуются во время военно-врачебной экспертизы.

14. Медицинская документация военно-врачебной экспертизы. 15. Определение понятия - нетрудоспособность. 16. Виды потери трудоспособности. 17. Субъективные критерии нетрудоспособности стоматологических больных и раненных. 18. Объективные критерии нетрудоспособности стоматологических больных и раненных.

4.3. Практические работы (задания), которые выполняются на занятии:

1. Закрепить навыки оформления медицинской документации хирурга-стоматолога и медицинской документации экспертизы неработоспособности больного.

2. Наложить подбородочную пращевидную повязку.

3. Выполнить пальцевое прижатие общей сонной артерии.

5. СОДЕРЖАНИЕ ТЕМЫ:

Медицинская сортировка – это распределение раненных и больных на группы по признакам потребности в однородных лечебно-эвакуационных и профилактических мероприятиях соответственно медицинским показаниям, объема медпомощи и принятого порядка эвакуации.

Медицинская сортировка раненных осуществляется врачами на МПП. В случае использования противником только огнестрельного оружия прием и медицинская сортировка пострадавших на МПП может быть организована таким образом: санитарный инструктор-дозиметрист останавливает транспорт с ранеными у сортировочного поста, оповещает личный состав МПП, открывает шлагбаум, пропускает через него 3-4 автомашины и размещает их на заранее отведенных местах. Потом начинается разгрузка раненных, в ходе которой проводится медицинская сортировка. Для этой цели организовывается сортировочная бригада в составе 1 врача, 1 фельдшера (или 1 медсестра), 1 санитар-регистратора и 2 санитаров-носильщиков. Если на МПП поступает много раненных, то в сортировочно-эвакуационном отделении может быть создано две бригады, одну из которых возглавляет врач, а другую – наиболее опытный фельдшер (медсестра).

Раненные в челюстно-лицевую область распределяются на такие группы:

I. Исходя из потребности в санитарной обработке и необходимости в изоляции:

- имеют потребность в частичной санитарной обработке;
- подлежат изоляции;
- не имеют потребности в санитарной обработке и изоляции.

II. Исходя из потребности в медпомощи, месте и очереди ее оказания:

- требуют медпомощи в перевязочной;

- не имеют потребности в медпомощи или нуждаются в медпомощи, которая может быть оказана в приемно-сортировочной. Для раненных и больных, которые подлежат направлению в перевязочную, назначается очередь – в первую очередь, во вторую очередь.

III. Раненные и больные, которые не имеют потребности в медпомощи на МПП, а также те, которые получили ее, распределяются на следующие группы:

- подлежат эвакуации;

- подлежат возвращению в свои подразделения.

Для раненных и больных, которые подлежат эвакуации, дополнительно устанавливается **очередь** – в первую или вторую очередь, **вид транспорта** – санитарный автомобиль, специализированный автомобиль, санитарный самолет, вертолет и др., способ транспортировки (лежа, сидя), а при необходимости устанавливается и место в транспортном средстве (верхний, средний, нижний ярус). В процессе медицинской сортировки, которая проводится на сортировочной площадке, всех раненных и больных делят на группы:

К первой группе относят раненных, которые требуют неотложных мероприятий первой врачебной помощи (раненные с кровотечением, асфиксией, шоком и др.). Их направляют непосредственно в перевязочную.

Ко второй группе относят раненных, которым медпомощь может быть предоставлена в приемно-сортировочной (например, травмированные с закрытым переломом верхней челюсти при удовлетворительном общем состоянии, которые требуют дачу питья с помощью поильника, из одетой на его носик резиновой трубки). После выполнения указанных выше простых мероприятий эта группа раненных подлежит направлению в ОМедБ ли ОМО.

К третьей группе относятся те раненные, которые без предоставления помощи на МПП отправляются на следующий этап медицинской эвакуации (например потерпевший с закрытым переломом скуловой дуги и костей носа при отсутствии кровотечения).

К четвертой группе относят легкораненных, которые подлежат возвращению в части после предоставления медпомощи (например, потерпевший с ранением мягких тканей лица без выраженной гематомы).

К пятой группе относят тех раненных и больных, которые находятся в агонии, имеют травмы несовместимые с жизнью (например, ранения лица и шеи с разрывом внутренней сонной артерии и некомпенсированной кровопотерей).

К одежде раненного или больного, который прошел медицинскую сортировку, прикрепляют сортировочную метку, в которой указывается, в какое функциональное подразделение необходимо его направить. Сортировочная метка является основным ориентиром для санитаров-носильщиков и медицинского персонала.

Этап медицинской эвакуации – это силы и средства медицинской службы, развернутые на путях медицинской эвакуации для приема и сортировки раненных и больных, предоставления им медпомощи, лечения и подготовки по показаниям к дальнейшей эвакуации.

Под **видом медицинской помощи** на этапе медицинской эвакуации понимают определенный перечень лечебно-профилактических мероприятий, которые осуществляются при ранениях и заболеваниях личным составом войск и мед. службы на поле боя (катастрофы) и других этапах мед. эвакуации. Вид медпомощи определяется местом ее предоставления, подготовкой лиц, которые предоставляют помощь и наличием необходимого оснащения.

Объем медпомощи – совокупность лечебно-профилактических мероприятий, которые предоставляются раненым и больным на каждом этапе мед. эвакуации соответственно боевой и мед. обстановке.

В перечне лечебно-профилактических мероприятий, определенных для данного вида медпомощи, по срочности выполнения отличают две основных группы мероприятий: неотложные мероприятия по жизненным показаниям, выполнение которых ведется при любых обстоятельствах; мероприятия, выполнение которых может быть отсрочено.

ОБЪЕМ И ПОРЯДОК ОКАЗАНИЯ ПОМОЩИ ЧЕЛЮСТНО-ЛИЦЕВЫМ РАНЕННЫМ НА ЭТАПАХ МЕДИЦИНСКОЙ ЭВАКУАЦИИ

На **поле боя** стрелками-санитарами и санитарными инструкторами, личным составом подразделений, который проводит спасательные работы, осуществляется первая медпомощь в виде само- и взаимопомощи индивидуальными средствами профилактики и оказания медпомощи: временная остановка кровотечения, борьба с асфиксией и её профилактика, первые противошоковые мероприятия (введение наркотических анальгетиков из АИ), наложение временных повязок, надевание противогаса, вывод и вынос раненных с поля боя. Надо отметить, что самопомощь среди раненных в

челюстно-лицевую область оказывается очень редко из-за сложности определения локализации и размера повреждения и невозможности наложения повязки на лицо самим пострадавшим.

На **МПБ** оказывается доврачебная помощь, которая включает в себя следующие мероприятия по лечению и предупреждению осложнений челюстно-лицевых травм: борьба с асфиксией; временная остановка наружного кровотечения (наложение повязки, жгута, кровоостанавливающего зажима на сосуд); прием раненым антибиотиков (с целью профилактики раневой инфекции); прием раненым противорвотных средств (по показаниям); введение обезболивающих средств; согревание раненных, которые находятся в шоковом состоянии, утоление жажды; возможно выполнение транспортной иммобилизации с помощью стандартных шин; контроль повязок, которые были наложены раньше.

На **МПП** врач-стоматолог оказывает первую врачебную помощь: противошоковая терапия; устранение асфиксии всех видов; временная остановка наружного кровотечения; проведение новокаиновых блокад при переломах челюстей; выполнение транспортной иммобилизации с помощью стандартной шины Энтина; утоление жажды; введение специфического анатоксина против столбняка при открытых повреждениях (0,5 мл); введение антибиотиков, сердечных и обезболивающих средств; контроль повязок, которые были наложены раньше; заполнение первичной медицинской карточки, подготовка раненого к эвакуации.

В **ОМедБ** или **ОМЗ** врачом-стоматологом оказывается квалифицированная медпомощь – предупреждение и лечение осложнений при челюстно-лицевой травме, что предусматривает выполнение следующих мероприятий: устранение асфиксии; окончательная остановка кровотечения; предупреждение и борьба с травматическим шоком; хирургическая обработка ран лица и челюстей, ожогов лица; наложение лигатурных повязок; питание раненных; лечение легкораненных (срок лечения до 10 суток); подготовка к дальнейшей эвакуации.

В первую очередь оказывается неотложная хирургическая помощь – операции по устранению асфиксии, кровотечения, борьба с шоком. При переломах челюстей со смещением отломков необходима временная фиксация с помощью лигатурного связывания зубов, альвеолярных отростков и челюстей. Противопоказания к этому виду фиксации: переломы обеих челюстей и их альвеолярных отростков; подвижность опорных зубов; отёк языка; угроза рвоты; эвакуация воздушным или морским транспортом.

В специализированных госпиталях для раненных в голову, шею и позвоночник, в госпиталях для лечения легкораненных, а также в стоматологических отделениях других госпиталей оказывается специализированная медпомощь, которая предусматривает: оказание неотложной помощи по жизненным показаниям раненым, у которых возникли осложнения при транспортировке; профилактика и лечение возникших осложнений; проведение несложных операций по лечению контрактур челюстей, ложных суставов; исчерпывающая хирургическая обработка ран костей и мягких тканей с постоянной иммобилизацией отломков челюстей; последующее лечение с помощью лекарственных средств и диеты; оказание терапевтической и ортопедической стоматологической помощи.

Раненные в челюстно-лицевую область, которые нуждаются в длительном лечении, эвакуируются в специализированный госпиталь внутреннего района страны, где выполняются сложные оперативные вмешательства по лечению ожогов лица и огнестрельных повреждений челюстно-лицевой области, которые направлены на восстановление не только формы, но и функции органов челюстно-лицевой области. Это операции по удалению инородных тел из труднодоступных участков, ангиопластика, ликвидация ложных суставов, стойких контрактур и анкилозов ВНЧС, лечение хронических остеомиелитов и пластическое устранение деформаций и дефектов лица.

МЕДИЦИНСКАЯ ДОКУМЕНТАЦИЯ, КОТОРАЯ ВЕДЕТСЯ СТОМАТОЛОГОМ НА МПП В ВОЕННОЕ ВРЕМЯ И ПОРЯДОК ЕЁ ЗАПОЛНЕНИЯ

Одной из важных функций МПП является ведение документации, и, в первую очередь, заполнение первичных медицинских карточек (ПМК).

Первичная медицинская карточка является документом персонального медицинского учета, предназначенного для обеспечения последовательности в оказании медицинской помощи раненым и больным на этапах медицинской эвакуации. Заполненная медицинская карточка имеет юридическое значение – она удостоверяет факт ранения (болезни) и дает право раненному (больному) на эвакуацию в тыл.

Первичные медицинские карточки заполняют всем раненым и больным, которые входят в группу санитарных потерь. Всех раненных и больных, которые получили медпомощь в МПП, регистрируют в "Книге учета раненных", которая ведется в сортировочно-эвакуационном отделении.

В первичной медицинской карточке отражают:

- общие данные о раненом или больном;
- диагноз ранения (болезни);
- дата, время ранения (болезни);
- время, объем и место оказания помощи;
- способы эвакуации.

ПМК заполняется на всех подлежащих эвакуации раненных и больных как в МПП, так и в ОмедБ при оказании первой врачебной помощи. Ее заполняют также в госпиталях на раненных и больных, которые попали без первичной карточки и подлежат дальнейшей эвакуации в специализированный госпиталь. В случае лечения раненого или больного в данном госпитале ПМК не заполняется, а оформляется история болезни.

Все записи следует делать четко чернилами или простым карандашом (не химическим). Записи следует делать сжато, чтобы оставалось место для заполнения ПМК на следующих этапах эвакуации. Диагноз ранения или заболевания вписывается в соответствующих свободных строках. При определении диагноза ранения необходимо вписывать: наименование ранящего снаряда, характер ранения, точное указание анатомической области.

Способ эвакуации раненого или больного обозначают подчеркиванием соответствующей записи на карточке (лежа, сидя). В случае, когда следует изменить вид транспортировки, предыдущая пометка зачеркивается и подчеркивается нужная. Изменения или уточнения диагноза на следующих этапах эвакуации указывают в строке “Уточненный диагноз” и вписывают наименование лечебного учреждения, где был уточнен диагноз.

На обратной стороне карточки записи осуществляют только до этапа, на котором заведена история болезни. Под записями должны быть вписаны звания и фамилии врачей, которые оказали медпомощь, № войсковой части.

ПМК на раненных или больных, у которых на данном этапе медицинской эвакуации определен конечный исход ранения или заболевания, остаются на этом этапе эвакуации. Тогда на обратной стороне ПМК записывают один из вариантов: возвращен в войсковую часть, направлен в батальон выздоравливающих, уволен в отпуск, уволен совсем. В случае смерти – вписывают слово “умер” и указывают точное место погребения. На бойцов, вернувшихся в часть, направленных в батальон выздоравливающих или уволенных, указывают адрес, куда направлен раненый.

ПМК на умерших раненых в пути между этапами эвакуации передаются в учреждение, которое приняло труп.

ПМК на раненных или больных, которые помещены в стационар на лечение, прикрепляются к историям болезни.

ПМК имеет цветные отрывные полосы (красную, черную, желтую и синюю), которые предназначены для сигнализации следующему этапу медицинской эвакуации о необходимости оказания раненому (больному) неотложной помощи или срочного выделения из общего потока.

Красная полоса – сигнализирует о необходимости оказания срочной (внеочередной) помощи. Ее отрывают на том этапе медицинской эвакуации, на котором оказана эта помощь.

Черная полоса – свидетельствует о наличии инфекционного или психического заболевания, вследствие которого больной должен быть изолирован. Карточка с черной полосой следует до конечного этапа (выздоровления больного);

Синяя полоса – указывает на необходимость проведения специальных мероприятий при радиационном поражении, данные про радиационное поражение заносятся в историю болезни.

Желтая полоса – обозначает поражение ОВ, которое требует санитарной обработки.

При заполнении ПМК сохраняются полосы, которые обозначают медпомощь, которую в первую очередь требует раненый или больной на следующем этапе медицинской эвакуации. Другие полосы отрываются. После оказания соответствующей медпомощи полоса тоже отрывается.

При комбинированных ранениях следует оставлять две или все полосы в зависимости от ранения или заболевания. Например, в случае необходимости срочной хирургической помощи инфекционному больному на его ПМК оставляют красную и черную полосу. Красную полосу отрывают на том этапе, где хирургическая помощь была оказана, а черная полоса остается.

Одновременно с карточкой заполняется и её корешок. После заполнения ПМК подписывает врач и ставится печать части. Оформленную ПМК прикрепляют к повязке или кладут в левый карман обмундирования раненого или больного в эвакуационном конверте, где указывают паспортные данные, № жетона, военное звание, диагноз, место направления, специальные указания, способ

эвакуации за подписью врача. На эвакуационном конверте делают отметки о промежуточных этапах эвакуации.

Корешки отрываются на этапе медицинской эвакуации и сохраняются для статистической обработки сведений и учета санитарных потерь, составления медицинских рапортов.

ПМК на всех выбывших (умерших), которые не имеют истории болезни, отправляют в Военно-медицинский музей в определенные сроки после смерти раненного или больного:

- с МПП, ОмедБ через дивизионного врача не позднее месяца;
- с ОМЗ, ОмедБ армии через начальника медицинского отдела армии, из госпиталей через соответствующие эвакуационные пункты один раз в два месяца;
- из госпиталей тыла через местные эвакуационные пункты не позднее четырех месяцев.

Корешки ПМК в МПП после занесения данных в “Книге учета раненных и больных” и составления медицинских рапортов сжигаются.

Основы организации военно-врачебной экспертизы

С 1994 года военно-врачебная экспертиза Вооруженных Сил Украины осуществляется в соответствии с "Положением о военно-врачебной экспертизе и медицинском осмотре в Вооруженных Силах Украины", которое утверждено приказом Министра Обороны Украины № 2 от 4 января 1994 года и зарегистрировано в Министерстве Юстиции Украины 29 июля 1994г. за № 177/386, а также приказом Министра Обороны Украины № 207 от 12.07.1999 г. "О внесении изменений и дополнений к приказу МО Украины № 2 от 04.01.1994 г."

Общие положения:

1. Положение о военно-врачебной экспертизе и медицинском осмотре определяет организацию военно-врачебной экспертизы на мирное и военное время в Вооруженных Силах Украины.

2. Положение устанавливает порядок медицинского осмотра призывников, военнослужащих, членов их семей (кроме членов семей военнослужащих срочной службы); военнообязанных, граждан, которые желают поступить в военно-учебные учреждения Вооруженных Сил Украины, учеников военных лицеев; бывших военнослужащих с прохождением военной службы; работников Вооруженных Сил Украины, которые привлекаются к работе с радиоактивными веществами (РВ), источниками ионизирующего излучения (ИИИ), компонентами ракетного топлива (КРТ) и другими высокотоксичными веществами, радиотехническими средствами, которые образуют электромагнитные поля (ЭМП).

Основными задачами военно-врачебной экспертизы являются:

- отбор граждан, пригодных по состоянию здоровья к военной службе для укомплектования Вооруженных Сил Украины, медицинский осмотр призывников, военнослужащих, военнообязанных с целью определения пригодности к военной службе, службе по военной специальности, анализ результатов медицинского осмотра и разработки мероприятий по выполнению этой работы с целью улучшения комплектования Вооруженных Сил Украины;

- контроль организации и состояния лечебно-оздоровительной работы среди призывников, осмотр призывников, кандидатов, которые вступают в военные учреждения, военнообязанных, анализ результатов и разработка предложений относительно усовершенствования этой работы;

- контроль организации, проведения и результатов лечебно-диагностической работы в военных лечебно-профилактических учреждениях и воинских частях, оказание методической и практической помощи по вопросам военно-врачебной экспертизы военно-врачебными комиссиями (в дальнейшем ВВК) и лечебно-профилактическими учреждениями, определение причинной связи заболеваний, ранений, контузий, травм и увечий (в дальнейшем заболевания, ранения) у военнослужащих, военнообязанных, которые призваны на сборы, и бывших военнослужащих, а также причинной связи заболеваний, ранений, которые причинили военнослужащим смерть;

- разработка совместно с главными медицинскими специалистами Министерства Здравоохранения и Министерства Обороны Украины требований, относительно состояния здоровья призывников, кандидатов, которые вступают в ВУЗы, военнослужащих, а также показаний для рационального использования их на военной службе по состоянию здоровья;

- организация осмотра военнослужащих и других контингентов в военных частях, учреждениях, ВУЗах, на предприятиях и в организациях Министерства обороны Украины (в дальнейшем войсковая часть);

- проведение научной работы по вопросам деятельности военно-врачебной экспертизы;

- подготовка кадров для военно-врачебных комиссий (ВВК).

Органы военно-врачебной экспертизы

Военно-врачебная экспертиза в Вооруженных Силах Украины осуществляется штатными и внештатными (постоянно и временно действующими) ВВК. Органы военно-врачебной экспертизы в своей работе руководствуются Положением о военно-врачебной экспертизе, другими руководящими документами, которые касаются вопросов военно-врачебной экспертизы, а также указаниями Главного военно-медицинского управления Министерства обороны Украины, Центральной военно-врачебной комиссии Министерства обороны Украины.

Штатные ВВК являются военно-медицинскими учреждениями специального назначения. Они имеют гербовую печать и угловой штамп. Штатные ВВК комплектуются врачами с клинической подготовкой по одной из врачебных специальностей – терапия, хирургия, неврология, психиатрия, отоларингология, офтальмология, стоматология и другими, и опытом работы в войсках и гражданских лечебно-профилактических учреждениях. Внештатные ВВК назначаются в составе председателя, заместителя председателя (одного из членов комиссии), членов комиссии (в гарнизонных, госпитальных ВВК не меньше трех врачей, в других ВВК – терапевт, хирург, невропатолог, окулиста, стоматолог, отоларинголог, психиатр) и секретаря. При необходимости в состав ВВК могут назначаться врачи других специальностей. В состав ВВК, которая создается в военном комиссариате, врачи и секретарь комиссии привлекаются из местных лечебно-профилактических учреждений решением Председателя местной государственной администрации. Штатные и внештатные ВВК по вопросам военно-врачебной экспертизы подчиняются высшим штатным ВВК. В принятии выводов, решений, постановлений (в дальнейшем – постановление) они независимы и в своей работе руководствуются Положением о военно-врачебной экспертизе и других документах, которые касаются вопросов военно-врачебной экспертизы. При необходимости к участию в работе штатных и внештатных ВВК на правах членов комиссии могут привлекаться главные (ведущие) медицинские специалисты и прочие врачи специалисты лечебно-профилактических учреждений, врачи войсковых частей, представители командования (руководства) и военные специалисты. Постановления ВВК принимаются коллегиально, большинством голосов. В случае несогласия председателя или членов комиссии с мнением других членов, их отдельное мнение заносится в протокол заседания ВВК. Члены ВВК обязаны придерживаться требований Положения.

К штатным ВВК относятся:

- центральная военно-врачебная комиссия Министерства Обороны Украины;
- врачебная летная комиссия ЦВВК МО Украины;
- ВВК военного округа;
- ВВК Военно-Морских Сил;
- ВВК эвакуационного пункта, местного эвакуационного пункта в военное время;
- ВВК управления госпитальной базы.

Внештатные постоянно-действующие военно-врачебные (врачебно-летные) комиссии:

- госпитальные ВВК;
- гарнизонные ВВК;
- врачебно-лётные комиссии;
- ВВК соединения аэромобильных войск;
- ВВК для медицинского осмотра личного состава подводных лодок с атомным энергетическим оборудованием;
- ВВК военных комиссариатов.

Внештатные временно-действующие военно-врачебные комиссии:

- ВВК военно-учебных учреждений МО Украины;
- военно-врачебная подкомиссия приемно-технической комиссии Военно-Морских Сил;
- ВВК для медицинского осмотра личного состава дизель-электрических подводных лодок;
- ВВК для медицинского осмотра водолазов;
- ВВК для медицинского осмотра военнослужащих, которые привлекаются к подводному управлению танками или другими машинами;
- ВВК военной части аэромобильных войск;
- ВВК для медицинского осмотра пополнения Вооруженных Сил Украины.

ПОРЯДОК МЕДИЦИНСКОГО ОСМОТРА В ООУЖЕННЫХ СИЛАХ УКРАИНЫ

Медицинский осмотр в Вооруженных Силах Украины проводится с целью выявления:

- годности к военной службе призывников, военнообязанных и показаний для правильного распределения их по видам Вооруженных Сил Украины, родам войск и по военной специальности согласно с состоянием здоровья и физическим развитием;

- годности к военной службе по военной специальности военнослужащих;
- пригодности кандидатов для вступления в военные учебные заведения;
- пригодности военнослужащих, военнообязанных, работников Вооруженных Сил для работы с РВ, ИИИ, КРТ, источниками ЭМП;
- возможности прохождения военной службы офицерами, прапорщиками, мичманами, военнослужащими-женщинами и проживание членов их семей за границей, а также необходимости в продолжительном специализированном лечении и медицинском наблюдении членов их семей, транспортабельности их по состоянию здоровья.

Постановления ВВК принимаются на основании рассмотрения болезней и физических недостатков, которые определяют степень годности к военной службе и таблицы дополнительных требований к состоянию здоровья призывников, военнослужащих, а также поступающих в военно-учебные учреждения.

Количество осмотренных за рабочий день не должно превышать в мирное время 50 человек, в военное время – 100 человек.

В военное время военнослужащие, военнообязанные, работники Вооруженных Сил, кроме комиссий, которые работают в мирное время, проходят медицинский осмотр также в ВВК эвакуационных пунктов, управлений госпитальных баз.

При медицинском осмотре офицеров, прапорщиков, мичманов и военнослужащих-женщин метод индивидуальной оценки пригодности их к военной службе должен применяться в каждом случае. ВВК учитывает их военную специальность, подготовку, опыт, образование, возраст, фактическую трудоспособность, направление к военной службе, мнение командования и врача военной части и возможность использования их на должности, которая более всего отвечает состоянию здоровья.

Постановление ВВК о предоставлении военнослужащим отпуска по состоянию здоровья принимается после окончания стационарного лечения и в случаях, когда для полного восстановления функций и трудоспособности необходим срок не меньше одного месяца. В других случаях принимается постановление о потребности в освобождении от служебных обязанностей (занятий), а во время войны – о направлении в батальон (команду) выздоравливающих.

В случаях, если существуют имеющиеся, неопровержимые данные, что пригодность к несению военной службы не восстановится, постановление ВВК о потребности военнослужащих в отпуске по состоянию здоровья не принимается, а решается вопрос о пригодности их к военной службе.

Направление на медицинский осмотр осуществляется:

а) военнослужащих срочной службы – командирами войсковых частей, начальниками гарнизонов, штатных ВВК, военных лечебно-профилактических учреждений, военными комендантами гарнизонов, военными комиссарами, органами военной прокуратуры или военными судами, а лиц, которые находятся на обследовании и лечении в гражданском лечебно-профилактическом учреждении, кроме того, главными врачами этих учреждений;

б) офицеров, прапорщиков, мичманов и военнослужащих-женщин – прямыми начальниками от командира отдельной части, равных ему и выше званием, органами военной прокуратуры или военными судами, начальниками гарнизонов, штатных ВВК, военных лечебно-профилактических учреждений, военными комендантами гарнизонов и военными комиссарами.

Направление на осмотр может быть подписано начальником штаба (от начальника штаба полка и выше) или начальником кадрового органа (от начальника отдела кадров объединения и выше) со ссылкой на решение соответствующего командира (начальника).

В военное время лечение военнослужащих, как правило, может быть закончено в военном лечебно-профилактическом учреждении; солдат, матросов, сержантов и старшин – в батальонах (командах) выздоравливающих. В исключительных случаях военнослужащим может быть предоставлен отпуск по состоянию здоровья на 30 суток. После окончания этого срока, при необходимости, по постановлению ВВК, отпуск по состоянию здоровья может быть продолжен на такой же срок, а при соответствующих медицинских показаниях – продолжен еще на 30 суток. Постановление ВВК о продолжении отпуска по состоянию здоровья записывается в книгу протоколов заседаний военно-врачебной комиссии и в справку, на основании которой был предоставлен отпуск по состоянию здоровья (приложение № 2) и подписывается председателем и членами комиссии (не меньше двух), секретарем комиссии и заверяется гербовой печатью.

Если после продолжения отпуска по состоянию здоровья военнослужащий не может приступить к выполнению служебных обязанностей, то он досматривается ВВК для определения годности к военной службе.

Главной задачей военно-врачебной экспертизы во время осмотра раненных, которые закончили лечение, является верное определение их боеспособности. Опыт Второй мировой войны показал, что наиболее частыми причинами непригодности к военной службе после окончания лечения раненных в челюстно-лицевую область были: обезображивание лица; нарушение прикуса; нарушение речи; хронический огнестрельный остеомиелит; контрактуры и анкилозы височно-нижнечелюстного сустава; паралич лицевого нерва; отсутствие сращения переломов челюстей, ложный сустав; слюнной свищ (фистула).

Понятие годности к военной службе не является постоянным, оно изменяется от совокупности целого ряда условий: технического оснащения войск; потребности войск в пополнении; достижений медицинской науки и т.п..

Результаты лечения и возвращения челюстно-лицевых раненных в строй значительно зависят от состояния медицинской науки, развития медицинской техники и организации специализированной помощи, что наглядно подтверждают статистические данные бывших войн:

Российско-турецкая война	1877-1878 г.г.	– 9,7%,
Первая мировая война	1914-1917 г.г.	– 21,7%,
Великая отечественная война	1941-1945 г.г.	– 85,1%.

Все хирургические вмешательства относительно последствий ранений, которые имеют косметическую цель, если нет значительного обезображивания лица, должны быть отложены на послевоенное время. Лица с такими последствиями ранений, если эти дефекты не вызывают больших нарушений функций и значительного обезображивания лица, должны возвращаться в строй. Лица, которые получили ранение в челюстно-лицевую область и находятся на лечении в госпиталях, но не требуют специализированного лечения, для которых достаточно лишь периодического врачебного наблюдения, направляются в команды (подразделения) выздоравливающих.

Повреждения нижней челюсти

При переломах нижней челюсти без дефектов или с небольшим дефектом кости вопрос относительно пригодности к военной службе раненных решается только после протезирования и определения степени потери жевательной функции. Вместе с тем, нужно стремиться, чтобы восстановить непрерывность челюсти уже на этапе специализированного лечения. Это касается также замедленной консолидации перелома или даже отсутствия сращения (ложный сустав). При больших дефектах челюсти после окончания лечения в госпитале такие раненные обычно непригодны к военной службе.

Ранения верхней челюсти

Решение о пригодности к военной службе этой категории раненных после окончания лечения в госпитале зависит от характера и размеров анатомических нарушений челюсти и смежных областей. Раненых со значительными дефектами среднего отдела лица, с большими дефектами нёба и стенок гайморовых пазух, с повреждением ветвей лицевого нерва направляют в военно-врачебные комиссии для принятия экспертного решения относительно пригодности к военной службе.

Одной из причин непригодности к военной службе в период минувших войн были – огнестрельный остеомиелит и гайморит. На современном этапе решение о пригодности таких раненных должно приниматься только после дополнительных хирургических вмешательств с целью ликвидации остеомиелита и гайморита, что, впрочем, касается также других костей лицевого скелета.

Повреждения альвеолярных отростков челюстей

В минувших войнах очень часто наблюдались изолированные или сочетанные повреждения альвеолярных отростков челюстей с потерей большого количества зубов. Лечение таких раненных должно заканчиваться восстановлением утраченных зубов протезами.

В зависимости от количества и функциональной ценности зубов, которые были утрачены, а также характера протеза, вопрос относительно годности к военной службе решается индивидуально с учетом военной специальности, возраста пострадавшего, его воинского звания и т.п.

Стойкие контрактуры и анкилозы нижней челюсти

Почти каждое ранение нижней челюсти, которое локализуется в задних участках тела, угла и ветви челюсти сопровождается сведением челюстей. Сведение челюстей может быть временным и нестойким или продолжительным и стойким. Стойкие сведения челюстей обусловлены контрактурой или анкилозом височно-нижнечелюстного сустава. Экспертное решение относительно годности к военной службе может быть принято только после хирургического вмешательства и его результата.

Ранения языка

Если в результате ранения языка возникают затруднения относительно приема пищи, имеются дефекты речи, то вопрос относительно пригодности к военной службе решается индивидуально в зависимости от характера дефекта или деформации языка.

Повреждения лицевого нерва

По своим результатам повреждение основных ветвей лицевого нерва нужно рассматривать как тяжелое потому, что кроме искажения лица, при этом наблюдается ряд функциональных расстройств: истечение слюны, жидкой пищи; затруднение при разжевывании пищи; отсутствие смыкания век.

Поэтому стойкий полный паралич мимических мышц, как следствие повреждения ствола или основных ветвей лицевого нерва является основанием для принятия экспертного решения относительно непригодности лиц рядового и сержантского состава к военной службе. Вопрос относительно годности к военной службе офицеров решается индивидуально.

Слюнные фистулы (свищи)

При ранениях околоушной слюнной железы или ее выводного протока могут возникать стойкие слюнные фистулы. В настоящее время разработаны такие методы хирургического лечения этих фистул, которые позволяют надежно ликвидировать последствия ранения.

Множественные и сочетанные ранения

При множественных и сочетанных ранениях лица и других областей тела экспертное решение принимается в зависимости от преимущества тяжести ранения той или другой области тела с привлечением к консультации других специалистов.

Статьи “Расписания болезней и физических недостатков, которые определяют степень годности к военной службе в Вооруженных Силах Украины”:

Статья 8.	Злокачественные новообразования
Статья 51.	Нарушения развития и прорезывания зубов
Статья 52.	Болезни твердых тканей зуба, пульпы и периапикальных тканей десен и пародонта, слюнных желез; мягких тканей органов полости рта, болезни и прочие состояния языка
Статья 53.	Челюстно-лицевые аномалии (кроме врожденных недостатков развития), другие болезни и состояния зубов и их опорного аппарата, болезни челюстей
Статья 58.	Временные функциональные расстройства после острых заболеваний или хирургического лечения
Статья 76.	Переломы костей черепа без признаков органического поражения центральной нервной системы (переломы лицевых костей, в том числе нижней и верхней челюсти).
Статья 80.	Отдаленные последствия травм кожи и подкожной клетчатки.
Статья 81.	Травмы нервов.
Статья 83.	Временные функциональные расстройства после (в том числе хирургических) острых заболеваний костно-мышечной системы, соединительной ткани, ранений, травм, отравлений

Оформление постановлений военно-врачебных комиссий

Данные о тех, кто прошел медицинский осмотр (фамилия, имя и отчество, год рождения, военное звание, военная часть, месяц и год призыва на военную службу и т.п.), состояние их здоровья и постановление ВВК записывается в книгу протоколов заседаний военно-врачебной комиссии. Кроме того, данные о состоянии здоровья и постановления ВВК записываются для военнослужащих в медицинскую книжку, по необходимости – в справку. При медицинском осмотре лиц, которые находятся на стационарном лечении, направление на ВВК и ее постановление записываются в истории болезни. Направление должно содержать данные, необходимые для заполнения всех граф книги протоколов заседаний военно-врачебной комиссии или свидетельства о болезни и справок.

Книга протоколов заседаний военно-врачебной комиссии ведется во всех ВВК секретарями этих комиссий. Протоколы заседаний ВВК подписываются председателем, членами комиссии (не меньше двух), которые принимали участие в заседании и секретарем комиссии в день ее заседания. При медицинском осмотре военнослужащих в протокол записывается постановление ВВК о причинной связи заболеваний (ранений), а в книге протоколов заседаний госпитальной ВВК, кроме того, в графе «жалобы и анамнез» указывается номер истории болезни того, кто прошел медицинский осмотр.

Постановления ВВК, которые не подлежат утверждению (рассмотрению, контролю) штатной ВВК, оформляются в день медицинского осмотра и выдаются на руки тем, кто прошел медицинский осмотр или в установленном порядке направляются в войсковую часть. Свидетельство о болезни,

справка с постановлением, которые подлежат утверждению штатной ВВК, направляются на утверждение (рассмотрение, контроль) не позднее 5 суток после медицинского осмотра. Свидетельство о болезни, справка с утвержденным постановлением не позднее двух дней после их утверждения (получения их штатной ВВК) высылаются командиру военной части, в которой проходит службу прошедший медицинский осмотр, или начальнику, направившему его на медицинский осмотр, а при увольнении служащего срочной службы непосредственно из военного лечебно-профилактического учреждения выдается ему на руки для предоставления в районный военный комиссариат по месту проживания.

Свидетельство о болезни в военное время распространяется:

- на всех военнослужащих, признанных непригодными к военной службе со снятием с военного учета, непригодными к военной службе с осмотром через 6-12 месяцев;
- на офицеров запаса, признанных непригодными к военной службе со снятием с военного учета.

Во всех других случаях в военное время постановление ВВК оформляется справкой. В военное время справка на контроль в штатную ВВК не направляется.

Постановление ВВК, которое не подлежит утверждению штатной ВВК, записывается в книгу протоколов заседаний военно-врачебной комиссии, медицинскую книгу прошедшего медицинский осмотр, а по необходимости оформляется справкой. Свидетельство о болезни, справка подлежит рассмотрению, а постановление ВВК утверждению в военное время:

- на генералов, адмиралов, а также на всех тех, которые осмотрены в военных лечебно-профилактических учреждениях, подчиненных непосредственно Военно-медицинскому управлению Министерства обороны Украины – ЦВВК Министерства обороны Украины;
- на офицеров, прапорщиков, мичманов, военнослужащих-женщин, солдат, матросов, сержантов и старшин всех видов Вооруженных Сил и родов войск, курсантов, военнообязанных – ВВК военного округа, эвакуационного пункта фронта (местного ЭП, госпитальной базы).

В военное время свидетельство о болезни, справка на всех тех, кто осмотрен, составляется в двух экземплярах.

Методы исследования ротовой полости и челюстей во время военно-врачебной экспертизы

Исследование ротовой полости и челюстей состоит из выявления жалоб, оценки их характера, сбора анамнеза, клинических и функциональных исследований. Собираются данные про перенесенные больным заболевания, травмы и операции челюстно-лицевой области.

Объективное исследование начинается с оценки осанки, положения туловища, головы и ног по отношению к вертикальной плоскости. Потом приступают к внешнему осмотру лица с целью определения возможных дефектов, деформаций, рубцов, свищей, асимметрии лица. Исследование лимфатических узлов головы и шеи проводится пальпаторно при немного наклоненной голове, а также путем пальпации в положении врача позади больного. Функция и состояние ВНЧС исследуется пальпацией, а при необходимости – с применением рентгенологических и функциональных методов.

При медицинском осмотре исследуются также основные функции органов зубо-челюстной системы: дыхание, речь, глотание, жевание. Нарушения функции глотания выражается в изменении фаз жевания, неравномерном распределении жевательного давления, увеличении количества жевательных движений и увеличении времени для пережевывания пищи. В необходимых случаях устанавливается степень потери жевательной эффективности с помощью условных коэффициентов по М.И. Агапову. При этом жевательная эффективность всех зубов принимается по 100 процентов, в том числе эффективность каждого зуба выражается следующими цифровыми обозначениями: боковой резец – 1 %, центральный резец – 2 %, клык – 3 %, премоляры – 4 %, первый моляр – 6 %, второй моляр – 5 %. Степень сохранности жевательной эффективности при частичной потери зубов устанавливается путем вычитания из 100 % суммы коэффициента отсутствующих зубов и их антагонистов. Зубы «мудрости» в расчет не берутся.

С целью оценки жевательной эффективности после операций, травм и сложного протезирования применяются методы С.Э. Гельмана, И.С. Рубиновой.

Объективное исследование полости рта и зубов состоит из осмотра, пальпации и перкуссии. При необходимости используют электро-одонтодиагностику, исследования зубов и пародонта в дневном свете, аппликационные пробы Писарева-Шиллера и других.

Смыкание зубных рядов в центральной окклюзии (прикус) определяется в трех взаимноперпендикулярных плоскостях – сагиттальной, вертикальной, горизонтальной. При аномалиях прикуса устанавливают вид и степень аномалии с помощью линейных измерений сдвига зубных рядов. К аномалиям прикуса первой степени принадлежат случаи сдвига зубных рядов до 5

мм, второй степени – от 5 до 10 мм, третьей степени – больше 10 мм. Эта величина в миллиметрах указывается в скобках после степени аномалии.

ОПРЕДЕЛЕНИЕ ВРЕМЕННОЙ ПОТЕРИ ТРУДОСПОСОБНОСТИ ПРИ ЗАБОЛЕВАНИЯХ ЧЕЛЮСТНО-ЛИЦЕВОЙ ОБЛАСТИ

Потеря трудоспособности констатируется в случае невозможности выполнять общественно-полезную работу без ущерба для здоровья и эффективности производства. Выделяют **два вида потери трудоспособности** (по характеру) – **временная и постоянная**, которые распределяются на **полную и частичную** (по степени).

Временная нетрудоспособность наступает в случае, когда нарушения функций, которые препятствуют профессиональной работе, носят обратимый характер под влиянием лечебных мероприятий.

Полная временная потеря трудоспособности имеет место в случаях, когда больной не может выполнять никакой работы и подлежит лечению соответственно режиму, определенному врачом.

Частичная временная нетрудоспособность констатируется в случаях, когда больной не в состоянии выполнять работу по своей специальности, но может выполнять без ущерба для здоровья другую работу, при которой обеспечивается покой или допустимая нагрузка на пораженный орган. Экспертное обследование больного следует начинать с установления правильного диагноза, который помогает определить трудовой прогноз.

Основным дифференциальным критерием временной нетрудоспособности является благоприятный клинический и трудовой прогноз, который характеризуется полным или значительным восстановлением нарушений функций челюстно-лицевой области и восстановлением трудоспособности в сравнительно короткий срок.

При решении вопроса о сроках временной нетрудоспособности необходимо учитывать не только медицинский, но и социальный фактор – профессию больного, характер и вид работы, условия работы и быта.

На основании характера заболевания или травмы, клинического течения и осложнений врачу-стоматологу необходимо прогнозировать (хотя бы ориентировочно) продолжительность временной потери трудоспособности больного и составить правильный трудовой прогноз, который является критерием для установления факта временной или стойкой нетрудоспособности.

Трудовой прогноз может быть благоприятным, неблагоприятным и сомнительным. **Благоприятный трудовой прогноз** означает возможность восстановления трудоспособности, когда больной после лечения возвращается к прежней или равноценной работе. **Неблагоприятный трудовой прогноз** устанавливается в тех случаях, когда больной в результате заболевания, травмы или их осложнений не может выполнять прежнюю работу и возникает необходимость перевода его на другую работу, которая отвечает состоянию здоровья, или больной не в возможности выполнять любую работу.

Сомнительный трудовой прогноз означает, что в момент экспертизы нет данных, достаточных для решения вопроса о последствиях заболевания или травмы, возможности восстановления трудоспособности. **Трудовой прогноз находится в тесной связи с клиническим прогнозом и зависит от него, но не всегда с ним совпадает.**

Основным дифференциальным критерием временной потери трудоспособности является благоприятный клинический и трудовой прогноз, который характеризуется полным или значительным восстановлением нарушенных функций челюстей в результате травмы и восстановления трудоспособности в сравнительно короткий срок.

Для определения нетрудоспособности и ее сроков необходимо:

- полное обследование больного;
- выяснение причины травмы (производственная, непроизводственная, в состоянии алкогольного опьянения);
- выяснение анатомо-физиологических изменений и функциональных нарушений;
- проведение комплекса лечебных мероприятий;
- знание условий работы и быта больного;
- отдаленность жилья больного от лечебного учреждения.

Восстановление трудоспособности при переломах челюстей характеризуется:

- степенью восстановления функции поврежденной челюсти, что констатируется при наличии полной консолидации отломков в правильном положении;
- наличием нормального прикуса зубов;
- достаточной подвижностью в височно-нижнечелюстных суставах;
- отсутствием выраженных расстройств крово- и лимфообращения;

- отсутствием боли или других осложнений, связанных с повреждением периферических нервов челюстно-лицевой области.

Временная потеря трудоспособности при травмах челюстно-лицевой области может быть обусловлена трудовым увечьем и бытовой травмой. Определение причины временной потери трудоспособности является одной из важных задач врача-стоматолога, так как при этом приходится решать как медицинские, так и юридические вопросы.

Для экспертизы нетрудоспособности при травмах челюстно-лицевой области определяют вид и причину травм, которые могут быть производственными и непроизводственными (бытовая, транспортная, уличная, спортивная). Срок нетрудоспособности зависит от вида травмы.

СРОКИ НЕТРУДОСПОСОБНОСТИ ПРИ РАЗЛИЧНЫХ ВИДАХ ТРАВМ ЧЕЛЮСТНО-ЛИЦЕВОЙ ОБЛАСТИ

Перелом нижней челюсти составляет 60-90% всех переломов костей лица. Клинический и трудовой прогноз зависят от характера перелома, течения периода регенерации, наличия воспалительных осложнений, возраста больного. При неосложненных переломах нижней челюсти у лиц среднего возраста формирование первичной костной мозоли наступает через 2-3 недели, а вторичной костной мозоли – через 6-8 недель. Сроки сращения переломов нижней челюсти в области ветви короче, чем в других отделах челюсти. Когда не устранено смещение отломков, то сроки иммобилизации увеличиваются на 1 неделю, при развитии травматического остеомиелита – на 2 недели. Сроки нетрудоспособности пострадавших:

неосложненные одиночные переломы нижней челюсти	25-28 дней 40-43 дня
у лиц тяжелого физического труда	
двойные переломы нижней челюсти	29-32 дня
у лиц тяжелого физического труда	44-47 дня
множественные переломы нижней челюсти	30-50 дней
при осложненных переломах сроки увеличиваются на	12-16 дней

Переломы верхней челюсти – наиболее тяжелая травма лица. Клинический и трудовой прогноз у пострадавших серьезный. Возможны воспалительные и внутричерепные осложнения. Сроки нетрудоспособности пострадавших:

при переломе альвеолярного отростка	7 дней
при осложнениях	до 10 дней
– тела челюсти	- 36-60 дней
– по Ле Фор I	- 56 дней
– по Ле Фор II	- 65 дней
– по Ле Фор III	- 75 дней
- осложненные переломы	-120-130 дней

При осложненных и сочетанных переломах верхней челюсти нетрудоспособность устанавливается вместе с неврологом, ЛОР, офтальмологом и травматологом. Сроки нетрудоспособности зависят от вида фиксации отломков: при оперативном методе фиксации - до 76 дней.

Переломы скуловой кости и дуги. Клинический и трудовой прогноз благоприятный. После репозиции отломков показано амбулаторное лечение. Стационарному лечению подлежат пострадавшие, которым показано проведение оперативных методов фиксации отломков или гайморотомия с фиксацией отломков (при проникающих повреждениях). Сроки нетрудоспособности пострадавших:

- при консервативных методах фиксации отломков	- 8-10 дней
- при оперативных методах фиксации отломков	-15-20 дней
- при применении гайморотомии	- 18-22 дня

Переломы костей носа. Прогноз благоприятный. При деформации носа необходимо восстановительное лечение (пластические операции). Срок нетрудоспособности - 8-10 дней, в отдельных случаях – 3-4 дня (к моменту восстановления носового дыхания, уменьшения отека).

Вывихи височно-нижнечелюстного сустава.

Острые вывихи. Прогноз благоприятный. Сроки нетрудоспособности 7-8 дней, в зависимости от профессии больного (речевая нагрузка) - до 14-21 дня.

Хронические вывихи. Нетрудоспособность возникает при обострении процесса, и сроки отвечают срокам острого процесса с учетом речевой нагрузки больного.

Травмы мягких тканей. При ушибах и гематомах нетрудоспособность определяется профессией больного, обусловлена степенью нарушения внешнего вида и функций (движений нижней челюсти, речь, глотание, дыхание). Нетрудоспособность сохраняется до восстановления функций зубо-челюстной системы больного, в среднем - до 7 дней.

При ранах, которые заживают первичным натяжением, срок нетрудоспособности пострадавших зависит от локализации раны и ее протяженности, что обуславливает функциональные и косметические нарушения (нарушение внешнего вида, нарушение открывания рта, приема пищи, речи, дыхания, зрения), от трудовых рекомендаций (предупреждение переохлаждения, физических нагрузок, внешнего загрязнения раны при работе пациента), и от срока снятия швов - 5-6 дней. Больным, чья работа связана со значительными физическими нагрузками, неблагоприятными метеорологическими факторами, загрязнением рабочего места, после снятия швов рекомендуют облегченную работу в продолжение месяца до окончания восстановительного периода.

При инфицированных ранах, которые заживают вторичным натяжением, или с наложением вторичных ранних или поздних швов, срок нетрудоспособности пострадавшего зависит от тяжести и распространения воспалительного процесса:

I - легкая степень - 11-13 дней

II - средняя степень - 29-31 день

III - трудная степень - 30-77 дней

ОРГАНИЗАЦИЯ ЭКСПЕРТИЗЫ ВРЕМЕННОЙ НЕТРУДОСПОСОБНОСТИ ГРАЖДАН

Главным лицом в экспертной оценке временной нетрудоспособности пациентов является лечащий врач, которому предоставлены соответствующие права и возложены ответственные обязанности. Наряду с диагностикой, хирургическим и медикаментозным лечением, назначением режима и восстановительного лечения, врач решает вопрос о необходимости полного или частичного освобождения больного от работы и оформляет медицинские документы.

Первый медицинский документ в определении нетрудоспособности стоматологического больного – медицинская карта стоматологического больного (форма № 043у) или история болезни стационарного больного (форма № 310), которые содержат информацию о заболевании или травме больного, что позволяет сделать обоснованный вывод о виде, характере патологического процесса, степени тяжести, нарушении функций систем и органов, сроках и методах лечения. Записи в медицинской карте должны быть подтверждены записями об обращении больного к врачу в листке ежедневного учета работы стоматолога (форма № 037у), а история болезни стационарного больного – в стационарном журнале отделения и регистрационном журнале приемного отделения.

Документом, который подтверждает временную нетрудоспособность больного во время его лечения в амбулаторных или стационарных условиях, и оформляется на основании записей в медицинской карте или истории болезни, является листок нетрудоспособности.

Листок нетрудоспособности является единым официальным документом, который устанавливает временную полную или частичную нетрудоспособность и дает право невыхода на работу, а также документом, по которому органы социального страхования осуществляют выплаты заболевшим или пострадавшим.

Листок нетрудоспособности – это документ финансовый, юридический и медико-статистический.

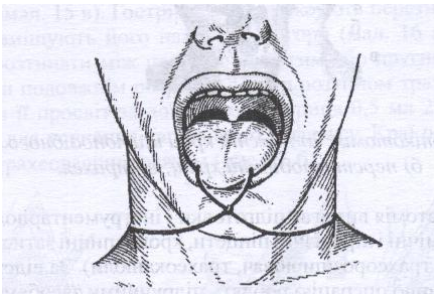
Никакие другие документы, в частности справки лечебных учреждений, к оплате не принимаются. Когда, по действующим правилам, больничный лист не подлежит оплате, он служит только документом, который удостоверяет право на освобождение от работы по временной нетрудоспособности.

Раньше порядок выдачи документов по временной нетрудоспособности регулировался Инструкцией ВЦСПС и Наркомздрава СССР “О порядке выдачи застрахованным листков нетрудоспособности” от 14.08.1937 г. по № 1382 с дополнениями и изменениями от 13.11.1984 г.

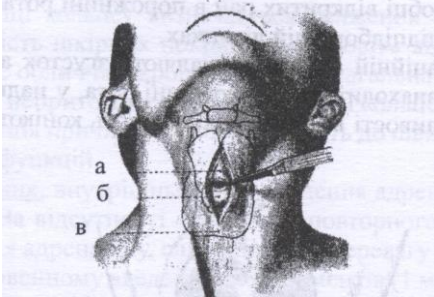
Ныне действует приказ Министерства Здравоохранения Украины № 455 от 13.11.2001 г. “Об утверждении инструкции “О порядке выдачи документов, которые удостоверяют временную нетрудоспособность граждан”.

6. МАТЕРИАЛЫ ДЛЯ САМОКОНТРОЛЯ: А. Задания для самоконтроля:

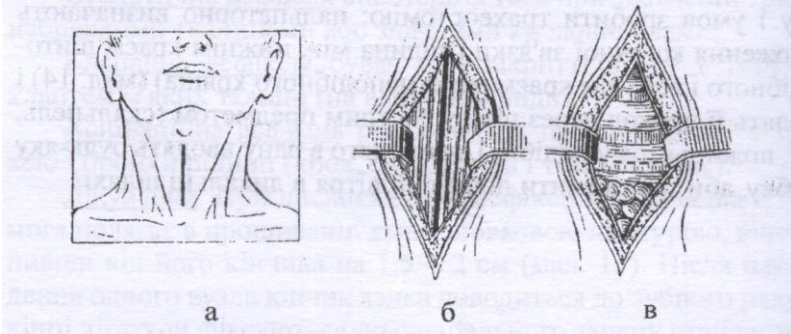
Прошивание языка при дислокационной асфиксии.



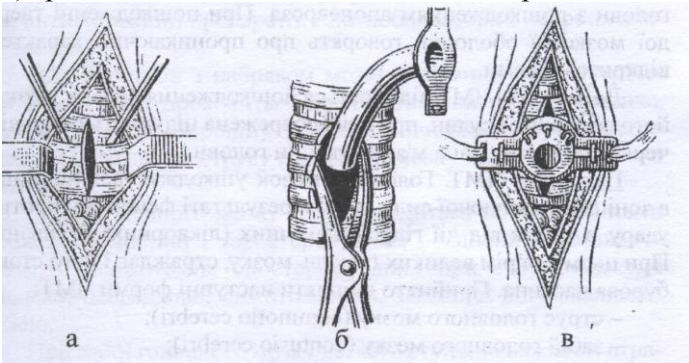
Коникотомия: а) нижний край щитовидного хряща; б) перстнеобразный хрящ; в) трахея.



Трахеостомия: а) линия разреза кожи; б) рассечение фасции; в) щитовидная железа смещена книзу.



Трахеостомия: а) фиксация трахеи; б) введение трахеотомической канюли; в) трахеотомическая канюля введения в трахею.



Б. Задачи для самоконтроля: 1. Военнослужащий получил огнестрельное ранение в участок верхней челюсти и доставлен в ОМедБ. Какие специалисты должны принимать участие в осмотре раненного?

(Ответ: челюстно-лицевой хирург, оториноларинголог, окулист, нейрохирург)

2. В сортировочно-эвакуационном отделении МПП пострадавшему с огнестрельным ранением мягких и костных тканей нижней челюсти выдана первичная медицинская карточка. В карточке сохранена красная полоса. Что это значит? (Ответ: сигнализирует о необходимости предоставления срочной (внеочередной) помощи)

3. В сортировочно-эвакуационном отделении МПП пострадавшему с комбинированным поражением челюстно-лицевой области выдана первичная медицинская карточка. В карточке сохранена желтая полоса. Что это значит? (Ответ: означает поражение ядовитыми веществами, которое требует санитарной обработки).

В. Материалы для тестового контроля. Тестовые задания с одним правильным ответом (α=Π):

1. Виды медицинской помощи в военное время: А. Взаимопомощь, первая врачебная помощь, специализированная помощь. В. Первая медицинская помощь, доврачебная помощь, врачебная

помощь, квалифицированная медицинская помощь. С. Фельдшерская помощь, врачебная помощь, квалифицированная медицинская помощь, реабилитация. D. Первая медицинская помощь, врачебная помощь, хирургическая помощь, специализированная помощь. E. Первая медицинская помощь, доврачебная медицинская помощь, первая врачебная помощь, квалифицированная медицинская помощь, специализированная медицинская помощь. (Правильный ответ: E).

2. Где предоставляется первая медицинская помощь: A. На поле боя. B. На медицинском пункте полка.

C. В отдельном медицинском батальоне. D. В отдельном медицинском отряде. (Правильный ответ: A).

3. Первую медицинскую помощь на поле боя оказывает: A. Врач. B. Фельдшер. C. Санитарный инструктор. D. Эпидемиологическая служба. E. Служба медицинской разведки полка. (Правильный ответ: C).

Г. Учебные задачи 3-го уровня (нетипичные задачи):

1. Больная 25 лет обратилась с жалобами на ограниченное открывание рта. Заболевание связывает с травмой. При осмотре отмечается незначительный отек мягких тканей височного участка слева, открывание рта на 2,0-2,5 см. Незначительная боль при пальпации суставного отростка нижней челюсти слева, при нагрузке на подбородок - боль в левом усе. Полного смыкания челюстей не определяется.

Определите дополнительные методы обследования для установления конечного диагноза. (Ответ: обзорная рентгенография костей лицевого скелета, рентгенография ВНЧС по Шюллеру).

2. Больная 22 лет, жалуется на уплощение лица в нижней трети слева. Открывание рта свободно, не болезненно. Функция мимических мышц не нарушена. Из анамнеза известно, что больная в детском возрасте перенесла левосторонний остеомиелит нижней челюсти. Какой вид лечения показан данной больной для восстановления ее работоспособности? (Ответ: контурная пластика).

3. У больного 40 лет после пулевого ранения определяется левосторонний перелом тела нижней челюсти с резким смещением отломков и дефектом кости, отсутствующий моляр и премоляр в данной области.

Какой метод лечения вы выберете для полноценного восстановления трудоспособности больного? (Ответ: аппаратный метод лечения).

7. ЛИТЕРАТУРА:

1. Хірургічна стоматологія та щелепно-лицева хірургія: підручник; У 2т. – Т.2/В.О.Маланчук, І.П.Логвіненко, Т.О.Маланчук, О.Л.Ціленко – К.: ЛОГОС, 2011. – С. 136-142, 144-147.

2. Стоматологія надзвичайних ситуацій з курсом військової стоматології: [підруч. Для студентів ВМНЗ III-IV рівнів акредитації] / Г.П.Рузін, В.П.Голік, О.В.Рибалов, С.Г.Демяник. – Харків: Торнадо, 2006. – С. 99-162, 206-222.

8. Неотложная диагностика и лечебная тактика в ургентной хирургии: учебное пособие для студ. мед. ВУЗов и врачей-интернов / под ред. В.Д.Шейко – Полтава, 2007. – С. 34-38, 43-44.

9. Ускладнення травматичних пошкоджень щелепно-лицевої ділянки: навч.-метод. посіб. для студ. стомат. факульт. вищих мед. навч. закладів IV рівнів акредитації та інтернів-стоматологів / Рибалов О.В., Ахмеров В.Д. – Полтава: ТОВ «Фірма «Техсервіс»», 2011. – С. 111-115.

Ministry of health of Ukraine

Higher state educational establishment of Ukraine

«Ukrainian Medical Stomatological Academy»

It is «ratified»

at meeting of chair of

surgical stomatology
and maxillofacial surgery
with plastic and reconstructive
surgery of head and neck

Headman of chair

Doctor medical science Avetikov D.S.



METHODICAL RECOMMENDATIONS
FOR INDIVIDUAL WORK OF STUDENTS
DURING PREPARATION TO PRACTICAL (SEMINAR) LESSON

Educational discipline	Surgical stomatology
Module №	4
Rich in content module №	4
Theme of the lesson	Statistics and classification of damages of maxillofacial region. Methods of examination of patients with injures of maxillofacial region.
Course	IV
Faculty	Stomatological

Poltava – 2012

1. ACTUALITY OF THEME. Modern pace of society, technological progress, modernization of production determine the constant growth of injury that requires dentists ability to freely navigate in matters of

diagnosing injuries maxillofacial peacetime mastery of first aid in trauma face and further treatment of the victims.

2. CONCRETE AIMS: 1.1. To analyze the etological factors of traumatic injures. 1.2. To analyze statistical datas of the damages of maxillofacial area 1.3. To propose the plan of examination of patients with the damages of maxillofacial area. 1.4.To classify different types of damages of maxillofacial area. 1.5. To analyze the results of laboratorial and instrumental examination. 1.6. To get skills of diagnostics of injures of maxillofacial area.

3. BASIC KNOWLEDGE, ABILITIES, SKILLS, WHICH ARE NECESSARY FOR STUDY THEMES (intradisciplinary integration)

Names of the previous disciplines	The received skills
1. Topographical anatomy.	To define the area of damage of maxillofacial localization.
1. General surgery.	To carry out the temporal stop of bleeding. To lay on the basic types of soft bandages.
2. Propedeutics of internal illnesses.	To apply the chart of inspection of patient and to describe a hospital chart.
3. Internal illnesses.	To provide the first aid.
5. Pharmacology.	To apply the chart of drug treatment.

7. TASKS FOR INDIVIDUAL WORK DURING PREPARATION TO LESSON.

7.1. List of basic terms, parameters, characteristic, which a student must master at preparation to lesson:

Term	Definition
1. Isolated trauma.	This is damage of one anatomical area by single injured factor.
2. Complex trauma.	This is damage of two and more anatomical areas by single injured factor.
3. Combined trauma.	This is damage by several injured factors.

4.2. Theoretical questions to lesson: 1. What is trauma? 2. Statistics of traumatic injures of maxillofacial area. 3. Classification of injures of bones of maxillofacial area. 4. Classification of injures of soft tissues of maxillofacial area. 5. Basic methods of examination of patients at policlinic. 6. Additional methods of victim's examination.

4.3. Practical works (task) which are executed on lesson:

1. Conduct palpation of maxillofacial region of a patient with a suspected fracture of the upper jaw. 2. Conduct a test of indirect loads in a patient with a suspected fracture of the lower jaw.

5. TABLE OF CONTENTS OF THEME:

The facial skeleton can be roughly divided into three areas: the lower third or mandible, the upper third, which is formed by the frontal bone, and the middle third, an area extending downwards from the frontal bone to the level of the upper teeth or, if the patient is edentulous, the upper alveolus.

Fractures of the middle third area have also been called «upper jaw fractures» or «fractures of the maxilla», but in view of the fact that bones adjacent to the upper jaw are almost invariably involved in such injuries, these terms are not strictly accurate. It is better to use the term «mid-

facial». Fractures of the facial skeleton are but one component of a spectrum of «maxillofacial injuries» and they are associated with varying degrees of involvement of the overlying soft tissues and such neighbouring structures as the eyes, nasal airways, paranasal sinuses and tongue. They can vary in severity from a simple crack in the upper alveolus to a major disruption of the entire facial skeleton.

Fracture of the mandible worldwide occurs more frequently than any other fracture of the facial skeleton apart from the nose. Fractures of the zygomatic complex are also common and are often associated with facial lacerations. All doctors working in Accident and Emergency departments should therefore be able to recognize these injuries and be familiar with the basic management. Fractures of the lower jaw or alveolus may present to a dental surgeon in his practice or, albeit rarely, be a complication of a difficult tooth extraction. The study of the management of facial bone fractures has therefore a real practical application which is not merely relevant to those studying for higher qualifications or pursuing a career in oral and maxillofacial surgery.

The mandible has a basic structure similar to a long bone with a strong outer cortex and a cancellous centre. In contrast, the bones of the middle third, while presenting a superficial appearance of strength, are in fact comparatively fragile and they fragment and comminute easily. In view of the fact that they articulate and interdigitate in a most complex fashion, it is difficult to fracture one bone without disrupting its neighbours. This gross comminution is difficult to visualize, for mid-facial injuries are usually closed injuries, but in a severe fracture the skeleton may be comminuted into 60 or 70 separate fragments.

Fractures of the facial skeleton may broadly be divided into two main groups:

1. Fractures with no gross comminution of the bone and without significant loss of hard or soft tissue.
2. Fractures with gross comminution of the bone and with extensive loss of both hard and soft tissue.

The majority of fractures fall into the first category. Those in the second group typically result from missile injuries in war situations, industrial injuries involving machinery or major road accidents where there is direct injury from sharp objects moving at relatively high velocity. Although arbitrary, this broad division is useful because the general management of the second group is entirely different from the first, both in the primary and in the reconstructive phases.

Aetiology. The contemporary causes of fracture of the facial bones are, in order of frequency: interpersonal violence, sporting injuries, falls, road traffic accidents, and industrial trauma. For 30 years after the Second World War road traffic accidents were found to be the major cause of these injuries, accounting for between 35 and 60 per cent of fractures of the facial bones (Rowe and Killey, 1968; Vincent-Townend and Shepherd, 1994). Perkins and Layton (1988) reviewed the aetiology of maxillofacial injuries in general and emphasized the changes which had occurred during the previous 20 years. More recently this changing pattern of maxillofacial trauma has been reviewed by van Beek and Merckx (1999), who have compared their own longitudinal studies from The Netherlands with similar data from Hamburg and Great Britain. Economically prosperous countries all show a striking reduction in the broad category of road traffic accidents and the increasing influence of interpersonal violence and sports injuries.

The relative importance of the various factors which affect the incidence of facial bone fractures is influenced by:

1. Geography.
2. Social trends.
3. Alcohol and drug abuse.

4. Road traffic legislation.

5 Seasons.

History and local examination

History of the injury and description of the patient's symptoms

If the patient is unconscious or confused, any relevant facts concerning the accident and the subsequent management of the patient must be obtained from eye-witnesses, ambulance persons, or medical and dental practitioners who may have attended the patient following the injury.

If the patient is conscious and co-operative a history can be obtained, but as patients with facial injuries may experience some difficulty in talking owing to the discomfort and mobility of the fractures the interrogation should be brief at this stage:

1. Loss of consciousness:

It is essential to ask if loss of consciousness has occurred and, in that event, whether the patient can remember up to the moment of the accident or whether there is a memory gap. Pre-traumatic or anterograde amnesia is failure to remember up to the time of injury and post-traumatic or retrograde amnesia is loss of memory following the accident - both are indicative of cerebral damage.

2. Symptoms:

It is also important to enquire whether the patient has any difficulty in breathing or swallowing and whether he or she has a headache or pain elsewhere in the body.

3. Medication:

If possible all current medication should be recorded. Information as to whether the patient was being treated with insulin, steroids or anticoagulants prior to the accident is particularly important.

4. Consumption of food or drink:

Recent alcohol consumption and a history of recent food intake should be obtained from either the patient or accompanying persons.

A detailed history is obtained when the patient can talk more comfortably.

Local clinical examination of the facial injury

The examination of a patient with a recent severe injury to the facial skeleton will be greatly facilitated if the patient's face is gently washed with warm water and cotton-wool swabs to remove caked blood. The congealed blood in the palate and buccal sulcus can be removed with cotton wool held in non-toothed forceps. Sometimes cotton-wool swabs dipped in hydrogen peroxide will facilitate the removal of any particularly tenacious clots in the mouth and upon the teeth. If a denture is fractured, the fragments should be assembled to make sure that no portion is missing - possibly displaced down the throat. Only after careful cleaning has been carried out, both extra-orally and intra-orally, is it possible to evaluate the full extent of the injury. It is surprising how often the magnitude of the surgical problem diminishes as the overlying blood is removed and accurate visualization becomes possible.

External examination

The operator should take careful note of oedema, ecchymosis and soft-tissue lacerations. Any obvious bony deformities, haemorrhage or cerebrospinal fluid leak should be recorded. Many of the physical signs of a fractured bone result from the extravasation of blood from the damaged bone ends. This results in rapid early swelling from the accumulation of blood within the tissues and subsequent even greater swelling resulting from increased capillary permeability and oedema. Swelling and ecchymosis often indicate the site of individual fractures, particularly of the mandible or zygoma. There may be obvious deformity in the bony contour of the mandible, and if considerable displacement has occurred the patient is unable to close the anterior teeth together and the mouth hangs open. A conscious patient may seek to support the lower jaw with his hand. Many fractures are compound into the mouth and blood-stained saliva is frequently observed dribbling from the corners of the mouth, particularly if the fracture is recent.

The eyelids are gently separated and, if the patient is conscious, visual acuity is tested in each eye. The patient is asked to follow the clinician's finger with his or her eyes and to report if diplopia occurs. A note is made of any alteration in the size of the two pupils, and the light reflex is tested. The extent of any sub-conjunctival ecchymosis is recorded (see below).

Gentle palpation should begin at the back of the head, and the cranium should be explored for wounds and bony injuries. The fingers should then be run lightly over the zygomatic bones and arch, and around the rim of the orbits. Areas of tenderness, step deformities, and unnatural mobility are noted. The nasal complex is next examined in the same manner.

Palpation should continue bilaterally in the condylar region and continue downwards and along the lower border of the mandible. Bone tenderness is almost pathognomonic of a fracture, even an undisplaced crack, but if there is more displacement it may be possible to palpate deformity or elicit bony crepitus.

Areas of loss of skin sensation should be noted. The infraorbital nerve is frequently contused when the zygomatic complex has been fractured producing anaesthesia or paraesthesia of the cheek, lateral aspect of the nose, and half of the upper lip. Fractures of the body of the mandible are often associated with injury to the inferior dental nerve, in which case there will be reduced or absent sensation on one or both sides of the lower lip.

Intra-oral examination

It is impossible to assess intra-oral damage if the parts are obscured by blood. Conscious cooperative patients may be given a lukewarm mouthwash but in most cases the clinician will have to remove the clotted blood by gently cleaning the whole area with moistened swabs. Congealed blood and any fragments of teeth, alveolus or dentures are removed carefully by forceps, assisted by gentle suction if available.

A good light is essential. The buccal and lingual sulci are examined for ecchymosis. Sub-mucosal extravasation of blood is often indicative of underlying fracture, particularly on the lingual side.

Ecchymosis in the buccal sulcus is not necessarily the result of a fracture as there is considerable soft tissue overlying the bone in this area and extensive bruising may follow a blow insufficient to cause a fracture. However, on the lingual side the mucosa of the floor of the mouth overlies the periosteum of the mandible which, if breached following a fracture, will invariably be the cause of any leakage of blood into the lingual submucosa. This then is a most valuable sign of bony injury in the body of the mandible.

Small linear haematomas, particularly in the third molar region, are reliable indicators of adjacent fracture. The mucosa overlying the root of the zygoma should be carefully examined as fractures of the zygomatic complex and Le Fort I fractures frequently produce a haematoma in this area. A haematoma in the palate is a reliable sign of a bony split associated with a fracture of the mid-face.

The occlusion of the teeth is next examined or, if the patient is edentulous, the alveolar ridge. Premature contact of the posterior teeth with defects in the occlusion or alveolus are noted along with any obvious lacerations of the overlying mucosa. It is important to examine all the individual teeth and to note any luxation or subluxation along with missing crowns, bridges or fillings. Individually fractured teeth must be assessed for involvement of the dentine or pulp. Finally, all teeth should be carefully examined with a mirror and probe to detect loose fillings, fine cracks or splits in the tooth substance. If teeth, portions of teeth, dentures, fillings, etc. are not accounted for, a radiograph of the chest must be ordered in case they have been inhaled.

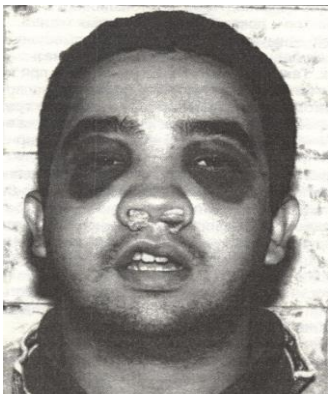
Possible fracture sites in the mandible are gently tested by placing a finger and thumb on each side and using pressure to elicit unnatural mobility. If the patient can co-operate, he or she is asked to carry out a full range of mandibular movements and any pain or limitation of movement recorded. Occasionally, even this detailed examination fails to confirm a mandibular fracture which is thought to be present from the history and presence of haematoma. In such cases the flat of both hands should be placed over the two angles of the mandible and gentle pressure exerted. This manoeuvre will always elicit pain when even a crack fracture is present, but the procedure should be one of last resort as it produces extreme discomfort if a mobile fracture is present.

In the upper jaw the tooth-bearing segment is gently manipulated to elicit unnatural mobility. A finger and thumb are then placed over the frontonasal suture line and any mobility of the facial skeleton tested by pressure from the fingers in the palate. A false impression of mobility of the mid-facial skeleton can be obtained, especially in the unconscious patient, by pressure in the palate alone, for the upper part of the head moves inside the epicranial aponeurosis producing the illusion of movement of the mid-facial skeleton. If the dento-alveolar segment moves independently of the remainder of the mid-facial skeleton, particularly if crepitus is elicited, it is indicative of a Le Fort I type fracture. The upper teeth should be tapped with the handle of a dental mirror. A characteristic «cracked-pot» sound is elicited if there is a fracture above the teeth.

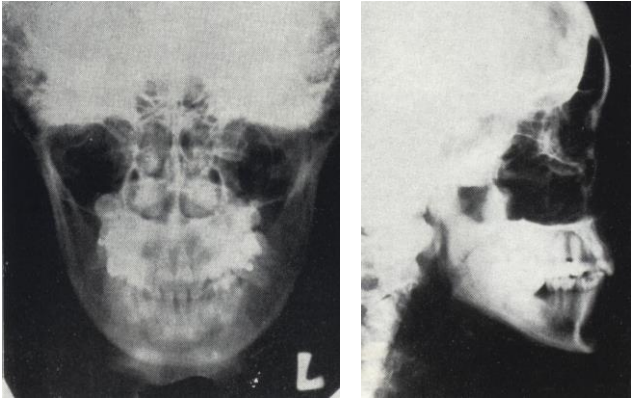
6. MATERIALS FOR SELF-CONTROL:

A. Questions for self-control:

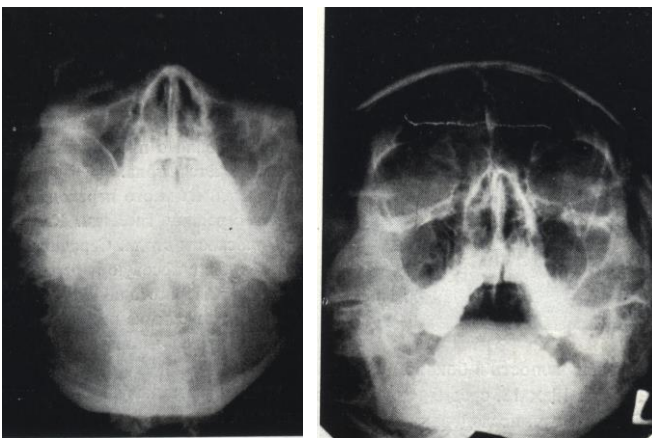
Symptom of glasses at fracture of maxilla



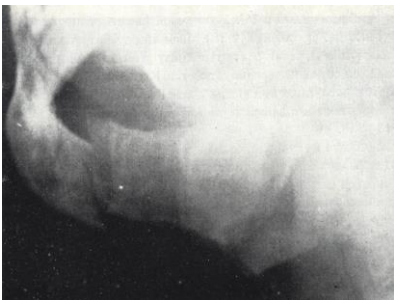Direct and lateral projection of facial bones.



Axial and semi-axial projection of skull.



Lateral projection of mandible.



B. Tasks for self-control: 1. The patient asked to the doctor with the trauma of the nose, resulting in sports training. After examination doctor diagnosis nasal bone fracture without displacement of fragments. How to classify this injury etiology, given that the patient worked as a sports coach? (Answer: work injury).

2. Worker got hit the board in the region of upper jaw during the home renovation at the weekend. Doctor diagnosis contused wound of the upper lip, partial dislocation of the maxillary incisors. Qualify as an injury received in such circumstances? (Answer: consumer injury).

3. The patient complained of pain and impaired chewing due blow to the angle of the lower jaw to the right, headache, nausea. Set a preliminary diagnosis of fracture of the lower jaw. What additional studies should be carried out for the diagnosis? (Answer: X-ray, consultation neurologist).

C. Materials for test control. Test tasks with the single right answer (a=II): 1. What damage is isolated? A. Burn of face and neck. B. Fracture of maxilla and mandible. C. Fracture of mandible. D. Wound of cheek and inframandible area. E. Fracture of nose and concussion of cerebrum. (Correct answer: C).

2. What damage is combined? A. Wound of cheek. B. Wound of chin. C. Fracture of nose and concussion of cerebrum. D. Fracture of maxilla and mandible. E. Fracture of mandible and thermal burn of face. (Correct answer: E).

D. Educational tasks of 3th levels (atypical tasks): 1. A patient with an open fracture of the body of the mandible is brought to Maxillofacial department from the place of accident. The general state of the patient is moderate severity, at anamnesis of disease: unconsciousness for a few minutes and vomiting. The patient complains of nausea, weakness, pain in the left side of the abdomen. Blood pressure – 100/60 mm Hg. Art., pulse 100 beats / min., weak filling. Under the block anesthesia maxillo-facial surgeon produced reposition of fragments and fixated them by Tiershmidt's tongs with toe loops, and then appointed a consultation of therapists. Find the mistakes in the actions of the doctor: (Answer: the victim has the complex trauma with signs of traumatic shock, in this state surgery manipulation performed due bleeding or asphyxia only, should be consultation of surgeon traumatologist and a neurologist).

2. The patient complains of pain in the angle of the lower jaw at chewing, headache, dizziness, nausea. It is established that the patient was beaten 24 hours ago, there was a loss of consciousness for a few minutes. After clinical and radiographic examination, the doctor ruled out the diagnosis of a fracture of the lower jaw, doctor appointed Ketanov and inspected in 3 days. What is wrong in the actions of the doctor. (Answer: at this clinical picture neurologist consultation was necessary).

3. At examination of the victim dentist diagnosis bilateral fracture of the lower jaw in the chin with a displacement of bone fragments. After that doctor performed pressing bandage for transport immobilization. During transport, the patient showed signs of respiratory disorders. What type of asphyxia occurred in the patient and what is wrong in the actions of the doctor? (Answer: compressive bandage is contraindicated in fractures of the lower jaw with displacement, as it leads to further displacement of bone fragments. This patient had dislocation asphyxia).

Theme 2. SUBJECT AND GOALS OF MILITARY STOMATOLOGY. ORGANIZATION OF SURGICAL AID FOR MAXILLOFACIAL VICTIMS AT PEACE TIME AND EXTREME CONDITIONS. MILITARY-MEDICAL DOCTRINE. GENERAL PRINCIPLES OF ORGANIZATION, CONTENT AND RENDERING OF MEDICAL AID, STAGES OF MEDICAL EVACUATION AND MEDICAL SCREEN OF WOUNDED IN MAXILLOFACIAL AREA.

3. ACTUALITY OF THEME: The military stomatology is a section of the military medicine which task is the organization and granting all types of the stomatologic aid to staff of Armed forces of Ukraine in the conditions of peace and a war time. Knowledge of features of gunshot and not gunshot wounds, diseases of tissues and bodies of a maxillofacial site, the organization of medical care, prevention of complications and treatment wounded in the conditions of extreme situations and a war time - a direct duty of the stomatologist. The knowledge of the principles of medical sorting, volume of medical care at stages of medical evacuation of the wounded will allow the stomatologist to organize rationally providing medical care to the maxillofacial wounded.

2. CONCRETE AIMS: 1.1. To analyze provisions of the military-medical doctrine in historical aspect. 1.2. To explain basic provisions of the military-medical doctrine. 1.3. To offer forces and means of a health service for rendering the stomatological surgical aid to wounded in maxillofacial area. 1.4. To classify the basic principles of the organization, content and rendering of medical aid at stages of medical evacuation by

the wounded in maxillofacial area. 1.5. To treat basic provisions of a medical deontology and medical ethics at assistance to wounded in maxillofacial area. 1.6. To draw the scheme of medical screen of wounded in maxillofacial area. 1.7. To analyze the principles of medical screen of wounded in maxillofacial area. 1.8. To make the scheme of medical evacuation of wounded in maxillofacial area.

3. BASIC KNOWLEDGE, ABILITIES, SKILLS, WHICH ARE NECESSARY FOR STUDY THEMES (intradisciplinary integration).

Names of the previous disciplines	The received skills
1. Medicine of catastrophes	To organize rendering the first medical, pre-medical and first medical aid to wounded.
2. Topographic anatomy and operative surgesy	To apply knowledge of surgical anatomy of the head and a neck. To represent schematically a surgery technique at assistance to maxillofacial wounded. To show practical skills of imposing of different types of seams at aid to wounded with traumatic damages of maxillofacial localization.
3. Surgical diseases	To describe the history of illness of wounded with traumatic damages of maxillofacial localization. To show skills of carrying out primary surgical treatment (PST) of wounds of maxillofacial area and a neck. To define a condition in which there is a wounded with traumatic damage of maxillofacial area (traumatic shock, hemorrhagic shock, etc.). To define character of a gunshot wound, to examine and survey wounded, to define sequence and an order of rendering medical care to the wounded, an order and sequence of evacuation of the wounded.

4.5. TYPES OF INDIVIDUAL WORK OF STUDENTS DURING PREPARATION TO LESSON.

4.1. Basic therms, parametrs, characterics whith are nessesery during preparation to lesson.

Therm	Definition
1. Military-medical doctrine.	It is set of scientifically reasonable principles defining system and methods of medical ensuring operations of armies in specific historical conditions, containing means and methods of the armed fight, level of medical science and practice, a condition of forces and means, and also features of battle fields.
2. Medical situation.	It is set of factors and the conditions characterizing forces and means of a health service, the contents and volume of future work, a sanitary and epidemic condition of provided armies and the area of their operations, and also other factors and conditions which can affect preparation and a course of medical providing armies.
3. Medical sorting.	This distribution of victims and patients to groups, proceeding from needs for

	priority and uniform actions (medical, preventive, evacuation) in a concrete situation. Even two victims who have arrived at the same time, require carrying out medical sorting. When carrying out medical sorting hyper diagnostics is allowed. Sorting basis: uniform ideas of diagnostics, medical actions and forecasts of results of treatment. Sorting purpose: to provide timely rendering medical care to the maximum number of victims in optimum volume. The condition of injured children and pregnant women without visible damages is always estimated as heavy, evacuation and assistance is carried out at first the stage.
4. Stages of medical evacuation.	Medical aid stations and the medical institutions developed on ways of evacuation with a task of reception, medical sorting of victims and patients, rendering to them medical care, treatment and their preparation for further evacuation; in medicine of catastrophes – expansion of only two stages is provided, as a rule; the first – groups of the first medical care, the second – hospital base in military medicine.

4.2. Theoretical questions for lesson: 1. Organizational structure of health service of Ukrainian Armed forces; 2. Structure of stages of medical evacuation. 3. Equipment of stages of medical evacuation. 4. Problems of stomatology of extreme situations. 5. Types of medical care. 6. Forces of a health service of Armed forces of Ukraine according to types of medical care. 7. Means of a health service of Armed forces of Ukraine according to types of medical care.

4.3. Practical skills for lesson: 1. To get skills of the organization of rendering medical care maxillofacial wounded at stages of medical evacuation. 2. To get skills of medical sorting of the maxillofacial wounded. 3. To acquire skills of providing medical care maxillofacial wounded at stages of medical evacuation. 4. To carry out a kuration of the maxillofacial wounded.

5. TABLE OF CONTENTS OF THEME:

Principles of military doctrine (time of Second World war)

1. All gunshot wounds are initially bacterial infected.
2. The only reliable method of the prevention of development of an infection is early surgical treatment of wounds which should as soon as possible.
3. Early surgical treatment of wounds is demanded by the greatest part of wounded.
4. The prognosis of treatment and consequence of wound is the best if early surgical treatment of a wound is carried out.
5. The volume of medical care, choice of medical actions and order of evacuation depends not only on especially surgical indications, but, mainly, on a military and medical situation.

Medical situation is the number of wounded who get on this stage, their condition, number of surgeons, existence transport, medical equipment and so forth means.

In the Great Patriotic War profile of medical care by the maxillofacial wounded was approached to a front line. Even at the advanced stages - medical care in the conditions of a regiment appeared taking into account features of this group of wounded (a thirst satisfying, imposing of gauze and standard bandages and so forth).

There is actual a problem of treatment of victims with burns of face and with combined injures.

At the combined radiation injures there are peculiar features of a current both radiation illness, and wound process.

Development of anesthesiology and resuscitation opened new opportunities in fight against traumatic shock and expanded borders of surgical treatment of wounded in maxillofacial area.

At explosion of a ball bomb from different places of the spherical case 300 balls take off (diameter of 5,56 mm, weight of 0,7 g), the bomb has big striking force and causes emergence of multiple wounds. Wounds are very life-threatening and are difficult for treatment.

Bullets of caliber of 5,56 mm at hit they overturn and move to tissues in the cross direction, causing in depth and in the field of an exhaust outlet big destruction of tissues. There are also artillery shells, each of which is filled with small arrows (length of 3-4 cm, thickness of 0,1-0,2 cm) in quantity to 10 thousand.

The above and other new types of weapon are characterized by their damaging shells is less on diameter and easier on weight in comparison with last, but they possess enormous initial speed (from 700 to 1500 m/s). Emergence of wound channels often also has a talk with the freakish directions, and considerable damages of tissues and organs.

In this regard the principles of the organization of help to wounded in modern conditions of war have to change.

Use of the nuclear missile weapon is accompanied by emergence in very short periods of mass sanitary losses in a wartime and in front areas in quantities which are exceeded considerably by that took place in the period of the Great Patriotic War.

The structure and nature of fighting damages will change also in these conditions: on the first place there will be burns, traumas and the combined damages (mainly radiation), the specific weight of seriously wounded (shock, a crush-syndrome, radiation injuries) will increase. Gunshot wounds thus lose the dominating value.

At mass receipt of victims there is a need for evacuation maneuver which has the purpose dispersal of victims between several stages and which is carried out on the basis of careful sorting. Overloads of the next to the front (the defeat center) stages at which there is the first medical assistance, quite often are involved by reduction of indications to intervention (reduction of volume of medical care). In these cases it is necessary to be limited only to actions which provide elimination of direct threat of life or heavy complications (the help according to vital indications).

Important element of the organization of surgical work of each stage of medical evacuation is the "conveyor" principle (O.O.Vishnevsky) according to which all process of medical aid e to each victim is subdivided into some parts, is carried out in the different ways by different doctors (removal of a bandage, surgical treatment, imposing of tires and bandages and so forth).

The conveyor principle promotes increase of capacity operational and dressing.

Modern provisions of the military-medical:

the volume of medical care, order of evacuation and choice of medical actions depend not only on especially medical indications, but also, mainly, on fighting and medical circumstances;

creation of system of medical and evacuation actions is carried out with the maximum reduction of quantity of stages of medical evacuation;

objective assessment of weight of wound and condition of the wounded introduction of criteria of the forecast of treatment;

preservation of uniform approach to treatment of wounds;

priority value of emergency medical service actions, treatment of shock and to blood loss completion at all stages of medical evacuation;

specialization of the surgical help;

accurate organization and sequence in rendering the surgical help at the combined, multiple and combined injures;

increase in a role of the reanimatological and anesteziological help at treatment of wounded at stages of medical evacuation.

The stomatologic help in a wartime will be organized by the Head Military-medical department of the Ministry of Defence of Ukraine through the Chief stomatologist of Armed forces. At military-medical management of each front there is a regular chief stomatologist of the front, he is a deputy chief surgeon of the front. The military-medical service of Ukraine is valid also means which allow qualitatively and to render in due time medical care by the wounded in maxillofacial area in the battlefield and at stages of medical evacuation.

The help to wounded in maxillofacial area which appears in the battlefield in the center of mass sanitary losses, is called as the first medical care. It appears in the form of most and mutual aid or shooters-hospital attendants and sanitary instructors, and also staff of divisions who carry out rescue efforts. It should be noted that the self-help among wounded in maxillofacial area appears very seldom because of complexity of definition of localization, the amount of damage and insolvency of imposing of a bandage on face of victim. For most and mutual aid all military personnel is provided with individual prophylactics and rendering medical care. Them treat:

package the dressing individual;

first-aid antigas kit;

individual first-aid kit ;

tablets for water disinfecting (Pantotsid, Akvasept).

Shooters-hospital attendants and sanitary instructor for search and carrying out of wounded, rendering the first medical care have special equipment:

Sanitary bag;

bag the medical military;

violent and special medical strap.

The pre-medical (medical assistant's) help appears the paramedic of a battalion in close proximity to a wound place, on the medical aid station of a battalion (MASB). It supplements the first medical care. However, possibilities of the paramedic on assistance, including elements of the stomatological help, much wider. Organic equipment of a medical aid station of a battalion, and also medical equipment of staff is applied to rendering the medical assistant's help. To complete organic equipment of MASB belong:

medical assistant's field;

sterile dressing means;

tires;

medical military bag;

bags of hospital attendants;

the first-aid kit military, and also, medical and medical means, devices (the device of artificial ventilation of lungs a portable, oxygen inhaler of KI-4, the mental tire with head bandages to them, we send for wounded to the head, a cape medical on 10 people, etc.). It is necessary to emphasize that the medical aid station of a battalion in defense when it works at a place, carries out functions of a stage of medical evacuation.

In a medical company of crew (MCC) there is the first medical and qualified aid. In structure MCC except doctors of an all-surgical and therapeutic profile is the stomatology. Main task of stomatologist of MCC is rendering the stomatological aid to regiment staff. During operations the stomatologist works as a part of an operative-dressing platoon in operational tent or as a part of sorting and evacuation office in dressing tent for lightly wounded, renders together with doctors of an all-surgical profile the first medical and qualified medical care, including the stomatologic. On MCC there can be patients and wounded for treatment with term of recovery of 3-5 days.

Specialized medical care to persons with damages and wounds of maxillofacial area render in maxillofacial offices of specialized hospitals for wounded in the head, neck and a backbone, in hospitals for treatment lightly wounded, and also in stomatologic offices of other hospitals of base of the front in which wounded with damages of maxillofacial area are on treatment concerning the main, more essential wound.

The significant part is assigned to stomatologic group of the front. The stomatologic group of the front is created for:

rendering the specialized help to maxillofacial wounded and patients who are on treatment in front hospitals;

rendering the stomatologic and dentoprosthetic aid to staff of parts, connections and establishments;

rendering the advisory help to dentists of medical divisions, parts and medical institutions.

The stomatologic group is headed by the doctor-stomatologist. Group structure: management; main divisions; providing divisions.

The main divisions, in turn, have also three divisions: stomatologic office - basic (3 stomatologist); dentoprosthetic office with dentoprosthetic laboratory (3 orthopedists, 5 dental technicians); ten mobile stomatologic offices (in each 2 stomatologist and the dental technician).

Mobile stomatologic offices go to medical institutions of the advanced hospital base for assistance to maxillofacial wounded, oral cavity sanitation by the serviceman, the patient and the wounded. These offices can go to connections, parts where there are no regular stomatologists for planned work on sanitation and oral cavity prosthetics.

All listed forces and means of a health service which carry out rendering the stomatologic help to maxillofacial wounded, at their rational and clever use, allow qualitatively and to carry out objectives in due time.

Medical sorting is a distribution of wounded and patients on groups and signs of requirement for uniform medical and evacuation and preventive actions according to medical indications, volume of medical care and the accepted order of evacuation.

Medical sorting of wounded is carried out by doctors of the sorting and evacuation office (SEO) of a medical company of crew. Main objective of medical sorting in SEO is selection from the general flow of wounded and patients who need medical care in MCCr, and, first of all, in the urgent medical and qualified medical care and sanitary processing, and also, wounded and patients to whom the qualified medical care can be delayed and which in these conditions are subject to further evacuation to the back without their direction in other functional divisions MCC.

If on MPP many wounded arrive, in sorting and evacuation office two crews one of which heads the doctor, and the second – the most skilled paramedic (nurse) can be created.

Wounded in maxillofacial area share on such groups:

I. Proceeding from need for sanitary processing and need for isolation: need partial sanitary processing; are subject to isolation; don't need sanitary processing and isolation.

II. Proceeding from need for medical care, place and sequence of its rendering:

1. Need rendering medical care in the dressing.

2. Don't need medical care or need medical care which can be rendered in a reception and classifying section. For wounded and patients who are subject to the direction in dressing, the turn – first of all, in the second turn is appointed.

III. Wounded and patients who don't need the medical help on MPP, and also what received it, are distributed on the following groups:

evacuations are subject;

are subject to return to the divisions.

In the course of medical sorting which is carried out on the sorting platform, all wounded and patients divide into groups:

In the first group enlist wounded who needs urgent actions of the first medical assistance (wounded with bleeding, asphyxia, shock, etc.). Them send directly to the dressing.

To the second group carry wounded then medical care can be rendered in a reception and classifying section (for example, injured with the closed fracture of the top jaw) at a satisfactory general condition of wounded who needs to give drink by means of a poilnik from the rubber tube put on his nose). After performance of the simple actions stated above this group of wounded is subject to the direction in SMB or SMG.

To the third group carry those wounded who without assistance on MPP go on the following stage of medical evacuation (for example the victim with the closed change of a malar arch and nose bones in the absence of bleeding).

To the fourth group carry lightly wounded which are subject to return to parts after rendering medical care to them (for example, the victim with wound of soft tissues of a face without the expressed hematoma).

To the fifth group carry those wounded and patients who are in an agony, or have traumas incompatible with life (for example, wounds of face and neck with a rupture of an internal carotid and noncompensated blood loss).

To clothes of the wounded or the patient who ate medical sorting, attach sorting brand in which specify, to what functional division it is necessary to send it. The sorting brand is the main reference point for hospital attendants-porters and the medical personnel.

6. MATERIALS FOR SELF-CHECKING:

A. Questions for self-checking: 1. Types of medical aid. 2. Means of medical service. 3. Principles of medical sorting. 4. Organization of medical aid for maxillofacial wounded at stages of medical evacuation.

B. Tasks for self-checking: 1. The wound of the left cheek at wounded polluted by radioactive materials. There is bandage from a dressing package on a wound the, is carried out pain relief and antibacterial therapy. At what stage of medical evacuation it is necessary to replace a bandage? (Answer: at each stage of evacuation)

2. The general condition of wounded is moderate severity, consciousness is kept, skin pale with a cyanosis shade, lips cyanotic. Breath is complicated, 29 in a minute. There is a suspicion on existence of dislocational asphyxia. At what stage of medical evacuation wounded its tongue will be stitched by a silk ligature? (Answer: at a medical aid station of a battalion).

3. Two wounded come in hospital with wounds of the face, one – from a zone of radiation pollution are delivered. Who from them needs to carry out wound PST first of all? (Answer: wounded with the combined mechano-radiation defeat).

C. Materials for test control. Test tasks with one right answer ($\alpha = II$):

1. What frequency of gunshot wounds of face and jaws by Great Patriotic War experience: A. around 1%; B. around 4%; C. around 50%; D. around 60%; E. around 90%. (Correct answer: B).

2. What is the mean of military-medical doctrine? A. Stages treatment of the military personnel and dispensary supervision; B. evacuation of wounded in rear country hospital; C. evacuation wounded out of limits of the center of defeat; D. system of stages treatment with evacuation to destination; E. rendering the specialized aid to victims in the war zone and return them in a system. (Correct answer: D).

3. Types of medical care in a wartime: A. mutual aid, first medical aid, specialized aid; B. first medical aid, pre-medical aid, first medical aid, qualified medical aid; C. pre-medical help, first medical aid, qualified medical aid, rehabilitation; D. first medical aid, medical aid, surgical aid, specialized aid; E. first medical aid, pre-medical care, first medical aid, qualified medical aid, specialized medical aid. (Correct answer: E).

D. Educational tasks of 3th levels (atypical tasks): 1. The wound of the left cheek at wounded polluted by radioactive materials. There is bandage from a dressing package on a wound the, is carried out pain relief and antibacterial therapy. At what stage of medical evacuation it is necessary to replace a bandage? (Answer: at each stage of evacuation).

2. The general condition of wounded is moderate severity, consciousness is kept, skin pale with a cyanosis shade, lips cyanotic. Breath is complicated, 29 in a minute. There is a suspicion on existence of dislocational asphyxia. At what stage of medical evacuation wounded its tongue will be stitched by a silk ligature? (Answer: at a medical aid station of a battalion).

3. Two wounded come in hospital with wounds of the face, one – from a zone of radiation pollution are delivered. Who from them needs to carry out wound PST first of all? (Answer: wounded with the combined mechano-radiation defeat).

Theme 3. GENERAL CHARACTERISTIC, CLINICAL COARCE, DIAGNOSTIC OF GUNSHOT WOUNDS AND DAMAGES OF SOFT TISSUES, BONES OF FACE IN PEACE TIME: CLASSIFICATION, CLINICAL FEATERS, DIAGNOSTIC, MEDICAL AID, METHODS OF SURGICAL TREATMENT OF WOUNDS OF SOFT TISSUES OF FACE. INFLUENCE OF MALFUNCTION OF FACE ESTETIC AT PSYHIC OF WOUNDED. SELF WORK – PRACTICAL SKILLS OF FORMING OF SOFT BANDAGES.

1. ACTUALITY OF THEME: Damages of maxillofacial area at peace time and its treatment is very interesting and difficult branch of surgical stomatology. The insufficient awareness of the doctor in questions of surgical processing of such wounds leads to negative consequences in the form of a disfiguration of appearance of the patient, violation of such functions as speech, breath, chewing and so forth. For this reason the stomatologist has to know well features of surgical processing of such damages.

2. SPECIFIC GOALS: 1.1 . To analyze clinical manifestations of traumatic damages of maxillofacial area at peace time. 1.2. To explain etiological and pathogenetical factors of emergence of traumatic damages of maxillofacial area at peace time. 1.3. To offer the plan of inspection of victims with a trauma maxillofacial area. 1.4. To classify traumatic damages of maxillofacial area. 1.5. To treat the principles of diagnostics and treatment of traumatic damages of maxillofacial area at peace time. 1.6. To draw the graphological scheme of lesson. 1.7. To analyze results of laboratory and instrumental investigations. 1.8. To make the scheme of treatment of patient with trauma of maxillofacial area.

3. BASIC KNOWLEDGE, ABILITIES, SKILLS, WHICH ARE NECESSARY FOR STUDY THEMES (intradisciplinary integration).

Names of the previous disciplines	The received skills
1. Topographic anatomy	To define anatomic areas of damage.
2. General surgery	To define type of hemorrhage
3. Internal diseases	To define the diagnosis of syncope, shock
4. Pharmacology	To prescribe the scheme of medical treatment
5. X-ray research	To define necessary method of investigation

4.5. TYPES OF INDIVIDUAL WORK OF STUDENTS DURING PREPARATION TO LESSON.

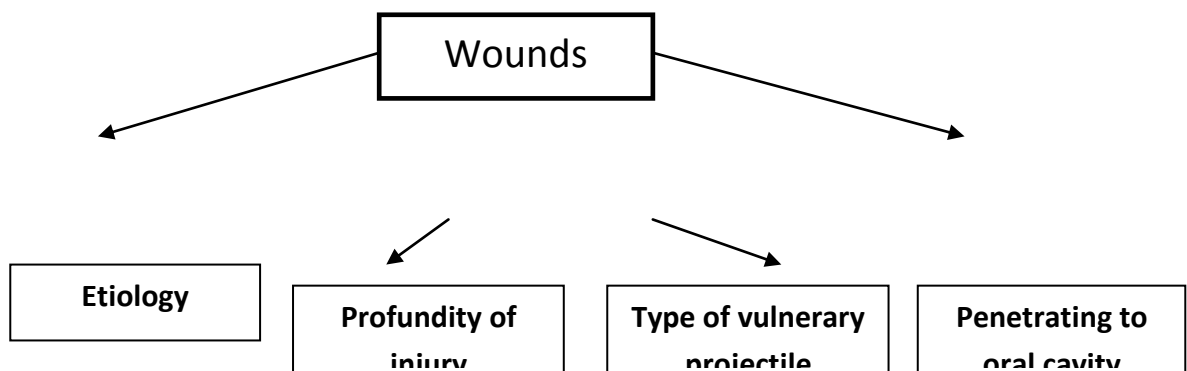
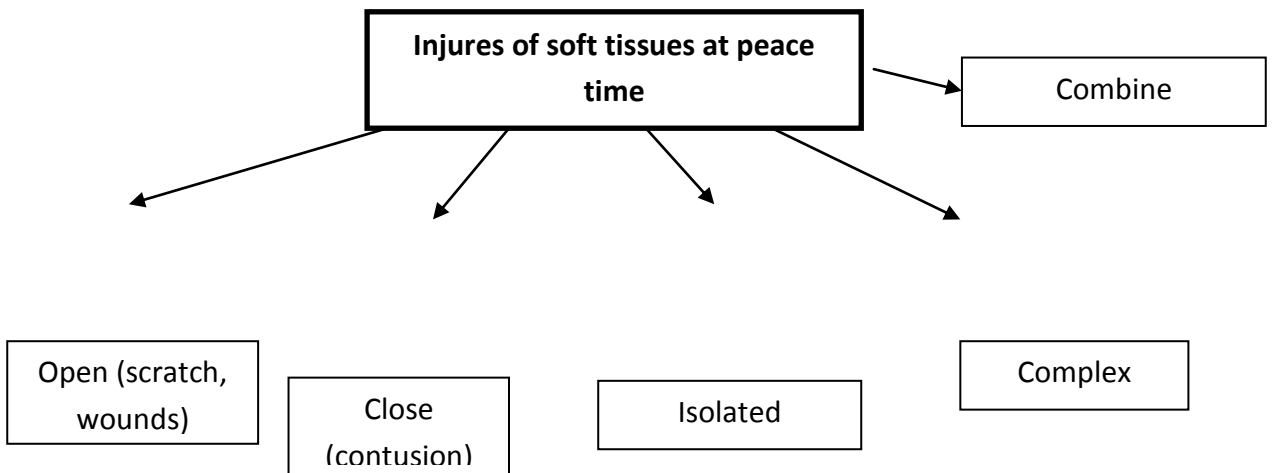
4.1. Basic therms, parametrs, characterics whith are nessesery during preparation to lesson.

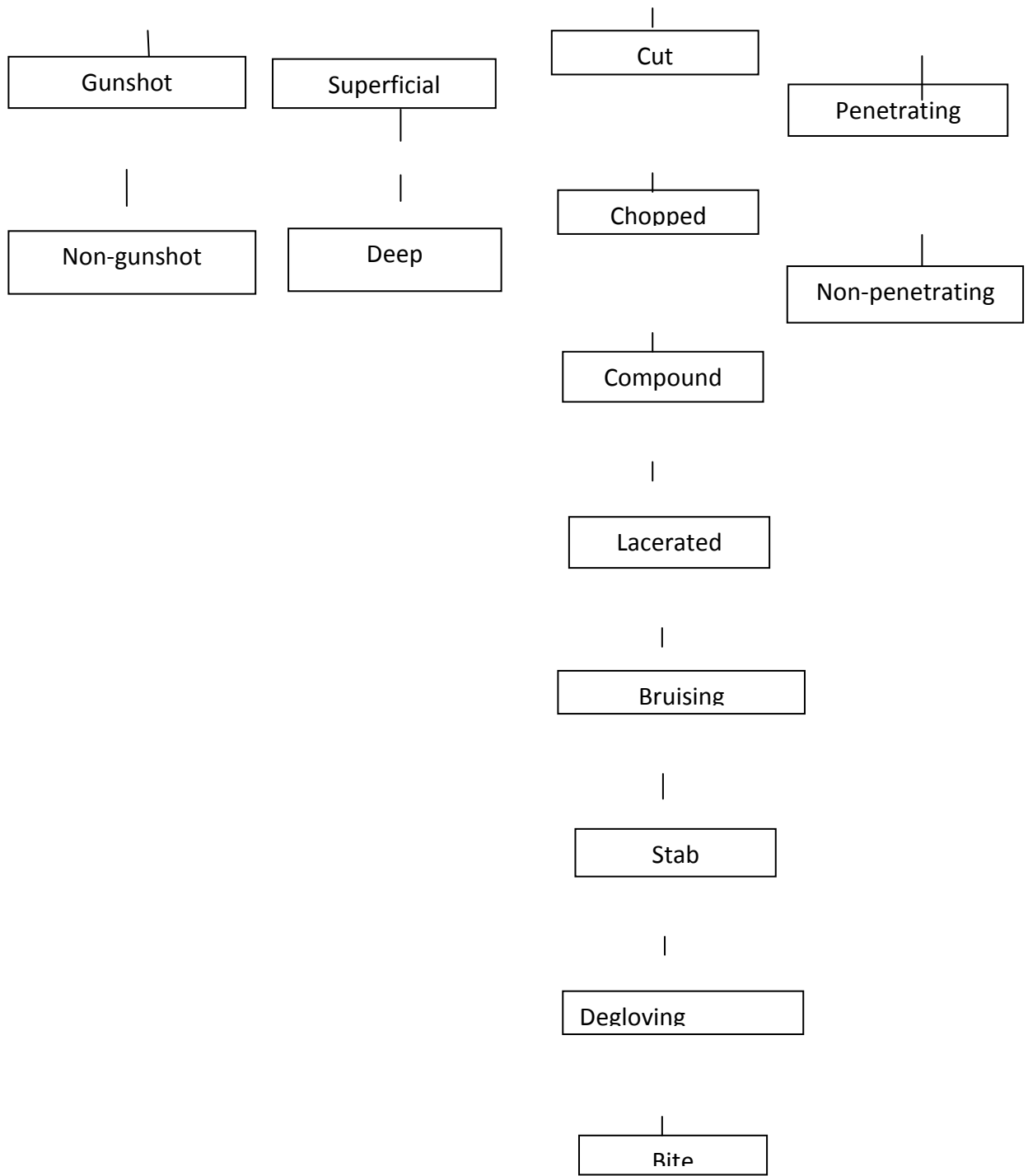
Therm	Definition
1. Primary surgical treatment of wound	This is first intervention of wound which is carried out for the purpose of prevention of development of a wound infection and creating favorable conditions for wound healing.
2. Secondary surgical treatment of wound	This is secondary intervention after primiry surgical treatment of wound

4.2. Theoretical questions for lesson: 1. defined notion “abrasion”“contution”, “wound”. 2. The layerwise structure of soft tissues at different thopographic areas. 3. Blood supply of face. 4. Innervation of face. 5. Classification of wounds. 6. Clinic of damages of soft tossues and bones of maxillofacial area at pease time. 7. The features of diagnostic of traumatic damages of soft tissues of maxillofacial area at pease time. 8. Classification of bleeding. 9. Methods of temporal arterial stop bleeding. 10. Final stop bleeding. 11. What is “primary surgical treatment of wound”. 12. Features of primary surgical treatment of wound. 13. Types of primary surgical treatment of wound. 14. Types of sutures. 15. Methods of temporal immobilization at damages of facial bones.

4.3. Practical skills for lesson: 1. To make digital occlusion of general carotid arthery. 2. To make the mental sling bandage.

5. TABLE OF CONTENTS OF THEME:





Injuries of bones at peace time

|
Contusion

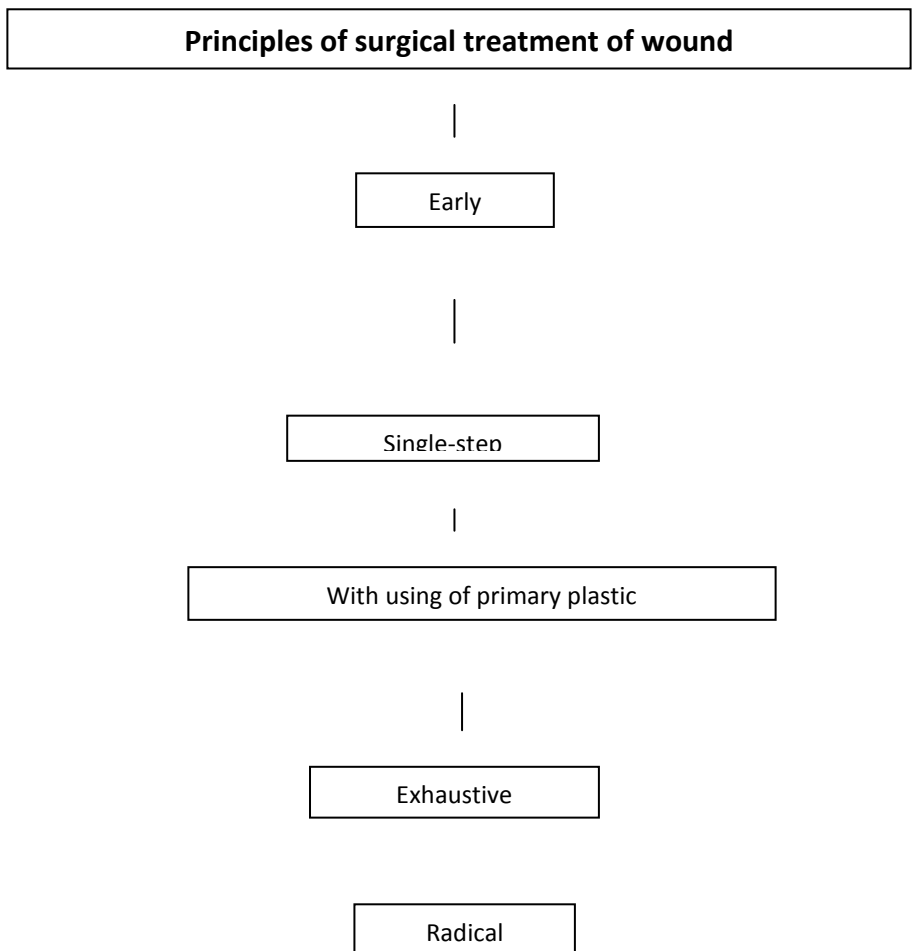
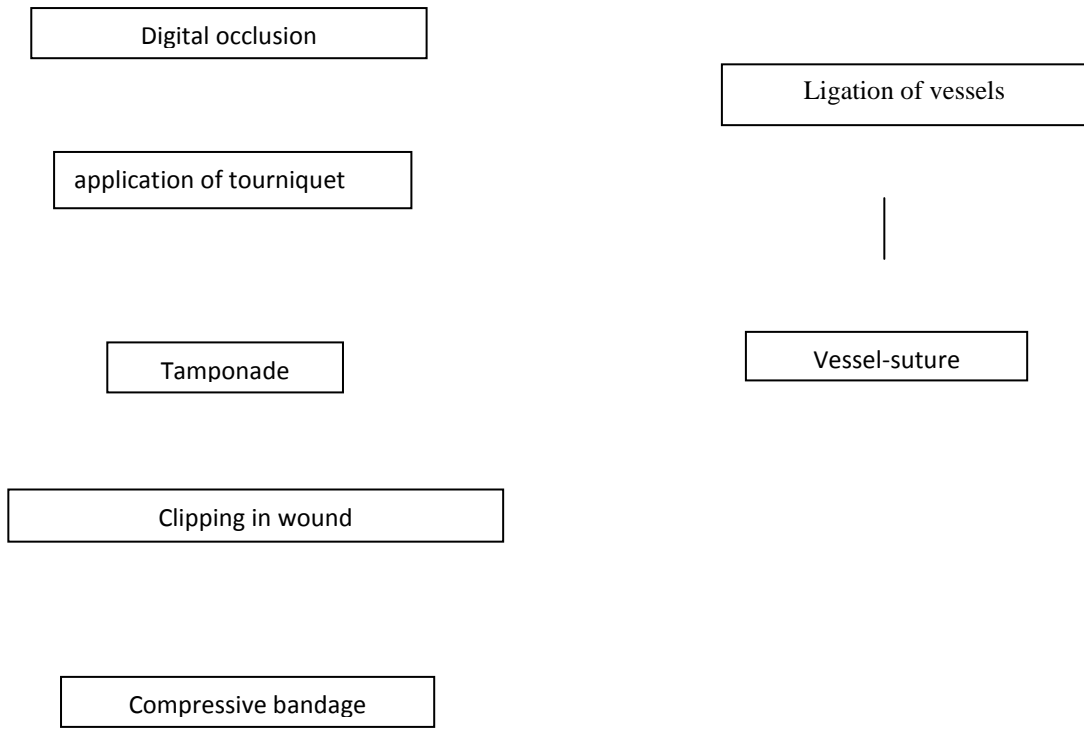
|
Fracture

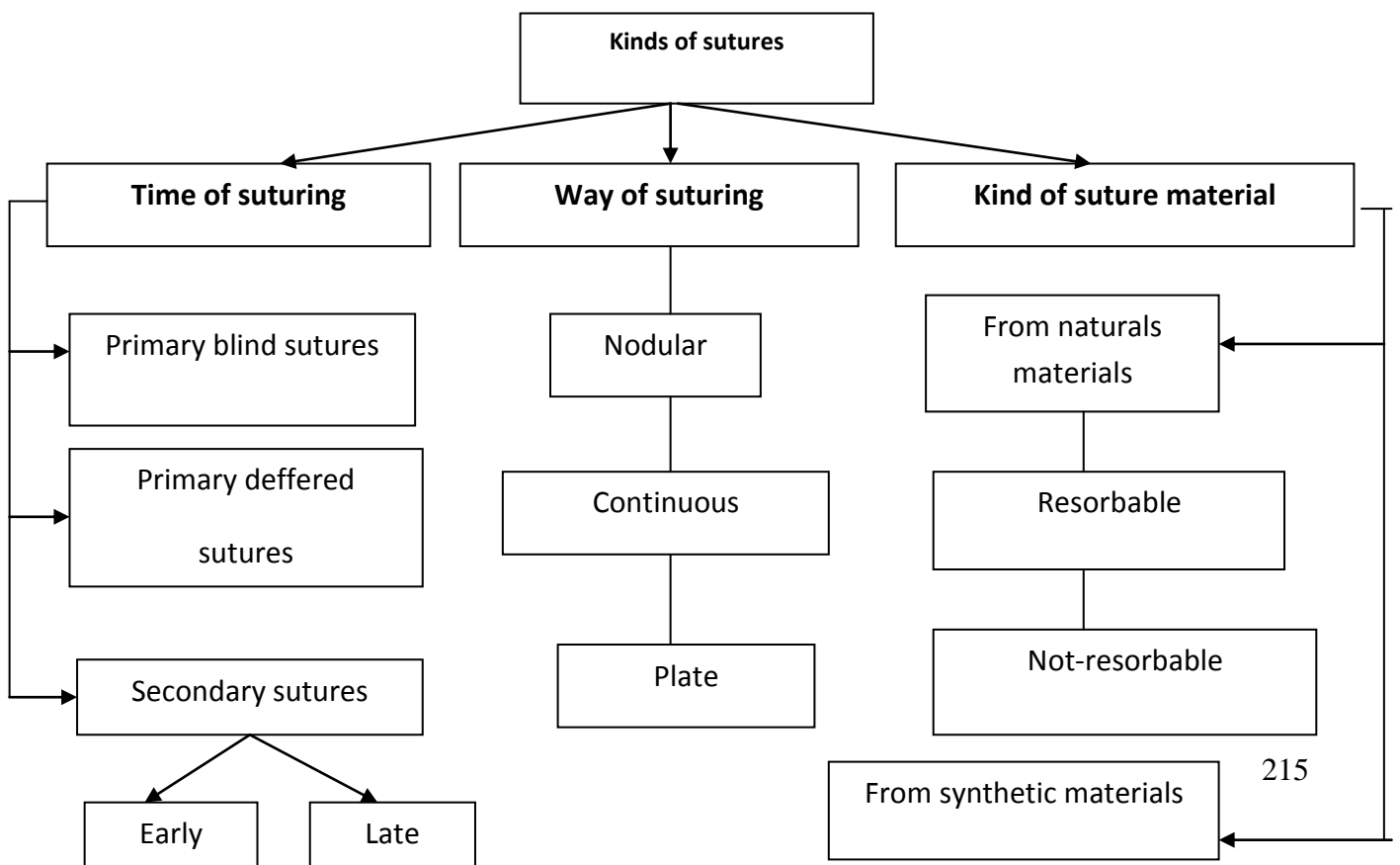
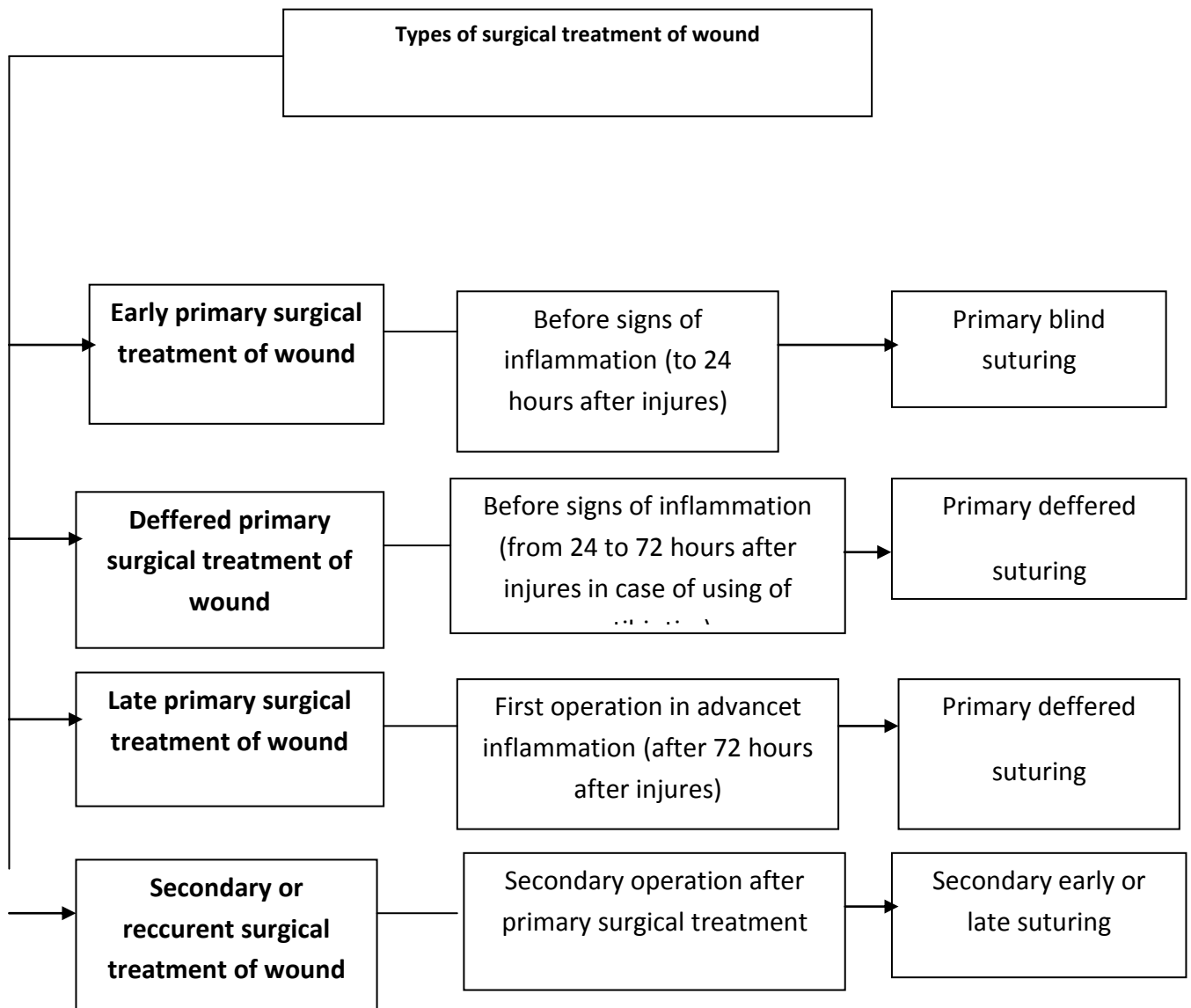
- |
- open;
 - close;
 - one-side;
 - two-side;
 - direct;
 - non-direct;
 - single;

Bleeding control

↙
Temporary

↘
Continuous





PSIHO-EMOTIONAL VIOLATIONS AT DAMAGES OF MAXILLOFACIAL AREA

Psycho-emotional violations which are observed at victims with a trauma of maxillofacial area, are caused by injury of a brain, and emotional reaction to trauma and the related disfiguration of the face.

Mental disorders which arise in connection with an injury of a brain differ considerable polymorphism. Their clinical picture depends on localization of damage of brain.

Direct result of injury of a brain are deep frustration of consciousness in the form of a sopor or a coma. The exit from this condition comes not at once. Usually patients are in a condition of devocalization for long time and remind people who finally didn't wake up: they don't understand at once questions which are raised, long repeat one and a touch the phrase, happen whimsical and whining. Thus patients also complain of a headache, dizziness, noise and weight in the head, nausea; in some cases there is a vomiting. Weakness of storing, fast exhaustion of attention, causeless mood swings are noted. All these phenomena connected with concussion, gradually abate and by the end of the second week usually disappear.

However, in certain cases, after an exit from a coma, there are signs of a delirious condition of consciousness: patients don't remember people around, aren't guided in a situation, don't supervise the behavior. Except disorder of orientation, there are hallucinations, mainly visual, the alarm, fear, develops motive excitement. Contents of hallucinations most often concern the subject closest to the patient: episodes of road incidents, the scenes connected with a profession and so forth. Duration of such condition 2 - 3 days though cases long a delirium after a trauma till 2 weeks.

In some cases sharp traumatic psychosis is characterized by signs of a peculiar twilight condition of consciousness. Into the forefront orientation violation, motive excitement with feeling of fear and unconscious alarm acts. It is promoted by premature transportation. That is why it is important to abstain at a heavy craniocerebral trauma from transportation of patients within 2 - 3 weeks.

That often meet in a wartime - a surdomutizm carry to sharp frustration of the psychological sphere also. This type of pathology is usually connected with an air contusion.

On character of emotional reaction to the received damage of maxillofacial area of victims it is possible to divide into two groups.

In the first group sharpness of reaction isn't proportional to weight of injury of a face that is connected with hypererethism of nervous system.

In the second group mental depression of victims corresponds to extent of functional frustration. Especially heavy frustration cause wounds of the face penetrated into an oral cavity with injury of jaws, tongue, big palate defects, lateral area of the face, a mouth floor and a chin site with a lower lip.

Expressiveness of mental depression depends also on such factors as a profession of the victim, education, the social status and so on.

Psychogenic frustration at patients with injury of a face and jaws proceed differently at different stages of a course of wound process, and are functionally reversible process. It is characteristic that persons who lost sight at wound, don't react at all to a disfiguration, even when absence, for example, a nose or lips is realized and without sight on functional violations.

At the heavy course of wound process with high temperature and intoxication phenomena, the dream owing to fatigue which interrupts only bandaging, food and oral cavity washings, promotes that mental depression of victims considerably decreases and cases of neurotic reaction arise seldom.

On the contrary, when the general provision of the patient satisfactory, consciousness is kept, intoxication is a little expressed, drowsiness is absent, and he is in chamber where others freely talk, eat not from a poilnik, smoke etc., mental depression and neurotic reaction are observed rather often.

As a whole, in development of psychogenic frustration the next moments matter:

- the mental trauma which has arisen at the time of wound at accurate understanding of the received disfiguration of face;
- mental trauma which the same repeats, at contact with people around, especially at the wrong behavior of the they rather to sick;
- psychotrauma which arises each time when the victim sees his face in a mirror;
- repeated mental trauma in connection with repeated expeditious reconstructive and cosmetic interventions;
- mental trauma in connection with loss of expressiveness of a facial expression or defects of speech (teachers, actors, lecturers, workers of brainwork);
- mental trauma in connection with problems in private life.

Usually at the time of release of the face of the victim from a bandage it has an irresistible desire to look at itself in a mirror. Very often it strengthens neurotic reaction which and without that takes place. At heavy damage, especially if the doctor couldn't prepare the patient or underestimated this moment, the impression can be very negative. The victim starts retiring, becoming reserved, refusing communication with relatives.

In pathogenesis of emotional shifts at a disfiguration of face the consciousness of ugliness becomes the reason of heavy mental depression which can lead to a depression, psychosis and even to suicide.

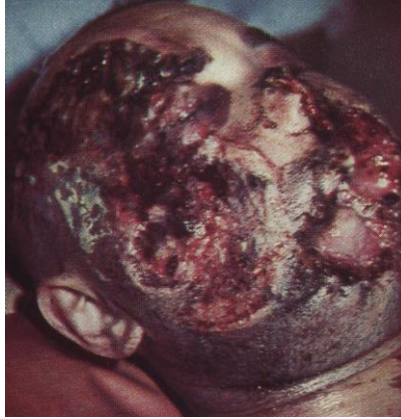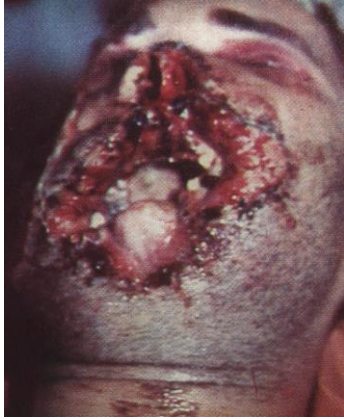In some cases neurotic reaction at wounded in a face is possible also as a result of functional or organic changes which result from an injury of a brain. Therefore even in the absence of mental depression wounded in a face differently, not as at wound of other sites of a body, perceive both the condition, and result of treatment.

For prevention of development of serious psycho-emotional conditions the victim needs to provide consultation of the psychiatrist or the psychotherapist in due time. It is desirable to place such wounded in chamber with the victims having similar damages, in every possible way to support in it belief in recovery (psychotherapeutic conversations, communication with the patients who have already transferred recovery operations with satisfactory cosmetic effect, demonstrations of photos on which results of successful plastic surgeries, etc. are fixed). In hard cases it is necessary to provide continuous supervision for wounded or even to transfer it to a psychiatric institution.

6. MATHEIALS FOR SELF-CHECKING:

A. Questions for self-checking:

Damages of soft tissues and facial bones at pease time (by screw of helicopter).



B. Tasks for self-checking: 1. A victim came to maxillofacial department with damage of soft tissues of face, that was happened more then day ago in time of working with chain saw. Objective: There is big wound faulty form in left buccal and parotid area, its borders are impregnated by blood, wound connected with oral cavity. What is diagnosis and kind of surgical aid? (Answer: lasereted wound in left buccal and parotid area, connecting with oral cavity, late primary surgical treatment).

2. The wounded was hospitalized after 2 days after damage. General condition is normal, there is a wound in left infraorbital area 2x1, 5 cm, without inflammation. What the kind of seam is necessary in this case. (Answer: primary late seam).

C. Matherials for test control. Test tasks with one right answer ($\alpha = \text{II}$): 1. Where shod be ligated the carotid artery? A. Lower that artery thyroid superior. B. Between artery thyroid superior and artery lingual. C. Between lingual and facial artery. D. Higher then facial artery. E. In bifurcation of carotid artery. (Correct answer: B).

2. Primary surgical treatment of wound is carrying out: A. Not after than 4-6 hours after trauma. B. Not after than 6-8 hours after trauma. C. Not after than 8-10 hours after trauma. D. Not after than 12 hours after trauma. E. Not after than 24 hours after trauma. (Correct answer: E).

3. Where is put in first seam on face at surgical treatment of wound: A. In parotid-masseteral area. B. In buccal area. C. In mental area. D. Near natural foramens of face. E. Near ear. (Correct answer: D).

D. Educational tasks of 3th levels (atypical tasks):1. Patient was getting to maxillofacial department with complains of a headache, dizziness, pain in the top jaw, bleeding from a nose. Objectively: insignificant hypostasis of soft tissues in an upper lip, is defined a "step" symptom in the field of lower marge of an eye-socket from both parties, and also pathological mobility of the top jaw together with nose bones. The lower jaw is fixed to maxilla by Ayvi's ligature wire across. Define the preliminary diagnosis and a mistake in the previous actions of the stomatologist. (Answer: fracture of the maxilla on middle type Le Fort; intermaxillary fixing by a ligature wire is contraindicated.).

2. The patient was getting to hospital in an unconsciousness by ambulance car in a reception in an irresponsible condition from a place of transport incident. There is the bandage impregnated with blood in the head. Tongue sinks down, breath complicated, pulse of 50 beats per minute, is intense, joint stock company of 100/60 mm. The rigidnost of muscles of a nape, tone of extremities on the right side normal is noted, with left - is sharply lowered. The pupil of the right eye is expanded. Establish the preliminary diagnosis, define an office profile to which it is necessary to send the victim. (Answer: open craniocerebral trauma; neurosurgical department).

3. The patient was getting to reception in 3 hours after a gunshot wound is delivered during hunting. According to accompanying, the victim lost a lot of blood. The condition heavy, consciousness is absent. On the head a bandage impregnated with blood, multiple damages of soft tissues of a face. Breath frequent, superficial, pulse of nitevideny 40 blows in min., the blood pressure is 70/10 mm. pupils are expanded. Make the preliminary diagnosis, define an office profile to which it is necessary to send the victim. (Answer: combined craniocerebral gunshot wound, hemorrhagic shock; neurosurgical department.).

Theme 4. GENERAL CHARACTERISTIC, CLINIC, DIAGNOSTIC OF GUNSHOT WOUNDS AND DAMAGES OF SOFT TISSUES AND BONES OF FACE IN EXTRYM CONDITIONS: CLASSIFICATION, CLINIC, DIAGNOSTIC OF DAMAGES AT STAGES OF MEDICAL EVACUATION. PLASTIC SURGERY AT TREATMENT OF DAMAGES OF FACE. MODERN GUNSHOT WOUND, ITS TREATMENT.

1. Actuality of theme: Knowlegess of general characteristic, clinic, diagnostic and complications of gunshot damages of maxillofacial area and traumatic illness is necessary for stomatologist for rational organization of medical aid for victims at pease, war time and extrime conditions.

2. SPECIFIC GOALS: 1. To analyze clinical manifestations of traumatic damages of maxillofacial area at extreme condition. 2. To explain etiological and pathogenetical factors of emergence of traumatic damages of maxillofacial area at extreme condition. 3. To offer the plan of inspection of victims with a trauma maxillofacial area. 4. To classify traumatic damages of maxillofacial area at wartime. 5. To treat the principles of diagnostics and treatment of traumatic damages of maxillofacial area at extreme condition. 6. To draw the graphological scheme of lesson. 7. To analyze results of laboratory and instrumental investigations. 8. To make the scheme of treatment of patient with trauma of maxillofacial area.

3. BASIC KNOWLEDGE, ABILITIES, SKILLS, WHICH ARE NECESSARY FOR STUDY THEMES (intradisciplinary integration).

Names of the previous disciplines	The received skills
1. Topographic anatomy	To define anatomic areas of damage.
2. General surgery	To define type of hemorrhage
3. Military surgery	To define the character of gunshot wound, medical aid, stages of evacuation.
4. Pharmacology	To prescribe the scheme of medical treatment
5. X-ray research	To define necessary method of investigation

4.5. TYPES OF INDIVIDUAL WORK OF STUDENTS DURING PREPARATION TO LESSON.

4.1. Basic therns, parametrs, characterics whith are nessesery during preparation to lesson.

Therm	Definition

1. Primary suture	This is suture, which is used before development of inflammation.
2. Secondary suture	This is suture, which is used after secondary surgical treatment.

4.2. Theoretical questions for lesson: 1. General characterizes of gunshot wounds. 2. Features of gunshot damages of maxillofacial area. 3. Classification of gunshot damages of maxillofacial area. 4. Methods of diagnostic of gunshot damages of maxillofacial area. 5. Traumatic illness. 6. Periods of traumatic illness. 7. Features of traumatic illness at maxillofacial wounded. 8. Classification of complication of gunshot damages of maxillofacial area. 9. Clinic of immediate complications at gunshot damages of maxillofacial area. 10. Clinic of early complications at gunshot damages of maxillofacial area. 11. Volume of medical aid at stages of evacuation.

4.3. Practical skills for lesson: 1. To make the bandage “cap”. 2. To make the 8-like bandage.

5. TABLE OF CONTENTS OF THEME:

Classification of damages of maxillofacial area at war-time (by Kabakov)

I. Mechanical damages of upper, middle, low and lateral parts of face

Localization:

A. Damages of soft tissues:

1. isolated with damaged of:

a) tongue; b) salivary glands; c) big nerves; r) big vessels;

2. complex.

B. Damages of bones:

a) mandible; b) maxilla; c) zygomatic bones; d) nasal bones; e) two and more bones.

Character of damage: perforating, blind, tangent wounds;

Wounds witch penetrate in to nasal cavity, maxillary sinus.

Mechanism:

1. Gun-shot wounds: missile, shrapnel, ball-like and arrow-like elements.

2. Non-gunshot wounds: contused, stab, cut, chopped.

II. Combine damages.

III. Burns.

IV. Frostbites.

All damages can be isolates single, isolated multiple, complex single and complex multiple.

Anatomic, topographic and physiologic features of maxillofacial area

Good blood supply, that makes big blood lose, damages of big and magistral vessels;

Good lymphatic system, that makes quick forming of edema and high regenerative and contrainfectional possibilities of tissues;

Good innervation of area, that forms evident pain syndrome and shock, and paresis, paralyses of sensitive and motional nerves;

Mimic muscles, that forms discrepancy of appearance and severity of damages, because of gaping of wound and distortion of face;

Closeness of vital importance organs – brain, organ of vision, hearing, smell, which forms the syndrome of mutual additional burden and complex traumas;

- Trauma of salivary glands makes salivary cysts, fistulas, stenosis and obliteration of ducts;
- Cellular areas can cause inflammatory complications;
- Teeth and orthopedic constructions can be secondary vulnerary shells and can cause to asphyxia;
- Micro flora of oral cavity can cause inflammatory complications;
- Non-possibility of self food taking;
- Non-possibility of using simple respirators.

Periods of clinical course of gunshot damages of soft tissues of face:

I period - 48 hours after damage – dominancy of traumatic edema in wound without signs of infectional inflammation. The most favorable period for primary surgical treatment and primary plastic operations.

II period – after 3 days after damage before visible granulations. There is inflammatory process in wound, infiltration of nearest tissues, exudation, purulence. Treatment is limitation of inflammatory process.

III period – granulation of wound. Treatment is acceleration of granulation growth. Possible to use early secondary surgical treatment.

IV period – epitelization and formation of scars.

Evacuation-stages system of treatment of victims (by Opel)

Field of aid (first medical aid):

- Deliverance of victims under obstruction;
- Temporal external hemostasis;
- Use of aseptic bandage;
- Position of wounded of face down to prevent asphyxia;
- Deliverance of upper respiratory airways;
- Using of anesthetics;
- Using of respirators;
- Slaking of thirst;
- Using of antidotes to poisonous substance.

Medical office of battalion (paramedical aid):

- Control and correction of bandages;
- Using of analgesics and heart drugs;
- Struggle with asphyxia;
- Temporal hemostasis;
- Using of antibiotics;
- Using of contra-vomiting drugs;
- Slaking of thirst;
- Preparation to evacuation.

Optimal time for paramedical aid 1,5-2 hours after damage.

Medical office of regiment (first medical aid):

- hemostasis;
- elimination of all types of asphyxia;

- transport immobilization at laceration wounds of soft tissues of face;
- correction of bandages;
- Using of antibiotics, analgesics and heart drugs;
- Anti-shock actions;
- Using of tetanus anatoxine at open wounds of maxillofacial area;
- Slaking of thirst;
- Filling of primary medical card;
- Preparation to evacuation.

Optimal time for first medical aid 4-5 hours after damage.

Detached medical battalion (qualified medical aid):

- elimination of all types of asphyxia;
- final hemostasis;
- Anti-shock actions;
- Surgical treatment of lacerated wounds of face;
- Nutrition of victims;
- Preparation to next stage of evacuation.

All wounded at maxillofacial area should be inspected by stomatologist. Stomatologist ascertains the degree of wound, diagnosis and turn of medical aid.

I turn – maxillofacial wounded, who needs qualified medical aid at vital indications (shock, bleeding, asphyxia);

II turn – wounded with moderate disturbances of breath, speech and wounded with combine and complex damages;

III turn – wounded with blind wounds;

IV turn – all other victims with easy damages.

Optimal time for qualified medical aid 5-12 hours after damage.

Special surgical field movable hospital (special medical aid):

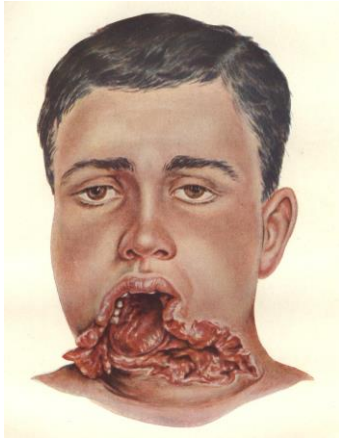
- Exhaustive medical aid at bleeding, shock, asphyxia;
- final hemostasis and its prevention;
- radical primary surgical treatment of wound of soft tissues of face and oral cavity;
- final treatment of all wounds of soft tissues;
- treatment of early complications and prevention of late complications;
- early reconstructive operations with local tissues and method of free skin transplantation;
- special care and nutrition of victims.

Victims, who has damages of soft tissues with big defects and disfiguration of face, malfunctions, who needs long treatment (more than 2 months) with using of multistage reconstructive operations are guided to special logistic hospitals.

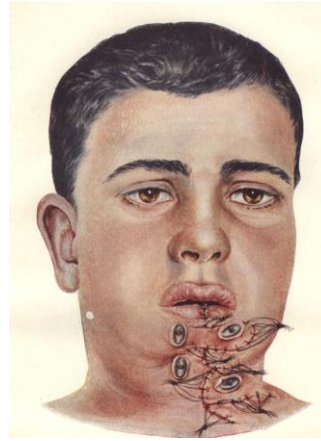
6. MATERIALS FOR SELF-CHECKING:

A. Questions for self-checking:

Gunshot splinter injury of mental area of mandible.



Before surgical treatment



After surgical treatment

(there are lamellar sutures at wound.)

B. Tasks for self-checking: 1. Patient 45 years has salivary fistula at parotid area after gunshot damage. What kind of surgical treatment is useful if the scar is cut out, at depth of wound make seam. And the wound was close layer-by-layer after it. (Answer: method of Sapozhnikov).

2. A wounded with perforated gunshot wound of soft tissues without damages of bones, big vessels and nerves was inspected by stomatologist at stage of qualified medical aid. What is the necessary treatment? (Answer: early surgical treatment of wound).

3. The wounded with tangent gunshot wound of maxillofacial area with big defect of right cheek was get to medical office of regiment. Blood pressure 95/65, mental confusion, moderate bleeding from wound. What the volume of first medical aid? (Answer: stop bleeding, compressive bandage, anti-shock therapy).

C. Materials for test control. Test tasks with one right answer ($\alpha = \text{II}$): 1. Fixation of tongue as first medical aid is used in case such asphyxia. A. Aspirational. B. Obturational. C. Dislocational. D. Stenotic. E. Valvate. (Correct answer: C).

2. Primary surgical treatment of gunshot wound is carrying out: A. Before than 4-6 hours after trauma. B. Before than 6-8 hours after trauma. C. Before than 8-12 hours after trauma. D. Before than 12-24 hours after trauma. E. Before than 48 hours after trauma. (Correct answer: D).

3. Medical sorting of wounded is become at such stage of evacuation: A. Field of hate. B. Medical office of battalion. C. Medical office of regiment. D. Detached medical battalion. E. Special surgical hospital. (Correct answer: C).

D. Educational tasks of 3th levels (atypical tasks): 1. The patient, 23 years old, was getting to polyclinic to the surgeon-stomatologist with complaints to pain in a chin on the right, bleeding from an oral cavity, the complicated meal. Patient ago foll and hit a chin two days. He didn't lose consciousness. Objective: there is asymmetry of the face at the expense of hypostasis of soft tissues in a chin on the right. Opening of a mouth is a little limited. "Step" symptoms between 42 and 45, a rupture of a mucous membrane, pathological mobility of fragments of the mandible. Define the

diagnosis, inspection volume, a type of a temporary immobilization. (Answer: fracture of the mandible in a chin on the right with shift fragments; X-ray research of the mandible; fundiform bandage).

2. The serviceman was getting to maxillofacial department of specialized hospital with a gunshot wound of maxillofacial area which is delivered more than days ago. Objectively: in a chin a wound of the wrong form of 3x5 cm in the depth of which the shattered bone is visible. Bleeding is absent, breath violation takes place. Establish the diagnosis; specify a mistake which was made at the previous stage of evacuation and a type of surgical processing which will be carried out. (Answer: gunshot fracture of the mandible in a chin; dislocation asphyxia; at the previous stage of evacuation the tongue wasn't fixated; the deferred primary surgical processing will be carried out).

3. The serviceman was getting to pecialized hospital in 42 hours after wound in a satisfactory condition. Objectively: there is a wound of the considerable sizes with defect of tissues, penetrate into an oral cavity in the left buccal area with obvious signs of an inflammation. Define a type of surgical treatment and sutures which will be imposed. (Answer: secondary surgical treatment, lamellar sutures).

Theme № 5. TRUMATIC ILLNESS: PATHOGENY, FEATURES AT DAMAGES OF MAXILLOFACIAL AREA.

1. Actuality of theme: Knowlegess of general characteristic, clinic, diagnostic and complications of gunshot damages of maxillofacial area and traumatic illness is necessary for stomatologist for rational organization of medical aid for victims at pease, war time and extrime conditions.

2. CONCRETE AIMS:1. To analyze reasons of traumatic illness. 2. To explain clinical features of traumatic illness at maxillofacial wounded. 3. To propose general characteristic of gunshot wounds of maxillofacial area, its complications. 4. To classify gunshot wounds of maxillofacial area, its complications. 5. To treat the principles of diagnostics of traumatic illness at maxillofacial wounded. 6. To draw the scheme of organization of treatment of wounded. 7. To analyze principles of prophylaxis of traumatic illness at maxillofacial wounded. 8. To make the scheme of treatment of patient with traumatic illness.

3. BASIC KNOWLEDGE, ABILITIES, SKILLS, WHICH ARE NECESSARY FOR STUDY THEMES (intradisciplinary integration).

Names of the previous disciplines	The received skills
1. Disaster medicine.	To demonstrate organization of medical aid to maxillofacial wounded
2. Operative surgery and topographic anatomy	To use knowledges at surgical anatomy of head and neck. To make scheme of surgical treatment to maxillofacial wounded.
3. General surgery	To define the condition of victim with traumatic illness. To define the character of gunshot wound. To demonstrate practical skills at primary surgical treatment of wound.

4.5. TYPES OF INDIVIDUAL WORK OF STUDENTS DURING PREPARATION TO LESSON.

4.1. Basic terms, parameters, characteristics which are necessary during preparation to lesson.

Term	Definition
1. Traumatic illness	It is the special clinical category, which is allowing to consider separate stages and complications (shock, the postshock period, infectious complications, the convalescence and rehabilitation periods), and all process as a whole to definition of an outcome of a disease.
2. Traumatic shock	This serious condition caused by a trauma, being accompanied the expressed violations of functions of vitals, first of all blood circulation and breath. It is characterized by two phases of a current – erectile (tension, active reaction of an organism to a trauma) and torpent (exhaustions of the main functions of life support). Shock isn't a nosological form. It represents a phase of a traumatic illness.
3. Hemorrhagic shock	This condition is similar on a clinical picture to traumatic shock. Arises owing to massive blood loss in case of a trauma (external bleeding) or at internal bleedings.
4. Hypovolemic shock	This condition is developing at considerable losses by an organism of plasma of blood and other liquids (the considerable burn surfaces, exhausting vomiting, diarrhea, etc.) when volume of circulated blood is directly decreases.
5. The mutual additional burden syndrome	This condition, is characterized by such symptoms: large quantity of the centers afferentny pathological (first of all painful) impulsation; large quantity of the centers of bleedings; violation of coordinating function of the central nervous system at heavy shock and a craniocereberal trauma; a large quantity of the centers primary, and then and a secondary necrosis of tissues that leads to intoxication development.

4.2. Theoretical questions for lesson: traumatic illness, pathogeny, classification, prognosis, treatment, complications.

4.3. Practical skills for lesson: 1. To investigate the patient with trauma of maxillofacial area, make diagnosis, prescribe treatment. 2. Fill in medical documentation. 3. To make primary surgical treatment of wound. 4. To make the temporal immobilization of jaws.

5. TABLE OF CONTENTS OF THEME:

Polytrauma and traumatic illness of the maxillofacial wounded

Polytrauma is monotonous defeats of two and more anatomic areas at which violations of the vital functions of an organism. It is a heavy combined trauma which is accompanied by development of clinic of traumatic shock, that is, it is a shockogenic combined trauma. Polytrauma allocation in separate category is important in connection with certain features of such wounds. Combination of damages of several anatomic areas of a body - the pathological condition connected with emergence of a syndrome of mutual burdening. The essence of a syndrome is that each of damages worsens the general pathological situation and each concrete damage at a polytrauma proceeds more hard, with big risk of development of complications, than at the isolated trauma. Despite of a big variety of clinical options of a shockogenic combined trauma, at a polytrauma the traumatic illness which has the general regularities, its defining main features of pathogenesis and principles of medical tactics develops.

Traumatic illness— complex of symptoms of the injured patients with heavy, multiple damages; it is the pathological process predetermined by a heavy shockogenic mechanical trauma in which consecutive change of key factors of pathogenesis defines natural sequence of the periods of a clinical current. The concept about a traumatic illness was formed on the basis of the doctrine about traumatic shock. At the heart of a traumatic illness protective and reflex reaction of an organism, first of all, central nervous system, endocrine and other systems on action of the injuring agent, nervous impulses and absorptions of products of disintegration of tissues in the damage center, blood loss lies.

The clinical symptomatology and the course of a traumatic illness depends on localization, character and weight of damage.

Periods of traumatic illness:

The shock period - the period of sharp functional and system frustration which are predetermined by a heavy trauma, duration of 12-48 hours.

The early post-shock period - the period of threat of emergence of organ and polyorgan insufficiency - duration is 3-7 days after a trauma.

The period of infectious complications or big risk of their development (the period of a secondary immunodeficiency) - duration from 1 week - till 1 month.

The convalescence period - duration is from several weeks about several months.

A.V.Kaplan allocates such periods of a traumatic illness:

I - period of traumatic shock and bleeding;

II - the period of a heat of changes of a homeostasis (the general changes together with pathomorphological changes of the damaged tissues);

III - the convalescence period with development of conditions for reparative process of the damaged tissues and bodies.

Pathogenesis of a traumatic illness is predetermined by interaction of the traumatic agent with organism tissues owing to what there are their damages which influence different systems of an organism, thus the main links of pathogenesis include blood loss (the different volume, speed), specific disorders of functions of the damaged bodies, a hypoxia, a toxemia and a pain syndrome. As a result, there is a mono - or polyorgan insufficiency.

At a trauma of reaction of damage are replaced with protection reactions - a stress, or the general adaptation syndrome in reply to a trauma. Distinguish two phases of a metabolism after a trauma: the catabolism - lasts 2-4 days, is characterized by destruction, loss of proteins that not directed reduction of damages of structures and preservation of the main functions of an organism; anabolic the phase - lasts 1-2 weeks and more, for it renewal of the damaged structures and bodies and renewal of their function is inherent.

"Primary" changes result from direct anatomic defeat of body. In process of increase in power of injuring effect decreases weight of primary changes. For example bruise, gap, concussion.

6. MATERIALS FOR SELF-CHECKING:

A. Questions for self-checking:

1. Fill in column:

№	Task	Answer
1.	General characteristic of gunshot wounds.	
2.	What is “traumatic illness”?	
3.	Periods of traumatic illness.	
4.	Clinical features of traumatic illness at maxillofacial wounded.	
№	Characteristic of phase of shock	The name of phase of shock
1.	It is arises directly after extraordinary mechanical influence and characterized by motive and speech excitement of the victim, tachycardia, paleness of skin integument, increase systolic blood pressure, sometimes spontaneous urination and defekation.	
2.	It is characterized by dispny, an oliguriya, increase of rectal-skin gradient of temperature, block of the victim, tachycardia, decrease of systolic blood pressure.	
Periods of traumatic illness.		Answer
First		
Second		
third		
fourth		

B. Tasks for self-checking: 1. Patient A., 42y was caught under blockage at quarry. The left half of face and left leg were smash by stones for 4 hours. Well-being is normal, blood pressure is 110/70 mm m c. Pulse 80 at minute. The doctor was at place when the patient was getting under blockage. The condition gets worse. Complaints become at strong pain at left half of face and leg. Patient is inconvenient. Skin is pallid. blood pressure is 80/50 mm m c. Silk pulse 130 at minute. Patient was getting to the hospital. What is the reason of worse of patient’s condition? (Answer: patient has traumatic illness (syndrome of mutual additional burden). Because of doctor’s mistake the “tourniquet” shock becomes).

2. Patient B., 51 y, was getting to hospital at 40 min after damage in bed condition. The fracture of maxilla Le Fort II, fracture of right VI, VII, VIII ribs traumatic shock are diagnosed. What the succession of measures at first hours of treatment? (Answer: to get patient out from shock: use anti-shock, analgetic and blood drugs. Patient should be consulted by maxillofacial surgeon, neurosurgeon, traumatologist. It is possible to use the apparatus of Zbarazh).

3. Patient B., was getting to hospital after fight. Behavior of patient is inadequate. Vomiting was twice. Skin is pallid, hematomas are at infraorbital areas, there are abrasions. Nasal bleeding was. The middle face is long. Blood pressure is 100/60 mm m c, pulse 104 at min temperature is normal. What is diagnosis? (Answer: traumatic illness, complex trauma: close brain damage, fracture of maxilla Le Fort II).

C. Matherials for test control. Test tasks with one right answer (α = II): 1. Typical features of trauma of maxillofacial area are: A. disfiguration of face; B. Discrepancy of appearance of victim to hardness of trauma; C. Complex trauma of head and brain; D. traumatic shock; E. All answers are correct. (correct answer: E).

2. Specific signs of traumatic illness: A. surprise of beginning, etiological agent and morphological substrate (damage of organ or tissue); B. surprise of beginning, absence of latent period, malfunction of mastication; C. Traumatic shock, massive blood loss; D. Hemorrhagic shock, pain syndrome; E. surprise of beginning, absence of latent period, etiological agent and morphological substrate (damage of organ or tissue), pain syndrome, multiple organ failure. (correct answer: E).

3. Non-specific signs of traumatic illness: A. Traumatic shock, stress; B. Hemorrhagic shock, aseptic or purulent inflammation; C. fever, pain, general malaise, physical and emotional weakness; D. periods of disease – initiate, height and result; E. All answers are correct. (correct answer: E).

D. Educational tasks of 3th levels (atypical tasks): 1. The patient was getting in a reception of hospital after road accident is delivered. There is the trauma of middle face. The patient is in consciousness, is a little raised, integuments pale, pulse of 100 blows in min., the blood pressure is 100/60 mm of mercury. Body temperature is normal. After carrying out radiological inspection the diagnosis is established: traumatic fracture of the maxilla across Le Fort II. Make the preliminary diagnosis. What additional data and clinical data are necessary for establishment of the final diagnosis? Make the treatment plan. (Answer: 1. Traumatic illness, fracture of the maxilla across Le Fort II. 2. This subjective and objective inspection of the patient, the inspections given of additional methods. 3. Consultation of the neurosurgeon for close craniocerebral trauma. Reposition, fixing, immobilization fragments of jaws, medicamentous therapy).

2. The patient was getting in a reception of hospital injured on production. The patient is in consciousness; there is a little raised, integuments pale, pulse of 110 in min., the blood pressure is 90/60 mm of mercury. Body temperature of 35,6 °C, breath speeded up. Objectively: there is asymmetry of the face at the expense of flattening of the right infraorbital area. Nasal bleeding. At a palpation of the damaged site – pain and a krepitation, "step" existence on bottom edge of the right orbit. From the anamnesis it is known that the patient has a chronic rhinogeny antritis, after receiving a trauma there was a vomiting twice. Make the preliminary diagnosis. What additional data and clinical data are necessary for establishment of the final diagnosis? Make the treatment plan. Whether has value existence of chronic rhinogeny antritis for scheduling of treatment and the course of a disease? (Answer: 1. Traumatic illness, fracture of the right malar bone. 2. There are subjective and objective inspection of the patient, the inspections given of additional methods 3. Consultation of the neurosurgeon for close craniocerebral trauma. Reposition, fixing, immobilization отломков malar bone, medicamentous therapy. 4. Existence of chronic rhinogeny antritis for scheduling of treatment of value has no (if there is no aggravation stage), the course of a disease can become complicated if the fracture of a malar bone getting into a maxillary sine) takes place.

3. The patient B., was getting to maxillofacial department with gunshot wound of face. Condition of the patient is average weight, consciousness confused, integuments pale, pulse of 130 blows in min., the blood pressure is 90/60 mm of mercury. Body temperature of 35,4 °C, breath speeded up. Objectively: there is asymmetry of the face at the expense of flattening of middleface. There is bleeding from a nose and ears. At a palpation of the damaged site – pain and a krepitation, "step" existence on bottom edge of the right and left orbits, mobility of the maxilla and nose bones. Make the preliminary diagnosis. What additional data and clinical data are necessary for establishment of the final diagnosis? Make the treatment plan. (Answer: 1. Traumatic illness, fire fracture of the maxilla across Le Fort III (the top type). 2. This is subjective and objective inspection of the patient, the inspections given of additional methods. 3. Consultation of the neurosurgeon for close craniocerebral trauma exception. Reposition, fixing, immobilization of fragments of bone, medicamentous therapy) .

Тема № 6. EARLY COMPLICATIONS OF DAMAGES OF MAXILLOFACIAL AREA (CRUSH-SYNDROME). MEDICAL AID AT STAGES OF MEDICAL EVACUATION. CONCOMITANT COMPLICATIONS AT DAMAGES OF MAXILLOFACIAL AREA (BLEEDING, ASPHYXIA, SHOCK), ITS PROFILAXIS.

1. Actuality of theme: Knowledge of general characteristic, clinic, principles of diagnostic and profilaxis of complications of traumatic damages of maxillofacial area is necessary for stomatologist

for it is essential to lower a share of serious consequences of injuries of a face and to increase quality of life of patients.

2. CONCRETE AIMS: 1. To analyze reasons of traumatic injuries of maxillofacial area and its complications. 2. To explain clinical features of traumatic injuries of maxillofacial area and its complications. 3. To propose methods of diagnostic traumatic injuries of maxillofacial area and its complications. 4. To classify complications of traumatic injuries of maxillofacial area. 5. To tract clinical features traumatic injuries of maxillofacial area and its complications. 6. To draw the scheme of organization of treatment of patients with complications of traumatic injuries of maxillofacial area. 7. To analyze principles of prophylaxis and treatment of complications of traumatic injuries of maxillofacial area. 8. To prescribe medical therapy of victims with traumatic injuries of maxillofacial area and its complications.

3. BASIC KNOWLEDGE, ABILITIES, SKILLS, WHICH ARE NECESSARY FOR STUDY THEMES (intradisciplinary integration).

Names of the previous disciplines	The received skills
1. Disaster medicine.	To demonstrate organization of medical aid to maxillofacial wounded
2. Operative surgery and topographic anatomy	To use knowledges at surgical anatomy of head and neck. To make scheme of surgical treatment to maxillofacial wounded.
3. General surgery	To define the condition of victim with traumatic illness. To define the character of gunshot wound. To demonstrate practical skills at primary surgical treatment of wound.

4.5. TYPES OF INDIVIDUAL WORK OF STUDENTS DURING PREPARATION TO LESSON.

4.1. Basic therns, parametrs, characterics whith are nessesery during preparation to lesson.

Therm	Definition
1. Asphyxia	This is asthma caused by oxygen starvation and excess of carbonic acid in blood and tissues, for example at compretion of respiratory ways from the outside (suffocation), closing of their gleam with hypostasis, pressure drop, etc.
2. Bleeding	It is blood loss from blood system. Blood can follow from blood vessels in an organism or outside, or from natural openings, such as a mouth, a nose, etc., or through injuries of skin.
3. Crash-syndrome	This is condition which arises owing to long violation of blood supply (ischemia) of the squeezed soft tissues; the toxicosis which is characterizing, except local, system pathological changes in a type of a hyperkaliemia and kidney insufficiency. It meets at victims at earthquakes, blockages in mines, collapses, etc.

4.2. Theoretical questions for lesson: 1. Anatomic-physiological features of maxillofacial area. 2. Statistic of early complications of traumatic injuries of maxillofacial area. 3. Classification of early complications of traumatic injuries of maxillofacial area. 4. Reasons of early complications of traumatic injuries of maxillofacial area. 5. Clinic of early complications of traumatic injuries of maxillofacial area. 6. Emergency aid and treatment of early complications of traumatic injuries of maxillofacial area. 7. Prophylaxis of early complications of traumatic injuries of maxillofacial area.

4.3. Practical skills for lesson: 1. To investigate patient with complications of traumatic injuries of maxillofacial area, make diagnosis and prescribe treatment. 2. Fill in medical documentation. 3. To do primary surgical treatment of wound. 4. To make emergency aid at early complications of damages of maxillofacial area.

5. TABLE OF CONTENTS OF THEME:

Classification of complications of damages of maxillofacial area.

Complications of gunshot wounds are: the direct; the early; the late. Direct complications - asphyxia, bleeding, shock, collapse, the sharp respiratory insufficiency. Early complications - growth of sharp respiratory insufficiency, a lump, a syndrome of disorder of water-salt balance, early bleeding. Late complications - secondary bleeding, broncho-pulmonary frustration, traumatic and fire osteomyelitis, traumatic arthritis, salivary fistulas, contractures and ankylosis of TMJ, a false joint, defects and deformations of the face, mental and neurologic violations.

Syndrome of long squeezing of tissues (synonyms: compartment-syndrome, crush-syndrome, traumatic toxicosis, syndrome (long) crush, compression trauma, crush syndrome) - which arises owing to long violation of blood supply (ischemia) of the squeezed soft tissues, toxicosis which is characterized, except local, system pathological changes in a type of a hyperkalemia and kidney insufficiency. Meets at victims at earthquakes, blockages in mines, collapses, etc.

Consider that at a syndrome of long squeezing of fabrics there is an absorption of toxic products from the crushed muscles. It is established that the damaged muscular tissues loses 75% of a myoglobin, 70% - creatinine, 66% - potassium, 75% of phosphorus. After release from compression these substances arrive to the blood course, there is an acidosis, the heavy general and, first of all, geodynamic frustration. It is necessary to emphasize that clinical manifestations arise only after elimination of a factor of squeezing.

There is a deep necrosis of tissues which leads to organism self-poisoning with products of disintegration of tissues and a serious condition of the victim.

After release from compression shock, as a rule, develops. Since 3-4 days, local symptoms are shown: dense hypostasis, pallor, violation of function of bodies and kidney insufficiency, oliguria which passes to an anuria. Because in the first days of a disease symptoms aren't expressed, ineffective late treatment can be carried out.

Special form of a crush-syndrome is the positional compression - compression of parts of a body at a long sleeping in alcohol intoxication or in unconsciousness. Early symptoms indistinct, for the 3-4th days begin sharp clinical manifestations, sharp kidney insufficiency develops.

Clinical forms

1. Easy - arises in cases when duration of a compression doesn't exceed 4 hours.

2. Average - compression of considerable sites for 6 hours. In most cases there are no expressed haemo dynamic frustration, and function of kidneys suffers a little.

3. The heavy form arises owing to compression of considerable sites over 7-8 hours. The symptomatology of kidney insufficiency and haemodynamic frustration is accurately shown.

4. The heaviest form develops if very big sites (for example both extremities) for 6 hours and are squeezed more. Victims die of sharp kidney insufficiency for the first 2-3 days.

Treatment. On a place of trauma is necessary to make application of tourniquet, cold on the damaged site. Further treatment is directed on renewal of blood circulation, fight against a toxemia, sharp kidney insufficiency. From surgical methods of treatment apply a dissection of the struck sites. The forecast at development of sharp kidney insufficiency are adverse.

At the correct and timely treatment for 10-12 days of the phenomenon of kidney insufficiency gradually abate. Further hypostasis and pains gradually decrease and until the end of the first month of treatment completely disappear.

Asphyxias

Type of asphyxia	%	Pathogenesis	Medical aid
Dislocational	40	Dislocation of tongue, fragments of mandible.	Fixation of tongue at right position. Reposition and fixation of fragments of jaws.
Obturatoral	29	Closing of the top respiratory ways with a foreign matter, blood clot.	Removal of a foreign matter, blood clot, and at impossibility - a tracheotomy, a tracheostomy.
Stenotic	23	Trachea compression by hypostasis, neck hematoma.	Conicotomy, tracheotomy
Valvate	5	Closing of an entrance to a throat by flaps of soft tissues from a soft palate, language and so forth.	Anchoring of a hanging-down rag or its cutting off. Fixation of flap by the tire with the holding plane.
Aspirational	3	Aspiration by blood and vomit masses.	Suction of contents of respiratory ways by means of the device or a rubber tube which is entered into a trachea.

Bleedings can be primary (at the time of a trauma) and secondary (early and late). Early bleedings arise at a blood clot separation when transporting the wounded or as a result of a rupture of vessels in the absence of a reliable transport immobilization of fragments of jaws at the first 24-48 hours after trauma.

Late bleedings result from purulent fusion of blood clot or a wall of partially damaged vessel in 7-14 days or as a result of a vessel erosion in 3-4 weeks. Late bleedings arise suddenly, is more often at night, they are profuse, are life-threatening the wounded. Some hours prior to bleeding it is

possible to notice harbingers: ichors from a wound, emergence of pain in depths of a wound, hypostasis or its increase.

First aid: tamponade of wounds; imposing of a pressing bandage; digital occlusion of vessels at small bleedings from branches and artery carotis externa.

Medical aid: Bleeding can be stopped by vessel bandaging in a wound, imposing of a styptic clip on a bleeding vessel, or bandaging on an extent. Bandaging of vessels on an extent carry out at wounds of big branches from artery carotis externa (external carotid).

Traumatic shock - sharp oppression of all vital functions of an organism in reply to action of a superstrong injuring factor. After a short phase of excitement of central nervous system patient falls into a condition of braking which is shown: violation of the central haemodynamics - sharp falling of arterial pressure, warm activity, gipovolemiy; microcirculation violation - viscosity of blood which conducts to stasis and to thrombosis decreases; violation of transcapillary blood circulation - hypostasis of tissues develops and the oxygen exchange which conducts to hypoxia of tissues is broken.

At damages of maxillofacial area shock also can be hypovolemic (as a result of blood loss).

Medical aid: 1) warming of the wounded, including by reception per os alcohol, and anesthesia - 1-2 ml of 1% of solution of promedol intramuscularly or intravenously on 200 ml of 0,5% of solution of novocaine, novocain blockade;

2) renewal of passability of respiratory ways and oxygenotherapy;

3) compensation of plasma loss as a result of blood circulation centralization under control of the central venous pressure (in norm of 70-130 mm hg) and diuresis (at an o'clock 50-60 ml of urine have to be allocated) by intravenous drop injection reopolyglucin, Ringer's solution with heparin (10 of solutions 370);

4) renewal of a vascular tone – intravenously 1 ml of 0,1% of solution of noradrenaline in 200 ml of physical solution, and at insufficient effect of vasoconstrictor add corticosteroids - 125 mg of a hydrocortisone or 60-90 mg of Prednisolonum;

5) correction of acid-base balance - intravenously 60-120 mg of 4% of solution of bicarbonate of sodium (it is desirable under control of the corresponding indicators).

Prevention of emergence of asphyxia and acute respiratory insufficiency

Prevention of emergence of dislocation asphyxia which develops as a result of shift of fragments of jaws, giving to a body of affected situation by the person from top to bottom or aside and imposing of the standard tire for a temporary immobilization of fragments of jaws is. The victims being in an unconscious condition, will evacuate in situation on one side, and persons who didn't faint, - in situation semi-sitting or semi-lying.

Prevention of obturational and aspiration asphyxia provides release of respiratory ways from foreign matters, blood, emetic masses.

Prevention of emergence of stenotic asphyxia at the first signs of sharp respiratory shortage includes carrying out anti-edematous therapy if there is a bleeding on a neck, it is necessary to tie up a

bleeding vessel, and to remove blood from back sites of a throat. If these actions are inefficient, a necessary conicotomy or a tracheotomy.

Prevention of valvate asphyxia - a conicotomy or a tracheotomy.

Prevention of respiratory insufficiency - release of an oral cavity and a nose from emetic masses, an oxygen insuflation.

Prevention of emergence of secondary late bleedings: timely exhaustive surgical processing of the struck site, application of antibacterial means. All patients with harbingers of secondary bleeding are under special supervision.

6. MATERIALS FOR SELF-CHECKING:

A. Questions for self-checking:

1. Choose the method of emergency aid at asphyxia.

Dislocational	Removal of a foreign matter
Obturatoral	Fixation of tongue
Stenotic	Conicotomy, tracheotomy
Valvate	Suction of contents of respiratory ways
Aspirational	Fixation of flap by the tire

2. Choose the method of hemostasia

Temporal methods	Final methods
Digital occlusion of artery	Ligation of vessel at wound
Coagulation of vessels	Tamponade of wound
Compressive bandage	<u>underrunning</u> of vessel at wound
application of tourniquet at damages part of neck	<u>underrunning</u> of vessel in trough
Clipping of vessel at wound	Embolization by artificial trombus

B. Tasks for self-checking: 1. Patient, 20 y. had punch at mental area. He doesn't lost his consciousness. General condition is normal. There is asymmetry of face, because of edema and hematoma of both submandible areas. There is strong pain at mandible at palpation. There is positive symptom of load at area of 44, 43 and 34, 35 teeth. Opening of moth is to 2 cm. There is wound of mucous membrane of oral cavity. Deformation of bite is present. What type of asphyxia is possible? (Answer: dislocational asphyxia).

2. Patient was getting at medical office of regiment with gunshot wound of soft tissues of lower part of face, fracture of mandible at mental area and dislocational asphyxia. What kind of treatment is useful to treat asphyxia. (Answer: fixation of tongue by pin at right position, reposition and fixation of bone fragments of mandible).

3. Patient was getting to hospital with industrial trauma. Trauma was getting one hour ago. There is evident histotripsy at right angle of mouth, massive bleeding from oral cavity. There is deep lacerated wound at right lateral part of tongue 2,5-3 cm long. What is tactic of doctor? (Answer: to do primary surgical treatment of wound).

C. Materials for test control. Test tasks with one right answer ($\alpha = II$): 1. Early complications of traumatic injuries of maxillofacial area are: A. Secondary bleeding; B. Traumatic osteomyelitis; C. Traumatic shock; D. salivary fistulas; E. Traumatic sinusitis. (Correct answer: C).

2. Methods of temporal hemostasis at parenchymal bleeding: A. digital occlusion of general carotid artery; B. Ligation of vessels at wound; C. Clipping on defected vessels at wound; D. compressive bandage, cold on head and neck; E. Aseptic bandage. (Correct answer: C).

3. Patient has big edema of soft tissues and hematoma at neck and floor of oral cavity, danger of stenotic asphyxia. What kind of medical aid is necessary? A. tracheotomy; B. Using of lobeline; C. Medical symptomatic therapy; D. Fixation of tongue; E. Primary surgical treatment of wound. (Correct answer: A).

D. Educational tasks of 3th levels (atypical tasks): 1. Woman, 30 years, has integuments pale, on a face of a drop of sweat in two hours after road accident. Breath faltering, is complicated, pulse 120 in min., soft, the blood pressure is 70/50 mm hg, the wound of the right cheek getting into an oral cavity. The victim is in a prone position on a back with the thrown-back head. At survey it is revealed the fracture of the mandible in the field of the right corner and a rupture of a mucous membrane of the right cheek. What type of asphyxia develops at the victim? Make the preliminary diagnosis. What has to be tactics of the doctor?

(Answer: 1. At the patient valvate asphyxia develops. 2. Traumatic change of the right corner of the mandible. Wound of soft tissues of the right cheek area. Valvate asphyxia. 3. To conduct subjective and objective examination of the patient, radiological inspection (the roentgenogram of the bottom jaw survey and in the right lateral projection), laboratory diagnostics, consultation of the neurosurgeon (for confirmation or close craniocerebral trauma exception), carrying out primary surgical treatment with a final hemostasis and cutting off or a podshivaniye of a rag of a mucous membrane).

2. The patient, 25 years, got a gunshot wound of the left parotid and chewing area and parotid salivary gland 4 hours ago. Consciousness of the patient is the confused. Integuments pale, breath speeded up. blood pressure is 90/60 mm hg. The wound is gapes. Massive bleeding bright red blood takes place. At the patient the left eye isn't closed, the left corner of a mouth is lowered. Than the wound gaping is caused? Why at the patient the eye isn't closed and the mouth corner is lowered? What method of a stop of bleeding should be applied? (Answer: 1. Existence of mimic muscles. 2. Owing to injury of the left facial nerve. 3. Bandaging or vessel proshivaniye in a wound).

3. The patient has a cut wound of a lateral surface of a back of tongue owing to a trauma a separation disk. Integuments pale, breath is complicated owing to blood hit in respiratory ways. What type of asphyxia develops at the patient? What has to be tactics of the doctor in this case? (Answer: 1. Aspiration asphyxia. 2. Deep deaf sewing of a wound).

THEME 7. FRACTURES AND DISLOCATIONS OF TEETH, FRACTURES OF ALVEOLA PROCESS. STATISTICS, CLASSIFICATION, CLINIC, DIAGNOSTICS, METHODS OF TREATMENT.

1. ACTUALITY OF THEME. Damage of teeth, fractures of alveola process often observed at practice of surgeon-stomatologist. Clear knowledge of clinical picture of this group of traumatic injures, differential diagnostic of this conditions and other traumatic injures will help a doctor to set a faithful diagnosis.

2. CONCRETE AIMS: 1.1. To analyze the results of clinical inspections of patients with the dislocations and fractures of teeth, the fractures of alveolar process. 1.2. To propose the plan of treatment of patients with dislocations and fractures of teeth, the fractures of alveolar process. 1.3. To classify different types of dislocations and fractures of teeth, fractures of alveolar process. 1.4. To be able to select basic clinical symptoms at dislocations and fractures of teeth, fractures of alveolar process. 1.5. To get skills of diagnostics at dislocations and fractures of teeth, fractures of alveolar process. 1.6. To be able to organize treatment of victims with dislocations and fractures of teeth, the fractures of alveolar process on the stages of medical evacuation. 1.7. To develop creative capabilities in the process of clinical and theoretical research of problem questions of traumatology of maxillofacial area of war-time and in the conditions of extraordinary situations.

3. BASIC KNOWLEDGE, ABILITIES, SKILLS, WHICH ARE NECESSARY FOR STUDY THEMES (intradisciplinary integration)

Names of previous disciplines	Obtained skills
1.Topographical anatomy.	To define the area of damage of maxillofacial localization.
2. Propaedeutics of therapeutic stomatology.	To differentiate the teeth of temporal and permanent bite. To obtaine the methods of roots therapy and to able to restore the defect of crown of the tooth.
3. Propaedeutics of surgical stomatology.	To obtaine skills of the general and local anaesthetizing.
4.Orthopaedic stomatology.	To make a smooth wire tire and impose it.
5.General surgery.	Asepsis of surgeon's hands and operational field.
6. Propaedeutics of internal illnesses.	To apply the chart of inspection of patient, to form a case of history.
7.Internal illnesses.	To render the first aid.
8.Radio-therapy.	To read and interpret sciagrams.
9.Special military preparation.	To design the primary medical card of injured.
10.Medicine of catastrophes.	To organize the first medical, pre-doctor's and first doctore's aids to injured on the stages of medical evacuation.
11.Military surgery.	To define character of trauma, to examine of victims, order of evacuation of injured.

4. TASKS FOR INDIVIDUAL WORK DURING PREPARATION TO LESSON.

4.1.List of basic terms, parameters, characteristic, which a student must master at preparation to lesson:

Term	Definition
------	------------

10. Luxation of tooth.	This is dislocation of tooth with injury of periodont.
11. Fracture of tooth.	This is disorder of integrity of tooth's tissues.
12. Fracture of alveola process.	This is disorder of integrity hard tissues of alveolar process of jaws.

7.2. Theoretical questions to lesson: 1. To give determination of concept «Tooth's dislocation». 2. Classification of dislocations of tooth. 3. Clinical picture of tooth's dislocation. 4. Methods of treatment of tooth's dislocation. 5. Classification of tooth's fractures. 6. Clinical picture of tooth's fractures. 7. Methods of treatment of tooth's fractures. 8. Clinic and diagnostics of alveolar process' fractures. 9. Methods of treatment of alveolar process' fracture.

7.3. Practical works (task) which are executed on lesson: 1. To select necessary tool for the inspection of patient with dislocation or fracture of tooth, with the fracture of alveolar process. 2. To select necessary tool for the replantation of tooth. 3. To produce smooth tire-staple. 4. To feel medical document of patient with dislocation or fracture of tooth, with the fracture of alveolar process.

5. TABLE OF CONTENTS OF THEME:

Dento-alveolar fractures

Dento-alveolar injuries are defined as those in which avulsion, subluxation or fracture of the teeth occurs in association with a fracture of the alveolus. Dento-alveolar injuries may occur as an isolated clinical entity or in conjunction with any other type of facial bone fracture. The detailed examination of the oral cavity usually follows the examination of the facial bones, unless it is obvious that the injuries are confined to the dento-alveolar component.

Andersson et al. (1984) reported a series of 795 jaw fractures presenting at dental clinics in an urban area. Injuries to the teeth occurred in 36 per cent of the cases. In the maxilla isolated fractures of the alveolar process, usually the incisor region, were the commonest injury comprising 40 per cent of the maxillary fractures. No nasal or zygomatic fractures were included in the series. The vast majority of dento-alveolar injuries are minor and occur in isolation, usually involving only a tooth and its periodontal membrane. The prevalence of traumatized permanent incisor teeth has been extensively documented (Hamilton et al., 1997) and is estimated to be as high as 40 per cent in the age range 8 to 15 (Andreasen and Ravn, 1972).

Damage to teeth

The importance of dental trauma is that it frequently requires immediate treatment both to

relieve pain and often to preserve the dentition. Early treatment is imperative if there is exposure or near exposure of the pulp chamber or subluxation of an individual tooth or teeth. The dental injury will therefore take precedence over most other facial bone fractures.

Fracture of the crown of individual teeth may occur as a direct result of trauma or by forcible impaction against the opposing dentition. Anterior teeth are frequently damaged by direct impact, in which case there is often a ragged associated laceration of the upper lip or de-gloving of the alveolus. Posterior tooth injury may be caused by impaction of the two jaws together. When the lower teeth are forced against the occlusal surfaces of the upper, this may cause vertical splitting of one or more teeth. Meticulous dental examination is essential and any missing fragments of crown or missing fillings noted. Where missing teeth are noted it is important to be sure no retained roots are present. Fragments of teeth may become embedded in lip or tongue lacerations, or they may be swallowed, or rarely inhaled. Subluxation of teeth may cause derangement of the occlusion. Individual teeth may be missing and an empty tooth socket suggests that the tooth concerned has

been knocked out. If a tooth or fragment of tooth cannot be accounted for, a chest X-ray should be ordered. This is particularly important if the patient was unconscious for any period after the injury as inhalation of a foreign body is much more likely in these circumstances.

Fractures of the roots of teeth may be present which are difficult to diagnose clinically. Excessively mobile teeth which do not appear to be subluxed are suspect and should be earmarked for later periapical radiographs. Occasionally molar and premolar teeth appear superficially normal but close inspection reveals either a vertical split or a horizontal fracture just below the gingival margin resulting from indirect trauma against the opposing dentition or violent impact by a small hard object such as a missile.

Electrical or thermal vitality tests at this stage of injury are unreliable and of little use in determining the eventual prognosis for the pulp. A blow of sufficient force to disrupt the alveolus will usually disturb the function of the nerve endings supplying individual teeth whose blood supply may nevertheless be intact.

Alveolar fractures

Alveolar fractures in the mandible are frequently associated with complete fractures of the tooth-bearing segment whereas in the maxilla they are more often isolated injuries. Unusually there may be no associated injury to the teeth. However, teeth within an alveolar fracture should be presumed to have been devitalized until evidence to the contrary emerges during the period of follow-up. Severe trauma in either jaw may result in gross comminution of the alveolus but more often the alveolar fracture consists of one or two distinct fragments containing teeth. During the initial examination it may be possible gently to reposition loose alveolar fragments, and the earlier this is achieved the better the prognosis for individual teeth.

In lower jaw fractures a complete alveolar fragment may be displaced into the soft tissues of the floor of the mouth and can on occasions be completely covered by mucosa. In the symphysis region it may be difficult to determine whether a loose alveolar fracture is part of a complete fracture of the mandible. An associated fracture through the lower border may be only a crack and less mobile than the alveolar segment.

Maxillary alveolar fractures occur most often in the incisor region in which case there may be obvious deformity of the alveolus and disturbance of the occlusion. This is not always the case as some of these fractures are impacted into the relatively soft bone of the maxilla and may be virtually immobile. Where dental examination reveals damage to teeth or bruising of the alveolus, careful palpation is necessary to exclude any underlying alveolar fracture. Sometimes crepitation can be detected on palpation and a «cracked pot» note detected when the teeth within the impacted alveolar fracture are percussed.

A midline split of the palate converts a Le Fort I fracture into two large dento-alveolar segments. A split palate may be suspected if there is a linear haematoma visible beneath the palatal mucosa. Movement of the fragments may be detected by firm digital separation of the two sides and confirmed by an occlusal radiograph. This is an important finding because the injury will have a fundamental bearing on the management of any other associated facial bone fractures.

Fracture of the maxillary tuberosity and fracture of the antral floor are recognized complications of upper molar extractions.

The term «dento-alveolar injury» describes an injury which is limited to the teeth and supporting structures of the alveolus. As has been mentioned in the section on clinical findings such injuries can occur in isolation or as part of a more serious maxillofacial injury. Isolated dento-alveolar injuries usually follow relatively minor accidents such as falls, or collisions during sport or play. Cycling accidents and minor road traffic accidents are another common cause. Injury to the teeth can sometimes occur during epileptic seizures, and iatrogenic damage may take place during extraction of ankylosed teeth, endoscopy procedures or endotracheal intubation. In addition, the possibility of non-accidental injury should always be considered in younger children.

The majority of patients presenting with isolated dento-alveolar injuries are children or adolescents and, as might be expected, boys are approximately three times more at risk than girls (Hunter et al., 1990; Andreasen and Andreasen, 1994). There is evidence that injury to the teeth is increasingly common despite the emphasis on the use of mouthguards in many sporting activities (Todd and Dodd, 1985; Dewhurst et al., 1998). A significant proportion of dento-alveolar injuries can be treated in the primary dental care setting under local analgesia, particularly where damage is limited to the teeth without alveolar fracture. Unfortunately surveys have found that an adequate level of knowledge and expertise in dental practice is often lacking, and even in the hospital setting the management of the dental injury is all too often less than ideal (Hamilton et al., 1997a,b).

Dental hard tissue injury

- (a) Crown infraction (crack of enamel or incomplete fracture)
- (b) Crown fracture - enamel only
- (c) Crown fracture - enamel + dentine
- (d) Crown fracture - enamel + dentine +pulp
- (e) Crown-root fracture (vertical fracture)
- (f) Crown-root fracture (oblique fracture)
- (g) Root fracture

2. Periodontal injury

- (a) Concussion (no displacement of tooth but tender to percussion)
- (b) Subluxation (loosening of tooth without displacement)
- (c) Intrusion
- (d) Extrusion
- (e) Lateral luxation (loosening of tooth with displacement)
- (f) Avulsion

3. Alveolar bone injury

- (a) Intrusion of tooth with comminution of socket
- (b) Fracture of single wall of socket or alveolus
- (c) Fracture of both walls of socket of alveolus
- (d) Fracture of mandible or maxilla involving the alveolus and/or tooth socket

4. Gingival injury

- (a) Contusion
- (b) Abrasion
- (c) Laceration

5. Combinations of the above

A comprehensive classification of dento-alveolar injuries and full details of the management of damaged teeth are outside the scope of this book. Specialist texts on the subject should be consulted for further information (Andreasen and Andreasen, 1994; Roberts and Longhurst, 1996).

The pattern and complexity of a dento-alveolar injury depend on a number of factors. These include the site and energy of impact, the strength of the teeth, the resilience of the periodontal structures and the elasticity of the alveolar bone. The latter two factors in particular are also related to the age of the patient. Single or multiple teeth can be damaged individually, or a complete segment of alveolar bone can be fractured with relatively little damage to the group of teeth it supports.

Clinical assessment

An important point to reiterate is that urgent treatment is necessary if a tooth is to be saved following partial or complete avulsion. Similarly, any obvious or suspected exposure of the dental pulp will require early treatment for relief of pain and the best prognosis. Dento-alveolar injuries are among the very few fractures of the facial skeleton where immediate treatment is important. Not only does delay affect the ultimate prognosis of individual teeth, it may also prolong the patient's pain and discomfort after injury. Whereas simple jaw fractures are rarely very painful, injuries to vital teeth can cause severe pain and alveolar fractures may often result in painful interference with the occlusion.

When a dento-alveolar fracture occurs in isolation the injury is easily recognized and effective treatment is usually offered. However, when damage to individual teeth is part of a more extensive facial injury the importance of early intervention may be forgotten, even when it could easily be accomplished under local analgesia. The treatment of dento-alveolar injuries should have the same priority as the treatment of facial lacerations. Simple measures such as repositioning of displaced teeth and protection of the pulp are sometimes overlooked in the initial management of a complex facial injury. In an unconscious multiply injured patient requiring endotracheal intubation the dental injuries may seem a trivial problem, and even go unrecognized, but stabilization of any loose teeth or alveolar segments will minimize difficulties in positioning the tube and prevent further dental damage. Similarly, covering or extirpating the exposed dental pulp will reduce the painful stimuli which can contribute to restlessness in the unconscious patient.

A thorough clinical assessment of the dentition requires a good inspection light, adequate retraction of the lips and cheeks, a fine-tipped sucker, the use of a dental mirror and probe, and a co-operative patient. These conditions are normally achievable with a conscious adult but in the case of a distressed young child full assessment may have to await the administration of a general anaesthetic. The most difficult injuries to diagnose clinically are stable root fractures and vertical crack fractures of the crowns of posterior teeth. In this situation the examination should include percussion of the teeth, careful probing of the crown and asking the patient to bite gently on a wooden spatula.

The radiographic examination of dento-alveolar injuries must include occlusal or periapical dental radiographs. With the advent of panoramic tomography these views are less used than they should be in the diagnosis of maxillofacial trauma but full assessment of injuries to the teeth is impossible without them.

Treatment

Several factors have to be taken into consideration in the treatment of dento-alveolar injuries. The relative importance of preserving damaged teeth will vary according to the complexity of the maxillofacial injury, the age of the patient, the general dental condition including crowding, the site of the dento-alveolar injury and the wishes of the patient. The prognosis of traumatized teeth and the healing of alveolar fractures are generally better in younger patients. Open root apices, intact gingival tissues, absence of root fractures and good periodontal bone support are all clinical conditions which are indicative of a good outcome.

In the deciduous dentition the pattern of injury differs from adolescents and adults because the elasticity and thinness of the alveolar bone usually protects against fracture of the tooth. Segmental fractures of the alveolus are extremely rare for the same reason. The more complex dento-alveolar injuries normally affect the permanent dentition and in planning treatment it is convenient to consider each component in turn. These range from a small chip of a cusp or incisal edge to multiple broken and displaced teeth with an associated fracture of the supporting alveolus.

Injuries to the primary dentition

Seventy per cent of injuries to the primary dentition involve the maxillary central incisors (Galea, 1984). Intrusion and lateral luxation are the commonest injury (Mackie and Warren, 1988) with avulsion occurring in approximately 10 per cent of cases (Fountain and Camp, 1991). Generally speaking fractured, extruded or grossly displaced teeth should be extracted. Less displaced teeth that do not cause occlusal interference can be left and monitored. Damage to the underlying developing permanent tooth by displaced teeth is a recognized problem, particularly with intrusion injuries. This has been shown to occur in 25-70 per cent of cases (Von Arx, 1997). Intruded primary teeth will normally erupt spontaneously and extraction simply increases the risk of further damage to underlying teeth.

Injuries affecting the permanent dentition

Injuries to the dental hard tissue

Crown fracture

A simple fracture of only the enamel does not require emergency treatment but exposure of the underlying dentine should be covered as soon as possible, particularly in young people where bacterial penetration of the open dentinal tubules can be rapid (Lundy and Stanley, 1969). Protection with a calcium hydroxide cement held in place with a temporary acid-etch composite dressing is ideal until a definitive restoration can be undertaken. Providing it is large enough, consideration can be given to restoring the fractured crown by cementing the fragment with composite resin. Pulp testing immediately after injury is of no clinical value, but the tooth must be carefully followed up and root-treated later if necessary.

If the pulp is exposed it is not only exquisitely painful to touch and thermal stimuli but will also eventually necrose. Small exposures treated early can be managed as above and monitored, but larger exposures or delays in treatment will require a minimal pulpolomy and calcium hydroxide dressing if the apex is still open, or pulp extirpation if the apex is closed.

Root fracture

An oblique fracture of the crown may extend subgingivally (crown-root fracture). In this situation a decision has to be taken about the possibility of saving the tooth following the same

emergency methods described above. If the fracture extends a considerable way down the root, or if there is a vertical split, extraction is inevitable.

Transverse fractures of the root usually affect the incisor teeth and the prognosis depends to a large extent on the level of fracture. A calcified or fibrous bridge occasionally results in 'healing' of the root, particularly if the fracture is in the apical third, but fractures that lie near the gingival level have a poorer prognosis. If the tooth is to be conserved it should be held in a rigid splint for at least 8 weeks. The teeth can be immobilized by bonding to adjacent teeth with acid-etch composite, or a wire and acid-etch composite splint can be applied.

Pulp necrosis, root resorption and obliteration of the pulp canal are common consequences of root fracture, occurring in up to 60 per cent of cases (Andreasen and Andreasen, 1988).

In fractures that lie close to the gingival margin the tooth can still be restored. The loose coronal fragment should be removed and the root devitalized. Following endodontic treatment the root can be orthodontically extruded or a crown-lengthening procedure carried out according to circumstances. This will allow a definitive restoration with a post crown (Heithersay, 1973).

Injuries to the periodontal tissues

Luxation

Pulpal haemorrhage can occur following simple concussion of a tooth and any loosening or displacement carries a high risk of subsequent pulp necrosis, particularly following intrusion injuries. As with root fractures additional late complications include root resorption, pulp canal obliteration, ankylosis and loss of marginal bone support.

Teeth that have been loosened, laterally luxated, or extruded should be manipulated back into position and splinted for 7-21 days. The older methods of fixation such as temporary foil splints or cast cap splints have been replaced by acid-etch composite techniques in which a piece of heavy wire or light arch bar is bonded to the damaged tooth and adjacent sound teeth. Lighter or flexible orthodontic wire, or even a length of heavy nylon suture, can be used if a semirigid splint is needed.

Soft stainless-steel wire can be used to construct a splint without the help of composite material. A loop of wire is passed around a group of teeth, incorporating one or two teeth either side of the subluxed teeth. Individual tie wires are then passed interdentally and tightened to take up the slack in the loop and immobilize the loose teeth.

Simple splints for subluxed teeth or alveolar fractures can be rapidly constructed from vacuum-formed plastic (extruded butyrate sheet, May & Baker Ltd.). An impression is taken following repositioning of the tooth or alveolar fragment. If necessary the affected teeth are relieved on the model, and the thin plastic veneer vacuum-formed on the press in the laboratory. The splint is usually fixed with a zinc oxide-based cement or self-cure acrylic resin, although individually chipped or fractured teeth should be covered with calcium hydroxide as described above. The whole procedure can be completed on an outpatient basis within 1 hour if the laboratory is on site, and with a minimum of discomfort to the patient. A criticism of this type of splint, as well as for interdental wiring techniques, is that oral hygiene may be compromised leading to gingival inflammation and interference with healing of the traumatized tissues.

Avulsion

A number of factors will influence the chance of success following replantation of an avulsed tooth. These include the stage of root development, the length of time the tooth is allowed to dry, the length of wet storage and the medium used, and correct handling and splinting (Andreasen et al., 1995). Immediate replacement is still the ideal treatment. The root should not be handled, to avoid damage to the periodontal ligament cells, but this is a counsel of perfection in the acute situation where the tooth may have to be retrieved from a playground or sports field! Debris should be removed by gentle rinsing for a few seconds under running cold water. Once the tooth is replaced the patient should bite gently on a handkerchief or gauze and an emergency appointment should be made with a dental surgeon for semi-rigid splinting.

If the tooth cannot be replanted immediately it is important to ensure that the cells of the periodontal ligament do not dry out. Survival out of the mouth is possible for up to 30 minutes but few cells will retain any vitality after 60 minutes. Blomhof (1981) has shown that periodontal cells will retain their vitality for 2 hours in the patient's saliva and 6 hours in fresh milk. Water is a harmful storage medium due to osmotic lysis of the cells. As soon as possible the socket should be irrigated with warm saline to clear any clot or debris. Curettage of the socket should be avoided because it is associated with increased resorption. The tooth is held by the crown and the root gently irrigated to wash off the storage medium. It is then firmly replanted in the socket. The alveolus should be compressed to reduce any fracture of the socket wall. A semi-rigid splint is applied for 7-14 days and a course of antibiotics prescribed. Even if the eventual outlook is poor it is still worth attempting to save a tooth in the short term since this will help alveolar healing and will retain alveolar bone in the area, an important factor if an implant is to be considered at a later date.

Injuries to the alveolar bone

Alveolar fractures involving a block of alveolar bone, or sometimes the labial and lingual socket walls, usually occur in the anterior or premolar region. The commonest posterior fracture is an iatrogenic fracture of the maxillary tuberosity, which may complicate the extraction of upper molar teeth. As with other facial fractures the treatment of displaced alveolar fractures involves reduction and fixation. Closed reduction of the alveolar segment is usually achieved by finger manipulation and a suitable splint is then applied. Care needs to be taken to avoid displacing loose teeth during the reduction, and any splint used must extend to enough sound teeth to achieve satisfactory immobilization. Open reduction is rarely performed in alveolar fractures unless access is possible as part of the treatment of an underlying jaw fracture.

A rigid wire and composite splint is effective in the anterior region but is more difficult to apply in the posterior maxillary arch. Arch bars and interdental wiring have the drawback of being more traumatic to the gingival tissues and there is a real risk of avulsing loose teeth as the wires are tightened. The individual teeth in the alveolar fragment need to be examined carefully and treated appropriately if damaged. A minor problem with isolated displaced alveolar fractures is that it is sometimes difficult to avoid leaving the teeth slightly 'high' after reduction. This results in premature contact and continuing trauma to the teeth. The occlusion needs to be checked carefully and the bite adjusted if necessary. Occasionally a short period of intermaxillary fixation is a sensible precaution, particularly if the fragment is very mobile.

Comminuted fractures of the alveolus in the incisor area, with or without comminution of associated teeth, usually necessitate the removal of the portions of teeth and alveolus and careful

soft-tissue repair of the resulting alveolar defect. The operator should preserve any portions of alveolus which appear to have a chance of survival. Lacerated wounds in the lip should be carefully explored, and any fragments of teeth removed. The edges of the wound are then trimmed if necessary and closure carried out.

Extraction of damaged teeth from a block of fractured alveolus should be avoided if at all possible. Unless a careful surgical technique is used there is a significant risk of tearing the mucosal attachment and avulsing the whole segment. Ideally any extractions of teeth or roots should be delayed for 6-8 weeks when bone healing will be advanced and the mucoperiosteal tissues healthy.

This principle extends to fractures of the tuberosity. This complication occurs because of ankylosis or root bulbosity affecting the maxillary molar teeth. The thin supporting alveolar bone and antral floor fractures on attempted forceps extraction. The operator becomes aware that a whole dento-alveolar block extending to the tuberosity is mobile on moving the tooth. On occasion the palatal mucoperiosteum tears longitudinally as a result of the forcible buccal movement with the extraction forceps. If the tuberosity is completely detached from the periosteum it should be carefully dissected out and the resulting soft-tissue defect sutured to prevent any residual opening into the maxillary sinus.

If the tuberosity, with or without associated teeth, appears to be well attached to the periosteum, it can be left alone with or without splinting. Splinting of a tooth left attached to the fragment and immobilizing it to other standing teeth in the maxilla for 1 month usually results in union. This can be achieved sometimes with a wire and composite splint, but an alternative is to take an impression for a full-coverage palatal acrylic plate extending around the palatal surfaces of the affected teeth. This can be retained by Adams cribs, including one or more on the mobile segment.

If the tooth in the tuberosity fragment requires extraction it should be removed surgically by drilling away the surrounding bone after the tuberosity is firm. If the tooth is painful, this surgical extraction must be carried out earlier, but the chance of saving the tuberosity in such circumstances is greatly reduced.

Fractures extending to the alveolar floor of the maxillary sinus are treated in the same way, depending upon whether the alveolar fragment, together with any associated teeth, is completely detached from the periosteum.

If the alveolus and floor of the antrum are inadvertently removed during the extraction of a tooth a very careful soft-tissue repair of the defect must be carried out immediately, if necessary by advancing a buccal flap. The patient should be given nasal drops of ephedrine 0.5 per cent to help antral drainage and an antibiotic for 5 days to prevent infection leading to breakdown and development of an oro-antral fistula.

6. MATERIALS FOR SELF-CONTROL:

A. Questions for self-checking:

No	Basic assignments.	Instructions
1.	Ethiology of damage of teeth and alveola process.	To list the etiological factors that contribute to injury.

2.	Classification of nun-gunshot and gunshot damage of teeth and alveola process.	To name classification of nun-gunshot and gunshot damage of teeth and alveola process.
3.	The clinical course of nun-gunshot and gunshot injuries of teeth and alveolar bone.	To list the clinical manifestations that accompany the nun-gunshot and gunshot injuries of teeth and alveolar bone.
4.	Treatment of non-gunshot and gunshot injuries of teeth and alveolar bone.	To propose the plan of treatment of patients with dislocations and fractures of teeth, the fractures of alveolar process.

B. Tasks for self-control: 1. The patient, 25 years appealed to the clinic with complete dislocation of 12. Replantation of tooth is indicated to patient, but replantation of tooth at dislocation is conducted in case that: (Answer: integrity of all side-holes of tooth is stored).

2. The patient of 23 years appealed to the clinic with the traumatic longitudinal fracture of root of 22. What must be medical tactic of doctor-stomatology? (Answer: extraction of 22).

3. The patient of 33 years appealed to the clinic with the traumatic complete fracture of alveolar process. Where the line of fracture passes? (Answer: the line of fracture passes through all layer of alveolar process).

C. Materials for test control. Test tasks with the single right answer (a=II): What type of connection of tooth and alveola does not meet: A. Periodontal; B. Periodonto-fibrouse; C. Chondral; D. Ossiform. (Correct answer: C).

2. 2. If the line of fracture nearer to the apex of root, that tooth: A. More mobile; B. Less mobile; C. Mobility does not depend on the level of root's fracture. (Correct answer: B).

2.3. What indication for removal of tooth at it's fracture: A. Higher than neck of tooth; B. Below than neck of tooth; C. At the level of neck of tooth. (Correct answer: B).

D. Educational tasks of 3th levels (atypical tasks):

1. Patient, 45 years old, has a complete dislocation of the 11 tooth. What method of surgical treatment applied if root canal was sealed after the antiseptic treatment returned to the place in the alveola. After that, the tooth was fixed by metal wire to the adjacent teeth and held his immobilization. (Correct answer: replantation of teeth)

2. In the clinic patients asked with acute traumatic complete dislocation of the 11, 21, 31, 41 teeth. Teeth are missing. Determine the amount of diagnostic and therapeutic care for patients. (Correct answer: radiography, aseptic treatment of alveoles, further orthopedic treatment of the patient).

Theme 8. DAMAGES OF SOFT TISSUES OF MAXILLOFACIAL AREA IN PEACE-TIME AND UNDER EXTREME CONDITIONS. CLASSIFICATIONS, CLINICAL COURSE, METHODS OF WOUNDS TREATMENT, TYPES OF STITCHES. PROVIDING HELP FOR INJURED PERSON AT THE PLACE WHERE TRAUMA IS GOT AND AT THE STAGES OF MEDICAL EVACUATION TAKING INTO ACCOUNT FACE AESTHETICS.

1. ACTUALITY OF THEME. Soft tissue injuries of maxillofacial area and their treatment are an interesting and difficult part of oral surgery. Lack of awareness in the medical issues of the surgical treatment of such injuries lead to negative consequences in the form of disfiguring appearance of the patient, disorders such functions as speech, breathing, chewing, etc. That is why the dentist should know the features of the surgical treatment of soft tissue injuries of the face.

2. CONCRETE AIMS: 1.1. To analyze the results of clinical inspections of patients with the damages of soft tissues of maxillofacial area. 1.2. To propose the plan of treatment of patients with the damages of soft tissues of maxillofacial area of different localization. 1.3. To classify different types of damages of soft tissues of maxillofacial area. 1.4. To be able to select basic clinical displays at the damages of soft tissues of maxillofacial area depending on localization and damaging agent. 1.5. To provide temporal and permanent stop of bleeding and to conduct treatment of wounds of soft tissues. 1.6. To know clinical signs of bullet damages of soft tissues of maxillofacial area. 1.7. To get skills of diagnostics of bullet wounds of soft tissues of maxillofacial area. 1.8. To be able to organize the treatment of wounded person with the bullet damages of soft tissues of maxillofacial area and their complications at the stages of medical evacuation. 1.9. To develop creative capabilities in the process of clinical and theoretical research of problem questions of traumatology of maxillofacial area at war-time and under the conditions of extraordinary situations.

3. BASIC KNOWLEDGE, ABILITIES, SKILLS, WHICH ARE NECESSARY FOR STUDY THEMES (intradisciplinary integration).

Previous disciplines	Mastered skills
1. Topographical anatomy.	To define the area of damage of maxillofacial localization.
2. Propedeutics of surgical stomatology.	To master the methods of the general and local anaesthetizing during of wounds treatment.
3. General surgery.	To carry out the temporal stop of bleeding. To lay on the basic types of soft bandages.
4. Propedeutics of internal illnesses.	To apply the chart of inspection of patient and to describe a hospital chart.
5. Internal illnesses.	To provide the first aid.
6. Special military preparation.	To design the primary medical card of injured person and patient.
7. Medicine of catastrophes.	To organize the providing of premedical and first medical aids for injured persons at the stages of medical evacuation.
8. Military field surgery.	To define the character of bullet wound of soft tissues, to examine and inspect injured person, to define an order of render medical assistance to injured person, order and turn of his evacuation.

4. TASKS FOR INDIVIDUAL WORK DURING PREPARATION TO LESSON.

4.1. List of basic terms, parameters, characteristic, which a student must master at preparation to lesson:

Term	Definition
1. PST	This is primary surgical treatment.
2. Wound	This is disorder of skin and mucose membrane.
3. Gunshot	This is wound which bear firearms.

4.2. Theoretical questions to lesson: 1. Classification of the bleedings. 2. Temporal methods of stop of the arterial bleeding. 3. Permanent stop of the bleeding. 4. Definition of the concept "surgical treatment of the wound" 5. Peculiarities of the surgical treatment of facial wounds. 6. Types of the surgical treatment. 7. Types of the stitches. 8. Methods of anaesthetizing during the surgical treatment of facial wounds. 9. General description of the bullet wounds. 10. Features of the bullet damages of soft tissues of maxillofacial area. 11. Classification of the bullet damages of soft tissues of maxillofacial area. 12. Methods of diagnostics of bullet damages of maxillofacial area soft tissues. 13.

Peculiarities of clinical signs of blind wounds of maxillofacial area soft tissues. 14. Peculiarities of clinical signs of tangent wounds of maxillofacial area soft tissues. 15. Peculiarities of clinical signs of through wounds of maxillofacial area soft tissues. 16. Treatment and prevention of asphyxia when the wounds of soft tissues of maxillofacial area. 17. Determination of volume and order of medical help for injured person with the damage of maxillofacial area soft tissues at the stage of the first medical aid. 18. Determination of volume and order of medical help for injured person with the damage of maxillofacial area soft tissues at the stage of premedical aid. 19. Determination of volume and order of medical help for injured person with the damage of maxillofacial area soft tissues at the stage of the first medical aids. 20. Determination of volume and order of medical help for injured person with the damage of maxillofacial area soft tissues at the stage of the qualified medical aid. 21. Determination of volume and order of medical help for injured person with the damage of maxillofacial area soft tissues at the stage of specialized medical aid.

4.3. Practical works (task) which are executed on lesson: 1. To define the area of maxillofacial area damage. 2. To manage the mechanical, surgical, chemical, physical and biological methods of stop of bleeding. 3. To lay on the basic types of bandages. 4. To render the first aid. 5. To fill the primary medical card of injured person or patient. 6. To render the first, medical and qualified aid to the injured person with the wound of soft tissues.

5. 5. TABLE OF CONTENTS OF THEME:

Principles of Management

The initial examination involves evaluating and stabilizing the trauma patient. Any life-threatening conditions should be identified and managed immediately. The conditions of the airway, breathing, and circulation are examined, followed by a general neurologic assessment with particular attention to cervical spine and cranial injuries.

It is important to achieve hemostasis when stabilizing and evaluating the patient who has sustained trauma. Most bleeding will respond to application of a pressure dressing. Occasionally surgical exploration and packing of the wound under general anesthesia may be indicated. In rare instances vessels in the neck may need to be ligated. Indiscriminate clamping inside the wound should be avoided because damage to important structures such as the facial nerve or parotid duct may result. It is unusual for bleeding from soft tissue injuries to the face to result in a shock state. Lacerations involving the scalp can occasionally be difficult to control with pressure and may require clamping, ligation, or electrocautery.

In soft tissue injuries not involving the face the length of time from initial injury to treatment is important. Secondary risk of infection increases with the lapse of time. Because of the rich vascularity of the face there is no "golden period" for suture repair of facial wounds. In fact healing of facial wounds is unaffected by the interval between injury and repair.

Patients who are immunized and have received a booster injection within the last 10 years do not require tetanus prophylaxis if the wound is not tetanus prone. Tetanus-prone wounds are those with heavy contamination from soil or manure, devitalized tissue, or deep puncture wounds. If the wound is tetanus prone and the patient has not received a booster injection within 5 years prior to the injury, a 0.5 ml tetanus toxoid boost injection should be given. If the patient has not received a booster within 10 years prior, they should receive a booster injection for any wound. Patients who are not immunized should receive both a booster injection and 250 units of tetanus immunoglobulin, followed by a full course of immunization.

Treatment of soft tissue injuries involves early reconstructive procedures addressing both the soft tissue and the underlying bony injury in a minimum number of stages. Occasionally it is better to delay soft tissue repair until the facial fractures have been addressed. In patients with large avulsion of

tissue, definitive early reconstruction of the tissue loss with regional or microvascular flaps may be required.

Anatomic Evaluation

Following the initial evaluation and resuscitation, injuries to the soft tissues should be evaluated during the secondary survey. Patients sustaining trauma often have associated soft tissue injuries. Facial injuries can be superficial but may extend to involve adjacent structures including bones, nerves, ducts, muscles, vessels, glands, and/or dentoalveolar structures. Associated injuries, including vascular injury, may develop acutely or days after the injury.

A thorough head and neck examination determines the extent of associated facial wounds. Peripheral cranial nerves are commonly involved with lacerations that involve the face. The facial nerve divides the parotid gland into deep and superficial portions. Any injury to the gland should raise suspicion for associated facial nerve injury. The facial nerve exits the stylomastoid foramen and divides into five branches within the parotid gland. Because of the significant peripheral anastomosis, repair of facial nerve injuries involving distal branches anterior to the canthal plane is unnecessary.

Injury to the parotid gland can lead to leakage of saliva into the soft tissue. The parotid duct is approximately 5 cm in length and 5 mm in diameter. It exits the gland and runs along the superficial surface of the masseter muscle and then penetrates the buccinator muscle to enter the oral cavity opposite the upper second molar. Treatment of parotid duct injuries depends on the location of the injury. These injuries should be repaired in the operating room with the aid of magnification. If the injury involves the proximal duct while it is still in the gland, the parotid capsule should be closed and a pressure dressing placed. If the injury is located in the midregion of the duct, the duct should be repaired. Injuries involving the terminal portion of the duct five branches within the parotid gland from the lateral canthus should be repaired should be drained directly into the mouth. Lacrimal probes are useful in cannulating the duct and identifying injuries. A polymeric silicone (Silastic) catheter is placed to bridge the defect. The severed ends are then sutured over the catheter, which is left in place for 10 to 14 days. The parotid capsule should be closed to prevent formation of a parotid duct fistula or sialocele. Lacerations are closed primarily and a pressure dressing is placed to prevent fluid accumulation.

There are several protocols for evaluation and treatment of penetrating injuries to the neck, face, and temporal bone. If there is suspicion that deep critical structures have been injured, the appropriate protocol should be followed.

Sequence of Repair and Basic Technique

A decision is made to repair the wound in the emergency department or to perform the repair in the operating room under a general anesthetic. Large complicated lacerations demand ideal lighting and patient cooperation. In injuries where there is a concern that deep structures have been damaged, a general anesthetic affords the best opportunity for exploration and repair. The patient may require repair of other traumatic injuries in the operating room, and on many occasions, definitive repair of associated facial soft tissue injuries can be performed at the same time.

Lidocaine is a popular local anesthetic and ranges in strength from 0.5 to 2%. It is usually administered with epinephrine 1:100,000. Lidocaine has a rapid onset of action, a wide margin of safety, and a low incidence of allergic sensitivity. A thorough evaluation of the seventh cranial nerve should be undertaken prior to injection of anesthetic or administration of a general anesthetic. Injecting local anesthetic prior to cleaning the wound will allow more effective preparation. Local

anesthetics containing epinephrine have been used successfully in all areas of the face but may not be optimal in areas where tissue monitoring is critical or where extensive undermining of the soft tissue is necessary. One should avoid injecting directly into the wound when important landmarks could be distorted. Regional nerve blocks are beneficial in minimizing the amount of local anesthesia required and also prevent distortion of the tissues.

After adequate anesthesia has been obtained, the wound is thoroughly débrided. Nonvital tissue is conservatively excised in an attempt to salvage most of the tissue. Devitalized tissue potentiates infection, which inhibits phagocytosis. Persistent infection at a wound site leads to the release of inflammatory cytokines from monocytes and macrophages, which delays wound healing. An anaerobic environment results and limits leukocyte function. Soft tissue wounds are often contaminated with bacteria and foreign material. Treatment of these injuries involves copious irrigation and is aimed at minimizing the bacterial wound flora and removing any foreign bodies. With respect to infection rates, studies have shown no statistical difference in wounds irrigated with normal saline when compared to other solutions. Pulsatile-type irrigation devices may be helpful to remove debris, necrotic tissue, and loose material. Hydrogen peroxide impedes wound healing and has poor bactericidal activity. A good rule is to avoid irrigating the wound with any solution that would not be suitable for irrigating the eye. Careful and meticulous cleaning of the wounds primarily will avoid unfavorable results such as “tattooing,” infection, hypertrophic scarring, and granulomas. A scrub brush and detergent soap may be necessary to remove deeply imbedded foreign material. However, soaps may cause cellular damage and necrosis. A surgical blade may be helpful to scrape foreign material that is deeply embedded. Polymyxin B sulfate can be used to remove residual grease or tar in wounds. Proper cleaning and good surgical technique are imperative in minimizing infection. Infections are rare when the wound is closed so that no dead space, devitalized tissue, or foreign bodies remain beneath the sutured skin. Hydrogen peroxide is minimally bactericidal and toxic to fibroblasts even when diluted to 1:100. Diluted hydrogen peroxide is useful in the postoperative period in cleaning crusts away from incision lines in order to minimize scarring.

Common methods for closing wounds include suturing, applying adhesives, and stapling. It is preferable to suture complex facial lacerations secondary to esthetic considerations. A layered closure is almost always necessary and eliminates dead space beneath the wound. If the dead space is not obliterated, accumulation of inflammatory exudates may occur. This leads to infection, which in turn may cause tension across the epidermis. Tension can cause necrosis of the skin edges due to impairment of the vascular supply and may cause an increase in scarring.

Injuries involving anatomic borders such as the vermilion of the lip must be reapproximated precisely. Examples of these landmarks include eyebrows, lip margins, and eyelids. Lacerations should be closed by placing a suture in the center of the laceration to avoid creating excessive tissue on the end of the laceration (dog-ear). Deep layers should be reaproximated with 3-0 or 4-0 buried resorbable sutures. The superficial skin is closed with 5-0 or 6-0 suture. It is important to avoid causing puncture marks when grasping the wound edges. Margins should be undermined to allow slight eversion of the wound margin. Skin sutures should be removed 4 to 6 days after placement. By this time the wound has regained only 3 to 7% of its tensile strength and adhesive strips help support the wound margins.

At 7 to 10 days following suture removal the collagen has begun to crosslink. The wound is now able to tolerate early controlled motion with little risk of disruption. As the wound heals it will contract along its length and width and become inverted due to collagen and fibroblast maturation.

Initial management is aimed at producing a slightly everted wound edge. The wound continues to remodel up to a year following injury but never regains greater than 80% of the strength of intact skin.

Tissue adhesives are gaining in popularity. Some studies have suggested similar cosmetic outcomes in wounds treated with octylcyanoacrylate when compared to standard wound closure techniques for non-crush-induced lacerations treated less than 6 hours after injury. Closure of lacerations with octylcyanoacrylate is faster than standard wound closure methods. However, its use should be avoided in complex lacerations involving the face, where there are esthetic concerns.

Suture materials and different surgical techniques do not show substantial differences in relation to outcome. General characteristics of the patient (ie, sex and age) and of the wound (ie, length and site) seem to be important predictors of adverse tissue reaction. Suboptimal appearance is associated with wounds that are infected, wide, incompletely approximated, or have sustained a crush injury. The total number of bacteria is more important than the species of bacteria contaminating a wound. Greater than 10^5 aerobic organisms per gram of tissue are needed for contamination, and crush-type wounds are 100 times more susceptible to infection.

Delayed primary closure may be necessary in some instances. Patients who may benefit from a delayed procedure include those with extensive facial edema, a subcutaneous hematoma, or those with wounds that are severely contused and contain devitalized tissue. Secondary revision procedures are usually undertaken months later to allow for scar maturation.

Clinical examination and radiographs are used to diagnose fractures of the face. Facial fractures are ideally treated prior to soft tissue repair. If repair of the facial bones is delayed, it is optimal to close the lacerations initially. The wounds can be reentered and revised if needed to access the fracture site.

Types of injuries

Abrasions

Shear forces that remove a superficial layer of skin cause abrasions. The wound should be gently cleansed with a mild soap solution and irrigated with normal saline. These superficial injuries usually heal with local wound care. It is important to determine whether foreign bodies have been embedded in the wound. Failure to remove all foreign material can lead to permanent “tattooing” of the soft tissue. After the wound is cleansed the abrasion is covered with a thin layer of topical antibiotic ointment to minimize desiccation and secondary crusting of the wound.

Reepithelialization without significant scarring is complete in 7 to 10 days if the epidermal pegs have not been completely removed. If the laceration significantly extends into the reticular dermal layer, significant scarring is likely.

Contusions

Contusions are caused by blunt trauma that causes edema and hematoma formation in the subcutaneous tissues. The associated soft tissue swelling and ecchymosis can be extensive. Small hematomas usually resolve without treatment; hypopigmentation or hyperpigmentation of the involved tissue can occur, but is rarely permanent. Large hematomas should be drained to prevent permanent pigmentary changes and secondary subcutaneous atrophy.

Lacerations Lacerations are caused by sharp injuries to the soft tissue. Lacerations can have sharp, contused, ragged, or stellate margins. The depth of penetration should be carefully explored in the acute setting. Closure is performed using a layered technique. If the margins are beveled or ragged they should be conservatively excised to provide perpendicular skin edges to prevent excessive scar formation. Rarely is there an indication for changing the direction of the wound margins by Z-plasty at the time of primary wound repair. Flap-like lacerations occur when a component of the soft tissue has been elevated secondary to trauma. Eliminating dead space by layered closure and pressure dressings is especially important in these “trapdoor” injuries.

Avulsive Injuries

Avulsive injuries are characterized by the loss of segments of soft tissue. Undermining the adjacent tissue, followed by primary closure, can close small areas. When primary closure is not possible, other options are considered. These include local flaps or allowing the wound to heal by secondary intention followed by delayed soft tissue techniques. If a significant amount of soft tissue is missing, then a skin graft, local flaps, or free-tissue transfer may be necessary.

Animal and Human Bites

Dog bites are most common in children and the midface is frequently involved. Canines can generate 200 to 450 psi when biting, and examination for fractures should be performed. Management of bite injuries involves liberal amounts of irrigation and meticulous primary closure. Wound irrigation and débridement are important in reducing infection.

Animal and human bites are most often polymicrobial, containing aerobic and anaerobic organisms. Dog bites are often open and lend themselves to vigorous irrigation and débridement. Cats have a large quantity of bacteria in their mouth, with the most frequent and important pathogen being *Pasteurella multocida*. Cat bites are associated with a twofold higher risk of infection than the more common dog bite wounds. Because their bites usually cause puncture wounds, they are difficult to clean. Having the patient follow up 24 to 48 hours after the initiation of therapy allows the surgeon to monitor the wound for any signs of infection.

Antibiotic prophylaxis for animal bites continues to be debated with few good prospective studies available. Amoxicillin-clavulanate is the current drug of choice for bite wounds. Antibiotic prophylaxis should be directed at *Pasteurella multocida* for infections presenting within 24 hours of injury. For wounds that present after 24 hours of injury, *Streptococcus* and *Staphylococcus* species are more common, and antibiotic prophylaxis with a penicillinase-resistant antibiotic should be chosen.

Immediate closure of bite injuries is safe, even with old injuries. There is approximately a 6% rate of infection when bite wounds are sutured primarily in lacerations where there are cosmetic concerns. Extensive animal bite wounds involving the face should be treated according to the criteria of esthetic reconstructive surgery. Rabies prophylaxis should be given for bite wounds that occurred from an unprovoked domestic dog or cat that exhibits bizarre behavior or from an attack by a wild animal such as a raccoon, skunk, bat, fox, or coyote.

6. MATERIALS FOR SELF-CONTROL:

A.Tasks for self-control:

№	Basic assignments.	Instructions
---	--------------------	--------------

1.	Ethiology of damage of soft tissues.	To list the etiological factors that contribute to injury.
2.	Classification of non-gunshot and gunshot damage of soft tissues.	To name classification of non-gunshot and gunshot damage of soft tissues.
3.	The clinical course of non-gunshot and gunshot injuries of soft tissues.	To list the clinical manifestations that accompany the non-gunshot and gunshot injuries of soft tissues.
4.	Treatment of non-gunshot and gunshot injuries of soft tissues.	To propose the plan of treatment of patients with injuries of soft tissues.

B. Tasks for self-control: 1. To the serviceman with the penetrable damage of cheek area surgical interference was conducted in 18 hours after, and several stitches on a wound were put at the second days after interference. What type of surgical treatment took place in this case? What type (according to the time) of suture was put in? (Answer: early surgical treatment, primary deferred stitches).

2. After the surgical treatment of wound in supramandibular area got 2 days back, a surgeon put in deaf stitches and prescribed antibiotics. What error took place in the doctor's actions? (Answer: putting in deaf sutures).

3. Giving help to the patient with the plural damage of the face soft tissues, doctor began interference with the surgical treatment of wound and putting in the stitches on the area of cheek, and in the last turn he put in several stitches on the wound of lower lip. What was the error in his actions? (Answer: with the plural face damaged the stitches should be immediately put in the area of the natural openings).

C. Materials for test control. Test tasks with the single right answer (a=II): 1. What damage is called a wound: A. Skin injury with bleeding. B. Damage of skin integrity. C. Damage of skin and mucous membrane integrity. D. Breaking of bone continuity. E. Damage of mucous membrane. (Correct answer: C).

2. Bullet wounds of maxillofacial area are divided into: A. Through, blind, tangent, penetrable in the cavity of mouth, nose, sinuses. B. Bruises, lacerated, chopped, cut, stab, and bitten wounds. C. Wounds of lower and upper jaw, zygomatic and nasal bones. D. Bruises, lacerated, chopped, cut, stab, and bitten wounds. E. Isolated trauma, trauma of bones of maxillofacial area, combined trauma. (Correct answer: A).

3. Bullet wounds of maxillofacial area according to the type of weapon are divided into: A. through, blind, tangent, penetrable in the cavity of mouth, nose, sinuses. B. Bruises, lacerated, chopped, cut, stab, and bitten wounds. C. Wounds of lower and upper jaw, zygomatic and nasal bones. D. Wounds caused by bullet, fragmentation bomb explode, mine blast, wounds caused by spherical and arrow-shaped elements. E. Isolated trauma, trauma of maxillofacial area bones, combined trauma. (Correct answer: D).

D. Educational tasks of 3th levels (atypical tasks): 1. At patient after primary surgical treatment of penetrating wounds of the cheek appeared fistula, from which (especially at the time of reception of food) is released clear liquid. At the mouth from the duct of parotid gland saliva are not released. (Answer: complete salivary fistula).

2. Victims with penetrating gunshot wound to the mouth was hospitalized after 42 hours after the injury. General condition is not violated. There is a wound 2.0 x1, 5cm on the left cheek area. Name the type of suture which used in this case. (Answer: a delayed primary suture).

THEME 9. DAMAGES OF MANDIBLE IN PEACE-TIME AND UNDER THE EXTREME CONDITIONS: ANATOMY OF DAMAGES, CLASSIFICATION, CLINICAL COURSE, DIAGNOSTICS, MEDICAL AID FOR INJURED PERSON AT THE PLACE WHERE TRAUMA IS GOT, AT THE STAGES OF MEDICAL EVACUATION. SURGICAL TREATMENT OF WOUNDS WHEN THE LOWER JAW IS DAMAGED, PRINCIPLES OF PLASTIC SURGERY. ACHIEVEMENTS OF NATIVE SCIENTISTS, EMPLOYEES OF DEPARTMENT.

1. ACTUALITY OF THEME: one of the important problems of modern oral surgery there are a clinic, diagnosis, treatment and prevention of damage to the maxillofacial region, particularly fractures of the lower jaw, which is the highest percentage of all the facial and neck injuries in peacetime. This is associated with a significant increase in the frequency of road accidents, domestic trauma, the use of different types of knives and the growth of street crime and tensions in society. The study of the subject will allow the future doctor is clearly focused on issues clinics, diagnostic methods of first aid to victims the trauma of the lower jaw, in the subsequent practice will avoid many complications primarily related to improper conduct of the doctors in the early stages of providing assistance (late diagnosis, poor and part-time emergency aid).

2. CONCRETE AIMS: 1.1. To analyse clinical displays, to familiarize with statistics of fractures of lower jaw in peace-time. 1.2. To explain the ethiology and pathogeny of lower jaw fractures in peace-time. 1.3. To propose basic and additional methods of inspection of patients with the lower jaw fractures in peace-time. 1.4. To interpret the classification of lower jaw fractures in peace-time. 1.5. To analyze the end and convalescence of patients while using different methods of treatment. 1.6. To complete the plan of treatment of patients with the lower jaw fractures in peace-time.

3. BASIC KNOWLEDGE, ABILITIES, SKILLS, WHICH ARE NECESSARY FOR STUDY THEMES (intradisciplinary integration).

Pevious disciplines	Mastered skills
1.Normal anatomy.	To describe the structure of lower jaw, anatomy of masseters, muscles of neck, structure temporal-mandibular joint.
2.General surgery.	Plan of inspection of patient with a traumatic damage.
3. Biophysics.	Biomechanics of the maxillofacial system.
4. Pathological physiology.	Etiology and pathogeny of lower jaw fractures.
5.Topographical anatomy and operative surgery.	To interpret the topographical anatomy of maxillofacial area on the whole and of the lower jaw in particular. Principles of operative accesses to the different parts of maxillofacial area.
6.Renewal plastical surgery of maxillofacial area.	Consequences of traumatic damages of maxillofacial area in peace-time, the prevention of complications and inability of victims.

7.Surgical stomatology and maxillofacial surgery.	Basic questions of combined trauma, connection of organs and systems of maxillofacial area.
---	---

4. TASKS FOR INDIVIDUAL WORK DURING PREPARATION TO LESSON.

4.1. List of basic terms, parameters, characteristic, which a student must master at preparation to lesson:

Term	Definition
1. Fracture.	This is disorder of integrity of bone.
2. Main anatomical location types of mandible's fracture.	Condylar Coronoid Ramus Angle Body (molar and premolar areas) Symphysis and parasymphysis

4.2. Theoretical questions to lesson: 1. Types of surgical methods of treatment of non-bullet fractures of lower jaw. 2. Definition of a concept "direct and indirect osteosynthesis". 3. Types of direct osteosynthesis, indications and contra-indications, method of operative interference. 4. Types of indirect osteosynthesis, indications and contra-indications, method of operative interference. 5. Modern methods of surgical treatment of non-bullet fractures of lower jaw (mini plates, transplants, contour osteoplastics etc.). 6. Mistakes and complications during and after application of surgical methods of treatment of non-bullet fractures of lower jaw. 7. General (medicinal) treatment of non-bullet fractures of lower jaw.

4.3. Practical works (task) which are executed on lesson: 1. To master such methods. 1.1. To master basic methods of inspection of patient with the fractures of lower jaw in peace-time. 1.2. To conduct the additional methods of inspection of patient with the fracture of lower jaw in peace-time. 1.3. To conduct differential diagnostics of lower jaw's body fracture with the fractures of other anatomic areas of lower jaw. 1.4. To fill the ambulatory medical card of patient with the lower jaw fracture. 1.5. To make a plan of treatment of patient with the lower jaw fracture in peace-time. 1.6. Rehabilitation of patient after the fracture of lower jaw.

5. TABLE OF CONTENTS OF THEME:

Complete fractures of the mandible can be divided according to their anatomical location into seven main types. These are:

1. Condylar
2. Coronoid
3. Ramus
4. Angle
5. Body (molar and premolar areas)
6. Symphysis and parasymphysis
7. Multiple and comminuted fractures

Fractures in each of these situations have clearly denned signs and symptoms which can be readily elicited even in cases of multiple injury.

Condylar fractures

These are the most common fractures of the mandible and are the ones most commonly missed on clinical examination. Condylar fractures may be unilateral or bilateral and they may

either involve the joint compartment as intracapsular fractures or the condylar neck when they are regarded as extracapsular. The latter are the more common. The extracapsular fracture may exist with or without dislocation of the condylar head, and the upper fragment may either remain angulated on the lower portion of the ramus or be displaced medially or laterally. The commonest displacement is antero-medial owing to the direction of pull of the lateral pterygoid muscle, which is attached to the antero-medial aspect of the condylar head and also to the meniscus of the temporo-mandibular joint.

In the immediate post-traumatic phase most fractures in the condylar region exhibit similar signs and symptoms.

Unilateral condylar fractures

Inspection

Any movement of the lower jaw is likely to be restricted and painful. There is often swelling over the temporo-mandibular joint area and there may be haemorrhage from the ear on that side. Bleeding from the ear results from laceration of the anterior wall of the external auditory meatus, caused by violent movement of the condylar head against the skin in this region. In the normal subject the close relationship of the condyle to the skin of the external auditory meatus can be appreciated if the little finger is placed within the external ear and the jaw moved.

It is important to distinguish bleeding originating in the external auditory canal from the more serious middle ear haemorrhage. The latter signifies a fracture of the petrous temporal bone and may be accompanied by cerebrospinal otorrhoea. In all cases of suspected condylar fracture the ear should be examined carefully with an otoscope. The appearance may be extremely confusing even to an experienced maxillofacial surgeon, and there should be no hesitation in asking the opinion of an otologist in these circumstances.

The haematoma surrounding a fractured condyle may track downwards and backwards below the external auditory canal. This gives rise to ecchymosis of the skin just below the mastoid process on the same side. This particular physical sign also occurs with fractures of the base of the skull, when it is known as «Battle's sign». It is vital not to confuse the aetiology when an ecchymosis at this site is discovered

On the very rare occasion when the condylar head is impacted through the glenoid fossa, the mandible will be locked and middle ear bleeding may present externally.

If the condylar head is dislocated medially and all oedema has subsided due to passage of time, it may be possible to observe a characteristic hollow over the region of the condylar head, but in the immediate post-traumatic phase this physical sign is obscured by oedema.

Palpation

In the recently injured patient there is invariably tenderness over the condylar area. When post-traumatic oedema is present it is difficult to palpate the condylar head and what is believed to be the condylar head may, in fact, be that portion of the condylar neck continuous with the lower portion of the ramus. It may be possible to determine whether the condylar head is displaced from the glenoid fossa by palpation within the external auditory meatus. Standing in front of the patient both little fingers can be hooked into each external auditory meatus and the position and movement of each condylar head compared.

Intra-oral.

Displacement of the condyle from the fossa or over-riding of the fractured condylar neck shortens the ramus on that side and produces gagging of the occlusion on the ipsilateral molar teeth. The mandible deviates on opening towards the side of the fracture and there is usually painful limitation of protrusion and lateral excursion to the opposite side.

Bilateral condylar fractures

The signs and symptoms already mentioned for the unilateral fracture may be present on both sides. Overall mandibular movement is usually more restricted than is the case with a unilateral fracture.

Intra-orally

It only requires one condyle to be displaced with shortening of the ramus to lead to premature contact of the posterior teeth on the side of injury. Accordingly derangement of the occlusion is more usual with bilateral than with unilateral condylar fractures. Intra-capsular fractures produce little if any shortening and the occlusion is often found to be normal. If both fractures have resulted in displacement of the condyles from the glenoid fossa or overriding of the fractured bone ends, an anterior open bite is found to be present. In all cases of bilateral fracture there is pain and limitation of opening with restricted protrusion and lateral excursions.

Bilateral condylar fractures are frequently associated with fracture of the symphysis or parasymphysis and these areas should always be carefully examined.

Fracture of the coronoid process

This is a rare fracture which is usually considered to result from reflex contraction of the powerful anterior fibres of the temporalis muscle. The fracture can be caused by direct trauma to the ramus but is rarely in isolation in these circumstances. If the tip of the coronoid process is detached, the fragment is pulled upwards towards the infratemporal fossa by the temporalis muscle. The coronoid process is sometimes fractured during operations on large cysts of the ramus.

This is a difficult fracture to diagnose clinically but there may be tenderness over the anterior part of the ramus and a tell-tale haematoma. There may be painful limitation of mandibular movement, especially protrusion.

Fracture of the ramus

Fractures confined to the ramus are common and there are two main types:

1. Single fracture. This is an uncommon injury. It is usually in effect a very low condylar fracture running almost vertically downwards from the sigmoid notch. Occasionally as a result of direct violence a more horizontal single fracture can occur with both the coronoid and condylar processes on the upper fragment.
2. Comminuted fracture. Such a fracture always results from direct violence to the side of the face. It is a relatively common fracture in missile injuries but is uncommon in civilian practice. The fragments tend to be splinted between the masseter and medial pterygoid muscles and little displacement occurs unless there has been extreme violence.

Clinical features

Swelling and ecchymosis are usually noted both extra- and intra-orally. There is tenderness over the ramus and movements produce pain over the same area. Severe trismus is usually present.

Fracture of the angle

In contrast to other fractures of the tooth-bearing portion of the mandible, the signs and symptoms are not markedly influenced by the degree of displacement of the bone ends.

Inspection

Movements of the mandible are painful and trismus is frequently present to some degree. There is swelling at the angle externally and there may be obvious deformity. Within the mouth a step deformity behind the last molar tooth may be visible, which is more apparent if no teeth are present in the molar region. When teeth are present the occlusion is often deranged. Undisplaced fractures are usually detected by the presence of a small haematoma adjacent to the angle on either the lingual or buccal side or both. Anaesthesia or paraesthesia of the lower lip may be present on the side of the fracture.

Palpation

There is always bone tenderness on palpation of the angle externally. Movement or crepitus at the fracture site can be felt if the ramus is steadied between finger and thumb and the body of the mandible moved gently with the other hand. A step may be palpated even if it is not evident on inspection.

Fracture of the body (molar and premolar regions)

The physical signs and symptoms are similar to those of fractures of the angle as far as swelling and bone tenderness are concerned. In the dentate mandible even slight displacement of the fracture causes derangement of the occlusion. Premature contact occurs on the proximal fragment as a result of the displacing action of the muscles attached to the ramus. Because of the firm gingival attachment, fractures between adjacent teeth tend to cause gingival tears. When there is gross displacement, the inferior dental neurovascular bundle may be torn and this can give rise to severe intra-oral haemorrhage in addition to anaesthesia or paraesthesia within the distribution of the inferior dental nerve. Molar teeth in particular may be split longitudinally in the fracture line and can cause considerable discomfort when the inferior dental nerve remains functional.

Fractures of the parasymphysis and symphysis

These fractures are commonly associated with fractures of one or both condyles. The thickness of the anterior mandible between the canine regions often ensures that these fractures are fine cracks which are little displaced and may be missed if the occlusion is undisturbed locally. The presence of bone tenderness and a small lingual haematoma may be the only physical signs.

More severe impact over the symphysis can lead to considerable disruption of the anatomy. A single fracture line is often oblique, which allows over-riding of the fragments with lingual inversion of the occlusion on each side. Frequently trauma of this degree results in bilateral parasymphyseal fractures or comminution of the whole symphyseal bone. There is often associated soft-tissue injury of the chin and lower lip since these fractures are always caused by direct violence.

These fracture patterns are often associated with quite severe concussion, in which case the separation of the fragment to which the genio-glossus muscle is attached may contribute to loss of voluntary tongue control and obstruction of the airway. If consciousness is not impaired, considerable disorganization of the anterior mandible and the adjacent soft tissue can take place without any significant loss of voluntary control of the tongue. Direct impact by a small high-velocity missile would produce this type of injury without impairment of consciousness.

A fracture of the symphysis is not accompanied by anaesthesia of the skin of the mental region unless the mental nerves are injured after emergence from their foramina

6. MATERIALS FOR SELF-CONTROL:

A. Questions for self-checking: 1. Anatomy and physiology of face skeleton. 2. Anatomy of mandible. 3. Anatomy of masseter muscles. 4. Variants of mandible's fracture. 5. Clinical features of mandible's fracture. 6. Basic method of examination of patient with mandible's fracture. 7. Additional method of examination of patient with mandible's fracture. 8. Treatment of mandible's fracture. 9. Indications for surgical treatment of mandible's fracture.

B. Tasks for self-control: 1. For a patient, 28 years old, the fracture of lower jaw in area of the corner to the left, and its body in area of 46 with displacement is diagnosed. What treatment should be prescribed for such patient? (Answer: Tigrishtedt's tire with locking loops on rubber traction.)

2. A patient, 20 years old, was conveyed to the casualty ward after 6 hours after a trauma. Objectively: violation of bite due to displacement of fragments. Teeth on upper and lower jaw, except of 35, are preserved. On X-ray graph is the lower jaw fracture. Fragments are displaced. What method of treatment (fixings of fragments) should you propose? (Answer: Direct osteosynthesis (overbone plates)).

3. A patient, 21 years old, got to the clinic of maxillofacial surgery with complaints of spontaneous pain in area of lower jaw corner to the left, slight swelling of this area, limited opening of mouth, impossibility to bite. From anamnesis: he got a trauma a day before, he was beaten by unknown men, he did not lose awareness, he did not asked for help, he was inoculated against tetanus 2 months ago. Objectively: asymmetric face due to the edema of the left masticatory area, when palpating a sickliness is determined, opening of mouth is limited up to 1,5 sm, symptom of "loading" is positive in the area of lower jaw corner to the left, "symptom of step" takes place in area between 37 and 38 teeth. (Answer: Angular fracture of lower jaw to the left with the displacement in area of 37, 38).

C. Materials for test control. Test tasks with the single right answer (a=II): 1. What of the indicated methods belongs to the direct osteosynthesis? A) bone stitches; B) overbone plates; C) Kirschner's spokes of; D) bone staples; E) Veber's tire. (Correct answer: A).

2. Enumerate fixative means for the operative method of lower jaw osteosynthesis: A. According to Makienko, to Pavlov, to Kabakov, to Zbarzha, to Limberg, to Lvov. C. According to M.M. Solovyov, V. Magarill. D. According to H.A. Badzoshvili. E. According to Penn-Brown, V.F. Rudko, I.I. Yermolayeva, S.I. Kulagova. (Correct answer: A).

3. What kind of asphyxia can develop when two-sided angular fracture: A. Dislocational. B. Obturative. C. Stenosis. D. Valvular. E. Aspirative. (Correct answer: A.).

D. Educational tasks of 3th levels (atypical tasks): 1. Patient S., 28 years old, after the injury complains of a painful swelling in the body of the mandible on the left. Palpation of the left

mandibular body is painful; there is mobility of fragments at area of 34, 35 teeth. When patient try to close mouth there is contact only molars antagonists at the left side. At X-ray in the lateral projection at the left there is fissure of fracture at area of 34, 35 teeth. The diagnosis: fracture of the body of the mandible at area of 34, 35 teeth. What type of surgery should be applied? (Correct answer: non-direct osteosynthesis.).

2. The patient is asked to maxillo-facial surgery department with complainings of swelling in the lower jaw at the left. Inability to open the mouth. An objective examination established that palpation of the angle of the mandible on the left marked tenderness, a symptom of the steps, the positive symptom of loading on both the left and right side. What diagnosis can be expected to install? (Correct answer: Bilateral angular fracture without displacement).

THEME 10. DAMAGES OF UPPER JAW IN PEACE-TIME AND UNDER EXTREME CONDITIONS: ANATOMY OF DAMAGES, CLASSIFICATION, CLINICAL COURSE, MEDICAL AID FOR INJURED PERSON AT THE PLACE WHERE TRAUMA IS GOT AND AT THE STAGES OF MEDICAL EVACUATION. TREATMENT OF WOUNDS AND PRINCIPLES OF PLASTIC SURGERY WHEN UPPER JAW IS AT DAMAGE.

ACHIEVEMENTS OF NATIVE SCIENTISTS AND EMPLOYEES OF DEPARTMENT.

1. ACTUALITY OF THEME: one of the important problems of modern oral surgery there are a clinic, diagnosis, treatment and prevention of damage to the maxillofacial region, particularly fractures of the maxilla, which is the highest percentage of all the facial and neck injuries. This is associated with a significant increase in the frequency of road accidents, domestic trauma, the use of different types of knives and the growth of street crime and tensions in society. The study of the subject will allow the future doctor is clearly focused on issues clinics, diagnostic methods of first aid to victims the trauma of the lower jaw, in the subsequent practice will avoid many complications primarily related to improper conduct of the doctors in the early stages of providing assistance (late diagnosis, poor and part-time emergency aid).

2. CONCRETE AIMS: 1.1. To analyze the clinical displays of upper jaw fractures in a peace-time. 1.2. To explain etiology and pathogeny of opper jaw fractures in peace-time. 1.3. To offer the methods of inspection of patients with the upper jaw fractures in peace-time. 1.4. To classify the upper jaw fractures in peace-time. 1.5. To explain the complications of the upper jaw fractures. 1.6. To draw the charts. 1.7. To analyze the course of upper jaw fractures in peace-time. 1.8. To work out a plan of treatment of patients with the fractures of upper jaw in peace-time.

3. BASIC KNOWLEDGE, ABILITIES, SKILLS, WHICH ARE NECESSARY FOR STUDY THEMES (intradisciplinary integration)

Previous disciplines	Mastered skills
1. Normal anatomy.	To describe the anatomic structure of the upper jaw.
2. General surgery	Plan of inspection of patient with a traumatic damage.
3. Biophysics.	To analyse the congruence of motion in temporal-mandibular joint.
4. Pathological physiology.	To define etiology and pathogeny of upper jaw fractures.

5. Topographical anatomy and operative surgery.	To define the borders of the maxillofacial area.
6. Reconstructive and plastic surgery of maxillofacial area.	To apply principles of plastic and reconstructive surgery.
7. Surgical stomatology and maxillofacial surgery.	To master the basic methods of surgical stomatology of treatment of upper jaw fractures.

4. TASKS FOR INDIVIDUAL WORK DURING PREPARATION TO LESSON.

4.1. List of basic terms, parameters, characteristic, which a student must master at preparation to lesson:

Term	Definition
1. Fracture.	This is disorder of integrity of bone.
2. Main anatomical location types of maxilla fracture.	Le Fort I Le Fort II Le Fort III

4.2. Theoretical questions to lesson: 1. Types of surgical methods of treatment of non-bullet fractures of upper jaw. 2. To define a concept «direct and indirect osteosynthesis». 3. Types of direct osteosynthesis, indications and contra-indications, method of operative interference. 4. Types of indirect osteosynthesis, indications and contra-indications, method of operative interference. 5. Modern methods of surgical treatment of non-bullet fractures of upper jaw (mini plate, contour osteoplastics etc.). 6. Mistakes and complications during and after application of surgical methods of treatment of non-bullet fractures of upper jaw. 7. General (medicinal) treatment of non-bullet fractures of upper jaw.

4.3. Practical works (task) which are executed on lesson: 1. To master basic methods of inspection of patient with the upper jaw fracture in peace-time. 2. To apply additional methods of inspection of patient with the upper jaw fracture in peace-time. 3. To hold differential diagnostics of upper jaw fracture with the fractures of other jaw bones. 4. To fill the ambulatory medical card of patient with the upper jaw fracture. 5. To propose a plan of treatment of patient with the upper jaw fracture in peace-time. 6. Rehabilitation of patient after the upper jaw fracture.

5. TABLE OF CONTENTS OF THEME:

Le Fort I (low-level, or Guerin)-type fractures

The Le Fort I fracture may occur as a single entity or in association with Le Fort II and III fractures. It is not infrequently present in association with a downwardly displaced fracture of the zygomatic complex. In this situation the upper tooth-bearing segment is either wholly or partially sprung downwards and the fracture may easily be missed by the unaware. A Le Fort I fracture that often escapes diagnosis is the impacted type, which results from violence transmitted via a blow to the lower jaw, and is often therefore associated with a fracture of the mandible.

Signs and symptoms of an isolated Le Fort I fracture

In a recent injury there may be slight swelling of the upper lip, but there is none of the massive oedema of the face which characterizes Le Fort II and III fractures. Typically ecchymosis is present in the buccal sulcus beneath each zygomatic arch. The occlusion is disturbed and a variable amount of mobility may be found in the tooth-bearing segment of the maxilla. Some Le Fort I

fractures are so mobile that the whole fragment drops and the patient may have to keep the mouth slightly open to accommodate the increased vertical dimension of the bite. This situation may result from a direct blow from a sharp object in the front of the mouth above the apices of the teeth. When this happens a soft-tissue laceration is often present, and in extreme cases the resulting down-fracture of the maxilla may be so gross that it may be possible to see directly into the nares and the maxillary antra through the upper lip.

Most Le Fort I fractures are not as mobile as this. Indeed, the impacted type fracture may be almost immobile and it is only by grasping the maxillary teeth and applying slight but firm movement, that a characteristic grate can be felt which is diagnostic of the fracture. The maxillary cheek teeth should be moved apart in the same way to make sure there is no associated midline split in the palate.

In the impacted type of fracture there may be damage to the cusps of individual teeth, usually in the premolar region, caused by the impaction of the mandibular teeth against them. Percussion of the upper teeth results in a distinctive 'cracked-pot' sound, similar to that produced when cracked china is tapped with a spoon. This sign is present whenever there is a fracture of the central mid-face, but is particularly valuable in the diagnosis of Le Fort I fractures.

All possible variations of open and closed type fractures may occur and it is possible to see the condition unilaterally when it involves only one maxilla, the tooth-bearing portion being split along the median palatal suture. The complete Le Fort I fracture is often associated with a split in the palate, sometimes along more than one line so that each of two or more fragments may be mobile. Multiple alveolar fractures of this nature are frequently complicated by damaged or subluxed teeth.

Summary of clinical findings

1. Mobility of whole of tooth-bearing segment of upper jaw.
 2. Palpable crepitation in upper buccal sulcus.
 3. 'Cracked pot' percussion note from upper teeth.
 4. Haematoma intra-orally over root of zygoma.
 5. Haematoma in palate.
 6. Fractured cusps of cheek teeth.
- Bruising of upper lip and lower half of mid

Le Fort II and III fractures (pyramidal and high transverse fractures)

Although in many cases it is possible to distinguish between these two fractures by clinical examination, the signs and symptoms are so similar that they can be considered together. Le Fort II (pyramidal) and Le Fort III (supra-zygomatic) fractures frequently coexist, one with the other, or with associated Le Fort I or zygomatic complex fractures.

Signs and symptoms common to Le Fort II and III fractures

At first sight patients with either of these varieties of fracture are seen to have gross oedema of the soft tissues overlying the mid-facial skeleton, giving rise to the characteristic «moon-face» appearance. This ballooning of the features is not seen in isolated Le Fort I fractures, and occurs within a very short time of injury although it is rarely maximal until the next day.

Bilateral circumorbital ecchymosis is invariably a feature of both fractures and this also develops quite rapidly after injury. The associated rapid swelling of the eyelid makes

examination of the eyes difficult but it is absolutely essential to do this at an early stage to exclude damage to the globe of the eye. Steady but gentle pressure upon the swollen eyelids, sustained for 1 or 2 minutes, will diminish the oedema sufficiently to allow them to be parted. This manoeuvre also allows the orbital rim to be palpated with accuracy.

Subconjunctival ecchymosis usually develops rapidly, but it sometimes requires several hours to become fully established. Subconjunctival haemorrhage tends to occur adjacent to those parts of the orbit where fracture has occurred, but the pattern is so variable that it is of little diagnostic value.

Oedema of the conjunctiva or chemosis is frequently seen in association with a periorbital haematoma. This causes the swollen conjunctiva to bulge out from between the eyelids, a feature which becomes more obvious as the eyelid swelling subsides.

Both Le Fort II and III fractures involve the orbit and if they coexist, the orbit itself is usually extensively damaged. It is essential that the eyes are examined at an early stage by an ophthalmologist. Fortunately, it is extremely rare for the fracturing force to damage the optic nerve, as the nerve is protected by a strong ring of compact bone which forms the optic foramen, and the fracture line goes around the foramen rather than through it. Nevertheless vision can be impaired as a result of the injury, and it is therefore imperative to test it as soon as possible. Careful note should be made of any variation in the size of the pupils, which may be the result of peripheral damage to the oculomotor nerve in the superior orbital fissure, or more seriously be an early sign of intra-cranial haemorrhage.

In the early stage of the injury it is often difficult to test ocular movements or test for diplopia, but diplopia is usually present and ocular movements may be limited.

Both fractures pass through the nasal complex of bones at their base, and may extend backwards to involve the cribriform plate area. The nasal complex itself exhibits varying degrees of comminution, but in general when a Le Fort III fracture is present, the damage in this region tends to be more extensive than in the Le Fort II fracture alone. Usually the pattern of nasal fracture is characteristic of an anterior rather than a lateral blow, when associated with Le Fort II and III fractures. It is accordingly usually flattened over the bridge and there may be spreading of the intercanthal distance. There may sometimes be lengthening of the nose where the mid-face fracture is very loose, and where it has dropped, as a whole, away from the skull base.

The nares tend to be filled with clotted blood and there may be a steady trickle of straw-coloured fluid from the nose, suggesting a cerebrospinal fluid leak mixed with serum.

In both types of fracture, the bones of the mid-face have been separated from the inclined plane of the base of the skull and forced downwards and backwards to a variable degree. A very large impacting force tends to cause comminution of the bones in the anterior parts of the face, rather than an increase in the posterior displacement, a fact demonstrated quite clearly by Le Fort in his original experiments. Hence, the backward and downward displacement of the tuberosity area of the maxilla and palate is rarely, if ever, sufficient to obstruct the nasopharynx as classically described. This fact can be readily appreciated by passing a finger around the posterior edge of the soft palate in an anaesthetized patient prior to reduction of the fracture of the mid-face. The posterior nares are in almost every case clearly defined even when the impact has caused considerable concavity of the anterior part of the

face. However, even slight downward displacement of the maxillary molar teeth is sufficient to cause gagging of the occlusion, and there will usually be some retroposition of the maxilla as a whole.

Occasionally there is wide separation of the mid-face from the skull base. Clinicians frequently refer to a «floating» maxilla in such cases. When this occurs, there is usually an additional fracture at the Le Fort I level, although the maxillae may be very loose in some pure Le Fort II and III fractures. In such cases there will be extreme lengthening of the face. It should be appreciated that extreme mobility of Le Fort II and III fractures is the exception rather than the rule. A lesser degree of mobility of the mid-face is readily detected by grasping the maxillary alveolus and gently moving it forwards and backwards. Tapping of the upper teeth will give a characteristic 'cracked-pot' sound.

In both Le Fort II and III fractures there may be extensive bruising of the soft palate, particularly when the maxillae have separated in the midline. Blood clot frequently accumulates around the teeth and particularly in the vault of the palate, where it causes the patient considerable discomfort.

Summary of possible clinical findings common to Le Fort II and III fractures

1. Gross oedema of the soft tissues over the mid-facial skeleton.
2. Bilateral circumorbital ecchymosis.
3. Bilateral subconjunctival haemorrhage.
4. Obvious deformity of the nose.
5. Bleeding from nose or nasal obstruction from clotted blood.
6. Cerebrospinal fluid rhinorrhoea sometimes appreciated by the patient as a salty taste.
7. «Dish-face» deformity with occasional noticeable lengthening.
8. Limitation of ocular movement with possible diplopia and enophthalmos.
9. Retropositioning of maxillae, so that anterior teeth do not meet, and gagging on the posterior teeth.
10. Difficulty in opening mouth, and sometimes inability to move the lower jaw.
11. Mobility of the upper jaw.
12. Occasional haematoma of palate. Blood clot is frequently present in palatal vault.
13. «Cracked-pot» sound on tapping teeth.

Signs and symptoms peculiar to Le Fort II fractures

1. The most obvious difference between the Le Fort II and III fractures, from the clinical point of view, is the detection of a step deformity in the bone of the infra-orbital margin. This is made more apparent when the zygomatic complex on each side is intact.
2. As the fracture line passes across the inferior orbital rim, there is likely to be associated injury to the infraorbital nerve resulting in anaesthesia or paraesthesia of the cheek.
3. Similarly the fracture line in the orbital floor may result in limitation of orbital movement in an upward direction with diplopia and possibly enophthalmos.
4. Because the line of fracture is below the lateral attachment of the suspensory ligament of Lockwood, alteration of the pupil level does not occur unless there is an associated fracture of the zygomatic complex.
5. Gagging of the occlusion and retropositioning of the maxilla as a whole will be noted on intra-oral examination, but when the maxillary teeth are grasped, it will be noted that the mid-facial skeleton moves as a pyramid, the movement being detected at the infra-orbital margins and nasal bridge.
6. The Le Fort II fracture may be impacted in the same manner as the Le Fort I, in which case little or no mobility can be detected. There is frequently a midline or paramedian split in the pyramidal block.
7. The passage of the fracture line across the zygomatic buttress gives rise to haematoma formation in the upper buccal sulcus on each side, opposite the first and second molar teeth.
8. Unless the fracturing force was applied directly to the nasal region, the comminution of this part

of the pyramidal block is usually minimal. In the same way there is less danger of extensive associated fracture of the anterior cranial fossa in the region of the cribriform plate, and cerebrospinal fluid rhinorrhoea is therefore not a constant clinical finding. However, when a Le Fort II fracture is present, it must be assumed that a breach of the dura mater has occurred, even if overt leakage of cerebrospinal fluid is not detected.

Summary of possible clinical findings peculiar to Le Fort II fractures

1. Step deformity at infra-orbital margins.
2. Mobility of mid-face detectable at nasal bridge and infra-orbital margins.
3. Anaesthesia or paraesthesia of cheek.
4. Possible diplopia of a pattern compatible with orbital floor injury.
5. Pupils tend to be level unless there is gross unilateral enophthalmos.
6. Nasal bones move with mid-face as a whole but often otherwise intact.
7. Cerebrospinal fluid rhinorrhoea may not be clinically detectable.
8. No tenderness over, or disorganization and mobility of zygomatic bones and arch.

Signs and symptoms peculiar to Le Fort III fractures

Superficially the Le Fort III fracture appears very similar to the Le Fort II fracture, but it is usually obvious that the injury is very much more severe. It is, however, very unusual to find a Le Fort III fracture occurring in isolation. A frontal blow of sufficient force to separate the facial bones at the Le Fort III level, usually produces coexistent fracture at Le Fort II and I levels together with extensive comminution of the nasal complex. Indeed, in injuries of this severity the Le Fort classification becomes meaningless other than as a general guide to the fracture pattern. An isolated Le Fort III fracture is most likely to be produced by an oblique blow from a lateral direction, in which case there may be tilting and some lengthening of the facial skeleton due to separation at the frontozygomatic suture line.

The clinical features of the Le Fort III fracture are then superficially similar to the Le Fort II with the following differences:

1. There is tenderness and often separation at the frontozygomatic sutures. The amount of separation may not be symmetrical in which case the facial skeleton will be tilted to the side opposite to the direction of the fracturing force.
2. Separation of both frontozygomatic sutures produces lengthening of the face and lowering of the ocular level, due to the fracture passing above Whitnall's tubercle, removing the support given to the eye by Lockwood's suspensory ligament. As one or both eyes drop, the upper lid follows the globe down, producing unilateral or bilateral pseudoptosis described as 'hooding' of the eyes.
3. A complete fracture at the Le Fort III level cannot occur without fracture of each zygomatic arch. Coincident independent fracture of one or other zygomatic complex occurs almost invariably. The displacement of the zygomatic complex will be detectable by palpation, which will reveal flattening and a step deformity at the infra-orbital margin. The arch of the zygoma will exhibit tenderness and some deformity in a pure Le Fort III fracture.
4. If a finger and thumb are placed over the frontonasal suture region, and the dento-alveolar portion of the upper jaw is grasped with the other hand, movement of the entire face can be demonstrated. As mentioned previously the zygomatic bones may often be independently mobile.
5. Intra-orally there is gagging of the occlusion in the molar area, as in other fractures of the mid-face. When lateral displacement has taken place, the molar teeth will be found to be gagged on one side only with a posterior open bite on the opposite side, and deviation of the upper midline. The entire occlusal plane may have dropped, holding the mandible open, a dramatic but rather unusual finding.
6. A very loose Le Fort III fracture is usually associated with disruption of the cribriform plate area, and this type of fracture may therefore produce a profuse cerebrospinal fluid rhinorrhoea. In this situation the possibility of an intracranial aerocele must be considered seriously, and serial radiographs of the skull should be taken during the first few days after injury.

Summary of possible clinical findings in an isolated Le Fort III fracture

1. Tenderness and separation at frontozygomatic suture.

2. Tenderness and deformity of zygomatic arches.
3. Lengthening of face.
4. Depression of ocular levels.
5. Enophthalmos.
6. Pseudoptosis or 'hooding' of eyes.
7. Lengthening and sometimes extreme disorganization of nasal skeleton.
8. Often profuse cerebrospinal fluid rhinorrhoea.
9. Tilting of the occlusal plane with gagging on one side only.
10. Lateral displacement of midline of upper jaw.
11. Mobility of whole of facial skeleton as a single block.

Unilateral Le Fort I, II and III-type fractures

It is possible for a unilateral fracture of the mid-facial skeleton to occur, which may be of the Le Fort I, II or III variety. The physical signs are similar to those already described but they are, of course, only present on one side.

Many combinations of fracture patterns may be present. For example, there may be a fractured zygomatic complex associated with a Le Fort I fracture, or a Le Fort I fracture with unilateral Le Fort II fracture, or Le Fort III, II and I fractures with midline palatal split and fracture of one or both zygomatic complexes. If the clinical features of each individual fracture are understood, it should be possible to determine what combination has occurred in an individual patient.

6. MATERIALS FOR SELF-CONTROL:

A. Tasks for self-control: 1. Anatomy and physiology of face skeleton. 2. Anatomy of maxilla. 3. Anatomy of masseter muscles. 4. Types of fracture of maxilla. 5. Clinical features of fracture of maxilla. 6. Basic method of examination of patient with fracture. 7. Additional method of examination of patient with fracture of maxilla. 8. Treatment of fracture of upper jaw. 9. Indications for surgical treatment of upper jaw's fracture.

B. Tasks for self-control: 1. Patient, 32 years old, was conveyed to the maxillofacial section of the hospital with a trauma got during work in a mine. Objectively: lengthening of middle third of the face, considerable haematomas and edema, increasing in the area of nose root and both eye-lids. An upper jaw is displaced downward and back, freely mobile together with the nasal bones, zygomatic bones and eyeballs. When palpating the deformation, pain and pathological mobility are determined, in the area of root of nose, external edges of orbits, wing-shaped appendices of basic bone. There is insignificant nasal bleeding with the admixture of neurolymph. (Answer: upper jaw fracture according to Le Fort III (upper)).

2. A driver, 35 years old, after a car crash was conveyed to the maxillofacial section of the hospital. He did not lose awareness. Objectively: an asymmetric face due to edema of cheek soft tissues and lacerated wound 2×3 sm. Mouth is half-open. An upper jaw is mobile and displaced downward, to the left and backward. What apparatus is to be applied for treatment? (Answer: Zbarzha's apparatus).

3. A patient, 30 years old, was served to the maxillofacial section of the hospital with a trauma. Objectively: patient has head-ache, dizziness, nausea, nasal, ear and mouth bleeding, extended face, symptom of glasses in each side, absent frontal teeth, normal bite and mouth opening. What can be diagnosed for this patient? (Answer: upper jaw fracture according to Le Fort III).

C. Materials for test control. Test tasks with the single right answer (a=II): 1. At what type of upper jaw fractures does the breaking off of alveolar appendix from the base of the pear-shaped

opening occur? A. According to Le Fort I (lower type). B. According to Le Fort II (middle type). C. According to Le Fort III (upper type). D. According to Vasmund I. E. According to Vasmund II. (Correct answer: A).

2. At what type of upper jaw fracture one can see the such line of maxillary bones fracture: from nasal bones and bottom of eye socket, down to zygoma sutures and wing appendix of basic bone: A. According to Le Fort I (lower type). B. According to Le Fort II (middle type). C. According to Le Fort III (upper type). D. According to Vasmund I. E. According to Vasmund II. (Correct answer: B).

3. At what type of upper jaw fracture does a separation of facial bones from brain skeleton in transversal direction through the base of nasal bones, external edge of the eye socket, zygoma arc and wing appendix of basic bone take place?: A. According to Le Fort I (lower type). B. According to Le Fort II (middle type). C. According to Le Fort III (upper type). D. According to Vasmund I. E. According to Vasmund II. (Correct answer: C).

D. Educational tasks of 3th levels (atypical tasks): A patient, 30 years, brought to the maxillofacial department because of an injury. Objective: patient has headache, dizziness, nausea, bleeding from the nose, ears and mouth, elongated face, real symptom of «glasses» on both sides, front teeth are absent, bite and opening of the mouth are not disorder. That can be diagnosed in this patient? (Correct answer: fracture of maxilla at Le Fort III.).

2. Patient applied to ophthalmology department with complainings of double vision, bleeding in the sclera of the eyes, dizziness and nausea. On examination the ophthalmologist determined the bruising in the area of the circular muscles of the eye, the allocation of a colorless liquid from the nose. What additional studies need to assign to a patient. (Correct answer: an X-ray in a survey projection).

3. After car-accident patient was taken to the maxillofacial department, condition moderate hardness. Objective: the face has mongoloid appearance, multiple abrasions on his face, nose is swollen, real symptom of «glasses» on both sides. At the opening of the mouth move upper teeth displace to the lower teeth, at closing the mouth teeth are in occlusion. Mucose membrane in the upper jaw redness with hematomas. What diagnosis can be assumed? (Correct answer: basal skull fracture).

THEME 11. DAMAGE OF ZYGOMATIC BONES AND NASAL BONES IN PEACE-TIME.

CLASSIFICATION, FREQUENCY, CLINIC, DIAGNOSTICS, TREATMENT.

ACHIEVEMENTS OF NATIVE SCIENTISTS, EMPLOYEES OF DEPARTMENT.

1. ACTUALITY OF THEME: fractures of the zygomatic bone and the zygomatic arc is 9,8% of fractures of the upper jaw, and fractures of the nose consists 12,5%. Clear knowledge of clinical displays fractures of this areas will help a doctor to set a faithful diagnosis and avoid flagrant errors.

2. CONCRETE AIMS: 1.1. To analyze statistics of zygomatic and nasal bones fractures in peace-time. 1.2. To explain pathogeny of fractures of zygomatic and nasal bones in peace-time. 1.3. To propose methods of diagnostics of patients with the zygomatic and nasal bones fractures in peace-time. 1.4. To classify the fractures of zygomatic and nasal bones in peace-time. 1.5. To interpret complications, that appear when the zygomatic and nasal bones fracture occurs. 1.6. To analyze the influence of zygomatic and nasal bones fractures on central nervous system. 1.7. To propose the plan of treatment of patients with the zygomatic and nasal bones fractures in peace-time.

3. BASIC KNOWLEDGE, ABILITIES, SKILLS, WHICH ARE NECESSARY FOR STUDY THEMES (intradisciplinary integration).

Previous disciplines	Mastered skills
1. Normal anatomy.	To know the structure of the upper jaw and the anatomy of muscles which are attached to the maxilla, zygomatic bones.
2. General surgery.	Plan of inspection of patient with a traumatic damage.

3. Rontgenology	Character of roentgenologic picture at zygomatic bone, arc and nasal bones fractures.
4. Neurology.	Clinical displays of nervous diseases at the fractures of zygomatic and nasal bones.
5. Topographical anatomy and operative surgery.	To interpret the topographical anatomy of maxillofacial area. Principles of operative accesses to the different parts of maxillofacial area.
6. Regenerative plastic surgery of maxillofacial area.	Consequences of traumatic damages of maxillofacial area in peace-time, measures of prevention of complications and victims inability.
7. Surgical stomatology and maxillofacial surgery.	Basic questions of combined trauma, connection of organs and systems of maxillofacial area.

4. TASKS FOR INDIVIDUAL WORK DURING PREPARATION TO LESSON.

4.1. List of basic terms, parameters, characteristic, which a student must master at preparation to lesson:

Term	Definition
1. Fracture.	This is disorder of integrity of bone.
2. Main anatomical location types of zygomatic bones and nasal bones.	Open and close. With dislocation and without dislocation.

4.2. Theoretical questions to lesson: 1. The peculiarities of the nasal bones structure. 2. The clinical displays of nasal bones fractures. 3. How to stop nasal bleeding when the fracture of nasal bones? 4. Diagnostics of nasal bones fractures. 5. Surgical treatment of nasal bones fractures. 6. Mistakes and complications during and after application of surgical treatment of upper jaw non-bullet fractures. 7. Peculiarities of zygoma and arc structure. 8. Clinical displays of zygomatic bone and arc fractures. 9. Diagnostics of zygomatic bone and arc fractures. 10. Conservative methods of treatment of zygomatic bone and arc fractures. 11. Surgical methods of treatment of zygoma and arc.

4.3. Practical works (task) which are executed on lesson: 1. To master a method of inspections of patient with a zygomatic and nasal bones fracture. 2. Additional methods of inspection of patient with a zygomatic and nasal bones fracture. 3. To conduct a treatment of patient with the upper jaw fracture. 4. To fill the ambulatory medical card of patient with the zygomatic and nasal bone fracture. 5. To formulate a prognosis of treatment of patient with the zygomatic and nasal bone fracture. 6. Rehabilitation of patient after the maxilla fracture.

5. TABLE OF CONTENTS OF THEME:

Fractures of the zygomatic complex

Classification

The zygomatic bone is intimately associated with the maxilla, frontal and temporal bones, and as they are usually involved when a zygomatic bone fracture occurs it is more accurate to refer to such injuries as «zygomatic complex fractures». Many texts and clinical departments refer to these injuries as «malar complex fractures», malar being the generic term pertaining to the cheek.

The zygomatic bone usually fractures in the region of the frontozygomatic, the zygomatico-temporal and the zygomatico-maxillary sutures. It is unusual for the zygomatic bone itself to be fractured, but occasionally it may be split across and when there has been extreme violence the bone may even be comminuted. The arch of the zygoma may be fractured in isolation from the rest of the bone.

A classification of fractures of the zygomatic complex is most usefully based on the extent of involvement of the structures within the orbit. All fractures of the body of the zygomatic complex must involve the orbit but the importance of that involvement depends on the degree and direction of displacement.

Downward displacement with separation at the frontozygomatic suture means that the lateral attachment of the suspensory ligament of the eye to Whitnall's tubercle is also displaced downwards with alteration of the visual axis.

Inward and posterior displacement does not produce this effect, but these fractures may also interfere with eye movement because of entrapment of orbital adnexae in the orbital floor.

Rarely the body of the zygomatic complex (usually on both sides) is displaced outwards following a central blow to the face with impaction of the central block of the mid-face.

The fractures of the zygomatic complex may be classified, therefore, as follows.

Fractures of the body of the zygomatic complex involving the orbit:

1. Minimal or no displacement.
2. Inward and downward displacement.
3. Inward and posterior displacement.
4. Outward displacement.
5. Comminution of the complex as a whole.

Fractures of the zygomatic arch alone not involving the orbit:

1. Minimal or no displacement.
2. V-type in-fracture.
3. Comminuted.

An understanding of the nature of the displacement of the zygomatic complex is of value when planning the disimpaction of the fracture and in evaluating the probable stability of the fragments after reduction.

Rowe (1985) has pointed out that when the zygomatic complex is displaced around a vertical axis running through the frontozygomatic suture and first molar tooth, it tends to be stable after simple reduction. However, if displacement occurs round a horizontal axis running through the infra-orbital foramen and the zygomatic arch, simple reduction of the fracture is unstable. It will readily be appreciated that in the latter group of fractures there is separation at the frontozygomatic suture. Fractures of the zygomatic complex which are either comminuted or in which the periosteum of the frontozygomatic suture is torn are inherently unstable after simple reduction and therefore need direct fixation by surgical intervention.

Signs and symptoms

The signs and symptoms of a fracture of the zygomatic bone are closely related to the surgical anatomy of the part.

Flattening of the cheek

When the zygomatic bone is fractured as a block near its principal three suture lines, it forms a tripod most often displaced inwards to a greater or lesser extent. There may be minimal displacement or an obvious unsightly flattening of the cheek on that side. Tenderness is noted at the fracture lines, particularly over the frontozygomatic suture, and an obvious step may be present at the infra-orbital margin.

The amount of depression may be masked if the patient normally has full cheeks; on the other hand, certain ethnic types, such as the Slavonic race, who normally have prominent cheek bones, may exhibit marked flattening of the face with only moderate inward displacement of the underlying skeleton.

The physical sign of flattening of the cheek bone is best seen by viewing the patient either from above by standing behind and above the patient and comparing the two sides of the face, or by viewing the two cheek bones from below. Flattening is most obvious either immediately after the accident before the area has become oedematous, or after the swelling has subsided.

The speed with which oedema occurs varies considerably. In some thin, elderly patients, flattening may be obvious up to about an hour after the injury; on the other hand, young plump-faced individuals swell up almost immediately. It is always possible to palpate the zygoma at the point of maximum prominence of the cheek. If oedema is masking the flattening, the examiner should view the cheek prominence from above and behind the patient with each forefinger placed on the point of maximum prominence on each side. The relative position of the tips of the two fingers can then be readily compared with an unaffected contour such as the mid-point of the forehead or tip of the nose. Even with marked oedema this manoeuvre enables an assessment to be made of the degree of flattening. Most of the overlying swelling subsides in about a week, but the full extent of the flattening is not apparent until all oedema has completely disappeared, which takes up to three weeks.

Haemorrhage

Circumorbital ecchymosis occurs in most cases of zygomatic fracture as well as with Le Fort II and III fractures. Fractures which involve the orbital walls tend to be accompanied by subconjunctival haemorrhage, but the absence of this type of haemorrhage in a patient with a 'black eye' does not exclude the presence of a fracture. The pattern of haemorrhage around the orbit after injury is so variable that it has little diagnostic value as regards underlying bony injury. Soil (1977) defines the following types of orbital haemorrhage:

- a. Haemorrhage anterior to the orbital septum causing lid ecchymosis.
- b. Subperiosteal haematoma.
- c. Haemorrhage posterior to the orbital septum including subconjunctival haemorrhage.
- d. Haemorrhage within the muscle cone.
- e. Intracranial haemorrhage which spreads to the orbit via the superior orbital fissure or optic foramen.

Ecchymosis of the eyelids alone is usually caused by soft-tissue injury. The extravasated blood is not confined by the orbital septum and spreads wherever the skin is loose, even on occasions across the bridge of the nose.

Fractures of the orbital walls may be accompanied by Subperiosteal haemorrhage and if the periorbita is damaged, as it usually is, this may extend into the conjunctiva. Haemorrhage posterior to the orbital septum may be present after soft-tissue or bony injury. It is sharply limited by the septum and tarsal plate and usually extends into the conjunctiva.

Haemorrhage within the muscle cone may have more serious consequences. Retrobulbar haemorrhage may rarely occur either as a result of a zygomatic fracture or more usually following surgical reduction (Ord, 1981). If the haemorrhage causes sufficient rise in pressure within the intraconal space, it produces the classical signs of pain, proptosis, a dilating pupil, ophthalmoplegia and decreasing visual acuity. Blindness may follow in the absence of decompression, and is thought to be caused by ischaemia of a critical zone of the optic nerve head following occlusion or spasm of the short posterior ciliary arteries. Occasionally extraconal haemorrhage may produce a similar clinical picture, explaining the rare cases of blindness after cosmetic blepharoplasty. Again, it is suggested that spasm of the important group of short posterior ciliary arteries is the cause (Ord et al, 1986).

When the zygomatic bone is displaced into the maxillary sinus in the region of the zygomatico-maxillary suture, the outer wall of the antrum is comminuted and the antrum fills with blood. This can be seen on X-ray examination as an opacity of the antrum, and at the time of the injury and for a short time afterwards the blood escapes from the antrum through the ostium into the nose and produces a unilateral epistaxis.

Nerve damage

Most fractures of the body of the zygomatic complex involve the infra-orbital nerve leading to either a neuropraxia or neurotmesis. The zygomatic nerve is also frequently damaged causing anaesthesia or paraesthesia within the distribution of the zygomatico-facial and zygomatico-temporal branches. The patient may, therefore, exhibit anaesthesia of the temple, cheek, one side of the upper lip and the side of the nose. The length of anaesthesia depends on the degree of damage to the nerve, but recovery of sensation usually occurs within 6 to 9 months at the most.

Interference with mandibular excursion

When the zygomatic complex is displaced inwards, it may impinge on the coronoid process of the mandible and interfere with mandibular movements. If, as is usual, the mouth was closed at the time of injury, the patient may be unable fully to open the mouth. Much more rarely, if the mandible is widely open at the time of injury, the zygomatic bone may be driven in to such an extent that it is impossible for the patient to close the mouth. Lateral excursion and protrusion of the mandible to the fractured side is always impaired in these situations.

Diplopia

Diplopia is a potentially serious feature of some fractures of the zygomatic complex, occurring in approximately 10 per cent of cases (Mansfield, 1948; Barclay, 1960; Tempest, 1960).

Diplopia is caused by interference with the action of extraocular muscles, which in most cases results from oedema and haemorrhage in and around these muscles. This type of diplopia is

usually temporary but when there has been actual damage to the extraocular muscles or to their nerve supply recovery is less certain.

Alteration of the level of the eye without interference with the extraocular muscles or their nerve supply does not itself cause diplopia, a fact which can be simply demonstrated by turning the head to one side so that one eye is lower than the other. Of course, in this situation, the visual cortex is similarly tilted. It is not unusual, however, to find a patient with one eye considerably displaced who does not complain of diplopia, but this is commonly because binocular vision has been depressed at a cortical level. For example, where telorbitism exists as a craniofacial deformity, diplopia is never a feature because of the complete absence of binocular vision at any time during growth and development. Unfortunately, when the level of the eyes is altered because of injury there is invariably alteration in the visual axes and the lines of action of the extraocular muscles are, as a result, also altered. For example, if the globe on one side is lowered, this means the inferior rectus muscle is slightly shortened and the superior rectus slightly lengthened. This indirect effect on the extraocular muscles usually leads to diplopia unless the muscles are able to compensate for the aparallelism of the visual axes.

Alteration of the ocular level depends on the level at which the fracture occurs in the lateral wall of the orbit. The globe of the eye is supported by Lockwood's suspensory ligament, which is a condensation of the fascia within the orbit extending from a medial attachment in the region of the lacrimal bone, to a lateral insertion into Whitnall's tubercle on the lateral wall of the orbit just below the frontozygomatic suture. If the fracture passes below Whitnall's tubercle, the zygomatic bone can be grossly displaced downwards without alteration in the level of the globe of the eye. However, if the fracture occurs above Whitnall's tubercle and the bone is displaced downwards, the upper lid follows it and produces a characteristic «hooding» of the globe, or pseudoptosis, a physical sign which becomes more obvious as the initial oedema subsides.

Diplopia can be tested by holding a finger or object at least an arm's length in front of the eyes and asking the patient to report double vision as the finger is moved. Diplopia recorded closer to the patient than one arm's length may not be clinically significant. It is not, for example, significant if reading is unaffected. Diplopia should be recorded in each of the nine positions of gaze.

Diplopia itself is measured by means of a prism bar. A Hess chart, however, is the most useful clinical tool for measuring the progress or otherwise of patients with double vision. The Hess chart records the range of movement of each individual eye. It shows which of the extraocular muscles is functioning abnormally and by repeating the examination every other day the progress of the diplopia can be monitored. Rapid improvement as shown on the Hess chart indicates that double vision was caused by temporary muscle oedema. If, however, the Hess chart remains unchanged in the first week, this implies more permanent damage, a finding which will influence decisions as regards treatment.

Enophthalmos

Enophthalmos is a troublesome sequel to some fractures of the zygomatic complex. This sinking inwards of the eye may itself be a cause of diplopia. Enophthalmos occurring immediately after injury is the result of an increase in the volume of the orbit due to fracture of its walls. It is made worse by herniation of fat from the orbit via defects usually in the floor or medial wall. Fat can also escape from the orbit via the inferior orbital fissure without there being evidence of bony injury in that area.

In recent years important advances have been made in the understanding of the anatomy of the tissues supporting the globe of the eye. Koorn-neef (1977) demonstrated the presence of a network of connective tissue organized into fibrous septa within the orbital fat. Condensation of this connective tissue constitutes the suspensory ligament and also completes the cone formed by the extrinsic ocular muscles. Post-traumatic scarring of this supporting tissue can cause inward and downward displacement of the globe and contribute to late-developing enophthalmos.

Computed tomographic scanners can be used to measure precisely the volume of the orbit and its various soft-tissue components (Bite et al., 1985; Manson et al., 1986). Manson et al. (1986) have compared the volume of injured with normal orbits in a group of patients and related their findings to a detailed anatomical investigation of the mechanisms of global support. These studies demonstrate conclusively that fat atrophy is not a significant feature in most patients with post-traumatic enophthalmos. Enophthalmos is caused either by escape of orbital fat or by an increase in the volume of the bony orbit.

Intra-orally

Sometimes, as the zygomatic bone is driven in, the entire maxilla is 'sprung' down without being fractured and there may be temporary gagging of the occlusion in the molar area on the fractured side. Comminution of the outer walls of the maxillary antrum may damage the anterior, middle or posterior superior dental nerves, with resulting anaesthesia of the teeth and gums.

There is often marked ecchymosis in the upper buccal sulcus in the region of the zygomatic buttress.

There is also tenderness on palpation over the zygomatic buttress area intra-orally, and sometimes crepitus may be felt.

Fractures of the zygomatic arch

Fractures of the zygomatic arch may coexist with fractures of the zygomatic bone. In such cases, the distinguishing features of the zygomatic arch fractures are obscured by the more gross physical signs associated with the zygomatic bone fractures.

Fractures of the zygomatic arch tend to impinge on the coronoid process and so extreme interference with mandibular movements may be found in combined zygomatic bone and zygomatic arch fractures.

The zygomatic arch may be fractured without fracturing the zygomatic bone at its frontozygomatic and zygomatico-maxillary suture lines. In such a condition the only visible evidence of fracture is a depression of about 2,5 cm in diameter over the zygomatic arch associated with limitation of mandibular excursion to the injured side and possible interference with mandibular opening or closing.

The depression is obvious immediately after fracture of the arch, but it often becomes obscured by oedema shortly after injury only to become visible again when the swelling subsides in about a week.

No other physical signs and symptoms typical of a fracture of the zygomatic bone are present.

Isolated fractures of the zygomatic arch are uncommon. In Donaldson's (1961) series of facial fractures 3 per cent involved the zygomatic arch, and in 69 fractures of the zygomatic complex (Rowe and Killey, 1968) only four (6 per cent) were confined to the zygomatic arch. Knight and North (1961) found 10 per cent zygomatic arch fractures in their 120 cases of zygomatic complex fractures.

Fractures of the zygomatic arch can be divided into two main varieties:

1. The triple fracture of the arch with a depressed V-type of displacement.
2. Comminution of the arch.

In the V-type of displacement the apex of the V may impinge on the coronoid process and impede mandibular movements, especially lateral excursion to the injured side. In the absence of surgical correction this depression persists and constitutes a cosmetic deformity.

When the zygomatic arch is comminuted, the fragments usually reposition themselves presumably as a result of movements of the temporalis muscle and coronoid process beneath them. Signs and symptoms may be minimal or absent.

Summary of possible clinical findings in zygomatic complex fractures

1. Flattening of cheek.
2. Swelling of cheek.
3. Anaesthesia of cheek, temple, upper teeth and gingiva.
4. Periorbital haematoma.
5. Subconjunctival haemorrhage.
6. Tenderness over orbital rim and fronto-zygomatic suture.
7. Step deformity of infra-orbital margin.
8. Separation at frontozygomatic suture.
9. Ecchymosis and tenderness intra-orally over zygomatic buttress.
10. Limitation of ocular movement.
11. Diplopia.
12. Enophthalmos.
13. Lowering of pupil level.
14. Epistaxis.
15. Limitation of mandibular movement.
Possible gagging of back teeth on injured side.

Fractures of the nose and naso-ethmoid complex

Applied surgical anatomy

It is possible for the nasal bones alone to be fractured, but it is more usual for fractures to extend and involve the frontal process of the maxilla and the lower part of the medial wall of the orbit. In the latter case, there may be comminution of the lacrimal bones and the orbital plate of the ethmoid with associated lateral displacement of the medial canthus of the eye.

Stranc and Robertson (1979) subdivided nasal complex fractures into three planes of injury depending on the force applied. In simple terms the first plane involves the nasal tip only, the second plane involves the whole of the external nose anterior to the orbital rim, while the third plane is a much more severe injury involving the medial orbital wall and sometimes the anterior cranial fossa. These latter injuries are now distinguished as fractures of the naso-ethmoid complex. Such a fracture causes considerable depression of the central part of the face without any disturbance of the occlusion.

Fractures of the nasal region usually involve the nasal septum. Sometimes the septal cartilage is merely dislodged from its groove in the vomer but frequently the cartilaginous septum is fractured in a C-shaped pattern convex to the rear (Murray et al., 1984, 1986). In more serious injuries the vomer, and perpendicular and cribriform plates of the ethmoid may be fractured and, in very severe injuries, there may be cerebrospinal fluid rhinorrhoea.

The displacement of the fragments depends on the direction of the fracturing force. Force applied laterally to the nose leads to the nasal bones and associated portions of the frontal processes of the maxillae being displaced to one side. At the same time, the septal cartilage which is attached to the inner aspect of the nasal bones is subjected to a strain which causes it to fracture or be detached from its groove in the vomer. More violent force will, of course lead to comminution of the vomer together with the perpendicular and possibly cribriform plates of the ethmoid.

Force applied anteriorly over the bridge of the nose leads to the nasal bones being driven inwards, while the frontal processes of the maxillae and lacrimal bone fracture and are splayed outwards. The attachments of the medial canthal ligaments of the eye are displaced laterally producing a traumatic telecanthus, the severity of which relates directly to the degree of impaction. All of this results in a flattened, depressed nose, and again the underlying septal cartilage and the vomer, and perpendicular and cribriform plates of the ethmoid may be variously involved.

If untreated, the lateral type of injury will result in a deviation of the nose to one side, with chronic airway obstruction. Untreated anterior-type injuries leave a flattened nose with thickened bridge. More severe injuries leave the patient with telecanthus, chronic airway obstruction and often disturbance of lacrimal drainage.

Signs and symptoms

In the recent injury much of the skeletal displacement may be masked by the overlying oedema.

It is usual for there to be bilateral circum-orbital ecchymosis and possibly subconjunctival haemorrhage, more marked on the medial aspect. The entire nose may be seen to be deviated to one side following a lateral injury while an anterior fracturing force produces a saddle-type depression of the bridge.

In the recent injury there is invariably epistaxis, and when the blood has clotted there may be a discharge of clear serum. If the cribriform plate of the ethmoid has been comminuted, there may be a cerebrospinal fluid leak from which the patient may, allegedly but doubtfully, notice a salty taste. The tissue over the bridge of the nose is thin and the fragments of nasal bone may penetrate the skin, rendering the fracture compound. If the nostrils are gently cleared of blood a nasal speculum can be used to inspect the nasal septum, which may be visibly torn or displaced or there may be a septal haematoma.

Nasal fractures are common and some patients with facial injuries will have pre-existing nasal deformity as a result of previous injury. This can present a difficult diagnostic problem, particularly when the patient is unable to give a lucid history. Palpation of the nasal skeleton will usually distinguish a fresh injury from a previous deformity. The underlying nasal bones will be mobile and sometimes comminuted. Sharp step deformities may be felt and the bony complex

will be acutely tender. When there is extensive comminution, the entire area gives the sensation of lead shot under the palpating finger.

It is important to determine whether the medial canthal ligament of the eye is displaced as it may be in those fractures which involve the deeper bony components of the medial orbital wall. The intercanthal distance should be measured and also the distance of each medial canthus from the midline as the displacement may be unilateral. Bowerman (1985) states that an intercanthal measurement greater than 35 mm is indicative of canthal displacement.

Summary of possible clinical findings in nasal complex fractures

1. Bruising of skin over nasal bones.
2. Laceration of skin of bridge of nose.
3. Bilateral medial orbital ecchymosis.
4. Epistaxis.
5. Deformity of nose.
5. Crepitus of bones of nasal complex.
6. Unilateral or bilateral telecanthus.
7. Airway obstruction.
8. Septal deviation.
10. Septal laceration or haematoma.
11. Cerebrospinal rhinorrhoea.

These are the most frequent fractures of the facial skeleton in clinical practice. The vast majority of nasal fractures can be treated by closed manipulation and simple splinting. It is advisable to wait 5-10 days before reduction for the swelling to subside since this allows a clearer assessment of the injury.

More severe injuries, normally due to high-energy frontal impact, may need open reduction. These grossly displaced fractures of the naso-ethmoid complex, which are often associated with other facial injuries, will be considered later.

Reduction

Simple nasal complex fractures with minimal displacement can be reduced under local analgesia (Cook et al., 1992). General anaesthesia with an oral endotracheal tube is still preferred by most surgeons and is definitely indicated when there is significant deviation or septal fracture. An adequate throat pack is essential because haemorrhage may be profuse.

Walsham's and Asche's forceps are used for manipulating the fragments. The unpadded blade of the Walsham's forceps is passed up the nostril and the nasal bone and associated fragment of the frontal process of the maxilla are secured between it and the padded blade externally. The fragments are manipulated into their correct position and then the manoeuvre is repeated on the opposite side.

Next, the vomer and the perpendicular plate of the ethmoid and the vomer is common when significant deviation of the nasal bones is present. Resection of the cartilage and bone adjacent to this fracture is advocated to prevent later collapse and poor nasal airway function. Despite their findings it has to be said that this procedure is not commonly carried out in clinical practice.

When the septum has been realigned the finger and thumb of one hand are used to compress the lacrimal bones and medial walls of the orbit on each side to achieve a narrow bridge to the

nose. Finally, a fine sucker should be passed down each of the nares to ensure that they are clear and that the patient has a patent nasal airway.

If the nasal bones are severely comminuted it is often sufficient to mould the nose into shape between the thumb and forefinger, or by applying a thumb along each side of the nose and squeezing. Such fractures tend to be less stable after reduction. The ethmoidal plate of the ethmoid are 'ironed out' with the Asche's septal forceps, using one blade each side of the septum and then, if possible, the septal cartilage is grasped and brought forwards and repositioned in its groove in the vomer. Murray et al. (1984) maintain that consideration should be given to a limited submucous resection of the septum in many nasal fractures.

Fixation

When the fracture is minimally displaced, it may be unnecessary to splint the nose following reduction. Usually, however, some sort of splint fixation is advisable.

There are a number of custom-made malleable or thermoplastic splints available but many surgeons still prefer a plaster-of-Paris splint. This consists of eight layers of plaster-of-Paris bandage cut so as to produce a strip of plaster across the bridge and covering either side of the nose, with an extension up to the forehead.

The splint is moulded into place while soft and held while it sets. It is then fixed into position with strips of adhesive tape across the forehead and across the nasal bridge. A light nasal pack can be placed for 24 hours to help haemostasis but care must be taken to prevent over-packing and displacement of the nasal bones.

Ideally a fresh, accurately fitting splint should be applied a few days later when the postoperative oedema over the nasal region has subsided. A nasal splint should be left in situ for about 10-14 days in total. The aim of a splint is to help maintain an already adequately reduced and stabilized fracture. It is tiring and reminds the patient to avoid unnecessary contact.

Simple external splints are not effective in maintaining unstable reductions in the hope that they will heal properly. If the nasal fracture is too mobile to be efficiently stabilized with an external splint a lead-plate splint, or Silastic button splint, is used either side of the nose. These plates, each with an upper and lower hole through the centre, are shaped and fitted either side of the nose with the edges carefully moulded to prevent chafing of the skin. They are held in position by a mattress suture of tantalum or 0.35 mm soft stainless-steel wire, which is passed through the holes in the plates with a fine awl, the wires transfixing the tissues and passing beneath the nasal bones. This splint is left in situ for about 3 weeks.

Occasionally, if the nasal complex region is particularly flat, it is impossible to achieve a satisfactory result with closed reduction methods. Open reduction, as described in the section on naso-ethmoid fractures, may be a better but more demanding alternative.

Zygomatic complex fractures with minimal displacement that are not causing symptoms do not necessarily require treatment. According to most reported series of fractures of the zygoma, around 20 per cent will not need surgical intervention. The indications for treatment are as follows:

- (a) To restore the normal contour of the face both for cosmetic reasons and to reestablish skeletal protection for the globe of the eye.
- (b) To correct diplopia.
- (c) To remove any interference with the range of movement of the mandible.

An assessment of the significance of the displacement is important. The cosmetic expectations of the patient are relevant and sometimes an obviously displaced zygoma is left if the patient is elderly and a poor operative risk. At the other end of the scale, in a young, fit patient, even a minimally displaced fracture should be elevated to restore contour, minimize the problems of late collapse and relieve pressure on the infra-orbital nerve (De Man and Bax, 1988). In general, cases with diplopia always require operation.

Reduction

Surgical reduction of the displaced zygomatic complex becomes increasingly difficult with the passage of time. If necessary the operation can be delayed for up to 10 days to allow the swelling to settle. After 2 weeks the displaced bones start to become bound down by organizing scar tissue but it is still better to attempt primary correction rather than to settle for secondary reconstruction. In practice, reduction can usually be achieved up to 6 weeks after injury and sometimes even longer.

Many zygomatic complex fractures are stable after reduction without any form of fixation, particularly where the displacement is essentially a medial or lateral rotation around the vertical axis without separation of the frontozygomatic suture (Rowe, 1994). Recent fractures tend to be more stable than those which are more than 2 weeks old. Fractures in which there is disruption of the frontozygomatic suture and those which are extensively comminuted are usually unstable.

Indirect reduction of a zygomatic fracture can be carried out by a temporal, percutaneous or intraoral approach.

Temporal approach

The Gillies temporal approach is popular and straightforward. The operation depends on the fact that the deep temporal fascia is attached along the superior surface of the zygomatic arch, whilst the temporalis muscle passes beneath the arch to be attached to the coronoid process and down the ramus as far as the retromolar fossa. Therefore, if an incision is made in the hairline in the temporal region and the temporal fascia is incised, it is possible to pass an instrument down on the surface of the temporalis muscle beneath the zygomatic arch. The zygomatic bone or its arch can then be elevated into its correct position.

A oblique 2 cm incision is made within the hairline between the bifurcation of the superficial temporal vessels. The temporalis fascia is exposed and incised and a Rowe's or Bristow's elevator passed down beneath the zygomatic bone, which is then elevated back into position. The position of the bone is confirmed by palpation of the infra-orbital rim and the cheek prominence using the uninjured side is for comparison. One advantage of the Bristow's elevator is the ability to palpate the infra-orbital rim with one hand while manipulating the bone with the other. When palpating the reduced position it is important to relate the prominence of each zygomatic body to a common point distant from the bone, such as the glabellar region, since periorbital soft tissue swelling on the fractured side can give a false impression. When a satisfactory stable reduction has been obtained the temporal fascia and skin are sutured.

The Gillies approach is undoubtedly the most versatile method of indirect reduction. It is simple to perform and gives excellent control of the fractured zygomatic complex during all stages of reduction.

Percutaneous approach

This rapid method is most useful in non-comminuted fractures with medial displacement and no distraction of the frontozygomatic suture. A number of hook-ended instruments have been designed for this purpose. The Gillies approach is undoubtedly the most versatile method of indirect reduction. It is simple to perform and gives excellent control of the fractured zygomatic complex during all stages of reduction.

Percutaneous approach

This rapid method is most useful in non-comminuted fractures with medial displacement and no distraction of the frontozygomatic suture. A number of hook-ended instruments have been designed for this purpose. The location of the stab incision for insertion of the hook elevator is found at the intersection of a perpendicular line dropped from the outer canthus of the eye and a horizontal line extending laterally from the alar rim of the nostril. The point of the instrument is kept in close contact with the undersurface of the body of the zygoma and traction is applied to reduce the fracture. A single fine suture is all that is required to close the wound, which is virtually invisible when healed.

Intraoral approach

Some surgeons prefer to elevate the zygomatic bone from an intraoral approach. However, although this technique has a long history, it is not widely practised. An incision is made in the upper buccal sulcus immediately behind the zygomatic buttress and a curved elevator is passed supraperiosteally to engage the deep surface of the zygomatic bone. Forward and outward pressure is exerted to reduce the fracture (Balasubramaniam, 1967).

Fixation

Temporary support

If the reduced zygomatic complex is unstable as a result of comminution or delayed reduction some form of temporary support can be considered as an alternative to open reduction. Antral packs were advocated for this in the past but the indications for their use have waned considerably with the advent of miniature bone plates. Nevertheless, antral packing is still an effective way of managing the grossly comminuted fracture, and can have a useful part to play in the support of orbital floor fractures where there is no bone loss. For comminuted zygomatic fractures the pack should be directed chiefly to the outer aspect of the antrum beneath the body of the zygoma, whilst for support of the orbital contents it should be applied much more gently in the space between the undersurface of the orbital floor and the antral floor (i.e. the antral surface of the maxillary alveolus).

The sinus is approached through a buccal sulcus incision. An opening is usually present as a result of the fracture; otherwise a window into the sinus is made through the canine fossa. The opening is enlarged, and any blood clot and fragments of bone within the sinuses are evacuated. The operator gently repositions any fragments of the orbital floor with a finger and the antrum is then packed in a concertina pattern. The pack should be composed of 5 cm ribbon gauze soaked in Whitehead's varnish (Pigmentum Iodoform Compound: B.P.C.). This will remain uninfected during the period needed for stabilization of the fracture. White-head's varnish contains a number of aromatic resins, which are very slowly broken down to produce benzoic acid. It is this slow release of a potent antiseptic, together with the waterproofing property of the compound,

which makes it superior to other media. Antral packs are best left completely enclosed within the sinus, beneath the suture line in the buccal sulcus, by which route they are easily removed. The presence of a pack must be recorded prominently in the patient's operation notes.

An antral pack should be retained until the bone it is supporting is stable, which will normally be about 3 weeks. However, in some grossly comminuted fractures it may be necessary to retain the pack for much longer, and indeed to replace a pack by another if the fragments are still mobile after the initial removal. If support is not maintained in this way, late contracture and flattening of the profile may occur.

When packing the antrum great care must be taken not to displace any bony spicules of the orbital floor against the optic nerve and ophthalmic artery. For this reason any pack used to support the orbital floor must be very carefully applied, and in most cases it is advisable to expose the orbital floor from above to ensure controlled application of the support. For the same reason when there is an associated Le Fort I, II or III fracture, this should be reduced and immobilized before packing the antrum. If the antrum is packed and the mid-face is then manipulated, the antral pack will be forced against the orbital floor with the risk of damage to the orbital contents.

Balloon catheters in the antrum have been advocated instead of a pack but they have the disadvantage of expanding uniformly in all directions so that pressure cannot be exerted to the correct sites with any degree of accuracy.

6. MATERIALS FOR SELF-CONTROL:

A. Tasks for self-control: 1. Anatomy and physiology of face skeleton. 2. Anatomy of nasal and zygomatic bones. 3. Types of fracture of nasal and zygomatic bones. 4. Clinical features of fracture of of nasal and zygomatic bones. 5. Basic method of examination of patient with fracture. 6. Additional method of examination of patient with fracture of nasal and zygomatic bones. 7. Treatment of fracture of nasal and zygomatic bones.

B. Tasks for self-control: 1. Patient, 30 years old, has a nasal bleeding as a result of fracture of nasal bones. How to repon and to fix fragments? (Answer: By nasal raspator).
2. A patient, 35 years old, after a fight came to the clinic with complaints on complicated nasal breathing, pain in the nose, bruises under the eyes on each side, edema. What diagnosis is most reliable? (Answer: Fracture of nasal bones).

3. The patient, 50 years old, got the trauma of right half of the face by a blunt object. He came to the clinic with complaints about pain, face asymmetry, hard mouth opening, swelling of right half cheek and undereye areas. What diagnosis is most reliable? (Answer: Fracture of zygomatic of bone and arc).

C. Materials for test control. Test tasks with the single right answer (a=II): 1. Nasal liquorhea takes place when: A. a fracture of the lattice or wedge-shaped bone; B. a fracture of the frontal bone; C. a fracture of the upper jaw; D. a fracture occipital bone. (Correct answer: A).
2. Displacement of nasal bones near its base indicates a fracture of: A. Nasal bones; B. Frontal appendices of upper jaw and nasal bones; C. Eye-sockets; D. Nasal partition. (Correct answer: B).

3. A hypodermic crepitus at the damage of nasal bones indicates a fracture of: A. the upper jaw with the breaking of mucous membrane; B. The lattice bone with the breaking of mucous membrane; C. The wedge-shaped bone; D. The frontal bone. (Correct answer: B).

D. Educational tasks of 3th levels (atypical tasks): Patient, 34 years old, complains of inability to open his mouth. Cosmetic defect in the left half of the face. Palpation of the infraorbital area is painful, «born's step» on the low edge of the orbit. Bleeding from the nose. What diagnosis can be expected to deliver? (Correct answer: the zygomatic bone fracture with displacement).

2. Patient, 20 years old, complains of inability to breathe through the nose, bruises on the lower edge of the eyelids with the transition to the upper eyelid on both sides. At the clinic was diagnosed basal skull fracture. (Correct answer: nasal bone fracture without displacement).

3. Patient complains of bad nasal breathing, at palpation pathological mobility in the lateral projection of the nose is noted. Which additional tests are needed? (Correct answer: X-ray of the nasal bones).

**THEME 12. DAMAGES OF NASAL BONES UNDER THE EXTREME CONDITIONS:
CLASSIFICATION, FREQUENCY, CLINIC, DIAGNOSTICS, TREATMENT.
ACHIEVEMENTS OF NATIVE SCIENTISTS, EMPLOYEES OF DEPARTMENT.**

1. ACTUALITY OF THEME: knowledge of the clinical presentation, diagnostic features of gunshot injuries of the nasal bones will allow the dentist to rationally organize and deliver medical aid to maxillofacial victims in wartime, and in extreme situations.

2. CONCRETE AIMS: 1.1. To analyse statistics of bullet damages of nose under the conditions of extraordinary situations. 1.2. To explain etiology and pathogeny of bullet damages of nose and damages of nose in extraordinary situations. 1.3. To offer the methods of diagnostics of of nasal bones damages. 1.4. To classify the bullet damages of nasal bones and damages of nasal bones under the extreme conditions. 1.5. To interpret information of additional methods of research of patients with the nasal bones damages. 1.6. To analyse the clinical signs of a bullet and non-bullet damages of nasal bones and its complications. 1.7. To work out a plan of treatment of patient with the bullet damages of nasal bones or with the damages of nasal bones under the extreme conditions.

3. BASIC KNOWLEDGE, ABILITIES, SKILLS, WHICH ARE NECESSARY FOR STUDY THEMES (intradisciplinary integration).

Previous disciplines	Mastered skills
1.Topographical anatomy and operative surgery.	To describe the anatomical and physiological features of nasal area.
2.Medicine of catastrophes.	To master the methods of the first medical aid for injured persons with the nasal bones bullet damages and in extreme situations on the stages of medical evacuation.
3.General surgery and military field surgery.	To define character of the bullet wound, to examine and inspect injured person, to set a diagnosis, to render the first aid.

4. TASKS FOR INDIVIDUAL WORK DURING PREPARATION TO LESSON.

4.1. List of basic terms, parameters, characteristic, which a student must master at preparation to lesson:

Term	Definition
1. Fracture.	This is disorder of integrity of bone.
2. Redressation.	Reposition.

4.2. Theoretical questions to lesson: 1.1. General description of bullet wounds. 1.2. Classification of bullet damages of nasal bones. 1.3. Clinical signs of the bullet damages of nasal bones. 1.4. Basic methods of diagnostics of the bullet damages of nasal bones. 1.5. Clinical signs of direct, early and late complications of the bullet damages of nasal bones.

4.3. Practical works (task) which are executed on lesson: 1. To conduct questioning of patient and fill a hospital chart. 2. To prepare the set of tools for the inspection of injured person with the nasal bones fracture. 3. To create the diagram of inspection, to prove a diagnosis and work out a plan of treatment of injured person with the nasal bones fracture. 4. To execute the local anaesthetizing, necessary for providing a help for injured person with the bullet wound of nose.

5. TABLE OF CONTENTS OF THEME:

Gunshot wounds require careful attention and evaluation for associated facial fractures. Both entry and exit wounds should be evaluated. Exit wounds often produce marked tissue destruction and require acute débridement. Regional flaps can be useful in treating facial soft tissue defects caused by gunshot wounds. Ballistic facial injuries are grouped by etiology: gunshot, shotgun, and high-energy avulsive injuries. Over the past 20 years advances in imaging and the duction of craniofacial approaches with rigid fixation have led to an evolution of treating facial injuries. The esthetic and functional results of facial injury are improved dramatically by the combination of a definitive open reduction of bone with early replacement of soft tissue into its primary position. Immediate definitive reconstructions with rigid fixation of the facial fractures and closure of the lacerations are recommended. Standard incisions often need to be modified because of the soft tissue wounds.

The nose occupies a prominent position on the face and is often injured. Injuries of the internal nose should be evaluated using a nasal speculum. The septum should be evaluated for the presence of a hematoma, which appears as a bluish elevation of the mucosa. Hematomas involving the nasal septum should be evacuated with a small incision or needle aspiration. Nasal packing or polymeric silicone nasal splints can be placed to prevent recurrence of the hematomas and are removed in 7 to 10 days. A running 4-0 chromic gut mattress suture placed in and through the septum can prevent recurrence. Untreated hematomas can lead to infection and collapse of the septum and a resultant necrosis of the cartilage, which may cause “saddle nose.”

There is an excellent blood supply to the nose. Lacerations of the external nose should be closed with 6-0 nonabsorbable sutures. Key sutures should be placed to reapproximate anatomic landmarks to ensure proper orientation, especially around the nasal rim. Bone, cartilage, and/or skin grafts may be required to reconstruct avulsive defects of the nose. Skin grafts harvested from the periauricular regions provide excellent color and texture match. Local flaps may be required to restore missing tissue.

6. MATERIALS FOR SELF-CONTROL:

A. Tasks for self-control: 1. Anatomy and physiology of face skeleton. 2. General features of gunshot injures. 3. Classification of gunshot injures of nasal bones. 4. Basic method of examination of patient with gunshot injures of nasal bones. 5. Additional method of examination of patient with with gunshot injures of nasal bones. 6. Treatment of fracture of gunshot injures of nasal. 7. Clinical features of direct, early, late complication at gunshot injures of nasal bones.

B. Tasks for self-control: 1. A patient, 29 years old, came to the maxillofacial section of the hospital concerning of the wound in nasal area. The surgical treatment of wound was conducted with imposition of deep sutures. What direction of stitch lines is possible to attain an optimum cosmetic effect at in this case? (Answer: on the force lines).

2. A serviceman got a wound of the face with the splinter of shell. Objectively: in undereye area to the left and in area of bridge of the nose the lacerated wound 5×5 cm, which is connected with maxillar and nasal cavities. The left zygoma and alveolar appendix of the left upper jaw are mobile. Bite is opened and slanting. On what stage of medical evacuation the intermaxillary ligature fastening of teeth according to Aivy would be held? (Answer: at regimental aid post).

3. To regimental aid post the injured person with the tangent bullet wound of maxillofacial area and considerable defect of soft tissues of nasal area and forehead is conveyed. Arterial pressure is 95/65, man is awared, there is a hemorrhhea from the wound. Define the volume of the first medical aids at regimental aid post. (Answer: stop bleeding, imposition of pressing bandage, anti-shock therapy, sparing evacuation to separate medical battalion).

C. Materials for test control. Test tasks with the single right answer (a=II): 1. The bullet wounds of nose in relation to cavities and additional sinuses of nose are divided onto: A. Combined with the damages of upper jaw. B. Combined with the damages of other bones of the face. C. Blind. D. Isolated. E. Penetrated into nose or mouth cavity. (Correct answer: A).

2. Bullet wounds of nose according to damages are divided onto: A. Through, blind, tangent, penetrable in the cavities of mouth, nose, additional sinuses. B. Bruises, crushed, stabbed, cut, chopped, bitten. C. Wounds of the lower and upper jaw, zygomatic and nasal bones, several bones of the face. D. Wounds caused by bullet, fragmentation bomb explode, mine blast, wounds caused by spherical and arrow-shaped elements. E. Isolated trauma, trauma of maxillofacial area bones, combined trauma. (Correct answer: A).

3. What are the typical signs of wound of nasal area: A. Bleeding, gaping of wound. B. Liquorrhea, gaping of wound. C. Threat of asphyxia, shock. D. Bleeding, distortion of the face, impossibility to get an ordinary gas-mask. E. False defect and considerable edema of tissues. (Correct otbet: D).

D. Educational tasks of 3th levels (atypical tasks): 1. The patient, 32 years old, complains of pain and swelling in the nose, bleeding from the nose. Symptoms appeared after the injury. What is the diagnosis in this patient? What should the doctor do? (Answer: a fracture of the nasal bones. Necessary to stop the bleeding, reposition, fixation and immobilization of bone fragments of the nose).

2. To hospital brought two wounded with gunshot injuries of the nose and zygomatic bones, one of them taken from the area of radiation injury. What victim needs the first medical aid at primary stage? (Answer: patient with combined radiation injury).

Theme № 13. SEMINAR. DAMAGES OF SOFT TISSUES OF MAXILLOFACIAL AREA AND BONES OF THE FACIAL SKELETON TO A PEACE TIME AND IN EXTREME CONDITIONS.

1. A TOPICALITY OF A THEME: knowledge of methods transport and medical immobilization of fragments, stages of treatments of wounded with fire damages of bones of the skeleton will allow the

doctor - stomatologist to organize and render rationally medical aid by the wounded in maxillofacial area both in conditions in a wartime and in extreme situations.

2. CONCRETE AIMS: 2.1. To analyze etiological factors which promote occurrence of traumatic damages in a peace time and in extreme conditions. 2.2. To explain features of statistics of traumatic damages of maxillofacial area. 2.3. To offer the plan of examination of the patient with a trauma of maxillofacial area. 2.4. To classify traumatic damages of maxillofacial area. 2.5. To treat principles of diagnostics of traumatic damages of maxillofacial area. 2.6. To draw logical the circuit of a theme. 2.7. To analyze results of laboratory and laboratory examinations of patients with traumatic damages of maxillofacial area. 2.8. To make algorithm of actions of the doctor during clinical examination of the patient with damages of maxillofacial area. 2.9. To analyze results of clinical examinations of patients with dislocations and fractures of teeth, fractures of the alveolar bone. 2.10. To offer the plan of treatment of patients with dislocations and fractures of teeth, fractures of alveolar bone. 2.11. To classify various kinds of dislocations and fractures of teeth, fractures of alveolar bone. 2.12. To be able to allocate the basic clinical displays at dislocations and fractures of teeth, fractures of alveolar bone. 2.13. To know how to use skills of diagnostics at dislocations and fractures of teeth, fractures of alveolar bone. 2.14. To know how to use skills of treatment of dislocations and fractures of teeth, fractures of alveolar bone. 2.15. To be able to organize treatment of wounded persons with dislocations and fractures of teeth, fractures of alveolar bone at stages of medical evacuation. 2.16. To develop creative abilities during clinical and theoretical research of problem questions of traumatology of maxillofacial area a wartime and in conditions of extreme situations. 2.17. To analyze results of clinical examinations of patients with damages of soft tissues of maxillofacial area. 2.18. To offer the plan of treatment of patients with damages of soft tissues of maxillofacial area. 2.19 To classify various kinds of damages of soft tissues of maxillofacial area. 1.20. To be able to allocate the basic clinical symptoms at damages of soft tissues of maxillofacial area depending on localization and the injuring agent. 2.21. To carry out a time and constant stop of a bleeding and to carry out surgical processing wounds of soft tissues of the face. 2.22. To know clinical signs of ballistic damages of soft tissues of maxillofacial area. 2.23. To know how to use skills of diagnostics of gunshot wounds of soft tissues of maxillofacial area. 2.24. To explain mechanism – the aetiology and pathogenesis of fractures of the jaws in peace and a wartime. The basic and additional methods of examination of patients with fracture of the mandible in peace time. 2.25. To classify fractures of the jaw in peace and a wartime. 2.26. To make the plan of treatment of patients with fractures of the mandible in peace and a wartime. 2.27. To analyze clinical manifestations of fractures of the maxilla in a peace time and a wartime. 2.28. The basic and additional methods of examination of patients with fractures of maxilla in a peace time. 2.29. To classify fractures of maxilla in a peace and a wartime. 2.30. To make the plan of treatment of patients with fractures of maxilla in a peace and a wartime. 2.31. To analyze statistics of fractures of a zygomatic bone and bones of a nose in a peace and a wartime. 2.32. To classify damages of zygomatic bone and bones of a nose in a peace and a wartime. 2.33. To treat methods of diagnostics of patients with fractures of a zygomatic bone and bones of a nose in a peace and a wartime. 2.34. To make the plan of treatment of patients with fractures of a zygomatic bone and bones of a nose in a peace and a wartime.

3. BASE KNOWLEDGE, SKILLS, THE SKILLS NECESSARY FOR STUDYING OF THE THEME (interdisciplinary integration).

Names of the previous disciplines	The got skills
-----------------------------------	----------------

1. Topographical anatomy.	To define the damaged anatomic region.
2. General surgery.	Arrest of bleeding. Temporal method.
3. Internal illnesses.	To make the diagnosis of a faint, a collapse, a shock.
4. Pharmacology.	To appoint the scheme of medicaments treatment to the victim.
5. РЕНТГЕНОЛОГИЯ.	To define a method of inspection necessary for the patient.

4. TASKS FOR INDIVIDUAL WORK DURING PREPARATION TO LESSON.

4.1. List of basic terms, parameters, characteristic, which a student must master at preparation to lesson:

The term	Definition
1. Raposition.	Comparison of fragments.
2. Immobilization.	Exception of function, immobilization.

4.2. Theoretical questions to lesson: 1. What is the trauma? 2. Classification of damages of maxillofacial area in a peace time. 3. Methods of examination of patients with a trauma of maxillofacial area. 4. Volume and the order of rendering of medical aid by the wounded at stages of evacuation. 5. Classification of dislocations of teeth. 6. A clinical picture of a dislocation of teeth. 7. Classification of fractures of teeth. 8. A clinical picture of fractures of teeth. 9. Methods of treatment of fractures of teeth. 10. Methods of treatment of dislocations of teeth. 11. Classification of bleedings. 12. Temporal methods how to stop bleeding. 13. Methods of a constant (permanent) how to stop of a bleeding. 14. Definition of concept " primary surgical processing of wounds ". 15. How to make primary surgical processing wounds of the face. 16. Kinds of surgical processing. 17. Kinds of seams. 18. A general characteristic of bullet wounds. 19. Ballistic features of damages of soft tissues in maxillofacial area. 20. Clinical features of the picture of blind wounds of soft tissues of maxillofacial area. 21. Scoping and rendering of medical aid by the maxillofacial wounded with damages of soft tissues at a stage of the first medical aid. 22. Concept of traumatic illness, clinic, diagnostics, treatment. 23. Early and late complications of traumatic damages of maxillofacial area.

4.3. Practical works (task) which are executed on lesson: 1. To make the methods of inspection of the patient with traumatic damages of maxillofacial area. 2. Additional methods of inspection of the patient with traumatic damages of maxillofacial area. 3. To examine the patient with a fracture of maxilla or mandible. 4. To write a medical card of out-patient with traumatic damages of maxillofacial area. 5. To make the plan of treatment of the patient with traumatic damage of maxillofacial area. 6. Rehabilitation of the patient after fractures of the jaws.

5. TABLE OF CONTENTS OF THEME:

Wounds (vulnus) are the mechanical damage of the organism, which occur from destroying the integrity of the covered tissues - skin or mucous membrane. During this damage there can be destroyed more deep tissues, inner organs (damage of the brain, liver, stomach, kidneys and others). The injury of the covered tissues separates the wound from other kinds of damage. For example the injury of the liver, which is caused by the dull trauma of the abdomen without destroying the skin, is the rupture and the damage during the stroke by a knife in the abdominal region-wound of the liver, because we observe the destroying of the skin.

The main clinical features of the wounds are pain, bleeding and hiatus. Their development depends on the localization of the wounds, mechanism of the damage, volume and deepness of the injury, and common condition of the patient.

I. Pain (dolor)

It is caused by direct damage of the nerves in the wounds region, and in result if it's freezing during the development of the swelling. The pain can be localized not only in the place of damage but also it can be spread over the whole region of innervation.

The intensity of pain syndrome in case of the wound by the next features is determined:

1. Localization of the wound.
2. Injuries of the big nerves trunks are present.
3. The character of the weapon and the frequency of causing a wound - the weapon is sharp and the damage of the receptor is less, and the pain is less.
4. Nerves - psychological condition of the organism. Pain feeling can be decreased when the patient is in the condition of effect, shock, alcohol or narcotic influence. Pain is not present during the operation with anesthesia, and during such a disease, like syringomyelia (the damage of the gray instances of the spinal cord).

Pain is the protective reaction of the organism, but long and intense pain causes exhaustion of the central nervous system.

II. Bleeding (haemorrhagia)

Bleeding - the constant feature of the wound because of the damage of the tissue starts from skin and mucous tissues and it is accompanied by the disturbance of the integrity of vessels. The intensity of the bleeding can be different - from capillary to arterial bleeding.

It is determined by:

1. The presence of damage of big (or middle) vessels: arterial or vein ones. Localization of the wound. The most intensive bleeding is in injuring of the face, head, neck, manus - the tissue of these parts of the body has more blood than others.
2. The character of the weapon.
3. The condition of local and common hemodynamics. When the arterial pressure is decreasing or squeezing of the magistral vessel the intensity of the bleeding decreases.
4. The condition of the coagulation system.

III. Cleft (Hiatus)

The hiatus of the wound is caused by the contraction of the elastic fibers of the skin. Expressivities divergent of the skin's borders of a wound first of all is determined by correlation of its axis to the Langergan's lines. These lines show the main direction of the rough skin structures situation. For example, for decreasing of the hiatus during the operation of the extremities the surgeons choose the longitudinal directions of the incisions. The special means of direction of the incision is in cosmetic and plastic surgery during closed skin defects. For big hiatus of the wound (incisions of the festering) the incision is made perpendicularly to the Langergan's line.

CLASSIFICATION OF THE WOUND

1. Classification according to the origin
All the wounds are divided into two groups: operative and accidental.

Operative wounds are caused deliberately, with treatment or diagnostic aim, in special aseptic conditions, with minimal damage of the tissues, during the anesthesia, with thorough hemostasis and by joining with stitches of the incisive anatomical structures. In such condition the pain is not present in case of the operative wounds, the possibility of the bleeding is minimal, and the hiatus of the wound is removed at the end of the operation by applying stitches, it means that the main wound features are removed artificially.

The operative wounds heal by the primary tension.

All other kinds of wounds are accidental. The common thing of the wounds is that they are caused contrary to the will.

2. Classification according to character of tissue injure :

1. cut or incised wound (vulnus incisum);
2. stab or pierced wound (vulnus punctum);
3. contused wound (vulnus contusum);
4. lacerated wound (vulnus laceratum);
5. crushed wound (vulnus conqvassatum);
6. sabre or slash wound (vulnus caesum);
7. bite wound (vulnus morsum);
8. mixed wound (vulnus mixtum);
9. gunshot wound (vulnus sclopetarium).

1. Cut wound (Vulnus incisum)

A sharp object causes these wounds. During the influence of the tissues the effort is concentrated on the concrete area, and this area has the high pressure, and this influence divides the tissue in the direction of sharp objects action. The surrounding tissues damage is not substantial. But the sharp object goes down to the internal organs and tissues. These wounds lead to a faint pain syndrome, big bleeding, and the hiatus depends on the correlation of the axis to the Langergon's lines. Cut wound is dangerous with the vessels damage; nervous damage if this trauma does not have such complications the wound is going to heal by primary tension.

2. Stab wound (Vulnus punctum)

Stab wound is caused by narrow and pointed object. The anatomical peculiarities are large depth and small area of the injured skin and mucous tissue.

The pain syndrome is slight, hiatus is absent, the external bleeding is absent, but hematoma can develop. Its special feature is damage of the inner vessels, nerves and organs. That's why this kind of wound has the difficult diagnostics. During the stab wound the injure can be simple or with serious complications of the liver, stomach and others - this condition can lead to death. This wound can lead to spreading of infection.

3. Contused wound (Vulnus consutum)

A blunt object causes these wounds. Before the damaging of skin, the blunt object has to injure the soft deep tissues or organs (muscles, bones). Around the wound appears the wide zone of damage saturated with blood and destroying life activity (necrosis). Contused wound causes pain syndrome (big and injured zone), but the external bleeding is small (vessel's wall is damaged spreading a large area being thrombosed fast), but there can be hemorrhages. According to these complications contused wound heals by secondary tension.

4. Lacerated wound

A blunt object causes these wounds but this object is directed under the acute angle to the skin. We can observe a big separation and sometimes to scalp of the skin. According to this separation skin can necrotize. Sometimes this kind of wounds can be caused by fractured parts of bones.

5. **Crushed wound**

6. The mechanism of this damage is equal to the *vulnus consutum* and *vulnus laceratum*, but the degree of injury is maximal. These wounds seldom can lead to the incision of the skin, because the injured zone is very large. Crushed wound heals worse, and there can be infections.

6. **Slash wound**

Slash wound caused by big and sharp object, that's why these wounds take the medium place between cut (incised) wound and contused wound. During this kind of wound the internal organs and bones are damaged very often. Such a wound may lead to spreading necrosis. Pain syndrome is very strong. Bleeding not severe, but massive diapedesis hemorrhages are present.

7. **Bite wound**

The special features of this wound are bite by animals or man. Bite wound is more infected than other wounds. This wound may be complicated by acute infection, but the zone of damage is small. Some toxins may intoxicate the saliva (snake bite). Besides that, the bite wound may be contamination by tetanus.

8. **Mixed wound**

These wounds may connect two and more kinds of wounds.

9. **Gunshot wound**

a) This wound has three zones of damaging.

For all kinds of wounds is characteristic the presence of 2 zones of damage: wound canal and traumatic necrosis. The observation of gunshot wounds determined that they differ by a long period of healing. The main difference of gunshot wound is high speed of object (bullet, splinter). Common knowledge is that the energy of free moving object is equal $mV^2/2$. According to this the damage of the tissues is very strong. A sharp bullet more easily goes through the tissues but if the bullet loses stability, it starts to "rummage". In such case the bullet returns its energy to the tissues. During the penetration of the bullet into the tissues the area of increased pressure is formed which has the compressed tissues. This compression expands from the bullet. This is the phenomenon of "side stroke". According to this a temporary cavity is formed. This cavity may be pulsatile and the tissues with great speed contact relax, mutually displace. The pressure in the inner part of the cavity is 1000 atm, and the load on the wall of a vessel is 120 kg/sm^2 . Such mechanism causes 3 zones of damage.

The zones of damage:

1. wound canal. In some cases there can be a bullet, or parts of necrotic tissue, blood and bacterias.
2. direct traumatic necrosis. Appears during the influence of kinetic energy. It consists of viable or unviable tissues, which are saturated with blood.
3. the zone of molecular contusion. It consists of tissues, which have malfunction of metabolism and of cellular structures. During the uncomfortable conditions, for example, the decreasing of perfusion, oxygenation, developing of the infection, the tissues devitalize (die). This zone is called "a stockpile of the following necrosis". This zone causes problems with treatment.

b) Complex anatomical character of damage

High kinetic energy causes not only presence of three zones, but also their complex anatomical character. What does it mean?

During the damage very often injure of some cavities of the organism is observed. Sometimes we can meet splinter fractures of the bones, and during injure of inner organs we can observe their rupture. Not always the wound canal is the direct line from the entrance to the exit aperture. It may look as indmeet line and may cause the damage of different organs.

c) High level of infection

Gunshot wound is very often complicated by the development of infection. High level of infection with the necrotic mass increases the risk of suppuration. And according to big damage of the muscle and small diameter of the entrance aperture, the access for the oxygen is very difficult, and this is the big evidence for the development of anaerobic infection.

d) Additional classification.

According to the character of wound canal:

1. A thorough damage - it has entrance and exit apertures (a bullet is out of the organism).
2. Blind injury - in has only entrance aperture (bullet is at the end of wound canal).
3. Tangential - the damage of superficial tissues, without the penetration to the cavities of the organism.

According to the factor of damage:

1. Small speed damage gunshot. The speed of the bullet is 600 m/s. The wound canal more often may be direct and blind. Such wound has, as a rule, a small entrance aperture and not big tissue damage.
2. High-speed damage. The speed of the bullet is 900 m/s and more. These wounds have small entrance aperture and wide, with defect of tissues, exit aperture. Wound canal winding, that's why we may observe the injury of many organs and tissues. More destroying effect may be caused by explosive shells.
3. Shot wounds. These wounds have many separate apertures, bleeding, the contusion of organs and tissues.

According to the zone of damage:

1. Wounds with a small zone of damage. These wounds have a small border of the incision and the necrotic zone is very small. The wounds with small zone have no complications, small hiatus.
2. The wounds with a large zone of damage. These wounds have insignificant hemorrhage, strong pain, long healing, and many complications.

Classification according to the level of infection

1. Aseptic.
2. Fresh infected.
3. Suppurative.

1. Aseptic wounds

This wound is caused in the operative room with norms of aseptic. Such wound heals soon, and they do not have any complications.

But the operative wounds may be different: for example the operation of the vessels - infection is minimal and appendicitis a high level of infection.

According to the level of microbial contamination all operation are divided into four kinds:

- Aseptic operation (planned primary operation without the opening of cavity of inner organs).
- Conditionally aseptic - there may be infection in some cases.
- Operation with big danger of infection - conditionally infected.
- Very high level of infection - infective operations (purulent processes).

3. Fresh-infected wounds

4. This is the wound, which was made outside of the operation or during 3 days from the moment of damage. The level of infection in this wound is different and it depends on the kind of an object, conditions of damage. Fresh-infected wound have quantity of microorganisms not more than 10^5 per 1g of tissue.

3. Suppurative wounds

They are infected too. But they differ from fresh infected with the presence of infective process. This infection causes inflammatory reaction, necrosis, formation the suppuration, and general intoxication.

CHARACTERISTICS OF WOUND PROCESS

Wound process - this is the complex of successive changes, which take place wound, and connective reactions of all organism.

Conditionally, we may divide this into general reactions of the organism and kind of the wound.

1. General reaction

The complex of the biological reaction of the organism during the influence damage we may observe like 2 successive stages.

1). During 1 -4 days from the moment of trauma there is observed the excitation of sympathetic nervous system, the elimination of the hormones of adrenal glands - insulin, ACTE, and glucocorticoids, into the blood. According to this the process of life activity becomes stronger: increase the main change process; decrease the mass of the body; increase the destruction of the proteins, lipids, and glycogen, decrease the penetration of cellular membrane.

In the cavity of a wound there is some quantity of microorganisms and destroy tissues, which dissolve and phagocytes. According to this, all process, which is present in the surrounding tissue of the wound, causes the general reaction in the whole organism. As a result, in the first period there is observed the increase of the body temperature, weakness, decrease the workability.

The analyses of blood notes the increase of the leucocytes quantity, sometimes - a small shift of leukocyte formula to the left. In analysis of urine may be proteins. During the general bleeding there is observed the decrease of hematocrit, quantity of erythrocytes, hemoglobin.

2). Starting from 4-5 days, the character of general reactions depends on parasympathetic nervous system. The main important components are mineral-corticoids, so-matotrophic hormone, aldosterone, and acetylcholine.

They observe the increase of the body mass, the normalization of proteins, the mobilizing of reparative abilities of the organism. In 4-5 days when the complications are absent; the intoxication, inflammation, pain are decreased. The analysis of blood and urine becomes normal.

2. Healing of the wound

The reparation of the wound - the reparative process of damage tissue with resumption it's integrity and firmness.

For closing of the tissue defect there can be 3 main processes.

The formation of the collagen by fibroblasts. During the reparation of the wounds fibroblasts activates by macrophages. They proliferate and migrate to the place of injury, and connect with fibril structures through the fibronectin. In one time fibro plates synthesize the substance of extra cellular matrix. Collagens provide the liquidation of tissue defect and firmness of the stitch formation.

Epithelization of the wounds becomes under the influence of migration of the epithelial cells from the border of wound to its surface. The end epithelization of wound defect causes the barrier for microorganisms. But the migration from the border cannot close the defect, which does necessary in some cases to carry out a dermal plasty.

The decrease of the wound surface provides **effect of tissue tension** (the contraction of miofibroblasts).

Phases of wounds reparation

Rufanov differ 2 phases: hydration and dehydration.

Girgolav determined 3 period of wounds reparation:

1. preparing period.
2. the period of regeneration.
3. the period of stitch formation.

In present time the most popular classification is (Cusin, 1977 year):

1. The phase of inflammation (1-5 day). It has period of vessel's changes and period o purifying of the wound from necrosis.
2. The phase of regeneration (6-14 day).
3. The phase of formation and stitch reorganization (begin from 15-th day).

The factors, which have influence on healing of the wound:

- age of the patient;
- the condition of nutrition and body mass;
- the presence of secondary infection of the wound;
- he condition of blood circulation in zone of damage and organism in general;
- the presence of destroys of water-electrolytic balance;
- the immune status of the organism;
- chronic bypasses diseases;
- using anti-inflammatory medications.

The best reparative process has the child organism, it caused by presence in period of development anabolic processes. In such condition the reparation is shorter and is not so dangerous.

Classical types of reparation:

- reparation by primary tension;
- reparation by secondary tension;
- reparation under the crust.

TREATMENT OF WOUNDS

Despite many specific peculiarities of different wounds, main stages of their healing are mostly the same. There are also common tasks, that surgeon face while treating any wound.

1. Dealing with early complications.
2. Prophylaxis and treatment of infection in the wound.
3. Reaching the healing in the closest time.
4. Full stabilization of function of damaged organs and tissues.

Dealing with these tasks should be started at the very beginning of providing the first aid.

First Aid

While giving the first aid one should :

- exclude early complications of the wound that are dangerous to life of the patient,
 - prevent the following infection of the wound.
- (1) Fighting against complications threatening the life

The hardest early complications of the wound are:

bleeding,

development of traumatic shock,

injuring of life important organs.

PRIMARY SURGICAL TREATMENT OF A WOUND

- is the first surgical operation, provided in aseptic conditions, with anesthesia, which contains the following stages:

- Cutting of the wound.
- Revision of the wound channel.
- Removing of the margins, walls and bottom of the wound.
- Hemostasis.
- Rehabilitation of injured organs and structures.
- Applying of stitches on the wound with leaving of drainages (according to indications).

Therefore thanks to primary surgical treatment of a wound accidental infected wound becomes cut and aseptic, which provides possibility of its quick healing by primary covering.

Cutting of the wound is necessary for total under eye control revision of zone of spreading of wound channel and character of injury.

Removing of margins, walls and bottom of the wound is held for removing of necrotic tissues, foreign bodies and also all wound surfaces, which was infected while injured. After providing of this stage the wound becomes cut and sterile. The following manipulations should be provided only after changing of instruments and gloves.

It is usually recommended to cut the margins, walls and bottom of the wound out by one block on around 0.5-2.0 cm. Also the localization of the wound, its depth and kind of damaged tissues should also be taken into consideration. In dirty and squashed wounds, wounds of lower extremities the cutting out should be wide enough. In wounds on the face only necrotic tissues are removed and in cut wound the cutting out of the margins is not provided at all. Livable walls and bottom of the wound are prohibited to cut out if they are presented by tissues of internal organs (brain, heart, intestine etc.).

After cutting out an accurate hemostasis is provided for prophylaxis of hematome and possible infection complications.

Recovery stage (stitching of nerves, tendons, vessels, connecting of bones etc.) should be provided during the PST, if qualification of a surgeon lets to do so. If no - it is possible to provide a repeated operation with a delayed stitching of a tendon or a nerve, provide a delayed osteosynthesis. Recovery measures in the whole volume should not be provided during the PST in wartime.

Sewing of the wound is the finishing stage of PST. There are such possible variants of finishing of this operation.

1. Layer-by-layer sewing of the wound.

It is provided in small wounds with a little zone of injury (cut, stab-wounds etc.), not much dirt, if the wound is localized on the face, neck, trunk and superior extremities and if not much time passed since the moment of injuring.

2. Sewing of the wound with leaving of drainage (drainages).

It is provided in case of risk of development of infection, but if it's small or the wound is localized on a foot or shin, or zone of damage is big, or PST is provided in 6-12 hours since the moment of injury, or patient has an accompanying pathology, that is harmful for healing process etc.

3. The wound is not sewed

If there is a high risk of infection complications:

- late PST,
- massive dirtying of the wound with soil,
- massive damaging of tissues
- accompanying illnesses (anemia, immune deficiency, diabetes mellitus), «localization on a foot or shin,
- middle age of the patient.

Gunshot wounds and also any wounds if the aid is provided in wartime should not be sewed. Sewing of the wound closely with presence of harmful factors is a totally unwarranted risk and a clear tactic mistake of a surgeon!

b) Main kinds

The earlier since the moment of injury PST of the wound is provided; the lower is the risk of infection complications.

Depending on remoteness of the wound three kinds of PST are used: early, delayed and late.

Early PST is held in a term till 24 hours since the moment of wound formation, it includes the principal stages and usually finishes by applying of primary stitches. In massive damage of subcutaneous cellular tissue, impossibility of full stopping of capillary bleeding drainage is left in the wound for 24-48 hours. Later the treatment is provided like in clean postoperative wound.

Delayed PST is provided from 24 till 48 hours after injuring. In these period effects of inflammation is develop, edema and exudates appear. The difference from early PST is providing of the operation on the background of injection of antibiotics and finishing of operation leaving the wound open (not sewed) with following applying of primarily delayed stitches.

Late PST is provided after 48 hours, when the inflammation is close to the maximum and the development of infection process begins. Even after PST probability of suppuration stays high. In such

situation it is necessary to leave the wound open (not to sew) and provide a course of antibiotic therapy. It is possible to applying early secondary stitches on 7* -20th day, when the wound is totally covered with granulations and obtains relative resistance to development of infection.

c) Indications

Presence of any deep accident wound during 48-72 hours from the moment of injury is the indication for providing of PST.

The following kinds of wounds are not objects of PST:

- superficial wounds, scratches, abrasions,
- little wounds with divergence of margins less than on 1 cm,
- multiple little wounds without damaging of deep tissues (like small shot injury),
- stab wounds without damaging of internal organs, vessels and nerves,
- in some cases through gunshot injuries of soft tissues.

d) Contraindications

There are only two contraindications fro providing of PST of the wound:

- 1 . Signs of development of purulent process.
2. Critical conditions of the patient (terminal condition, shock of the III stage). (2) Kinds of stitches

Prolonged existing of the wound does not promote faster functionally advantageous healing. It is especially observed in massive injuries, when significant loss of fluid, proteins, and electrolytes takes part and there is a big risk of suppuration. Besides this filling of the wound with granulations and closing with epithelium go very slowly. That's why it's important to put the margins together as soon as possible using different kinds of stitches.

Advantages of applying of stitches:

- acceleration of healing,
- decrease of losses through the wound surface,
- decrease of probability of repeated suppuration of the wound,
- increasing of functional and cosmetic effects,
- facilitation of treatment of the wound.

There are primary and secondary stitches, a) Primary stitches

Primary stitches are applied on the wound before the beginning of development of granulations, the wound heels by primary cover.

Usually primary stitches are applied right after finishing of the operation or PST of the wound in absence of high risk of development of purulent complications. Primary stitches should not be used in late PST, PST in wartime and PST of gunshot wound.

Removing of the stitches is provided after development of rough connective tissue commisura and epithelization in certain terms.

Primarily delayed stitches are also applied on the wound before development of granulation tissue (wound heels like primary covered). They are used in case of risk of development of infection.

Technique: the wound should not be sewed after operation (PST), inflammatory process is under control and when it goes down primarily delayed stitches are applied on 1st-5thday.

A variety of primarily-delayed stitches are tension stitches: after the end of operation stitches are applied but threads are not knotted, in such way margins of the wound are not close. Threads are knotted on 1st-5th day when the inflammation process calms down. These stitches neither differ from the usual ones in a neither way that there is nor need to do repeated anesthesia and sewing of the margins of the wound.

b) Secondary stitches

Secondary stitches are applied on granulative wounds, that heal by secondary cover. The sense of using of secondary stitches is to decrease or to remove a wound cavity. Decrease of volume of wound defect leads to decreasing of quantity of granulations, necessary for its healing. As a result terms of healing decrease, and content of connective tissue in healed wound is much smaller, comparatively to wounds that healed in an opened way. It is advantaging for appearance and functional peculiarities of a scar, its size, firmness and elasticity. Putting closer the margins of the wound diminishes potential entering gates for infection.

Indication for applying of secondary stitches is a granulative wound after elimination of inflammatory process, without purulent leaking and purulent content, without areas of necrotic tissues. For sureness of calmed down inflammation inoculation of the wound content can be used - if there is no growth, secondary stitches can be applied.

There are early secondary stitches (they are applied on 6th-21st day) and late secondary stitches (plying is provided after 21st day). The principal difference between them is in that till 3 weeks after operation in margins of the wound scar tissue is developed, that prevents both from touching of the margins and process of their joining. That's why while applying early secondary stitches (before scarring) it's enough simply to sew the margins of the wound and put them together knotting the needles. While applying late secondary stitches it is necessary to cut out scarred margins of the wound in aseptic conditions ("freshen up the margins"), and after that to apply stitches and tie the needles.

For accelerating of healing of granulative tissue besides applying of stitches, joining of the margins by stripes of plaster also can be used. This method doesn't as fully liquidate a wound cavity, but it can be used before absolute calming down of an inflammation. Joining of the margins of the wound by plaster is widely used for acceleration of healing of purulent wounds.

CLASSIFICATION

Fractures of the facial skeleton are broadly classified according to the most commonly observed pattern of injury. Mandibular fractures bear more resemblance to a long bone with the added complexity of carrying teeth in most instances. The mid-facial skeleton on the other hand is a complex of bones and fractures have been classified in a much more artificial fashion.

Le Fort classification

Following experimental trauma to the cadaver head and removal of the soft tissues, Le Fort discovered that the complex fracture patterns produced in this way could be broadly subdivided into three groups (1a,b).

Le Fort I (low-level fracture)

This is a horizontal fracture above the level of the nasal floor. The fracture line extends backwards from the lateral margin of the anterior nasal or piriform aperture below the zygomatic buttress

to cross the lower third of the pterygoid laminae. The fracture also passes along the lateral wall of the nose and the lower third of the nasal septum to join the lateral fracture behind the tuberosity.

Le Fort II (pyramidal or subzygomatic fracture)

This fracture runs from the thin middle area of the nasal bones down either side, crossing the frontal processes of the maxillae into the medial wall of each orbit. Within each orbit, the fracture line crosses the lacrimal bone behind the lacrimal sac, before turning forwards to cross the infra-orbital margin slightly medial to or through the infra-orbital foramen. The fracture now extends downwards and backwards across the lateral wall of the antrum below the zygomatico-maxillary suture and divides the pterygoid laminae about halfway up. Separation of the block from the base of the skull is completed via the nasal septum and may involve the floor of the anterior cranial fossa.

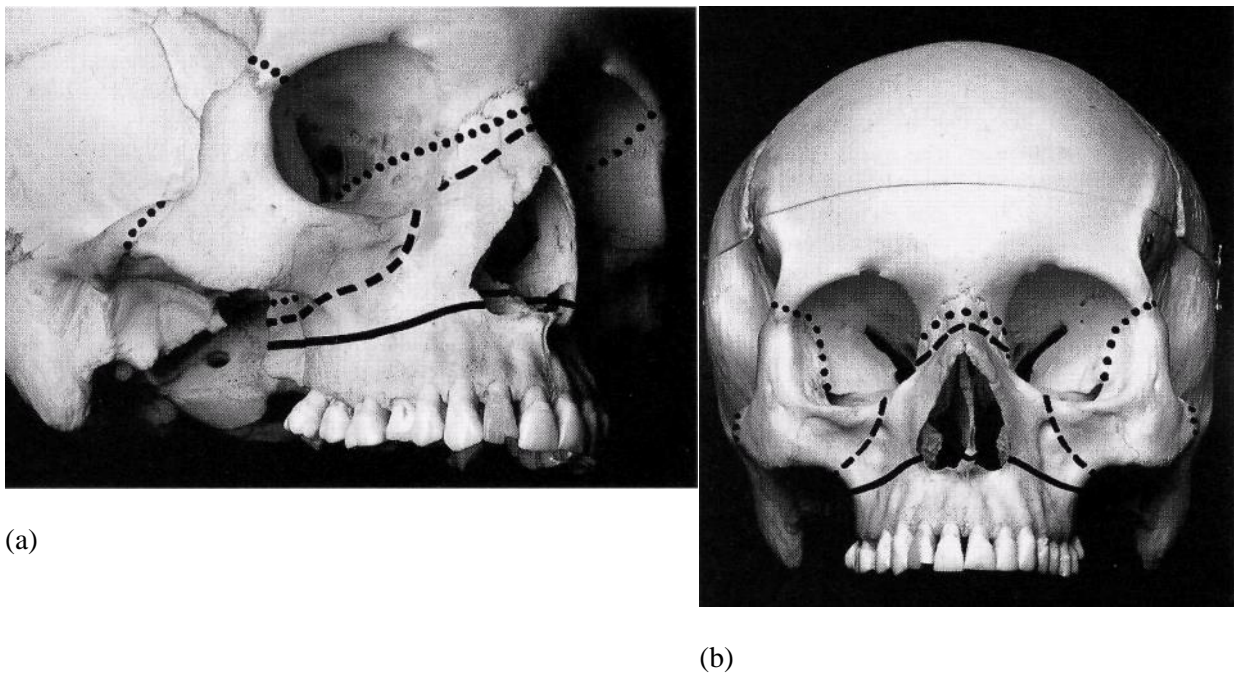


Figure 1. The Le Fort lines of fracture. Solid line: Le Fort I, Guerin, or low-level. Broken line: Le Fort II, pyramidal, or infrazygomatic. Dotted line: Le Fort III, high-level, or suprazygomatic.

Le Fort III (high transverse or suprazygomatic fracture)

The fracture runs from near the frontonasal suture transversely backwards, parallel with the base of the skull and involves the full depth of the ethmoid bone, including the cribriform plate. Within the orbit, the fracture passes below the optic foramen into the posterior limit of the inferior orbital fissure. From the base of the inferior orbital fissure the fracture line extends in two directions: backwards across the pterygo-maxillary fissure to fracture the roots of the pterygoid laminae and laterally across the lateral wall of the orbit separating the zygomatic bone from the frontal bone. In this way the entire mid-facial skeleton becomes detached from the cranial base.

6. MATERIALS FOR SELF-CHECKING:

A. Questions for self-checking: 1. Modern principles of treatment of fractures of jaws. 2. Methods of immobilization of fragments of mandible. 3. Methods of immobilization of fragments of maxilla.

B. Tasks for self-checking: 1. At a stage of the qualified medical aid by the doctor the stomatologist the wounded with tangents a gunshot wound of soft tissues of the face without damage of bones, the main vessels and nervous branches is examined. What kind of surgical treatment will be the most effective for purpose of preventive infections? (The answer: early surgical processing of a wound).

2. To the military man with penetrating wound of cheek areas intervention is carried out in 18 hours after wound. Seams on the wound was imposed on the second day after intervention. What kind of primary surgical processing was in this case and by what on terms the kind of seams has been imposed? (The answer: early primary surgical processing, the primary (delay) deferred seam).

C. Materials for test control. Test tasks with one right answer ($\alpha = \text{II}$): 1. What carry to temporal immobilization of jaws? A. Crampon immobilization. B. Ligature fixation. C. Intermaxillary fixation. D. Splint by Veber. E. Standard banded splint by Vasiljev. (The answer: B).

2. What kind of a constant immobilization we use at a conservative method of treatment of fractures of the mandible? A. Ligaturnoe linkage of a teeth on Ayvi. B. Straight (upright, erect) extraoral type of osteosynthesis. C. Complex by Zbarsh. D. Intermaxillary fixation by Tigershtedt with hooks. E. Osteosynthesis by Fidershpil. (Correct answer: D).

D. Educational tasks of 3th levels (atypical tasks):1. At patient P., 28 years the diagnosis is established: fracture of the angle the mandible on the right side with displacement of fragments not far from teeth. To make the plan of treatment. (answer: 1) Temporal immobilization (if necessary) -a bandage; 2) Medical immobilization - an osteosynthesis of the mandible; 3) Antimicrobial therapy; 4) Physical methods and medical exercise; 5) Optimization of osteogenesis.)

2. The patient delivered in specialized hospital with a ballistic trauma of the mandible of the right angle. On a small fragment teeth are absent, on big - intact, are motionless. What method of treatment should be applied? (The answer: the osteosynthesis of the mandible).

3. At patient M., 27 years, the diagnosis is established: bilateral mental fracture with displacement of fragments. What methods of treatment can be applied to the patient? (The answer: conservative – (two-maxillary) intermaxillary fixation by Tigershtedt with hooks or a bilateral osteosynthesis).

Theme 14. TEMPORARY IMMOBILIZATION OF THE DAMAGES OF THE FACIAL BONES: REQUIREMENTS, TYPES, ADVANTAGES AND DISADVANTAGES. PERMANENT (MEDICAL) IMMOBILIZATION OF JAWS WITH TOOTH TIRES AND KAPPAS. ACHIEVEMENTS OF DOMESTIC SCIENTISTS, MEMBERS OF THE DEPARTMENT.

1. ACTUALITY OF THEME: knowlegess of methods of temporal and final immobilization of fragments, stages of treatment of gunshot damages of facial bones halps to doctor to make rational organization and medical aid at war time and extrime conditions.

2. CONCRETE AIMS: 1.1. To analyze methods of immobilization of bone fragments of the facial bones. 1.2. To explain the method of temporary immobilization of bone fragments of the upper and lower jaws. 1.3. To advise methods of temporary immobilization of the zygomatic bone fragments, arcs, and the nasal bones. 1.4. To classify means and methods of permanent immobilization of bone fragments of the lower and upper jaws. 1.5. Permanent immobilization of bone fragments of the facial bones. 1.6. To show scheme of temporary and permanent immobilization of the zygomatic bone and

fragments of the arc, the nasal bones, jaws. 1.7. To analyze the scope and procedure of medical assistance to the wounded with gunshot injuries of the facial bones in the stages of medical evacuation. 1.8. To make a plan of the treatment of wounded with gunshot injuries of the facial bones.

3. BASIC KNOWLEDGE, ABILITIES, SKILLS, WHICH ARE NECESSARY FOR STUDY THEMES (intradisciplinary integration).

The names of the preceding disciplines	The acquired skills
1. Medicine disasters.	Describe the organization of medical care maxillofacial wounded in the structure of civil defense.
2. The surgery and military surgery.	Know the methods of treatment with temporary immobilization of bone fragments of the facial bones. Define the scope and procedure of medical assistance to the wounded with gunshot injuries of the facial bones.

4.5. TYPES OF INDIVIDUAL WORK OF STUDENTS DURING PREPARATION TO LESSON.

4.1. Basic terms, parameters, characteristics which are necessary during preparation to lesson.

Term	Definition
1. Reposition.	Anatomic alignment of fragments
2. Immobilization	Turning off function

4.2. Theoretical questions for lesson: 1. The principles of treatment of fractures of maxillofacial area? 2. What is transport immobilization of fragments of the bones? 3. At what stages of medical evacuation transport immobilization should be used? 4. Types of temporary immobilization of fragments of bones of face and jaw? 5. What is a permanent immobilization of bone fragments? 6. Types of permanent immobilization of bone fragments? 7. At what stages of medical evacuation is advisable to use a permanent immobilization? 8. What methods are used for permanent immobilization fractures of the upper jaw? 9. What methods are used for permanent immobilization of mandibular fractures? 10. What is the conservative treatment of fractures of the jaw? 11. What kinds of tires are used for the treatment of fractures of the jaws? 12. What are the rules for imposing tires in a broken jaw? 13. What is the fixation, types, indications, contraindications. 14. What device methods of treatment of fractures of jaws do you know?

4.3. Practical works (task) which are executed on lesson: 1. To be skilled in making and applying soft bandages, individual casts, ligature binding teeth, standard and custom tires. 2. Apply the skills of health care maxillofacial wounded on the stages of medical evacuation. 3. Conduct supervision for maxillofacial wounded.

5. TABLE OF CONTENTS OF THEME:

Temporary (transport) immobilization of bone fragments of the lower jaw. For temporary immobilization of bone fragments of jaw the most effective standard overlay transport are bandages, which consists of a Zbarzh's head cap and tough chin sling Entin. Cap is fixed so that it is snug on his head, covering the frontal and occipital protuberance, and the ends of bandage are tied on his forehead.

Use a rubber traction sling connected to the head cap. Depending on the number and length of the applied elastic sling rods can serve as oppressive or slings.

Press bandage is used: a) to stop the bleeding, and b) for all fractures of the upper jaw with most of the teeth in both jaws (compression band in these cases is to put in the proper occlusion of the upper jaw fragments by pressing its with healthy lower jaw), and c) if fracture of the lower jaw is outside the dentition.

For all other fractures imposing crushing dressings contraindicated due to possible additional displacement of bone fragments of the lower jaw, increased pain and worsening breathing.

In the absence of a standard transport bands, the simplest method of fixation is to serve verticomenal bandage of gauze bandage, plain bandage, but with an elastic rod that is easy to do with pins and rubber bands.

Sometimes, instead of a cap can be used helmet tanker, the pilot, and instead of a sling - the second cap, belt or a piece of rubber, tree bark, etc. Such makeshift sling is easy to attach to the head-dress with pins and rubber rods. In winter, instead of sling bandage can use an ordinary hat with earflaps, which also can serve as a cap and chin, and a sling. To do this, lower the valve cap with earflaps and tie them, after putting a bandage on his chin from the PPI. Elastic traction is achieved by rubber bands, fixed pins.

In fractures of the lower jaw within the dentition (if at all fragments are at least two teeth in the upper jaw is antagonists) for temporary immobilization of bone fragments can be applied ligature method of binding the teeth. This requires: 1) ligature wire (bronze-aluminum or steel with a diameter of 0.3-0.4 mm), and 2) thumb forceps, 3) hemostat Pean 4) shears for metal.

The most effective and simple method of binding with teeth ligature are as follows. Wire with thumb forceps introduced between two adjacent teeth, facing away from the vestibular to the lingual side. Then wire cover the neck of one of the teeth, and again withdrawn through neighboring interdentium the eve of his mouth. Next to the same end of the wire cover both sides of the tooth with the vestibular, and free of ligature tooth - from the lingual surface. End of the wire is removed from the mouth between the teeth on the eve of that link, so that it was next to the other end of the wire, with one end of the loop must be located, adjacent to the neck of the teeth from the vestibular side, and the second - below it. The ends of the ligature pull together, pull hemostat and twisted together. In a similar way ligate the teeth-antagonists. Fragments of the lower jaw in the correct position, the jaws are compared and fixed in the bite, twisting the ends of each ligature pairs of upper and lower jaws.

Fixation with wire ligatures should not last more than 4-5 days because of the risk of loosening of the teeth. Ligature bonding of teeth is contraindicated in danger of bleeding from the mouth and vomiting, and the wounded are to be evacuated by air or sea (the possibility of vomiting on the way).

Orthopedic methods

The specialists task is not only to restore the anatomical shape of the damaged bone, to ensure normal relations tooth rows of the upper and lower jaws, and chewing muscles recover their function, to achieve full chewing. One of the main therapeutic measures that are used in fractures of the jaw, is the reduction and reliable fixation of bone fragments for the duration of fracture union.

The most effective and affordable method of treatment consolidate fragments of the lower jaw must be considered tooth tires, which can be individual and standard. Individual tires offered for the first time by S.S. Tigershtedt in 1916. Are smooth (one jaw) and toe loops and rubber traction (both jaws).

Most often, aluminum wire with a toe loops and interjaw traction rubber rings are used. Tires should contribute directly to the resumption of dental occlusion and give a reliable fixation of fragments to form callus.

For the manufacture and application of tires with toe loops the following tools and materials are required: 1) krampons 2) file for a semi-circular metal 3) aluminum wire diameter 1.5-1.8 mm, length 20 cm, and 4) the rubber rings of different diameter - 0.5-0.8 cm

For the manufacture of tires take a segment previously annealed aluminum wire, one end of which round out with the file to create a half-ring form around the neck of the tooth located distally or as a thorn wedged in the interdental gap.

Then, stepping back 1 cm, arch first toe loop (hook). Arching subsequent toe loops under the control of fitting on the dental arch, so they were placed respectively on buccal or labial surface of the tooth, and the total number of toe loops must be at least 6 (3 on each side). You should avoid placing hooks on the lower lip and tongue-tied by the bridle of the upper lip, as well as over the papilla. Hooks of lower jaw tire must resist tire hooks on the upper jaw, which provides a vertical rod with rubber rings. Hook height must not exceed 3-4 mm, as they may injure the mucous membrane of cheeks and lips. To avoid pressure on the gums, the hooks should bend at an angle of 45 ° to the horizontal plane.

Tire must have contact with the buccal or labial surface of each tooth. In the absence of teeth in the fracture, additional bending as the letter "P" should be used. The second end of the tire is placed in a semicircle or a spike. After manufacturing a tire, it should not have to be bend more to avoid its deformation.

Made tire fixed to the teeth with ligatures of brass, bronze, aluminum wire or stainless steel wire, diameter 0.3-0.4 mm. One end of the wire is introduced under the tire in the interdental gap from the vestibule into the mouth with the thumb forceps. Then, again taking over the wire with forceps and put it into the next interdendum so that it went over the tire. After that, pressing a finger to tire the arch, with krampons or Pean clip twist both ends of the ligature. Surplus ligature wire is cut with scissors for the metal, and the remaining ends of a length of 4-5 mm bend down to the tire so, that they do not injure the mucous membrane of the gums, lips or cheeks.

After traction and retention of bone fragments in the correct position, put rubber ring on the toe loop of the maxillary and mandibular tire. When stiffness of bone fragments of the lower jaw, to overcome the resistance of the muscles, put on rubber rings in an oblique direction. Next monitoring is provided. If fragments are in the correct position, the obliquity of rubber rings should be changed to vertical.

For fractures of the articular process of the lower jaw with a displacement of bone fragments place rubber gasket (thickness of 3-5 mm) in the side of the injury, between the upper and lower molars, and then put the rubber rings for interjaw traction.

One-jaw tires can be smooth: smooth-strap or tire with special bend. The use of such tires is limited by a failure of the resumption of occlusion and obtain the absolute stillness of debris, especially in gunshot comminuted fractures of jaws. They are used only in those cases where the

fracture of the lower jaw is located within the dental arch, and there is no displacement of fragments, and the presence at least 2-3 teeth on each bone fragment. One-jaw tire is also used in alveolar bone fractures, fractures and dislocations of the teeth, if there are 2-3 teeth on each side.

Despite the widespread use of bent wire tires, they have several drawbacks: the complexity and duration of fabrication, trauma of the lip and cheek, the complexity of oral hygiene, maintenance in good condition as a result of oxidation of aluminum wire, prevents proper closure of dentition when there is a deep bite, inability to piece tire in store.

V.S. Vasiliev proposed and implemented in clinical practice standard tooth belt tires, in 1967 at the clinic of Oral and Maxillofacial Surgery of Kirov.

Tires are a long strip of 134 mm and a width of 2-3 mm. There are 14 ready-toe hooks, which are placed in three groups, and bent to one side. Two extreme groups of 5 hooks are placed on each side of the tire on the strife, and the third (4 hooks) - in the middle part. Such a placement does not prevent the toe hooks correctly closing dentition in victims.

Tires must be attached to the outer surface of the dental arch, so that 4 toe hook in the middle of the tires were placed in the anterior pairs and symmetrically from the center line. Required tire length is pre-determined with ligature wire to the outer surface of the dentition in the mouth of the patient. Measurements are made separately for each side, then the tires has to be cut. Then, tires are fixed with ligature wire, diameter 0.3-0.4 mm, from the end of the tire on a larger fragment of the jaw, consistently from one tooth to the other. In the posterior region ligation performed in the usual way. In the region of the anterior teeth in the form of eight, which provides the most secure fit and prevents the slipping of tires. In the presence of a dentition bridge, ligature is fixed in the form of eight, but the main loop ligature wire should be placed vertically, covering interdental groove body of bridge.

After the splint, rubber rings are placed on the toe hooks. Place them evenly from one end of the tire to the other. There should be a small distance between the hooks of upper and lower jaws tire, to get the desired tension of elastic rubber ring.

Experience of using standard tooth belt tires at the clinic showed that it simplify and expedites splinting patients and did not interfere with the correct mapping of dentition with a deep bite. After sterilization, the tires can be used again.

Secondary medical personnel can also perform splinting.

Fixation of bone fragments of the upper jaw is one of the most difficult problems of maxillofacial trauma. It is very important to take into account the location of the fracture. Fixation of fragments is performed as with intraoral as well as with extraoral.

In partial alveolar bone fractures and dislocations of the upper jaw teeth, when both sides of the fracture are 2-3 abutment, a smooth rail-bracket of aluminum wire, which attaches itself to the teeth ligature wire is used. If the fragment of alveolar bone is located in the anterior and shifted palatal side, the tire must bend, departing from the misalignment of teeth in front and even beyond its normal placement of 1-2 mm. Only after the tire is tied to healthy teeth, the fragment can be gradually attracted to arc, with wire ligatures or rubber rings.

To hold the fragments of the palatine and alveolar processes, as well as a soft tissue and tampons in the upper jaw, the tire of the reference plane is used. All of these tires should be placed on the inner surface of the premolars and molars, without touching the front teeth. When the tire is tied to

the teeth with ligature wire, twist the ends in vestibule of the mouth. When there is missing a few teeth in dentition, the tire should be placed on the outer surface of the dental arch.

In case of the total tooth arch fracture, the intraoral fixation of upper jaw fragments is not enough. It should be combined with external elastic rod with hard chin sling or Z.N. Pomarancheva-Urbansky's sling.

In cases of bilateral non-gun and gunshot fractures of the upper jaw, both-jaws splinting with elastic traction should be applied. The lower jaw should be tightened and fixedly mounted with chin sling to the head cap.

For fractures of the upper jaw with a shift backwards, the following method of treatment can be used. The teeth tires with toe hooks are imposed on both jaws, bite is disconnected with rubber gaskets an intermaxillary elastic traction is set. Additionally, the jaw is tracted forward with steel spokes, fixed to the head of gypsum cap. Extraoral skeletal traction of the jaw forward can also be carried through a bedside unit with measured load, the patient thus should be in bed.

For severe fractures of the upper jaw the teeth tires and vehicles with extraoral rods are widely used.

During World War II, twisted wire tires with extraoral rods were also used, which are described by Y.Z. Zbarzh. The author recommends two options for bending such tires. In the first version to take a segment of aluminum wire, thickness of 1.5-1.8 mm, length of 75-80 cm, the ends of the wire are 15 cm in length, each bend towards each other. Then double ends of the wire and twist them into a spiral. The spirals should adhere to the following conditions: 1) the wire ends should be at an angle of 45 ° to each other during the twisting; 2) one end should be in the direction of turns in a clockwise direction, the second - anti-clockwise. The middle part of the wire between the last turn of the helix must be equal to the distance between the premolars.

In second version, to take a segment of aluminum wire of the same length, as in the previous case, and arch it so that part of the tire intraoral and extraoral segments of defined once, and the base segments should fall on the first premolar region, and the average of the tire - in area of the front teeth. After tightening their extraoral rods, as in the first version, arching over the cheeks toward the lobes of ears and connect to rods, which are vertically attached to the head the cast. The lower ends of connecting rods are bent into a hook up and connect with a piece of tire, using ligature wire, and the upper ends of the connecting rods attach to the headband. It is better to make two connecting rods on each side.

In the postwar period, Y.M.Zbarzh, A.I. Orlov, K.A. Petrov and others offered the standard apparatus for fixing bone fragments of the upper jaw. The most successful of those is the device proposed by Y.M. Zbarzh. It consists of a tire with extraoral rods, supporting headband (caps), connecting rods and couplings. Intraoral part of the tire is a double arc, which tightly cover the crowns of the teeth of the buccal and palatal sides. The teeth arc is tied with ligature wire. The reference plane can be established on the tire to fix the swab in the hard palate. Extraoral part of the tire is formed of two wire rods, which depart from the outer arc of the tire at the premolars. The rods have a special curve, which provides free access to them from the mouth.

Supporting Headband consist of a double stripe with the eight double stripes with loops at the ends, which are sewn to the upper surface of it. On the sides of the headband, there is metal bracket

support with the axes and fixing screws. Securing the main part of the dressing (wide strip) conduct buckle in special design, that allows the cord to move in only one direction.

Linking device consists of four cores and eight pairs of clamps, which are implanted in pairs for special sleeve and clamped with the clamping screws.

Fixation of fragments of the upper jaw with the device, which is described, is performed in a specific order: first, implement tires fit to the teeth and tie it with wire ligature, then, impose a support headband, then fragments are compared and all the details are fixed with screws.

The use of this device allows, if necessary, repeat the position correction of bone fragments. To do this, loosen fixing in Couplers, and then he screws.

Y.M. Zbarzh apparatus can be used for fixation of bone fragments edentulous maxilla.

Medical surgical methods for binding fragments of jaws.

The main task of modern treatment of fractures is the creation of optimal conditions to accelerate the process of reparative regeneration, providing primary bone healing wounds. The principles of treatment, formulated in 1967 by L.I. Krupko:

- accurate comparison of fragments;
- to set fragments tight to each other across the surface of the fracture;
- rigid fixation of the entire surface of the fracture fragments, which excludes any mobility between them for the duration, required to complete fracture union.

Principles of modern treatment of fractures:

- Treatment should be initiated as early as possible and designed to combat shock, blood loss, prevention of infection;
- All stages of treatment should be painless;
- Restoration of anatomical integrity (reduction);
- Rigid fixation of bone fragments;
- Turn off the function of the injured body (immobilization);
- The application of functional treatment;
- The use of methods, which accelerate callus formation.

Compliance with these provisions provides primary bone fusion in the shortest possible time.

Osteosynthesis fits the current requirements the best.,It is the operative method of fixing the wreckage, lacking a number of shortcomings.

Osteosynthesis is a surgical operative treatment of fractures, aiming at a strong connection of bone fragments by using different materials. Currently osteosynthesis is widely spread in maxillofacial trauma, especially in the treatment of mandibular fractures.

Method of operational consolidation of bone fragments, should not be opposed to orthopedic practices. If a surgeon can not achieve a lasting consolidation of bone fragments during the operation, he must complete the immobilization by using one of orthopedic methods. In some cases, orthopedic treatment may be supplemented by internal fixation.

Methods of surgical interventions may be extraoral and intraoral (through injury of soft tissues). Operative fixation of bone fragments of the upper jaw in gunshot injuries combined with an operation - maxillary sinusotomy and revision of the maxillary sinuses, are a necessary component of the prevention of traumatic sinusitis. Operative fixation of fragments of the upper jaw can be provided by using metal miniplates, screws, needles (for Mokienko), bone joint. Usually, wire of special stainless steel grades is used as a suture material: nichrome, tantalum, titanium, 0.6-1.8 mm in diameter, as well as polyamide, yarn and woven polyester with a diameter of 0.7-1.0 mm. In case of intraoral access, the sutures of small diameter (0.1-0.3 mm) are often imposed on the alveolar process. Such a suture, however, can not firmly secure fragments itself and plays a supporting role in the toothfixing.

The use of extraoral access allows you to conduct an audit of the fracture throughout, facilitates for reduction and retention of bone fragments in position during application of holes and bonding of bone fragments. The use of suture diameter (0.6-1.0 mm) provides a robust and reliable fixation of fragments without additional immobilization.

Surgical and orthopedic treatment of fractures of the maxilla. Methods of surgical treatment are combined with orthopedic methods often. Such orthopedic techniques are based on the method of fixing the tire on the tooth of the upper jaw to the head or a support bandage to intact facial bones and the frontal bone.

One of those methods is the Fidershpil surgical and orthopedic way (1934), the essence of which is that the fragments of the upper jaw tooth fixed with tires to the gypsum cap with pieces of thin steel wire or nylon thread, conducted through the thickness of the soft tissues of the cheeks. In cases where the wreckage before fixing can not reach the correct reduction, it is necessary to implement flexible traction by using rubber rings. In order to provide the necessary direction of stretching, in a Mount plaster cap the metal frame as a visor, in different parts of the wire arc, which are fixed to the upper end of the thread. Suspension of the upper jaw to the head support bandage may also be effected by means of the pin through the thickness of the upper jaw (Thomas, 1944).

The basis of the second group of methods of fracture treatment is the idea of suspending the upper jaw to the bones of the skull fixed - zygomatic and frontal, connecting them with tooth-wire tires (Faltin, 1916, Adams, 1942). The essence of the method of fixing the fragments Faltina-Adams is: depending on the level at which there is a fracture, the fixation is carried out for infraorbital region, zygomatic bone (arc), the zygomatic process of the frontal bone with ligature attached to the rail of the upper jaw tooth. On each side of the "reference site" bare bones, often outside access, and after drilling holes through them spend a wire loop or polyamide yarn, which ends with a thick needle, output in advance of the oral cavity and attached to the tooth tire. During the ligature around the zygomatic bone or arch there is no need for drilling holes.

The application of these techniques for the regulation of the bite should be resorted to intermaxillary fixation dressings ligature or both-jaws teeth splinting.

Tires and laboratory-type devices. Tires and devices, which are made in dental laboratories, called laboratory. According to the purpose, they can be fixed, substitute and repositioned. However,

this does not mean that any of these devices or tires perform only a specific function. Usually some type of tire or device may combine the functions repositioned, fixing and replacement.

Z. Y. Shura divides the machines that are used in the treatment of fractures of the jaws into four main groups: fixed, repositioned, splinting, combined.

During World War II, a variety of devices and structures were used, which are laboratory type. Many of them are used nowadays, and some of them had lost its purpose in connection with the development of methods of operative treatment of fractures of the jaws.

Currently, the most common and effective in the treatment of fractures of the jaw are brazed tires of various structures: Weber's teeth-gingival tire, Vankevich's tire modified by Stepanov, Guning-Port's tire and a few others.

Soldered tires. These tires are used for fixation of bone fragments of the lower and upper jaw. After reduction, they are fixed to the teeth with cement. Soldered tire consists of crowns, which cover some of the abutment teeth, which are placed on either side of the fracture line. If possible, the second molars and premolars, one of each side should be used. Crown abutments are not dissected, and therefore the crown increases the bite. Necessary bits in places of contact points grind that will restore occlusion. Initially a doctor should take the imprint of the teeth of the lower jaw, after preliminary reposition of fragments. Then arc wire, made of rigid metal, diameter of 1.5 mm, should be soldered to the equator crowns facially on the resulting model. If necessary, the same arc can be soldered on the lingual (palatal) side. There are two types of soldered tires: smooth and with spacer. The tire with a spreader is used for defect of teeth arch.

Tires and removable devices. Guning-Port tire is a removable brace, used in the treatment of fractures of the edentulous jaws. Guning-Port tire consist of two bases, connected by a column in the lateral parts. There is a hole in areas of the front teeth for the patient's diet. It was manufactured of a rubber. Port proposed to manufacture a tire of pure tin in order that it can be sterilized. Currently, the tire is made of acrylic mass. To do this, prepare prints from both jaws, then a models. Model is fixed in the articulator in the right position, then the wax model bases should be placed on the upper and lower jaw, which connect to the back teeth with wax column, length that does not exceed the height of the bite. Then cut in the middle of the column and the wax in the usual manner and replace it by plastic. Finished plastic bases are placed into the mouth and after the reduction of bone fragments connect to the site columns quick-plastic. Apply a tire along with the chin sling.

Apparatus for reduction and fixation of bone fragments of the upper jaw. For fractures of the upper jaw can be used Shura device. It is combined device with hard rods. It consists of a brazed extraoral tire, terminals and plaster bandages with reference rigid rods directed downward. Firstly, it is necessary to make a soldered tire with base on 6543 \ 3456 teeth. A rectangular tubes (the size of the parties 4x2 mm and a length of up to 1.5 cm) should be soldered on the buccal surface of crowns 65 \ 56. The steel rods of wire with a cross section, corresponding to the cross section of rectangular tubing and a length of 20 mm, should be injected in the tubes. The bars should be arched so, that they come out of the mouth at its angles and directed upwards. Intraoral end of each rod is to be squished, and to be the same in diameter as the lumen tubes that are soldered to the tire. Headband made of plaster bandages. The rigid rods should be attached to the headband around the outer edge of the orbit (both sides), so that they reach the level of the nose. Changing the direction of extraoral rod ends that come out of the mouth, and by connecting them with rods, which descend from a cast, you can move the upper jaw in the right direction, and lock it in the desired position.

6. MATERIALS FOR SELF-CHECKING:

A. Questions for self-checking: 1. Modern principles of treatment of bone fractures. 2. Methods of immobilization of bone fragments of the lower jaw. 3. Methods of immobilization of bone fragments of the upper jaw.

B. Tasks for self-checking: 1. The patient, 20 years, of diagnosis: traumatic fracture of the lower jaw teeth in 46, 47, with displacement of bone fragments. Objective: intact teeth, bite orthognathic. What type of permanent immobilization advisable to use? (Answer: Tooth both-jaw wire tire with toe hooks).

2. A patient, 24 years old, was admitted to the hospital with a diagnosis: fracture of the alveolar process of the left maxilla, near 25, 26, 27 teeth, without displacement of fragments. Which tire should be applied for permanent immobilization? (Answer: a Tigershtedt's smooth tire-bracket).

3. A patient 35 years delivered in maxillofacial department after a car accident. Did not lose consciousness. Objectively: the face is asymmetrical due to edema face more to the right, his mouth half open, the upper jaw is movable, is biased downward. What is the optimal type of permanent immobilization of the fragments should be used? (Answer: The Zbarzh's unit).

C. Materials for test control. Test tasks with one right answer ($\alpha = \text{II}$): 1. What refers to the temporary immobilization of bone fragments of the lower jaw? A. Smooth-tire bracket. B. Intermaxillary ligature binding teeth. C. Weber's tire. D. Vasiliev's standard tape tire. E. Guning-Port's tire. (Correct answer: B).

2. What type of permanent immobilization is used in the conservative treatment of fractures of the lower jaw? A. Ligature binding teeth by Ivey. B. Direct intraoral fixation. C. Zbarzh's device (complex). D. Tigershtedt's Both-jaw tire with toe hooks. E. Osteosynthesis by Fidershpil. (Correct answer: D).

3. What is referred to therapeutic immobilization of bone fragments of jaws? A. Ligature binding rostral teeth. B. Direct extraoral fixation. C. Individual gypsum sling. D. Osteosynthesis. E. Osteosynthesis by Fidershpil. (Correct answer: D).

D. Educational tasks of 3th levels (atypical tasks): 1. Patient R., 28 years, his diagnosis is established: fracture of the mandible in the field of a corner on the right outside a tooth alignment with shift of fragments. Make the treatment plan. (Answer: 1) temporary immobilization (necessarily) – a fundiform bandage; 2) medical immobilization - an osteosynthesis of the bottom jaw; 3) antimicrobial therapy; 4) physical and exercise therapy; 5) the preparations accelerating processes of reparative osteogenesis).

2. The patient was delivered to specialized hospital, he has a gunshot fracture of the mandible at the level of the right corner. On a small fragment teeth is absent, on big are intact, isn't mobile. What method of treatment should be applied? (Answer: osteosynthesis of the mandible).

3. Patient M, 27 years, his diagnosis is established: bilateral mental fracture of the mandible with shift of fragments. What methods of treatment can be applied to this patient? (Answer: the conservative – the intramaxillary fixation by Tigershtedt's or a bilateral osteosynthesis).

Theme № 15 A CONSTANT (MEDICAL) IMMOBILIZATION OF JAWS WITH SPLINTS – ORTHOPEDIC METHODS OF TREATMENT DAMAGES OF BONES OF THE FACIAL

**PART OF SKULL: REQUIREMENTS, KINDS, LACKS AND ADVANTAGES.
ACHIEVEMENT OF NATIONAL SCIENTISTS, EMPLOYEES OF DEPARTMENT.**

1. ACTUALITY OF THEME. Knowledge of methods of a constant (medical) immobilization of fragments at damages of maxillofacial area will which allow the doctor - stomatologist to organize and render rationally the qualified and specialized medical aid by the victim in a peace time, in a wartime and in extreme situations.

2. CONCRETE AIMS: 2.1. To analyze the indication and contraindication for orthopedic methods of treatment of fractures of bones of the face. 2.2. To explain ways of manufacturing of splints for treatment of fractures of the facial bones. 2.3. To offer the new approach in a choice of designs for orthopedic treatment of fractures of maxilla and mandible. 2.4. To classify orthopedic designs for treatment fractures of bones of the face. 2.5. To treat the data of X-ray pictures of bones of the facial skeleton with fractures. 2.6. To draw schemes, the schedules of application of splints at treatment of fractures of maxilla and mandible. 2.7. To analyze possible complications at treatment of fractures of bones of the facial skeleton by orthopedic methods. 2.8. To make the plan of treatment of different types of fractures of bones of the facial skeleton with splints.

3. BASIC KNOWLEDGE, ABILITIES, SKILLS, WHICH ARE NECESSARY FOR STUDY THEMES (intradisciplinary integration)

Names of the previous disciplines	The got skills
1. Normal anatomy.	To know a structure of bones of the face, anatomy of chewing muscles, muscles of a neck, a structure of teeth. To show places of an attachment of muscles to the mandible.
2. Topographical anatomy and operative surgery.	Topographical anatomy of maxillofacial area as a whole and bones of the face. Principles operative access (admittance, admission) to different parts or regions in maxillofacial surgery. To give the topical diagnosis of fracture of the facial bones.
3. General surgery.	To make the plan of examination of the patient with traumatic damage. To be able to survey correctly the patient and to fill in the medical documentation.
4. Traumatology.	To be able to treat and to make the plan of conservative treatment of the victims with bones fractures of the face.
5. Orthopedic stomatology.	To know kinds splints and caps, that are applied to conservative treatment of victims with fractures of jaws. To make on models splints by S.S. Tigershtedt.

4. TASKS FOR INDIVIDUAL WORK DURING PREPARATION FOR THE LESSON.

4.1. List of basic terms, parameters, characteristic, which a student must master at preparation to lesson:

The term	Definition

1. Reduction.	This comparison of fragments of the bones.
2. Fixing.	This fastening of fragments in correct position.
3. Immobilization.	Deducing (conclusion) of the organ from function.

4.2. Theoretical questions for lesson: 1. Ways of treatment of fractures of jaws. 2. Kinds and methods of immobilization of jaws. 3. Kinds of conservative methods of treatment of not ballistic trauma of jaws. 4. Kinds of splints, the indication and contra-indication to their appendix. 5. Other methods of conservative treatment of not ballistic trauma of jaws. 6. Mistakes and complications after conservative methods of treatment of crises челюстей.

4.3. Practical works (task) which are executed on lesson: 1. Manufacturing splints by Tickershtedt on models of jaws. 2. Practical training from application splints for a constant immobilization of fragments of jaws.

5. TABLE OF CONTENTS OF THEME:

Local clinical examination of the facial injury

The examination of a patient with a recent severe injury to the facial skeleton will be greatly facilitated if the patient's face is gently washed with warm water and cotton-wool swabs to remove caked blood. The congealed blood in the palate and buccal sulcus can be removed with cotton wool held in non-toothed forceps. Sometimes cotton-wool swabs dipped in hydrogen peroxide will facilitate the removal of any particularly tenacious clots in the mouth and upon the teeth. If a denture is fractured, the fragments should be assembled to make sure that no portion is missing - possibly displaced down the throat. Only after careful cleaning has been carried out, both extra-orally and intra-orally, is it possible to evaluate the full extent of the injury. It is surprising how often the magnitude of the surgical problem diminishes as the overlying blood is removed and accurate visualization becomes possible.

External examination

The operator should take careful note of oedema, ecchymosis and soft-tissue lacerations. Any obvious bony deformities, haemorrhage or cerebrospinal fluid leak should be recorded. Many of the physical signs of a fractured bone result from the extravasation of blood from the damaged bone ends. This results in rapid early swelling from the accumulation of blood within the tissues and subsequent even greater swelling resulting from increased capillary permeability and oedema. Swelling and ecchymosis often indicate the site of individual fractures, particularly of the mandible or zygoma. There may be obvious deformity in the bony contour of the mandible, and if considerable displacement has occurred the patient is unable to close the anterior teeth together and the mouth hangs open. A conscious patient may seek to support the lower jaw with his hand. Many fractures are compound into the mouth and blood-stained saliva is frequently observed dribbling from the corners of the mouth, particularly if the fracture is recent.

The eyelids are gently separated and, if the patient is conscious, visual acuity is tested in each eye. The patient is asked to follow the clinician's finger with his or her eyes and to report if diplopia occurs. A note is made of any alteration in the size of the two pupils, and the light reflex is tested. The extent of any sub-conjunctival ecchymosis is recorded.

Gentle palpation should begin at the back of the head, and the cranium should be explored for wounds and bony injuries. The fingers should then be run lightly over the zygomatic bones and arch,

and around the rim of the orbits. Areas of tenderness, step deformities, and unnatural mobility are noted. The nasal complex is next examined in the same manner.

Palpation should continue bilaterally in the condylar region and continue downwards and along the lower border of the mandible. Bone tenderness is almost pathognomonic of a fracture, even an undisplaced crack, but if there is more displacement it may be possible to palpate deformity or elicit bony crepitus.

Areas of loss of skin sensation should be noted. The infra-orbital nerve is frequently contused when the zygomatic complex has been fractured producing anaesthesia or paraesthesia of the cheek, lateral aspect of the nose, and half of the upper lip. Fractures of the body of the mandible are often associated with injury to the inferior dental nerve, in which case there will be reduced or absent sensation on one or both sides of the lower lip.

Intra-oral examination

It is impossible to assess intra-oral damage if the parts are obscured by blood. Conscious cooperative patients may be given a lukewarm mouthwash but in most cases the clinician will have to remove the clotted blood by gently cleaning the whole area with moistened swabs. Congealed blood and any fragments of teeth, alveolus or dentures are removed carefully by forceps, assisted by gentle suction if available.

A good light is essential. The buccal and lingual sulci are examined for ecchymosis. Submucosal extravasation of blood is often indicative of underlying fracture, particularly on the lingual side (Fig. 1).

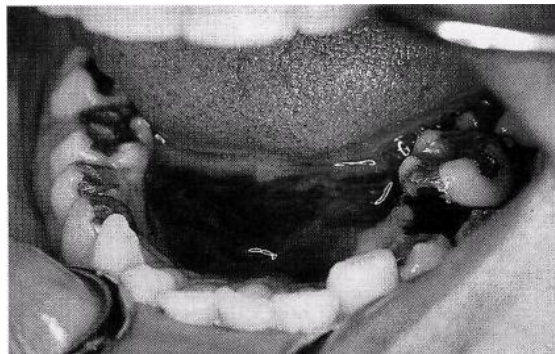


Figure 1. Haematoma in floor of mouth as a result of a mandibular fracture.

Ecchymosis in the buccal sulcus is not necessarily the result of a fracture as there is considerable soft tissue overlying the bone in this area and extensive bruising may follow a blow insufficient to cause a fracture. However, on the lingual side the mucosa of the floor of the mouth overlies the periosteum of the mandible which, if breached following a fracture, will invariably be the cause of any leakage of blood into the lingual submucosa. This then is a most valuable sign of bony injury in the body of the mandible.

Small linear haematomas, particularly in the third molar region, are reliable indicators of adjacent fracture. The mucosa overlying the root of the zygoma should be carefully examined as fractures of the zygomatic complex and Le Fort I fractures frequently produce a haematoma in this area. A haematoma in the palate is a reliable sign of a bony split associated with a fracture of the mid-face.

The occlusion of the teeth is next examined or, if the patient is edentulous, the alveolar ridge. Premature contact of the posterior teeth with a resultant anterior open bite will be obvious. Step defects in the occlusion or alveolus are noted along with any obvious lacerations of the overlying mucosa. It is important to examine all the individual teeth and to note any luxation or subluxation along with missing crowns, bridges or fillings. Individually fractured teeth must be assessed for involvement of the dentine or pulp. Finally, all teeth should be carefully examined with a mirror and probe to detect loose fillings, fine cracks or splits in the tooth substance. If teeth, portions of teeth, dentures, fillings, etc. are not accounted for, a radiograph of the chest must be ordered in case they have been inhaled.

Possible fracture sites in the mandible are gently tested by placing a finger and thumb on each side and using pressure to elicit unnatural mobility. If the patient can co-operate, he or she is asked to carry out a full range of man-dibular movements and any pain or limitation of movement recorded. Occasionally, even this detailed examination fails to confirm a mandibular fracture which is thought to be present from the history and presence of haematoma. In such cases the flat of both hands should be placed over the two angles of the mandible and gentle pressure exerted. This manoeuvre will always elicit pain when even a crack fracture is present, but the procedure should be one of last resort as it produces extreme discomfort if a mobile fracture is present.

In the upper jaw the tooth-bearing segment is gently manipulated to elicit unnatural mobility. A finger and thumb are then placed over the frontonasal suture line and any mobility of the facial skeleton tested by pressure from the fingers in the palate. A false impression of mobility of the mid-facial skeleton can be obtained, especially in the unconscious patient, by pressure in the palate alone, for the upper part of the head moves inside the epicranial aponeurosis producing the illusion of movement of the mid-facial skeleton. If the dento-alveolar segment moves independently of the remainder of the mid-facial skeleton, particularly if crepitus is elicited, it is indicative of a Le Fort I type fracture. The upper teeth should be tapped with the handle of a dental mirror. A characteristic 'cracked-pot' sound is elicited if there is a fracture above the teeth.

FRACTURES OF THE TOOTH-BEARING SECTION OF THE MANDIBLE

Reduction of a fracture means the restoration of a functional alignment of the bone fragments. In certain situations, for example a fracture of the clavicle, this does not necessarily imply exact anatomical alignment. However, in the dentate mandible reduction must be anatomically precise when teeth, which were previously in good occlusion, are involved. Less precise reduction may be acceptable if part of the body of the mandible is edentulous or there are no opposing teeth.

The presence of teeth provides an accurate guide in most cases by which the related bony fragments can be aligned. The teeth are used to assist the reduction, check alignment of the fragments and assist in the immobilization.

Whenever the occlusion is used as an index of accurate reduction it is important to recognize any pre-existing occlusal abnormalities such as an anterior or lateral open bite. Wear facets on individual teeth can provide valuable clues to previous contact areas. Teeth may on occasions be brought into contact during reduction and yet be occluding incorrectly owing to lingual inclination of the fracture segment.

Widely displaced, multiple or extensively comminuted fractures may be impossible to reduce by means of manipulation of the teeth alone, in which case open operative exploration becomes necessary.

In general, reduction and later immobilization is best effected under general anaesthetic, but occasionally it is possible to employ local analgesia supplemented if necessary by sedation. If there is minimal displacement the reduction can sometimes be effected without an anaesthetic.

If the patient's general medical condition precludes the administration of a general anaesthetic, gradual reduction of fractures can sometimes be carried out by elastic traction. Small elastic bands are applied to cap splints or wires fitted to teeth on the individual mandibular fragments and attached in turn to the intact maxilla. More often nowadays, modified orthodontic brackets are cemented to selected teeth to which elastic bands can in turn be attached. A satisfactory temporary reduction can usually be achieved pending an improvement in the patient's general condition.

Teeth in the fracture line are a potential impediment to healing for the following reasons:

1. The fracture is compound into the mouth via the opened periodontal membrane.
2. The tooth may be damaged structurally or lose its blood supply as a result of the trauma so that the pulp subsequently becomes necrotic.
3. The tooth may be affected by some preexisting pathological process, such as an apical granuloma.

The fracture line can become infected as a result of any of the above - either from the oral cavity via the disrupted periodontium or directly from an infected pulp or apical granuloma. Infection of the fracture line will result in greatly protracted healing of the fracture or even nonunion.

For these reasons in pre-antibiotic days all teeth in the line of the fracture were extracted. This practice was, however, continued into the antibiotic era with unnecessary detriment to the patient. A tooth in the line of fracture which is structurally undamaged, potentially functional, and not subluxed should be retained and antibiotics administered. Its retention will tend to delay clinical union of the fracture by a short period, but this is acceptable in order to preserve the integrity of the dentition. Obviously teeth in an intact dentition are more important than those in a partially edentulous jaw.

Without antibiotic therapy teeth in the line of fracture constitute a real risk of infection. As recently as 1978 Neal and co-workers reported a complication rate of 30 per cent in a retrospective study of 207 mandibular fractures, where the average delay in treatment was 3-4 days, and the patients were generally from deprived social backgrounds and uncooperative (Neal et al., 1978). Thirty-six infections of the fracture site occurred, the incidence interestingly being unrelated to whether the involved tooth was removed at the time of treatment or after the complications had ensued. The subsequent literature supports the observation that infection is almost invariably associated with teeth in the fracture line but the incidence is not affected by early removal (Anderson and Alpert 1992; Ellis and Sinn 1993).

In general the infection rate of mandibular fractures which involve teeth is much lower - around 5 per cent (James et al., 1981). Kahnberg (1979) and Kahnberg and Ridell (1979), in a study of 185 teeth involved in the line of mandibular fractures, have shown that the prognosis of the teeth they elected to conserve was good. Complete clinical and radiographic recovery was found in 59 per cent, a figure similar to other studies. Careful follow-up of the retained teeth was necessary so that endodontic therapy could be instituted as soon as there were clinical indications. In Kahnberg and Ridell's study 32 of the 185 involved teeth were extracted, 20 of which became necessary after initial fixation of the fracture because of loosening of the teeth or infection of the fracture site. Kamboozia and Punni-Moorthy (1993) found that there were significantly more devitalized teeth in the line of mandibular fractures treated by plated osteosynthesis.

Fractures at the angle of the mandible with teeth in the fracture line are more likely to become infected than at other sites (Ellis, 1999). Considerable controversy therefore exists with regard to functionless third molars involved in mandibular fractures. These teeth are a potential source of infection and, if left, will eventually need to be removed. They have little value in stabilizing the fracture which, if undisplaced, is retained in line by the attached periosteum. Furthermore, such a tooth will never be easier to remove, because the fracture effectively disimpacts it and as a result it can be elevated with minimal disturbance of bone and periosteum. On balance it would seem more sensible to remove a functionless, potentially troublesome tooth when an operative intervention has become necessary by virtue of the fracture.

Summary

Absolute indications for removal of a tooth from a mandibular fracture line:

1. Longitudinal fracture involving the root.
2. Dislocation or subluxation of the tooth from its socket.
3. Presence of periapical infection.
4. Infected fracture line.
5. Acute pericoronitis.

Relative indications for removal of a tooth from the fracture line:

1. Functionless tooth which would eventually be removed.
2. Advanced caries.
3. Advanced periodontal disease.
4. Doubtful teeth which could be added to existing dentures.
5. Teeth involved in untreated fractures presenting more than 3 days after injury. It is desirable that all teeth not covered by these conditions should be retained.

Management of teeth retained in fracture line:

1. Good-quality intra-oral periapical radiograph.
2. Institution of appropriate systemic antibiotic therapy.
3. Splinting of tooth if mobile.
4. Endodontic therapy if pulp is exposed.
5. Immediate extraction if fracture becomes infected/
6. Follow-up for 1 year and endodontic therapy if there is demonstrable loss of vitality.

Immobilization

Following accurate reduction of the fragments, the fracture site must be immobilized to allow bone healing to occur. Orthopaedic surgeons have been concerned for some time with the process of fracture healing when either rigid or semi-rigid fixation is employed. The speed of repair of the weight-bearing skeleton is of paramount importance in the eventual rehabilitation of an injured patient. When semi-rigid fixation is used a fracture heals by secondary intention, which involves the formation and subsequent organization of callus. This is a relatively slow process and weight-bearing must be delayed until full bone replacement has occurred. Even apparently rigid fixation by means of non-compression plating or pinning leaves a gap between the bone ends and bony union requires organization of a primary callus. Key (1932) noted that healing of the arthrodesed knee was accelerated when the opposing bony surfaces were compressed. Later experimental work (Perren et al., 1969) has confirmed that compression osteosynthesis of both experimental osteotomies and clinical fractures results in primary bone healing without the formation of intermediate callus. This results in more rapid stabilization of the fracture site and much earlier restoration of the mechanical strength of the bone. Reitzik and Schoorl (1983) compared non-compression screw and plate osteosynthesis and wired osteosynthesis on either side of the same mandible. Although non-compression plated osteotomies resulted in gap healing with the formation of a small amount of

intermediate callus, this was still superior to the less rigid wired osteosynthesis with demonstrably increased mechanical strength on the plated side 6 weeks after surgery. The question arises as to how relevant are these findings to the treatment of mandibular fractures. Unlike a weight-bearing bone, it is only necessary to immobilize the mandible until a stable relationship between the fragments has been achieved. This period is considerably less than would be required for full bony consolidation to take place. Some simple mandibular fractures need no immobilization at all, particularly if a lack of teeth means that precise restoration of the occlusion is not at a premium. Such fractures remain mobile for some time if they are forcibly manipulated but eventually proceed to full bony union. It is indeed difficult to prevent the fractured mandible uniting, and malunion is a more frequent complication than non-union.

Infection of a fracture line prior to definitive treatment has traditionally been regarded as a contraindication to any form of direct skeletal fixation. Indeed at one time it was considered inadvisable to insert a transosseous wire if the fracture was compound into the mouth, because of the risk of subsequent infection. However, with the routine employment of prophylactic antibiotic cover, this risk is very considerably reduced. James et al. (1981), in a prospective study of 422 mandibular fractures, concluded that the postoperative infection rate of the fracture line was no different whether closed or open techniques were employed. Awty and Banks (1971) and Banks (1985) showed that trans-osseous wiring could be regularly and safely employed in heavily contaminated gunshot wounds. There is some evidence that rigid fixation of previously infected fractures by plates produces better results in terms of uncomplicated healing than traditional methods (Kai Tu and Tenbulzen, 1985).

The overwhelming advantage of plating techniques is that they are all sufficiently rigid to obviate the need for intermaxillary fixation. However, in view of the fact that clinical union of mandibular fractures is much quicker than most other bones, compression osteosynthesis must have a very dubious place in any treatment plan.

Period of immobilization

Whenever IMF is used as the main or adjunctive means of immobilizing a fractured mandible, the clinician needs some guide to the length of time it must be kept in place. The period of stable fixation required to ensure full restoration of function varies according to the site of fracture, the presence or otherwise of retained teeth in the line of fracture, the age of the patient and the presence or absence of infection. Juniper and Awty (1973) have shown that in favourable circumstances stable clinical union can on average regularly be achieved after 3 weeks, at which time fixation can be released.

In fractures of the body of the mandible the blood supply to the fracture site is important to the healing process. Where endosteal vascularity is relatively poor, as in the ageing jaw, and particularly in the symphysis region, healing tends to be prolonged. In contrast, the rich blood supply and exuberant osteoblastic activity of the child's growing mandible ensures extremely rapid union.

A simple guide to the time of immobilization for fractures of the tooth-bearing area of the lower jaw is as follows (3 weeks):

1. Tooth retained in fracture line: add 1 week.
2. Fracture at the symphysis: add 1 week.
3. Age 40 years and over: add 1 or 2 weeks.
4. Children and adolescents: subtract 1 week.

Applying this guide it follows that a fracture of the symphysis in a 40-year-old patient where the tooth in the fracture line is retained requires 6 weeks of immobilization (basic 3 weeks + 1 week for less favourable site + 1 week allowed for age + 1 week for tooth retained in the line of fracture).

Rules such as these are designed for guidance only, and it must be emphasized that the fracture must always be tested clinically before the mandible is finally released. The temporary attachments to the dentition should be retained for a further period so that re-immobilization can be carried out if the union of the fracture is found to be inadequate after function has been restored.

The methods of immobilization can be summarized as follows:

1. Osteosynthesis without intermaxillary fixation:

- a) non-compression small plates;
- b) compression plates;
- c) miniplates;
- d) lag screws;
- e) resorbable plates and screws.

2. Intermaxillary fixation:

- a) bonded brackets;
- b) dental wiring: direct, eyelet;
- c) arch bars;
- d) cap splints.

3. Intermaxillary fixation with osteosynthesis:

- a) transosseous wiring;
- b) circumferential wiring;
- c) external pin fixation;
- d) bone clamps;
- e) transfixation with Kirschner wires.

Intermaxillary fixation (IMF)

In the presence of sufficient numbers of teeth, simple fractures of the tooth-bearing part of the mandible may be adequately immobilized by intermaxillary fixation alone. Clinical union can be expected within 4 weeks in nearly all cases, and the fixation can often be established without resorting to general anaesthesia. Intermaxillary fixation is most frequently now used to maintain the correct occlusion temporarily while some form of direct osteosynthesis is applied.

Bonded modified orthodontic brackets

Fractures with minimal displacement in patients with good oral hygiene can be immobilized by bonding a number of modified orthodontic brackets onto the teeth and applying intermaxillary elastic bands. The orthodontic brackets can be suitably prepared in the maxillofacial laboratory by welding small hooks onto each of them. Selected teeth in each jaw are then carefully dried, etched, and the brackets bonded to the teeth with composite resin. Because this technique demands complete elimination of moisture, it is not applicable in cases where there is other than minimal intraoral bleeding.

Dental wiring is used when the patient has a complete or almost complete set of suitably shaped teeth. Opinions differ as to the type and gauge of wire used, but 0.45 mm soft stainless wire has been found effective. This wire requires stretching before use and should be stretched by about 10 per cent. If this is not done the wires become slack after being in position for a few days. Care should be taken not to over-stretch the wire as it will become work hardened and brittle.

Numerous techniques have been described for dental wiring, but two have been found very satisfactory. The most simple is direct wiring.

Direct wiring

The middle portion of a 15 cm length of wire is twisted round a suitable tooth and then the free ends are twisted together to produce a 7.5-10 cm length of 'plaited' wire. Similar wires are attached to other teeth elsewhere in the upper and lower jaws and then after reduction of the fracture the plaited ends of wires in the upper and lower jaws are in turn twisted together. For greater stability the wire surrounding each tooth can be applied in the form of a clove hitch. Thus suitable teeth in the upper and lower jaws are joined together by direct wires. This is a simple method of immobilizing the jaws, which provides rapid temporary IMF during the application of transosseous wires or plates. The disadvantage as a definitive form of fixation arises from the fact that the intermaxillary wires are connected to the teeth themselves. It is therefore difficult to release the intermaxillary connection without stripping off all the fixation. This disadvantage is overcome by using interdental eyelet wiring.

Interdental eyelet wiring

Eyelets are constructed by holding a 15 cm length of wire by a pair of artery forceps at either end and giving the middle of the wire two turns around a piece of round bar 3 mm in diameter which is fixed in an upright position.

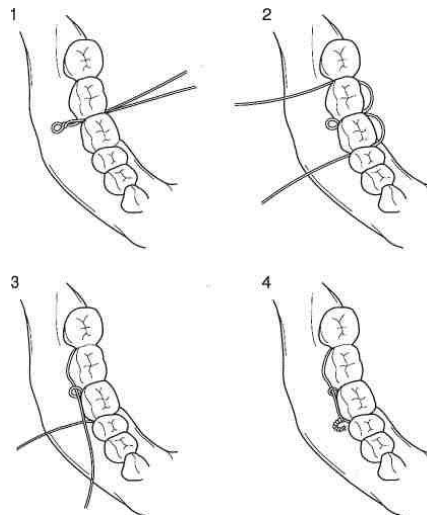


Figure 2. Diagram of the stages involved during the insertion of an eyelet wire

These eyelets are fitted between two teeth in the manner shown in Fig. 2 and twisted tight. Care must be taken to push the wire well down on the lingual and palatal aspect of the teeth before twisting the free ends tight, as the eyelet will tend to be displaced up the tooth and become loose. This can be done by pushing the wire down on the lingual and palatal aspects with a suitably rounded instrument.

About five eyelets are applied in the upper and five in the lower jaw and then the eyelets are connected with tie wires passing through the eyelets from the upper to the lower jaw. To test whether a fracture is soundly united it is then possible to remove only the tie wires, and if a further period of immobilization is indicated new tie wires can be attached.

The eyelets should be so positioned in the upper and the lower jaw that when the tie wires are threaded through them a cross-bracing effect is achieved (Fig. 3). If the eyelets are placed immediately above each other some mobility of the mandible is possible. It should be remembered when working

with wire that the wire is sharp and resilient and precautions must be taken to protect the patient's eyes at all times. Every free end of wire should have a pair of heavy artery forceps attached to it when it is not actually being manipulated. When working under general anaesthesia the eyes should be closed and carefully protected. After the eyelet wires have been applied the tie wires should be loosely threaded through the eyelets in the opposing jaws. Irrevocably damaged teeth are extracted at this stage and the throat pack is removed, after which the fracture is reduced and the tie wire fixation is tightened (Fig. 4).

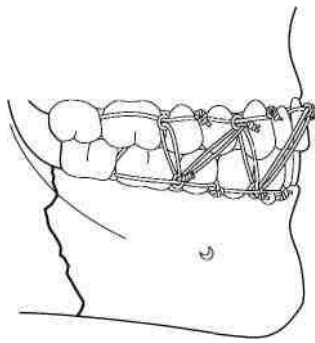


Figure 3. A completed eyelet wiring showing how the eyelets are connected by the wires, which are twisted in the manner shown in Fig. 100.

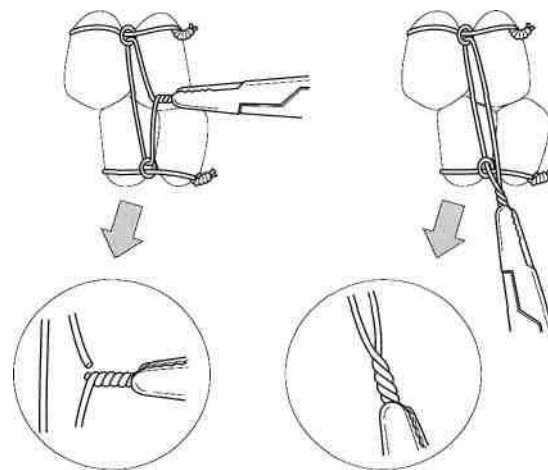


Figure 4. The incorrect (a) and correct (b) methods of twisting the tie wires together. If the twisted portion is at right angles to the wire loop as shown in (a) it cannot be twisted tightly without risk of breakage.

It is important that the patient's normal pre-fracture occlusion is understood by the operator. Many patients have some abnormality of their occlusion and a mistaken attempt to achieve a theoretically correct occlusion in such cases may result in gross derangement of the bony fragments. Much information about the previous occlusion can be inferred from such evidence as wear facets on the teeth, examination of study models, and particularly information from the patient.

In order best to re-establish the occlusion and avoid a cross-bite, the tie wires should initially be tightened in the molar area, first on one side and then on the other, working round to the incisor teeth. Wires may be twisted quite tightly on multirouted teeth, but some caution should be exercised with single-rooted teeth to avoid subluxation. It is best to twist the tie wires loosely together first and carry out the final tightening after the occlusion has been checked. Care must be taken to ensure that the tongue is not trapped between the cusps of the teeth. After the interdental eyelet wiring is completed a finger should be run round the patient's mouth to ensure that no loose ends of wire have been left projecting which may ulcerate the soft tissue.

Interdental eyelet wiring is simple to apply and very effective in operation. Excellent reduction and immobilization are effected as the operator can see that the occlusion is perfectly restored. In practice a majority of dentate mandibular fractures can be treated in this fashion.

Arch bars are perhaps the most versatile form of mandibular fixation. They are particularly useful when the patient has an insufficient number of suitably shaped teeth to enable effective interdental eyelet wiring to be carried out or when, in an otherwise intact arch, a direct link across the fracture is required. The method is very simple. The fracture is reduced and then the teeth on the main fragments are tied to a metal bar which has been bent to conform to the dental arch. Many varieties of prefabricated arch bar are available and the Winter, Jelenko and Erich type bars have all proved effective. These bars are supplied in suitable lengths and have hooks or other devices to assist in the maintenance of intermaxillary fixation (Fig. 5). In the absence of such specialized bars a very effective arch bar can be constructed from 3 mm half-round German silver bar. Notches are cut on the bar with the edge of a file to prevent the intermaxillary tie wires from slipping.

Arch bars should be cut to the required length and bent to the correct shape before starting the operation. If the mandibular fragments are displaced owing to the fracture, the bar can be bent so that it conforms initially to the intact upper arch, although in practice direct application to the lower arch is usually quite satisfactory as extreme accuracy is not required. When it proves difficult to adapt the arch bar directly to the patient's own teeth any lower plaster model of approximately the correct size can be used. To facilitate the bending of the German silver bar, it should be annealed by heating to red heat and then allowing it to cool.

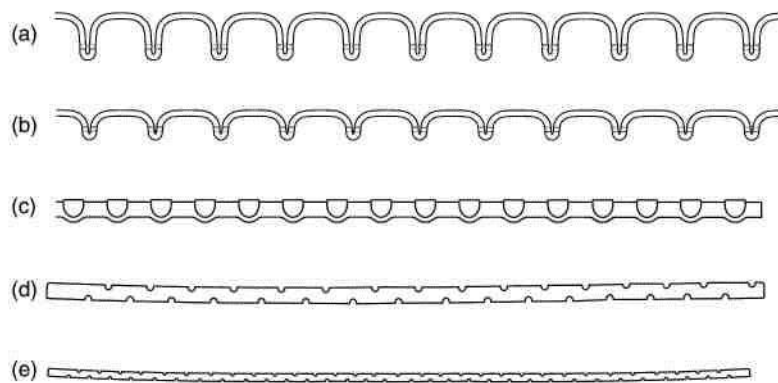


Figure 5. Various forms of arch bar in common use. (a, b) Two sizes of Jelenko arch bar.

(c) Erich pattern arch bar. (d, e) Two German silver bars suitably notched to prevent the ligature wires from slipping.

Faced for the first time with the problem of attaching an arch bar to a number of teeth by twisting lengths of 0.45 mm soft stainless-steel wire around the teeth and over the bar, any operator would rapidly develop a satisfactory routine. In fact, every operator has his own preferred method of achieving the required result.

It is helpful after the arch bar has been formed to commence wiring on adjacent teeth, preferably in the midline. The arch bar is wired to successive teeth on each side working backwards to each third molar area. In this way minor discrepancies in the arch bar are ironed out as wiring proceeds, which produces close adaptation of the bar to the dental arch. Short, approximately 15 cm lengths of either 0.45 mm or 0.35 mm wire are used for each ligature and some regular pattern is desirable. For instance, each wire may pass over the bar mesially, around the tooth, and under the bar distally, before the ends are twisted together. Whenever contact points between the teeth are tight 0.35 mm wire is used. After all the wires have been placed it will be found that some have become loose and it is

therefore important to re-tighten each wire before the twisted portion is cut and tucked into a position where it will not irritate the tissues (Fig. 6). Most fractures of the mandible can be effectively treated in this fashion if teeth are present on the main fragments (Fig. 7).

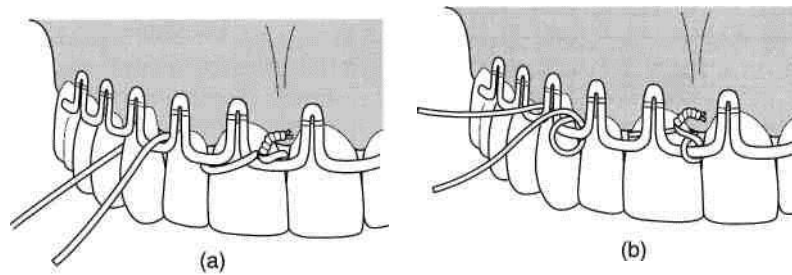


Figure 6. Two methods of ligating an arch bar to the teeth, (a) Simple method used in most cases, (b) Method used for unfavourably shaped teeth allowing the ligature wire to be closely adapted at the cervical margin.

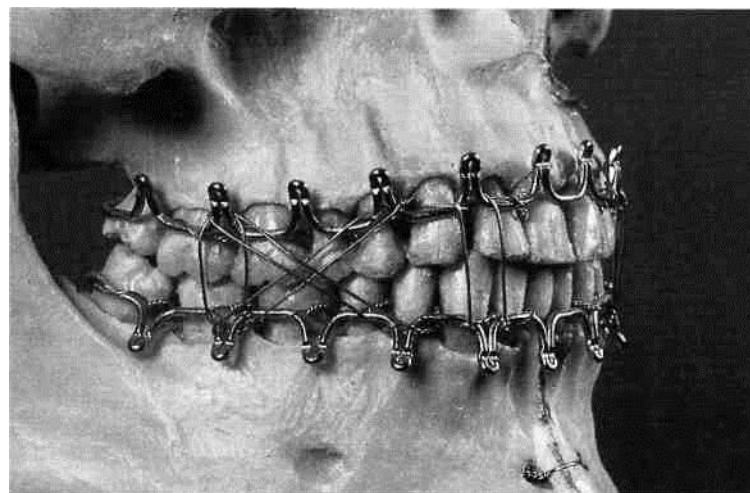


Figure 7. Model used to demonstrate a Jelenko arch bar wired to the standing teeth. Intermaxillary wire ligatures can be placed in any suitable pattern.

Silver **cap splints** were for many years the method of choice for the immobilization of all jaw fractures. Their present-day use in fracture treatment is confined to a small minority of cases. The technique is time consuming both clinically and in the laboratory and the results achieved are accomplished better and faster by other methods. As far as mandibular fractures are concerned, the possible remaining indications for the use of cap splints are as follows:

1. Patients with extensive and advanced periodontal disease when a temporary retention of the dentition is required during the period of fracture healing. A cap splint in this situation will splint all the loose teeth together and allow the application of intermaxillary fixation. Most surgeons would, however, prefer to extract the teeth and apply bone plates to the underlying fracture if the patient was fit for the operative procedure.
2. To provide prolonged fixation on the mandibular teeth in a patient with fractures of the tooth-bearing segment and bilateral displaced fractures of the condylar neck. In such a case the cap splint will immobilize the body fracture and allow mobilization and, if necessary, intermittent elastic traction for the condylar fractures. The cap splint may be built up in the molar region to provide condylar distraction. Again there are better ways of dealing with this difficult problem (see below).

3. Where a portion of the body of the mandible is missing together with substantial soft-tissue loss. A cap splint will allow the remaining tooth-bearing segments to be maintained in their correct relationship pending soft-tissue reconstruction and bone grafting. In modern maxillofacial surgery, cap splints should be considered to be only of historical interest. They are apparently still used by some surgeons in orthognathic surgery and some operators still employ extraoral fixation in complicated mid-facial fractures. The method of construction should therefore be understood in principle.

Impressions of the teeth of a patient with a fractured mandible are occasionally needed to facilitate the construction of arch bars as well as for cap splints. The impression technique has to be modified in the injured jaw to take account of limited opening and the presence of blood and excess saliva. The impression need only record the teeth themselves and a small amount of the alveolar margin and it is therefore easier to use a cut-back lower impression tray for both jaws.

Cap splints are subsequently constructed in the maxillofacial laboratory and finally cemented to the teeth. They are constructed with small hooks or cleats on the sides to which intermaxillary elastic bands are easily attached. Intermaxillary elastic traction will produce a degree of reduction which may be acceptable in rare circumstances when other injuries discourage prolonged operative treatment of the maxillofacial injury. Operative reduction is to be preferred in all other circumstances. After reduction, segmental splints need to be localized together to produce continuity of the splint round the whole mandibular arch. Locking bars have to be made which are soldered to individual plates, which in turn can be screwed to matching plates on the splint segments.

6. MATERIALS FOR SELF-CHECKING:

A. Questions for self-checking: 1. X-ray photo, a photo and discharge from histories from the hospital of the victims with the fractures of the facial bones. 2. Materials and the equipment for manufacturing splints by Tigershtedt.

B. Tasks for self-checking: 1. The wounded man with fractures of the body of the maxilla at the left side with the absence of all teeth on both jaws (traumatic extraction). What method is expedient for using at treatment of such patient at a stage of the qualified and specialized help? (The answer: by Port).

2. The patient, 27 years, maxillofacial surgeries hospitalized in clinic. After the inspection the diagnosis has been established: traumatic mental fracture of the mandible at the left without displacement on a site 33, 34. A orthognathic bite . For a constant immobilization by Tigershtedt give the name of splint? (The Answer: intermaxillary fixation with hooks).

3. In clinic 68 years with a trauma of the mandible are hospitalized the patient, as a result of household fight. After the inspection the diagnosis is established: traumatic bilateral fracture of the body of the mandible at the left on a site 36, 37 and mental on the right on a site 44, 45 with displacement of fragments. There are not enough teeth on fragments for intermaxillary fixation with hooks. What technique of a constant immobilization is expedient for using in this case? (The answer: by Veber).

C. Material for the test control. Test tasks with single right answer ($\alpha = \text{II}$): 1. What type of splints named on teeth? A. by Port. B. by Vankevich. C. by Veber. D. by Vankevich-Stepanov. E. arch bar by Vasil'ev. (correct answer: E.).

2. Constant fastening fragments at crises of the top jaw is carried out: A. Smooth arch bar by Tigershtedt. B. Apparatus by D'arsisak. C. Apparatus by Rudko. D. The two-maxillary arch bar with

hooks which is connected with a pressing bandage or complex by Zbarz.E. Arch bar by Limberg. (correct answer: D.).

3. At the fracture of the maxilla it is marked: A. Pain at palpation of points of the trigeminal nerve. B. Pain ahead antilobium of the ear, near the lobe (of the ear). C. Simptom "step" and morbidity at palpation points in a site of a basis of a root of a nose, on edges of an orbit, a zygomatic arch, a symptom of mobility of fragments and " the floating palatal bones ". D. A pain at pressing a chin and angles of the jaw, a symptom of "step". E. Pain at attempt to close teeth, mobile teeth. (correct answer: B.).

D. Educational tasks of 3-rd level (atypical tasks): 1. In clinic of maxillofacial surgery the patient, 37 years that has received an industrial trauma is hospitalized. The diagnosis: traumatic bilateral mental fracture of the mandible with displacement, the angular fracture at the left side with displacement. Damage of soft tissues of a chin (stab kind of wound). The phenomena of respiratory insufficiency. A shock condition. Of what stages the urgent aid consists?

(The answer: a stop of a bleeding, struggle with asphyxia, antishock actions).

2. The victim after a road accident (the driver of 35 years) is delivered in the department in the hospital. Consciousness did not lose. Objectively: the face is asymmetric due to a edema of soft tissues of cheek area on the right where there is a laceration 2x3 sm, a mouth half-open. The maxilla is mobile and displaced downwards, to the left and back. Choose the optimal design, construction for immobilization. (The answer: the intermaxillary (two-maxillary) fixation with hooks).

3. Patient G., 29 years, has arrived in a hospital with the diagnosis: " open fracture of the mandible between 41, 31 tooth without displacement of fragments ". Objectively: the mouth opens in full, dental numbers intact, a bite normal. Between 41, 31 tooth the crack (fracture line) up to 2 mm the symptom of indirect loading is marked (is painful). What method of immobilization is shown for this patient? (The answer: a smooth arch bar).

Theme № 16. OSTEOSYNTHESIS, METHODS OF FIXING OF FRAGMENTS OF BONES OF THE FACIAL SKULL. ACHIEVEMENTS OF NATIVE SCIENTISTS, COLLEAGUES OF CHAIR.

1. ACTUALITY OF THEME. Knowledge of methods of a constant (medical) immobilization of fragments at damages of maxillofacial area will allow the doctor - stomatologist to organize and render rationally the qualified and specialized medical aid by the victim in a peace time, in a wartime and in extreme situations.

2. CONCRETE AIMS: 2.1. To analyze the indications and contraindications to application of an osteosynthesis and apparatus methods of treatment of cfractures of jaws. 2.2. To explain principles of an osteosynthesis at fractures of jaws. 2.3. To offer the new approach in a choice of designs for surgical treatment of fractures of jaws. 2.4. To classify surgical methods of treatment of facial bones. 2.5. To treat the data of X-ray pictures of victims with fractures of facial bones. 2.6. To draw schemes, the schedule of application of surgical methods at treatment of fractures of mandible and maxilla. 2.7. To analyze possible complications at treatment of fractures of facial bones by surgical methods. 2.8. To make the plan of treatment of different types of fractures of facial bones by surgical methods.

3. BASE KNOWLEDGE, SKILLS, THE SKILLS NECESSARY FOR STUDYING OF THE THEME (interdisciplinary integration).

Names of the previous disciplines	The received skills
1. Normal anatomy.	To know a structure of bones of the face, anatomy of chewing muscles, muscles of a neck. To show places of an attachment of muscles to the jaws.
2. Topographical anatomy and operative surgery.	Topographical anatomy of maxillofacial area as a whole and bones of the face in particular. Principles operative admission to different areas of maxillofacial surgery.
3. General surgery.	To make the plan of examination of the patient with traumatic damage. To be able to survey correctly the patient and to fill up the medical documentation.
4. Traumatology.	To be able to use the main principles of treatment of fractures. To make the plan of surgical treatment of the victims with bone fractures of the face.
5. Orthopedic stomatology.	To know kinds of materials and designs which are applied for surgical treatment of victims with fractures of jaws.

4. TASKS FOR INDIVIDUAL WORK DURING PREPARATION FOR THE LESSON.

4.1. The list of basic terms, parameters, characteristic, which a student must master at preparation to lesson:

The term	Definition
1. Reduction.	This comparison отломков bones.
2. Fixing.	This fastening отломков in correct conditions.
3. Immobilization.	Deducing (removing) of body from function.
4. Osteosynthesis	Surgical fixing of bones fragments.

4.2. Theoretical questions to the lesson: 1. Principles of treatment of a bones fracture. 2. Concept about constant or medical immobilization of bones of the face. 3. Kinds of fixing and pressing bandages which are applied in maxillofacial trauma. 4. Surgical methods of medical immobilization of fractures of jaws. 5. The combined methods medical immobilization of jaws fragments. 6. Medicaments method of treatment of victims with fractures of mandible and maxilla.

4.3. Practical works (task) which are executed on lesson: 1. Working off of algorithm of work with devices by Rudko and by Zbarsh. 2. Professional training on scheduling surgical treatment of victims with fractures of jaws.

5. TABLE OF CONTENTS OF THEME:

The methods of immobilization can be summarized as follows:

1. Osteosynthesis without intermaxillary fixation:

a) non-compression small plates;

- b) compression plates;
- c) miniplates;
- d) lag screws;
- e) resorbable plates and screws.

2. Intermaxillary fixation:

- a) bonded brackets;
- b) dental wiring: direct, eyelet;
- c) arch bars;
- d) cap splints.

3. Intermaxillary fixation with osteosynthesis:

- a) transosseous wiring;
- b) circumferential wiring;
- c) external pin fixation;
- d) bone clamps;
- e) transfixation with Kirschner wires.

Osteosynthesis without intermaxillary fixation

This can only regularly be achieved by some form of bone plate although some oblique fractures can be fixed by the application of suitably positioned lag screws. Currently, three main systems of bone plating are used for fixation of mandibular fractures. Small bone plates based on the Swiss AO system (Arbeitsgemeinschaft für Osteosynthese) and the ASIF technique (Association for the Study of Internal Fixation) are designed for compression (Raveh et al., 1987). An example of a small compression plate is shown in Fig. 1, but plates of similar dimensions can equally be of simple non-compression design. The main alternative which has found favour has been the use of miniaturized plates such as those originally used for injuries to the fingers (Hayter and Cawood, 1993) (Fig. 2). All forms of bone plating provide rigid fixation. However, a distinction should be made between semi-rigid plates and compression plates. In the former group a small gap between the bone ends exists which means that a limited amount of primary callus forms, whereas, when compression plates are used, experimental evidence suggests that primary bone healing takes place without the formation of any intermediate callus. It is claimed that the full strength of the bone is thereby restored more rapidly. Each system ensures sufficient rigidity across the fracture site to obviate the need for intermaxillary fixation. This enables the patient to enjoy a relatively normal diet and to maintain oral hygiene more easily. These conditions are desirable for all mandibular fractures but there are particular clinical indications in certain cases. For example, a fracture of the body of the mandible with a coexistent intracapsular fracture of the condyle may make early mobilization especially important in order to ensure recovery of function of the temporo-mandibular joint. Again, intermaxillary fixation is not well tolerated in some elderly patients and is particularly difficult to maintain in mentally disturbed or subnormal individuals.

However, the application of bone plates to the mandible is an exacting technique requiring a fairly long period of general anaesthesia and a considerable degree of surgical skill. Many surgeons routinely still use an extra-oral approach which leaves a scar on the face at the conclusion of treatment. Plating is increasingly carried out from an intra-oral approach but the technique requires special surgical instruments in order to gain access to all areas of the body of the mandible.

Becker (1974) has pointed out that any treatment method which does not rely on intermaxillary fixation must ensure the restoration and maintenance of correct occlusion. In spite of numerous claims to the contrary, bone plates because of their very precision do not always achieve this fundamental objective. The occlusal problem can be overcome in skilled hands. Raveh et al. (1987) have reported results in 531 mandibular fractures treated with AO plates followed by

immediate mobilization. All cases were operated on via an intra-oral approach and only two cases exhibited mal-occlusion. This group employed a special localization device across the fracture line, which was inserted and adjusted prior to the placement of the plate. In other series, however, up to 25 per cent of cases treated required some adjustment by occlusal grinding, and to avoid this patients treated by plating techniques may need to be placed into intermaxillary fixation for a significant period (Pogrel, 1986). Plates are particularly useful in patients who are either partially or completely edentulous.



Figure 1. A compression bone plate. In this design both of the 'pear'-shaped compression holes are to the left of the fracture line.

(Case treated by Mr P. T. Blenkinsopp and reproduced with his kind permission).




Figure 2. (a) A miniaturized plating system based on the original design by Professor M. Champy. The 2 mm and 1.5 mm systems are shown, (b) Individual plate design from the AO miniaturized plating system showing, from above down, pairs of 1 mm microplates, 1.5 mm compact plates, 2.0 mm compact plates and stronger 2 mm mandibular plates.

The incidence of postoperative infection of bone plates seems to be decreasing and compares favourably with other methods of fixation. Plating may indeed be employed for the elective treatment of infected fractures (Koury et al., 1994) although the incidence of persistent infection postoperatively is higher than in non-infected cases. Some of these improved results can be attributed to greater surgical skill and some to the use of more biocompatible materials. Titanium has now replaced stainless steel and chrome-cobalt alloys for the manufacture of all types of plates. There is no convincing evidence to challenge the biocompatibility of titanium bone plates, nor is there a need for them to be removed electively. Most surgeons throughout the world leave asymptomatic plates in situ (Haug, 1996). Nevertheless, a few plates have to be removed due to later infection (Souyris et al., 1980), and in a number of centres patients are routinely readmitted for elective removal (Alpert and Seligson, 1996).

There are certainly theoretical reasons for removal of metal plates on the grounds that they protect the underlying bone from normal stress and therefore lead to atrophic changes

Metal will also cause artefacts on postoperative computed tomography (CT) and magnetic resonance imaging (MRI).

There is now evidence that titanium is not quite as biologically inert as was originally supposed. Limited corrosion takes place with detectable particles in both local tissue and regional lymph nodes. These findings have reinforced the arguments for routine removal of all metal plates. This in turn begs the question that if all plates are to be removed why use an expensive material like titanium rather than stainless steel?

For all of these reasons maxillofacial surgeons as well as orthopaedic surgeons have looked for a biodegradable material which could be used for the construction of bone plates of sufficient strength and acceptable bulk to satisfy the mechanical requirements of both craniofacial reconstruction and the management of facial fractures. The most obvious available material is bone itself, either autogenous or bank. Records of individual patients from World War I describe the use of screws and dowels fashioned from bone which were used to fix mandibular fractures and bone grafts in an effort to avoid the ever-present risk of infection. More recently, Obwegeser (1997) has described a bioconvertible osteosynthesis system utilizing plates and screws made from autogenic or allo-genic cortical bone and which has been in clinical use since 1992.

There is a distinction between materials that are biodegradable, i.e. are broken down within the body, and those which are bioabsorbable, i.e. are completely eliminated. Lindqvist and his co-workers in Helsinki have extensively investigated bioabsorption and the use of bioabsorbable materials in maxillofacial surgery (Lindqvist, personal communication; Suuronen et al., 1999). Research has concentrated latterly on a group of high molecular weight poly-alpha-hydroxy acids and their copolymers -specifically polylactic acid (PLA), polyglycolic acid (PGA) and polydioxanone (PDS). Initially the laevo form of polylactic acid showed most promise. The mechanical properties were substantially improved by two further developments. It was found that copolymers of laevo- and dextro-lactic acid in certain proportions could be formed into small plates which were heat-malleable, resorbed within 2 years and were strong enough for craniofacial reconstruction. The material was still not sufficiently robust to be used for most mandibular fractures. A second important development took place when it was discovered that the polymer elements could be orientated during manufacture to strengthen the final product even more - a process of self-reinforcement. Self-reinforced copolymer can be bent and adapted at room temperature using suitable pliers, and can be sterilized by gamma

radiation. The most promising present material is, accordingly, a self-reinforced copolymer of L- and DL-lactide which can be fashioned into miniplates. They are already widely used for craniofacial and orthognathic surgery but whether they have sufficient strength for the routine treatment of fractures of the mandible is less certain (Tarns et al, 1999). At their present stage of development bioabsorbable plates and lag screws appear to have a place in the fixation of fractures of the mandibular symphysis where there is good bony contact .

Non-compression small plates

Small conventional orthopaedic plates have been used in the past for the treatment of mandibular fractures. These plates are, however, larger than the presently designed miniplates and offer no advantages (Fig. 3). The only reason for using a plate of larger dimension than the miniplates is to incorporate compression across the fracture.



Figure 3. A standard non-compression orthopaedic plate which was removed from a treated fracture of the angle of the mandible. Insertion and removal required a large extra-oral submandibular incision.

Compression plates

Compression osteosynthesis of mandibular fractures is based on the firm biological principles established for the treatment of fractures of weight-bearing long bones. However, as has been previously pointed out, non-union or delayed union is rarely a problem in fractures of the mandible or other facial bones. On the other hand, precise reduction is essential in the dentate mandible and precise reduction is difficult to achieve with compression plating techniques. It is probably true to say that compression plates have now been abandoned by the majority of maxillofacial treatment centres. For the student it is instructive to examine why this has occurred.

Mandibular compression plates are either AO dynamic compression plates or plates based on the same design principle. For anatomical reasons it is necessary to apply these plates to the convex surface of the mandible at its lower border. However skilfully the plate is adapted there is a tendency for the upper border and the lingual plate to open with the final tightening of the screws. This leads both to distortion of the occlusion and, in a bilateral fracture, to opening of the fracture line on the other side (Spiessl, 1972).

In order to overcome these problems various designs of compression plate were devised (Prein and Kellman, 1987). Unlike miniplates (see below) these are often applied to the bone surface using screws which engage the inner cortical plate and must therefore be sited below the inferior dental canal. All compression plates include at least two pear-shaped holes. The widest diameter of the hole lies nearest the fracture line. The screw is inserted in the narrow part of the hole and at the final

moment of tightening its head slides forcibly into the wider diameter section, which is countersunk to receive it (Fig. 4).

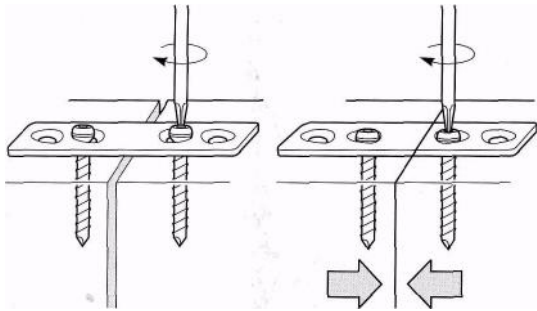


Figure 4. Diagrammatic representation of a small compression plate to illustrate the principle by which compression of the bone interface is achieved. The eccentric pear-shaped holes in the plate cause inward movement of the screw at the final stage of tightening when the head of the screw localizes in the wider part of the pear-shaped hole.

The compression holes in the plate may be positioned one on each side of the fracture (Spiessl, 1972) or both on the same side (Becker, 1974). Because of the tendency for the upper border to open when compression is applied across the fracture at the lower border, it is necessary to apply a tension band at the level of the alveolus before tightening the screws (Figs. 5 and 6). This can be in the form of an arch bar ligatured to the teeth or as a separate plate with screws penetrating the outer cortex only. Schilli (1977) designed a plate with oblique lateral holes which ensured that the compressing force was in part directed towards the upper border so that when the plate was tightened into place there was less tendency for the fracture line to gape. Raveh et al. (1987) employed a special adjustable temporary plate at the upper border which enabled them to achieve precise reduction of the fracture prior to application of the definitive lower border dynamic compression plate. They found no application for the eccentric dynamic compression plate in their large series of cases and reported malocclusion post-reduction in only 0.5 per cent of patients. Other workers have either placed the patient in temporary intermaxillary fixation or employed special adjustable bone-holding forceps to ensure accurate fracture reduction prior to application of the compression plate.

It has become increasingly apparent that compression plates offer no material advantage to the patient in the treatment of facial bone fractures. The operative approach tends to be lengthy and requires considerable expertise to produce consistent results. This is especially so if an intra-oral approach is used or if preliminary intermaxillary fixation is applied. Compression plating becomes more difficult when there is any obliquity of the fracture because of the depth of penetration of the screws. Problems also arise when there is comminution at the lower border, which is not always apparent from conventional radiographs. Perhaps the chief disadvantage, however, is the actual bulk volume of the fixation plate, which necessitates later removal in a high proportion of patients. This, of course, means subjecting the patient to a further general anaesthetic not otherwise indicated. For all of these reasons the majority of surgeons now use non-compression miniplates exclusively.

Miniplates

Roberts (1964) used cobalt-chrome alloy meta-carpal plates up to 1 inch (2.5 cm) in length to treat a series of mandibular fractures. These were applied to the outer cortical plate after reduction of

the fracture, by means of 7 mm long screws 1.5 mm in diameter. Roberts later designed plates specifically for mandibular plating. Battersby (1966) subsequently reviewed a series of 350 cases treated in this way over a 12-year period and demonstrated satisfactory fixation. The plates were, however, employed as an alternative to transosseous wiring and most patients needed to be placed into intermaxillary fixation as well. Michelet and Moll (1971) described the use of similar small cobalt-chrome alloy plates of various lengths, and subsequently Michelet et al. (1973) reported results in 300 cases. These chrome-cobalt alloy plates were difficult to adapt and were not widely adopted. Champy et al. (1978) introduced a miniplate system customized for use in mandibular fractures. Originally fashioned in stainless steel, similar plates have now become widely available made from titanium (Figs. 89 and 94).

Champy and his co-workers argued that compression plates were unnecessary because there was a natural line of compression along the lower border of the mandible. They further claimed that compression exerted a stress-shielding effect which was detrimental to ultimate mandibular strength. Non-compression miniplates with screw fixation confined to the outer cortex allow the operator to place plates both immediately sub-apically as well as at the lower border. The stress distribution after fracture of the body of the mandible has been investigated using stressed bars of epoxy resin to simulate the fractured mandible. On the basis of these studies it is suggested that fractures at the angle can be secured with a single plate as near to the upper border as the dental anatomy permits. In the canine region two plates are ideally required, one juxta-alveolar and one at the lower border. All plates can be inserted by an intra-oral approach without the need for intermaxillary fixation (Fig. 7).

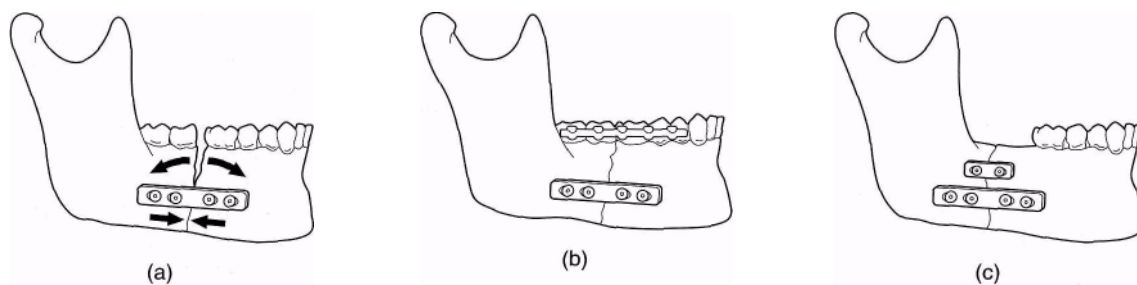


Figure 5. Diagram illustrating the chief problem with a compression plate, (a) Compression near the lower border opens up the fracture at the alveolar margin, (b) A tension band previously applied to the teeth prevents the distorting effect of the lower border compression plate, (c) A similar effect is achieved by prior application of a small cortical non-compression plate above the level of the inferior.

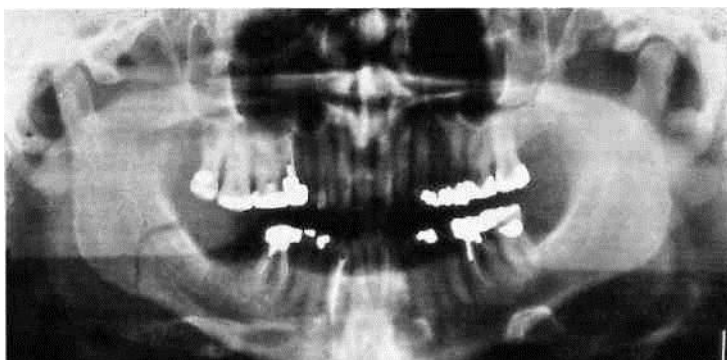


Figure 6. Radiographs showing the use of a compression plate at the lower border in conjunction with a non-compression cortical plate above the level of the inferior dental canal. (Case treated by Professor J. Prein and reproduced with his kind permission).

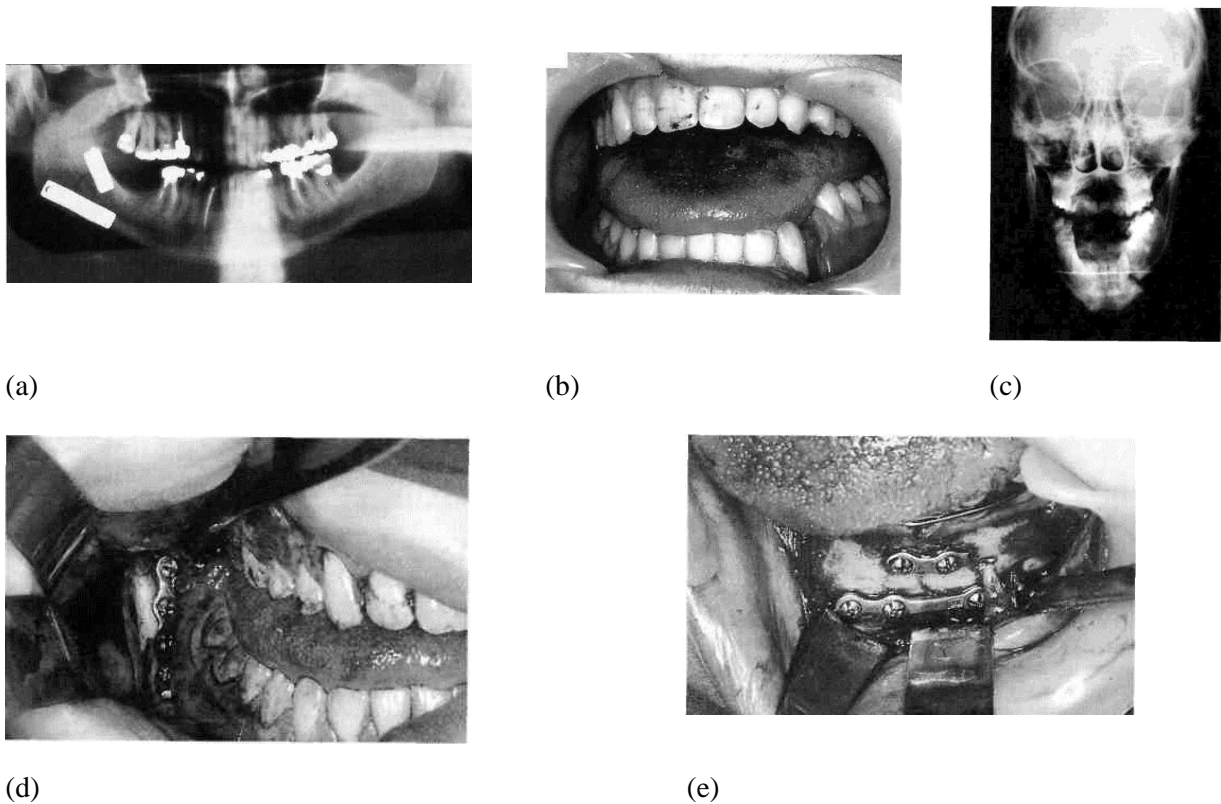


Figure 7. (a) The post-traumatic occlusion of a patient with a bilateral fracture of the body of the mandible. The 'step' deformity in the left mandible is clearly illustrated, (b) Postero-anterior radiograph showing fractures in the right molar and left canine regions of the mandible, (c) Operative photograph showing a non-compression miniplate applied across the fracture in the right retromolar region, (d) Operative view of the left canine region. The fracture was reduced with the aid of a temporary wire around the teeth. Two cortical miniplates have been inserted taking care to avoid damage to the mental nerve, which is shown emerging from the mental foramen.

Miniplates of this design are now widely used and reported results are encouraging.

The operative time involved is no more than that required for transosseous wiring. Cawood (1985) compared 50 cases treated by conventional intermaxillary fixation with 50 cases treated by miniplates. The plated series had a higher incidence of residual malocclusion (8%) but there were no cases of delayed union compared with 6 per cent in the control group. Of the plated cases 6 per cent became infected compared with 4 per cent of the controls and 3.8 per cent in a comparable group treated in an independent hospital department.

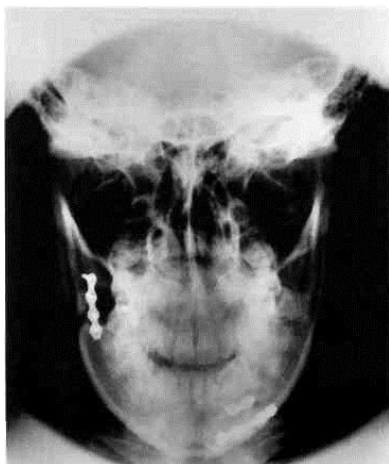
Postoperative infection of miniplates appears to vary considerably from unit to unit. Wald et al. (1988) have reviewed the literature and report complications as high as 30 per cent in some series. The risk of infection from various plating systems has been reviewed by Ellis (1999).

Miniplate osteosynthesis can be used in virtually all types of mandibular body fracture.

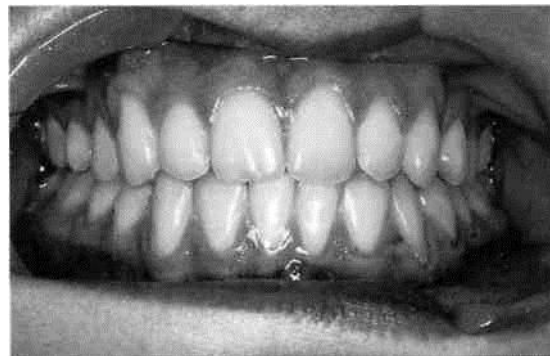
Plates can be inserted via an intra-oral approach using special cheek retractors and protective sleeves passed through the soft tissues of the cheek. It is only necessary to reflect periosteum from the outer plate of bone, which is an advantage when compared with transosseous wiring. A few surgeons favour the use of simultaneous intermaxillary fixation when using miniplates (Mommaerts and Engelke, 1986). The plates can usually be left in permanently without causing trouble (Haug, 1996), but on theoretical grounds Cawood (1985) recommends removal because of the continuing effect on the functional forces within the bones. There is also now firm evidence that corrosion and local dispersal of titanium does take place but this is only detectable by ultramicroscopic techniques (Kim et al., 1997). The significance in the long term cannot yet be evaluated, which is regarded by some as an indication for removal of all plates (Haers et al., 1999).

Lag screws

A few oblique fractures of the mandible can be rigidly immobilized by inserting two or more screws whose thread engages only the inner plate of bone. The hole drilled in the outer cortex is made to a slightly larger diameter than the threaded part of the screw. When tightened the head of the screw engages in the outer plate and the oblique fracture is compressed. At least two such lag screws are necessary to achieve rigid immobilization (Fig. 8). The technique has been well reviewed by Leonard (1987).



(a)



(b)

Figure 7. (continued) (e) Postoperative radiograph. The fractures have been satisfactorily reduced and immobilized by non-compression miniplates. (f) Immediate postoperative photograph of the occlusion. The temporary wire ligature around the teeth on each side of the left mandibular body fracture has not yet been removed.

Resorbable plates and screws

The advantage of a small bone plate fashioned in a biocompatible resorbable material has been clear for some time and a number of materials have been investigated. In order to be useful for mandibular fractures these plates need to be both adaptable to the complex surface of the bone and strong enough to stabilize the reduced fracture until bone healing has advanced to the stage of stable union. The mechanical requirements for the fixation of fractures of the upper and mid-facial skeleton

are less but the plates need to be smaller than those which can be applied to the mandible. So far the most promising materials appear to be polylactides, or more specifically self-reinforced poly (L-lactide) homopolymer (PLLA) and poly (L/D-lactide) stereocopolymers with an L/D molar ratio of up to 85:15 (Haers et al., 1999).

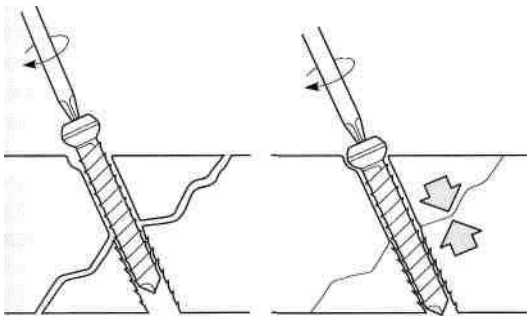


Figure 8. Diagram to illustrate the principle of the lag screw in an oblique fracture. The deeper section of the screw hole is accurately tapped whereas the superficial section allows free movement of the screw. As the screw is tightened the fracture is reduced and compressed.

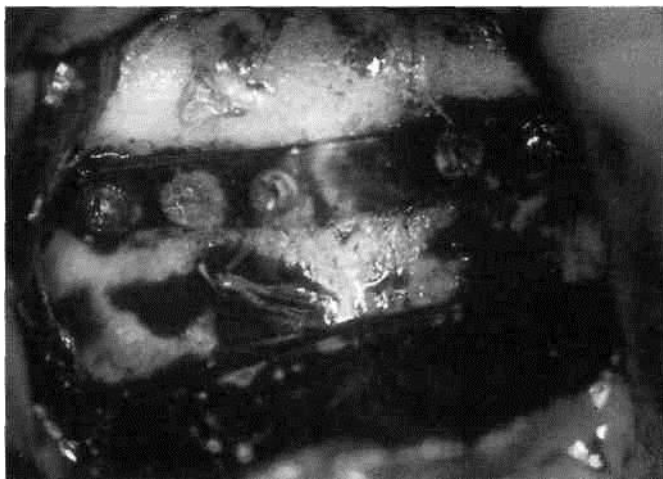


Figure 9. Clinical photograph of a self-reinforced PDLLA resorbable miniplate used for the fixation of a mandibular fracture. (Case treated by Professor C. Lindqvist and reproduced with his kind permission).

Plates fashioned in this material have been used successfully in orthognathic surgery and craniofacial surgery and have had limited clinical evaluation for mandibular fractures (Bessho et al, 1997). The material is biocompatible with a somewhat lengthy period of degradation which may not end in total absorption but which does not appear to be a problem clinically (Suuronen et al., 1998). Sufficiently strong plates for the management of mandibular fractures with good overall bone contact can now be constructed in sizes which compare favourably with titanium. They can be bent without heating and after bending the plate will retain its shape. It is fair to say that full clinical evaluation is not yet complete but intermediate-term results are encouraging (Fig. 9).

Indications for application of miniplates

Although there are some who would advocate plate osteosynthesis in all cases of mandibular fracture, there are some fractures which benefit particularly. These are:

1. Fractures in an edentulous part of the body of the mandible.
2. Concomitant fractures of the body and condyle when early mobilization is indicated.
3. When there are associated fractures of the other parts of the facial skeleton.
4. Patients in whom intermaxillary fixation is contraindicated.
5. Fractures associated with closed head injury.
6. Fractures in which there are continuity defects.
6. Fractures in which non-union or malunion has occurred.

Reconstruction of the facial skeleton

Effective reduction and fixation of the facial skeleton can be carried out at any time within the first 2 weeks of injury. There may indeed be considerable advantages in delaying treatment of comminuted mid-face fractures, which are more difficult both to assess and reduce in the presence of the considerable facial oedema which is often an early feature.

There are a few fracture patterns which demand early reduction even if fixation has to be compromised in the short term. These are:

1. Mobile, painful, nearly always multiple, mandibular fractures which interfere with swallowing and increase restlessness in a patient with a significant head injury.
2. Facial fractures associated with continuing haemorrhage into the airway.
3. Upper mid-face fractures accompanied by profuse cerebrospinal fluid leakage.
4. Impaction of the mandibular condyle into the middle cranial fossa.
5. Dento-alveolar fractures with subluxed or fractured teeth.

The principles which determine the sequence of reduction and fixation of multiple fractures of the facial skeleton are based on the surgical anatomy. The mid-face is represented by a complex of bones which have to be contained in their correct positions within that outer frame, and finally the projecting nasal complex must be reassembled on a firm foundation. The techniques of reduction and fixation of the individual components of the face will be described in later chapters, but the sequence of reduction and fixation needs to be understood from the outset.

Transfixation with Kirschner wires

Kirschner wires (K-wires) are widely used in orthopaedic practice and are therefore usually available in most hospitals. In rare emergency situations these wires can be used to provide temporary stabilization of a fractured mandible. The fracture is held in a reduced position and one or more wires drilled through the fragments so that part of the wire passes through undamaged bone each side of the fracture. The method is versatile and can be applied with appropriate ingenuity to fractures in any part of the mandible whether there be teeth present or not (Vero, 1968). In the context of fractures of the tooth-bearing area it is of little use when more conventional methods are available.

Shuker (1985) described an ingenious use of a single K-wire for the rapid immobilization of a comminuted fracture of the body of the mandible such as might occur after a missile injury. A horseshoe-shaped 2 mm K-wire is adapted to the mandibular arch and then each end is inserted into two holes drilled from an intra-oral approach into the anterior border of each ramus. The horseshoe-shaped wire lies on the buccal side of the displaced mandibular arch and the individual segments with their contained teeth are ligatured to this semi-rigid frame.

Methods of immobilization

The fact that there is no uniformly accepted method of immobilizing edentulous fractures is indicative of the fact that no completely satisfactory method has yet been devised. There is no doubt, however, that the traditional treatment by means of Gunning-type splints has been largely superseded in recent years by methods which employ some form of direct or indirect skeletal fixation. In older patients intermaxillary fixation is even less desirable than in younger age groups. Nutritional requirements become difficult to maintain and oral candidiasis commonly affects the oral mucosa causing considerable discomfort during the active treatment period. The methods of treatment currently available are listed below:

1. Direct osteosynthesis:

- (a) bone plates;
- (b) transosseous wiring;
- (c) circumferential wiring or straps;
- (d) transfixation with Kirschner wires;
- (e) fixation using cortico-cancellous bone graft.

2. Indirect skeletal fixation:

- (a) pin fixation;
- (b) bone clamps.

3. Intermaxillary fixation using Gunning-type splints:

- (a) used alone;
- (b) combined with other methods.

Direct osteosynthesis

Bone plates are particularly useful for displaced fractures of the edentulous mandible, particularly those at the angle. They allow the fracture to be stabilized without immobilization of the jaw as a whole. The patient is, as a result, more comfortable during the period of healing of the fracture. The main mandibular plating systems described earlier in the chapter are in general applicable to edentulous fractures. Unlike the dentate mandible there is a significant risk of non-union in the edentulous state and it could be argued that compression plates might have a theoretical advantage. However, the reduced depth of bone in the edentulous mandible favours the use of non-compression miniplates rather than the bulkier compression plates in that the former are less likely to interfere with the edge of a future denture. Bone plates are easier to apply in the edentulous state than when teeth are present as there is no need to achieve the same degree of precision in the reduction of the fracture. Any discrepancy in the eventual occlusion of the pre-existing dentures is more easily corrected than when natural teeth are involved (Fig. 10).

It is easier to apply bone plates to the edentulous mandible than it is to insert transosseous wires. There must be fairly liberal exposure of the fracture site with extensive elevation of the periosteum, but that exposure can be confined to one surface of the bone and the overall peri-osteal attachment is often disturbed less than when inserting a number of transosseous wires. Both compression and non-compression systems require an adequate blood supply to achieve

uncomplicated bony union and elevation of periosteum in the thinner mandible seriously compromises the blood supply to the fracture site. It has been suggested that in these circumstances plates should be applied with an intervening layer of attached periosteum, but in practice this is difficult to accomplish.

Plates related to the denture-bearing part of the mandible are much more likely to require removal at a later date than those used in the ramus or in dentate fracture sites. Nevertheless some form of plating is currently the preferred method of fixation for the majority of edentulous mandibular body fractures. Resorbable plates would appear to have an advantage but, at their present stage of development, degradation takes place over a period of 2 years or more during which new dentures are likely to be needed. A metal plate removed electively is a better option.

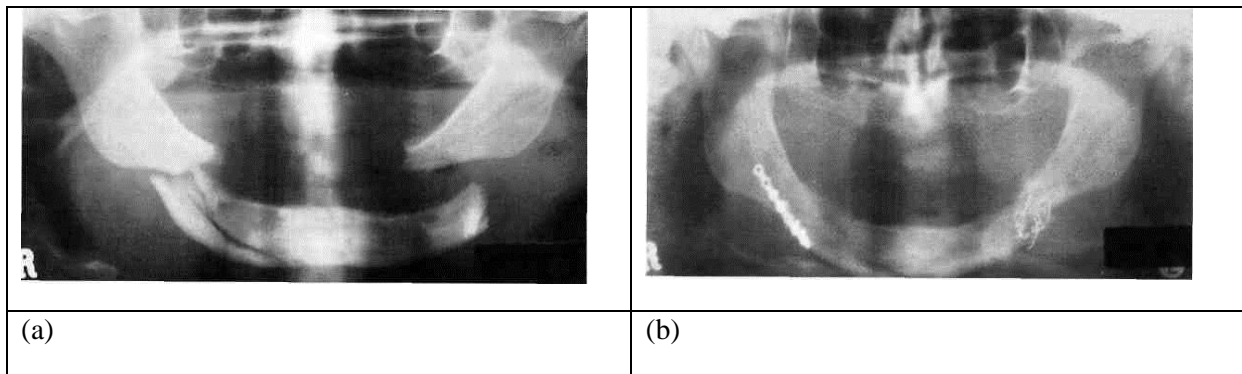


Figure 10. (a) Panoramic tomogram of a bilateral fracture of an edentulous mandible with considerable displacement of the fragments, (b) The situation 6 months after treatment. A miniplate was used for fixation on the right and transosseous wiring on the left. No IMF was employed and the healing on each side is comparable.

6. MATERIALS FOR SELF-CONTROL:

A. Questions for self-checking: 1. X-ray foto, a photo and discharge from a hospital from histories of the victims with bones fractures. 2. Materials and the equipment for preparation for operative treatment of fractures of jaws.

B. Tasks for self-checking: 1. To the victim with a fracture of the maxilla by Le Fort II type operative intervention with fastening fragments by spokes by kirshner entered through a skin in a cross-section direction at a level of zygomatic bones is carried out. Name a method of an osteosynthesis by authors. (The answer: by Makienko).

2. At the fighter who is injured with a debris of shell, is diagnosed a ballistic fracture of the mandible with defect of a bone in the chin region more than 3 sem. What method of fixing of fragments of the mandible is shown? (The answer: the osteosynthesis by Rudko and by Bernadsky with apparatus method).3. Patient of 42 years is hospitalized with fracture of the maxilla on type II by Le Fort. Choose the device for treatment of this patient. (The answer: by Zbarsh).

C. Materials for the test control. Test tasks with single right answer ($\alpha = \text{II}$):1. Name the indication for application of device by Zbarzh. A. Fracture of the maxilla by Le Fort I, II, III, by Geren, by Vasmund. B. Fracture of the mandible at absence of the teeth on jaws or at defect of a body of a jaw. C. Fracture of the branch of mandible or process condilaris. D. Fracture of the mandible within the limits of a dental lines or the angle of the mandible.E. Fracture of an alveolar or coronal process of the mandible. (Correct answer: A.).

2. What kinds of fixing concern to a direct type of osteosynthesis at fractures of the maxilla? A. Imposition of spokes by Kirshner, spokes by Makienko. B. Imposition of pin devices. C. Imposition of circular ligature. D. Imposition of a bone seam and a metal frameworks. E. Imposition of wire, banded tape or cast arch bar. (Correct answer: A).

D. Educational task of 3-rd level (atypical tasks): 1. Patient C., 28 years, has addressed in 3 days after a trauma. Complaints to a painful swelling in a site of a body of the mandible at the left. Palpation of the body of the mandible at the left side is painful, it is marked mobile of fragments in a site of 45 teeth. On the X-ray in lateral left projections the crackor fracture line in a site of 45 teeth. The diagnosis is exposed: a fracture of a body of the mandible at the left in a site of 45 teeth. What kinds of surgical treatment should be applied? (The answer: not a direct osteosynthesis).

2. Patient C., 58 years, has addressed in 5 days after a trauma with complaints to a painful swelling in a site of a body of the mandible on the right. Palpation of the body of the mandible at the left side is painful, it is marked mobile of fragments in a site of 35 teeth. On the X-ray in the left lateral projections revealed crack of the bone in the site near the roots of 35 teeth. The diagnosis is exposed: fracture of the body of the mandible on the right side near roots of 35 teeth. What complication is authentic in the given clinical case? (The answer: a suppuration of a bone wound).

3. The patient T. 75 years, has arrived in hospital with the diagnosis: fracture of the angular region of mandible on the right side with displacement. Objectively: asymmetry of the face due to a posttraumatic edema, at palpation is marked mobile of fragments in a site of the fracture, a pain. In the anamnesis - epilepsy since a birth. What method of treatment do you offer? (The answer: the osteosynthesis).

Theme № 17 COMBINE DAMAGES OF MAXILLOFACIAL AREA. CRANIAL - MAXILLOFACIAL DAMAGES. FEATURES OF CLINICAL CURRENT, DIAGNOSTICS, COMPLICATIONS, FEATURES OF TREATMENT AT STAGES OF MEDICAL EVACUATION. ACHIEVEMENT OF NATIVE SCIENTISTS, MEMBERS OF CHAIR.

1. ACTUALITY OF THEME. Knowledge of a clinical picture, features of diagnostics of combine damages of maxillofacial area and their complications, methods of treatment which will allow the doctor - stomatologist to render medical aid by the maxillofacial wounded in a wartime and in conditions of extreme situations.

2. CONCRETE AIMS: 2.1. To analyze a concept about combine damages of maxillofacial area. 2.2. To explain the mechanism of a symptom of mutual burdening. 2.3. To offer the etiological and pathogenetic scheme of a symptom of mutual burdening. 2.4. To classify cranial - maxillofacial damages and a brain traumas. 2.5. To treat the data of X-ray pictures, tomograms and other results of victims with a combine trauma in maxillofacial surgery. 2.6. To draw schemas of stages of medical evacuation. 2.7. To analyze possible complications of combine traumas in maxillofacial region. 2.8. To make algorithm of first aid, examination and treatment at stages of medical evacuation of victims with cranial - maxillofacial damages and a traumatic illness.

3. BASE KNOWLEDGE, SKILLS, THE SKILLS NECESSARY FOR STUDYING OF THE THEME (interdisciplinary integration).

Names of the previous disciplines	The got skills
-----------------------------------	----------------

1. Normal anatomy.	To be guided in the basic questions of a structure of maxillofacial area.
2. Topographical anatomy and operative surgery.	To know topographical anatomy of maxillofacial area. Principles of operative access to different departments of maxillofacial area. To define a topical diagnosis of traumatic damages of maxillofacial area.
3. Pathological physiology.	To represent the aetiology of combine traumas of maxillofacial area and traumatic illness.
4. Neurosurgery.	To know classification, clinic, diagnostics and the general principles of treatment of the brain trauma. To make the plan of examination and treatment of victims with damage of the face and skull and brain.
5. Clinical pharmacology.	To know pharmacology products which are prescribe at combine damages of maxillofacial area.
6. General surgery.	To be able to make the plan of inspection of the patient with traumatic damage and to fill up the medical documentation.

4. TASKS FOR INDIVIDUAL WORK DURING PREPARATION TO LESSON.

4.1. List of basic terms, parameters, characteristic, which a student must master at preparation to lesson:

The term	Definition
1. Cranial - maxillofacial damages.	This simultaneous damage of the soft tissue, a facial part of skull and a brain.
2. Combine damage.	This action of one injuring agent on two and more areas simultaneously.
3. Traumatic illness.	Pathological process which develops as a result of traumatic damage.

4.2. Theoretical questions to the lesson: 1. To define a concept "a cranial - maxillofacial trauma". 2. A classification of combine damages of maxillofacial area. 3. Definition and a pathogenesis of a traumatic illness. 4. Clinic of combine damages of maxillofacial area. 5. Features of the urgent aid the victims with a combine trauma of maxillofacial area. 6. Features of treatment of victims with a combine trauma of maxillofacial area. 7. Preventive maintenance of complications at combine damages of maxillofacial area.

4.3. Practical works (task) which are carried out on the lesson: 1. Training from rendering the urgent aid for victims with a cranial - maxillofacial damages and a combine trauma in maxillofacial surgery. 2. Drawing up of algorithm of treatment at combine traumas in maxillofacial surgery.

5. TABLE OF CONTENTS OF THEME: CRANIOFACIAL FRACTURES

In 1977 Matras and Kuderna pointed out that the rising number of road traffic accidents had added to the incidence of unusual combinations of facial fractures. Among these the frontomaxillary fracture as described by Pape (1969) is the most severe. Such fractures often extend from the anterior base of the skull to the mandible, thus involving the facial skeleton in the upper, lower and mid-facial

regions. Cantore et al. (1979) reported that of 387 acute head injuries admitted to their neurosurgical unit during a 3-year period, 8 per cent had cranio-orbito-facial fractures.

There is both an increase in the incidence of these craniofacial fractures together with an improved chance of survival. Extensive disruption of the anterior cranial fossa, often involving the posterior wall of the frontal sinuses, means that reconstruction must be undertaken in a hospital equipped for craniofacial surgery. No maxillofacial injury can be treated in isolation from a coexistent cranial component, not only because of the need to treat the cranial injury but also because the displacement of the frontal bones, particularly the orbital roofs, prevents correct repositioning of the facial skeleton.

Fractures of the mid-face

The imaging required to obtain a detailed picture of a mid-facial fracture needs to be balanced against the benefits to actual treatment. In the tooth-bearing part of the maxillae separation at the Le Fort I level is often a clinical diagnosis. Intraoral films may, however, be most valuable in localizing alveolar fractures or a midline split of the palate, injuries which materially influence a treatment plan.

For higher level Le Fort II and III fractures, it is important to determine the overall fracture pattern and particularly the degree of cranial involvement. When there is comminution and displacement in the naso-ethmoid region or extensive damage to the orbital integrity, the clinician needs the detailed information provided by CT in order to plan the reconstruction. It is very important to obtain accurate reduction and fixation of these fractures at the acute stage when optimal results can be achieved.

The upper facial skeleton

The so-called upper third of the facial skeleton is chiefly the frontal bone making up the superior orbital margin and orbital roof. The base of the skull extends backwards and is angled downwards at approximately 45° where the frontal bone articulates with the sphenoid. The mid-facial complex articulates with this sloping plane and the cribriform plate of the ethmoid extends upwards to make contact with the meninges of the brain and transmit the olfactory nerves. The frontal bone, the body and greater and lesser wings of the sphenoid are not usually fractured. In fact, they are protected to a considerable extent by the cushioning effect achieved as the fracturing force crushes the comparatively weak bones comprising the middle third of the facial skeleton. When fractures of the cranial component of the facial skeleton do occur there are important consequences:

1. The brain may have sustained direct injury.
2. The brain may be at risk from indirect injury secondary to bleeding at the fracture site.
3. A fracture may involve the posterior wall of the frontal sinus, the orbital roof or the cribriform plate, which in turn may be associated with a breach of the dura mater and leakage of cerebrospinal fluid.
4. Displacement, particularly in a caudal direction, will interfere with reduction of the facial bones as a whole.

The mid-facial skeleton

The mid-facial skeleton is defined as an area bounded superiorly by a line drawn across the skull from the frontozygomatic suture across the frontonasal and frontomaxillary sutures to the frontozygomatic suture on the opposite side, and inferiorly by the occlusal plane of the upper teeth, or, if the patient is edentulous, by the upper alveolar ridge. It extends backwards as far as the pterygoid plates of the sphenoid, which are usually involved in any severe fracture.

This area of the facial skeleton is made up of the following bones:

- two maxillae;
- two zygomatic bones;
- two zygomatic processes of the temporal bones;
- two palatine bones;
- two nasal bones;
- two lacrimal bones;
- vomer;
- ethmoid and its attached conchae;
- two inferior conchae;
- pterygoid plates of the sphenoid.

Physical characteristics of the mid-facial skeleton

1 . The mid-facial skeleton is made up of a considerable number of bones which are rarely, if ever, fractured in isolation (Fig. 1).

2 . The composite structure of this complex of bones is so ordered that it will withstand the forces of mastication from below and provide protection in certain areas for vital structures, notably the eye. If the comparatively thin areas of bone comprising the outer walls of the maxillary sinuses are removed from the maxillae, it will be seen that the mid-facial skeleton consists of a series of bone struts passing upwards from the upper teeth to the bone of the skull. The forces of mastication are thus distributed round the fragile area of the nose and para-nasal sinuses to the base of the skull (Fig. 2).

3 . This type of structure is able to withstand considerable force from below but the bones are easily fractured by relatively trivial forces applied from other directions. Nahum (1975) conducted experiments in which fracture of the middle third occurred with forces between one-fifth and one-third of those required to produce simple fracture of the mandible. The facial bones as a whole have a very low tolerance to impact forces. The nasal bones are least resistant, followed by the zygomatic arch, while the maxilla itself is very sensitive to horizontal impacts.

4 . Because of the relative fragility of the mid-facial skeleton, it acts as a cushion for trauma directed towards the cranium from an anterior or anterolateral direction. It is analogous to a 'matchbox' sitting below and in front of a hard shell containing the brain, and differs quite markedly from the rigid projection of the mandible below (Fig. 3). These physical differences are extremely important for survival after head injury. An impact directly applied to the cranium may be sufficient to cause severe brain injury or death. This same force applied to the mid-facial skeleton is cushioned sufficiently so that it may not even lead to loss of consciousness, though causing considerable damage to the bones and soft tissue of the face. If, however, the mandible alone withstands the impact, the cushioning effect is reduced and brain injury will result in a manner comparable with a boxer's knockout punch.

Involvement of the brain and cranial nerves

1 . Comminution of the ethmoid occurs with Le Fort II and III fractures and some severe fractures of the nasal complex. This may lead to a dural tear in the region of the cribriform plate of the ethmoid resulting in cerebrospinal rhinorrhoea (Fig. 4). A dural tear may also occur adjacent to fractures involving the posterior wall of the frontal sinus. Cerebrospinal fluid may also escape into the soft tissues via coincident fractures of the orbital roof without appearing in the nasal cavity. More rarely, a profuse cerebrospinal fluid rhinorrhoea occurs as a result of a fracture which passes through the base of the sphenoid, communicating with the sphenoidal sinus and via a crack in the roof of this structure with the middle cranial fossa.

2 . Damage to the infra-orbital and zygomatic nerves may occur with zygomatic and Le Fort II fractures either unilaterally or bilaterally. This gives rise to anaesthesia or paraesthesia of the skin of the cheek and upper lip. Full recovery of sensation may be delayed for up to two years. The anterior, middle and posterior superior alveolar nerves are frequently damaged leading to anaesthesia of the upper teeth and gingiva.

3 . Cranial nerves within the orbit may sustain damage in zygomatic, Le Fort II and III fractures. The sixth cranial nerve is most frequently involved but sometimes the contents of the superior orbital fissure are all damaged, in which case ophthalmoplegia, dilation of the pupil and

anaesthesia within the distribution of the ophthalmic branch of the fifth cranial nerve are severally noted. Rarely the orbital apex is fractured with resultant damage to the optic nerve and blindness.

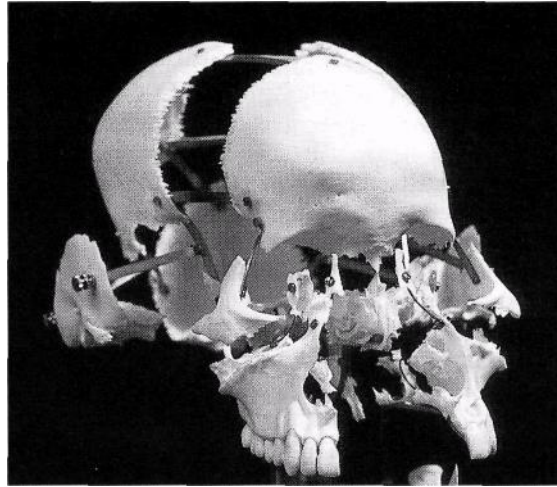


Figure 1. Anatomical specimen showing the disarticulated bones of the skull exploded and mounted to demonstrate their complex interrelationship. Note that the bones of the mid-facial skeleton are all comparatively fragile. They comprise, from above downwards, the ethmoid, flanked by the two lacrimal bones. Next are the paired nasal bones, palatine bones, maxillae and inferior conchae with the zygomatic bone laterally on each side. The vomer is missing. Courtesy of the Anatomical Museum, Royal College of Surgeons of England.

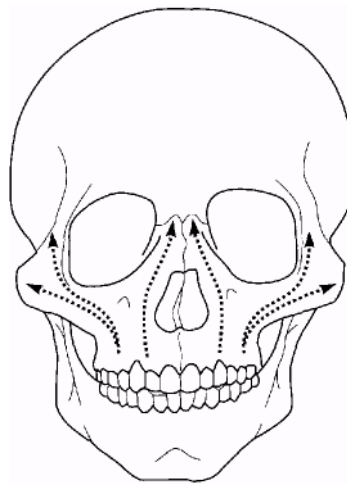


Figure 2. Diagram showing the directions of distribution of the forces of mastication within the skeleton of the mid-face.

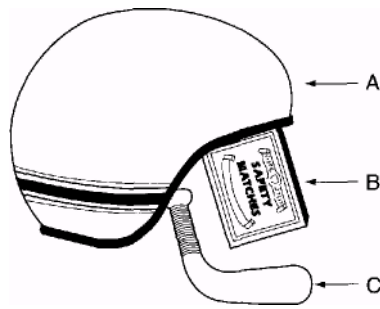


Figure 3. Diagrammatic representation of the strength of the bones of the skull and face. The 'matchbox' structure of the mid-facial skeleton cushions the effect of impact force B. Impact force A is transmitted directly to the brain producing the most severe injury. Impact force C is transmitted indirectly to the cranial base via the rigid structure of the mandible (represented here as a bent baseball).

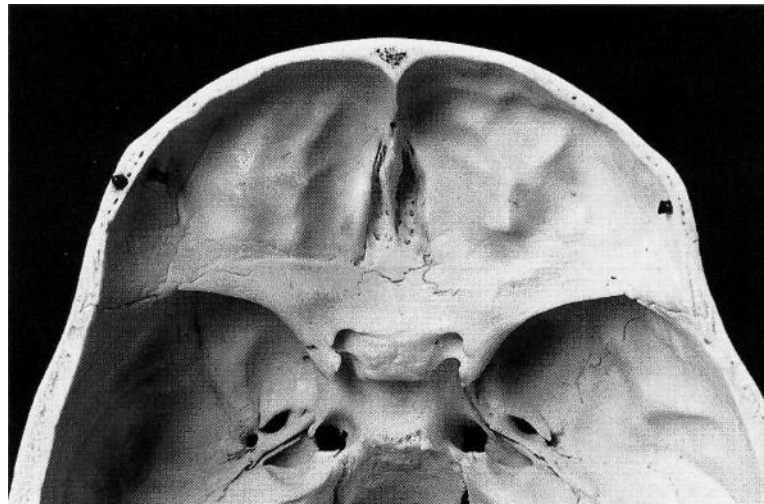


Figure 4. The cribriform plate of the ethmoid. This fragile bone is fractured in Le Fort II and III type fractures and also in severe injuries of the naso-ethmoidal complex.

Involvement of the orbit

1. The globe of the eye and the optic nerve are remarkably well protected by the physical structure and arrangement of the bones of the orbit. The prominence of the zygomatic bone acts as a protection for the globe from all impinging objects other than very small projectiles. The optic foramen is a ring of compact bone and in high level or Le Fort III injuries, fractures almost invariably pass around it. Rupture of the globe or tearing of the optic nerve is fortunately therefore rarely found with other than the most severe middle third fractures.

2. Fractures involving the orbit may give rise to alteration in the position of the globe of the eye. The level of the globe is normally maintained by the suspensory ligament of Lockwood, which passes from its medial attachment on the lacrimal bone to be inserted laterally into Whitnall's tubercle situated on the inner aspect of the zygomatic bone just below the frontozygomatic suture. Zygomatic and Le Fort III fractures commonly result in separation at this suture line with a resulting drop in the level of the globe of the eye.

3. If the bone comprising the floor of the orbit is fractured, orbital contents may herniated through into the maxillary sinus below. The resulting entrapment of these tissues may result in restriction of movement of the inferior rectus and inferior oblique muscles although, anatomically, the muscles themselves are not actually ensnared by fragments of bone. Alternatively, the muscles may become bound down adjacent to the damaged bone by subsequent fibrous tissue formation. In either event, temporary or permanent diplopia results due to prevention of the upward and outward rotation

of the eye. The lateral rectus muscle may be partially paralysed by haematoma formation or sixth nerve neuropraxia adjacent to a fracture line resulting in lateral diplopia. Diplopia results mainly from interference with the activity of the ocular muscles rather than physical displacement of the globe. Extreme displacement of the latter will, however, result in such distortion of the visual axis that the muscles will be unable to compensate and double vision will be inevitable.

4. Orbital contents may also herniate through the thin lamina papyracea of the ethmoid bone on the medial wall of the orbit. Any significant increase in the orbital volume occurring as a result of fracture of the walls of the orbit will lead to enophthalmos. Enophthalmos, particularly if accompanied by inferior displacement of the lateral canthal attachment, may give rise to pseudo-ptosis, a physical sign traditionally referred to as 'hooding of the eye'.

5. Le Fort II and III fractures and severe nasal complex injuries may involve the naso-lacrimal duct with resulting epiphora. This complication is not noticed at the time of injury, but may become apparent later.

6. Detachment of the medial canthal attachment of the eye may occur in severe naso-ethmoidal injuries, giving rise to traumatic telecanthus.

7. Haemorrhage within the orbit is a frequent occurrence in facial injuries. In the absence of actual damage to the globe of the eye it is not usually significant. However, haemorrhage within the muscle cone of the eye (retrobulbar haemorrhage) can very rarely lead to loss of vision. Ord (1981) conducted a comprehensive review of this complication. It is now thought that blindness occurs as a result of spasm of the short posterior ciliary arteries, causing ischaemia of the optic nerve head over a limited but critical area.

The paranasal sinuses

In zygomatic complex and Le Fort I, II and III fractures, the maxillary sinuses are involved. The thin bony walls of the sinuses are often grossly comminuted with bleeding into the cavity and not infrequently inward herniation of the buccal pad of fat. This results in one or more of these paranasal sinuses appearing opaque on radiological examination. Apart from the routine reduction and repositioning of the fracture, no other special treatment is required and the radiological appearance of the sinuses will clear after about 6 weeks. Kreidler and Koch (1975) carried out an endo-scopic study of the maxillary sinus after mid-facial fractures in 25 patients and found 35 per cent had chronic mucosal changes, but all were free of symptoms. No similar studies appear to have been carried out to confirm these observations.

Uncommonly, air may escape into the soft tissues of the face following a fracture which extends into one or other paranasal air sinus. This usually affects the flaccid tissues of the eyelids and leads to 'surgical emphysema'. This in turn gives rise to the physical sign of 'crepitation' of the soft tissues when palpated. Whenever air gains entry into soft tissue planes it is contaminated and adds to the risk of subsequent infection. Air within the cranial cavity and meninges or in the mediastinum is particularly dangerous and can rarely occur as a complication of facial trauma.

Important blood vessels

The third part of the maxillary artery and its terminal branches are closely associated with the lines of fracture in Le Fort I, II and III-type injuries. Occasionally the artery or its greater palatine branch is torn in the region of the pterygomaxillary fissure or pterygopalatine canal resulting in severe life-threatening haemorrhage into the nasopharynx. Packing of the nose via the anterior nares, whilst usually sufficing in more minor nasal haemorrhage, will be ineffectual in this event. A post-nasal pack must be inserted, which will apply direct pressure to the bleeding point without embarrassing the airway through the mouth. It is necessary to retain this pack for 24 hours and to replace it if necessary. Such a pack is a potent source of infection and is not well tolerated by the patient. Adequate reduction of the fracture will fortunately prevent further bleeding in most cases.

Multiple fractures

The same association of direct with indirect violence may give rise to multiple fractures. The most common multiple fracture is that caused by a fall on the mid-point of the chin resulting in fractures of the symphysis and both condyles. These fractures are commonly seen in epileptics, elderly patients who lose consciousness as a result of general disease, and occasionally in soldiers who faint on parade, from which the fracture combination derives its name of 'guardsman's fracture'.

Oikarinen and Malmstrom (1969), in a series of 600 mandibular fractures, found 49.1 per cent were single, 39.9 per cent had two fractures, 9.4 per cent had three fractures, 1.2 per cent had four fractures and 0.4 per cent had more than four fractures.

Comminuted fractures

Comminution of a fracture site is almost invariably the result of considerable direct violence at the site of fracture, as is commonly the case in war missile injuries (Fig. 5). In civilian practice this degree of comminution is most common in the symphysis and parasymphyseal regions. Such fractures require special management and should therefore be considered in a category of their own. It is not unknown for severe missile injuries to cause comminution of the whole of the mandible from one condylar neck to the other.

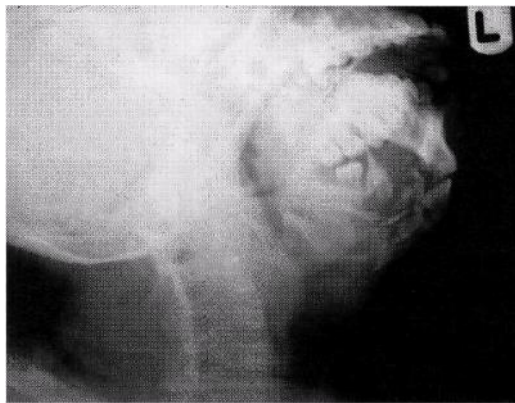


Figure 5. Lateral oblique radiograph showing comminuted fracture of the left body of the mandible following a medium-velocity missile injury

Cerebrospinal fluid rhinorrhoea

The possibility of cerebrospinal fluid rhinorrhoea should be considered in all Le Fort II and III fractures. In these types of fracture the escape of cerebrospinal fluid into the nose is the result of a dural tear associated with fracture of the cribriform plate of the ethmoid. In most of these instances the cerebrospinal fluid leak arrests within the first few days, either spontaneously or as the result of reduction and fixation of the fracture.

Whenever there is a tear in the dura mater there is a risk that the patient will develop meningitis either in the early days after injury or even many years later. This fact was first established by Lewin and Cairns (1951) in what has become a classical study. As a follow-up to this work, Lewin (1954) analysed 308 cases of non-missile-head injuries with associated fracture of the paranasal sinuses. Of these 84, or 72.3 per cent, developed cerebrospinal fluid rhinorrhoea, which usually occurred within the first few days, but in a number of cases was delayed in onset until the 14th day or

later. Of these 84 patients with cerebrospinal fluid rhinorrhoea, 16 developed meningitis at some stage and six of them died. The incidence of late meningitis was virtually eliminated by operative repair of the dura mater.

Since the publication of these papers, argument has persisted concerning the indications for elective repair of the dura mater in cases of cerebrospinal fluid rhinorrhoea. Major fractures of the central mid-face treated in maxillofacial centres are associated with cerebrospinal fluid rhinorrhoea in about 20-25 per cent of cases (Dawson and Fordyce, 1953; Rowe and Killey, 1968). The cerebrospinal fluid leak in these and similar series lasts for about 7 days on average before it either arrests spontaneously or stops after operative reduction of the fracture (Leopard, 1971). Maxillofacial surgeons have not reported meningitis as other than a rare complication in such cases, although it is possible that patients presenting at a later date have been treated elsewhere. Nevertheless, where long-term follow-up of mid-face fractures has been reported (Dawson, 1962), there have been no cases of subsequent meningitis.

The reason appears to be that neurosurgeons are reporting a different type of case; that in which the injury is predominantly to the head.

Summary of management of rhinorrhoea

1. In most maxillofacial injuries cerebrospinal fluid rhinorrhoea is assumed to be present when there is a combination of the right type of fracture with a persistent thin discharge of fluid from the nose. Confirmation of the diagnosis by laboratory investigations, CT or MRI scans requires sophisticated equipment.

2. Reposition and immobilization of the fractures seems to occlude the cerebro spinal fluid fistula safely in the majority of cases.

3. Neurosurgical advice and possible operative repair of the dura mater should be considered in the following cases:

- Combined frontomaxillary-orbital fractures, particularly those involving the posterior wall of the frontal sinus.
- Those mid-face fractures in which the connection with the cranial cavity is so large that an arocele develops.
- Cases in which the cerebrospinal fluid leak persists for more than 14 days or cases in which the rhinorrhoea is of late and persistent onset.

4. In view of the fact that central nervous system capillaries are usually impermeable to large molecules, a blood-brain barrier exists. Antibiotics will, however, reach adequate concentrations adjacent to any dural tear. The value of prophylactic antibiotics in the prevention of meningitis in those patients with actual or suspected cerebrospinal rhinorrhoea is doubtful. However, all patients with maxillofacial injuries of sufficient severity to be associated with a dural tear and CSF rhinorrhoea, should be given prophylactic antibiotics as part of the general management of the facial injury.

MULTIPLE AND COMMINUTED FRACTURES

The physical signs of multiple and comminuted fractures depend on the site and number of the fractures. Multiple and comminuted fractures result from extreme direct violence and are usually associated with severe soft-tissue injury. The precise pattern of bony injury may be impossible to determine from the clinical examination. When there is unexpected mobility of what at first sight appears to be a single fracture, a second fracture on the same side should be suspected. In general comminuted fractures of the ramus, angle and molar regions are not associated with gross displacement of the fragments. However, comminution of the symphysis allows the lateral segments to collapse and presents a much more serious problem of management.

Complications from head injuries

Most patients with facial bone fractures associated with a period of loss of consciousness suffer to a greater or lesser extent from the post-concussional syndrome, which consists of headache, dizziness, insomnia, diplopia, intolerance to noise, changes in disposition, intellectual impairment and intolerance to alcohol. Usually these distressing symptoms eventually resolve, but may become aggravated and protracted if litigation for compensation is impending.

An aerocele or a cerebral abscess may develop within a few weeks of the accident. Meningitis may occur as an early or a very late complication, and occasionally epilepsy develops.

6. MATERIALS FOR SELF-CHECKING:

A. Questions for self-checking: 1. Collections of conditional tasks on subjects of cranial and maxillofacial damages. 2. Photos of victims with combone trauma in maxillofacial surgery.

B. Tasks for self-checking: 1. In clinic of maxillofacial surgery is hospitalized the victim of 26 years with complaints to a pain in a site of the angle of the mandible at the left side, a headache, anausea. Last night he was beating down of unknown persons, lost consciousness, unitary vomitting took place. Objectively: the face is asymmetric due to a swelling on a site of the left angle of the mandible, a swelling painful and opening of a mouth up to 2sm, infringement of a bite. What preliminary diagnosis? (The answer: the left angular fracture and the closed craniocereberal trauma.)

2. In maxillofacial department is hospitalized the patient with the diagnosis: bilateral fracture of the mandible from one side the angle fracture and a mental from another side and with the closed craniocereberal trauma. What consultation of the expert is necessary first of all? (The answer: the neurosurgeon).

3. The patient of 39 years, complains of a headache, a crunch in ears during movements of a head. A trauma has received in a site of amid-face zone of the face. A consciousness lost, there was a numerous vomitting. Clinical picture is a deformation the nose, the bilateral symptoms of "glasses" over 12 hours, a symptom of "step" on external edge of the orbit. From the nose кровянистое with blood, (containing some blood) and oily (butter(y)) allocation. The bite is open, maxilla is not mobile. Define the preliminary diagnosis of the patient. (The answer: a fracture of maxilla by Le Fort III (the top type) and the open craniocereberal trauma).

C. Material for the test control. Test tasks with one right answer ($\alpha = II$): 1. In the victim with damage of maxillofacial area from the anamnesis of disease it is known about infringement of consciousness, loss of memory, a headache, dizziness, a nausea and vomitting. It testifies about: A. Development of complications of a trauma of maxillofacial area. B. Combine trauma of maxillofacial area. C. Lowering of a resistance of the organism of the patient. D. Damage of the neck. E. Damage of the organs of the belly. (Correct answer: B.).

2. The connected trauma of the face and a brain count: A. Damage of the face and the brain which is caused by one-stage action injuring to the agent on an obverse skull or on an obverse and brain skull. B. Damage of the face and a damages of the brain, a skull with the secondary injured object. C. Damage which is caused by one-stage action of different injuring agents. D. Damage of the face and a brain that has become complicated by inflammatory process. E. Damage of a brain skull that is caused by frustration of other systems including the facial region. (Correct answer: A).

3. What is not a symptom of the closed craniocereberal trauma? A. A nausea. B. A vomitting. C. A giddiness (dizziness). D. Loss of consciousness. E. A bronchospasm. (Correct answer: E).

D. Educational tasks of 3th levels (atypical tasks): 1. The surgeon - stomatologist is hospitalized the patient of 28 years after road accident in a heavy condition: the consciousness is confused, with vomiting and excitation. After examination with a general surgeon the preliminary diagnosis has been established: the closed craniocerebral trauma, a fracture of the right humeral bone, the left beam bone, a fracture of right VII rib, bilateral mental fracture of the mandible. What are the prime measures of the urgent aid? (The answer: antishock actions, preventions of asphyxia). 2. What type of asphyxia may be? (The answer: dislocation type). 3. Whether there is a necessity of urgent consultation of adjacent experts? (The answer: the anaesthesiologist).

Theme № 18 THE COMBINED LESIONS OF TISSUES OF MAXILLOFACIAL AREA. FEATURES OF CLINICAL CURRENT, DIAGNOSTICS, COMPLICATION, FEATURES OF TREATMENT AT STAGES OF MEDICAL EVACUATION. RADIATION SICKNESS: CLINIC, DIAGNOSTICS, TREATMENT

1. The topicality of the theme. Knowledge of a clinical picture, features of diagnostics of combine damages of maxillofacial area and their complications, methods of treatment which will allow the doctor - stomatologist to render medical aid by the maxillofacial wounded in a wartime and in conditions of extreme situations.

2. SPECIFIC GOALS: 1. To analyze concept "the combined (contrive, scheme) lesions". 2. To explain occurrence of the combined lesions of maxillofacial area. 3. To offer the new approach for accordance the help at the combined lesions. 4. To classify the combined lesions of maxillofacial area. 5. To treat the periods of radiation sickness. 6. To analyze consequences of the nuclear weapon factors on the organism of the victims. 7. To make the plan of diagnostics and algorithm of the help for the victims with the combined lesions of maxillofacial area and radiation sickness at stages of medical evacuation.

3. BASE KNOWLEDGE, SKILLS, THE SKILLS NECESSARY FOR STUDYING OF THE THEME (interdisciplinary integration).

Names of the previous disciplines	The got skills
1. Normal anatomy.	To be guided in the basic questions of a structure of maxillofacial area.
2. Topographical anatomy and operative surgery.	To know topographical anatomy of maxillofacial area. Principles of operative access to different departments of maxillofacial area. To define a topical diagnosis of traumatic damages of maxillofacial area.
3. Pathological physiology.	To represent the aetiology of combine traumas of maxillofacial area and traumatic illness.
4. Neurosurgery.	To know classification, clinic, diagnostics and the general principles of treatment of the brain trauma. To make the plan of examination and treatment of victims with damage of the face and skull and brain.
5. Clinical pharmacology.	To know pharmacology products which are prescribe at combine damages of maxillofacial area.
6. General surgery.	To be able to make the plan of inspection of the patient with traumatic

	damage and to fill up the medical documentation.
--	--

4. TASKS FOR INDIVIDUAL WORK DURING PREPARATION TO LESSON.

4.1. List of basic terms, parameters, characteristic, which a student must master at preparation to lesson:

A term	A definition
1.Mechanicaland radiating defeats.	It is a mechanical trauma and a radiation injury or pollution by radioactive substances and a wound.
2.Mechanicaland chemical defeats.	It is a mechanical trauma and defeat by poison gases.
3. Radiation sickness.	Pathological process which develops in an organism under action of a radioactive irradiation.

4.2. Theoretical questions to the lesson: 1. Mechanisms of injuring of a penetrating radiation.2. Pathogenesis of a symptom of mutual aggravation at mechanical and radiating wounds of maxillofacial area.3. Features of medical aid for the maxillofacial wounded with mechanical and radiating wounds of maxillofacial area.4. Mechanisms of action of poisonous substances. 5. Pathogenesis of a symptom of mutual aggravation at mechanical and radiating wounds of maxillofacial area.6. Features of medical aid by the maxillofacial wounded with mechanical and radiating damages of maxillofacial area. 7. Features of surgical treatment of maxillofacial wounded with the combined damages.

4.3. Practical works (task) which are executed on lesson:1. Professional training from the first aid by the victim with the combined trauma in maxillofacial area. 2. Professional training for medical complex treatment of victims with the combined defeats in maxillofacial area.

5. TABLE OF CONTENTS OF THEME: TRAUMA SURVIVAL

Facial injuries are but one component of a spectrum of morbidity and mortality resulting from trauma. World Health Organisation mortality data show that 5 per cent of all deaths worldwide are caused by trauma, and at least 1 per cent of gross national product is consumed in even the poorest countries in the treatment of injuries. The management of a patient with a facial injury has to be seen in the context of the treatment of injuries in general, and the first priority is obviously ensuring survival. The emergency treatment of even the simplest maxillofacial injury involves securing an airway and an assessment of cervical spine and head injuries, all of which are of vital importance in the general management of a patient whose injuries do not necessarily include the face and jaws. It is pertinent therefore to give a brief outline of the modern approach to managing general acute trauma as a preliminary to a more detailed discussion of the immediate treatment of maxillofacial injuries.

Following trauma there are three recognized peaks of mortality. The first occurs within seconds of injury as a result of irreversible brain or major cardiovascular damage. The second peak occurs between a few minutes after injury and about 1 hour later. It is during this 'golden hour' that modern methods of resuscitation have shown dividends in improved survival. A third peak is found some days or weeks after injury as a result of multi-organ failure despite good medical management. In recent years attention has been directed to the second of these peak periods, mainly as a result of a system of Advanced Trauma Life Support (ATLS), originally introduced and widely taught by the

American College of Surgeons Committee of Trauma. Their aggressive interventionist approach to trauma management has also reduced mortality in the third group as active resuscitation leads to less late organ failure.

Organization of trauma services

Triage

Triage is a confusing word. It was originally used to describe the process of sorting goods according to quality, but has been adopted into the vocabulary of warfare to describe the classification of patients according to medical need. In trauma services generally, triage retains its military connotation and is important at three levels:

- field triage;
- inter-hospital triage;
- mass casualty triage.

Triage decisions are crucial in determining individual patient survival and for this reason need to be made at the highest possible level of medical expertise.

Pre-hospital care

Active and appropriate pre-hospital care delivered by fully trained paramedical personnel improves survival during the vital first hour after injury. This means firstly that trained personnel have to arrive at the scene of the accident as rapidly as modern transport permits. They must be trained at the highest level in airway management with cervical spine control, securing intravenous access and initiating fluid resuscitation. Their prime duty is to stabilize the patient prior to rapid transport to a dedicated trauma centre.

Hospital care

A suitable receiving hospital must have senior medical staff organized as a trauma team. Their first duty is further triage to ensure that medical resources are deployed to maximum overall benefit. Accepted resuscitation procedure is in the following order of priority/

Primary survey

A: Airway and cervical spine control

An unconscious patient involved in a road traffic accident or fall has an approximately 10 per cent chance of having sustained a cervical spine injury. Witness statements, where they are able to describe the exact circumstances of the injury, are very important in assessment. Because of the potential catastrophic consequences of this type of injury the neck should be immobilized in a neutral position by a semirigid collar until damage has been excluded.

Early verbal response to a simple question 'Are you all right?' signifies not only that a satisfactory airway is present but also that cerebral function and by implication breathing and ventilation and circulation are adequate. The several techniques available to secure an unobstructed airway are integral to the management of all maxillofacial trauma whatever the degree of severity and are described in detail later.

B: Breathing and ventilation

An adequate airway is an obvious prerequisite for ventilation. Serious chest injuries such as pneumothorax, haemopneumothorax, flail segments and rupture of the diaphragm prevent adequate ventilation and must be recognized early. Cardiac tamponade, which may also accompany serious chest injury, affects cardiac output rather than ventilation. Key signs alone or in combination are:

- deviated trachea
- absence of breath sounds
- dullness to percussion
- paradoxical movements
- hyper-resonance with a large pneumothorax
- muffled heart sounds.

A chest radiograph is essential and will demonstrate where present:

loss of lung markings deviation of the trachea raised hemi-diaphragm fluid levels fracture of ribs.

Emergency treatment will in the majority of cases require chest drainage. Open 'sucking' chest wounds are occluded by a sterile pad and unstable 'flail chest' injuries are managed by endotracheal intubation and intermittent positive-pressure ventilation. Needle decompression of the pericardium relieves cardiac tamponade.

Gastric dilation is a consequence of poly-trauma and constitutes an impediment to respiration and a risk to the airway if vomiting occurs. A wide-bore nasogastric tube is used to decompress and aspirate stomach contents.

C: Circulation

Circulatory deficiency leads to low blood pressure, increasing pulse rate and diminished capillary filling at the periphery.

Fluids for resuscitation

- Adequate venous access at two points is essential.
- Hypotension should always be assumed to be due to hypovolaemia.
- Resuscitation fluid can be crystalloid, colloid or blood.
- Recognizable surgical shock will require a blood transfusion, preferably with cross-matched blood or in emergency Group O negative.
- Urine output must be monitored as an indicator of cardiac output.

D: Neurological deficit

A rapid assessment of neurological disability is made by noting the patient's response on a four point scale:

- Responds Appropriately, is Aware
- Responds to Verbal stimuli
- Responds to Painful stimuli
- Does not respond, Unconscious

In the absence of direct damage to the eye, pupil response must be recorded.

E: Exposure

All trauma patients must be fully exposed, if necessary by cutting away clothing, and the environment accordingly must be warm and protected to ensure the patient suffers no further harm. At

some point, unless indicated earlier, the patient must be turned in order that the back and other hidden areas can be properly examined.

Secondary survey

At some point after successful resuscitation of an injured patient a period of stability will be reached when the airway is secure with adequate circulation and vital tissue perfusion maintained. At this point a secondary and detailed survey of the whole body is carried out and repeated at regular intervals until the patient is fully stabilized. The objectives of the secondary survey are:

- accurate diagnosis of injuries;
- maintenance of a stable state;
- determining priorities in treatment;
- appropriate specialist referral.

The assessment of maxillofacial injuries will be part of the secondary survey although a maxillofacial surgeon may have become involved at an earlier stage if the airway has been compromised by direct facial trauma. The most important features of the secondary survey are a full assessment of:

- head injury;
- abdominal injury;
- injury to the extremities.
- **Control of pain**

There is surprisingly little pain from maxillo-facial injuries but when present it is important to give adequate analgesia. It is, however, extremely important to avoid giving powerful analgesics, which depress the level of consciousness and respiration. The risk of respiratory obstruction is increased when drugs such as morphine and its derivatives are given to a patient with injuries of the maxillofacial region. Morphine also depresses the cough reflex and so encourages the aspiration of blood into the trachea. In addition it causes constriction of the pupil, which may mask an early sign of rise in intracranial pressure. It is, however, most important to minimize discomfort in the early stages after injury, as a patient is readily exhausted by efforts both to keep his airway clear and to obtain nourishment. Diclofenac, which can be administered rectally, is well tolerated and useful in maxillofacial trauma. Local toilet, support of mobile fractures, posture, availability of suction and administration of intravenous fluids are all of great importance in the early care of the patient.

- The majority of patients with mandibular fractures do not appear to suffer much pain, perhaps owing to the frequently associated neuro-praxia of the inferior dental nerve. Some mobile fractures of the body of the mandible are, however, extremely uncomfortable and a potent cause of restlessness in a cerebrally irritated patient. This situation is one of the rare indications for giving priority to immobilization of the mandible in the presence of other serious injury.

- Cerebral irritation is often considerable in patients with severe facial bone fractures as a consequence of associated head injury. They may be disorientated and intolerant of interference. In the past there was much debate about how such patients might be safely sedated in order to complete a detailed examination and take appropriate radiographs and impressions. Advances in anaesthesia and intensive care have made these considerations obsolete. It is important first and foremost to find out why the patient is disorientated, which means that after the baseline neurological status has been recorded the patient will need a CT scan. 'Sedation' is now achieved by intubation, anaesthesia and artificial ventilation, which in turn allows detailed examination of the facial region to be completed and CT or MRI scans to be carried out.

Ionizing (or **ionising**) **radiation** is radiation composed of particles that individually carry enough energy to liberate an electron from an atom or molecule, ionizing it. Ionizing radiation is generated through nuclear reactions, either artificial or natural, by very high temperature (e.g. the corona of the Sun), or via production of high energy particles in particle accelerators, or due to acceleration of charged particles by the electromagnetic fields produced by natural processes, from lightning to supernova explosions.

When ionizing radiation is emitted by or absorbed by an atom, it can liberate a particle (usually an electron, but sometimes an entire nucleus) from the atom. Such an event can alter chemical

bonds and produce ions, usually in ion-pairs, that are especially chemically reactive. This greatly magnifies the chemical and biological damage per unit energy of radiation.

Ionizing radiation includes cosmic rays, alpha, beta and gamma rays, X-rays, and in general any charged particle moving at relativistic speeds. Neutrons are considered ionizing radiation at any speed. Ionizing radiation includes some portion of the ultraviolet spectrum, depending on context. Radiowaves, microwaves, infrared light, and visible light are normally considered non-ionizing radiation, although very high intensity beams of these radiations can produce sufficient heat to exhibit some similar properties to ionizing radiation, by altering chemical bonds and removing electrons from atoms.

Ionizing radiation is ubiquitous in the environment, and comes from naturally occurring radioactive materials and cosmic rays. Common artificial sources are artificially produced radioisotopes, X-ray tubes and particle accelerators. Ionizing radiation is invisible and not directly detectable by human senses, so instruments such as Geiger counters are usually required to detect its presence. In some cases it may lead to secondary emission of visible light upon interaction with matter, such as in Cherenkov radiation and radioluminescence. It has many practical uses in medicine, research, construction, and other areas, but presents a health hazard if used improperly. Exposure to ionizing radiation causes damage to living tissue, and can result in mutation, radiation sickness, cancer, and death.

Biological effects.

Ionizing radiation is generally harmful and potentially lethal to living things but can have health benefits in radiation therapy for the treatment of cancer and thyrotoxicosis. Its most common impact is the induction of cancer with a latent period of years or decades after exposure. High doses can cause visually dramatic radiation burns, and/or rapid fatality through acute radiation syndrome. Controlled doses are used for medical imaging and radiotherapy. Some scientists suspect that low doses may have a mild hormetic effect that can improve health.

Some effects of ionizing radiation on human health are stochastic, meaning that their probability of occurrence increases with dose, while the severity is independent of dose. Radiation-induced cancer, teratogenesis, cognitive decline, and heart disease are all examples of stochastic effects. Other conditions such as radiation burns, acute radiation syndrome, chronic radiation syndrome, and radiation-induced thyroiditis are deterministic, meaning they reliably occur above a threshold dose, and their severity increases with dose. Deterministic effects are not necessarily more or less serious than stochastic effects; either can ultimately lead to a temporary nuisance or a fatality.

Acute radiation syndrome (ARS), also known as **radiation poisoning**, **radiation sickness** or **radiation toxicity**, is a constellation of health effects which present within 24 hours of exposure to high amounts of ionizing radiation. They may last for several months. The terms refer to acute medical problems rather than ones that develop after a prolonged period.

The onset and type of symptoms depends on the radiation exposure. Relatively smaller doses result in gastrointestinal effects such as nausea and vomiting and symptoms related to falling blood counts such as infection and bleeding. Relatively larger doses can result in neurological effects and rapid death. Treatment of acute radiation syndrome is generally supportive with blood transfusions and antibiotics.

Similar symptoms may appear months to years after exposure as chronic radiation syndrome when the dose rate is too low to cause the acute form. Radiation exposure can also increase the probability of developing some other diseases, mainly different types of cancers. These diseases are sometimes referred to as radiation sickness, but they are never included in the term acute radiation syndrome.

Signs and symptoms

Classically acute radiation syndrome is divided into three main presentations: hematopoietic, gastrointestinal and neurological/vascular. These symptoms may or may not be preceded by a prodrome. The speed of onset of symptoms is related to radiation exposure, with greater doses resulting in a shorter delay in symptom onset. These presentations presume whole-body exposure and many of them are markers which are not valid if the entire body has not been exposed. Each syndrome requires that the tissue showing the syndrome itself be exposed. The hematopoietic syndrome requires exposure of the areas of bone marrow actively forming blood elements (i.e., the pelvis and sternum in

adults). The neurovascular symptoms require exposure of the brain. The gastrointestinal syndrome is not seen if the stomach and intestines are not exposed to radiation.

1. Hematopoietic. This syndrome is marked by a drop in the number of blood cells, called aplastic anemia. This may result in infections due to low white blood cells, bleeding due to low platelets, and anemia due to low red blood cells.^[1] These changes can be detected by blood tests after receiving a whole-body acute dose as low as 0.25 Gy, though they might never be felt by the patient if the dose is below 1 Gy. Conventional trauma and burns resulting from a bomb blast are complicated by the poor wound healing caused by hematopoietic syndrome, increasing mortality.

2. Gastrointestinal. This syndrome often follows absorbed doses of 6–30 Gy (600–3000 rad). Nausea, vomiting, loss of appetite, and abdominal pain are usually seen within two hours. Vomiting in this time-frame is a marker for whole body exposures that are in the fatal range above 4 Gy. Without exotic treatment such as bone marrow transplant, death with this dose is common. The death is generally more due to infection than gastrointestinal dysfunction.

3. Neurovascular. This syndrome typically occurs at absorbed doses greater than 30 Gy (3000 rad), though it may occur at 10 Gy (1000 rad). It presents with neurological symptoms such as dizziness, headache, or decreased level of consciousness, occurring within minutes to a few hours, and with an absence of vomiting. It is invariably fatal.

The prodrome (early symptoms) of ARS typically includes nausea and vomiting, headaches, fatigue, fever and short period of skin reddening. These symptoms may occur at radiation doses as low as 35 rad (0.35 Gy). These symptoms are common to many illnesses and may not, by themselves, indicate acute radiation sickness.

Phase	Symptom	Whole-body absorbed dose (Gy)				
		1–2Gy	2–6Gy	6–8Gy	8–30Gy	Greater Than 30Gy
	<u>Nausea and vomiting</u>	5–50%	50–100%	75–100%	90–100%	100%
	Time of onset	2–6h	1–2h	10–60 min	< 10 min	Minutes
	Duration	< 24h	24–48h	< 48h	< 48h	N/A (patients die in < 48h)
Immediate	<u>Diarrhea</u>	None	None to mild (<10%)	Heavy (>10%)	Heavy (>95%)	Heavy (100%)
	Time of onset	—	3–8h	1–3h	< 1h	< 1h
	<u>Headache</u>	Slight	Mild to moderate (50%)	Moderate (80%)	Severe (80–90%)	Severe (100%)
	Time of onset	—	4–24h	3–4h	1–2h	< 1h

	onset					
	<u>Fever</u>	None	Moderate increase (10-100%)	Moderate to severe (100%)	Severe (100%)	Severe (100%)
	Time of onset	—	1–3h	< 1h	< 1h	< 1h
	<u>CNS function</u>	No impairment	Cognitive impairment 6–20 h	Cognitive impairment > 24h	Rapid incapacitation	<u>Seizures</u> , <u>Tremor</u> , <u>Ataxia</u> , <u>Lethargy</u>
Latent period		28–31 days	7–28 days	< 7 days	none	none
Illness		Mild to moderate <u>Leukopenia</u> <u>Fatigue</u> Weakness	Moderate to severe <u>Leukopenia</u> <u>Purpura</u> <u>Hemorrhage</u> <u>Infections</u> <u>Epilation</u> after 3 Gy	Severe leukopenia High fever Diarrhea Vomiting Dizziness and disorientation <u>Hypotension</u> Electrolyte disturbance	Nausea Vomiting Severe diarrhea High fever Electrolyte disturbance <u>Shock</u>	N/A (patients die in < 48h)
Mortality	Without care	0–5%	5–100%	95–100%	100%	100%
	With care	0–5%	5–50%	50–100%	100%	100%
	Death	6–8 wks	4–6 wks	2–4 wks	2 days–2 wks	1–2 days

Skin changes

Cutaneous radiation syndrome (CRS) refers to the skin symptoms of radiation exposure. Within a few hours after irradiation, a transient and inconsistent redness (associated with itching) can occur. Then, a latent phase may occur and last from a few days up to several weeks, when intense reddening, blistering, and ulceration of the irradiated site are visible. In most cases, healing occurs by regenerative means; however, very large skin doses can cause permanent hair loss, damaged sebaceous and sweat glands, atrophy, fibrosis, decreased or increased skin pigmentation, and ulceration or necrosis of the exposed tissue. Notably, as seen at Chernobyl, when skin is irradiated with high energy beta particles, moist desquamation and similar early effects can heal, only to be followed by the collapse of the dermal vascular system after two months, resulting in the loss of the full thickness of the exposed skin. This effect had been demonstrated previously with pig skin using high energy beta sources at the Churchill Hospital Research Institute, in Oxford.

Pathophysiology

The most commonly used predictor of acute radiation symptoms is the whole-body absorbed dose. Several related quantities, such as the equivalent dose, effective dose, and committed dose, are used to gauge long-term stochastic biological effects such as cancer incidence, but they are not

designed to evaluate acute radiation syndrome. To help avoid confusion between these quantities, absorbed dose is measured in units of gray (Gy) or rad, while the others are measured in sievert (Sv) or rem. $1 \text{ rad} = 0.01 \text{ Gy}$

In most of the acute exposure scenarios that lead to radiation sickness, the bulk of the radiation is external whole-body gamma, in which case the absorbed, equivalent and effective doses are all equal. There are exceptions, such as the Therac-25 accidents and the 1958 Cecil Kelley criticality accident, where the absorbed doses in Gy or rad are the only useful quantities.

Radiotherapy treatments are typically prescribed in terms of the local absorbed dose, which might be 60 Gy or higher. The dose is fractionated (about 2 Gy per day for curative treatment), which allows for the normal tissues to undergo **repair**, allowing it to tolerate a higher dose than would otherwise be expected. The dose to the targeted tissue mass must be averaged over the entire body mass, most of which receives negligible radiation, to arrive at a whole-body absorbed dose that can be compared to the table above.

Diagnosis is typically made based on a history of significant radiation exposure and suitable clinical findings. An absolute lymphocyte count can give a rough estimate of radiation exposure. Time from exposure to vomiting can also give estimates of exposure levels if they are less than 1000 rad.

Distance

Increasing distance from the radiation source reduces the dose according to the inverse-square law for a point source. Distance can sometimes be effectively increased by means as simple as handling a source with forceps rather than fingers. This could reduce erythema to the fingers, but the extra few cm distance from the body will give little protection from acute radiation syndrome.

Shielding

Matter attenuates radiation in most cases, so placing any mass (e.g. lead, dirt, sandbags, vehicles) between humans and the source will reduce the radiation dose. This is not always the case, however; care should be taken when constructing shielding for a specific purpose. For example, although high atomic number materials are very effective in shielding photons, using them to shield beta particles may cause higher radiation exposure due to the production of bremsstrahlung x-rays, and hence low atomic number materials are recommended. Also, using material with a high neutron activation cross section to shield neutrons will result in the shielding material itself becoming radioactive and hence more dangerous than if it were not present.

Reduction of incorporation into the human body

Where radioactive contamination is present, a gas mask, dust mask, or good hygiene practices may offer protection, depending on the nature of the contaminant. Potassium iodide (KI) tablets can reduce the risk of cancer in some situations, but they do not prevent acute radiation syndrome.

Fractionation of dose

If an intentional dose is broken up into a number of smaller doses, with time allowed for recovery between irradiations, the same total dose causes less cell death. Even without interruptions, a reduction in dose rate below 0.1 Gy/h also tends to reduce cell death. This technique is routinely used in radiotherapy.

The human body contains many types of cells and a human can be killed by the loss of a single type of cells in a vital organ. For many short term radiation deaths (3 days to 30 days), the loss of two important types of cells that are constantly being regenerated causes death. The loss of cells forming blood cells (bone marrow) and the cells in the digestive system (microvilli which form part of the wall of the intestines) is fatal.

6. MATERIALS FOR SELF-CONTROL:

A. Questions for self-checking: 1. A primary medical card. 2. A schema for the first medical aid. 3. A schema for the treatment of victims at stages of medical evacuation.

B. Tasks for self-checking: 1. At a stage of the specialized aid the wounded has arrived with combined damage of soft tissues of the face, a facial skeleton and with the big dose of the irradiation. With the purpose of preventive maintenance of complications, displays of a syndrome of mutual aggravation, in what favorable terms it is necessary to make the primary surgical treatment of the given patient? (The answer: at the first 3 hour from the moment of a trauma).

2. A doctor examined the victim. In a cheek and in submandibular regions he has a wound with the size 10x8 sm. The wound with the specific smell of garlic is allocated. Surrounding soft tissue with attributes of a burn. The damaged tissues are covered with a scab of grayish color (as if smoke). As a result of what action of chemical substances the victim has received a trauma? (The answer: the hydrocyanic acid.).

C. Material for the test control. Test tasks with one right answer ($\alpha = \text{II}$): 1. What parameters influence on biological effect at radioactive radiation? A. A kind of radiation and size of a dose. B. A kind of radiation and a condition of reactance of an organism. C. Atmospheric conditions and size of a dose. D. Capacity of a doze and the area of the defeat. E. Size of a doze and capacity of a dose. (Correct answer: E).

2. A combined trauma is: A. A radial or a burn illness. B. A combination of different clinical displays of damages. C. Recur defeat with different intensity of displays. D. Defeat of one anatomic region, one organ or all organism with different agents. E. Defeat of several neighbo(u)ring anatomic regions or organs with one agent. (Correct answer: D).

3. The periods of radiation sickness: A. The period of a shock, the period of the acute toxemia, the period of convalescence. B. The latent period, the period of (high point) height, the period of a convalescence. C. The acute period, a subacute period, the chronic period, the period of an aggravation. D. The latent period, the period of a height, the chronic period, the convalescence period. E. The period of primary reactions, the latent period, the height period, the period of convalescence. (Correct answer: E).

Theme № 19. THERMAL DAMAGES AND A FROST BITES OF THE FACE IN A PEACE TIME, IN EXTREME CONDITIONS, THEIR CONSEQUENCES. TREATMENT, PREVENTIVE MAINTENANCE, COMPLICATIONS, OPPORTUNITIES OF PLASTIC SURGERY. BURNS ILLNESS AT DAMAGES OF THE FACE: CLINIC, DIAGNOSTICS, TREATMENT.

1. ACTUALITY OF THEME The knowledge of a clinical picture, features of diagnostics of burns and frostbites in maxillofacial area. A knowledge for the doctor necessary for the practice and to render medical aid for wounded in all stages of medical evacuation.

2. CONCRETE AIMS: 2.1. To analyze the etiology of burns and frost bites in maxillofacial region. 2.2. To explain the mechanism of occurrence of burns and frost bites. 2.3. The decision of questions of aetiology of a burn disease. 2.4. To classify burns and frost bites. 2.5. To treat the data of additional methods of diagnostic. 2.6. To draw schemas of depths of burns depending on a degree. 2.7. To analyse possible complications of burns and frost bites in maxillofacial region. 2.8. To make the plan of first aid at thermal damages and their treatments at stages of medical evacuation.

3. BASE KNOWLEDGE, SKILLS, THE SKILLS NECESSARY FOR STUDYING OF THE THEME (interdisciplinary integration).

Names of the previous disciplines	The received skills
1. Topographical anatomy.	To define localization of damage and possible complications.

2. Histology.	To know a histologic structure of tissues of maxillofacial area. To define localization of thermal trauma according to layers of a skin.
3. Internal illnesses.	To make the examination of the patient.
4. General surgery and field surgery.	Definition of concept "burn" and "frostbite", clinical attributes of these damages and methods of their diagnostics volume. To define a character of trauma, to examine the wounded, to define the plan of medical aid and a plan of evacuation of the wounded.
5. Special military preparation.	To know principles of the organization of medical aid by the wounded at stages of medical evacuation. A primary medical card of the wounded.
6. Medicine of accidents.	To know the organization of medical aid by the maxillofacial wounded in structure of a civil defence. To organize the first medical, pre-medical and first medical assistance by the wounded at stages of medical evacuation

4. TASKS FOR INDIVIDUAL WORK DURING PREPARATION TO LESSON.

4.1. List of basic terms, parameters, characteristic, which a student must master at preparation to lesson:

The term	Definition
1. A burn.	Thermal trauma.
2. A frostbite.	A trauma of low temperature.
3. Burns illness.	Pathological process as a result of a thermal trauma.

4.2. Theoretical questions to the lesson: 1. Aetiology of burns. 2. Aetiology of frost bites. 3. Pathological changes in tissues at burns and frost bites. 4. Classifications of burns. 5. Clinical features of thermal burns of maxillofacial area. 6. Clinical features of chemical burns of maxillofacial area. 7. Methods of definition of depths of burns. 8. Methods of definition of the area of burns. 9. Features of granting of medical aid by the maxillofacial wounded with thermal burns. 10. Features of granting of medical aid by the maxillofacial wounded with chemical burns. 11. A pathogenesis of a symptom mutual aggravation at burns and frost bites in maxillofacial area. 12. Principles of surgical tactic of burns wounds of maxillofacial area.

4.3. Practical works (task): 1. Practical training to rendering first aid for the victims with burns of the face. 2. Practical training to make the plan of examination and treatment for victims with burns and frostbite.

5. TABLE OF CONTENTS OF THEME:

Burns are the damage to tissues caused by their exposure to thermal, chemical, electrical or radiation energy.

Classification

A) Causes:

1. thermal;
2. chemical;
3. electrical;
4. radiation.

B) Dept of damage:

degree 1 – damage of the epidermis only.

degree 2 – damage of the epithelium up to the basal layer

degree 3 – damage of the dermis.

3a –epithelial necrosis with partial involvement of the basal layer, hair follicles, sweat and sebaceous glands are intact.

3 b – complete necroses of the dermis, basal layer and part of the subcutaneous layer.

degree 4 – complete necrosis of the skin and underlying tissues.

The severity of burns depends on the area and depth of damage.

Assessment of the area of burns facilitates the adequacy of the therapy. The methods currently used to calculate the area involved:

1. A “rule of nine”

According to this rule, the body surface regions are divided into areas that are multiples of 9% . Each of the following body regions comprises 9% of total surface burn area:

- head and neck – 9%,
- upper limb – 9% , anterior part of the trunk – 18%,
- back – 18% ,
- lower limb – 18% (thigh – 9%, leg and foot – 9%);
- external genitals – 1%.

2. A “rule of palm”

If the damaged areas are not so extensive and scattered on different parts of the body, the rule of palm is applied to determine the areas of deep burns on the basis of superficial ones. The size of an adult palm is about 1% of the body surface area.

Special tables with graduations made according to the body surface areas (cm²) can also be used:

- the face 500cm² or 3,1%;
- scalp-the hairy part of the head – 480 cm* or 3,0%;
- chest and abdomen – 2990 cm² or 18,0%;
- the hand – 360 cm² or 2,25%;
- the back – 2560 cm² or 16,0% .

Assessment of the depth of burns.

The classification of burns into superficial and deep (degrees 3 b, 4) is primarily based on the skin’s capability of regenerating through epithelization in superficial burns cap.

Within the first few hours or even days following injury, it is difficult to assess the depth of burns. The evaluation of skin sensation is used.

In superficial burns, pain sensation at the affected areas is intact or somewhat reduced.

In deep burns, unaffected areas below the affected ones become oedematous. The method of infrared thermography can also be used to determine the depth of burns (the areas with deep burns emit heat at a lesser degree than normal ones). The depth of burns can be established on 7-14 days following the injury.

Evaluation of severity of burns

In adults, the rule of 100 can be used (the age in general and burns area in %):

- 60 – good prognosis;
- 61-80 – relatively good prognosis;
- 81-100 – doubtful prognosis;
- 101 – poor prognosis.

Names	Layers involved	Appearance	Texture	Sensation	Time to healing	Complications
First degree	Epidermis	Redness (erythema)	Dry	Painful	1wk or less	Increased risk to develop skin cancer later in life
Second degree (superficial partial thickness)	Extends into superficial (papillary) dermis	Red with clear blister. Blanches with pressure	Moist	Painful	2-3wks	Local infection/cellulitis
Second degree (deep partial thickness)	Extends into deep (reticular) dermis	Red-and-white with bloody blisters. Less blanching.	Moist	Painful	Weeks - may progress to third degree	Scarring, contractures (may require excision and skin grafting)
Third degree (full thickness)	Extends through entire dermis	Stiff and white/brown	Dry, leathery	Painless	Requires excision	Scarring, contractures, amputation
Fourth degree	Extends through skin, subcutaneous tissue and into underlying muscle and bone	Black; charred with eschar	Dry	Painless	Requires excision	Amputation, significant functional impairment, possible gangrene, and in some cases death.

Burn disease is a constellation of clinical signs that result from superficial burns (degrees 2-3a) with a burns area of above 15% body surface and in deep burns of more than 10% body surface.

The four periods of the disease are identified:

1. burn shock;
2. acute burn toxemia;
3. septicemia;
4. recovery.

First aid in burns should aim at terminating of burning process and cooling the burn area.

Cooling is achieved with cold water, ice packs, and snow is to be continued for at least 10-15 minutes. After the pain has subsided, aseptic dressing should be applied locally, and analgesics and non – steroidal inflammatory drugs, warm tea and mineral water are given to the patient. During this period, topical treatment (i.e. therapeutic bandages) should be avoided.

Apart from analgesics, the patient is given neuroleptic and antihistamines prior to transportation that should be before an hour if the patient is to be transported for a long distance, he/she has to be given intravenous infusion of plasma substitutes and solutions of electrolytes, oxygen therapy and general anaesthesia, large amount of alkaline drinks and cardio-vascular agents.

Local treatment

The two topical (closed and open) methods are used for burns. First, primary the wound toileting is done. The skin around the burnt areas is cleansed with swabs soaked in 0,25% ammonium, 3-4% boric acid, benzene or warm soapy water, with subsequent application of alcohol. Pieces of clothing, foreign bodies, peeling epidermis are removed from the wound; large blisters are opened to drain their contents, minor ones being left alone. Fibrin deposits are usually left intact since it is under these where regeneration takes place. Excessively dirty burnt areas are cleansed with 3% hydrogen peroxide. Sterile gauze or tissues are used to dry the burnt surface.

As a rule, the primary wound toileting is done after 1-2 ml of promedol or omnopon have been injected subcutaneously.

The **closed** method (bandaging or covering with dressing material) is the most commonly used and has a number of advantages as follows:

- isolation of the wound;
- provision of optimum conditions for the application of topical agents;
- the possibility of active movement of patients with extensive burns during transportation.

Its pitfalls are the following:

- labour intensiveness;
- the expenditure of large amounts of dressing material;
- painful change of dressing.

The **open** method avoids these disadvantages. In addition, it promotes formation of the thick eschar on the burnt surface, which is treated by free flow of air over the area, ultraviolet rays or the use of agents that dry it and coagulate protein. It is difficult, however, to implement this method when dealing with patients with deep and wide areas of burns as it requires the use of special equipment (e.g. chambers, cage with electric lamps).

Moreover, there is always a high risk of wound infection (e.g. nosocomial).

When treated by the open method, superficial (degrees 2-3a) burns tend to spontaneously healing. The open method is indicated for facial, genital or perineal burns. The open method requires

the use of ointments containing antibiotics (5 and 10% synthomycin emulsions) and antiseptics (0,5% furacilin, 10% sulphacyl) three to four times a day. Suppurated wounds should be dressed. If granulation is found in the areas of deep burns treated with the open method, the closed method should be added.

Each of these methods has its specific indications. At the same time, they can be combined, whenever necessary.

In burns degree 2 it takes 7-12 days for the epithelium to form, while in 3a degree 3 to 4 weeks.

In deep burns, eschar, either as wet or dry necrosis, forms for 3-7 days.

Surgical treatment involves several operations:

- early necrectomy,
- autodermaplasty,
- amputation,
- reconstructive operations

Chemical burns

They are caused by concentrated solutions of acids and alkali (base), which leads to necrosis of the skin and mucosal membranes that may extend to deeper layers.

Acids cause- **dry** or coagulation **necrosis**, while alkali cause -**wet** or colliquative **necrosis**.

Electric burns

High-voltage electric current can cause electric burns at the entry and exit sites of the current. These kinds of burns are always deep, and here the underlying tissues are more damaged than the skin itself. All the tissues on the way of the current get necrotic, the major vessels get thrombosed in addition. In view of these the extent of burn is not established by the skin damage, which is limited to about 2-3 cm in diameter, but by the damage caused to the deep lying tissues that come into contact with the current. When major vessels are damaged there can be tissue necrosis, gangrene of an organ.

On the sites of entry and exit of the current “current signs” form - burn wounds are the type of “sign” which differs: circular, oval, with a normal diameter of 2-3 cm with the centre drawn in; in lightning tree like type. “Current signs” consist of grey or dark brown coloured eschars with depressed centres and oedema (edema) of the adjacent tissue. Skin sensitivity is decreased. The “figures” of lightning consist of dark grayish brown tree like forms.

After the cardiac and respiration functions have been restored, dry sterile dressing is applied to the burnt areas. All persons after rescue from an electric shock must be sent to the hospital.

In thermal burns as a result of breathing in hot air or gaseous substances or smoke there can be burns of the respiratory tract.

FROST BITE

Frostbite is the medical condition where localized damage is caused to skin and other tissues due to freezing. Frostbite is most likely to happen in body parts farthest from the heart and those with large exposed areas. The initial stages of frostbite are sometimes called "frost nip".

1. Dept of damage:
 - degree 1 – blood circulatory disorders and the development of reactive inflammations;

- degree 2 – damage to the epithelium up till the germinal layer which is intact;
 - degree 3 – complete skin necrosis and partial necrosis of the subcutaneous layer;
 - degree 4 – skin necrosis and necrosis of deep lying tissues.
2. According to the disease period (period of frost bite):
- latent (pre-reactive) period;
 - reactive period.
- Degrees 1 and 2 are superficial, while degrees 3 and 4 are deep.

In first degree frost bite there is blood circulation disorders without necrotic changes in the tissues. Full recovery is usually evident on days 5-7.

In second degree - the superficial layers of skin are damaged, the germinal layer is intact. Skin damage is fully healed within 1-2 weeks.

In third degree - skin regeneration is impossible, and after the eschar has fallen off a skin defect forms, which is covered by granulation tissue and unless skin grafting is done to cover the defect, the wound heals with the formation of a scar.

In fourth degree - a dry or wet gangrene of the affected organ occurs.

Patient with 1-degree complain of pain occasionally burning and unbearable during the warming period. As the patient warms, skin pallor turns into hyperaemia and becomes warm to touch, tissue oedema is minimal, limited to the damaged areas and do not progress. All types of sensation and movement are intact.

Patients with 2-degree complain of itching, burning sensation, tension in the tissues, which persist for several days. Blister formations, which commonly appears in the first days, occasionally on the second day, and rarely on the third-fifth day, is a characteristic sign. Blister are filled with transparent contents, when there are opened a red or pink papilla layer of the skin that is occasionally covered with fibrin shows. When the bare layer at the base of the blister is touched the patient experiences severe pain. Skin oedema spreads beyond the damaged area.

In 3-degree, pain is more severe and long lasting; there is a history of staying in the cold for long. The skin in the reactive period is violet bluish and cold to touch. During the first days or even hours, all types of sensation are lost. When the blister are opened violet-bluish surface of the blister base that is not sensitive to skin prick or irritation by gauze swabs soaked with alcohol is found. Subsequently dry or wet skin necrosis sets in; and when they peel off granulation tissue forms.

The 4-degree is unlikely to be distinguished from that of the third degree. The damaged skin looks pale or bluish. All types of sensation are lost and cold to touch. Blisters can appear in the first hours and are friable, filled with haemorrhagic dark contents. Oedema develops very fast 1-2 or a few hours after warming. Subsequently dry or wet gangrene develops. After a week, oedema subsides and the demarcation line appears (intact side and necrotic areas).

Treatment:

- first aid;
- infusion therapy;
- detoxication;
- immune stimulators;
- antibacterial therapy;

- surgical treatment (necrotomy, necrectomy, amputation of the damaged segment, plastic and reconstruction surgeries – skin transplant on the granulated wound, restoration of cosmetic defects);

- local treatment.

Classification

There are several classifications for tissue damage caused by extreme cold including:

- Frostnip is a superficial cooling of tissues without cellular destruction.
- Chilblains are superficial ulcers of the skin that occur when a predisposed individual is repeatedly exposed to cold
- Frostbite involves tissue destruction.

Signs and symptoms

At or below 0 °C (32 °F), blood vessels close to the skin start to constrict, and blood is shunted away from the extremities via the action of glomus bodies. The same response may also be a result of exposure to high winds. This constriction helps to preserve core body temperature. In extreme cold, or when the body is exposed to cold for long periods, this protective strategy can reduce blood flow in some areas of the body to dangerously low levels. This lack of blood leads to the eventual freezing and death of skin tissue in the affected areas. There are four degrees of frostbite. Each of these degrees has varying degrees of pain.

Causes

Inadequate blood circulation when the ambient temperature is below freezing leads to frostbite. This can be because the body is constricting circulation to extremities on its own to preserve core temperature and fight hypothermia. In this scenario the same factors than can lead to hypothermia (extreme cold, inadequate clothing, wet clothes, wind chill) can contribute to frostbite. Or poor circulation can be due to other factors such as tight clothing or boots, cramped positions, fatigue, certain medications, smoking, alcohol use, or diseases that affect the blood vessels, such as diabetes.

Exposure to liquid nitrogen and other cryogenic liquids can cause frostbite as well as prolonged contact with Aerosol Sprays (see deodorant burn).

6. MATERIALS FOR SELF-CONTROL:

A. Questions for self-checking: 1. Schema of a structure of a skin for definition of depth of a thermal trauma. 2. A photo of victims with burns and frostbite of the face. 3. Schemas of inspection the victims who have suffered with burns.

B. Tasks for self-checking: 1. The wounded has received a burn of the face and a neck during explosion of a napalm bomb. Objectively: in a site of the nose and wings, a superciliary arches and lips he has a deep necrosis of soft tissues. The surfaces epidermis is exfoliate and lays like fold. Put the preliminary diagnosis. (The answer: a napalm burns of the face and a neck, III degrees).

2. The delivered wounded in two hours after a trauma from the center of napalm defeat. Bandages on the face, on the neck and the hands. The consciousness confusing. A voice hoarse, silent. Breath frequently, loudly. On what prime measures the victim demands? (The answer: the antishock therapy).

3. The military man burnt by a flame. He has hyperemia and edema of the skin of the face. It is revealed different size the bubbles filled with a transparent liquid. What degree of the burn of the skin of the face? (The answer: II degree).

C. Material for the test control. Test tasks with single right answer ($\alpha = \text{II}$): 1. Burns depending on genesis subdivide (into): A. Radiative and electrical. B. Chemical and thermal. C. Radiative and thermal. D. Electrical both chemical. E. Physical and chemical. (Correct answer: E)

2. Consequences of the burns of the face II degrees with aseptic current: A. The ugly scars, deformation of lips, eyebrows, ears, wings of a nose. B. Skin changes a little, the peeling and pigmentation is sometimes marked. C. Epithelization of a skin, which rather sensitive at contact and easily injured. D. Hypertrophic scars. E. Keloid scars. (Correct answer: C)

3. That does not concern to the periods of burns disease: A. Burns shock. B. Acute burns toxemia. C. Sepsis. D. The period of recovery (convalescence). E. Chronic burns sepsis. (Correct answer: E)

D. Educational tasks of 3th levels (atypical tasks): 1. The victim, 45 years, has received a burn of the face and a neck during explosion of the canister with gasoline. Fainted. Objectively: in area of the external nose and wings, superciliary arches, auricles and lips he has deep necrosis. On other sites of burns surfaces he has bubbles. They are filled with a liquid, some where the epidermis exfoliated and lays like fold. The eyelids of both eyes edematous and he can not open it. Put the diagnosis. How you can explain the irregularity of the burn surface? Where the patient should be treated? (The answer: The burn of the face and necks, a degree II, III, IV. Features of maxillofacial area. In the burns center).

2. The victim of 24th years in clinic with a burn of the face. A trauma has received in consequence the action of an open flame. Complains of a pain and burning in the face region. Objectively: hyperemia of the skin of the face, on a chin, on a nose, on a forehead, cheekbones. There are many bubbles with a transparent liquid. What tactics of the doctor in relation to bubbles? (The answer: Do open bubbles).

Theme 20. SEMINAR. REGENERATION OF BONE TISSUES. HEALING OF BONE WOUND. METHODS OF OPTIMIZATION OF BONE REGENERATION. COMPLEX, COMBINE AND THERMAL DAMAGES OF TISSUES OF MAXILLOFACIAL AREA.

1. ACTUALITY OF THEME: one of the important problems of modern oral surgery is a clinic, diagnosis, treatment and prevention of damage to the maxillofacial area, particularly fractures of the maxilla, which is the highest percentage of all the facial and neck injuries. This is associated with a significant increase in the frequency of road accidents, domestic trauma, using of different types of knives and the growth of street crime and tensions in society. The study of the subject will allow the future doctor is clearly focused on issues clinics, diagnostic methods of first aid to victims the trauma of the lower jaw, in the subsequent practice will avoid many complications primarily related to improper conduct of the doctors in the early stages of providing assistance (late diagnosis, poor and part-time emergency aid).

2. CONCRETE AIMS: 1.1. To explain the effects of physiological, pathological and reparative regeneration of bone tissue.. 1.2. To suggest methods and schemes to optimize the regeneration of bone tissue. 1.3. To classify complex, combined and thermal tissue damage maxillofacial area. 1.4 Interpret the basic principles of diagnosis and treatment of tissue injury in maxillofacial area. 1.5. To analyze the results of laboratory and instrumental investigations. 1.6. To make a chronological scheme of achievements of local scientists and department staff regarding scientific developments relevant topics.

3. BASIC KNOWLEDGE, ABILITIES, SKILLS, WHICH ARE NECESSARY FOR STUDY THEMES (intradisciplinary integration)

Previous disciplines	The received skills
1. Histology	Differentiate basic types of bone cells.
2.General surgery.	Plan of inspection of patient with a traumatic damage.
3. Physiology	Describe the normal processes of formation of callus.

4. Pathological physiology.	To define etiology and pathogeny of upper jaw fractures.
5. Topographical anatomy and operative surgery.	To define the borders of the maxillofacial area.
6. Traumatology	Master the basic techniques of immobilization and directed regeneration of bone tissue.
7. Radiology	Determine the required method of examination.

4. TASKS FOR INDIVIDUAL WORK DURING PREPARATION TO LESSON.

4.1. List of basic terms, parameters, characteristic, which a student must master at preparation to lesson:

Term	Definition
1. Regeneration	Restoration of structural elements instead of dead tissue
2. Combustiology	This branch of medicine that studies severe burn injury and tied them with pathological conditions, including burn shock, and treatment of these conditions.

4.2. Theoretical questions to lesson: 1. What is trauma? 2. Statistics of traumatic injures of maxillofacial area. 3. Classification of injures of bones of maxillofacial area. 4. Classification of injures of soft tissues of maxillofacial area. 5. Basic methods of examination of patients at policlinic. 6. Additional methods of victim's examination.

4.3. Practical works (task) which are executed on lesson:

1. Conduct palpation of maxillofacial region of a patient with a suspected fracture of the upper jaw. 2. Conduct a test of indirect loads in a patient with a suspected fracture of the lower jaw.

5. TABLE OF CONTENTS OF THEME:

The facial skeleton can be roughly divided into three areas: the lower third or mandible, the upper third, which is formed by the frontal bone, and the middle third, an area extending downwards from the frontal bone to the level of the upper teeth or, if the patient is edentulous, the upper alveolus.

Fractures of the middleface have also been called «upper jaw fractures» or «fractures of the maxilla», but in view of the fact that bones adjacent to the upper jaw are almost invariably involved in such injuries, these terms are not strictly accurate. It is better to use the term «mid-facial». Fractures of the facial skeleton are one component of a spectrum of «maxillofacial injuries» and they are associated with varying degrees of involvement of the overlying soft tissues and such neighbouring structures as the eyes, nasal airways, paranasal sinuses and tongue. They can vary in severity from a simple crack in the upper alveolus to a major disruption of the entire facial skeleton.

Fracture of the mandible worldwide occurs more frequently than any other fracture of the facial skeleton apart from the nose. Fractures of the zygomatic complex are also common and are often associated with facial lacerations. Therefore all doctors working in Accident and Emergency departments should be able to recognize these injuries and be familiar with the basic management. Fractures of the lower jaw or alveolus may present to a dental surgeon in his practice or, albeit rarely, be a complication of a difficult tooth extraction. Therefore the study of the management of facial bone fractures has a

real practical application which is not merely relevant to those studying for higher qualifications or pursuing a career in oral and maxillofacial surgery.

There are three types of regeneration: physiological, pathological and reparative. Physiological regeneration of bone occurs throughout life and is characterized by constant renewal of cells and intercellular organic matter.

Reparative or reconstructive, regeneration occurs when the damaged bone and aimed at restoring tšilesnosti and function of bone. On pathological regeneration say in cases where as a result of various causes distortion occurs regenerative process violation variable proliferation and differentiation.

The result is a wound healing bone callus. There are the following types of callus: periosteal (outer) corn, which is mainly formed by periosteum; endosteal (inner) callus formed in the direction of the endosteum; intermediarna corn fills the gap between the compact substance of bone fragments; paraossalna callus formed as a jumper between fragments of bone on hotels fracture.

Burns (combustiones) - lesion of skin thermal, electrical, radiation factors. Burns mainly affects the skin, much less - mucous membranes, subcutaneous fat, others are deeper anatomical lesions (fascia, muscles, tendons, joints). When a tissues of the head and neck wound process proceeds according to the general laws of tissue damage. The most frequently occurring thermal burns due to high temperatures.

Effect of heat, chemicals and radiation energy leads to pathological changes in the tissues - burns. In peacetime burns occur as a result of violations of safety regulations on business or in life. Burns faces and heads up from 12.4% to 24.5%

Burns, depending on the origin, divided into 4 groups: thermal, chemical, electrical, radiation. The nature of damage to the skin and deeper tissues located examine four degrees of burns:

1 - characterized by intense redness and slight swelling;

2 - create different skin blisters of different sizes with transparent serous fluid;

3a - part of the dermis with epithelial formations sweat, sebaceous glands and hair follicles are not damaged;

3b - total skin necrosis.

4 - necrosis of tissue (tissue charring)

To severe burns include burns III b and IV degree, leaving deforming scars on the face and neck, deep defects and deformities eyebrows, eyelids, ears, nose, lips, chin and second parts of the face.

Characteristics of thermal burns.

Postburns changes of facial tissue, usually lead to serious view of the lower jaw and the second functional and cosmetic defects. Most of all damaged protruding part of the face - nose, ears, lips, eyebrows, zygomatic part of the chin. Thermal burns of all degrees causing the patient a sense of unbearable pitch and a sharp pain that is worse when touching the damaged surface.

After one degree of burns of face skin varies little, sometimes remains pigmentation. Burns faces have 2 degrees of aseptic downstream end at the end of the second week of treatment epithelialization of the skin which is very sensitive when touched and easily injured. In cases of infected blisters or injured with burns surface face have 2 degrees on the spot granulations are always hypertrophic scars. Burns 3a and 3b degrees accompanied by infection. The process of healing is accompanied by the formation of scars after burn injuries, which often turn into keloid. They are usually formed ulcers, cracks. When defeat ever possible complications in the form of conjunctivitis. When burn injuries face time with injuries the second parts of the body, accompanied by changes in the body necessary observations relevant professionals.

Dimensions of surface burn determine the percentage in relation to the entire body surface through "nine rules" and "rules of the palm." "Rule of Nine" should be used with considerable damage to the surface of the body. The calculation to determine the following: the surface of the head and neck - 9%, lower limb - 18%, upper limbs - 9%, front surface of the body 18% of the rear surface of the body - 18%, intermediate and genitals - 1% of the total area body. More accurate results are obtained using methods of Postnikov. Square custody measure applying to the surface of sterile burn

Characterization of chemical burns

Chemical burns caused by the action of inorganic acids (sulfuric, hydrochloric, nitric), meadow (slaked lime, potassium hydroxide and sodium) salts of heavy metals (silver nitrate) on exposed areas of the body or the mucous membranes of the oral cavity, oropharynx, esophagus. The depth of the burn depends on the concentration and temperature of the substance, duration of exposure. The mechanism of acid burns lies in the fact that acid alter biological fluids - colloids cells

is dehydration and coagulation of tissue necrosis develops dry. Mechanism of care meadows lies in the fact that alkali form of tissue alkaline albuminaty, saponified fats, wet necrosis develops.

Chemical burns are further classified into four sequential classification. When chemical burns do not form blisters. Burn disease occurs rarely, but is absorption into the bloodstream chemicals and intoxication them and their metabolites.

Frostbite

Frostbitten arise because of the low temperature. On the face of frostbite are most often the nose, ears, fabric zygomatic region cheeks. From the low temperature cartilage suffer even with small skin lesions. May develop to occurred long and lead to deformity of ears or nose. The bones of the facial skeleton when frostbite affected rarely. There frostbite tongue and lips (usually in children) as a consequence of exposure of these tissues with metal in the cold (attempt to lick a metal object).

In case of violation of natural and artificial thermoregulation possible freezing of tissues under conditions of high humidity at moderate temperatures. In the low temperature damage spreads into the tissue rather than on the surface. Frostbitten facial tissue is rarely an indication for hospitalization. W. polyclinic practice they are found in half of patients with frostbite. During WWII single face frostbite were 0.69% among those treated for frostbite in hospitals. Severe frostbite face are rare as a result of prolonged contact of the low temperature on the tissues.

6. MATERIALS FOR SELF-CONTROL:

A. Questions for self-checking:

The main objectives	guidelines
To name the main causes of burns and frostbite face peacetime.	Pay attention to the peculiarities of burns as a result of various etiological factors (physical, chemical) characteristics of low temperatures on the face.
Clinic of burns and frostbites of face peacetime.	To make the system of main symptom of burns and frostbite of face at peacetime.
Basic principles of diagnosis of burns and frostbite of face at peacetime.	To develop a chart diagnosis of burns and frostbite of face at peacetime, pay special attention to determine the area of damage and severity of victims.
The first (emergency) aid for burns and frostbite of face at peacetime.	Clearly direction to terminate the striking factor and antishock measures. To know the methods of first aid and antishock measures.
Treatment of burns and frostbite of face at peacetime. Indications and contraindications to their use.	Pay special attention to indications and contraindications to the choice of treatment depending on the clinical situation and prevent complications.
Methods for blending soft bandages on the face with burns and frostbite.	Clearly direction to desmurgy in maxillofacial area.

B. Tasks for self-control: 1. Define the term "burn." 2. Classification of burns in origin, depth and severity of damage. 3. Determination of the area burns. 4. Determination of the depth and severity of burns. 5. Features of thermal burns of maxillofacial area. 6. Features of chemical burns of maxillofacial area. 7. Definition and pathogenesis of burn disease. 8. Symptoms of periods of burn disease. 9. First aid for burns and frostbite maxillofacial area. 10. Treatment of burns and frostbite maxillofacial area at peacetime.

C. Materials for test control. Test tasks with the single right answer (a=II):

Written in previous topics

D. Educational tasks of 3th levels (atypical tasks):

Written in previous topics

Theme 21. MEDICAL CARE AND NUTRITIONS AT VICTIMS WITH TRAUMA OF MAXILLOFACIAL AREA. EXCERSICE AND PHYSICAL THERAPY AT COMPLEX TREATMENT AT MAXILLOFACIAL WOUNDED.

1. . ACTUALITY OF THEME: organization of care and nutrition of maxillo-facial wounded makes conditions for rational wound healing and quicker recovery.

2. CONCRETE AIMS: 1. To analyze methods of rehabilitation of maxillofacial wounded. 2. To know general principles of medical care and nutrition of maxillofacial victims. 3. To propose the algorithm of excersice and physical therapy at complex treatment of maxillofacial victims. 4. To classify excersice and physical therapy for patients with maxillofacial trauma. 5. To know general principles of excersice and physical therapys. 6. To drow the scheme of lesson. 7. To analyze different methods of excersice and physical therapy.

3. BASIC KNOWLEDGE, ABILITIES, SKILLS, WHICH ARE NECESSARY FOR STUDY THEMES (intradisciplinary integration).

Names of the previous disciplines	The received skills
1. Physiology.	To discribe normal functioning of organism.
2. Hygiene	To define optimal food for maxillofacial wounded.
3. Traumatology.	To hold general methods of immobilization and regeneration of bone.
4. Physical therapy.	To hold general skills of physical therapy.
5. Pharmacology.	To prescribe the scheme of medical stimulation of regeneration of tissues.

4.5. TYPES OF INDIVIDUAL WORK OF STUDENTS DURING PREPARATION TO LESSON.

4.1. Basic therns, parametrs, characterics whith are nessesery during preparation to lesson.

Therm	Definition
1. Physical therapy	It is a component of physical rehabilitation, the branch of medicine which studying physiological action of natural and artificial physical factors.
2. Physical rehabilitation	This is application with the medical and preventive purpose of physical exercises and natural factors in complex process of recovery of health, a physical condition

	and efficiency of patients.
3. Excercise therapy	It is a treatment method which consists in application of physical exercises and natural factors of the nature to the sick person with the treatment-and-prophylactic purposes.

4.2. Theoretical questions for lesson: 1. What are general components of foodstuff and their biological value. 2. Concept and classification of dystrophies. 3. Hyper - and hypovitaminosis. 4. Features of a homeostasis at traumatic damages of tissues of maxillofacial area. 5. General characteristic of a diet No. 15. 6. Features of a food of thematic patients. 7. Principles of various techniques of a food of thematic patients. 8. Features of a diet of patients with damages of tissues of maxillofacial area. 9. Duties of the medical personnel at rehabilitation of thematic patients. 10. Methods of physiotherapeutic treatment. 11. General indications and contraindications for physiotherapeutic treatment. 12. Principles of excercise therapy in traumatology of maxillofacial area.

4.3. Practical skills for lesson: It isn't provided by working training program of this discipline.

5. ORGANIZATION OF EDUCATIONAL MATHERIAL'S CONTENT.

The principles of medical nutrition of maxillofacial wounded are based on knowledge of metabolic disorders, the periods and phases of wound process. The mechanical trauma causes organism response which consists in a metabolic disorder - proteinaceous, carbohydrate, vitamin, mineral and others. In the general exchange (metabolic) reaction of an organism to a trauma distinguish two phases: the first - katabolic, a phase of the strengthened expenditure of fabric resources. It occurs 7-10 days and changes the second phase - anabolic, a phase, restoration of all types of an exchange.

Violation of a proteinaceous exchange are shown by considerable reduction of the general protein of blood - a hypoproteinemia, strengthening nitrogen allocation with urine-azoturia that testifies to disintegration of protein and negative nitrogenous balance. Patients thus, as a rule, lose weight. Critical falling of weight is observed for 3-4 days after a trauma. Loss of weight of a body at patients happens with injuries of a face and jaws as well at the expense of partial malnutrition which is caused by specifics of a trauma. Consequence of proteinaceous insufficiency which results from a trauma, violation of work of fermental systems. The general hypoproteinemia sharply reduces immunobiological forces of an organism that threatens with emergence of bronchopulmonal and other infectious complications.

Violation of energetic exchange at trauma, the first minutes, is defined by an exit in glucose blood from a liver and muscles. In blood is raised content of sugar - a hyperglycemia and its increased allocation decides on urine - a glucosuria.

At a trauma is carried out higher level of a metabolism, in comparison with norm in which active participation take vitamins - ascorbic acid, tiamin, Riboflavinum, a pyridoxine and niacid. The general develops hypovitaminosis.

Violations of a water-salt exchange at the expense of the increased loss of water by an organism are observed at dehydration. In the first days at a considerable trauma the organism can lose to 2000-3000 ml of water, including in exhaled air - 150-300 ml, at the expense of sweating - to 500 ml, with urine - 1000-1500 ml, with excrement - to 200 ml, and patients with a trauma of bodies have oral cavities - also at the expense of considerable salivation. At dehydration viscosity of blood increases, the volume of circulating blood in vessels and blood-groove speed decreases. Such

condition can promote oxygen starvation of tissues and violation of function of organs. At a trauma there is a violation of cellular zymogenic processes that leads to potassium transition from cells to extracellular environment therefore its content in serum of blood raises.

Acid-base balance is the most severe constant of the internal environment. This ratio of concentration of ions of hydrogen (H^+) to hydroxyl ions (OH^-) in biological environments. In normal pH of blood and tissue liquids makes 7,35-7,45. pH less than 6,8 and more than 7,8 incompatible with life. Constancy pH in an organism is provided with existence of four so-called "buffer systems": bicarbonate, phosphatic, hemoglobinic and proteinaceous. The last - the most considerable. The bicarbonate system consists of carbonic acid (H_2CO_3) and bicarbonates which are out of cells ($NaHCO_3$) and in cells ($KHCO_3$). Bicarbonates prevent shift pH in the sour party. If there is a shift in the sour party, speak about acidosis. Opposite on a condition is alkalosis when in an organism surplus a meadow, that is shift pH in the alkaline party is formed.

A food of patients with injuries of a face and jaws is one of considerable problems in the general complex of treatment and measures for leaving.

The maxillofacial trauma complicates a nibble of food and its chewing. Complications at meal and helplessness of the patient grow in process of weight of a trauma, at violation of integrity of bones of a facial skeleton, especially mandible, or damages of tongue, a hard or soft palate, a throat, a mouth floor. It is very important to remember that all this depressing affects first of all the patient because forms at him idea of full physical weakness. Violation of mentality is promoted also by an injury of a brain which is accompanied by consciousness loss. Damages of the large vessels feeding a brain at wound of the face and jaws can be also one of the reasons of unstable mentality. To features of a maxillofacial trauma belongs as well that after rendering the specialized help which consists most often from an immobilization of jaws by means of dental tires and intramaxillary fixation or draft, meal through a mouth becomes complicated.

Patients with a maxillofacial trauma need before each feeding special preparation, and after food – special care.

Types of diets for patients with injuries of face and jaws. The most widespread in a stomatologic hospital of diets are: maxillary №1, maxillary №2 and the general.

The diet maxillary №1, or probe is appointed to patients at whom owing to a considerable trauma all components of the acceptance report of food are broken that usually happens at a trauma which is accompanied by damage of tongue, the palatine, a mouth floor with the expressed hypostasis of tissues. In this case food introductions in a mouth not only it is inexpedient, but also it is dangerous because its aspiration is possible. The cooked food (diet No. 15) is passed through a meat grinder and a dense sieve, filtered to exclude existence of substances which are difficult crushed (vegetable cellulose, meat streaks, etc.).

The diet maxillary №2 is appointed to patients who have normal function of swallowing and sucking. The food at this type of a diet is necessary to pappi condition.

Thus, the purpose of maxillary diets is providing the patient with a full-fledged enteroalimentation when as a result of a trauma the chewing act is violated, but peroral meal is possible by means of a spoon or a spoon (a diet maxillary №2) or when all components of the act of feeding are broken, including swallowing, a food through a mouth is replaced broach (a diet maxillary

the first or probe). Transfer from a maxillary diet on a table d'hote in the post-traumatic period is carried out on the basis of clinical data.

The general diet d'hote (No. 15) is appointed to patient who doesn't need a special food. It is physiologically full-fledged diet with use of all range of products which meet standards of hospital. So, all products and dishes with use of usual, various culinary processing are resolved.

Methods of feeding of patients

1. By means of drinking bowl with a rubber tube 15 - 20 cm long.
2. By means of a broach which enter either into a stomach, or into a gullet.
3. Nutritious enemas apply only when carrying out other methods of enteralny feeding is impossible.
4. Parenteral feeding by introduction of nutrients intravenously, hypodermically, intramuscularly, as drops (proteinaceous hydrolyzates, fatty emulsions, solutions of glucose, isotonic solutions of salts).

Diet of patients with a maxillofacial trauma

Food reception not less than 4 times a day:

- breakfast – not later than the 9th o'clock in the morning;
- dinner – 13 – 14 hours;
- dinner – 18 hours;
- the second (easy) dinner for 1 – 1,5 hour to a dream.

On caloric content this diet distribute as follows:

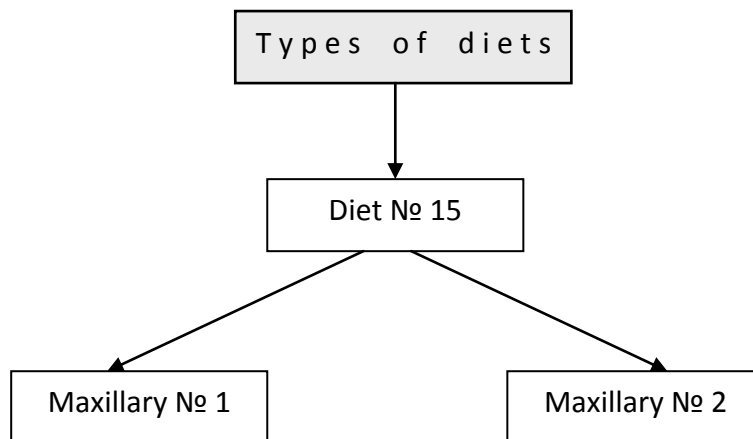
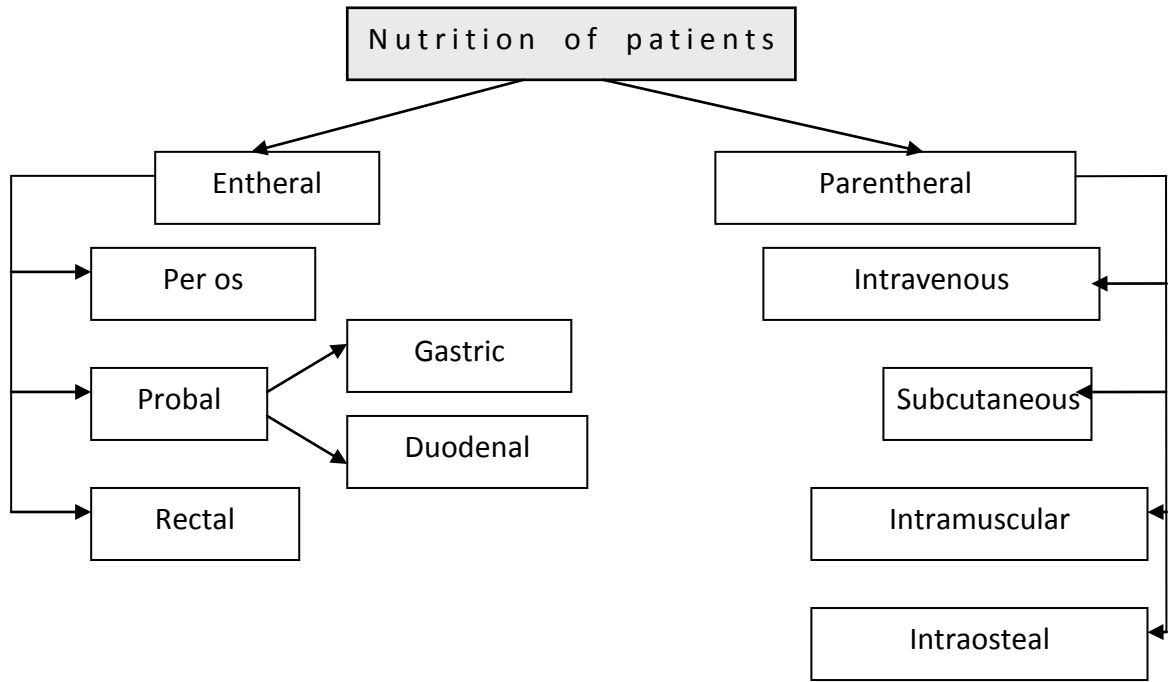
- breakfast – 30%;
- dinner – 40%;
- dinner – 20 – 25%;
- the second dinner – 5 – 8%.

Physical methods of treatment of injures of soft tissues of maxillofacial area

№	Disease	Method of treatment	Duration of procedure (minutes and bioses)	Quantity of procedures	Interval of procedures	Notes
1	2	3	4	5	6	7
1.	Contusion	1. Diadynamic therapy.	1 – 5	3 – 5	Every day	At burns twice a
2.	Hematoma	2. Solux.	10 – 30	10 – 25	Every day	

		3. UHF – therapy or	5 – 20	8 – 15	Every day	day. At hematomas doesn't use.
3.	Wound	4. Microwave therapy.	6 – 7	5 – 10	Every day	
4.	Burn	5. Paraffin-ozocerite applications.	20 – 30	8 – 15	Every day	At wounds – applications from 2 to 24 hours.
		6. Local UVI.	3 – 8 biodoses	3 – 8	On alternate days	12-16 biodoses, 2-3 procedures treatment of hematomas from 5-6 day.
		7. General UVI.	3 – 4 biodoses	10 – 15	Every day	Iodine-ronidase – at hematomas;
		8. Electrophoresis of iodine, ronidase, adrenaline, Novocain, lincomycin.	20 – 30	10 – 15	Every day	Novocain and adrenaline – at burns; lincomycine or chlor thetracycline – at treatment of wounds.
		9. Induct-therapy.	10 – 20	10 – 12	Every day	At treatment of hematomes and burns.
		10. Aeroion-therapy.	10 – 15	15 – 20	Every day	At wound treatment.
		11. D'arzonvalization.	5	5 – 10	Every day	At flaccid granulations and ample purulent strips of wound.
		12. Local cold (bobble-ice).	15 – 20	3 – 6	First 2 – 3 hours	At hematomas and contauians.
		13. Massage			First 2 – 3	From 5 – 7 days at treatment of

		(carefully!).		3 – 5	hours	hematomas.
--	--	---------------	--	-------	-------	------------



Physical methods of treatment at damages of teeth and jaws

№	Disease	Method of treatment	Duration of procedure (minutes and biodoses)	Quantity of procedures	Interval of procedures	Notes
1	2	3	4	5	6	7
1.	Dislocations and fractures of teeth.	1. UHF – therapy or	10 – 12	4 – 10	Every day	After immobilization – 1, 2, 3, 4, 5, 6.
		2. Microwave therapy.	5 – 7	6 – 10	Every day	
2.	Fracturs of jaws.	3. Electrophoresis of iodine, Novocain	15 – 25 6	4 – 25 7 – 10	Every day On alternate days	Duration of procedure at fracture of jaw is 6 minutes, cours 7 – 10.
		4. Aeroion-therapy.	10 – 15	15 – 20	Every day	
		5. Local and general UVI.	3 – 4	20 – 25	On alternate days	At fractures of jaws.
		6. General hydrochloric-caniferous both.	biodoses 4 – 5	20	Every day	
		7. Electrophoresis of calcium and phosphor.	20 – 30	15	On alternate days	10 – 12 days after trauma.
		8. Diadynamic therapy.	20 – 30	15 – 20	Every day On alternate days	After 8.
		9. Excercise therapy			Every day	
		10. Paraffin-ozocerite applications.	30 – 40	15 – 20	On alternate days Every day	In case of surplus formation of bone cullus 1 – 4, 8, 10, 12.
		11. Ultrasound.	3 – 5	5 – 10	2 – 3 times a day	
		12. Solux. (after 10	10 – 20	5 – 10		

		procedures)				
Note: For treatment of dislocations of mandible on use 1 – 3, 8, 10, 12 procedures + massage of joint's area 3 – 5 minutes a day.						

Physical methods of treatment of scurs of face and mucouse membrane of oral cavity

№	Disease	Method of treatment	Duration of procedure (minutes and bioses)	Quantity of procedure s	Interval of procedures	Notes
1	2	3	4	5	6	7
1.	Postsurgical scurs	1. Paraffin applications. 2. Ultrasound.	30 – 40 5 – 15	10 – 20 10 – 15	Every day On alternate days	
2.	Celloid scurs	3. Electrophoresis of iodine, lydaza, trypsine. 4. Diadynamic therapy of scur. 5. Diadynamic therapy of simpathic nodule. 6. UHF – therapy or 7. Local UVI.	20 – 30 10 3 8 – 10 3 – 4	20 – 25 5 – 6 5 – 7 7 – 10 10 – 15	On alternate days Every day On alternate days Every day On alternate days	At second day after suturing.
At scurry contracture of mandible – same procedures (1 – 8) + excersice therapy.						

6. MATERIALS FOR SELF-CHECKING:

A. Questions for self-checking:

№	Tasks	Directions
1.	Methods of nutrition of patient	To know methods of enteral and parenteral nutrition.
2.	Types of diets	To make mandibular diet №1. To make mandibular diet №2. To prescribe medical drugs for parenteral nutrition.
3.	Physical methods	To know physical methods and their directions at organism.
4.	Types of physical treatment at damages of teeth and jaws.	To know methods, their duration, quantity and interval.

B. Tasks for self-checking: 1. What drug is used for decrease of salivation for patient with damages of salivary glands? (Answer: 1-2 tabs atropine every day, 1 ml, 0,1% solution atropine subcutaneously 4 days).

2. Patient P., 57 years, was admitted to resuscitation department of regional hospital. What is the method of nutrition of this patient? (Answer: rectal nutrition).

3. Patient B., 32 years, was admitted to maxillofacial department. Diagnosis: closed craniocerebral injury, brain concussion, angular fracture of mandible at 38 tooth area, contusion of soft tissues of mental area. What is the movable regime for this patient? (Answer: absolute bed rest).

C. Materials for test control. Test tasks with one right answer ($\alpha = \text{II}$): 2.1. Critical weight loss is noted on: A. 1-3 days. B. 3-4 days. C. 5-7 days. D. In a week. E. At once after trauma. (Correct answer: B).

2.2. What diet is used for maxillary diet? A. № 1. B. № 5. C. № 7. D. № 10. E. № 15. (Correct answer: E).

2.3. What is duration of procedure for mechanotherapy? A. 3-5 min., 5 iterations at day. B. 5-10 min, 5 iterations at day. C. 5-10 min., 6-10 iterations at day. D. 10-15 min., 5 iterations at day. E. 10-15 min., 6-10 iterations at day. (Correct answer: C).

D. Educational tasks of 3th levels (atypical tasks): 1. The patient of 38 years addressed with complaints on limited mouth opening. From the anamnesis it is known that a month ago it was hospitalized in maxillofacial department concerning odontogenic phlegmon of temporal area and alar canal space. What type of treatment during finding of the patient in a hospital was necessary to appoint for prevention of this complication? (Answer: physiotherapeutic treatment and course exercise therapy).

2. In what term physiotherapeutic treatment is appointed at sharp neuritis of a facial nerve? (Answer: in the first days of a disease).

3. Specify a massage site for improvement of a local blood - and a lymph circulation. (Answer: massage of a neck, collar, occipital areas).

THEME № 22 VOLUME AND THE ORDER OF RENDERING OF THE AID FOR MAXILLOFACIAL WOUNDED AT STAGES OF MEDICAL EVACUATION. MILITARY-MEDICAL EXAMINATION AND EXAMINATION OF DISABILITY OF PATIENTS WITH MAXILLOFACIAL TRAUMA IN A PEACE AND A WARTIME.

1. ACTUALITY OF THEME. The knowledge of principles of medical sorting, volume of medical aid at stages of medical evacuation wounded. To organize rationally a medical aid for maxillofacial wounded. The important component of the knowledge of bases principles of examination of maxillofacial wounded. The knowledge of principles and positions of military-medical examination.

2. CONCRETE AIMS: 2.1. To analyze clinical symptoms of maxillofacial wounded at stages of medical evacuation. 2.2. To explain attributes of disablement (disability; incapacity for work of) maxillofacial wounded in peace and a wartime. 2.3. To offer methods of registration of the medical documentation which explain disablement (disability; incapacity for work of) of the wounded. 2.4. To classify volume and the order (regime, system) of accordance of the aid for maxillofacial wounded at the stages of medical evacuation. 2.5. To treat (discuss) principles of the organization of a military-medical examination of maxillofacial wounded. 2.6. To analyse criteria of limitation (restriction) of suitability to military service of maxillofacial wounded. 2.7. To know the schema of registration of medical documents of military-medical examination of maxillofacial wounded.

3. BASE KNOWLEDGE, SKILLS, THE SKILLS NECESSARY FOR STUDYING OF THE THEME (interdisciplinary integration).

Names of the previous disciplines	The received skills
1. Special military preparation.	To validate (draw up) a primary medical card of the wounded, to carry out medical sorting wounded and sick at each stage of medical evacuation.
2. Medicine of accidents.	To organize the first medical, pre-medical and first medical assistance wounded at stages of medical evacuation.
3. General surgery.	To define a character of a gunshot wound, to examine the wounded. To determine a turn and the order of medical aid to the wounded, the order and the turn of evacuation of the victims.

4. TASKS FOR INDIVIDUAL WORK DURING PREPARATION TO LESSON.

4.1. List of basic terms, parameters, characteristic, which a student must master at preparation to lesson:

Term	Definition
1. Medical sorting.	This distribution of wounded for groups.
2. Volume of medical aid.	Set of treatment-and-prophylactic actions which are given wounded and sick at each stage of medical evacuation according to fighting and medical conditions.

4.2. Theoretical questions to the lesson: 1. Concept "medical sorting". 2. Principles of medical sorting maxillofacial wounded. 3. The organization of medical sorting wounded at stages of medical evacuation. 4. Concept "a stage of medical evacuation". 5. The order of medical aid for maxillofacial wounded at each stage of medical evacuation. 6. The order of evacuation of the maxillofacial wounded

from a stage of medical aid. 7. To fill in (fill out) a primary medical card of the wounded or the patient. 8. Scoping of medical aid to the maxillofacial wounded at a stage of the qualified medical aid. 9. A determination of the volume and the order of the medical aid to the maxillofacial wounded at a stage of the specialized medical aid. 10. The purposes and tasks of military-medical examination. 11. Features of survey of maxillofacial wounded during military-medical examination. 12. Criteria of definition of the convenience to military service of maxillofacial wounded. 13. The list of diseases which use during military-medical examination. 14. The medical documentation of military-medical examination. 15. Definition of concept – disability (incapacity for work). 16. Kinds of disability. 17. Subjective criteria of invalidity of stomatologic sick and wounded. 18. Objective criteria of invalidity of stomatologic sick and wounded.

4.3. Practical works (task) for the lesson: 1. To fix skills of registration of the medical documentation of the surgeon - stomatologist and the medical documentation of examination of disability of the patient. 2. To impose a sling bandage on the mental region. 3. To execute manual pressing the general carotid.

5. THE CONTENTS OF THE THEME:

EXPERT EXAMINATION OF TEMPORAL DISABILITY CAUSED BY MAXILLOFACIAL INJURIES IN PEACEFUL TIME

The percentage of maxillofacial injuries among general dental out-patients ranges from 2.2 to 11.8%. Over the last few years this number has been noticeably growing. The percentage of temporal disabilities caused by maxillofacial injuries accounts for 16 to 21% of the total number of temporal disabilities.

BASIC CONCEPTS FOR THE EXPERT EXAMINATION OF THE SURGICAL DENTAL PATIENT

The major objectives of the expert examination are:

1. to assess the type and degree of temporal disability on the basis of a thorough examination of the patient.
2. to study the causes of morbidity and traumatism.
3. to determine clinical, labour, community, and social prognosis of the patient or the injured.
4. To ascertain indications for disability and social aid.

Concept of disability. The criteria for identifying the disability of maxillofacial patients

Disability is verified if a person is unable to perform common work without being detrimental to his health and productive efficiency.

According to characteristics there are two types of disabilities: **temporal and permanent** which are further subdivided by degrees into complete and partial ones. Temporal disability occurs when the patient is unable to continue his/her professional activities but the disability is reversible through medical treatment.

Complete temporal disability occurs when a patient is completely unable to do any job and is subject to treatment administered by the doctor.

For example, completely temporary disabled patients are those who suffer jaw fractures in their acute period which is characterized by (the symptoms of which are) full-blown (explicit, most evident) pain syndrome and such dysfunctions as: opening the mouth, mastication, speech, deglutition or respiration.

Partial temporal disability is verified when a patient is unable to perform his professional activities but is able to do some other job without exacerbation of his health; a job which ensures rest and permissible force on the injured organ.

To ascertain disability, it is necessary to perform an expert examination of a patient which starts with accurate diagnosis which in turn facilitates labour prognosis.

Labour prognosis can be favourable, unfavourable and doubtful.

Favourable labour prognosis means recovery from disability, resumption of work-status, and returning of the patient to the abandoned or similar job.

Unfavourable labour prognosis is verified when the result of an injury or its complications means the patient can no longer perform his professional activities and has to be transferred to another job appropriate to the state of his health or the patient can no longer do any job.

Doubtful labour prognosis means that at the time of the expert examination there is not enough data to make a decision on clinical outcome of the injury and on the possibility to resume working abilities.

Labour prognosis is closely linked to clinical prognosis, and depends on it, although does not always coincide with it.

The major distinguishing criteria of temporal disability is favourable clinical and labour prognosis which is characterized by complete or partial recovery of jaw malfunctions caused by an injury, and recovery from disability within a relatively short period of time.

To ascertain disability and its period it is necessary:

1. to thoroughly examine the patient;
2. to establish the cause of the injury [occupational, non-occupational, in the state of alcoholic intoxication];
3. to detect anatomical and physiological alterations and dysfunctions;
4. to perform complex medical procedures;
5. to check working and living conditions of a patient;
6. To identify the remoteness of a patient's home from the patient-care facility.

Rehabilitation from disability caused by jaw fractures is characterized by:

- the degree to which the damaged jaw functions can be recovered which is verified by good consolidation of the fractured pieces of bone in the right position;
- normal physiological occlusion;
- sufficient mobility of temporomandibular joints;
- absence of apparent blood- and lymphokinesia disorders;
- absence of pains or other complications related to the damage of peripheral nerves of maxillofacial area;

Temporal disability caused by maxillofacial traumatic injuries may be the result of **industrial and non-industrial accidents**. To identify the cause of temporal disability is one of important tasks of a dental surgeon, because in this case s/he has to deal with both medical and legal issues.

In order to conduct an expert examination it is necessary to determine the view and the cause of injuries which can be followed by both occupational and non-occupational accidents (domestic, transport, street, sport).

The period of disability depends on the type of an injury.

III PERIODS OF DISABILITY FOR DIFFERENT TYPES OF TRAUMATIC INJURIES.

Mandibular (Lower jaw) fractures account for 60-90% of all fractures of facial bones. Clinical and labour prognoses depend on the type of fracture, the course of recovery process, inflammatory complications, and the patient's age.

In the case of uncomplicated fractures of the lower jaw in middle-aged patients, primary callus can occur in 2-3 weeks and secondary callus - in 6-8 weeks. Periods of fusion (healing) of mandibular fractures in the region of a branch (process of maxilla, maxillary process) is shorter than in other parts of a jaw. If displacement of bone fragments is not eliminated, the period of immobilization is extended for one more week; in case of developing traumatic osteomyelitis, it is extended for 2 weeks.

Periods of disability of the injured:	
uncomplicated solitary mandibular fracture	25-28 days
in persons who do hard manual labour	40-43 days

double mandibular fractures in persons who do hard manual labour	29-32 days 44-47 days
multiple mandibular fractures	30-50 days
– in case of complex fractures the period extends for	12-16 days

Maxillary fractures

This is a severe facial trauma. Clinical and labour prognoses for the injured are serious.

Periods of disability of the injured:

– in case of the fracture of alveolar process of maxilla in case of complications	– 7 days (до 10 дней) (up to 10 days)
– fractures to the body of maxilla	– 36-60 days
Le Fort I fractures	– 56 days
Le Fort II fractures	– – 65 days
Le Fort III fractures	– 75 days
the duration of disability for complicated fractures amounts to	– 120-130 дней

In case of complicated and multiple fractures of maxilla, disability is determined by a neurologist, otolaryngologist, ophthalmologist, or a trauma surgeon.

The period of disability depends on the type of fixation of bone fragments: in case of a surgical intervention – up to 76 days.

Zygomatic arch fractures

Clinical and labour prognoses are favourable. After reposition of bone fragments, outpatient treatment is indicated. Inpatient treatment in hospital is administered to those who are to have surgical fragments fixation or are to undergo maxillary sinusotomy (in case of penetrating injuries).

Periods of disability of the injured:

In case of conservative modality of bone fragments fixation	– 8-10 days
In case of surgical fragments fixation	– 15-20 days
when maxillary sinusotomy is applied	– 18-22 days

Nasal fractures- prognosis is favourable.

In case of nose deformity medical rehabilitation – plastic surgery - is indicated. Period of disability extends to 8-10 days, in some cases – 3-4 days until breathing is resumed and edema reduced.

Dislocation of temporomandibular joints.

Acute dislocation. Prognosis is favourable. Period of disability extends to 7-8 days, depending on the patient's job (vocal load) - up to 14-21 days.

Chronic dislocation. Disability occurs during an acute attack of disease and period of disability coincides with that for acute dislocations and vocal load of a patient is taken into consideration.

Soft tissues traumas

In cases of soft tissue bruises and hematomas, disability is determined with regard to the profession of the patient, the degree of his outlook abnormality and dysfunctions - disordered mandibular function, dysphasia (speech disturbance), dysphagia, respiratory impairment. Disability is considered ongoing until functional recovery of maxillary dental system of the patient is achieved; it will take on average up to 7 days.

In case of injuries which are healed by primary intention, the period of disability of the injured depends on the affected site and its lengths, which determines functional and cosmetic disorders (abnormality of appearance, mouth opening, eating, vocal, breathing and sight disorders), which also depends on vocational recommendations (to avoid supercooling, heavy manual labour, wound contamination at work) and on the time to remove stitches - 5-6 days. Those patients whose job involves intensive manual labour, unfavourable weather conditions, dirtyness of a work place; upon removal of stitches are recommended to take an easy job for a month till the end of rehabilitation period.

In case of infected wounds being healed by secondary intention, the period of disability of the injured depends on the severity and extension of inflammation:

I – minor fractures	– 11-13 days
II – moderate fractures	– 29-31 days
III – severe fractures	– 30-77 days

MANAGEMENT OF TEMPORAL DISABILITIES AND RESPONSIBILITIES OF THE ATTENDING DOCTOR

The principle person in expert examination of temporal disability is the attending doctor who is allotted adequate rights and responsibilities. Along with diagnosing, surgery and pharmacotherapy, administering regimen and rehabilitation treatment, the attending doctor makes a decision on the necessity of complete or partial relief for the injured with respect to work, and prepares medical documents.

The first medical document of an expert examination of the dental patient are the medical records of the dental patient (from № 043u) or medical records of an inpatient (from № 310) which provides the doctor with data about the disease or injury on the grounds of which they make a conclusion regarding a type, characteristics of the disease or injury, degree of severity, dysfunctions of systems and organs, period and treatment modality.

Data in medical records must be confirmed by records by the patient's visits to the doctor in an everyday registration sheet of a dentist (from № 037u) and an inpatient's case history - in an inpatients register of the department and in the register of admitting office.

A document which confirms temporal disability of the patient during his in- or outpatient treatment and which is made on the grounds of hospital records or case history is called **a sick leave**.

The procedure of granting medical certificates used to be regulated by the Act of Trade Union Organization and the USSA Health Care Committee № 1382 of 14.08.1937 with additions and amendments of 13.11.1984.

The regulation currently in use is Law № 455 of 13.11.2001 "On approval of the regulation on granting medical certificates which confirm a citizen's temporal disability".

Major clauses of the Regulation

1. Temporal disability of working citizens is confirmed by a sick leave.
2. **A sick leave is granted to:**
 - Citizens of Ukraine and foreigners who reside in Ukraine and work on the basis of a labour contract at enterprises, institutions, companies and organizations irrespective of the form of ownership.
 - persons elected to the state authority bodies, local self-governing bodies etc.
3. **The right to grant a sick leave have:**
 - attending doctors who are responsible for case of work at state-owned and municipal medical facilities;
 - attending doctors who work in inpatient hospitals of prosthetic-and-orthopedic

institutions of the Ministry of Labour and Social Policy of Ukraine;

- doctor's assistant in areas where doctors are not available, on ships at sea.

4. The right to grant a sick leave do not have:

– doctors who work on an ambulances, at blood transfusion banks, facilities for medical and legal expert examination, recreational hospitals and resort outpatients clinics, holiday homes, tourist centres, prosthodontic departments.

- sanitary facilities;

– Attending doctors in sanitary institutions of all forms of ownership who provide cosmetic surgery without medical indications.

5. **Granting and extension of documents** which confirm the patient's temporal disability occurs only after the attending doctor have personally examined the patient and made a proper record, which substantiates the temporal disability.

6. **A sick leave in case of the disease or injury is granted** on the day of ascertaining the disability for the whole period of temporal disability till it is over or a group of disability is granted by the Medical community commission of experts, except for inpatient treatment. In case of inpatient treatment, a sick leave is issued by the attending doctor and the head of the department for the whole period of treatment. If it is necessary to continue treatment on an outpatient basis, a sick leave may be extended for the period up to 3 calendar days provided it is substantiated in the case history and the abstract of record.

In case of disability caused by a disease or injury **the attending doctor in outpatient and polyclinic institutions can personally issue a sick leave** for the period of up to 5 consecutive calendar days and its further prolongation depending on the severity of disease up to 10 consecutive calendar days. If the disability lasts more than 10 consecutive calendar days, the prolongation is performed by the attending doctor together with the head of the department for up to 30 consecutive calendar days. Then – the Medical revising commission which follows examination by a commission of experts, periodical examining done at least once in ten days, but no exceeding the period fixed for referring the patient to the Medical community commission of experts.

7. **People who are refused disability** are issued a medical certificate in a free form with indication of date and time of his visit to the medical facility.

8. **In case of temporal disability of the patient** caused by a disease or injury **as the result of alcohol or drug intoxication** which is determined in accordance with regulation of Ministry of Health and Ministry of Internal Affairs of Ukraine, the patient is granted a sick leave in which the fact of intoxication is noted. The same record is made in the case history and hospital records.

9. **Temporal disability of university students and students of vocational schools** is confirmed by a medical certificate for a student (form № 095/0), approved by the Act of the Ministry of Health of Ukraine № 369 of 29.12.2000.

10. **A free-format medical certificate is granted by a doctor** and is to be signed and stamped by the head doctor of the medical facility if the examination is done to determine whether the injury is caused by working conditions or if the individual has a referral by investigating bodies, prosecutor's office or court: to sick people, unemployed and to individuals referred to be examined by military commissariat, or to an individual on his own initiative.

11. **The violation of the procedure of granting and completing documents of temporal disability** is the attending doctor's responsibility. In case of repeated violations the doctor can be deprived the right to grant certificates of temporal disability.

In the of case an unfavourable labour prognosis, long duration of the disease (more than 4 months), stable or irreversible character, **the decision on the necessity of referring the newly-admitted patient to the Medical community commission of experts** is made only after consultation with the Medical revising commission or the head doctor to whom an attending doctor together with the head of the department present the patient who in their opinion needs to be sent to an expert commission. At the same time they complete a document "Referral to the Medical community commission of experts" -

form № 088/u - and represent the patient in front of the Medical revising commission.

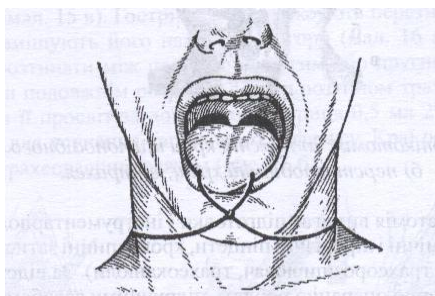
Activities of the Medical community commission of experts are regulated by the Cabinet of Ministers' Act № 221 of 04.04.1994 "On approval of the mentioned procedure of organizing and performing medical and community expert examination for disability". The Medical community commission of experts diagnoses disability and gives labour recommendations. The attending doctor in accordance with the decision of the Medical community commission of experts perform regular medical check-up and appoints restorative procedures. This patient's medical certificate of disability is closed on the day of submission of his documents to the Medical community commission of experts. The date of establishing disability is written on the medical certificate of disability. In the case the patient is not recognized as disabled and is recognized as being capable to work, his medical certificate of disability is closed on the day his examination.

If the patient is recognized as disabled, his medical certificate of disability is extended till his recovery or re-referral to the Medical community commission of experts.

6. MATERIALS FOR SELF-CONTROL:

A. Questions for self-checking:

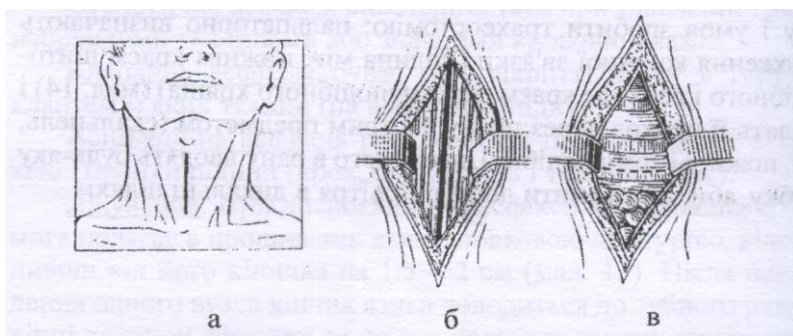
Stitch the tongue at dislocation type of asphyxia.



Tracheostomy: a) a line of a cut(section) of a skin;

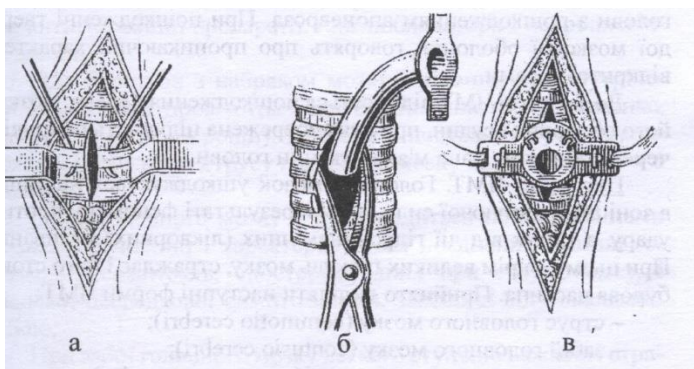
b) a section of fascia;

c) the thyroid gland is displaced down.



Tracheostomy: a) fixing of a trachea; б) introduction трахеотомической of cannula for tracheostomy;

в) a cannula in the trachea.



B. Tasks for self-checking: 1. The military man has received a gunshot wound in a site of the maxilla. What kind of experts is necessary for wounded? (The answer: the maxillofacial surgeon, a throat specialist, the oculist, the neurosurgeon).

C. Material for the test control. Test tasks with one right answer ($\alpha = \Pi$): 1. Kinds of medical aid in a wartime: A. The mutual aid, the first medical assistance, the specialized help. B. The first medical aid, the pre-medical aid, the medical aid, the qualified medical aid. C. The medical assistant's help, the medical aid, the qualified medical aid, rehabilitation. D. The first medical aid, medical aid, the surgical aid, the specialized aid. E. The first medical aid, the pre-medical aid, the first medical aid, the qualified medical aid, the specialized medical aid. (Correct answer: E).

2. Where the first medical aid is given: A. On a battlefield. B. On a medical point. C. In a separate medical battalion. D. In separate medical group. (Correct answer: A).

D. Educational task of 3-rd level (atypical tasks): 1. The patient of 25 years with complaints: the limited opening of a mouth. A disease connects with a trauma. Objectively: the insignificant edema of soft tissues of a temporal region at the left side, opening of the mouth on 2,0-2,5 sm. The insignificant pain at palpation the TMJ at the left side, at loading on a chin - a pain in the left TMJ. It is not defined a full closing of jaws. What additional methods of inspection is necessary for an establishment of the final diagnosis. (The answer: X-ray foto of the facial bones, X-ray of TMJ by Shooller).

2. The patient of 22 years, complains on уплощение persons in the bottom third at the left. Opening of a mouth freely, not painfully. Function of mimic muscles is not broken. From the anamnesis it is known, that the patient at children's age has transferred a left-hand osteomyelitis of the mandible. What kind of treatment is shown the given patient for restoration of her function? (The answer: a contour plastic).

3. The patient of 40 years has a bullet wound of the body of the mandible. Fracture with displacement of fragments and defect of the bone. There are absent molar and premolar in the given area. what method of treatment you will select for restoration ability to work of the patient? (The answer: a hardware method of treatment).

LITERATURE.

Basic literature:

1. Banks P. Fractures of the Facial Skeleton / P. Banks, A. Brown. – Edinburg, London, New York, Oxford, Philadelphia, Sydney, Toronto: Churchill Livingstone, 2001. – 200 p.

2. Coulthard P. Master Dentistry / P. Coulthard, K. Horner, Ph. Sloan, D.E. Theader. – Edinburg, London, New York, Philadelphia, Sydney, Toronto: Churchill Livingstone, 2003. – 251 p.
3. Fradiskos D. Fradiiskos. Oral Surgery / Fradiskos D. Fradiiskos. – Springer, 2005. – 365 p.
4. Mahoney P. Ballistic Trauma. A practical guide / P. Mahoney, J. Ryan, A. Brooks, W. Schwal Springer – Verlag London Limited, 2005. – 662 p.
5. Miloro M. Peterson's Principles of Oral and Maxillofacial Surgery / M. Miloro, G.E. Ghali, P.E. Larsen, P.D. Waite. – Hamilton, London, Ontario: BC Decker Inc, 2004. – 1461p.
6. Moore U.J. Principles of Oral and Maxillofacial Surgery / U.J. Moore. – Blacwell Science, 2005. – 273p.
7. Pedlar J. Oral and Maxillofacial Surgery / J. Pedlar, J. Frame. – Edinburg, London, New York, Philadelphia, Sydney, Toronto: Churchill Livingstone, 2003. – 325 p.
8. Wray D. General and oral surgery / D. Wray, D. Stenhouse, D. Lee, A. Clark. – Edinburg, London, New York, Philadelphia, Sydney, Toronto: Churchill Livingstone, 2003. – 336 p.

Additional literature:

1. Mitchell D. An Introduction to Oral and Maxillofacial Surgery / D. Mitchell. – Oxford University Press, Jan, 2006. – 356 p.
2. Skikevich M.G. The basics of stomatology / M.G. Skikevich, D.S. Aveticov. – Poltava. – ASMI, 2012. – 176 p.
3. Tkachenko P.I. Propaedeutics of surgical stomatology and inflammatory diseases of maxillofacial region / P.I. Tkachenko, A.I. Pan'kevich, K.Yu. Rezvina. – Poltava. – ASMI, 201. – 283 p.