

ВИЩИЙ ДЕРЖАВНИЙ НАВЧАЛЬНИЙ ЗАКЛАД УКРАЇНИ
«УКРАЇНСЬКА МЕДИЧНА СТОМАТОЛОГІЧНА АКАДЕМІЯ»

Кафедра хірургічної стоматології та щелепно-лицевої хірургії
з пластичною та реконструктивною хірургією голови та шиї

**Методичні рекомендації
для самостійної роботи студентів**

**Методические рекомендации
для самостоятельной работы студентов**

(5 модуль)

Авторський колектив:

д. мед. н. Аветіков Давид Соломонович,
к. мед. н., доцент Розколупа Олександр Олексійович,
к. мед. н., доцент Яценко Ігор Владленович,
к. мед. н., доцент Скікевич Маргарита Георгіївна,
к. мед. н., доцент Волошина Людмила Іванівна,
к. мед. н., асистент Ахмеров Вячеслав Джаудатович,
к. мед. н., асистент Бойко Ігор Васильович,
к. мед. н., асистент Бондаренко Валерій Володимирович,
к. мед. н., асистент Гаврильєв Віктор Миколайович,
к. мед. н., асистент Соколова Наталія Афанасіївна,
к. мед. н., асистент Ставицький Станіслав Олександрович,
к. мед. н., асистент Іваницька Олена Сергіївна,
к. мед. н., асистент Локес Катерина Петрівна,
асистент Буханченко Ольга Петрівна.

З М І С Т

1. Написання академічної історії хвороби.
2. Анатомія скронево-нижньощелепного суглобу (СНЩС). Сучасні методи діагностики захворювань СНЩС. Артроскопія, її можливості в діагностиці та лікуванні захворювань СНЩС.
3. Вивихи нижньої щелепи: етіологія, клініка, діагностика, лікування.
4. Артрити, артрити-артрози, артрози скронево-нижньощелепного суглобу. Етіологія, класифікація, клініка, диференційна діагностика, лікування, профілактика.
5. Контрактура нижньої щелепи: етіологія, класифікація, клініка, диференційна діагностика, лікування, профілактика.
6. Анкілози скронево-нижньощелепного суглоба: етіологія, патогенез, класифікація, клініка, діагностика, лікування.
7. Дисфункції скронево-нижньощелепного суглобу. Синдром больової дисфункції скронево-нижньощелепного суглобу.
8. Підсумкове заняття: «Сучасні методи діагностики та лікування захворювань скронево-нижньощелепного суглобу».
9. Принципи і прийоми планування місцевопластичних операцій, показання та протипоказання.
10. Набуті дефекти і деформації губ, щік, носа, підборіддя; заміщення дефектів, усунення деформацій місцевими тканинами, зокрема, клаптем на ніжці.
11. Філатовське стебло. Показання до використання філатовського стебла. Методи заготовки стебла, міграції.
12. Дефекти шкіри, слизової оболонки, закриття їх вільним клаптем. Вільна пересадка шкіри та слизової оболонки.
13. Вроджені та набуті черепно-щелепно-лицеві деформації. Спеціальні методи обстеження тематичних хворих.
14. Регенерація кісткової тканини щелеп. Osteогенна та osteoіндуктивна терапія. Трансплантація органів і тканин. Головний комплекс гістосумісності, РТПГ та РТПТ. Основні методи попередження відторгнення трансплантатів.
15. Біологічні принципи та методи трансплантації кісткових, хрящових тканин. Принципи та методи імплантації штучних конструкцій. Результати, ускладнення.
16. Деформації нижньої щелепи: етіологія, патогенез, класифікація, клініка, діагностика, лікування.
17. Дефекти нижньої щелепи: етіологія, клініка, діагностика, методи кісткової пластики і показання до них.
18. Деформації верхньої щелепи: етіологія, патогенез, класифікація, клініка, діагностика, лікування.
19. Дефекти верхньої щелепи: етіологія, класифікація, клініка, діагностика, суть методів лікування і показання до них.

20. Дистракційно-компресійні методи лікування дефектів і деформацій кісток лицевого черепу.
21. Підсумкове заняття: «Методи стимуляції регенерації та трансплантації кісткової тканини. Сучасні методи хірургічного лікування дефектів та деформацій кісток лицевого скелету».
22. Хірургічна підготовка порожнини рота до ортопедичного лікування. Пластика вуздечок губ та язика. Методики виконання. Показання та протипоказання.
23. Біологічні основи дентальної імплантації. Види імплантів. Показання, протипоказання, забезпечення.
24. Показання та обстеження хворих перед хірургічним етапом дентальної імплантації. Підготовка альвеолярного відростка до імплантації. Техніка виконання.
25. Результати, ускладнення дентальної імплантації та їх лікування.
26. Пародонтальна хірургія, хірургічне лікування захворювань тканин пародонту: показання, техніка виконання, кістково-пластичні матеріали. Ускладнення ендодонтичних втручань та їх хірургічне лікування.
27. Хірургічне лікування больових синдромів: невралгії, неврити щелепно-лицевої ділянки.
28. Параліч мимічної мускулатури : етіологія, діагностика, клініка, результати.
29. Ректорський контроль: захворювання скронево-нижньощелепного суглобу, трансплантація кісткової та хрящової тканини, пародонтальна та періодонтальна хірургія, хірургічний етап дентальної імплантації, больові симптоми обличчя.
30. Підсумковий модульний контроль.

О Г Л А В Л Е Н И Е

1. Написание академической истории болезни.
2. Анатомия височно-нижнечелюстного сустава (ВНЧС). Современные методы диагностики заболеваний ВНЧС. Артроскопия, её возможности в диагностике и лечении заболеваний ВНЧС.
3. Вывихи нижней челюсти: этиология, клиника, диагностика, лечение.
4. Артриты, артрито-артрозы, артрозы височно-нижнечелюстного сустава. Этиология, классификация, клиника, диагностика, лечение.
5. Контрактура нижней челюсти: этиология, классификация, клиника, дифференциальная диагностика, лечение, профилактика.
6. Анкилозы височно-нижнечелюстного сустава: этиология, патогенез, классификация, клиника, диагностика, лечение.
7. Дисфункции височно-нижнечелюстного сустава. Внутренние нарушения височно-нижнечелюстного сустава. Синдром болевой дисфункции височно-нижнечелюстного сустава.
8. Итоговое занятие: «Современные методы диагностики и лечения заболеваний височно-нижнечелюстного сустава».
9. Принципы и приёмы планирования местнопластических операций, показания и противопоказания.
10. Приобретенные дефекты и деформации губ, щек, носа, подбородка; замещение дефектов, устранение деформаций местными тканями, в частности, лоскутом на ножке.
11. Филатовский стебель. Показания к использованию Филатовского стебля. Методы заготовки стебля, миграции.
12. Дефекты кожи, слизистой оболочки, закрытие их свободным лоскутом. Свободная пересадка кожи и слизистой оболочки.
13. Врождённые и приобретенные черепно-челюстно-лицевые деформации. Специальные методы обследования тематических больных.
14. Регенерация костной ткани челюстей. Остеогенная и остеоиндуктивная терапия. Трансплантация органов и тканей. Главный комплекс гистосовместимости, РТПГ и РТПТ. Основные методы предупреждения отторжения трансплантатов.
15. Биологические принципы и методы трансплантации костных, хрящевых тканей. Принципы и методы вживления искусственных конструкций. Результаты, осложнения.
16. Деформации нижней челюсти: этиология, патогенез, классификация, клиника, диагностика, лечение.
17. Дефекты нижней челюсти: этиология, клиника, диагностика, методы костной пластики и показания к их применению.
18. Деформации верхней челюсти: этиология, патогенез, классификация, клиника, диагностика, лечение.
19. Дефекты верхней челюсти: этиология, классификация, диагностика, суть методов лечения и показания к их применению.

20. Дистракционно-компрессионные методы лечения дефектов и деформаций костей лицевого черепа.
21. Итоговое занятие: «Методы стимуляции регенерации и трансплантации костной ткани. Современные методы хирургического лечения дефектов и деформаций костей лицевого скелета».
22. Хирургическая подготовка полости рта к ортопедическому лечению. Пластика уздечек губ и языка. Методики выполнения. Показания и противопоказания.
23. Биологические основы дентальной имплантации. Виды имплантов. Показания, противопоказания, обеспечение.
24. Показания и обследование больного перед хирургическим этапом дентальной имплантации. Подготовка альвеолярного отростка к имплантации. Техника исполнения.
25. Результаты, осложнения дентальной имплантации и их лечение.
26. Пародонтальная хирургия, хирургическое лечение заболеваний тканей пародонта: показания, техника выполнения, костно-пластические материалы. Осложнения эндодонтических вмешательств и их хирургическое лечение.
27. Хирургические методы лечения болевых синдромов: невралгий, невритов челюстно-лицевой области.
28. Паралич мимической мускулатуры: этиология, диагностика, клиника, лечения, результаты.
29. Ректорский контроль: заболевания височно-нижнечелюстного сустава, трансплантация костной и хрящевой ткани, пародонтальная и периодонтальная хирургия, хирургический этап дентальной имплантации, болевые симптомы лица.
30. Итоговый модульный контроль.

Міністерство охорони здоров'я України
Вищий державний навчальний заклад України
«Українська медична стоматологічна академія»

«Затверджено»
на засіданні кафедри
хірургічної стоматології
та щелепно-лицевої хірургії
з пластичною та реконструктивною
хірургією голови та шиї

Завідувач кафедри

д. мед. н., професор Аветіков Д.С.



МЕТОДИЧНІ РЕКОМЕНДАЦІЇ
ДЛЯ САМОСТІЙНОЇ РОБОТИ СТУДЕНТІВ
ПІД ЧАС ПІДГОТОВКИ ДО ПРАКТИЧНОГО
(СЕМІНАРСЬКОГО) ЗАНЯТТЯ

Навчальна дисципліна	Хірургічна стоматологія
Модуль №	5
Змістовний модуль №	5
Тема заняття	Написання академічної історії хвороби.
Курс	V
Факультет	Стоматологічний

1. АКТУАЛЬНІСТЬ ТЕМИ: підготовка студентів у вищому медичному навчальному закладі по конкретній дисципліні логічно завершується написанням академічної історії хвороби. Академічна історія хвороби відображає уміння студента спілкуватися з пацієнтом, ставити вірний діагноз і призначати адекватне лікування. Все це передбачає написання академічної історії хвороби, в якій студент має можливість використовувати знання, отримані при вивченні фундаментальних і прикладних дисциплін, продемонструвати отримані практичні навички.

2. КОНКРЕТНІ ЦІЛІ:

2.1 Запропонувати загальну схему обстеження пацієнта в клініці хірургічної стоматології та щелепно-лицевої хірургії.

2.2. Пояснювати особливості обстеження пацієнта в клініці хірургічної стоматології і та щелепно-лицевої хірургії.

2.3. Запропонувати методи діагностики, необхідні для встановлення остаточного діагнозу в клініці хірургічної стоматології та щелепно-лицевої хірургії.

2.4. Класифікувати додаткові методи обстеження, що використовуються в клініці хірургічної стоматології та щелепно-лицевої хірургії.

2.5. Скласти план диференціальної діагностики пацієнта із захворюваннями щелепно-лицевої ділянки.

2.6. Скласти план лікування пацієнта із захворюваннями щелепно-лицевої ділянки та їх ускладненнями.

3. БАЗОВІ ЗНАННЯ, УМІННЯ, НАВИЧКИ, НЕОБХІДНІ ДЛЯ ВИВЧЕННЯ ТЕМИ (МІЖДИСЦИПЛІНАРНА ІНТЕГРАЦІЯ)

Назви попередніх дисциплін	Отримані навички
1. Внутрішня медицина	Застосовувати знання по клінічних проявах патології внутрішніх органів. Демонструвати навички обстеження пацієнта по органах і системах. Описувати загальний статус пацієнта, враховуючи супутню патологію. Демонструвати навички по інтерпретації даних додаткових методів обстеження. Скласти план лікування пацієнта з патологією щелепно-лицевої ділянки.
2. Хірургія	Описувати історію хвороби пацієнта з хірургічними захворюваннями щелепно-лицевої локалізації. Демонструвати навички по проведенню хірургічних втручань при захворюваннях щелепно-лицевої ділянки та шиї. Визначати стан, в якому знаходиться пацієнт із захворюванням щелепно-лицевої ділянки (шок, кома і ін.). Визначати характер пошкодження, оглядати та обстежувати пацієнта, визначати план надання медичної допомоги.
3. Загальна хірургія (з оперативною хірургією та топографічною анатомією)	Застосовувати знання по хірургічній анатомії голови та шиї. Зобразити схематично методику оперативного втручання при наданні допомоги пацієнтам з патологією щелепно-лицевої ділянки та шиї. Демонструвати навички по накладанню різних видів швів при проведенні оперативних втручань у пацієнтів з патологією щелепно-лицевої локалізації.

4. ЗАВДАННЯ ДЛЯ САМОСТІЙНОЇ РОБОТИ ПІД ЧАС ПІДГОТОВКИ ДО ЗАНЯТТЯ.

4.1. Перелік основних термінів, параметрів, характеристик, які повинен засвоїти студент при підготовці до заняття:

Термін	Визначення
1. Пацієнт (лат. <i>patiens</i> – той, що терпить, страждаючий)орювання.	людина або інша жива істота, одержуючий(-ча) медичну допомогу, такий, що піддається медичному спостереженню і/або лікуванню з приводу якого-небудь захворювання, патологічного стану або іншого порушення здоров'я і життєдіяльності, а також що

	користується медичними послугами незалежно від наявності у нього захворювання.
2. Анамнез(від грец. ἀνάμνησις – спогад)	сукупність відомостей, що отримуються при медичному обстеженні шляхом розпитування самого обстежуваного і/або осіб, що знають його. Вивчення анамнезу, як і розпитування в цілому, не просто перелік питань і відповідей на них. Від стилю бесіди лікаря і хворого залежить та психологічна сумісність, яка багато в чому визначає кінцеву мету – полегшення стану пацієнта.
3. Анамнез хвороби (лат. Anamnesis morbi)	Початок захворювання, динаміка симптомів з моменту початку захворювання до моменту звернення, з якими чинниками пацієнт зв'язує дане захворювання, які дослідження і яке лікування проводилося і які результати та ін.
4. Анамнез життя (новолат. Anamnesis vitae)	Перенесені раніше захворювання, існуюча хронічна патологія з боку різних органів і систем органів, операції, травми і тому подібне А також де проживає і в яких умовах
5. Сімейний анамнез	Наявність подібних симптомів у кровних родичів, спадкові захворювання і тому подібне
6.Алергологічний анамнез	Алергічні реакції, зокрема на лікарські засоби, вакцини, харчові продукти, рослини і тому подібне Характер проявів при розвитку алергії
7. Діагноз (грец. Διάγνωσις – розпізнавання)	висновок про суть хвороби і стані пацієнта, виражене в прийнятій медичній термінології і засноване на всесторонньому систематичному вивченні пацієнта.
8. Епікриз (від грец. ἐπίκρισις (epikrisis) – думка, рішення)	думка про стан хворого, про діагноз, причини виникнення і розвиток хвороби, про обґрунтування і результати лікування, сформульоване після закінчення лікування або на певному його етапі. Епікриз є обов'язковою складовою частиною медичних облікових документів. Залежно від особливостей перебігу і результату хвороби епікриз може включати думку про прогноз хворого, висновок про необхідність подальшого спостереження за ним, лікувально-трудова рекомендації. У разі летального результату в епікризі указується причина смерті. Зміст епікризу доступний тільки пацієнтові і медпрацівникам, і на нього розповсюджуються правила дотримання професійної таємниці.

4.2. Теоретичні питання до заняття:

1. Послідовність обстеження загального і місцевого статусу тематичного хворого.
2. Які інструменти необхідні для обстеження хворого?
3. Що таке істотні ознаки захворювання?
4. Чи може розходитися (не співпадати) діагноз під час госпіталізації і після обстеження хворого (клінічний діагноз)?
5. Як правильно вимірювати температуру тіла хворого ?
6. Які параметри відображає клінічний загальний аналіз крові, сечі. Назвіть їх нормальні показники.
7. Як визначити "причинний" зуб одонтогенного запального захворювання ?
8. Назвіть ознаки інтоксикації організму.
9. Назвіть послідовність комплексного лікування пацієнта із запальними захворюваннями щелепно-лицевої локалізації.
10. Назвіть послідовність комплексного лікування пацієнта з травматичними пошкодженнями щелепно-лицевої локалізації.
11. Назвіть послідовність комплексного лікування пацієнта з пухлинними і пухлиноподібними процесами щелепно-лицевої локалізації.
12. Назвіть послідовність комплексного лікування пацієнта з диспластичними захворюваннями щелепно-лицевої локалізації.
13. Назвіть послідовність комплексного лікування пацієнта з природженою патологією щелепно-лицевої локалізації.

4.3. Практичні роботи (завдання), що виконуються на занятті:

1. Провести опитування пацієнта з патологією щелепно-лицевої ділянки.
2. Провести обстеження пацієнта з патологією щелепно-лицевої ділянки.
3. Встановити попередній діагноз.
4. Скласти план обстеження пацієнта з патологією щелепно-лицевої ділянки.
5. Інтерпретувати результати додаткових методів обстеження (лабораторних, клінічних, біохімічних, спеціальних).
6. Встановити клінічний діагноз.
7. Провести диференціальну діагностику.
8. Встановити остаточний діагноз.
9. Визначити етіологію і патогенез основного захворювання.
10. Визначити основні принципи лікування пацієнта.
11. Скласти план лікування пацієнта.
12. Оформити медичну документацію.
13. Підібрати інструментарій, необхідний для проведення оперативного втручання (по академічній історії хвороби).
14. Намалювати схему оперативного втручання (по академічній історії хвороби).

5. ЗМІСТ ТЕМИ:

1. Суб'єктивне обстеження пацієнта

1. Скарги пацієнта. Необхідно з'ясувати з якими скаргами пацієнт звернувся до медичної установи. Під час опитування слід оцінити нервово-психічний стан пацієнта, рівень його інтелекту і на цій підставі проаналізувати скарги і розвиток даного захворювання.

Біль. Слід встановити характер, локалізацію, тривалість, інтенсивність болю, зв'язок з вживанням їжі, розмовою, диханням, зміною положення тіла, часом доби і року, забарвлення, зв'язок з дією подразнюючих чинників.

Симетрія обличчя. Встановити причину порушення симетрії (набряк, інфільтрат, пухлина, дефект).

Підвищення температури тіла.

Обмеження відкривання рота. Встановити причину, ступінь обмеження.

Порушення слиновиділення. Встановити причину, ступінь порушення, наявність солоного присмаку та ін.

Оніміння і парестезії окремих зон обличчя. Встановити причину, ступінь порушення чутливості.

Кровотеча з порожнини рота, носа. Встановити причину, тривалість.

2. Анамнез захворювання.

Уточнити динаміку захворювання:

- коли з'явилися перші симптоми;
- хто їх спостерігав (пацієнт, оточуючи, лікар);
- куди пацієнт звертався за допомогою (вид і результат лікування);
- наявність документації по проведених раніше обстеженнях;
- проведене лікування та його ефективність.

Якщо захворювання хронічне – динаміку захворювання уточнюють в хронологічному порядку: періоди загострення, їх частота, причини; клінічні прояви, результати додаткових методів обстеження, методи лікування та їх ефективність, вплив захворювання на працездатність пацієнта.

3. Анамнез життя.

Слід зібрати інформацію про всі етапи життя пацієнта, починаючи з народження, вказавши соціальну приналежність, матеріальні умови проживання. Наявність професійних шкідливостей і шкідливих звичок, сімейний стан. Необхідно з'ясувати, які захворювання переніс пацієнт, як вони перебігали, яке лікування проводилося та його результат. У хронологічному порядку відзначають травми, оперативні втручання (відзначають вид знеболення), гемотрансфузії та ін. Особливу увагу слід приділити таким захворюванням як: туберкульоз, гепатити, венеричні захворювання, злоякісні пухлини, можливі контакти з ВІЛ-інфікованими, психічні захворювання, алергічні реакції, імунодефіцитні стани.

У деяких ситуаціях слід збирати сімейний анамнез не тільки у пацієнта, але й у найближчих родичів.

У випадку, якщо пацієнт знаходиться в несвідомому стані, слід зібрати анамнез життя у родичів або супроводжуючих осіб.

2. Об'єктивне обстеження пацієнта.

1. Зовнішній огляд пацієнта:

- загальний стан (задовільний, середнього ступеню тяжкості, важкий, у край важкий, агонія);
- стан свідомості (ясна, сплутана, ступор, сопор, кома, без свідомості, іритативні порушення (галюцинації, нав'язливі ідеї і стани);
- положення (активне, пасивне, вимушене (стоячи, сидячи, лежачи – описати детально);
- постава (визначається при ходінні) – звичайна (пряма, струнка), сутулість, сколіоз і ін.
- вираз обличчя (спокійний, бадьорий, збуджений, страждальний, байдужий, маскоподібний та ін.);
- зріст (середній – для чоловіків 160-180 см, для жінок 155-170 см; високий, низький, карликовість (до 135 см), гігантський (вище 200 см для чоловіків і 190 см – для жінок);
- маса тіла (кг). Вгодованість: задовільна, надмірна, ожиріння (індекс Брока: I – 110-125% II – 125-150% III – 150-200% IV – більше 200%), понижена (індекс Брока нижче 90%), виснаження (кахексія);
- конституціональний тип (нормостеничний, астеничний, гіперстенічний);
- температура тіла (у градусах за Цельсієм).

2. Обстеження шкіри:

- колір (блідий, блідо-рожевий, червоний, жовтяничний, землистий, бронзовий, синюшний та ін., ділянки пігментації й гіперпігментації, локалізація змінених ділянок);
- чистота і цілісність, наявність патологічних елементів;
- вологість (звичайна, помірно волога, волога, суха);
- еластичність і тургор (збережені, понижені);
- стан волосяного покриву (оволосіння чоловічого або жіночого типу; колір, блиск, розвиток волосся; облісіння);
- нігті (форма, колір, прозорість, стан і товщина нігтьових пластинок, наявність трофічних змін, відсутність нігтів).

3. Обстеження підшкірно-жирової клітковини

- ступінь розвитку (помірна, слабка, надмірна, виснаження);
- розподіл (рівномірне, нерівномірне);
- пастозність, набряки (вказати локалізацію, консистенцію, колір і температуру шкіри);
- консистенція.

4. Обстеження видимих слизових оболонок

- колір, вологість, чистота, наявність нальоту і патологічних елементів.

5. Обстеження лімфатичних вузлів

- локалізація, кількість, форма, стан поверхні, консистенція, розмір, болісність, рухливість, зв'язок один з одним і навколишніми тканинами;
- стан шкіри над лімфатичними вузлами (колір, наявність рубців, виразок, норичь).

6. Обстеження кістково-м'язової системи

- огляд (ступінь розвитку м'язів, наявність судомних посмикувань, болісність, тонус);
- пальпація (болісність, наявність тремору);
- обстеження хребта:
 - огляд (фізіологічні вигини, профільний контур, патологічні викривлення, активні рухи);
 - пальпація (стан остистих відростків, навантаження хребта);
 - симетричність (плечей, лопаток, гребенів клубових кісток, сідниць, нижніх кінцівок, об'єм рухів голови і хребта);
- обстеження кінцівок:
 - огляд (положення, форма, симетрія, припухлість, цілісність, наявність норичь, рубців, атрофії та ін.);
 - пальпація (місцева температура, болісність при натисканні на виступаючі кісткові точки, крепітація, стан вен, визначення пульсації на доступних пальпації артеріях в симетричних місцях);
 - кістки (болісність при пальпації і постукуванні по груднині, ключицям, ребрам, гребеням клубових кісток, довгим трубчастим кісткам);
- суглоби (конфігурація, розміри, об'єм активних і пасивних рухів, стан шкіри над суглобами, наявність хибних суглобів, патологічних змін конфігурації суглобів, результати аускультативної суглобів);
- кисті і стопи (розміри, форма, порушення рухів, стан шкіри і м'язів, болісність, порушення чутливості, стан суглобів й ін.).

7. Обстеження грудної клітки і органів дихання

- форма (правильна, патологічна, наявність асиметрії або деформації, стан над- і підключичних ямок, міжреберних проміжків, положення лопаток, надчеревний кут);
- динамічний огляд (рівномірність руху обох половин грудної клітки, участь в акті дихання основних і допоміжних м'язів; тип, частота, глибина і ритм дихання);
- пальпація грудної клітки (наявність пастозності, характер поверхні ребер, хворобливість, резистентність, голосове тремтіння);
- перкусія ребер (топографічна, визначення нижньої межі легенів);
- аускультация (характеристика дихання, наявність хрипів, крепітації, шуму тертя плеври, бронхофонія).

8. Обстеження серцево-судинної системи

- обстеження поверхневих судин (огляд судин голови та шиї, тулуба і кінцівок; характеристика пульсу на променевих артеріях, вимірювання артеріального тиску на обох плечових артеріях);
- огляд ділянки серця (наявність серцевого горба, систолічного втягнення, серцевого і верхівкового поштовху, пульсація висхідної частини аорти, надчеревна пульсація);
- пальпація серцевої області (верхівковий поштовх, пульсація висхідної частини аорти);
- перкусія серця (межі серцевої тупості, вимірювання поперечника серця, ширина судинного пучка);
- аускультация серця (описати ритм серцевої діяльності, визначити частоту серцевих скорочень, описати тони серця, шуми).

9. Обстеження системи органів травлення

- огляд (форма живота, розмір, наявність гриж, стан пупка, видима перистальтика і пульсація);
- перкусія (визначення вільної рідини);
- поверхнева пальпація (болісність, напруження черевної стінки);
- глибока пальпація кишечника;
- пальпація шлунку;
- перкусія і пальпація печінки і жовчного міхура;
- пальпація підшлункової залози;
- перкусія і пальпація селезінки;
- аускультация (кишкові шуми, шум тертя очеревини, черевної аорти і брижових артерій);
- обстеження живота у вертикальному положенні:
 - огляд;
 - пальпація надчеревної ділянки та бічних ділянок живота;
 - перкуторне визначення вільної рідини в черевній порожнині;
 - обхват живота;
 - обстеження анальної області та прямої кишки.

10. Обстеження органів сечостатевої системи

- огляд і пальпація поперекової ділянки (симптом поколючування, пальпація нирок);
- огляд і пальпація надлобкової ділянки;
- перкусія сечового міхура;
- огляд зовнішніх статевих органів, характер оволошіння.

11. Обстеження нерво-психічної системи

- інтелект (нормальний, ослаблений, природжені відхилення та їх ступінь);
- мислення (звичайне, сповільнене, прискорене, неправильне);
- контакт (активний, пасивний, відповіді на питання по суті, непродуктивний);
- орієнтація (у часі, місці, в навколишньому оточенні, у власній особистості);
- пам'ять (гіпомнезія, гіпермнезія, амнезія, помилкова пам'ять);
- настрої (рівний, ейфорія, пригнічений, тривожний, апатія, «емоційна тупість»);
- чутливість (пальпація болісних точок, симптоми натягнення нервових стовбурів і корінців, поверхневі види чутливості);
- рухова сфера (хода, порушення екстрапірамідної функції, стан нерво-м'язової збудливості, судоми);
- рефлексорна сфера.

12. Обстеження ендокринної системи

- наявність надмірної маси тіла (адіпозо-генітальна дистрофія, хвороба Іценко — Кушинга);
- схуднення (хвороба Симмондса, нецукровий діабет);
- зміни росту (гігантизм, карликовість), акромегалія (ознаки ураження гіпофіза);
- очні симптоми і зоб (при тиреотоксикозі);
- місяцеподібне обличчя (при хворобі Іценко — Кушинга);

- потовщення носа, язика, губ (при акромегалії);
- катаракта, піорея, стоматит (при цукровому діабеті);
- порушення окостеніння, порядку прорізання зубів (при гіперпаратиреозі, гіпопітуїтаризмі та ін.);
- пальпація ендокринних залоз може дати уявлення про величину, форму, консистенцію щитоподібної залози, крупних пухлин наднирників, підшлункової залози, про стан яєчників і яєчок (пухлини, аплазія і ін.).

13. Характеристика місцевого статусу.

- огляд (визначення симетрії і рельєфу обличчя, рівень розвитку підшкірного жирового шару, стан хрящового відділу носа, очних і ротової щілин, вушних раковин і шкіри, та ін.);
- пальпація (поверхнева, глибока, позаротова, внутрішньоротова, порівняльна, больових точок, лімфатичних вузлів);
- визначення чутливості і рухової функції трійчастого, лицевого, язикоглоткового та під'язикового нервів;
- обстеження порожнини рота (ступінь відкривання рота, огляд присінку порожнини рота, власне порожнини рота, стан ясенних сосочків і кишень, прикус, функція слинних залоз тощо);
- опис *locus morbi*.

Порядок опису місцевого статусу:

- дані огляду обличчя.
- характер і ступінь відкривання рота, функція СНЩС, характер руху нижньої щелепи.
- дані пальпації щелеп, слинних залоз, лімфатичних вузлів, точок виходу гілок трійчастого нерва на поверхню лицевого черепа.
- дані огляду губ, присінку порожнини рота, зубів, ясен, слизової оболонки альвеолярних відростків, піднебіння, щік, під'язикової ділянки, крилощелепних складок, піднебінних дужок, мигдаликів, зіву.
- дані перкусії і зондування зубів, стан тканин пародонту.
- зубна формула (клінічна або по ВООЗ).
- стан прикусу.
- дані огляду усть вивідних проток слинних залоз, визначення функції слинних залоз.
- характеристика язика.
- результати додаткових методів обстеження.

При описі патологічного осередку необхідно відзначити розміри і межі ураження, характерні зміни тканин, обумовлені патологічним процесом (болісність, консистенцію, спаяність з навколишніми тканинами та ступінь їх зсуву, температуру тканин).

3. Попередній діагноз

ставиться на підставі скарг пацієнта (перерахувати основні скарги), даних анамнезу захворювання, анамнезу життя (якщо їх враховують при постановці діагнозу), даних об'єктивного обстеження (описати основні симптоми захворювання).

4. План обстеження хворого

- Лабораторні обстеження
 - клінічний аналіз крові;
 - клінічний аналіз сечі;
 - аналіз крові на антитіла до ВІЛ, Hbs – антиген, гепатитів, КСР;
 - аналіз сечі на цукор (добовий діурез);
 - біохімічний аналіз крові;
 - кислотно-лужна рівновага;
 - показники згортання крові і фібринолізу;
 - аналіз крові на цукор;
 - біохімічний аналіз сечі;
 - група крові і резус-чинник;
 - аналіз калу;
 - імунограма;
 - кількісний і якісний склад ротової рідини і слини.
- Інструментальні дослідження:
 - рентгенологічне дослідження:
 - внутрішньоротова рентгенографія зубів, альвеолярних відростків, піднебінних відростків, органів дна порожнини рота;

- позаротова рентгенографія нижньої і верхньої щелеп, виличних, піднебінних, лобної, носових, скроневих кісток і кісток основи черепа, придаткових пазух носа, скронево-нижньощелепного суглоба, великих слинних залоз. Проекції – пряма, напіваксіальна, аксіальна, коса контактна, тангенціальна.
- рентгенографія з контрастуванням (сіалогія, синусогія, фістулогія), комп'ютерна томографія;
 - електроодонтометрія;
 - естезіометрія;
 - реогія;
 - полярогія;
 - ехоостеометрія;
 - люмінесцентна діагностика;
 - електроміогія;
 - визначення біоелектричних і електрохімічних потенціалів в порожнині рота;
 - радіоізотопні дослідження.

3. Морфологічні дослідження:

- цитологічний метод (відбитки, перебитки, соскоби, пункційний матеріал);
- гістологічний метод (аспіраційна, пункційна, інцизійна біопсія).

4. Бактеріологічне дослідження (визначення виду збудника, його вірулентності, чутливості до антибіотиків).

5. Імунобіологічні й алергологічні дослідження.

5. Результати лабораторних, клінічних, біохімічних і спеціальних методів дослідження

Результати додаткових методів обстеження наводяться в історії хвороби згідно з планом обстеження з обов'язковою вказівкою дати проведення обстеження.

6. Клінічний діагноз.

На підставі скарг, даних анамнезу захворювання і анамнезу життя пацієнта, даних об'єктивного обстеження, результатів додаткових методів обстеження встановлюють клінічний діагноз з указанням основного захворювання і ускладнень, супроводжуваних захворювання.

Указуються тільки ті дані, які відображають етіологію, патогенез, клінічну картину основного захворювання, його ускладнення й супутні захворювання.

7. Диференціальний діагноз.

Диференціальний діагноз встановлюється на підставі порівняння конкретної клінічної картини з низки схожих абстрактних хвороб з метою ідентифікації з однією з них і виключенням інших. Порівняння повинне проводитися по певних правилах:

- загальна орієнтовна оцінка клінічної картини захворювання у пацієнта;
- визначення класу хвороб, до якого це захворювання належить;
- визначення провідного симптому або синдрому в клінічній картині захворювання у конкретного пацієнта;
- визначення всіх нозологічних форм, у яких є цей симптом або синдром;
- порівняння з позицій динамічного розвитку всіх ознак конкретної клінічної картини з ознаками абстрактної клінічної картини послідовно з кожним з передбачуваних захворювань;
- виключення всіх видів хвороби, окрім найбільш вірогідної в даному конкретному випадку.

Виключення проводиться на підставі одного з принципів диференціації:

- принцип істотної розбіжності;
- принцип виключення через протилежність;
- принцип розбіжності ознак.

При диференціальній діагностиці проводять позасиндромну й внутрішньосиндромну діагностику.

Позасиндромна диференціальна діагностика проводиться з основними групами патологічних процесів щелепно-лицевої локалізації – природженою патологією, дистрофічними порушеннями, пухлинами і пухлиноподібними захворюваннями, травмами м'яких тканин і кісток лицевого скелета, запальними процесами. Порівняння схожих ознак захворювання починають з групи захворювань, що мають найменш схожі симптоми із захворюванням у пацієнта.

Внутрішньосиндромна диференціальна діагностика проводиться в середині групи однотипних патологічних процесів з окремими схожими по етіології, патогенезу і клінічній картині

захворюваннями. Порівняння подібних ознак можна проводити двома методами – порівнювати паралельно окремі симптоми передбачуваного захворювання і симптоми захворювання пацієнта, дійшовши до остаточного виключення або підтвердження захворювання, потім визначити відмінні ознаки і також виключити передбачуване захворювання або поставити остаточний діагноз.

8. Остаточний діагноз

Ставлять на підставі аналізу основних скарг, анамнезу життя і захворювання пацієнта, результатів додаткових методів дослідження і проведеної диференціальної діагностики з указанням основного, супутнього захворювання і ускладнень захворювання.

9. Етіологія і патогенез основного захворювання

Вивчення етіології і опис етіології основного захворювання полягає у визначенні причин виникнення і розвитку захворювання. Для цього використовують фактичні дані, отримані при уточненні скарг, анамнезу життя і захворювання хворого, його об'єктивного обстеження, підтверджуючого причинний чинник захворювання.

Необхідно враховувати цілісність організму пацієнта, особливості його життєдіяльності, єдність організму і навколишнього середовища. Враховуються природжені і придбані особливості конституції і функцій організму, що викликали розвиток захворювання, тому етіологічні чинники пов'язують з особливостями навчання і професії пацієнта, з сімейними і перенесеними захворюваннями.

Описують механізм розвитку захворювання – запалення, дистрофія, травма, пухлинне зростання, порушення ембріогенезу. Указують можливі результати і ускладнення захворювання.

10. Основні принципи лікування

Після постановки діагнозу необхідно викласти основні принципи лікування захворювання пацієнта, розробити план лікування даного пацієнта (хірургічну тактику зокрема), план комплексного лікування і реабілітації пацієнта. Комплекс лікувальних заходів проводять в такій послідовності:

- режим пацієнта (суворий постільний, постільний, палатний, вільний);
- дієта (загальний стіл, шелепна дієта № 1 і №2, при супутніх захворюваннях відповідна дієта);
- підготовка до проведення оперативного втручання;
- передопераційний епікриз;
- протокол операції;
- післяопераційне ведення хворого;
- медикаментозна терапія;
- фізіотерапевтичне лікування;
- лікувальна фізкультура.

При оформленні протоколу операції слід відобразити такі етапи:

1. Обробка операційного поля.
2. Вид знеболення з указанням використаних лікарських препаратів і їх доз.
3. Оперативний доступ.
4. Розріз шкіри або слизової оболонки (локалізація, форма, довжина, глибина).
5. Дані огляду і ревізії операційного поля, органів і патологічних змін в них.
6. Послідовність етапів операції і особливості їх проведення.
7. Ускладнення під час проведення оперативного втручання.
8. Закінчення оперативного втручання, загальний стан пацієнта на момент закінчення операції.
9. Опис макропрепарату.

Обов'язковим елементом історії хвороби є температурний лист і лист лікарських призначень з відміткою про їх виконання.

11. Щоденник з відображенням динаміки захворювання і корекції лікарських призначень.

У щоденнику обов'язково відзначають скарги пацієнта, загальний об'єктивний стан, сон, апетит, фізіологічні відправлення, артеріальний тиск, пульс, частоту дихальних рухів, а також детально описується місце захворювання, оцінюється ефективність лікування.

12. Епікриз

Короткий виклад історії захворювання пацієнта. Історія хвороби може містити передопераційний, етапний, перевідний, виписний та посмертний епікриз.

Передопераційний епікриз оформляють при плануванні оперативного втручання. У нім указують скарги, дані анамнезу захворювання і життя, дані об'єктивного і додаткових методів обстеження, остаточний діагноз, свідчення до оперативного втручання, обґрунтування вибору методу знеболення, оперативного доступу і об'єму втручання, оперуюча бригада.

Перевідний епікриз оформляють при переводі пацієнта в інше відділення або лікувальну установу, де проводитиметься подальше лікування або реабілітація пацієнта.

Обов'язково слід вказати причину переведу хворого, дають рекомендації по подальшому лікуванню і реабілітації хворого.

Етапний епікриз оформляють кожні 10-12 днів перебування пацієнта в стаціонарі, в якому указують основну інформацію про перебіг захворювання, обґрунтовують необхідність подальшого обстеження і лікування.

Виписний епікриз - це завершальний розділ історії хвороби де коротко і логічно узагальнюються всі дані спостереження за хворим, наведені основні дані анамнезу, об'єктивного обстеження, додаткових методів дослідження, остаточний діагноз, проведене лікування і його ефективність, проведене оперативне лікування, ускладнення і результат захворювання. Закінчується рекомендаціями для амбулаторного лікування.

Посмертний епікриз оформляється у разі смерті пацієнта. Обґрунтовують основний діагноз і його ускладнення, указують безпосередню причину смерті пацієнта, патологоанатомічний діагноз.

13. Прогноз захворювання. Реабілітація пацієнта. Рекомендації пацієнтові.

Прогноз захворювання визначають на підставі клінічного діагнозу основного захворювання, наявних ускладнень і супутніх захворювань. При цьому враховують дані щоденника спостереження за хворим і ефективність проведеного лікування.

Указують прогноз для:

- життя (чи загрожує захворювання життю пацієнта в даний момент та чому);
- одужання (можливість одужання пацієнта або поліпшення його стану при хронічному захворюванні);
- відновлення функцій і працездатності (вказати втрату працездатності – тимчасова, тривала або постійна).

Реабілітаційні заходи (якщо необхідно) проводяться в поліклініці за місцем проживання і можуть полягати в консультаціях психотерапевта, проведенні ФТЛ і ЛФК тощо.

14. Результат захворювання

Указується в епікризі і на титульному листі історії хвороби:

- одужання;
- поліпшення стану;
- без змін;
- погіршення стану;
- смерть.

15. Список використаної літератури.

6. МАТЕРІАЛИ ДЛЯ САМОКОНТРОЛЮ:

А. Завдання для самоконтролю:

1. Заповнити графи:

Ознака	Набряк	Інфільтрат
Колір шкірних покривів	Не змінений	
Щільність тканин	М'які	
Температура	Не змінена	
Пальпація	Безболісна	
Порушення функції	Немає	

2. Заповните графи:

Ознака	Гострий одонтогенний остеомієліт	Хронічний одонтогенний остеомієліт
Муфтоподібний інфільтрат		
Наявність секвестрів		
Множинний періодонтит		
Наявність свищів		
Симптом Венсана		

3. Заповните графи:

Шини Тігерштедта	Лабораторні шини
Гладка шина-скоба	
Гладка шина-скоба 3	

Б. Задачі для самоконтролю:

1. У приймальне відділення обласної лікарні поступив пацієнт після ДТП. Попередній діагноз: двосторонній ангулярний перелом нижньої щелепи, закрита черепно-мозкова травма. Стан хворого середньої тяжкості. Була короткочасна втрата свідомості. Яких фахівців необхідно запросити на консультацію?

(Відповідь: щелепно-лицевого хірурга, нейрохірурга)

2. У щелепно-лицеве відділення госпіталізована пацієнтка 45 років з попереднім діагнозом «Хвороба Шегрена». Які додаткові методи обстеження слід провести для уточнення діагнозу?

(Відповідь: сіалогія, гістологічний)

3. У приймальне відділення доставлено двоє постраждалих з ДТП. У одного – різано-рвані рани на обличчі, шиї, кінцівках, у іншого – підозра на клапанну асфіксію. Якому з пацієнтів допомога буде надана в першу чергу?

(Відповідь: пацієнтові з підозрою на клапанну асфіксію).

В. Матеріали для тестового контролю. Тестові завдання з однією правильною відповіддю (α=II):

1. Чим виявляється місцева реакція організму на запалення:

A. формуванням в навколишніх тканинах вогнища запалення.

B. набряком тканин ;

C. формуванням зони некрозу;

D. спазмом і тромбозом судин;

E. зміною рН тканин.

(Правильна відповідь: B).

2. Принципи лікування пацієнтів з переломами щелеп:

A. своєчасне надання медичної допомоги;

B. репозиція відламків;

C. репозиція і фіксація відламків;

D. репозиція, фіксація і іммобілізація відламків;

E. репозиція, фіксація, іммобілізація відламків і ЛФК.

(Правильна відповідь: D).

3. Який епікриз відображає динаміку лікування пацієнта в стаціонарі:

A. передопераційний ;

B. посмертний ;

C. виписний;

D. перевідний;

E. етапний.

(Правильна відповідь: E).

Г. Навчальні завдання 3-го рівня (нетипові завдання):

1. Пацієнтка, 27 років, звернулася в клініку зі скаргами на біль, що посилюється при накушуванні і рухливість зуба 21. З анамнезу з'ясовано, що близько 3 днів тому удома, спіткнувшись, вдарилася верхніми зубами об твердий предмет. У зв'язку з рухливістю зуба 21, робила теплі содові ванночки. З перенесених захворювань указує на хворобу Боткіна, оперована по приводу радикальної кисти верхньої щелепи в області зубів 22, 23 близько восьми місяців тому. Місцево визначається незначна припухлість верхньої губи зліва; рухливість зуба 21 I- II ступеня; зуб в кольорі не змінений, перкусія безболісна, слизова оболонка ясенного краю дещо гіперемірована, набрякла, синюшна в області зубів 21, 22. Слизова оболонка в області зубів 21, 22, 23 рубцово змінена, блідо-рожевого кольору, безболісна при пальпації; зуби 22, 23 нерухомі. При рентгенологічному дослідженні даних за перелом зуба 21 немає, періодонтальна щілина зуба 21 розширена, а в області верхівок коренів зубів 22, 23 спостерігається процес регенерації кісткової тканини.

1. Проведіть обґрунтування діагнозу.

2. Поставте діагноз.

3. Складіть план лікування.

4. Чи має значення для складання плану лікування попередня операція по приводу радикальної кисти верхньої щелепи в області зубів 22, 23.

(Відповідь: 1. Біль в зубі 21, що посилюється при накушуванні й перкусії, рухливість, розширення періодонтальної щілини, що виникло після травми.

2. Неповний вивих зуба 21.

3. Якщо лунка зуба не пошкоджена, необхідно прагнути до його збереження. Після ручного вправлення, проведеного під місцевим знеболенням, слід забезпечити іммобілізацію зуба за допомогою лігатурного скріплення або назубної шини.

4. Для складання плану лікування операція, яка проведена на верхній щелепі з приводу радикальної кісти значення не має).

2. Хворий, 38 років, звернувся з приводу червоної плями в ділянці носа, яка з'явилася три дні тому і почала розповсюджуватися на праву щічну ділянку. Одночасно пацієнтка відзначає загальну слабкість, нежить, озноб, втрату працездатності. Температура тіла 38,5°C. По загальному статусу патології не виявлено. На межі хрящового і кісткового відділів носа, його бічних поверхнях і правому крилі, а також правій щічній ділянці шкіра різко гіперемована, набрякла, виблискує, напружена, потовщена і піднята над навколишніми ділянками здорової шкіри. Краї гіперемованої ділянки шкіри мають фестончасті контури. Пальпація осередку злегка болісна. Порожнина рота санована. У лівій піднижньощелепній ділянці виявлена фіброма 0,8x0,8см.

1. Проведіть обґрунтування діагнозу.

2. Поставте діагноз.

3. Складіть план лікування.

4. Визначте ознаки, нехарактерні для даного захворювання.

5. У якій лікувальній установі необхідно лікувати пацієнтку?

(Відповідь: 1. Характерна клінічна картина бешихового запалення: гіперемія і потовщення шкіри з нерівними контурами.

2. Бешихове запалення шкіри носа і правої щічної ділянки.

3. Лікування: загальне – антибіотикотерапії, при непереносимості антибіотиків – сульфаниламідні препарати нітрофуранового ряду. Дезінтоксикаційна терапія. Гіпосенсибілізуючі засоби, біогенні стимулятори. Місцево: пов'язки з розчинами антисептиків, УФ-опромінення.

4. Фіброма лівої піднижньощелепної ділянки.

5. У інфекційному відділенні).

3. Хворий, 44 років, звернувся зі скаргами на наявність новоутворення в правій привушно-жувальній області. Вперше виявив його близько 3 років тому. Утвір поволі збільшувався в розмірі, безболісний. У правій привушно-жувальній області визначається утвір діаметром близько 2,0 см, безболісний. Шкіра над ним в кольорі не змінена. Регіонарні лімфатичні вузли не збільшені в розмірі, безболісні, рухомі.

1. Яких даних не дістає для постановки попереднього діагнозу?

2. Складіть план обстеження.

3. Які захворювання Ви можете припустити для проведення диференціальної діагностики?

(Відповідь: 1. У анамнезі не вистачає даних про появу в процесі зростання новоутворення ознак запалення (біль, гіперемія шкірних покривів, збільшення розмірів), спостереженні виділення прозорій рідини з правого вуха; не вистачає клінічних даних про характер поверхні новоутворення (гладка, горбиста), консистенції, рухливості. Немає даних про характер слиновидільної функції і додаткові методи обстеження.

2. Необхідно провести цитологічне дослідження пунктата новоутворення.

3. Епітеліальні доброякісні пухлини слинних залоз, природжена правостороння передвушна кіста, ліпома, епідермальна кіста, хронічний гіперпластичний лімфаденіт.)

7. ЛІТЕРАТУРА:

Основна література:

1. Хірургічна стоматологія та щелепно-лицева хірургія: підручник; У 2т. – Т.2/ В.О.Маланчук, І.П.Логвіненко, Т.О.Маланчук, О.Л. Ціленко – К.: ЛОГОС, 2011. – 606с.

2.Щелепно-лицева хірургія: підручник /О.О.Тимофєєв. – К.: ВСВ «Медицина», 2011. –

Додаткова література:

1. Хирургическая стоматология и челюстно-лицевая хирургия. Национальное руководство / под ред. А.А.Кулакова, Т.Г.Робустовой, А.И.Неробеева. – М.: ГЭОТАР-Медиа, 2010. –

2. Бернадский Ю.И. Травматология и восстановительная хирургия челюстно-лицевой области. – Киев: Вища школа, 1999. – 389с.

3. Робустова Т.Г. Хирургическая стоматология. – М., 2003. – 504 с.

При підготовці академічної історії хвороби по окремим нозологічним групам захворювань щелепно-лицевої ділянки слід використовувати літературні показники, наведені у методичних рекомендаціях для 3, 4 та 5 модулів.

№ 2. Анатомія скронево-нижньощелепного суглобу (СНЩС). Сучасні методи діагностики захворювань СНЩС. Артроскопія, її можливості в діагностиці та лікуванні захворювань СНЩС.

1.АКТУАЛЬНІСТЬ ТЕМИ.

Скроневонижньощелепний суглоб є одним з найбільш активно працюючих суглобів людини. Рухи нижньої щелепи відбуваються майже постійно – під час функції жування, мови і т.д. Тому знання функціональної анатомії скронево-нижньощелепного суглоба необхідне для розуміння взаємовідносин між різними структурними елементами жувального апарату та дозволяє діагностувати патологічні зміни зубощелепної системи.

2.КОНКРЕТНІ ЦІЛІ:

- 2.1.Аналізувати знати статистику, захворювань С.Н.Щ.С.;
- 2.2. Пояснювати методи діагностики захворювань С.Н.Щ.С.;
- 2.3.Запропонувати обстежити хворих з захворюваннями С.Н.Щ.С.;
- 2.4. Класифікувати захворювання С.Н.Щ.С.;
- 2.5.Трактувати теоретичні та клінічні дослідження захворювань С.Н.Щ.С.;
- 2.6. Малювати схеми, графіки
- 2.7. Проаналізувати план лікування хворих з захворюваннями С.Н.Щ.С.;
- 2.8. Скласти план лікування хворих з захворюваннями С.Н.Щ.С.;

3.БАЗОВІ ЗНАННЯ, ВМІННЯ, НАВИЧКИ, НЕОБХІДНІ ДЛЯ ВИВЧЕННЯ ТЕМИ (міждисциплінарна інтеграція).

Назви попередніх дисциплін	Отримані навички
1. Анатомія	Вивчити анатомо-топографічну будову скронево-нижньощелепного суглоба.
2. Фізіологія	Знати просторове співвідношення складових скронево-нижньощелепного суглоба.
3.Біофізика	Визначати функціональну навантаженість на суглоб .
4. Хірургічна стоматологія	Скласти методи лікування хворих з С.Н.Щ.С.

4. ЗАВДАННЯ ДЛЯ САМОСТІЙНОЇ РОБОТИ ПІД ЧАС ПІДГОТОВКИ ДО ЗАНЯТТЯ.

4.1. Перелік основних термінів, параметрів, характеристик, які повинен засвоїти студент при підготовці до заняття:

Термін	Визначення
1. СНЩС	Це скронево – нижньощелепний суглоб
2. Конгруентність	Відповідність суглобової поверхні один одному
3. Інконгруентність	Не відповідність суглобової поверхні один одному

4.2. Теоретичні питання до заняття:

1. Класифікація скронево-нижньощелепного суглоба за типами будови.
2. Класифікація скронево-нижньощелепного суглоба за періодами постнатального розвитку СНЩС.
3. Особливості будови СНЩС у віковому аспекті.
4. Вплив скорочень жувальних м'язів на рухи в суглобі.
5. Іннервація та кровопостачання СНЩС.
6. Біомеханіка СНЩС в залежності від виду прикусу.

4.3. Практичні роботи (завдання), які виконуються на занятті:

1. За допомогою демонстрування стендів з різновидами суглобів у тварин: хижаків, гризунів, приматів з поясненням превалювання тих чи інших рухів нижньої щелепи у студентів формується уявлення про будову та рухи в СНЩС.
- 2.Студенти на черепі людини вказують співвідношення суглобової голівки до суглобової ямки, розташування суглобового горбика та інших кісткових утворень, які входять до складу СНЩС.

5. ЗМІСТ ТЕМИ:

Скронево-нижньощелепний суглоб є одним з найбільш активно працюючих суглобів людини. Рухи нижньої щелепи відбуваються майже постійно – під час функції жування, мови і т.д. Формування СНЩС в філогенезі невідривно пов'язане з видами діяльності людини, характером харчування, тобто залежить від особливостей рухів нижньої щелепи. У хижаків в СНЩС відбуваються лише вертикальні рухи, які дозволяють відривати їжу, тому він має шарнірну будову. Головки нижньої щелепи розташовані глибоко в ямках та повністю заповнюють їх. Суглоб приматів має

внутрішньосуглобовий диск, головка нижньої щелепи не займає повністю ямку, за рахунок чого рухи в з'єднанні ускладнюються та виконують комбіновану дію. СНЩС людини більш досконалий, відрізняється різноманітністю рухів, але він менш тривкий. За будовою його відносять до діартрозних або сіновіальних суглобів, він складається з цілого комплексу утворень, які забезпечують рухи нижньої щелепи. До цього комплексу входять кісткові та хрящові структури суглобових поверхонь, зв'язки та м'язи. До кісткових структур відносяться: головка нижньої щелепи, суглобова ямка та суглобовий горбик скроневої кістки. Суглобова ямка скроневої кістки має форму еліпса та є опуклою в передній частині (суглобовий горбик) та увігнуту – в дистальному відділі. Суглобовий горбик – щільне кісткове утворення, яке забезпечує сприймання жувального навантаження. В задній (увігнутій) частині знаходиться головка суглобового паростку в спокої. Це ж місце займає вона при положенні зубів в центральній оклюзії. Суглобовий відросток нижньої щелепи закінчується голівкою еліпсоподібної форми. За будовою вона має в основному губчасту тканину, облямовану тонким шаром компактною речовиною. На передній її поверхні є крилоподібна ямка – місце прикріплення нижнього пучка латерального крилоподібного м'яза. Розміри суглобової ямки та голівки суглобового відростка відрізняються один від одного, відмічається їх інконгруентність та можливість різноманітного положення голівки в ямці – в залежності від стану інших складових комплексу тканин, які забезпечують рухи в суглобі. Суглобові поверхні суглобової голівки та суглобової впадини мають фіброзно-хрящеве покриття, яке представлене загалом колагеновими волокнами. При ембріональному розвитку з мезенхіми формується сполучнотканинні структури, які утворюють диск, капсулу та клиноподібно-нижньощелепну зв'язку. В цьому ж періоді формується 2 поверхи порожнини суглоба. Між голівкою суглобового відростка та суглобовою ямкою розташований суглобовий диск двояко увігнутої овальної форми. Нижня його частина повторює форму голівки, верхня – суглобової ямки. Наявність диска дозволяє уникнути інконгруентності кісткових утворень суглобу, а також нижня його поверхня утворює ямку для обертання суглобової голівки. Диск складається з щільної фіброзної сполучної тканини з включеннями хрящових клітин. Його задній відділ продовжується в сполучнотканинну біламінарну зону, яка пов'язує задній відділ ямки та задню частину суглобової площини голівки. Суглоб ділиться диском на два поверхи. Об'єм верхнього поверху – 1,2 мл, нижнього – 0,9 мл. Всі згадані структури оточені суглобовою капсулою, яка являє собою сполучнотканинну оболонку. Зверху капсула кріпиться до скроневої кістки, знизу – до шийки суглобового відростка. З'єднання капсули з диском зміцнюється внутрішньо суглобовими зв'язками, які кріпляться до диску та кістковим структурам суглобової ямки та голівки суглобового відростка. Капсула та задні дискові відділи утворюють паралельні вісі, які макроскопічно зливаються з диском. Це так звані придискові виступи, які складаються з двох частин: задньої – між диском та капсулою та передньою, яка виходить назовні від капсули та вплітається в зв'язки і м'язи. Волокна цих виступів утворюють складки, а їх кісткові прикріплення дозволяють контролювати рухи диску. Передньодисковий край переддискового шару – це місце прикріплення капсулодискальної голівки до жувального м'яза. Шар цього м'яза (довжиною 20-30 мм та товщиною 10 мм) іде доверху та назад і прикріплюється до цього виступу. Зв'язочна частина вказаного пучка прикріплюється в центрі мандибулярної ямки на зовнішній стороні. До середньої та передньої частинам виступу прикріплюється капсула суглоба, яка сходить з задньої третини скроневого м'яза. Волокна скроневого м'яза ідуть вниз, назад та косо від луски скроневої кістки, а капсулодискальна частина латерального крилоподібного м'яза переходить в сухожильну частину передньої голівки цього м'яза. Таким чином, не тільки латеральний крилоподібний м'яз, але й власне жувальний та скроневий мають відношення до рухів диску. Від верхньої поверхні диска до суглобової ямки йдуть еластичні пучки зв'язок, а від нижньої – товста фіброзна сполучна тканина. Верхні еластичні зв'язки обертають диск назад при передньому його переміщенні, а нижні, грубі, допомагають утримувати його від переднього зміщення. З боків диск підвішений до полюсів голівки та відділений від капсули. Будова суглобової капсули подана двома шарами: зовнішнім (фіброзним) та внутрішнім (епітеліальним). В задньому відділі суглоба між капсулою та заднім полюсом диска є рихла сполучна тканина, яка має назву “задискова подушка”, або біламінарна зона. Внутрішній шар капсули та біламінарна зона є місцем вироблення сіновіальної рідини, яка зменшує тертя поверхонь при рухах та є імунобіологічною середою, яка захищає суглоб від інфекції. Суглобова капсула укріплюється позасуглобовими зв'язками, які протидіють її розтягуванню. До цих зв'язок відносяться: скронево-щелепна, шилощелепна та клиноподібно-щелепна. Зв'язки утворені нееластичною сполучною тканиною, тому в разі перерозтягування вони не відновлюють первісний розмір. Кровообіг СНЩС відбувається з басейну зовнішньої сонної артерії за допомогою поверхневої скроневої, глибокої вушної, передньої барабанної, середньої артерії, твердої мозкової оболонки та

крилоподібної артерії. Анастомози між артеріями виражені слабо. Найбільш виражена судинна сітка по периферії диска, в біламінарній зоні та капсулі суглобу, звідки судини проникають до періосту голівки. Венозна сітка добре виражена, широко анастомозує з венами середнього вуха, зовнішнього слухового проходу, слухової труб та венами крилоподібного венозного сплетіння. Венозна сітка утворює широкі сплетіння навколо капсули та в ній. Відтікання венозної крові здійснюється в басейн лицевої вени. Крім хрящових та м'якотканинних компонентів СНЩС в ділянці нижньої щелепи прикріплюється велика кількість м'язів, які приймають безпосередню участь в здійсненні її функцій. Латеральний крилоподібний м'яз умовно складається з двох м'язів. Верхня його частина починається від підскроневої поверхні великого крила основної кістки та підскроневого гребеня та, йдучи горизонтально та назовні, прикріплюється до капсули та переднього краю суглобового диска. Нижня голівка починається від зовнішньої пластинки крилоподібного відростка клиноподібної кістки та частково – горба верхньої щелепи та прикріплюється до нижньої щелепи у крилоподібній ямці. Функція цього м'яза в притісванні нижньої щелепи до верхньої. Скорочення м'язів відбувається строго під контролем центральної нервової системи. СНЩС іннервують самостійні нервові гілки, основним джерелом яких є вушно-скроневи́й нерв, але також в іннервації приймають участь гілки лицевого, заднього глибокого скроневого, а також третя гілка трійчастого нерва. Останні здійснюють іннервацію внутрішньої, зовнішньої та задньої поверхні капсули суглоба. Рухи у СНЩС виконуються за рахунок скорочення м'язів, які прикріплюються до нижньої щелепи, їх іннервація відбувається руховою порцією третьої гілки трійчастого нерва. Рухові нерви, іннервуючи ті чи інші м'язи носять відповідні назви. За даними різних авторів, інформація від суглоба, пародонта, зв'язок, м'язів через сенсорні закінчення надходять у коркові центри ЦНС, а також через чутливе ядро трійчастого нерва в моторне ядро. За рахунок отриманої інформації відбувається регуляція тону, напруги та активності того чи іншого м'яза. Локалізація моторного та чутливого ядер в гассеровому вузлі та вихід через овальний отвір чутливої та рухової гілок трійчастого нерва підкреслюють їх тісний взаємозв'язок. Звідси зрозумілим стає роль інформації від тканин пародонту для нормального функціонування нижньої щелепи та СНЩС.

За даними Н.А. Рабухіної (1966) виділяють три типи СНЩС:

1. Помірно-увігнутий суглоб, який характеризується середньою опуклістю суглобової поверхні голівки та суглобового горбика; середньою шириною та глибиною суглобової впадини та невеликим нахилом шийки суглобового відростка вперед по відношенню до горизонтальної площини.
2. Поверхневий, площинний суглоб, який характеризується сплющеною голівкою, невисоким плоским суглобовим горбиком, неглибокою суглобовою ямкою та майже вертикальною будовою шийки суглобового відростка.
3. Підкреслено опукло-увігнутий суглоб, який характеризується глибокою та вузькою суглобовою впадиною, високим та опуклим суглобовим горбиком, великим кутом нахилу голівки суглобового відростка до шийки з опуклою суглобовою поверхнею голівки.

Перший тип зчленування, який відповідає ортогнатичному прикусу, є прикладом найбільш гармонійного співвідношення елементів СНЩС та забезпечує сполучення шарнірних та ковзаючих рухів.

При другому типі зчленування переважають ковзаючі рухи, а шарнірні зведені до мінімуму. В той же час при такій будові хрящ, який зазвичай вкриває тільки задній скат горбика, вкриває увесь горбик з виходом на передній його край.

Третій тип зчленування характеризується переважанням шарнірних рухів.

СНЩС в процесі життя та розвитку людини зазнає вікові та інволютивні зміни.

Ю.А. Петросов (1982, 1985) провів динамічне спостереження гістоструктури СНЩС у віковому аспекті та виділив 4 періоди постнатального розвитку:

1. від народження до 2-3 років – період анатомічного становлення суглобу як органа;
2. підлітковий (до 12-14 років) – період, коли закінчується анатомічне формування суглоба відносно його функції;
3. період активної діяльності – з 14 до 50 років;
4. похилий та старечій – від 50 років до глибокої старості.

Звісно, СНЩС - це орган цілісного організму, як й всі його складові, перетерплює періоди формування, становлення й інволюційних змін, виконуючі одну з важливіших функцій рухів нижньої щелепи. Вже після народження дитини виникають погоджені рухи скронево-нижньощелепного комплексу під час смоктання, ковтання, крику. При прорізуванні зубів, коли дитина здобуває можливість пережовувати їжу, розвитку мови характер рухів нижньої щелепи ускладнюється. За механікою СНЩС – складний суглоб. Під час відкривання рота всі системи суглоба функціонують

послідовно. Спочатку – верхньопередня частина: голівка і зв'язки з диском. Відбувається ротація голівки навколо поперечної вісі, яка закінчується в нижньому поверсі суглоба. Потім комплекс диск-голівка рухається донизу до верхівки суглобового горбика, тобто рух здійснюється та закінчується у верхньому поверсі суглоба. Ротаційні рухи відбуваються в нижньому поверсі, впадиною є нижня поверхня диска, а вісь обертання йде поперек через центр суглобової голівки. Верхній полюс голівки при ротації переміщується вентрально; під час ротації змінює своє положення та диск – починає рухатись по задньонижній поверхні суглобового горбика. Це не прямий шлях, а вигнутий, і його вісь лежить в центрі суглобового горбика при закінченні відкривання рота. При вказаному зміщенні спочатку подразнюються та натягуються нижні фіброзні пучки зв'язки, потім – еластичні верхні, викликаючи сенсорну активність рецепторів, розташованих між ними. Рефлекс по ЦНС передається м'язовим волокнам, які стабілізують положення голівки. Цей механізм захищає та стабілізує суглоб. При переході із фізіологічного спокою в оклюзію відмічається лише невелика ротація суглобової голівки. Під час жування рухи в суглобах набагато складніші, тому що з'являються робоча та балансуєча сторони нижньої щелепи. При бічних рухах на робочій стороні ротації не має, а на балансуєчій відбувається туберкулярная ротація, але не навколо поперечної, а навколо прямої вертикальної вісі, яка йде від центра горбика з балансуєчої сорони до центра голівки робочої сторони. При цьому перед першим зубним контактом реєструється максимальний розвиток сили м'язів. При появі зубного контакту відбувається збудження м'язів, і суглоб розвантажується. У 60% людей в нормі під час жування перший зубний контакт настає на боці, протилежному жуванню. Тому фізіологічне навантаження суглобів ніколи не перевищує можливих меж. Таким чином, СНЩС – дуже складне анатомічне утворення, у формуванні якого беруть участь кісткові ті м'якотканинні структури. Рухи нижньої щелепи здійснюються за допомогою м'язів при переміщенні складових суглоба, які координуються ЦНС, яка отримує інформацію від рецепторного апарата капсули, зв'язок та пародонта.

Артроскопія насамперед використовується, щоб точно діагностувати проблеми суглобів. Ця процедура, зазвичай пов'язана з ушкодженнями коліна і плеча, вона дозволяє дати точну експертизу і діагноз пошкоджених зв'язок і суглобів, поверхонь, та інших з'єднують структур. Визначення артроскопія - детальне обстеження зв'язок з внутрішньої сторони. Процедура здійснюється за допомогою вставлення спеціально розробленого пристрій з джерелом світла в суглоб через маленький розріз. Цей інструмент називають артроскоп. Процедура артроскопії, перш за все, пов'язана з процесом діагностування. Однак коли за допомогою неї проводять операцію, вона вже називається артроскопічна хірургія. Мета: артроскопія використовується, насамперед, докторами, які спеціалізуються в лікуванні хвороб кісток і сполучних тканин (ортопедія). Раніше артроскопію застосовували тільки для спортсменів при їх численних травмах і пошкодженнях, але тепер артроскопія - звичайна процедура, проведена ортопедами для лікування пацієнтів різного віку. Ця процедура зазвичай використовується, щоб діагностувати хвороби коліна і плеча, проте лікті, стегна, зап'ястя, і щиколотки можуть також бути досліджені за допомогою артроскопа. Більшість артроскопічних процедур робляться в звичайних центрах хірургії, куди пацієнт приходить безпосередньо перед хірургією. Через кілька годин після процедури пацієнту дозволяють повернутися додому, хоча зазвичай тільки при супроводі родичів. Залежно від типу використовуваної анестезії, пацієнту потрібно не їсти протягом декількох годин перед процедурою. Перед процедурою анестезіолог зазвичай запитує, чи є у пацієнта алергія на місцеві або загальні анестезуючі засоби. Повітряна обструкція завжди можлива у будь-якого пацієнта, якому роблять загальну анестезію. Через це, повинні бути доступні: киснева маска і апарат всмоктування. Серцеві показники пацієнта повинні завжди перевірятися, якщо виникають будь-які серцеві відхилення під час артроскопії. Артроскоп - інструмент, який використовується, щоб безпосередньо вивчити суглоб. Він містить збільшувальні лінзи, вкриті волокном, які посилюють концентрований світло в суглоб. Камера, приєднана до артроскопії, дозволяє хірургові чітко бачити сам суглоб зсередини. Це зображення передається на монітор комп'ютера в режимі реального часу. Ця відео технологія дуже важлива для документації артроскопічній процедури. Наприклад, якщо хірург вирішить після експертизи, що повинен використовуватися звичайний підхід хірургічним шляхом, такий як - відкриття суглоба (артротомія), то хороший фото-звіт сприятиме хірургу при роботі. Процедура вимагає, щоб хірург зробив кілька маленьких розрізів на поверхні шкіри до суглоба. Через одне або два отвори вставляють 2 порожнистих голки, приєднаних до трубки. Суглоб роздувається нешкідливим сольовим розчином, щоб розширити його і гарантувати виразне зображення. Часто, після недавньої травми суглоба, природна рідина зв'язок і суглобів може сама огортати суглоб, роблячи внутрішнє розгляд суглоба важко досяжним. За такої умови, необхідний постійний потік сольового розчину.

Цей потік сольового розчину може протікати через одну трубку артроскопа, а висмоктувати через іншу трубку. Перш, ніж буде зроблена артроскопія, хірург повинен провести повну медичну оцінку. Важливо, що для точності цієї діагностичної процедури, медична оцінка може виявити інші проблеми з суглобами і зв'язками, доводячи непотрібність самої процедури. Це завжди важливий попередній крок, тому що біль може часто виходити з суглоба, а джерелом її приходи́ти зовсім інший орган. Лікар і його асистенти повинні зробити все, щоб запобігти забрудненню від інструментів, що використовуються при артроскопії: камери, тонких шнурів і трубок. Загальна або місцева анестезія може використовуватися під час артроскопії. Місцева анестезія зазвичай використовується, тому що вона зменшує ризик легеневого і серцевого ускладнень і дозволяє пацієнтові швидше відновитися. Місцевий анестезуючий засіб може бути введено в маленьких кількостях в різні місця та об'єднані тканини шкіри. В інших випадках, анестезуючий засіб вводиться в спинний мозок або головний нерв пошкодженої порожнини. Цей процес називають "блокуванням", так як він блокує всі відчуття нижче головного стовбура нерва. Наприклад, стегнове блокування знеболює ногу від стегна до стопи. Багатьом пацієнтам зручно, коли шкіра, м'язи та інші тканини навколо суглоба онемевають через анестезуючого засобу, а проте, деяким пацієнтам також дають заспокійливий засіб, якщо вони висловлюють занепокоєння про процедуру. Для пацієнта важливо залишатися у свідомості протягом артроскопічної експертизи. Загальна анестезія, при якій пацієнт знаходиться без свідомості, може використовуватися, якщо процедура дуже ускладнена або болюча. Наприклад, людям, у яких "щодо напружені" суглоби і зв'язки, необхідно робити загальну анестезію, хоча після операції можуть виникнути інші проблеми, але вже менш небезпечні. Догляд після операції. Пацієнт недовго перебуває в палаті відновлення після артроскопії. Більшість пацієнтів може піти додому приблизно через годину після процедури. Болезаспокійливі можна приймати протягом декількох днів після процедури, а проте, багато пацієнтів рідко вдаються до сильнодіючих препаратів і обходяться звичайними знеболюючими. Після хірургічної процедури, пацієнт повинен знати про ознаки інфекції, які включають червоність, теплоту, надмірну біль, і пухлина. Ризик інфекції збільшується, якщо розрізи почати мочити занадто рано після процедури. Тому слід покривати хворе місце плівкою або поліетиленовим пакетом, при водних процедурах після артроскопії. Використання милиць є звичайною практикою після артроскопії, потім пацієнт поступово переходить на звичайну ходу. Взагалі, програма відновлення, контрольована фізіотерапевтом, слід незабаром після артроскопії, щоб допомогти пацієнтові відновити рухливість і силу порушеного суглоба. Сфера дії ускладнень низька в порівнянні з високим числом артроскопічних процедур, що виконуються щороку. Можливі ускладнення включають інфекцію, пухлина, пошкодження тканин в суглобі, кров'яні згустки у венах ніг (тромбофлебіт), гематоми, кров'яні згустки, які переміщуються в легені і легке ушкодження нервових тканин навколо суглоба. Мета артроскопії полягає в тому, щоб діагностувати причину болю в суглобах і зв'язках, а так само проблеми нефункціонування цих частин організму. Наприклад, артроскопія може бути корисним інструментом у знаходженні дірки в сполучному суглобі коліна або знаходженні порваної зв'язки плеча. Артроскопічна експертиза часто супроводжується артроскопічної хірургією, яка виконується, щоб позбутися від проблеми в суглобі або зв'язці. Остаточний результат полягає в тому, щоб зменшити біль, поліпшити рухливість суглоба, і таким чином поліпшити якість щоденних дій пацієнта.

6. МАТЕРІАЛИ ДЛЯ САМОКОНТРОЛЮ:

А. Завдання для самоконтролю:

1. Знати анатомо-топографічні особливості будови СНЩС;
2. Пояснювати зв'язок функцій СНЩС при артикуляційних рухах нижньої щелепи;
3. Аналізувати зміни в суглобі під час функції жування.

Б. Задачі для самоконтролю:

1. Пацієнт, 26 років, звернувся в клініку зі скаргами на біль в правому СНЩС, що посилюється при відкриванні рота. Об'єктивно: асиметрія за рахунок набряку на ділянці правого СНЩС, почервоніння шкіри над даною ділянкою, температура тіла до $38,2^{\circ}\text{C}$. Поставте попередній діагноз.

(Відповідь: Гострий артрит СНЩС)

2. Пацієнтка, 78 років. Скарги на хрускіт та періодичний біль в лівому СНЩС. Вторинна адентія, протезування зубів не проводилося. Відкривання рота до 2,5 см. Що можна запідозрити в цьому випадку?

(Відповідь: Артрозоартрит лівого СНЩС.)

3. У хворого, 39 років, після перенесеного не лікованого гострого артрити правого СНЩС, встановлено діагноз: кістковий анкілоз правого СНЩС. Який метод лікування необхідно вибрати?

(Відповідь: Хірургічний.)

В. Матеріали для тестового контролю. Тестові завдання з одиничною правильною відповіддю (α=Π):

1. Глибока та вузька форма суглобової ямки розвивається при:

А.Ортогнатичному прикусі.

В.Прямому прикусі.

С.Глибокому прикусі.

Д.Перехресному прикусі.

Е.Відкритому прикусі.

(Правильна відповідь:Е)

2. Глибока та вузька форма суглобової ямки розвивається при:

А.Ортогнатичному прикусі.

В.Прямому прикусі.

С.Глибокому прикусі.

Д.Перехресному прикусі.

Е.Відкритому прикусі.

(Правильна відповідь:Е)

3. Суглобова сумка становить собою:

А. Активно-рухому слизову оболонку.

В. Рихлу сполучну тканину з підлеглими м'язами.

С. Пасивно-рухому слизову оболонку.

Д. Фіброзну нееластичну сполучну тканину.

Е. Піддатливу сполучнотканинну оболонку.

(Правильна відповідь:Е)

Г. Навчальні задачі 3-го рівня (нетипові задачі):

1. Хворий 25 років звернувся до хірурга стоматолога зі скаргами на біль в вухові яка посилюється при відкриванні рота. При огляді хірургом стоматологом було відмічено що з вуха виділяються незнані гнійні виділення, суглоби при пальпації безболісні. Відкривання рота в повному об'ємі.Тактика лікаря?

(Відповідь: направити на консультацію до ЛОР лікаря).

2.Хвора 35 років звернулась до хірурга стоматолога зі скаргами на біль в зубі на верхній щелепі справа яка віддає в скроню та правий суглоб. Біль посилюється від температурних подразників. При огляді зубів хірургом стоматологом було відмічено в 18 зубі глибоку каріозну порожнину яка сполучається з порожниною зуба. Ваш діагноз?

(Відповідь: Гострий пульпіт).

3.До хірурга стоматолога звернувся пацієнт зу скаргами на норицю в привушній ділянці. При відкриванні рота з нориці виділяється гній. Ваша тактика?

(Відповідь: Направити хворого до ЛОР лікаря).

7. ЛІТЕРАТУРА:

Основна література:

1. Бернадский Ю.И. Травматология и восстановительная хирургия челюстно-лицевой области / Ю.И Бернадский– Киев: Вища школа, 1999. – 389 с.

2. Безруков В.М. Заболевания височно-нижнечелюстного сустава. Учебное пособие / В.М. Безруков, В.А. Семкин, Л.А. Григорьянц, Н.А. Рабухина // М. “Гэотар-Мед” 2002г. – с. 4-15

3.Маланчук В.О. Хірургічна стоматологія та щелепно-лицева хірургія / В.О. Маланчук - Київ 2011. Т.2.- 478-482 с.

3. Робустова Т.Г. Хирургическая стоматология / Т.Г. Робустова– М.: Медицина, 1990. – 576 с.

4. Тимофеев А.А. Руководство по челюстно-лицевой хирургии и хирургической стоматологии / А.А. Тимофеев– Киев: 2002. – 1022 с.

Додаткова література:

1.Аболмасов Н.Г. Ортопедическая стоматология / Н.Г. Аболмасов, Н.Н. Аболмасов, В.А. Бычков, А. Аль-Хаким // М. “МЕДпресс-информ” 2002г. – с. 9-15

2.Муковозов И.Н. Дифференциальная диагностика заболеваний челюстно-лицевой области / И.Н. Муковозов– М.: Медицина, 1982.

3.Робенъ.В. Большой атлас по анатомии / Й.В. Робен, Ч. Йокочи, Э. Лютьен-Дрекол // пер. ТОО “Внешсигма”. – 1998 г. – с. 55-57

4.Рябухина Н.А., Удиришина Н.М.Рентгенодиагностика заболеваний челюстно-лицевой области./ Н.А. Рябухина., Н.М Удиришина. – М.: Медицина, 1991

№ 3. Вивихи нижньої щелепи: етіологія, клініка, діагностика, лікування.

1. АКТУАЛЬНІСТЬ ТЕМИ.

Вивихи нижньої щелепи в практичній діяльності хірурга-стоматолога спостерігаються досить часто, особливо це відбувається у жінок. Диференційна діагностика цих станів між собою та іншими травматичними ушкодженнями іноді являє собою знання клінічної та рентгенологічної картини таких ушкоджень.

2. КОНКРЕТНІ ЦІЛІ:

- 2.1. Аналізувати знати статистику, класифікації, особливості етіології та патогенезу, вивихів нижньої щелепи.
- 2.2. Пояснювати методи діагностики вивихів нижньої щелепи.
- 2.3. Запропонувати обстеження хворого з вивихами нижньої щелепи.
- 2.4. Класифікувати вивихи нижньої щелепи.
- 2.5. Трактувати теоретичні та клінічні дослідження проблеми вивихів нижньої щелепи.
- 2.6. Малювати схеми, графіки.
- 2.7. Проаналізувати проблеми вивихів нижньої щелепи.
- 2.8. Скласти план профілактики та лікування вивихів нижньої щелепи.

3. БАЗОВІ ЗНАННЯ, ВМІННЯ, НАВИЧКИ, НЕОБХІДНІ ДЛЯ ВИВЧЕННЯ ТЕМИ (міждисциплінарна інтеграція).

Назви попередніх дисциплін	Отримані навички
1. Етика та деонтологія.	Встановити психологічний контакт з хворим при вивихі нижньої щелепи.
2. Рентгенологія.	Описувати рентгенологічну картину вивихів.
3. Хірургічна стоматологія.	Визначати вид вивиху.

4. ЗАВДАННЯ ДЛЯ САМОСТІЙНОЇ РОБОТИ ПІД ЧАС ПІДГОТОВКИ ДО ЗАНЯТТЯ.

4.1. Перелік основних термінів, параметрів, характеристик, які повинен засвоїти студент при підготовці до заняття:

Термін	Визначення
4. Передній вивих С.Н.Щ.С	Це вихід суглобових відростків з суглобової ямки.
2. Задній вивих	Западіння суглобових відростків назад
3. Боковий	Зміщення суглобу в одну із сторін

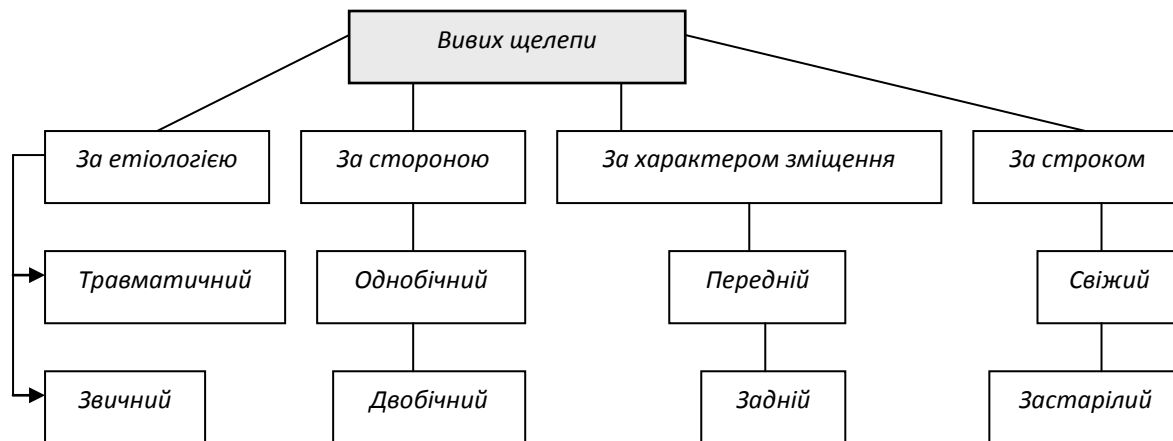
4.2. Теоретичні питання до заняття:

1. Класифікація вивиху нижньої щелепи.
2. Анатомічна будова скронево-нижньощелепного суглобу.
3. Клініка переднього вивиху нижньої щелепи.
4. Клініка заднього вивиху нижньої щелепи.
5. Діагностика вивихів нижньої щелепи.
6. Консервативні методи лікування вивиху нижньої щелепи.
7. Хірургічні методи лікування вивиху нижньої щелепи

4.3. Практичні роботи (завдання), які виконуються на занятті:

1. Вміти виготовити пращеподібну пов'язку.
2. Вміти провести поза ротову центральну анестезію.
3. Вміти вправити передній вивих.

6. ЗМІСТ ТЕМИ:



Передній вивих характеризується зсувом голівки нижньої щелепи вперед по відношенню до суглобового горбка скроневої кісті, внаслідок чого рот відкритий (особливо широко - при двосторонньому вивиху), підборіддя зміщене вниз і вперед (при двосторонньому вивиху), хворий відчуває більш менш виражений біль. Мова утруднена, жування неможливе, з рота тече слина, оскільки змикати губи важко, а деколи неможливо. При однобічному вивиху підборіддя з центральними різцями і вуздечкою нижньої губи зміщується в здорову сторону; рот при цьому напіввідкритий, змикати губи вдається. Рухи нижньої щелепи можливі тільки вниз, при цьому рот ще більше відкривається. Попереду козелка юшка визначається западіння, а під скуластою дугою попереду суглобового горбка скроневої кісті - випинання за рахунок зсуву голівки нижньої щелепи в підскроневу ямку.

Задній краю гілки щелепи набуває косий напрям, кут щелепи зближує з сосковидним відростком скроневої кісті. На рентгенограмі скронево-нижньощелепного суглоба в бічній проекції видно, що вивихнута голівка нижньої щелепи знаходиться попереду суглобового горбка скроневої кісті.

Однобічний передній вивих потрібно диференціювати з однобічним переломом нижньої щелепи, при якому відсутній симптом висунення підборіддя вперед і в здорову сторону. Двосторонній передній вивих нижньої щелепи необхідно відрізнити від двостороннього перелому виросткових відростків або гілки щелепи із зсувом відламків. При цьому рекомендується враховувати наступні сім ознак.

1. У обох випадках прикус відкритий, але при вивиху підборіддя і вся фронтальна група зубів висунуті вперед, а при переломі вони зміщені назад. При вивиху зовнішній вигляд обличчя хворого - прогеничний, а при переломі - прогнатичний.

2. У хворого з переломом амплітуда рухів щелепи більша, а обмеження відкриття рота обумовлене больовими відчуттями. При вивиху можливо лише деяке додаткове відкриття рота, хоча при спробах рухати нижньою щелепою хворого не переживає значних больових відчуттів.

3. При переломі задні краї гілки нижньої щелепи розташовуються більш прямовисно і дистальніше, ніж при вивиху.

4. При пальпації верхнього відділу заднього краю гілки щелепи можна виявити деформацію його і локалізований біль (у місці перелому кісті), чого немає у хворих з вивихом.

5. При переломі і вивиху відсутнє відчуття рухливості голівок нижньої щелепи при пальпації їх через зовнішні слухові проходи; проте при переломі (без вивиху суглобової голівки) відсутній западение попереду козелка.

6. Рентгенографічно при переломі, що не супроводиться вивихом, голівка нижньої щелепи знаходиться на своєму звичайному місці, а при вивиху вона виходить з суглобової ямки і розташовується попереду суглобового горбка.

7. При переломі, на відміну від вивиху, на рентгенограмі видно тінь щілини перелому.

Прогноз гострого вивиху сприятливий, оскільки діагностувати і усунути його у більшості хворих легко. Ускладненнями гострого вивиху найчастіше є рецидиви і звичні вивихи. Вивихи нижньої щелепи назад відбуваються в результаті удару в підборіддя у момент невеликого відведення щелепи, при видаленні нижніх великих корінних зубів із застосуванням великої сили, при судорожному позіханні. В результаті голівка нижньої щелепи встановлюється між нижньощелепною ямкою і сосковидним відростком скроневої кісті, під нижньою стінкою кісткової частки слухової труби. Інколи при цьому проламується передня (кісткова) стінка зовнішнього слухового проходу, що виявляється наступними ознаками: зведення щелеп; неможливість відкриття рота; зсув підборіддя

назад; порушення контакту між молярами антагоністами унаслідок того, що нижні різці упираються в слизисту оболонку м'якого неба. При макрогლოსії задній вивих може привести до порушення мови і утрудненню дихання. Вправлення вивиха по різним методикам. Метод Гиппократата - хворого усаджують на низький стілець або табурет спиною до спинки стільця або до стіни (щоб потилична область голови мала міцну опору). При цьому нижня щелепа хворого повинна знаходитися декілька вище (до 10 см) за рівень опущених верхніх кінцівок лікаря-стоматолога, що стоїть перед хворим. Дотримання цієї умови дозволяє лікарці добитися повного розслаблення жувальних м'язів хворого при мінімальному зусиллі. Встав лицем до хворого, лікар обгортає великі пальці обох рук марлевими серветками або кінцями рушника і встановлює їх справа і зліва на жувальні поверхні корінних зубів (за відсутності їх - на альвеолярні відростки); рештою чотирьох пальців він захоплює вивихнуту щелепу знизу. Поступово і обережно натискаючи великими пальцями вниз, а останніми вгору (на підборіддя), добиваються стомлення і розслаблення жувальних м'язів і насильницький відтісняють голівки нижньої щелепи вниз - декілька нижче за рівень суглобових бугорків. Після цього плавно зміщують щелепу назад, щоб суглобові голівки занурилися в суглобові ямки. Повернення голівок в звичайне положення супроводиться характерним клацаючим звуком (за рахунок швидкого зісковзування їх горбків в суглобові ямки) і рефлекторним стискуванням щелеп. Тому, зміщуючи щелепу назад, лікарка повинна одночасно швидко перемістити великі пальці обох рук у напрямку до щік (у вестибулярний простір), щоб уникнути прикушення їх. При двосторонньому вивиху обидві голівки вправляють одномоментно або спочатку з однією, а потім з іншого боку. Інша методика запропонована Ходоровичем зважаючи на те що обернуті серветкою великі пальці стануть громіздкими і в них притупляється дотик, П. В. Ходоровіч запропонував вводити великі пальці в переддень рота і накладати їх на зовнішні косі лінії нижньої щелепи на рівні великих корінних зубів так, щоб нігтьові фаланги займали ретромолярні ямки (трикутники) і своїми кінцями упиралися в передні краї гілок щелепи. Вказівними пальцями охоплюють кути, а останніми - тіло щелепи. При введенні голівок нижньої щелепи в суглобові ямки великі пальці лікарки в цьому випадку не можуть ущемлюватися між зубами хворого, тому вони залишаються в ретромолярних ямках до кінця маніпуляції. Якщо в процесі усунення двостороннього вивиху вправиться лише одна суглобова голівка нижньої щелепи, а положення іншої залишиться неправильним (вивихнутим), лікар повинна продовжувати вправляти її так, як при однобічному вивиху. При цьому потрібно враховувати, що чим більше фізично розвинений хворий або чим більше він збуджений, тим довше не настає стомлення жувальних м'язів і тим більше часу потрібний для вправлення нижньої щелепи. При виражених больових відчуттях в суглобових капсулах, що розтягнулися, зв'язковому апараті і жувальних м'язах вправити нижню щелепу досить важко. У таких випадках слід заздалегідь провести **регіонарну анестезію по Berchet - М. Д. Дубову**, а якщо цього зробити не можна, то необхідно повільно відтіснити голівки щелепи, відволікаючи увагу хворого. Після усунення вивиху потрібне іммобілізувати нижню щелепу (на 10-15 днів) за допомогою пращевидної бинтової пов'язки або стандартної пластмасової пращі з еластичним витягненням до головної тапочки. В період такої іммобілізації хворим повинен приймати подрібнену їжу. Інша методика за Блехмана – Гершуні суть методу Г.Л. Блехмана полягає в тому, що лікар натискає вказівними пальцями на промовці (при вивиху) в переддень рота вінцеві відростки нижньої щелепи в напрямі назад і вниз. Больове відчуття, що виникає при цьому, приводить до рефлекторного розслаблення жувальних м'язів; вправлення щелепи відбувається протягом декількох секунд.

Ю. Д. Гершуні модифікував метод Г. Л. Блехмана таким чином. Пальпаторних через шкіру щік, декілька нижче за скуласті кістки, визначають положення верхівок вінцевих відростків нижньої щелепи і натискають на них великими пальцями в напрямі назад і вниз. При цьому виключається необхідність застосування великої фізичної сили, відпадає потреба в асистентові, облямовування можна здійснити при будь-якому положенні хворого і в будь-яких умовах. Цьому методу можна швидко навчити не лише медпрацівників, але і родичів хворих. Важливим моментом є те, що вправлення здійснюють без введення пальців в рот хворому. Особливо доцільне застосування цього методу біля осіб літнього і старечого віку. Та усунення заднього вивиху: великі пальці рук вводять в переддень рота і перешкоджають на зовнішній поверхні альвеолярних відростків біля зубів мудрості і на косих лініях щелепи. Рештою пальців охоплюють тіло щелепи. Натиском великих пальців донизу і висуненням нижньої щелепи вперед суглобові голівки встановлюються а правильне положення. Після усунення вивиху застосовують пов'язку імунодефіциту на 2,5-3 тижні. Результати лікування зазвичай сприятливі, в окремих випадках зберігається деяка тугорухомість в суглобі

6. МАТЕРІАЛИ ДЛЯ САМОКОНТРОЛЮ:

А. Завдання для самоконтролю:

1. Будова суглобової капсули скронево нижньощелепного суглобу
2. М'язи які прикріплюються до скронево нижньощелепного суглобу

Б. Задачі для самоконтролю:

1. Хворий, що одержав удар в ділянку нижньої щелепи скаржить на біль та неможливість відкрити рота. При пальпації голівки суглобів визначаються під зовнішнім слуховим отвором. Який попередній діагноз найбільш вірогідний?

(Відповідь: задній вивих нижньої щелепи)

2. До лікаря звернувся хворий із скаргами на неможливість відкривання рота. Об'єктивно зуби на нижній щелепі щільно притис, зі слів свідка хворий впав та вдарився підборіддям. Який найбільш вірогідний діагноз?

(Відповідь: Задній вивих нижньої щелепи)

3. Хворий, що одержав удар в ділянку нижньої щелепи скаржить на біль та неможливість відкрити рота. При пальпації голівки суглобів визначаються під зовнішнім слуховим отвором. Який попередній діагноз найбільш вірогідний?

(Відповідь: Задній вивих нижньої щелепи)

В. Матеріали для тестового контролю. Тестові завдання з одиничною правильною відповіддю ($\alpha=1$):

1. Вивих нижньої щелепи не буває:

- А. Переднім;
- В. Заднім;
- С. Перелома-вивихом;
- Д. Нижнім.
- Е. Боковим

(Правильна відповідь: Д)

2. При передньому вивиху нижньої щелепи;

- А. хворий не може відкрити рота
- В. хворий не може закрити рота
- С. відкривання й закриття рота вільне
- Д. рот закритий
- Е. щелепу зміщено вправо

(Правильна відповідь: В).

3. Визначити тип анестезії під час вправлення вивиху нижньої щелепи;

- А. мандибулярну,
- В. торусальну,
- С. туберальна і піднебінна,
- Д. щічна
- Е. за Берше –Дубовим або Уваровим

(Правильна відповідь: Е)

Г. Навчальні задачі 3-го рівня (нетипові задачі):

1. Хворого доставлено в щелепно лицеве відділення після д.т.п. Хворий скаржить на утруднене відкривання рота. При пальпації на нижній та верхній щелепах болі не відмічається, щелепи не рухомі. Тактика лікаря?

(Відповідь: направити на рентгенівський знімок).

2. Хворого доставлено в щ.л.х після побиття на вулиці. При огляді у хворого відкритий прикус, симптоми навантаження позитивний з обох сторін. На знімку зміщення суглобових відростків як справа так і з ліва. Тактика лікаря?

(Відповідь: направити на остеосинтез).

3. У хворого при відкриванні рота відмічається біль в правому суглобовому відростку. При огляді відмічається нориця в позаушній ділянці, з якої виділяється гній. тактика лікаря?

(Відповідь: Направити до ЛОР лікаря).

7. ЛІТЕРАТУРА:

Основна література:

1. Бернадский Ю.И. Травматология и восстановительная хирургия челюстно-лицевой области./ Бернадский Ю.И – Киев: Вища школа, 1999. – 389 с.
2. Робустова Т.Г. Хирургическая стоматология / Т.Г. Робустова– М.: Медицина, 1990. – 576 с.

3. Маланчук В.О. Хірургічна стоматологія та щелепно-лицева хірургія / В.О. Маланчук - Київ 2011. Т.2.- 478-482 с.

Додаткова література:

1. Муковозов И.Н. Дифференциальная диагностика заболеваний челюстно-лицевой области / И.Н. Муковозов– М.: Медицина, 1982
2. Рябухина Н.А., Удиришина Н.М. Рентгенодиагностика заболеваний челюстно-лицевой области. / Н.А. Рябухина., Н.М Удиришина. – М.: Медицина, 1991
3. Тимофеев А.А. Руководство по челюстно-лицевой хирургии и хирургической стоматологии / А.А. Тимофеев– Киев: 2002. – 1022 с.

№ 4. Артрити, артрити-артрози, артрози скронево-нижньощелепного суглобу. Етіологія, класифікація, клініка, діагностика, лікування.

1. АКТУАЛЬНІСТЬ ТЕМИ.

Запально-дистрофічні захворювання СНЩС належать до досить поширених захворювань, які дуже складні по своєму клінічному перебігу і погано піддаються лікуванню, частота яких збільшується з віком (Хватова В. А., 1982; Иванов А. С., 1984; 1988). Тому знання клініки, методів лікування і профілактики запально-дистрофічних захворювань СНЩС є на сьогодні актуальним при вивченні цієї теми.

2. КОНКРЕТНІ ЦІЛІ:

- 2.1. Дати визначення, що таке артрит, артрозо-артрит, артроз СНЩС.
- 2.2. Аналізувати етіологію і патогенез артритів, артрозо-артритів, артрозу СНЩС.
- 2.3. Запропонувати план обстеження хворого з гострим і хронічним артритом, артрозо-артритом, артрозом СНЩС.
- 2.4. Класифікувати артрити, артрозо-артрити, артроз СНЩС.
- 2.5. Перерахувати основні клінічні ознаки гострих артритів СНЩС.
- 2.6. Перерахувати основні клінічні ознаки хронічних артритів СНЩС.
- 2.7. Перерахувати основні клінічні ознаки артрозо-артрита СНЩС.
- 2.8. Перерахувати основні клінічні ознаки артрозу СНЩС.
- 2.9. Запропонувати схеми лікування хворих з артритом, артрозо-артритом, артрозом СНЩС.
- 2.10. Проаналізувати дані додаткових методів обстеження хворих з артритом, артрозо-артритом, артрозом СНЩС.

3. БАЗОВІ ЗНАННЯ, ВМІННЯ, НАВИЧКИ, НЕОБХІДНІ ДЛЯ ВИВЧЕННЯ ТЕМИ (міждисциплінарна інтеграція).

Назви попередніх дисциплін	Отримані навички
1. Етика і деонтологія	Встановити психологічний контакт з хворим
2. Нормальна анатомія	Знати анатомічну будову скронево-нижньощелепного суглобу
3. Нормальна фізіологія	Знати функціональні можливості скронево-нижньощелепного суглобу в нормі
4. Патоморфологія	Описувати морфо-функціональні зміни у скронево-нижньощелепному суглобі при різних видах його патології
5. Пропедевтика внутрішніх хвороб	Застосовувати методи обстеження хворого при різних видах патології скронево-нижньощелепного суглобу
6. Рентгенологія	Вміти описати рентгенологічні знімки скронево-нижньощелепного суглобу
7. Клінічна фармакологія	Знати дію, показання до застосування, протипоказання, дозування, схеми призначення медикаментозних препаратів вживаних при лікуванні патології скронево-нижньощелепного суглобу

4. ЗАВДАННЯ ДЛЯ САМОСТІЙНОЇ РОБОТИ ПІД ЧАС ПІДГОТОВКИ ДО ЗАНЯТТЯ.

4.1. Перелік основних термінів, параметрів, характеристик, які повинен засвоїти студент при підготовці до заняття:

Термін	Визначення
Гострий артрит	Це гостре запальне захворювання суглоба

Хронічний артрит	Це хронічне запальне захворювання суглоба, при якому чергуються періоди ремісії і загострення процесу
Артрозо-артрит	Це хронічне запально-дистрофічне захворювання суглоба
Артроз	Це хронічне дистрофічне захворювання суглоба

4.2. Теоретичні питання до заняття:

1. Етіологія і патогенез артритів, артрозо-артритів, артрозу СНЩС.
2. План обстеження хворого з гострим і хронічним артритом, артрозо-артритом, артрозом СНЩС.
3. Класифікації артритів, артрозо-артритів, артрозу СНЩС.
4. Клінічні ознаки і методи лікування гострих артритів СНЩС.
5. Клінічні ознаки і методи лікування хронічних артритів СНЩС.
6. Клінічні ознаки і методи лікування артрозо-артрита СНЩС.
7. Клінічні ознаки і методи лікування артрозу СНЩС.
8. Схеми лікування хворих з артритом, артрозо-артритом, артрозом СНЩС.

4.3. Практичні питання (завдання), які розбираються на занятті:

1. Додаткові методи діагноста запально-дистрофічних захворювань СНЩС.
2. Ведення медичної документації хворих із запально-дистрофічними захворюваннями СНЩС.
3. Методи лікування хворих із запально-дистрофічними захворюваннями СНЩС.
4. Оперативні методи лікування хворих із запально-дистрофічними захворюваннями ВНЧС.
5. Механо- і фізіотерапія в комплексному лікуванні хворих із запально-дистрофічними захворюваннями ВНЧС.

5.ЗМІСТ ТЕМИ:

Артрити. Залежно від етіології захворювання розрізняють інфекційні і травматичні артрити, а за характером течії — гострі і хронічні. Інфекційні артрити можуть бути неспецифічними і специфічними. Травматичні артрити є результатом механічного ушкодження.

Гострі артрити. Гострий артрит СНЩС травматичної етіології виникає в результаті сильної механічної дії: удару, забиття, надмірного відкривання рота і т. п.

Хворі пред'являють скарги на різкий біль в області суглоба у момент його ушкодження. При спробі відкривати рот виникають болі, підборіддя при цьому зміщується у бік пошкодженого суглоба. Розвивається набряк. Пальпація суглоба різко хвороблива. При рентгенографічному дослідженні, якщо немає перелому кісткових структур виросткового відростка, не визначаються відхилення від норми. Виняток становлять випадки, коли відбувається розрив зв'язкового апарату, що супроводжується крововиливом в суглоб; у таких випадках на рентгенограмі визначається розширення суглобової щілини.

Гострий артрит інфекційного походження розвивається зазвичай на тлі гострого тонзиліту, переохолодження, грипу і т. п. Ревматичні і ревматоїдні артрити є результатом гематогенного інфікування або поширення інфекції по продовженню при отиті, мастоїдиті, остеомієліті гілки щелепи, гнійному паротиті і т. п.

Початок захворювання — гострий. З'являються сильні болі в суглобі, що посилюються при спробі зробити рухи щелепою. Іноді болі можуть іррадіювати у вухо, мову, скроню, потилицю, по ходу вушно-височного, великого вушного, малого потиличного нервів, вушної гілочки блукаючого нерва, що має анастомоз з мовно-глотковим нервом. Проте, як правило, болі пульсуючі і локальні, що відрізняють їх від болів при невралгії трійчастого нерва. Відкривання рота обмежене — на 3-5 мм. При огляді хворого визначається набряк м'яких тканин наперед від козелка вуха, при пальпації цієї області виникають болі, шкірні покриви гіперемовані.

Розвиток гнійного артрити супроводжується утворенням інфільтрату в області суглоба, гіперестезією шкіри, вона напружена, в складку не збирається, гіперемована. Зовнішній слуховий прохід звужений: хворі відмічають зниження гостроти слуху, запаморочення. При натисканні пальцем на підборіддя вперед і вверх болу посилюються. Температура тіла підвищена до 38°З, ШОЕ збільшена, реакція на С-реактивний білок позитивна. На рентгенограмі при випоті ексудату суглобова щілина розширена. При ревматичному артриті можливе ураження обох суглобів, хоча слід зазначити, що за останні роки воно зустрічається значно рідше. При обстеженні хворого зазвичай виявляють захворювання серця: вади, ревмокардит і т. п.

При ревматоїдному артриті вражається, як правило, один з СНЩС, але хворі відмічають болі і в інших суглобах: плечовому, тазостегновому або колінному. При цьому СНЩС об дуже рідко вражається першим; частота його ураження при ревматоїдному артриті досягає, за даними ряду

авторів, 50,7% [Каназирска Ц., Мажаров Д., 1978]. Видимих змін серця не виявляють. Для ревматоїдного артриту нехарактерна летючість болів.

Гострий артрит доводиться диференціювати від гострого отиту, невралгії трійчастого нерва, перикоронариту, а також від ряду інших захворювань, в клінічній картині яких прояви артропатії дуже виражені: дерматомиозита, подагри, гострих інфекційних артритів вірусної етіології, хвороби Бехтерева, синдрому Бехчета, інфекційно-алергічного поліартриту та ін.

Лікування гострого артриту будь-якої етіології розпочинають із забезпечення спокою суглобу. Цього досягають за допомогою пращевидної пов'язки, що індивідуально виготовляється, і міжзубний такою, що роз'єднує прикус пластинки або прокладення, яке накладають на стороні ураження строком на 2-3 дні. Їжа має бути рідкою.

Лікування при травматичному артриті проводять з метою зняти болі, досягти розсмоктування крові, що вилілася в суглоб, в можливо ранні терміни і добитися повного відновлення функції нижньої щелепи. Хворому призначають анальгетики (анальгін по 0,25 г 3 рази в день) і місцеву гіпотермію впродовж 2-3 днів.

В подальшому УВЧ-терапію по 10-15 мін щодня впродовж 6 днів, електрофорез калію йодиду і новокаїну (по черзі). Одночасно можуть бути рекомендовані компреси з ронідазою, парафіно — або озокеритотерапія, грязелікування. При тривалих болях слід призначати діадинамічні струми Бернара (2-3 сеанси).

Лікування ревматичних і ревматоїдних артритів проводять консервативними засобами і обов'язково спільно з ревматологом. У комплекс терапії, що призначається, входять протизапальні нестероїдні, антибактеріальні, стероїдні препарати. Дуже стриманий, але слід відноситися до рекомендацій застосовувати внутрішньосуглобове впровадження лікарських препаратів, не можна одночасно вводити в суглоб більше 1 мл розчину будь-якої речовини, оскільки це призводить до розтягування суглобової сумки. Завданнями стоматолога є санація порожнини рота хворого і раціональне протезування зубів для нормалізації висоти прикусу.

При гнійних артритих показано невідкладне оперативне лікування хворого : розтин і дренажування вогнища запалення, які роблять в стаціонарі.

На етапі долікування хворим призначають фізіотерапевтичне лікування: сухе тепло, УВЧ-терапію, електрофорез, діатермію, компреси.

При несвоєчасному і недостатньо повному лікуванні гострий гнійний і травматичний артрити можуть ускладнюватися анкілозом, особливо у дітей. Течія гострого ревматичного і ревматоїдного артриту може набути хронічної форми.

Хронічні артрити. Хронічний артрит характеризується, передусім, ниючими болями в суглобі, тугоподвижністю, хрускотом, скутістю вранці і після більш менш тривалого стану спокою. Болі мимовільні, постійні, такі, що посилюються при відновленні функції нижньої щелепи. Хворий в змозі відкрити рот на 2-2,5 см Відкривання рота супроводжується помірним крепитируючим, а іноді сильним хрускотом, при цьому підборіддя зміщується у бік ураженого суглоба. Забарвлення прилеглих до нього шкірних покривів може бути не змінене, але пальпація суглоба завжди викликає посилення болів.

На рентгенограмі визначається звуження суглобової щілини — результат реактивних, а пізніше і деструктивних змін покривного хряща голівки нижньої щелепи і суглобової ямки.

Загальний стан хворого залишається задовільним, температура тіла нормальна. У крові не відзначається видимих змін, ШОЕ збільшена до 25— 35 мм/ч. При загостренні процесу клінічний перебіг набуває характеру гострого запалення.

Лікування хворих з ревматичним і ревматоїдним артритом здійснюють ревматологи. Під час переходу травматичних артритів в хронічну стадію призначають ультразвукову терапію, парафіно— і озокерито— терапію, масаж жувальних м'язів, електрофорез бджолиної отрути, медичної жовчі, препаратів йоду. Добрий результат дає міогімнастика [Рубінів І. С., 1965]: роблять дозоване відкривання рота без висунення нижньої щелепи. Для цього хворий сідає на випорожнення, притуливши потилицю до стіни, а кулаком натискає на підборіддя при відкриванні і закриванні рота. Такі вправи хворої робить самостійно щодня уранці і ще 2-3 рази впродовж дня по 3-5 мін упродовж 4-6 тижнів.

Модифікація викладеної методики міогімнастики запропонована Б.К.Костур і співавт. (1981). Автори рекомендують створювати дозований тиск на підборіддя не лише в напрямі від низу до верху і спереду назад, але і убік, протилежну до зміщення щелепи при відкриванні рота. Такі вправи повторюють 5— 10 разів, проводять 3-4 сеанси в день, стежачи за тим, щоб тиск на підборіддя не був надмірним і не викликав болів.

Дуже важливо, щоб в комплексі лікування була вироблена санація порожнини рота і носоглотки, а за наявності показань здійснено раціональне протезування зубів.

При ефективному лікуванні змін, що виникають в суглобі при ревматичному артриті, у відмінності від таких при ревматоїдному артриті, повністю зворотні.

Інфекційно-специфічні артрити. Інфекційно-специфічні артрити зустрічаються порівняно рідко. Розрізняють гонорейний, туберкульозний, актиномікотичні, сифілітичний артрити та ін. Вони виникають в результаті поширення інфекції по продовженню або при її проникненні в суглоб гематогенним (лімфогенним) шляхом.

Гонорейний артрит розвивається впродовж першого місяця захворювання, але при ускладненій формі течії гонореї, на тлі хронічного уретриту, може з'явитися і в пізніші терміни. Захворювання починається гостро з виникненням різких болів, набряку м'яких тканин навколо ураженого суглоба, звуження слухового проходу, що призводить до зниження гостроти слуху. Первинно виникаюча серозна форма запалення швидко переходить в гнійну. Утворюється інфільтрат. На рентгенограмі визначається розширення суглобової щілини. Захворювання характеризується раннім утворенням м'язової контрактури, ураженням хрящових покривів суглобових поверхонь і схильністю до анкілозування.

Зустрічаються три форми туберкульозного артриту : первинно-кістковий, первинно-сіновіальний і інфекційно-алергічний. Захворювання починається непомітно, розвивається в'яло, протікає тривало. При рентгенографії визначається поступова резорбція кісткових структур голівки щелепи. При туберкульозному артриті може розвинути фіброзний анкілоз.

Актиномікотичний артрит зазвичай є результатом поширення первинного вогнища на ті, що підлягають тканині. Патологічний процес, вражаючи суглобову капсулу, викликає розвиток нестійкої контрактури, що чергується з ремісіями. Загальний стан хворого змінюється мало: турбують слабкі болі в суглобі, що посилюються при спробі відкрити рот. В процесі лікування і після його завершення морфологічних змін в суглобі не виявляють.

Сифілітичний артрит характеризується в'ялою течією, мало вираженою хворобливістю. Захворювання зустрічається у край рідко.

Лікування хворих з інфекційно-специфічними артритами спрямоване на ліквідацію основного захворювання і здійснюється відповідними фахівцями.

Артроз. У основі етіології захворювання лежать процеси дистрофічного характеру, що розвиваються на тлі тривалого, в'яло перебігаючого запалення або хронічної мікротравми, серед яких значне місце займають часткова адентія, особливо при односторонніх кінцевих дефектах, зубощелепної деформації і неправильні взаємовідносини артикуляцій, що створюються при протезуванні зубів. В результаті одночасно протікаючих процесів запалення і дегенерації, що супроводжуються деструкцією і проліферацією хрящової і кісткової тканини, розвиваються явища остеосклерозу і остеопорузу анатомічних структур СНЩС, що призводить до їх деформації і порушення конгруентності. Залежно від міри виразності цих станів розрізняють склерозуючий і деформуючий артроз.

Хворі скаржаться на тупі болі, що посилюються при функціональному навантаженні суглоба. У виражених випадках з розвитком вторинного реактивного сіновіта вони стають постійними, що особливо проявляється в холодну сиру погоду, при перевантаженні, до вечора і при початкових рухах після стану спокою. Аналогічними за своєю характеристикою є старечі болі. Вони також характеризуються відчуттями тяжкості і ломоти в кістках, але відрізняються короткочасністю і малою інтенсивністю. Хворі часто скаржаться, крім того, на болі в області ока і вуха на стороні ураження суглоба, головний біль, глосалгію, парестезію слизової оболонки порожнини рота, зниження гостроти слуху.

В результаті порушення конгруентності суглобових поверхонь, спазму м'язів, змін в суглобовій капсулі і в періартікулярних тканинах розвивається тугорухомість в суглобі. Хворі відмічають швидко стомлюваність, почуття скутості, але обмеження функції суглоба у них зазвичай помірно і обумовлено больовим симптомом або кістковими розростаннями. Фіброзних або кісткових анкілозів ніколи не буває.

У міру утворення на суглобових поверхнях нерівностей в результаті вапняних відкладень і склерозу з'являється грубий хрускіт при рухах голівки нижньої щелепи. Місцеві ознаки запалення відсутні: забарвлення шкіри не змінене, вона не набрякла, але чутливість у вушно-скроневої області може бути знижена, що пояснюється невритом вушно-скроневого нерва, що розвивається.

Загальний стан хворого залишається задовільним. У крові не відбувається виражених патологічних змін, але ШОЕ збільшена, а реакція на С-реактивний білок позитивна.

Клінічні прояви склерозуючого артрозу менш виражені, чим що деформує. На рентгенограмах при склерозуючому артрозі визначається склероз поверхневих і підлягаючих шарів губчастої речовини кістки анатомічних утворень суглоба з де якоюсь деформацією голівки нижньої щелепи. При деформуючому артрозі виникають кісткові розростання у вигляді екзостозів і остеофітів, що призводить до безповоротних структурних змін голівки нижньої щелепи і суглобового горбка. Суглобова щілина звужена. Хвороба протікає повільно.

Діагноз встановлюють на підставі оцінки результатів клінічних, рентгенографічних і лабораторних досліджень.

Лікування хворих комплексне: медикаментозне, фізіотерапевтичне, ортопедичне і, за наявності показань, оперативне. Медикаментозну терапію призначають ревматологи. Вона включає бруфен, вольтарен, вітаміни групи В, препарати стероїдного ряду. Проте потрібно мати на увазі, що внутрішньосуглобове введення стероїдних препаратів має лише допоміжне значення і є симптоматичною терапією. Цей метод не слід рекомендувати в пізніх стадіях захворювання при розвитку вторинного остеоартрозу і за наявності ознак остеопорозу, оскільки він сприяє їх прогресу. Застосування кортикостероїдів протипоказане при деформуючому артрозі.

У комплексі з медикаментозним лікуванням призначають фізіотерапію: електрофорез жовчі, бджолиної отрути, лідази, препаратів йоду. Можуть бути також рекомендовані: парафіно- і озокерітотерапія, грязелікування, інфрачервоне опромінення і лазерне випромінювання. Одночасно призначають масаж жувальних м'язів і лікувальну гімнастику. Важливою умовою досягнення сприятливого результату є здійснення раціонального протезування зубів. У важких випадках показано оперативне лікування: кондилектомія з одночасною артропластикою ортотропним аlogenним остеотрансплантатом.

6. МАТЕРІАЛИ ДЛЯ САМОКОНТРОЛЮ:

А. Завдання для самоконтролю (таблиці, схеми, малюнки, графіки):

1. Медична амбулаторна карта хворого з патологією СНЩС.
2. Схеми обстеження хворого з патологією СНЩС.
3. Схеми лікування хворих з патологією СНЩС.

Б. Завдання для самоконтролю:

1. Хворий Н., 35 років з діагнозом хронічного артрити лівого СНЩС скаржиться на обмеження у відкриванні рота. Обмеження відкривання рота в період загострення хронічного артрити спостерігається? Відповідь: В період загострення захворювання.
2. У хворої ж., 39 років діагноз ревматоїдний артрит правого і лівого СНЩС. Що є характерною ознакою ревматоїдного артрити СНЩС? Відповідь: Ураження суглобів з обох боків.

В. Матеріали для тестового контролю. Тестові завдання з одиничною правильною відповіддю ($\alpha = 2$):

1. За патогенетичними ознаками артроз СНЩС буває:

- А. Первинний і вторинний.
- В. Склерозуючий і деформуючий.
- С. Серозний і гнійний.
- Д. Гострий і хронічний.
- Е. Гіпертрофічний і атрофічний.

(Правильна відповідь: А)

2. Для етіопатогенезу первинного артрозу характерно:

- А. Розвиток дегенеративного процесу на здоровому суглобовому хрящі.
- В. Розвиток дегенеративного процесу на зміненому суглобовому хрящі в результаті травми.
- С. Розвиток дегенеративного процесу на здоровій суглобовій голівці.
- Д. Розвиток дегенеративного процесу в суглобовій ямці.
- Е. Розвиток дегенеративного процесу в суглобі в результаті соматичних порушень.

(Правильна відповідь: А)

3. Скільки рентгенологічних стадій вторинного деформуючого артрозу виділяють?

- А. 4 стадії.
- В. 3 стадії.
- С. 5 стадій.
- Д. 6 стадій.
- Е. За стадіями не розрізняють.

(Правильна відповідь: А)

3. Для якої рентгенологічної стадії вторинного деформуючого артрозу характерна виражена репарація, суглобова щілина за формою нагадує пряму лінію, виростковий відросток різко сплюснутий і деформований, склероз кісткових структур, інгруєнтність суглобових поверхонь?

- A. 3-я стадія.
- B. 1-я стадія.
- C. 2-я стадія.
- D. 4-я стадія.
- E. Правильної відповіді немає.

(Правильна відповідь: A)

4. Для якої рентгенологічної стадії вторинного деформуючого артрозу характерна руйнування суглобової поверхні виросткового відростку, початкові явища репарації, суглобова щілина нерівномірно звужена?

- A. 2-я стадія.
- B. 3-я стадія.
- C. 1-я стадія.
- D. 4-я стадія.
- E. 5-я стадія.

(Правильна відповідь: A)

Г. Учні завдання 3-го рівня (нетипові завдання):

1. У клініку хірургічної стоматології поступив хворий У. 46 років, з діагнозом гострий артрит лівого СНЩС. По етіології артрити СНЩС бувають:

(Відповідь: Обмінно-дистрофічні, специфічні, неспецифічні, посттравматичні)

2. До лікаря-хірурга стоматологові на прийом явився хворий Г. 34 років, із скаргами на болі у СНЩС, хворому було проведено рентгенологічне дослідження суглоба по Шиллеру. Які можливі рентгенологічні зміни у СНЩС при його патології:

(Відповідь: Суглобова щілина відсутня, рідко відзначається звуження суглобової щілини, початкові явища репарації, межі нижньощелепної ямки і суглобового відростка згладжуються, наближаючись до прямої лінії)

3. Хворій П., 23 років, поставлений діагноз гострого артрити лівого СНЩС. Клінічною ознакою гострого артрити СНЩС є:

(Відповідь: Постійний біль, який зменшується в стані спокою нижньої щелепи, набряк і інфільтрація м'яких тканин попереду козелка вуха, серозний або гнійний ексудат в порожнині суглоба)

7. ЛИТЕРАТУРА:

Основна література:

1. Безруков В.М. Руководство по хирургической стоматологии челюстно-лицевой хирургии: 2 том / В.М.Безруков, Т.Г. Робустова. - М., Медицина, 2000. - 488 с.
2. Бернадский Ю.И. Травматология и восстановительная хирургия черепно-челюстно-лицевой области / Ю.И. Бернадский. - М.: Медицинская литература, 1999. – 456 с.

Додаткова література:

1. Петросов Ю.А. Заболевания височно-нижнечелюстного сустава / Ю.А. Петросов, О.Ю. Капкарянц, Н.Ю. Сеферян. Краснодар, 1996. – 349 с.
2. Робустова Т.Г. Хирургическая стоматология / Т.Г. Робустова. - М., 2003. - С.68-88.
3. Диагностика и лечение заболеваний височно-нижнечелюстного сустава / В.А. Семкин: Дис. д. мед. . – М., 1997. - 204 с.
4. Тимофеев А.А. Руководство по челюстно-лицевой хирургии и хирургической стоматологии / А.А. Тимофеев. - Киев, 2002. - С. 120.

№ 5. Контрактура нижньої щелепи: етіологія, класифікація, клініка, диференційна діагностика, лікування, профілактика.

1.АКТУАЛЬНІСТЬ ТЕМИ.

Контрактури нижньої щелепи на амбулаторному прийомі зустрічаються дуже часто. Контрактура нижньої щелепи може виникнути не лише в результаті механічних травматичних ушкоджень щелепних кісток, м'яких тканин рота і обличчя, але і з інших причин (виразково-некротичні процеси в порожнині рота, хронічні специфічні захворювання, термічні і хімічні опіки, відмороження, осифікуючий міозит, пухлини та ін.). Тому знання клініки, методів лікування та профілактики контрактур є на сьогодні актуальним при вивченні цієї теми.

2. КОНКРЕТНІ ЦІЛІ:

- 2.1. Дати визначення, що таке контрактура нижньої щелепи.
- 2.2. Аналізувати етіологію і патогенез різних форм контрактур нижньої щелепи.
- 2.3. Запропонувати план обстеження хворого з контрактурою нижньої щелепи.
- 2.4. Класифікувати контрактури нижньої щелепи.
- 2.5. Перерахувати основні клінічні ознаки контрактури нижньої щелепи.
- 2.6. Запропонувати схеми лікування хворих з контрактурою нижньої щелепи.
- 2.7. Проаналізувати дані додаткових методів обстеження хворих з контрактурою нижньої щелепи.

3. БАЗОВІ ЗНАННЯ, ВМІННЯ, НАВИЧКИ, НЕОБХІДНІ ДЛЯ ВИВЧЕННЯ ТЕМИ (міждисциплінарна інтеграція).

Назви попередніх дисциплін	Отримані навички
1. Етика і деонтологія	Встановити психологічний контакт з хворим
2. Нормальна анатомія	Знати анатомічну будову скронево-нижньощелепного суглобу
3. Нормальна фізіологія	Знати функціональні можливості скронево-нижньощелепного суглобу в нормі
4. Патоморфологія	Описувати морфо-функціональні зміни у скронево-нижньощелепному суглобі при різних видах його патології
5. Пропедевтика внутрішніх хвороб	Застосовувати методи обстеження хворого при різних видах патології скронево-нижньощелепного суглобу
6. Рентгенологія	Вміти описати рентгенологічні знімки скронево-нижньощелепного суглобу
7. Клінічна фармакологія	Знати дію, показання до застосування, протипоказання, дозування, схеми призначення медикаментозних препаратів вживаних при лікуванні патології скронево-нижньощелепного суглобу

4. ЗАВДАННЯ ДЛЯ САМОСТІЙНОЇ РОБОТИ ПІД ЧАС ПІДГОТОВКИ ДО ЗАНЯТТЯ.

4.1. Перелік основних термінів, параметрів, характеристик, які повинен засвоїти студент при підготовці до заняття:

Термін	Визначення
5. Контрактура	Це різке обмеження рухливості у скронево-нижньощелепному суглобі внаслідок патологічних змін м'яких тканин, що оточують його і функціонально пов'язаних з ним
2. Редресація	Це насильницький безкровний розрив рубців при контрактурі нижньої щелепи
3. Механотерапія	Це використання стандартних чи індивідуальних апаратів для лікування контрактури нижньої щелепи.

4.2. Теоретичні питання до заняття:

1. Етіопатогенез контрактури нижньої щелепи.
2. Види контрактур нижньої щелепи.
3. Клінічні прояви контрактури нижньої щелепи.
4. Діагностика контрактури нижньої щелепи.
5. Методи лікування хворих з контрактурою нижньої щелепи.
6. Оперативні методи лікування хворих з контрактурою нижньої щелепи.
7. Механо- та фізіотерапія в комплексному лікуванні контрактури нижньої щелепи.
8. Причини виникнення рецидивів контрактури нижньої щелепи. Методи профілактики.

4.3. Практичні роботи (завдання), які виконуються на занятті:

1. Вміти провести диференційну діагностику між різними видами контрактур.
2. Оволодіти методикою роботи з апаратами А. М. Никандрова і Р. А. Досталь (1984) або Д. В. Чернова (1991), в яких джерелом тиску на зубні дуги є повітря, тобто пневматичний привід.
3. Оволодіти методиками механотерапії використати стандартні апарати і індивідуальні пристосування, які виготовляють в зуботехнічній лабораторії.
4. Знати методики оперативного лікування контрактури нижньої щелепи.

5. ЗМІСТ ТЕМИ:

Контрактура нижньої щелепи (лат. *contrahere* - стягуватися, скорочуватися) - різке обмеження рухливості у скронево-нижньощелепному суглобі внаслідок патологічних змін м'яких тканин, що оточують його і функціонально пов'язаних з ним.

Нерідко контрактура нижньої щелепи поєднується з внутрішньосуглобовими спайками (т. е. з анкілозом).

Контрактура нижньої щелепи виникає в наслідок змін в шкірі, що оточує суглоб, підшкірній клітковині, в жувальних м'язах, у фасції (привушно-скроневої), в нервових волокнах травматичного або запального походження.

Грубі фіброзні і кісткові зрощення переднього краю гілки нижньої щелепи або її вінцевого відростка з вилицюватою дугою або горбом верхньої щелепи можуть виникнути після вогнепальних і невогнепальних ушкоджень. Також контрактура може виникнути після помилкової ін'єкції розчинів (спирту, формаліну, кислот, перекису водню і т. п.), що викликають некроз м'яких тканин навколо щелепи на місці ін'єкції. Після некрозу нормальні тканини заміщаються рубцевими тканинами.

Контрактури в наслідок тривалої адинамії голівок нижньої щелепи при міжщелепному скріпленні відламків нижньої щелепи можуть доповнюватися утворенням рубців в товщі щік або губ, коли одночасно з переломом щелепи були пошкоджені м'які тканини хворого.

Неврогенна контрактура нижньої щелепи може розвинутися в наслідок рефлекторно-больового скорочення жувальних м'язів (викликаного перикоронаритом, остеомієлітом, травмою м'язів голкою під час проведення анестезії), спастичних паралічів і істерії.

Клініка контрактури нижньої щелепи

При контрактурі нижньої щелепи завжди відзначається більш менш виражене зведення щелеп. Якщо в основі його лежить гостре запалення жувальних м'язів (тризм на фоні міозиту), спроби насильницького розведення щелеп викликають біль.

При стійких рубцевих і кісткових зрощеннях зведення щелеп може бути особливо значним, але спроба розведення їх в цьому випадку не супроводжується гострими больовими відчуттями. Пальпаторно при цьому іноді можна визначити грубі рубцеві стяжіння в усьому передодні рота або в ретромолярній ділянці, в області виличної кістки, вінцевого відростка.

У випадках, коли травма або запальний процес виникли у дорослої людини, зовні помітної грубої асиметрії обличчя, а також змін форми гілки, виличного відростку, кута і тіла нижньої щелепи не відзначається. Якщо ж захворювання розвинулося ще в дитячому або юнацькому віці, то до моменту обстеження (у дорослого) лікар може виявити (клінічно і рентгенографічно) грубі анатомічні порушення: недорозвинення гілки і тіла щелепи, зміщення її відділу підборіддя в хвору сторону та ін.

Лікування контрактури нижньої щелепи

Лікування контрактур нижньої щелепи має бути патогенетичним. Якщо контрактура нижньої щелепи центрального походження, хворого направляють в неврологічне відділення лікарні для усунення основного етіологічного чинника (спастичний тризм, істерія).

У разі її запального походження спочатку усувають джерело запалення (видаляють причинний зуб, розтинають флегмону або абсцес), а потім проводять антибіотико-, фізіо- і механотерапію. Останню бажано здійснювати апаратами А. М. Никандрова і Р. А. Досталь (1984) або Д. В. Чернова (1991), в яких джерелом тиску на зубні дуги є повітря, тобто пневматичний привід, який в початковому стані має товщину в 2-3 мм. Д. В. Чернов рекомендує доводити робочий тиск в трубці, що вводиться в порожнину рота хворого, в межах 1.5-2 кг/см² як при консервативному лікуванні рубцево-м'язової контрактури, так і при запальній її етіології.

Контрактури нижньої щелепи, викликані кістковими або кістково-фіброзними спайками, зрощеннями вінцевого відростка, переднього краю гілки або щоки, усувають шляхом видалення, розтину цих спайок, а обумовлені наявністю вузьких рубцевих стяжінь в ретромолярній області - методом пластики зустрічними трикутними клаптями.

Після операції з метою попередження зморщування шкірного клаптя і рубцювання під ним треба, поперше, залишати у роті лікувальну шину (разом із стенсовим вкладишем) на 2-3 тижні, щодня витягаючи її для проведення туалету порожнини рота. Потім виготовляти знімний протез. По-друге, в післяопераційному періоді необхідно здійснити низку заходів, застережливих рецидивів контрактури і зміцнюючих функціональний ефект операції. До них відноситься активна і пасивна механотерапія, починаючи з 8-10-го днів після операції (бажано - під керівництвом методиста).

Для механотерапії можна використати стандартні апарати і індивідуальні пристосування, які виготовляють в зуботехнічній лабораторії.

Рекомендуються фізіотерапевтичні процедури (опромінення променями Букки, іонотерапія, діатермія), сприяючі профілактиці утворення грубих післяопераційних рубців, а також ін'єкції лідази при тенденції до рубцевого стягнення щелеп.

Після виписки із стаціонару необхідно продовжувати механотерапію впродовж 6 місяців - до остаточного формування сполучної тканини в області колишніх раневих поверхонь. Періодично паралельно з механотерапією треба проводити курс фізіотерапії.

При виписці необхідно забезпечити хворого простими пристосуваннями - засобами для пасивної механотерапії (пластмасові гвинти і клини, гумові розпірки та ін.).

Методики усунення контрактури нижньої щелепи.

Видалення фіброзних спайок, остеотомія і артропластика на рівні основи виросткового відростка із застосуванням дезепідермизованого шкірного клаптя.

Така ж операція на рівні нижнього краю вилицюватої арки з видаленням кістково-рубцевого конгломерату і моделюванням голівки нижньої щелепи, інтерпозицією шкірного дезепідермизованого клаптя.

Розтин і видалення рубців м'яких тканин з боку порожнини рота; резекція вінцевого відростка, усунення кісткових зрощень (долотом, бормашиною, кусачками Люэра); епідермизація рани розщепленим шкірним клаптем.

Розтин і видалення рубцевих і кісткових зрощень через зовнішній доступ, резекція вінцевого відростка. За відсутності рубців на шкірі - операція через внутрішньоротовий доступ з обов'язковою пересадкою розщепленого шкірного клаптя.

Видалення усього конгломерату рубців і кісткових спайок через внутрішньоротовий доступ, щоб забезпечити широке відкриття рота; пересадка розщепленого шкірного клаптя. Перед операцією перев'язують зовнішню сонну артерію.

Розтин і видалення кісткових і фіброзних спайок щоки, щоб забезпечити широке відкриття рота і закриття дефекту, що утворився, заздалегідь пересадженим на щоку філатовским стеблом або усунення дефекту щоки шкірним артериалізованим клаптем.

Добрі результати при лікуванні вищеописаними методами відмічені у 70.4% хворих. Розкриття рота у них між передніми зубами верхньої і нижньої щелеп коливалося в межах 3-4.5 см, а у окремих осіб досягало 5 см У 19.2% чоловік величина відкриття рота складала до 2.8 см, а у 10.4% - тільки до 2 см В останньому випадку доводилося робити повторну операцію.

Причинами рецидивів контрактур нижньої щелепи є: недостатнє видалення рубців під час операції, застосування (для епідермизації рани) не розщепленого, а тонкого епідермального клаптя А. С. Яценко -Tiersh; некроз частини пересадженого клаптя шкіри; недостатньо активна механотерапія, ігнорування можливостей фізіотерапевтичної профілактики виникнення і лікування. Рубцевих стяжіннь після операції.

Рецидиви контрактур нижньої щелепи частіше виникають у дітей, особливо у оперованих не під наркозом або потенційованим знеболенням, а під звичайною місцевою анестезією, коли хірурги не вдається виконати операцію за усіма правилами. Крім того, діти не виконують призначень по механо- і фізіотерапії. Тому у дітей особливо важливе правильне виконання самої операції і призначення після неї грубою пиши (сухарі, бублики, льодяники, яблука, морква, горіхи і т. п.).

6. МАТЕРІАЛИ ДЛЯ САМОКОНТРОЛЮ:

А. Завдання для самоконтролю:

1. Медична амбулаторна карта хворого з патологією СНЩС.
2. Схеми обстеження хворого з патологією СНЩС.
3. Схеми лікування хворих з патологією СНЩС.

Б. Задачі для самоконтролю:

1. Хворий М., 44 роки, прооперований з приладу контрактури нижньої щелепи. Що необхідно зробити після оперативного лікування?:

Відповідь: Максимально тривалий час утримувати міжщелепну розпірку, медикаментозне лікування, механотерапія на весь період формування рубців.

2. Хвора Д., 32 роки, прооперована з приладу контрактури нижньої щелепи. Через півроку хвора звернулася до лікаря-хірурга-стоматолога з приводу рецидиву захворювання. Коли можуть спостерігатися рецидиви контрактур після лікування?

Відповідь: При системних ураженнях сполучної тканини. При надмірному колагеногенезі. При неналежному лікуванні хворого.

В. Матеріали для тестового контролю. Тестові завдання з одиничною правильною відповіддю (α=II):

1. Стійке обмеження руху в суглобі, що виникає внаслідок поза суглобових змін – це:

- A. Контрактура
- B. Артроз
- C. Анкілоз
- D. Хронічний артрит
- E. Гострий артрит

(Правильна відповідь: A)

2. За видом контрактура буває:

- A. Артрогенна, больова, міогенна, нейрогенна, рубцева
- B. Артрогенна, больова, нейрогенна, гематогенна, лімфогенна
- C. Больова, міогенна, рубцева
- D. Больова, міогенна, нейрогенна
- E. Нейрогенна, гематогенна, лімфогенна

(Правильна відповідь: A)

3. Контрактура, зумовлена змінами в капсулі суглоба або зв'язках є:

- A. Артрогенна
- B. Хондрогенна
- C. Міогенна
- D. Остеогенна
- E. Рубцева

(Правильна відповідь: A)

Г. Навчальні задачі 3-го рівня (нетипові задачі):

1. Хворому Д., 40 років, з діагнозом контрактура нижньої щелепи показана операція редресації. Що є показанням до проведення редресації (насильний безкровний розрив рубців) при контрактурі нижньої щелепи? (Відповідь: Малий обсяг рубця. Наявність великої кількості зубів із здоровим пародонтом. Дорослий вік. Свіжа контрактура).

2. Хворій М., 45 років, з діагнозом контрактура нижньої щелепи показане оперативне лікування. Що є необхідним при хірургічному лікуванні контрактур нижньої щелепи?

(Відповідь: Максимально видалити патологічно змінені тканини. Максимально відкрити рот і зафіксувати досягнутий рівень міжщелепною розпіркою. Максимально роз'єднати здорові та патологічно змінені тканини. Запобігти можливим ускладненням).

3. Хворому С., 47 років, з діагнозом контрактура нижньої щелепи показане оперативне лікування. Які з наведених методів не відносяться до хірургічних методів лікування рубцевих контрактур нижньої щелепи?

(Відповідь: Кондилотомія, репозиція і фіксація головки нижньої щелепи. Переміщення диска СНЩС. Склерозування капсули СНЩС. Механотерапія).

7. ЛІТЕРАТУРА:

Основна література:

1. Безруков В.М. Руководство по хирургической стоматологии челюстно-лицевой хирургии: 2 тома / В.М.Безруков, Т.Г. Робустова. - М., Медицина, 2000. - 488 с.

2. Бернадский Ю.И. Травматология и восстановительная хирургия черепно-челюстно-лицевой области / Ю.И. Бернадский. - М.: Медицинская литература, 1999. – 456 с.

Додаткова література:

1. Ибрагимов З.И. Рентгенологические проявления контрактур височно-нижнечелюстного сустава / З.И. Ибрагимов, Н.А. Рабухина, В.А. Семкин // Вестник рентгенологии и радиологии. - М. - 2005.- №4.- С.21-23.

2. Петросов Ю.А. Заболевания височно-нижнечелюстного сустава / Ю.А. Петросов, О.Ю. Калпакьянц, Н.Ю. Сеферян. Краснодар, 1996. – 349 с.

3. Робустова Т.Г. Хирургическая стоматология / Т.Г. Робустова. - М., 2003. - С.68-88.

4. Диагностика и лечение заболеваний височно-нижнечелюстного сустава / В.А. Семкин: Дис. д. мед. н. - М., 1997. - 204 с.

5. Семкин В.А. Клиника, диагностика и лечение постинъекционных контрактур нижней челюсти / В.А. Семкин, Н.А. Рабухина, Н.В. Букатина // Стоматология. - 1998. - №5. - С.30-31.

6. Тимофеев А.А. Руководство по челюстно-лицевой хирургии и хирургической стоматологии / А.А. Тимофеев. - Киев, 2002. - С. 120.

7. Ибрагимов З.И. Постинъекционная контрактура нижней челюсти (экспериментально-клиническое исследование) / З.И. Ибрагимов: Дис. к. мед. н. - М., 2007. - 134 с.

№ 6. Анкілози скронево-нижньощелепного суглоба: етіологія, патогенез, класифікація, клініка, діагностика, лікування.

1.АКТУАЛЬНІСТЬ ТЕМИ.

Анкілоз скронево-нижньощелепного суглобу (СНЩС) є важким інвалідизуючим захворюванням, що призводить до комплексу функціональних і косметичних порушень. Це пояснює необхідність раннього виявлення і усунення анкілозу СНЩС. Хоча число подібних хворих відносно невелике, складаючи за даними літератури не більше 5% від загального числа пацієнтів відділень щелепно-лицьової хірургії, але тяжкість функціональних порушень і косметичної деформації зазвичай настільки виражена, що при вступі подібного пацієнта в стаціонар, він забирає на себе велику частку сил і умінь лікаря. Крім того, анкілози все ще відносяться до захворювань з високим ризиком рецидивування, що на додаток до фізичних сильно витрачає і душевні сили хірурга, який, виписуючи прооперованого пацієнта, ніколи не знає з чим пацієнт повернеться через рік. Усе це призводить до того, що суперечки про тактику лікування, терміни і етапність оперативних втручань не вщухають досі, а невелика кількість хворих не дозволяє зробити однозначних висновків і розробити стандарти лікування для цієї важкої групи хворих.

2. КОНКРЕТНІ ЦІЛІ:

- 2.1.Дати визначення, що таке анкілоз СНЩС.
- 2.2.Аналізувати етіологію і патогенез різних форм анкілозу СНЩС.
- 2.3.Запропонувати план обстеження хворого з анкілозом СНЩС.
- 2.4.Класифікувати анкілози СНЩС.
- 2.5.Перерахувати основні клінічні ознаки анкілозу СНЩС.
- 2.6.Запропонувати схеми лікування хворих з анкілозом СНЩС.
- 2.7.Проаналізувати дані додаткових методів обстеження хворих з анкілозом СНЩС.

3. БАЗОВІ ЗНАННЯ, ВМІННЯ, НАВИЧКИ, НЕОБХІДНІ ДЛЯ ВИВЧЕННЯ ТЕМИ (міждисциплінарна інтеграція).

Назви попередніх дисциплін	Отримані навички
1. Етика і деонтологія	Встановити психологічний контакт з хворим
2. Нормальна анатомія	Знати анатомічну будову скронево-нижньощелепного суглобу
3. Нормальна фізіологія	Знати функціональні можливості скронево-нижньощелепного суглобу в нормі
4. Патоморфологія	Описувати морфо-функціональні зміни у скронево-нижньощелепному суглобі при різних видах його патології
5. Пропедевтика внутрішніх хвороб	Застосовувати методи обстеження хворого при різних видах патології скронево-нижньощелепного суглобу
6. Рентгенологія	Вміти описати рентгенологічні знімки скронево-нижньощелепного суглобу
7. Клінічна фармакологія	Знати дію, показання до застосування, протипоказання, дозування, схеми призначення медикаментозних препаратів вживаних при лікуванні патології скронево-нижньощелепного суглобу

4.ЗАВДАННЯ ДЛЯ САМОСТІЙНОЇ РОБОТИ ПІД ЧАС ПІДГОТОВКИ ДО ЗАНЯТТЯ.

4.1.Перелік основних термінів, параметрів, характеристик, які повинен засвоїти студент при підготовці до заняття:

Термін	Визначення
Анкілоз	Це фіброзне або кісткове зрощення суглобових поверхонь, що обумовлює часткове або повне зникнення суглобової щілини.
Симптом «пташине обличчя»	Це симптом, коли в дитячому віці вражаються обидва суглоби, розвивається двостороння мікрогенія, т. е. різке недорозвинення усього нижнього відділу обличчя.
ВДОА	Це вторинний деформуючий остеоартроз.

4.2.Теоретичні питання до заняття:

1. Дати визначення, що таке анкілоз скронево-нижньощелепного суглобу.

2. Аналізувати етіологію і патогенез різних видів анкілозу скронево-нижньощелепного суглобу.
3. Запропонувати план обстеження хворого з анкілозом скронево-нижньощелепного суглобу.
4. Класифікувати анкілози скронево-нижньощелепного суглобу.
5. Перерахувати основні клінічні ознаки анкілозу скронево-нижньощелепного суглобу.
6. Запропонувати схеми лікування хворих з анкілозами скронево-нижньощелепного суглобу.
7. Перерахувати основні методи і методики оперативного лікування анкілозу скронево-нижньощелепного суглобу.
8. Проаналізувати дані додаткових методів обстеження хворих з анкілозом скронево-нижньощелепного суглобу.
9. Запропонувати план диспансерного спостереження за хворими з анкілозом скронево-нижньощелепного суглобу.

4.3. Практичні роботи (завдання), які виконуються на занятті:

1. Уміти провести диференціальну діагностику між анкілозами та іншими захворюваннями СНЩС.
2. Уміти прочитати рентгенологічний знімок, МРТ, комп'ютерну томограму при анкілозах СНЩС.
3. Знати методики оперативного лікування кісткового анкілозу СНЩС.
4. Знати методики оперативного лікування фіброзного анкілозу СНЩС.
5. Знати методики артропластики СНЩС.

5.ЗМІСТ ТЕМИ:

Анкілоз скронево-нижньощелепного суглоба (СНЩС) - фіброзне або кісткове зрощення суглобових поверхонь, що обумовлює часткове або повне зникнення суглобової щілини.

За наявності у хворого разом з внутрішньосуглобовими (анкілозуючими) спайками ще і кісткових утворень позасуглобових (контрактурних) слід говорити про поєднання анкілозу СНЩС з контрактурою нижньої щелепи. Такий діагноз вимагає і відповідного плану хірургічного втручання.

На підставі класифікації хвороб кісток і суглобів у дітей Н. Н. Каспарова іменує стан фіброзної спайки суглобових поверхонь (т. е. фіброзний анкілоз СНЩС), що поєднується з грубою деформацією суглобового відростка (його укороченням і конгломератним розростанням), вторинним деформуючим остеоартрозом (ВДОА). На підставі цієї обставини ми ділимо фіброзні анкілози на дві підгрупи, що мають право на самостійність нозологічних форм: неускладнений фіброзний анкілоз і ускладнений (деформацією) фіброзний анкілоз, який можна назвати ще і вторинним деформуючим остеоартрозом або анкілозоконтрактурою.

Причиною внутрішньосуглобових зрощень можуть бути інфекційні остеоартрити і травми, у тому числі родові; у одиничних випадках відзначається туга рухомість в суглобі, що виникає ще до народження дитини. Прийнято ділити анкілози на придбані і природжені, запальні і травматичні.

У дітей анкілоз розвивається найчастіше в результаті гнійного отиту, що виник у зв'язку з яким-небудь інфекційним захворюванням (скарлатина, епідемічний паротит та ін.).

Розвиток анкілозу можливий також (як у дітей, так і у дорослих) у зв'язку з артритами будь-якої іншої етіології. За наявними даними, в мирний час близько 30% анкілозів виникає в наслідок ушкодження суглобового відростка нижньої щелепи і суглобової ямки скроневої кістки при падіннях, ударах в ділянку підборіддя і травмах під час пологів; 22% - внаслідок вторинного септичного ураження суглоба при гнійному отиті; 13% - із-за ураження голівки нижньої щелепи остеомиєлітом; гонорейні, ревматичні, деформуючі артрити бувають причиною анкілозів у 13% хворих. Травматичні анкілози зазвичай розвиваються після закритих переломів суглобового відростка нижньої щелепи. Після відкритих, особливо вогнепальних, ушкоджень анкілозування настає не так часто.

Іноді анкілоз розвивається внаслідок вивиху нижньої щелепи. У дітей грудного віку травматичний анкілоз може виникнути у зв'язку з ушкодженням суглоба при накладенні щипців під час пологів.

Механізм розвитку кісткового анкілозу після перелому шийки нижньої щелепи у дітей можна собі уявити таким чином: голівка нижньої щелепи, що змістилася, зберігає епіфізарні зони росту, що продовжують функціонувати - продукувати нову кісткову тканину, яка поступово заповнює нижньощелепну ямку, зростається з нею і призводить до анкілозу.

Ушкодженням зон росту пояснюється подальше недорозвинення відповідної гілки щелепи; якщо вона і не пошкоджена, то мікрогенія розвивається через те, що «енергія» зони росту йде на утворення кісткового конгломерату: чим він більший, масивніший, тим більше недорозвинена гілка щелепи по своїй висоті. Тому для профілактики посттравматичних анкілозів у дітей рекомендується ретельно зіставляти і надійно фіксувати відламки гілки щелепи.

Симптоми анкілозу СНЩС.

Природжені анкілози спостерігаються виключно рідко. Згідно з наявними даними, до 80% анкілозів СНЩС розвиваються у дітей у віці до 10-15 років. Проте багато хворих поступають до лікувальних установ значно пізніше.

Анкілози можуть бути повні і часткові, кісткові і фіброзні, одно- (близько 93%) і двосторонні (близько 7%).

Неодмінний симптом анкілозу - це стійке повне або часткове обмеження розкриття рота, т. е. обмеження опускання нижньої щелепи і повна відсутність ковзаючих рухів в ураженому суглобі по горизонталі. Можливість відкривання рота у хворих з кістковими анкілозами одні автори пояснюють еластичністю самої нижньої щелепи, а інші - наявністю в кістковому конгломераті, що замурував суглоб, більш менш значного шару фіброзної тканини.

Міра рухливості голівки нижньої щелепи визначається шляхом її пальпації попереду козелка вуха і через передню стінку зовнішнього слухового проходу. При фіброзному анкілозі лікар відчуває ледве помітну рухливість голівки нижньої щелепи, чого немає при синостозі. Проте, незважаючи на повний синостоз в ураженому суглобі, зберігається, хоча і незначна, рухливість голівки нижньої щелепи на здоровій стороні. Це виявляється можливим за рахунок еластичності усієї нижньощелепної кістки.

Іноді, у випадках рецидиву анкілозу, відзначається стійко фіксований відкритий прикус. Це зазвичай є наслідком рецидиву після оперативного втручання, при якому резеціює значний фрагмент гілки щелепи, або результатом неправильної фіксації нижньої щелепи після операції, а також механотерапії, що неправильно проводиться, коли хворий приділяє увагу тільки відкриванню рота.

При обстеженні дорослого хворого, у якого анкілоз розвинувся в дитячому віці, виявляють виражену затримку росту ураженої половини нижньої щелепи і усієї відповідної половини обличчя. Проте і у дітей з анкілозами помітна асиметрія особи внаслідок зміщення підборіддя і кінчика носа в хвору сторону, зменшення усіх розмірів ураженої половини тіла і гілки нижньої щелепи (одностороння мікрогенія або мандибулярна ретрогнатія). До того ж вухна раковина на хворій стороні може бути розташована нижче, ніж на здоровій. В результаті цього здорова половина обличчя виглядає такою, що запала і сплюсненою. Підборіддя зміщене в хвору сторону, яка, внаслідок розміщення нормального об'єму м'яких тканин в області зменшених в розмірах тіла і гілки нижньої щелепи, здається округлішою і створює враження здоровою. Тому бувають випадки, коли недосвідчений лікар приймає здорову сторону за хвору і навіть робить операцію на здоровому суглобі. У зв'язку з цим треба ретельно визначити основні розміри нижньої щелепи з обох боків.

Якщо в дитячому віці вражаються обидва суглоби, розвивається двостороння мікрогенія, така, що характеризується так званою пташиним обличчям, т. е. різким недорозвиненням усього нижнього відділу обличчя.

У разі розвитку анкілозу у дорослої людини, у якої вже закінчилося формування скелета, затримка в розвитку нижньої щелепи незначна або абсолютно відсутній.

В результаті тривалого анкілозування різко порушується функція жування і мови, особливо при двосторонніх фіброзних і кісткових анкілозах. У цих випадках внаслідок недостатнього розкриття рота повністю або майже повністю виключається їда нормальної консистенції. Хворі живляться рідкою або кашкоподібною їжею через вузьку щілину між зубними рядами, через щілину на місці відсутнього зуба або позадимоларну щілину; хліб їм доводиться протирати пальцем крізь щілини між зубами.

За даними мастикаціографії, для анкілозів характерні роздавлюючий тип жування, зменшення частоти жувальних рухів (до 0.4-0.6 в 1 с), втрата жувальної ефективності коливається в межах 17-98%.

Біоелектрична активність жувальних м'язів (БАЖМ) на хворій і здоровій сторонах дуже різна і залежить від міри поширення рубцевих змін в суглобі і навколишніх тканинах; у тих випадках, коли кісткові або фіброзні спайки локалізуються в самому суглобі, БАЖМ на хворій стороні завжди вище, ніж на здоровій, а коли рубці поширилися на м'язи і м'які тканини, що оточували суглоб, БАЖМ на хворій стороні нижче, ніж на здоровій. При двосторонніх анкілозах БАЖМ майже однакова з обох боків.

Неможливість нормального прийому і розжовування їжі призводить до появи гінгівіту, патологічних ясенних кишень, до відкладення великої кількості зубного каменю, множинного ураження зубів каріозним процесом і віялоподібного зміщення зубів.

Такі хворі, як правило, ослаблені, виснажені і мають нездоровий колір обличчя; у більшості з них відзначається знижена або нульова кислотність шлункового соку із-за порушення секреції шлунку. Проте в деяких випадках хворі добре адаптуються до таких умов їди і живлення їх при цьому майже не порушене. Мова хворих з анкілозом порушена і ускладнена.

Лікування і видалення зубів при повному зведенні щелеп або дуже ускладнено, або абсолютно неможливо.

У разі блювоти (при інтоксикації, сп'янінні) таким хворим загрожує аспірація і асфіксія.

Недорозвинення щелепи призводить до западання язика під час сну на спині, внаслідок чого спати в цьому положенні зовсім неможливо або ж сон супроводжується найсильнішим хропінням. Постійне недосипання призводить до виснаження нервової системи, хворий стає дратівливим, худне і втрачає працездатність.

Обов'язковими рентгенографічними ознаками у хворих з кістковим анкілозом є повна або часткова відсутність суглобової щілини, переходу структури однієї кістки в іншу і відсутність зображення контурів тих відділів кісток, які утворюють зчленування.

Якщо анкілоз розвинувся давно (у ранньому дитинстві), на рентгенограмі визначатиметься укорочення і потовщення суглобового відростка, «шпора» в області кута нижньої щелепи, наявність нижнього, що не прорізається, 7 або 8 зуба в області її гілки.

Диференціальна діагностика анкілозу СНЩС. Неускладнений кістковий анкілоз необхідно диференціювати з кістковою контрактурою нижньої щелепи, а також з механічними перешкодами до відкривання рота. Перешкоди можуть бути обумовлені пухлиною (остеоомою, одонтомою, саркомою і т. д.) в області гілки щелепи, горба верхньої щелепи або вилицюватої кістки. Тому для остаточного встановлення діагнозу слід зробити ретельне пальцьове дослідження (при цьому вказівний палець вводять між горбом верхньої щелепи і гілкою нижньої щелепи хворого, а також пальпують бічну стінку глотки) і рентгенографію.

При фіброзній, кістковій або кістково-фіброзній контрактурі нижньої щелепи, що не поєднується з анкілозом, обмеження її рухливості викликане позасуглобовими фіброзними або кістковими стяжіннями або розростаннями.

Діагноз анкілозу повинен ґрунтуватися на даних анамнезу (з'ясування етіологічного чинника і динаміки захворювання), клінічного і рентгенографічного обстеження, а саме: стійке повне або часткове обмеження рухів у СНЩС; деформація виросткового відростка; зміна розмірів і форми нижньої щелепи на ураженій стороні; наявність рентгенографічних ознак анкілозу.

Оглядаючи область суглобів, необхідно звертати увагу на наявність на шкірі рубців (слід поранення або запалення), післяопераційних шрамів позаду вушної раковини (з приводу мастоїдиту, отиту) і виділення гною із зовнішнього слухового проходу, а також на положення вушних раковин, відділу підборіддя нижньої щелепи і на рівень її нижнього краю на хворій і здоровою сторонах. Ці і інші дані проаналізовані при описі клінічних симптомів анкілозу.

Лікування таких хворих комплексне. Оперативне втручання має бути спрямоване на відновлення рухливості в суглобі і усунення супутній анкілозу деформації. Мета консервативного лікування у ортопеда — відновлення прикусу. При хірургічному лікуванні анкілозів слід не лише добитися рухливості щелепи шляхом створення неправдивого суглоба, але і одночасно з цим усунути супутні анкілозу деформацію щелепи і порушення прикусу.

Сприятливих результатів при хірургічному лікуванні анкілозів СНЩС можна добитися, якщо виконати наступні умови:

При виділенні зміненого суглобового кінця гілці щелепи мають бути забезпечені максимальне збереження і атравматичність жувальних м'язів під час операції і фіксація їх у фізіологічному натягненні. Для цього не слід відділяти від кістки сухожилля м'язів, а потрібно проводити кістково-м'язовий декортікат;

Проводити високу остеотомію гілки щелепи біля основи виросткового відростка з видаленням патологічно зміненого верхнього фрагмента і формувати суглобовий майданчик, за формою близький до природної і так само розташований;

Заміщення дефекту суглобового кінця щелепи бажано здійснювати ортотопічним алотрансплантатом з хрящовим покриттям суглобового кінця, а краще проводити пересадку нижнього напівсуглоба (разом з меніском) або блоку повного СНЩС з усіма його компонентами (гілка щелепи з суглобовою голівкою, міжсуглобовий диск, суглобовий майданчик скроневої кістки, міжсуглобові зв'язки і суглобова капсула);

Необхідно щільно припасувати трансплантат до кістки реципієнта і надійно фіксувати;

Рекомендувати ранні функціональні навантаження. Оперативне лікування анкілозів СНЩС є складним і травматичним хірургічним втручанням, тому операцію слід робити під ендотрахеальним наркозом з введенням інтубаційної трубки через ніс "наосліп". У тих випадках, коли назотрахеальний наркоз провести не вдається (викривлення носової перегородки, атрезія, рубцеве зарощування або звуження носових ходів), доводиться прибігати до трахеотомії.

Найбільш зручний доступ забезпечується напівовальним розрізом шкіри, який починається на 1,5-2 см нижче мочки вуха і огинає кут щелепи.

Далі розріз продовжують в підщелепну область приблизно до рівня бб. У підщелепній області розріз необхідно проводити на 3-4 см нижче краю щелепи з урахуванням укорочення і зведення гілки щелепи. Тканини розтинаються пошарово до кістки. Необхідно враховувати, що відновлення жувальної функції при анкілозі залежить не лише від створення штучного суглоба, але і від стану жувальних м'язів. У зв'язку з цим для забезпечення успіху операції дуже велике значення має збереження цілості жувальних м'язів і їх фіксація у фізіологічному положенні. Враховуючи це, сухожилля власне жувального м'яза треба не відсікати від кістки, а відділяти разом з кортикальною пластинкою гілки щелепи відповідно до місця їх прикріплення.

З цією метою лінійним розрізом по нижньовнутрішнього краю кута, тобто на межі прикріплення власне жувальною і медіальною крилоподібною м'язів, розтинають сухожильно-м'язові волокна і відділяють від нижнього краю кістки. Потім по нижньозадньому краю кута і передньому краю власне жувального м'яза за допомогою бормащини циркулярною пилкою і трепаном, ультразвуком або лазерним променем проводять розпилювання кортикального шару нижньої щелепи і відділяють воно разом з прикріпленим м'язом за допомогою тонкого широкого гострого долота. На іншій ділянці гілки щелепи із зовнішнього і внутрішнього боку на усьому протязі до вилицюватої дуги распаторем субперіостально відділяють м'які тканини. Після цього приступають до створення сприймаючого ложа для трансплантата. Для цього із зовнішнього боку гілки фрезою рівним шаром знімають решту кортикальний шар до появи точок, що кровоточать.

Рівень перетину гілки щелепи визначається характером і поширеністю патологічних змін в кістці. Так, при фіброзному або кістковому зрощенні суглобової голівки з суглобовою западиною скроневої кістки проводять резекцію виросткового відростка. Розтинають кістку за допомогою трепана і бору в поперечному або пилою Джиглі в косому напрямі через півмісяцеву вирізку назад і вниз. Якщо після видалення виросткового відростка тяга скроневого м'яза перешкоджає зведенню гілки, то остеотомію проводять біля основи вінцевого відростка, який зберігають для проведення кісткової пластики і відновлення функції нижньої щелепи. При масивних кісткових розростаннях, коли суглобовий і вінцевий відростки утворюють єдиний кістковий конгломерат, проводять поперечну остеотомію у верхній її третині, як можна вище до суглоба.

Під час остеотомії щоб уникнути uszkodження судин асистент підводить зігнутий шпатель під внутрішню поверхню гілки на рівні передбачуваного перетину кістки. В цей час хірург спеціальним гострим довгим трепаном за допомогою бормащини робить ряд наскрізних отворів, які сполучають тригранною хірургічною фрезою або циліндричним бором. Після того, як отримана рухливість щелепи на місці остеотомії, хірург бере кісткові щипці (костотримач), захоплює ними щелепу за кут і зводить її. Не завжди вдається при цьому легко звести щелепу, оскільки на внутрішній поверхні гілки іноді залишаються рубцеві спайки з навколишніми тканинами. У такому разі поступають таким чином. Асистент гачками добре піднімає жувальний м'яз разом із слинною залозою і м'якими тканинами, а хірург в лінію остеотомії вводить роторозширювач і їм розсовує кісткові поверхні. Цей прийом завжди забезпечує цілком достатнє зведення щелепи. Якщо рубцева тканина спаювала гілку щелепи із слизовою оболонкою заднього відділу порожнини рота, то при насильницькому зведенні нижньої щелепи відбувається розрив слизової оболонки; при цьому може виникнути кровотеча і, крім того, операційна рана забруднюється слиною. Щоб можна було добре оглянути рану в глибині, роторозширювач з рани видаляють, а асистент однозубим гачком утримує щелепу в зведеному положенні.

Капілярна кровотеча з рубців у більшості випадків вдається зупинити тугою тампонадою марлею, змоченою гарячим ізотонічним розчином хлориду натрію, біологічним тампоном або гемостатичною губкою.

Але іноді при зведенні щелепи або при звільненні з рубців виросткового відростка ушкоджується щелепна артерія, яка відходить від зовнішньої сонної артерії і дуже близько розташовується до виросткового відростка, а при масивних рубцях або кістковому мозолі може розташовуватися в них. В цьому випадку слід спробувати перев'язати її в рані, але зробити перев'язку артерії в рані часто в подібних випадках не вдається. Не зтягуючи операцію багатократними безуспішними спробами перев'язати артерію в рані, слід рану туго затампонувати, і зробити перев'язку зовнішньої сонної артерії в типовому місці на шиї. Для закриття рани слизової оболонки слід мобілізувати її краї і накласти кетгутові шви. Якщо ж це не вдається, то залишається єдиний вихід — тампонувати рану слизової оболонки з боку порожнини рота йодоформною турундою, яку поступово видаляють на 8-10-й день після операції. Після зведення щелепи і переміщення підборіддя в правильне положення

необхідно кістковими кусачками згладити розітнуті поверхні кістки і особливо ретельно видалити усі гострі шпильки. Якщо при дослідженні пальцем внутрішньої поверхні гілки виявляються кісткові шпильки і розростання кісткової тканини, то їх необхідно видалити долотом, кусачками і гострою ложкою, оскільки шпильки, що залишилися, і кісткові вирости можуть дати надалі розростання нової кісткової тканини і рецидив анкілозу. Так само з внутрішньої поверхні гілки щелепи видаляють обривки окістя. Для остеопластики при дефектах нижньої щелепи найширше застосовують кістковий аутоотрансплантат, узятий з ребра і гребеня клубової кістки. Такий трансплантат являється найбільш близьким тканинам організму в генетичному плані. Проте при аутопластиці складно, а іноді неможливо добитися правильної форми нижньої щелепи, особливо при заміщенні її великих дефектів. Аутопластика пов'язана з додатковою травмою для хворого. При узятті трансплантата збільшується тривалість операції, внаслідок чого погіршується стан хворого. У разі використання аутоотрансплантатів при ушкодженнях виросткового відростка або їх наслідках неможливо провести первинну артропластику і здійснити реконструктивні операції на СНЩС. У останні десятиліття, як в нашій країні, так і за кордоном накопичений значний експериментальний і клінічний досвід використання кісткових алотрансплантатів, консервованих різними способами, при конструктивних і реконструктивних операціях в щелепно-лицьовій області. Найбільш цінним пластичним матеріалом є ортотопічний алотрансплантат, тобто трансплантат з нижньощелепної кістки, і СНЩС з його складеними компонентами. Ідентичність цього трансплантата по анатомічній і гістологічній будові нижньощелепної кістки реципієнта створює сприятливі умови для того, що його, що приживляє і перебудови з освітою органотипового регенерату, що дозволяє, особливо при первинній кістковій пластиці, отримати добрі результати.

Артропластика при анкілозі СНЩС (перший варіант)

При виконанні операції по першому варіанту, коли в якості трансплантата використовують ортотопічний алотрансплантат з консервованої нижньощелепної кістки разом з суглобовою голівкою, що сприймає суглобовий майданчик створюють таким чином. При формуванні суглобового майданчика щоб уникнути вивиху попереду неї створюють кістковий горбок, який обмежує зміщення суглобової голівки вперед. Це дозволяє їй здійснювати не лише шарнірні, але і якоюсь мірою поступальні рухи. Після цього при необхідності здійснюють зведення гілки і зміщення щелепи в здорову сторону. Підборіддя встановлюють в правильне положення по середній лінії. У дітей і підлітків, враховуючи ріст неураженої половини щелепи, прикус встановлюють з деякою гіперкорекцією. У цьому положенні щелепу фіксують за допомогою різних шин. Для кісткової пластики дефекту суглобового кінця нижньої щелепи, що утворився, після видалення верхнього фрагмента і переміщення щелепи використовують консервований методом ліофілізації або формалінізації алотрансплантат з гілки нижньої щелепи разом з суглобовою голівкою, а в деяких випадках і з вінцевим відростком.

Кращі функціональні результати спостерігаються при пересадці напівсуглоба, тобто нижнього поверху суглоба — гілки щелепи з суглобовою голівкою, міжсуглобовим диском і відповідною ділянкою капсули. В цьому випадку сприймаючий суглобовий майданчик треба формувати за формою верхньої поверхні міжсуглобового диска зі збереженням по краях виступів, що перешкоджають зміщенню трансплантата. З внутрішньої поверхні трансплантата відповідно до сприймаючого ложа кістки реципієнта знімають кортикальний шар. Із зовнішнього боку його в області прикріплення кортикальної пластинки з жувальним м'язом також створюють сприймаюче ложе. Трансплантат гілки з нижньої щелепи слід брати з кутом і в усю її ширину, для того, щоб їм можна було одночасно подовжити гілку, створити кут щелепи, і відшкодувати бракуючу частину кістки по задньому краю гілки, що утворилася після переміщення щелепи вперед. Дефект суглобового кінця щелепи, що утворився, заміщають трансплантатом з таким розрахунком, щоб його суглобова голівка поміщалася на створеному суглобовому майданчику. Вінцевий відросток, що зберігся, сполучають з вінцевим відростком трансплантата. Другий кінець трансплантата сполучають з кінцем щелепи реципієнта унакладку і щільно зміцнюють двома дротяними швами. Вінцеві відростки скріплюють тонким танталовим дротом. Сухожилля медіального крилоподібного м'яза і власне жувальний м'яз з кортикальної пластинкою прикріплюють не до кута, а ззаду кута до заднього краю гілки щелепи, тобто, не змінюючи їх довжини, прагнучи відтворити фізіологічне натягнення м'язів. Збереження цілості і фізіологічного натягнення жувальних м'язів, поза сумнівом, позитивно позначається на жувальній функції.

Артропластика при анкілозі СНЩС (другий варіант)

Артропластика суглоба по другому варіанту полягає в тому, що в область дефекту виросткового відростка після його видалення при анкілозі пересаджують цілий блок консервованого алогенного

суглоба. Показанням до його пересадки є наявність тільки кісткового і рецидивуючого анкілозу у поєднанні з недорозвиненням щелепи або без її деформації. Доступ до суглоба при операції по другому варіанту здійснюють також екстраоральним підходом. Після остеотомії і видалення кісткового конгломерату формують не суглобовий майданчик, як при першому варіанті операції, а сприймаюче кісткове ложе для трансплантата. Кісткове ложе має бути рівною горизонтальною площиною з двома — переднім і заднім — виступами, в яких роблять по одному отвору для фіксації трансплантата. Трансплантат містить блок суглоба, який складається з: ділянки скроневої кістки з суглобовим майданчиком; міжсуглобового диска; суглобової голівки; суглобової капсули; міжсуглобових зв'язок.

Під час тієї, що припасувала трансплантата його верхню поверхню на скроневої кістці вирівнюють. По краях передньої і задньої сторін її роблять по одному отвору відповідно до ділянок сприймаючого ложа, що виступають. Після введення трансплантата в створене ложе його фіксують двома швами з тонкого танталового дроту. Другий кінець трансплантата сполучають з гілкою щелепи реципієнта, як в першому варіанті. У рану вводять антибіотики і пошарово зашивають її. Для попередження утворення гематоми на 1-2 дні в рані залишають гумовий випускник.

Щільність трансплантата забезпечує надійну фіксацію його до щелепи реципієнта і міцне утримання щелепи в посагу положенні дротяними швами.

Нижню щелепу фіксують до верхньої тільки на період проведення кісткової пластики і на 7-10 днів післяопераційного періоду, до усунення набряку. Потім хворий поступово починає робити активні рухи щелепою, в подальшому йому призначають фізіо- і механотерапію. Застосування цих методів дозволяє відновити жувальну функцію, одномоментно подовжити гілки щелепи, встановити прикус в нормальне положення і усунути деформацію нижньої щелепи. Крім того, при пересадці цілісного блоку суглоба, окрім функції відкривання рота, до певної міри відновлюються і бічні рухи, що має важливе значення для повноцінного розжовування їжі.

В. С. Иовчев (1963) описав спосіб "підвісної" артропластики при анкілозі без змін вінцевого відростка і навколишніх тканин. Він зробив поперечну остеотомію виросткового відростка по можливості ближче до голівки і під основу вінцевого відростка. Щелепу переміщав вниз і в неуразену сторону. Потім вільний кінець вінцевого відростка сполучав з куксою в області відокремленого виросткового відростка і скріплював їх кістковим швом. При цій методиці гілка щелепи не має упору в суглобі і залишається як би підвішеною на скроневому м'язі.

Для заповнення м'яких тканин до заднього краю зрушеної вперед гілки щелепи прикріплюють двома швами хрящовий алотрансплантат.

Г. П. Иоаннідіс (1970) при анкілозі СНЩС робив остеотомію у верхній третині гілки щелепи. Після видалення і відповідної обробки верхнього фрагмента підборіддя встановлюють по середній лінії. Дефект суглобового кінця щелепи заміщають ребровим кістково-хрящовим алотрансплантатом. Кістковий кінець трансплантата занурюють в створене поглиблення гілки або подовжньо розщеплюють і одну його частину поміщають в створений канал, а іншу — на зовнішню поверхню піднадкістя без додаткової фіксації. При цьому хрящовий кінець закругленої форми обернений у бік суглоба, який зазвичай розташовується нижче природного, що, на думку автора, лише трохи погіршує функцію нижньої щелепи.

Западиння в защелепному просторі, що виникає після переміщення щелепи вперед і в неуразену сторону, ліквідовують шляхом додаткової підсадки алогенного хряща, який фіксують до заднього краю гілки кетгутовими швами. При використанні цієї методики, як відмічає автор, значно зменшується мікрогенія і досягаються добрі функціональні результати.

П. З. Аржанцев (1971) при анкілозі СНЩС і мікрогенієві після ретельного вивчення клінічних, рентгенологічних і функціональних даних, а також особливостей щелепно-лицьової деформації робив реконструктивні операції з метою усунення мікрогенії, кісткового анкілозу з одного боку і фіброзного — з іншою. Під ендотрахеальним наркозом (з інтубацією через трахеостому) виконують двосторонню високу остеотомію гілок нижньої щелепи. Видаляють кістковий конгломерат в області виросткового відростка на стороні кісткового зрощення. Виниклий дефект відшкодовує імплантатом з органічного скла або пластмаси. Суглобову западину формують хірургічним шляхом. У області підборіддя накладають затиск апарату Рудько для скелетного витягнення нижньої щелепи. Через 5-7 днів після встановлення зубів в прикус скелетне витягнення замінюють міжщелепною гумовою тягою. Через 3 тижні під ендотрахеальним наркозом через раніше накладену трахеостому вичленують малорухомих виростковий відросток на стороні фіброзного зрощення. Імплантат, встановлений для формування сприймаючого кісткового ложа (на попередній операції), видаляють.

Після цього здійснюють двосторонню артропластику СНЩС ліофілізованими алогенними суглобовими відростками.

Лікування двосторонніх анкілозів СНЩС складніше. Необхідно сказати, що іноді в передопераційному періоді помилково ставлять діагноз "двосторонній анкілоз", приймаючи односторонній анкілоз за двосторонній і, навпаки, двосторонній — за односторонній. Тому перед операцією потрібне дуже ретельне рентгенологічне дослідження обох суглобів. Нині уточненню діагнозу допомагає томографія. При двосторонньому анкілозі після зробленої остеотомії на одній стороні звести гілку щелепи не вдається навіть роторозширювачем. Особливо форсувати ці рухи не слід. У таких випадках тампують рану марлевими серветками, змоченими антибіотиками. Не можна тампувати рану марлевими кульками, оскільки кульки, промоклі кров'ю, стають малопомітними в глибині рани і їх можна легко залишити в рані при закінченні операції. Після того, як рану затампували, краї шкірної рани поверх серветок зближують 2-3 тимчасовими швами і повертають голову хворого в інший бік (обережно, щоб не порушити систему ендотрахеального наркозу). Обробивши операційне поле, роблять таку ж операцію на іншій стороні. Необхідно мати на увазі, що після операції з приводу двостороннього анкілозу СНЩС в післяопераційному періоді може настати западанні язика, тому у кінці операції слід прошити мову і прив'язати лігатуру на 2-3 дні до пов'язки. У цьому періоді хворі потребують особливо ретельного спостереження персоналу в нічний час. Надалі хворі пристосовуються самостійно утримувати мову. Для утримання нижньої щелепи у виправленому положенні в післяопераційному періоді впродовж 10-14 днів застосовують витягнення за відділ підборіддя щелепи за допомогою накісткового затиску, гачка або дротяної петлі, шнуром через блок з вантажем в 500-800 р.

Застосування деєпідермізованого Філатівського стебла при усуненні анкілозу СНЩС

Усі автори, що займаються вивченням віддалених результатів лікування анкілозів СНЩС, відмічають велике число рецидивів захворювання. Рецидиви частіше розвиваються впродовж першого року після операції, але описані випадки їх розвитку і через декілька років після операції. А. А. Лимберг для попередження розвитку рецидиву анкілозу нижньої щелепи в 1948 р. застосував для міжкісткового прокладення деєпідермізоване Філатовське стебло. Операція багатоетапна, тому метод рекомендується тільки для усунення рецидивів анкілозу. Філатівське стебло формують зазвичай на животі. Через 3 тижні ніжку стебла пересаджують на кисть або передпліччя. Ще через 3 тижні роблять основну операцію усунення анкілозу. Описаним вище методом оголяють область анкілозу і як завжди обробляють кістку. Потім відсікають ніжку стебла від живота і скальпелем видаляють упродовж 7-8 см епідермальний шар шкіри, залишивши на стеблі лише сітчастий шар так, щоб жирова клітковина була покрита дермою. Деєпідермізовану ділянку стебла вводять між кістковими поверхнями і зміцнюють його матрацним швом через усю товщу щоки і 2-3 швами до навколишніх тканин з таким розрахунком, щоб він не міг зміститися. Потім повертають на своє місце жувальний м'яз і м'які тканини, накладають погрузаючі кетгутові шви, шкірну рану зашивають. Частину стебла ретельно пришивають до шкіри так, щоб рана була закрита наглухо. Між швами вводять гумовий випускник на 48 ч. Усе подальше ведення хворого таке ж, як було описано вище. На наступному етапі, через 2-3 тижні, відсікають надлишок стебла у нижнього краю щелепи або, якщо є ще мікрогенія, стебло відсікають від руки, деєпідермізують його, розпластують і вводять під шкіру для корекції асиметрії особи. Таким чином, цей метод дозволяє усунути не лише анкілоз СНЩС, але і асиметрію обличчя, викликану западінням тканин в області гілки щелепи, і мікрогенією. Усунення двосторонніх анкілозів СНЩС за допомогою прокладення з Філатівського стебла роблять таким чином. Після того, як стебло однією ніжкою прирощене до руки, відсікають другу ніжку від живота і пересаджують її в область кута нижньої щелепи. Через 3-4 тижні відсікають ніжку стебла від руки і пересаджують її на симетричне місце з іншого боку. Таким чином, стебло розташовується під підборіддям у вигляді стремена. Ще через 3-4 тижні роблять одномоментно усунення анкілозу з обох боків. Розтинають стебло упоперек на 2 рівних частини, роблять двосторонню остеотомію, зводять щелепу. Деєпідермізують обидві ніжки стебла повністю і кожную вводять між кістковими поверхнями на своїй стороні. Надалі операцію роблять так, як це було описано раніше. Між корінними зубами з обох боків вводять гумові прокладення, а підборіддя підтягують "пращей", іноді накладають міжщелепне витягнення. Живлення хворому в післяопераційному періоді на 15-20 днів призначають через зонд. Рухи щелепи дозволяють з 10-15-го дня.

Операції при анкілозі СНЩС

Артропластика СНЩС способом Медведєва, 1953

За допомогою спеціальних щипців-кусачок роблять ступінчасту остеотомію в області верхньої третини гілки нижньої щелепи, зводять її до правильного положення. Моделюють і поміщають в

щілину між фрагментами вкладиш з біопластмаси, що відповідає за формою і величині простору між фрагментами. Вкладиш фіксують кетгуттовими швами до навколишніх тканин, вставляють прокладення між корінними зубами і здійснюють позаротове витягнення щелепи впродовж 14-16 днів.

Артропластика СНЩС способом Великанової, 1956

Роблять косу остеотомію по Рауеру, кінці розпилювання кістки припікають димлячою азотною кислотою впродовж 1-2 хвилин. Кислоту наносять за допомогою вати на паличці, навколишні тканини ізолюють марлею, змоченою насиченим розчином натрію гідрокарбонату для нейтралізації кислоти. Здійснюють витягнення щелепи впродовж 10-13 днів.

Артропластика СНЩС способом Бернадського - Михайлик, 1974

Роблять остеотомію нижньої щелепи ближче до рівня суглоба. Нижній фрагмент відводять вниз і вперед, фіксують щелепу назубними шинами. Куксу нижнього фрагмента гілки покривають ковпачком з білкової оболонки яєчка (бика). Ковпачок фіксують кетгуттовим швом, що обвиває кут щелепи.

Артропластика СНЩС способом Максудова - Драновського, 1981

Розрізами по Рауеру або Львову оголяють кут і тіло нижньої щелепи. Відшаровують жувальний м'яз від гілки і скелетують його до суглобового і вінцевого відростків. Отсепаровують внутрішній крилоподібний м'яз з внутрішньої сторони гілки. Роблять остеотомію ближче до ураженого суглоба. Нижній фрагмент зміщують донизу, щелепу зіставляють в правильному положенні. На краї нижнього фрагмента щелепи насаджують ковпачок з срібно-паладієвого сплаву.

Артропластика СНЩС способом Михайлик - Бернадського, 1978

Остеотомію здійснюють біля основи вінцевого відростка. Видаляють надлишок конгломерату кістки в області півмісяцевої вирізки і суглобового відростка. Нижню щелепу зміщують донизу і наперед. Вінцевий відросток переміщують і фіксують до верхньозадньому краю гілки кістковими швами.

Артропластика СНЩС способом Міхельсона, 1948

Здійснюють косу остеотомію гілки по Рауеру. У щілину, що утворилася, після розведення фрагментів вставляють ковпачок з пластмаси, який надівають на рухливий відрізок кістки. Ковпачок фіксується до окістя гілки.

Артропластика СНЩС способом Плотнікова - Ткаченко, 1966

Після оголення гілки нижньої щелепи роблять її остеотомію, видаляють кістковий масив, формують суглобову западину в скроневої кістці. Нижню щелепу переміщують в правильне положення. Дефект гілки, що утворився, заміщують кістковим ліофізілірованим алотрансплантатом з нижньої щелепи з суглобовим кінцем, який фіксують кістковим швом.

Артропластика СНЩС способом В. Ф. Рудько - Каспаровой, 1956

Скелетують усю гілку нижньої щелепи, аж до кісткового зрощення. Роблять горизонтальну остеотомію гілки у верхній її третині. На нижньому фрагменті гілки моделюють суглобову голівку і шийку шляхом видалення ділянки кістки. Розводять фрагменти не менше чим на 10 мм і надівають ковпачок з ЭГМАСС-12, до якого приварена "вежа" з АКР-7. Ковпачок повинен туго охоплювати кістку і міцно на ній сидіти.

Усунення анкілозу СНЩС способом Бернадського, 1956

Через розріз, нижче мочки вуха, кут нижньої щелепи, що облямовує, і що триває в піднижньощелепній області, оголяють гілку, скелетують її від жувальної і медіальної крилоподібної м'язів і окістя. Здійснюють остеотомію по методу Рауеру. Розводять фрагменти і між ними вставляють Деєпідермізований, позбавлений жиру клапоть шкіри, який фіксують кетгуттовими швами до залишків жувальної і медіальної крилоподібної м'язів у краю кута щелепи.

Усунення анкілозу СНЩС способом Бернадського -- Михайлик, 1978

Екстраорально оголяють гілку нижньої щелепи, роблять її остеотомію на межі верхньої і середньої третини, моделюють суглобову голівку з нижнього фрагмента гілки, що резеціює, і покривають її ковпачком з ксеногенної склерокорнеальної оболонки, який фіксують швами до жувального м'яза. Рану пошарово зашивають. При необхідності зміщують підборіддя до симетричного положення і здійснюють витягнення його через блок.

Усунення СНЩС з мікрогенією у дітей способом Лімберга, 1955

Розрізом, що огинає кут нижньої щелепи, оголяють і звільняють його від окістя, жувального м'яза. Скелетують усю гілку аж до півмісяцевої вирізки. Внутрішню поверхню гілки звільняють від окістя і медіального крилоподібного м'яза. Роблять остеотомію вінцевого відростка і суглобового відростка в області шийки або основи (при кісткових зрощеннях). Зводять гілку щелепи вниз і вперед до

встановлення підборіддя в правильне положення. Здійснюють витягнення щелепи за допомогою накісткового затиску, накладеного на кут щелепи.

Усунення анкілозу СНЩС способом Львова, 1936

Розрізом під кутом нижньої щелепи оголяють її гілку. Перетинають прикріплення жувальною, медіальною крилоподібною м'язів. Отсепаровують разом з окістям м'яза на внутрішній і зовнішній поверхнях і скелетують усю гілку. Здійснюють косу остеотомію гілки в зоні верхньої її третини (по Рауеру). Січуть передню ділянку гілки у вигляді клину. Кінець нижнього відрізка кістки закругляють і моделюють голівку і шийку.

Усунення анкілозу СНЩС способом Рауеру, 1928

Розрізом по нижньому краю вилицюватої дуги, відступивши від слухового проходу на 1,5 см наперед і далі вниз, починаючи від заднього кінця першого вилицюватої розрізу, оголяють гілку нижньої щелепи. Відділяють окістя по зовнішній поверхні гілки і по її передньому і задньому краям. Здійснюють косу лінійну остеотомію по лінії основи суглобового відростка. При існуванні одночасно кісткового зрощення між вінцевим відростком і вилицюватою кісткою додатково роблять косу лінійну остеотомію вінцевого відростка біля його основи. У щілину, що утворилася, після розведення фрагментів поміщають клапоть з широкої фасції стегна з жиром так, щоб фасція покривала нижній відрізок гілки, а жир заповнював простір і на внутрішній стороні гілки.

Усунення анкілозу СНЩС способом Роше, 1898

Оголяють нижню щелепу розрізом, що огинає її кут. Викроюють клапоть на живлячій ніжці з жувального м'яза. Скелетують гілку нижньої щелепи до суглобового і вінцевого відростків, як із зовнішньою, так і внутрішньою сторін. Роблять остеотомію трапецієвидної форми в області нижньої половини гілки. Нижній фрагмент гілки зводять і в дефект, що утворився, укладають м'язовий клапоть, який пришивають до зовнішньої поверхні крилоподібного м'яза.

Усунення анкілозу СНЩС способом Роше в модифікації Сміту, 1899

Операцію здійснюють по методу Роше лише з тією різницею, що остеотомію роблять в середній третині гілки нижньої щелепи.

Усунення анкілозу СНЩС способом Роше - Сміту в модифікації Березовського, 1901

Роблять остеотомію від заднього краю гілки в область верхньої половини у напрямку до краю півмісяцевої вирізки. У простір між фрагментами укладають клапоть жувального м'яза, який прикріплюють до окістя внутрішньої поверхні нижнього фрагмента.

Усунення анкілозу СНЩС способом Савицького, 1968

Звільняють гілку нижньої щелепи від рубців, роблять її остеотомію, зводять до правильного положення. До гілки підшивають відрізок ауторебра з хрящовою частиною, який моделюють за формою суглобової голівки. Застосовується у дітей.

Усунення фіброзного анкілозу СНЩС

Розрізом по Рауеру розтинають капсулу суглоба, видаляють рубцево-змінений диск і рубці. При необхідності, для досягнення достатньої міри розкриття рота вставляють в суглобову щілину остеотом і обертальними рухами розривають спайки, що утворилися на внутрішній поверхні. Між молярами на хворій стороні вставляють розпірку.

Усунення фіброзного анкілозу СНЩС способом Семенченка, 1951

Між премолярами на здоровій стороні вводять плоске долото або шпатель і поступово розширюють щілину між зубними рядами настільки, щоб можна було застосувати роторозширювач Гейстера. Вставляють роторозширювач між різцями і повільно відкривають рот на 1-1,5 см Вводять другий розширювач на стороні анкілозу між премолярами і повільно розкривають порожнину рота до 3,5-4 см Між корінними зубами вставляють пластмасову або металеву розпірку.

6. МАТЕРІАЛИ ДЛЯ САМОКОНТРОЛЮ:

А. Завдання для самоконтролю:

1. Медична амбулаторна карта хворого з патологією СНЩС.
2. Схеми обстеження хворого з патологією СНЩС.
3. Схеми лікування хворих з патологією СНЩС.

Б. Задачі для самоконтролю:

1. Пацієнт К., 44 роки, звернувся зі скаргами на обмеження відкривання рота до 0,5 см, відсутність горизонтальних рухів нижньої щелепи, біль в обох СНЩС. При рентгенологічному дослідженні встановлена відсутність суглобової щілини на деяких ділянках, потовщення головки і шийки суглобового відростка, зменшення вирізки нижньої щелепи. Який діагноз можна допустити?

Відповідь: Фіброзний анкілоз СНЩС

2. Хворий Н., 50 років, після рентгенологічного обстеження має таку рентгенологічну картину: повне зникнення суглобової щілини, кісткове зрощення головки нижньої щелепи із суглобовою ямкою скроневої кістки. Для якого захворювання характерна така рентгенологічна картина?

Відповідь: Кістковий анкілоз

В. Матеріали для тестового контролю. Тестові завдання з одиничною правильною відповіддю (α=1):

1. Відсутність рухомості у суглобі внаслідок запалення, дегенеративного процесу або травми:

- A. Анкілоз
- B. Контрактура
- C. Хронічний артрит
- D. Юнацький деформуючий артрит
- E. Склерозуючий артроз

(Правильна відповідь: A)

2. Що не є рентгенологічною ознакою кісткового анкілозу?

- A. Наявність екзофітів
- B. Повне зникнення суглобової щілини
- C. Кісткове зрощення головки нижньої щелепи із суглобовим заглибленням скроневої кістки
- D. Утворення єдиного кісткового конгломерату
- E. Ствощення та укорочення шийки нижньої щелепи

(Правильна відповідь: A)

3. Які є рентгенологічні ознаки фіброзного анкілозу?

- A. Суглобова щілина ледве помітна, суглобова головка сплюснена, шийка стовщена
- B. Кісткове зрощення головки нижньої щелепи із суглобовим заглибленням скроневої кістки
- C. Руйнування суглобової головки та початкові явища репарації
- D. Межі нижньощелепної ямки та суглобового відростка згладжуються наближаючись до прямої лінії
- E. Ділянки звуження і розширення суглобової щілини, вогнище остеопорозу і деструкції кісткової тканини елементів СНЩС

(Правильна відповідь: A)

1. Перерахуйте види анкілозу:

- A. Позасуглобовий, внутрішньосуглобовий, фіброзний, кістковий
- B. Позасуглобовий, внутрішньосуглобовий, гострий, хронічний
- C. Позасуглобовий, внутрішньосуглобовий, генералізований, фіброзний, кістковий
- D. Локалізований, генералізований, фіброзний, кістковий
- E. Локалізований, генералізований, фіброзний, хрящовий, кістковий

(Правильна відповідь: A)

2. Яке захворювання характеризується кістковим зрощенням суглобових поверхонь СНЩС.

- A. Кістковий анкілоз СНЩС
- B. Фіброзний анкілоз СНЩС
- C. Деформуючий артрит СНЩС
- D. Артроз СНЩС
- E. Синдром Костена

(Правильна відповідь: A)

Г. Навчальні задачі 3-го рівня (нетипові задачі):

1. Хвора В., 12 років, має діагноз анкілоз СНЩС. Головним симптомом захворювання є мікрогенія (симптомом «пташиного обличчя»). Які симптоми та синдроми не є характерними для анкілозу СНЩС. (Відповідь: Первинна частковою адентія, контрактура нижньої щелепи, макрогнатія, парез жувальної мускулатури)

2. Хворий Б., 17 років має недорозвинення нижньої щелепи. Наслідком анкілозу СНЩС не може бути?

(Відповідь: Недорозвинення верхньої щелепи, вторинна адентія зубів нижньої щелепи, макрогнатія, парез жувальної мускулатури)

3. У хворого Н., 18 років має місце фіброзний анкілоз СНЩС. Фіброзний анкілоз СНЩС не характеризується:

(Відповідь: Зрощенням суглобових поверхонь, наявністю рубцевих змін у жувальних м'язах, склерозом кортикальних пластинок суглобових кісткових поверхонь, деструктивними і гіперпластичними змінами кісткових елементів суглоба)

7.ЛІТЕРАТУРА:

Основна література:

1. Безруков В.М. Руководство по хирургической стоматологии челюстно-лицевой хирургии: 2 тома / В.М.Безруков, Т.Г. Робустова. - М., Медицина, 2000. - 488 с.
2. Бернадский Ю.И. Травматология и восстановительная хирургия черепно-челюстно-лицевой области / Ю.И. Бернадский. - М.: Медицинская литература, 1999. – 456 с.

Додаткова література:

1. Петросов Ю.А. Заболевания височно-нижнечелюстного сустава / Ю.А. Петросов, О.Ю. Калпакьянц, Н.Ю. Сеферян. Краснодар, 1996. – 349 с.
2. Плотников Н.А. Костная пластика нижней челюсти / Н.А. Плотников. - М.: Медицина, 1979. – 214с.
3. Робустова Т.Г. Хирургическая стоматология / Т.Г. Робустова. - М., 2003. - С.68-88.
4. Диагностика и лечение заболеваний височно-нижнечелюстного сустава / В.А. Семкин: Дис. д. мед. н. - М., 1997. - 204 с.
5. Тимофеев А.А. Руководство по челюстно-лицевой хирургии и хирургической стоматологии / А.А. Тимофеев. - Киев, 2002. - С. 120.

№ 7. Дисфункції скронево-нижньощелепного суглобу. Синдром больової дисфункції скронево-нижньощелепного суглобу.

1.АКТУАЛЬНІСТЬ ТЕМИ.

Синдром дисфункції СНЩС - один з найважчих і суперечливіших діагнозів, з яким доводиться стикатися практикуючим лікарям-стоматологам. Близько 57% пацієнтів, що звертаються за допомогою до стоматолога, мають ті або інші скарги на порушення функції СНЩС. Від 14% до 29% дітей і підлітків страждають на це захворювання. Різноманітність клінічних проявів дисфункції СНЩС визначається поліетіологічністю (множинними визначальними чинниками) патологічних змін, що розвиваються в ньому, що ускладнює діагностику і лікування.

2. КОНКРЕТНІ ЦІЛІ:

- 2.1. Дати визначення, що таке дисфункція СНЩС.
- 2.2. Аналізувати етіологію і патогенез різних форм дисфункції СНЩС.
- 2.3. Запропонувати план обстеження хворого з дисфункцією СНЩС.
- 2.4. Класифікувати дисфункції СНЩС.
- 2.5. Перерахувати основні клінічні ознаки дисфункції СНЩС.
- 2.6. Запропонувати схеми лікування хворих з дисфункціями СНЩС.
- 2.7. Проаналізувати дані додаткових методів обстеження хворих з дисфункціями СНЩС.

3. БАЗОВІ ЗНАННЯ, ВМІННЯ, НАВИЧКИ, НЕОБХІДНІ ДЛЯ ВИВЧЕННЯ ТЕМИ (міждисциплінарна інтеграція).

Назви попередніх дисциплін	Отримані навички
1. Етика і деонтологія	Встановити психологічний контакт з хворим
2. Нормальна анатомія	Знати анатомічну будову скронево-нижньощелепного суглобу
3. Нормальна фізіологія	Знати функціональні можливості скронево-нижньощелепного суглобу в нормі
4. Патоморфологія	Описувати морфо-функціональні зміни у скронево-нижньощелепному суглобі при різних видах його патології
5. Пропедевтика внутрішніх хвороб	Застосовувати методи обстеження хворого при різних видах патології скронево-нижньощелепного суглобу
6. Рентгенологія	Вміти описати рентгенологічні знімки скронево-нижньощелепного суглобу
7. Клінічна фармакологія	Знати дію, показання до застосування, протипоказання, дозування, схеми призначення медикаментозних препаратів вживаних при лікуванні патології скронево-нижньощелепного суглобу

4.ЗАВДАННЯ ДЛЯ САМОСТІЙНОЇ РОБОТИ ПІД ЧАС ПІДГОТОВКИ ДО ЗАНЯТТЯ.

4.1.Перелік основних термінів, параметрів, характеристик, які повинен засвоїти студент при підготовці до заняття:

Термін	Визначення
--------	------------

Дисфункція	Це поняття, коли наслідки деякого явища, дії або процесу виявляються несприятливими для цього об'єкту або органу.
Синдромом Костена	Це синонім больової дисфункції ВНЧС.
ВНЧС	Скронево-нижньощелепний суглоб.

4.2. Теоретичні питання до заняття:

1. Дати визначення, що таке дисфункція скронево-нижньощелепного суглобу.
2. Аналізувати етіологію і патогенез різних видів дисфункції скронево-нижньощелепного суглобу.
3. Запропонувати план обстеження хворого з дисфункцією скронево-нижньощелепного суглобу.
4. Класифікувати дисфункції скронево-нижньощелепного суглобу.
5. Перерахувати основні клінічні ознаки дисфункції скронево-нижньощелепного суглобу.
6. Запропонувати схеми лікування хворих з дисфункцією скронево-нижньощелепного суглобу.
7. Проаналізувати дані додаткових методів обстеження хворих з дисфункцією скронево-нижньощелепного суглобу.
8. Запропонувати план диспансерного спостереження за хворими з дисфункціями скронево-нижньощелепного суглобу.

4.3. Практичні роботи (завдання), які виконуються на занятті:

1. Уміти провести диференціальну діагностику між дисфункціями і іншими захворюваннями СНЩС.
2. Уміти прочитати рентгенологічний знімок, картину МРТ, комп'ютерну томограму при дисфункціях СНЩС.
3. Уміти скласти план обстеження пацієнтів з дисфункціями СНЩС.
4. Уміти зняти больовий синдром при дисфункції СНЩС.
5. Уміти скласти план лікування пацієнтів з дисфункціями СНЩС.

5. ЗМІСТ ТЕМИ:

Дисфункцію СНЩС в медицині називають по-різному: міофасціальний синдром, хронічний підвивих нижньої щелепи, артрит, артроз СНЩС. Іноді її називають синдромом Костена по імені отоларинголога із США, який першим досліджував порушення функції СНЩС на початку ХХ століття і виявив зв'язок з вушними болями. Це одна із складних і тяжких патологій, яку непросто як діагностувати, так і лікувати.

Діагноста ураження СНЩС ускладнена тим, що симптомів у цієї патології багато. Але деякі з них можна назвати класичними - ті, що зачіпають самі СНЩС, вуха, голову, щелепи і зуби. Оскільки в суглобах нервових закінчень немає, то коли порушена їх функція в цій області, людина не відчуває болю. Вона виникає у вухах, в області шиї, голови або в тригерних точках, що є ущільненнями в м'язах (жувальних, скроневих, під'язиковою, скроневих, шийних), - біль відчувається при натисканні на них. При цьому відчувається шум у вухах, хрускіт в суглобах при відкриванні рота.

Найпоширеніший симптом - клацання в суглобі нижньої щелепи, причому що не завжди супроводжуються больовими відчуттями. Звук, що видається при цьому щелепою, можуть почути оточення. Якщо щелепа клацає, значить, диск зміщений і м'язи, що підтримують нижню щелепу під час пережовування їжі, напружені неприродно. Наслідком цієї напруги стають болі в м'язах, особі, голові і шиї.

Блокування, або замикання СНЩС - цей стан, при якому суглоб рухається нерівномірно із-за порушень, які в нім сталися. Людина помічає, що нижня щелепа відкривається нерівномірно, ніби щось ловить. А щоб широко відкрити рот вимагається спочатку посувати нижньою щелепою то в один, то в інший бік, іноді це доводиться робити до тих пір, поки не пролунає клацання в точці її "відмикання".

Із-за близькості СНЩС до вушних раковин, його ураження часто стає причиною болів у вухах, його закладеності, аж до втрати слуху. Дзвін у вухах можуть викликати як порушення в суглобі, так і боротьба з болем за допомогою препаратів (аспірин, ібупрофен).

Головний біль - один з найбільш частих симптомів патології СНЩС. Зазвичай вона концентрується в скронях, потилиці і навіть плечах (лопатках). Стискання щелеп і скреготання зубами (бруксизм), які також можуть бути симптомами патології СНЩС, викликають м'язовий біль, який стає причиною головних болів. Зміщений диск СНЩС також може заподіювати біль у суглобі, який часто відчувається у скроні, лобі або шиї. Причому ці болі такі сильні, що лікарі часто плутають їх з мігренню або з патологіями головного мозку.

Із-за бруксизму, який може бути і причиною, і наслідком ураження СНЩС, зуби можуть стати дуже чутливими. При цьому стоматолог не може знайти причини цієї чутливості і вимушений

депульпувати зуби, а в деяких випадках і видаляти, щоб позбавити свого пацієнта від болю. Але біль, навпаки, посилюється.

З патологією СНЩС можуть бути пов'язані біль в спині із-за підвищеної напруги м'язів (міофасціальний больовий синдром), запаморочення, дезорієнтація, розгубленість, депресія і на її фоні - порушення сну. Можливо також розвиток фотофобії (підвищеною чутливістю до світла), виникнення болю в оці, нечіткий зір і сипання очних м'язів.

Дисфункція зустрічається в усіх вікових групах, а взагалі людей, що страждають цією патологією, за різними підрахунками - до 70 відсотків. Серед причин її виникнення - порушення прикусу, різке перенапруженні жувальних м'язів при пережовуванні твердої і грубої їжі, неправильне лікування зубів (пломбування зуба, протезування), бруксизм і підвищена стертість зубів, спортивні навантаження, які призводять до перенапруження окремих груп м'язів.

Часто причиною розвитку дисфункції СНЩС стає стрес, а також неправильне стоматологічне лікування, точніше, помилки стоматологів-ортопедів, ортодонтів, терапевтів, хірургів : навіть лікування простого карієсу може привести до дисфункції СНЩС, якщо стоматолог-терапевт поставив завищену пломбу, що порушило симетрію і привело до односторонніх навантажень, а потім і до зміщення дисків, а з ним і до болів. Причинами цієї хвороби можуть стати також травма суглобів, стертість зубів при бруксизмі, надмірні навантаження при заняттях спортом.

Лікування

Якщо ви упевнені в тому, що болі, які ви відчувають пацієнти пов'язані з дисфункцією СНЩС, то що, щоб поліпшити функцію жування і зменшити біль, можна використати вологе тепло: необхідно до хворого місця прикласти компрес - його функцію може виконати пляшка з гарячою водою, обернута теплим сирим рушником, щоб уникнути опіку.

Зменшити запалення і притупити біль допоможе лід. Але крижаний пакет (чи пластикову пляшку з льодом) не можна класти безпосередньо на шкіру, краще обернути його тканиною. Пам'ятайте, що не можна використати лід більше 10-15 хвилин, перерва між установкою компресів має бути не менше години.

Тимчасово зменшити біль допоможуть анальгетики.

М'яка (можна перетерта) або змішана їжа дає щелепи можливість відпочити. Відмовитися від твердих, хрустких і таких, що довго жуються продуктів. Не намагайтеся відкривати якнайширше рот, відкушуючи великі шматки.

Освойте зручну для вас техніку релаксації : розслаблення допомагає впоратися з болем, супроводжуючу дисфункцію СНЩС.

Діагностика

Діагностувати дисфункцію СНЩС складно не лише стоматологам, але і лікарям інших спеціальностей, тому часто виявляється, що захворювання виявляється пізно і лікування виявляється довгим і непростим. Для діагностики синдрому СНЩС використовують рентгенографію (у тому числі ортопантограму), електроміографію, комп'ютерну томографію (КТ), магнітно-резонансну томографію (МРТ), артроскопію. Щоб правильно поставити діагноз, важливо проконсультуватися у фахівців різних напрямів в стоматології.

Через те, що дисфункція суглобів важко діагностується, навіть стоматологи мало знайомі з цією патологією і способами лікування. Тому велика частина пацієнтів не отримує кваліфікованої своєчасної допомоги і ходить до остеопатам, мануальним терапевтам, отоларингологам, терапевтам, неврологам, психотерапевтам. Насправді лікуванням захворювань СНЩС повинні займатися стоматологи залежно від причини, що викликала цей стан.

Щоб досягти успіху в терапії, потрібний комплекс заходів: ортодонтичне лікування для виправлення прикусу, хірургічне втручання, перелік зубів, протезування, фізіотерапевтичні процедури, іглорефлексотерапія.

За свідченнями лікар може призначити нічне носіння шини, за допомогою якої знімається міофасціальний больовий синдром. Її можна використати і для діагностики, і для попередження стертості зубів при бруксизмі.

Лікувати дисфункцію СНЩС обов'язково - при зміщенні диска суглобові поверхні піддаються перебудові (артроз), в порожнині суглоба розростається груба сполучна тканина, що призводить до знерухомлення суглоба - анкілозу.

Профілактика - це своєчасне і якісне лікування і протезування зубів, виправлення прикусу, вчасне звертання по допомогу до лікаря після травми.

Больова дисфункція СНЩС. У практичній роботі лікаря-стоматолога, лікаря-невролога досить часто доводиться стикатися із стоматоневрологічною симптоматикою. Однією з таких проблем є дисфункція СНЩС.

Існує тісний взаємозв'язок між клініко-неврологічною симптоматикою і дисфункцією СНЩС.

Як правило, пацієнти з дисфункцією СНЩС пред'являють скарги:

1. Болі в області СНЩС локального або дифузного характеру.
2. Головні болі часто із стороною ураженого суглоба. Головні болі частіше мають інтенсивний характер за типом гемікранії.
3. Болі в шийному відділі хребта, обмеження рухливості шийного відділу хребта, запаморочення.
4. Обмеження рухливості суглоба (неповного відкриття рота).
5. Напруга лицьової і жувальної мускулатури (частіше з боку «зацікавленого» суглоба, але можлива і двостороння локалізація напруги мускулатури).
6. Порушення нічного сну і так далі

При зборі анамнезу можливо виявити:

1. Травму суглоба або нижньої щелепи.
2. Перенесені стоматологічні маніпуляції (як правило, протезування).
3. Професійні шкідливості (як правило, це пацієнти, робота яких пов'язана зі значним мовним навантаженням).
4. Дегенеративно-дистрофічні зміни з боку хребта і інших суглобів.

Найчастіше ця категорія пацієнтів спостерігається тільки лікарем стоматологом (як правило пацієнт при виникненні скарг після проведеного протезування або лікування у стоматолога до нього ж і звертається) і звичайно в цьому випадку говорити про клініко-неврологічний огляд і обстеження пацієнта не доводиться. У зв'язку з цим велике значення придбаває спільну співпрацю лікаря невролога і лікаря стоматолога, а також обов'язковий комплекс діагностичного обстеження пацієнтів з дисфункцією СНЩС.

Лікування. Лікарська терапія міофасціальній больовій дисфункції (МБД) СНЩС не замінює, а доповнює традиційне оклюзійне лікування, застосування оклюзійних шин.

При хронічному перебігу МБД СНЩС складно обійтися без фармацевтичних засобів. Бо комплексне лікування має бути спрямоване на усі встановлені ланки патогенезу. Але біль завжди пов'язаний з ЦНС.

У разі МБД СНЩС окрім алгічної рецепції і самого відчуття болю важливе значення має її емоційне переживання (страждання).

1. Одна з основних труднощів при лікуванні МБД СНЩС полягає в тому, що окрім самого болю (навіть якщо вона є єдиною скаргою) необхідно оцінити багато інших чинників, що впливають на стан хворого. Деякі пацієнти знаходяться в стані тривожності або навіть страху. У подібних випадках, виправдано призначення галоперідолу по 0,5 міліграм 2 рази на добу.

2. При розгляді тривіальних фармакологічних методів боротьби з болем в першу чергу слід вказати на групу ненаркотичних анальгетиків, основними представниками яких, звичайно, являються нестероїдні протизапальні препарати (НПВП), хоча відомо, що монотерапія ними не завжди здатна адекватно ліквідувати больовий синдром.

При больовій дисфункції що виникає внаслідок розтягування жувальних м'язів, вираженим болем, що супроводжується набряклістю в області СНЩС використовуються нестероїдні протизапальні препарати: «Моваліс», «Найз», «Доналгин», «Нимегесик 100», «Месулід». Препарати застосовуються впродовж 5-10 днів по 1 таблицю. 1-2 рази в день.

У комплексній терапії больової дисфункції СНЩС застосовується «Вольтарен Емульгель». Препарат чинить місцево-анестезуючу, охолоджувальну і знеболюючу (за рахунок пригнічення біосинтезу простагландинів) дію, зменшує набряк тканин. Препарат наносять на шкіру 3-4 рази в день і злегка втирають. Курс лікування — 2-3 тижні.

3. Полегшити стан пацієнтів, що страждають від МБД СНЩС, здатні бензодіазепіни (Діазепам, феназапам, елениум). Ці лікарські препарати знайшли застосування при терапії різних психотичних станів і порушень сну, проте вони також широко використовуються для лікування больових синдромів, що особливо протікають на тлі спастичних станів жувальних м'язів. При лікуванні МБД СНЩС перевагу слід віддати Діазепаму, який має виражену миорелаксируючу дію. Його звичайна доза — 5 міліграм за 1 годину перед сном, потім по 2 міліграми 2 рази в добу. Як правило, Діазепам призначають на термін 7-10 днів.

4. Знаходять також широке застосування в терапії МБД СНЩС антидепресанти. Проте анальгетичну активність мають не усі препарати цієї групи. Найбільша перевага при лікуванні больових синдромів

віддається амитриптиліну по 25 міліграм 2 рази в добу. Припускають, що його лікувальна дія пов'язана не з антидепресивним ефектом, а із здатністю впливати на шляхи, що проводять больову імпульсацію в ЦНС.

5. Якщо МВС СНЩС протікає на тлі ішемічної хвороби серця, гіпертонічної хвороби, то виправдано використання гуанфацину, Верапамілу, які відносяться до неопіатних анальгетиків. Анальгетичний ефект гуанфацину, що прямо корелює з дозою препарату, був показаний в експериментальних роботах Михайловича В. А. і Ігнатова Ю.Д. (1990). Страшинов В. І. та ін. (1996) у своїх спостереженнях представили переконливі дані ефективного використання гуанфацину при проведенні анальгезії у пацієнтів в післяопераційному періоді, причому 2 міліграми препарату, перорально, що призначається, за їх даними, забезпечували впродовж 8 годин адекватне знеболення.

6. Не втратило актуальності використання хімічних сполук, що утрудняють синаптичну передачу в нервових центрах і нейтралізуючих активність таких медіаторів болю і парестезії, як серотонін, гістамін. Одним з таких препаратів є «Резерпин» (Кассиль Г. Н., 1975). Він, впливаючи на серотонінергетичні структури, зменшуючи біль.

7. Нині є дані про ефективність у пацієнтів з міофасціальним синдромом, бруксизмом, тризмом, головними болями напруження препарату «Ботокс». Він застосовується у вигляді ін'єкції в уражений м'яз, що призводить до зниження активності м'язових рецепторів розтягування. Клінічно це проявляється вираженим розслабленням м'яза в місці ін'єкції і значним зменшенням болю в ній.

8. У експериментальних умовах було продемонстровано і підтверджено клінічним шляхом релаксуюча дія препарату «Атаракс» на скелетну мускулатуру. Він також чинить анальгезирующее, антигістамінну, антихолінергіческое, симпатолічне дію. При парестезіях в щелепно-лицьовій області препарат призначають по 0,025 один раз в добу на ніч.

9. При одночасній наявності гіпертонусу в скроневій, жувальній і грудинно-ключично-сосковидній м'язах виправдано призначення таких препаратів, як: «Сирдалуд», «Парафон», «Миоластан», «Мідокалм», «Баклофен». Вони знижують тонус скелетних м'язів, чинять помірну анальгезирующее дію.

10. Для усунення м'язових болів і спазмів використовується «Миоспрей» — препарат, основною активною речовиною якого є бензил нікотинат, що викликає місцеву дилатацію артеріол і капілярів. Ментол, який входить до складу препарату, чинить легку місцеву анальгезирующее дію. Миоспрей розпилюється на шкіру з відстані 10-15 см до утворення товстого вологого шару препарату. Потім оброблена поверхня масажується до легкої гіперемії шкіри.

11. Для зняття болю використовують також компреси з камфорною або жовтою ртутною маззю (2-4%), аписартроном (бджолина отрута), випракутаном (змійна отрута). Одним з перерахованих препаратів наноситься на шкіру в області хворого СНЩС 1-2 рази в день впродовж 2-3 тижнів.

12. При сильних болях і різкому обмеженні рухливості нижньої щелепи доцільно застосовувати місцеву анестезію. Щоб виключити багатократне введення розчину анестетика в хворобливу ділянку жувальних м'язів, а у ряді випадків і з метою проведення диференціальної діагностики больової дисфункції СНЩС запропонований спосіб блокади рухових гілок трійчастого нерва у підскроневому гребеня (Єгоров П. М., 1967) слабким розчином анестетика без адреналіну.

13. При неефективності консервативної терапії деякі автори рекомендують внутрішньосуглобові ін'єкції. Найчастіше застосовують пролонговані форми глюкокортикостероидов («Дипроспан», «Депомедрол», «Кеналог 40»). У СНЩС вводиться не більше 1 мл лікарського препарату.

14. При медикаментозній терапії хворих літнього віку слід звертати увагу на спазматичні явища і необхідність корекції порушеного мозкового і кардіального кровообігу, що часто зустрічається. Вказані лікувальні заходи проводять відповідні фахівці (невропатолог, кардіолог).

6. МАТЕРІАЛИ ДЛЯ САМОКОНТРОЛЮ:

А. Завдання для самоконтролю:

1. Медична амбулаторна карта хворого з патологією СНЩС.
2. Схеми обстеження хворого з патологією СНЩС.
3. Схеми лікування хворих з патологією СНЩС.

Б. Задачі для самоконтролю:

1. У хворого Х., 34 роки, понижена висота прикусу. Хворий звернувся в клініку хірургічної стоматології із скаргами на порушення функції СНЩС. Яке захворювання обумовлюється зниженням висоти прикусу, який призводить до тиску голівок нижньої щелепи на зведення суглобової ямки і на вушно-темпоральний нерв, барабанну струну? Відповідь: Синдром Костена.

2. У хворої С., 33 років, має місце больова дисфункція СНЩС. Хвора спрямована на рентгенологічне дослідження. Яка рентгенологічна картина спостерігається при больовій дисфункції СНЩС : Відповідь: Асиметрія взаємовідносин суглобових голівок і суглобових щілин.

В. Матеріали для тестового контролю. Тестові завдання з одиничною правильною відповіддю ($\alpha=1$):

1. Синонім синдрому больової дисфункції СНЩС є?

- A. Синдром Костена.
- B. Синдром Дюшоитрена.
- C. Синдром Робена.
- D. Хвороба Крону.
- E. Хвороба Педжета.

(Правильна відповідь: A)

2. Для якого захворювання характерні S - подібні рухи нижньої щелепи під час відкривання рота?

- A. Больова дисфункція СНЩС.
- B. Гострий артрит.
- C. Хронічний артрит.
- D. Артроз.
- E. Анкілоз.

(Правильна відповідь: A)

3. При больовій дисфункції СНЩС амплітуда рухів нижньої щелепи :

- A. Збільшена.
- B. Зменшена.
- C. Не змінена.
- D. Нижня щелепа знерухомлена.
- E. Немає правильної відповіді.

(Правильна відповідь: A)

4. Для синдрому Костена не характерно:

- A. «Тугорухомість» нижньої щелепи уранці.
- B. Тупий біль в області СНЩС.
- C. Адентія або зниження прикусу.
- D. Зниження слуху і шум у вухах.
- E. Головний біль.

(Правильна відповідь: A)

5. Які з перерахованих методів використовуються для лікування больової дисфункції СНЩС?

- A. Вправлення зміщеного внутрішньо суглобового диска, медикаментозна, фізіотерапія, міжклязійні ортопедичні капи.
- B. Вправлення зміщеного внутрішньо суглобового диска.
- C. Вправлення зміщеного внутрішньо суглобового диска, медикаментозна, фізіотерапія, кондилотомія.
- D. Вправлення зміщеного внутрішньо суглобового диска, медикаментозна, фізіотерапія, артропластика.
- E. Медикаментозна, фізіотерапія, міжклязійні ортопедичні капи.

(Правильна відповідь: A)

Г. Навчальні задачі 3-го рівня (нетипові задачі):

1. До типових симптомів дисфункції СНЩС відноситься:

- A. Вегетативна симптоматика.
- B. Біль в ділянці обличчя, щелепних суглобів, шиї і плечей, усередині або біля вуха при жуванні, розмові або широкому відкриванні рота.
- C. Стомлюваність лицевих м'язів.
- D. Обмеження амплітуди відкривання рота.
- E. Набряклість з одного боку особи.

(Правильні відповіді: B, C, D, E)

2. До етіологічних чинників виникнення дисфункції СНЩС відносяться:

- A. Вживання м'якої їжі.
- B. Оклязійні порушення.
- C. Психо-емоційний стрес.

- D. Бруксизм.
- E. Гормональні порушення.

(Правильні відповіді: B, C, D, E)

3. Пацієнт звернувся до хірурга-стоматолога із скаргами на хрускіт і клацання в лівому СНЩС, тупий і ниючий біль. Об'єктивно: пальпація СНЩС безболісна, амплітуда рухів нижньої щелепи збільшена, відзначається S-подібні руху щелепи. Хворому поставлений діагноз: Больова дисфункція СНЩС. З якими захворюваннями необхідно провести диференціальну діагностику цьому пацієнтові?

- A. Вивих нижньої щелепи.
- B. Гострий артрит.
- C. Хронічний артрит.
- D. Контрактура нижньої щелепи.
- E. Позасуглобовий анкілоз СНЩС.

(Правильні відповіді: B, C, D, E)

7. ЛІТЕРАТУРА:

Основна література:

1. Безруков В.М. Руководство по хирургической стоматологии челюстно-лицевой хирургии: 2 том / В.М.Безруков, Т.Г. Робустова. - М., Медицина, 2000. - 488 с.
2. Бернадский Ю.И. Травматология и восстановительная хирургия черепно-челюстно-лицевой области / Ю.И. Бернадский. - М.: Медицинская литература, 1999. – 456 с.

Додаткова література:

1. Петросов Ю.А. Заболевания височно-нижнечелюстного сустава / Ю.А. Петросов, О.Ю. Капкакьянц, Н.Ю. Сеферян. Краснодар, 1996. – 349 с.
2. Робустова Т.Г. Хирургическая стоматология / Т.Г. Робустова. - М., 2003. - С.68-88.
3. Диагностика и лечение заболеваний височно-нижнечелюстного сустава / В.А. Семкин: Дис. д. мед.– М., 1997. - 204 с.
4. Тимофеев А.А. Руководство по челюстно-лицевой хирургии и хирургической стоматологии / А.А. Тимофеев. - Киев, 2002. - С. 120.

№ 8. Підсумкове заняття: «Сучасні методи діагностики та лікування захворювань скронево-нижньощелепного суглобу».

1.АКТУАЛЬНІСТЬ ТЕМИ.

Патологія СНЩС - одна з самих поширених в структурі захворювань стоматологічного профілю з яким доводиться стикатися практикуючим лікарям-стоматологам. Близько 57% пацієнтів, що звертаються за допомогою до стоматолога, мають ті або інші скарги на порушення функції СНЩС. Від 14% до 29% дітей і підлітків страждають на це захворювання. Різноманітність клінічних проявів патології СНЩС визначається поліетіологічністю (множинними визначальними чинниками) патологічних змін, що розвиваються в ній, що ускладнює діагностику і лікування.

2. КОНКРЕТНІ ЦІЛІ:

- 2.1.Вказати на особливості анатомічної будови СНЩС.
- 2.2.Знати сучасні клінічні і лабораторні методи обстеження хворих з патологією СНЩС.
- 2.3.Запропонувати план обстеження хворого з патологією СНЩС.
- 2.4.Класифікувати захворювання СНЩС.
- 2.5.Знати клініку, діагностику і методи лікування хворих з вивихами нижньої щелепи.
- 2.6.Знати клініку, діагностику і методи лікування хворих з гострими і хронічними артритами СНЩС.
- 2.7.Знати клініку, діагностику і методи лікування хворих з артритом-артрозами і артрозом СНЩС.
- 2.8.Знати клініку, діагностику і методи лікування хворих з контрактурами нижньої щелепи.
- 2.9.Знати клініку, діагностику і методи лікування хворих з анкілозами СНЩС.
- 2.10.Знати клініку, діагностику і методи лікування хворих з різними видами дисфункції СНЩС.
- 2.11.Запропонувати схеми лікування хворих з різними видами патології СНЩС.

3. БАЗОВІ ЗНАННЯ, УМІННЯ, НАВИЧКИ, НЕОБХІДНІ ДЛЯ ВИВЧЕННЯ ТЕМИ (міждисциплінарна інтеграція).

Назви попередніх дисциплін	Отримані навички
1. Етика і деонтологія	Встановити психологічний контакт з хворим
2. Нормальна анатомія	Знати анатомічну будову СНЩС
3. Нормальна фізіологія	Знати функціональні можливості СНЩС в нормі

4. Патоморфологія	Описувати морфо-функціональні зміни у СНЩС при різних видах його патології
5. Пропедевтика внутрішніх хвороб	Застосовувати методи обстеження хворого при різних видах патології СНЩС
6. Рентгенологія	Уміти описати рентгенологічні знімки СНЩС
7. Клінічна фармакологія	Знати дію, показання до застосування, протипоказання, дозування, схеми призначення медикаментозних препаратів вживаних при лікуванні патології СНЩС

4.3. ЗАВДАННЯ ДЛЯ САМОСТІЙНОЇ РОБОТИ ПІД ЧАС ПІДГОТОВКИ ДО ЗАНЯТТЯ.

4.1. Перелік основних термінів, параметрів, характеристик, які повинен засвоїти студент при підготовці до заняття:

Термін	Визначення
Анкілоз	Це фіброзне або кісткове зрощення суглобових поверхонь, яке обумовлює часткове або повне зникнення суглобової щілини.
Симптом «пташине обличчя»	Це симптом, коли в дитячому віці вражаються обидва суглоби, розвивається двостороння мікрогенія, т. е. різке недорозвиненням усього нижнього відділу особи.
ВДОА	Це вторинний деформуючий остеоартроз.
Контрактура	Це різке обмеження рухливості у СНЩС в результаті патологічних змін м'яких тканин, які оточують його і функціонально пов'язаних з ним
Редресація	Це насильницький безкровний розрив рубців при контрактурі нижньої щелепи
Механотерапія	Це використання стандартних або індивідуальних апаратів для лікування контрактури нижньої щелепи.
Дисфункція	Це поняття, коли наслідки деякого явища, дії або процесу виявляються несприятливими для цього об'єкту або органу.
Синдромом Костена	Це синонім больової дисфункції СНЩС.
СНЩС	Скронево-нижньощелепний суглоб.

4.2. Теоретичні питання до заняття:

1. Особливості анатомічної будови СНЩС.
2. Сучасні клінічні і лабораторні методи обстеження хворих з патологією СНЩС.
3. Класифікації захворювань СНЩС.
4. Клініка, діагностика і методи лікування хворих з вивихами нижньої щелепи.
5. Клініка, діагностика і методи лікування хворих з гострими і хронічними артритидами СНЩС.
6. Клініка, діагностика і методи лікування хворих з артритом-артрозами і артрозом СНЩС.
7. Клініка, діагностика і методи лікування хворих з контрактурами нижньої щелепи.
8. Клініка, діагностика і методи лікування хворих з анкілозами СНЩС.
9. Клініка, діагностика і методи лікування хворих з різними видами дисфункції СНЩС.

4.3. Практичні питання (завдання), які виконуються на занятті:

1. Обстежувати хворого з патологією СНЩС.
2. Описати історію хвороби або амбулаторну картку хворого з патологією СНЩС.
3. Призначити план обстеження хворого з патологією СНЩС.
4. Скласти план лікування хворого патологією СНЩС.

5. ЗМІСТ ТЕМИ:

Особливості будови СНЩС.

Структурні елементи СНЩС:

- голівка нижньої щелепи
- нижньощелепна ямка скроневої кістки
- суглобовий горбок скроневої кістки
- позасуглобовий конус
- внутрішньосуглобовою диск
- капсула суглоба
- зовні- і внутрішньосуглобові зв'язки
- синовіальна рідина

Відмітні анатомічні характеристики СНЩС:

- а) суглобові поверхні кісток покриті волокнистим хрящем, а не гіаліновим;
- б) нижня щелепа має зуби, форма і розташування яких впливають на характер руху суглобів;
- в) лівий і правий суглоби функціонують як єдине ціле; порушення рухів в одному з них відбиваються на характері рухів в іншому;
- г) повна залежність внутрішньосуглобових взаємовідносин від характеру оклюзії і стану жувальних м'язів;
- д) суглобова капсула прикріплюється усередині нижньощелепної ямки, а не за суглобовою ямкою, як в інших суглобах;
- ж) наявність внутрішньосуглобового диска.

Відмітні функціональні характеристики СНЩС:

- Комбінація поступальної і обертальної ходи.

Будь-який рух в суглобі розпочинається з ковзання суглобової голівки по задньому скату суглобового горбка, потім приєднується обертальний рух навколо горизонтальної осі голівки.

Ця функціональна особливість обумовлена наявністю суглобового диска, який ділить порожнину суглоба на дві камери. У верхній камері відбувається поступальна хода (голівка зміщується вниз по задньому скату суглобового горбка). У нижній камері одночасно відбуваються обертальні рухи навколо горизонтальної осі.

Таким чином, два відділи суглоба, ізольовані один від одного диском, єдині при виконанні функції.

- Синхронність рухів в двох суглобах, пов'язаних між собою непарною нижньощелепною кісткою.

Цю особливість необхідно враховувати при діагностиці захворювань ВНЧС. Наприклад, при звичному вивиху одного суглоба завжди порушується функція іншого. При формуванні вторинного деформуючого остеоартрозу в одному суглобі хворий суглоб несе додаткові функціональні навантаження за рахунок здорового. В той же час в здоровому суглобі розвивається обмеження рухливості за рахунок зниження функції хворого суглоба.

Діагностика захворювань СНЩС досі залишається однією з актуальних проблем сучасної стоматології. Це пов'язано з тим, що окремі питання етіології, патогенезу, диференціальної діагностики і лікування дисфункції СНЩС залишаються до кінця не вивченими і частенько носять суперечливий характер. Крім того, різноманітність клінічних проявів дисфункції СНЩС визначається поліетиологічностю патологічних змін, що розвиваються в ній, внаслідок чого форма клінічних проявів не відповідає характеру морфологічних змін в суглобі, а доступні методи діагностики не завжди дозволяють виявити патологію і оцінити міру функціональних порушень. Для кожного захворювання існує «золотий стандарт діагностики», тобто найбільш точний діагностичний метод, за допомогою якого можна встановити наявність або відсутність цього захворювання. Як правило, застосування еталонного методу діагностики обмежується його високою вартістю і має бути фінансово виправдано для пацієнта. Але для будь-якого діагностичного методу існує декілька альтернатив різної міри точності.

Рентгенографія і комп'ютерна томографія використовуються для дослідження стану кісткових тканин суглоба, для вивчення стану м'яких тканин застосовується магнітний резонанс. Доступна і досить ефективна ультразвукова діагностика СНЩС, що дозволяє виявити патологію практично усіх елементів суглоба при відкриванні і закриванні рота. Методика дослідження не вимагає підготовки, легка у виконанні, нешкідлива. Проте, устаткування для УЗИ також, як і для МРТ вимагає чималих матеріальних витрат і також завжди віддалений від робочого місця стоматолога.

Нині у зв'язку з розвитком новітніх технологій на стоматологічному ринку з'явилася устаткування, яке дає можливість диференціювати пацієнтів з патологією СНЩС ще на первинному стоматологічному прийомі. За даними виробника (фірма Bioresearch, США), апарат для комп'ютерної електровибрографії СНЩС «BioJVA» дозволяє: виявити шуми, що виникають у СНЩС, оцінити стан елементів СНЩС, траєкторію руху нижньої щелепи, ступінь тяжкості захворювання.

Артроскопія СНЩС. Тонкий артроскоп, за розміром приблизно рівний голці для ін'єкцій, вводиться у СНЩС і проводить огляд хрящової тканини, кістки, зв'язок і синовіальну мембрану. Артроскопія збільшує масштаб структур суглобового простору подібно до мікроскопа і показує запалені ділянки синовіальної мембрани, спайки суглобового диска з навколишніми структурами, а також "перфорацію диска", при якій відбувається злиття верхнього і нижнього суглобового простору.

Сьогодні єдиної класифікації захворювань СНЩС не існує. Найбільш прийнятних декілька.

Класифікація В. І.Бургонської і Ю.І.Бернадського (1970).

Виділяє:

- артрити (гострі і хронічні)
- артроз (склерозуючі і деформуючі),
- артритоартрози.

Класифікація В. А.Хватовой (1982).

Виділяє:

- артрити (гострі і хронічні)
- артроз (склерозуючі і деформуючі, в хронічній стадії і у стадії загострення),
- м'язово-суглобові дисфункції
- анкілози
- пухлини.

Ускладнення: стоматоневрологические симптоми, вивихи і підвивихи нижньої щелепи, суглобового диска.

Класифікація П. Г. Сисолятіна, В. М. Безрукова, А.А. Ільїна (1997).

Виділяє:

АРТИКУЛЯРНЫЕ: (має місце ураження суглобових тканин)

1. Запальні (артрити).
2. Незапальні.
 - 2.1. Внутрішні порушення.
 - 2.2. Остеоартрози:
 - не пов'язані з внутрішніми порушеннями СНЩС (первинні або генералізовані)
 - пов'язані з внутрішніми порушеннями СНЩС (вторинні)
 - 2.3. Анкілози.
 - 2.4. Природжені аномалії
 - 2.5. Пухлини

НЕАРТИКУЛЯРНИ (пов'язані з ураженням жувальних м'язів).

1. Бруксизм.
2. Больовий синдром дисфункція СНЩС.
3. Конtrakтура жувальних м'язів.

Класифікація кафедри щелепно-лицьової хірургії БГМУ (м. Мінськ).

I. АРТИКУЛЯРНИ: (має місце ураження суглобових тканин)

1. Самостійні захворювання.
 - Внутрішні порушення.
 - Дегенеративно-деструктивні процеси (артроз).
 - Захворювання запального характеру (артрити).
 - Травматичні uszkodження (гострий травматичний артрит).
 - Рідкісні форми захворювань СНЩС (хондроматоз, пухлини і пухлиноподібні утворення).
2. У поєднанні з ураженням інших суглобів :
 - при ревматичному артриті
 - при ревматоїдному артриті
 - при хворобі Бехтерева
 - при псоріатичному артриті
 - при хворобі Шегрена
 - при мікрокристалічних артритах
 - при артропатіях.

II. Неартикулярные

- Хвороби м'язів (бруксизм, контрактури, синдром больової дисфункції).
- Хвороби зв'язок і інших навколосуглобових тканин.

Згідно МКБ - 10 захворювань суглоба віднесені до двох класів.

Клас XII щелепно-лицьові аномалії (включаючи аномалії прикусу), розділ 6 «Хвороб СНЩС».

1. Синдром больової дисфункції СНЩС.
2. Клацаюча щелепа.
3. Вивих і підвивих СНЩС.
4. Біль у СНЩС, не класифікована в інших рубриках.
5. Тугорухомість СНЩС, не класифікована в інших рубриках.
6. Остеофіти СНЩС.
7. Інші хвороби СНЩС.

8. Хвороба СНЩС не уточнена.

Клас XIII. Хвороби кістково-м'язової системи і сполучної тканини :

Артропатії:

1. Інфекційні артропатії: піогенний артрит, реактивні артропатії, хвороба Рейтера.
2. Запальні поліартропатії: серопозитивний ревматоїдний артрит, синдром Фелті, інші ревматоїдні артрити, юнацький артрит.
3. Травматичні артропатії.
4. Артроз:
 1. Поліартроз.
 2. Остеоартроз.
 3. Первинний артроз.

Таким чином, нині чітко розрізняють дві самостійні групи захворювань СНЩС:

- 1) захворювання, при яких спостерігається ураження суглобових тканин (XIII клас);
- 2) захворювання, обумовлені патологією жувальних м'язів (XII клас) і будовою зубощелепної системи.

Вивих нижньої щелепи. Розрізняють передній і задній вивих голівки нижньої щелепи. Вивих може бути одностороннім і двостороннім.

Передній вивих голівки нижньої щелепи може статися в результаті удару, надмірного відкривання рота при відкушуванні від великого шматка, позіханні, видаленні зубів, коли лікар пропонує хворому широко відкрити рот і не фіксує долонею щелепу, і т. п.

Клінічна картина при передньому вивиху голівки нижньої щелепи характерна. Мова хворого невиразна, він скаржиться на різкі болі в пошкодженому суглобі, рот відкритий і не закривається, підборіддя зміщене убік, протилежну до ушкодження, особа асиметрична, щоки сплюснули. При пальпації в області зовнішнього слухового проходу визначається западання, що утворюється в результаті зміщення вперед голівки нижньої щелепи, яка легко промацується під вилицюватою дугою.

Лікування свіжих вивихів роблять під місцевою анестезією, при застарілих вивихах застосовують загальне знеболення. Вправлення свіжого вивиху зазвичай відбувається легко. При звичному вивиху показано оперативне лікування хворого.

Артрити СНЩС. Гострі артрити. Гострий артрит СНЩС травматичної етіології виникає в результаті сильної механічної дії: удару, забиття, надмірного відкривання рота і т. п.

Гострий артрит інфекційного походження розвивається зазвичай на тлі гострого тонзиліту, переохолодження, грипу і т. п. Ревматичні і ревматоїдні артрити є результатом гематогенного інфікування або поширення інфекції по продовженню при отиті, мастоїдиті, остеомієліті гілки щелепи, гнійному паротиті і т. п.

Лікування гострого артрити будь-якої етіології розпочинають із забезпечення спокою суглобу. Цього досягають за допомогою пращевидної пов'язки, що індивідуально виготовляється, і міжзубний такою, що роз'єднує прикус пластинки або прокладення, яке накладають на стороні ураження строком на 2-3 дні.

Лікування при травматичному артриті проводять з метою зняти болі, досягти розсмоктування крові, що вилілася в суглоб, в можливо ранні терміни і добитися повного відновлення функції нижньої щелепи.

Лікування ревматичних і ревматоїдних артритів проводять консервативними засобами і обов'язково спільно з ревматологом. У комплекс терапії, що призначається, входять протизапальні нестероїдні, антибактеріальні, стероїдні препарати. Дуже стримано слід відноситися до рекомендацій застосовувати внутрішньосуглобове впровадження лікарських препаратів, не можна одночасно вводити в суглоб більше 1 мл розчину будь-якої речовини, оскільки це призводить до розтягування суглобової сумки.

При гнійних артритих показано невідкладне оперативне лікування хворого: розтин і дренажування вогнища запалення, які роблять в стаціонарі.

На етапі доліковування хворим призначають фізіотерапевтичне лікування: сухе тепло, УВЧ-терапію, електрофорез, діатермію, компреси.

Хронічні артрити. Хронічний артрит характеризується, передусім, ниючими болями в суглобі, тугорухомістю, хрускотом, скутістю вранці і після більш менш тривалого стану спокою. На рентгенограмі визначається звуження суглобової щілини — результат реактивних, а пізніше і деструктивних змін покривного хряща голівки нижньої щелепи і суглобової ямки.

Лікування хворих з ревматичним і ревматоїдним артритом здійснюють ревматологи. Під час переходу травматичних артритів в хронічну стадію призначають ультразвукову терапію, парафіно- і озокерітотерапію, масаж жувальних м'язів, електрофорез бджолоїної отрути, медичної жовчі, препаратів йоду. Добрий результат дає міогімнастика.

Інфекційно-специфічні артрити. Інфекційно-специфічні артрити зустрічаються порівняно рідко. Розрізняють гонорейний, туберкульозний, актиномікотичний, сифілітичний артрити та ін.

Лікування хворих з інфекційно-специфічними артритами спрямоване на ліквідацію основного захворювання і здійснюється відповідними фахівцями.

Артроз. У основі етіології захворювання лежать процеси дистрофічного характеру, що розвиваються на тлі тривалого, в'яло перебігаючого запалення або хронічної мікротравми, серед яких значне місце займають часткова адентія, особливо при односторонніх кінцевих дефектах, зубощелепної деформації і неправильні взаємовідносини артикуляцій, що створюються при протезуванні зубів. В результаті одночасно протікаючих процесів запалення і дегенерації, що супроводжуються деструкцією і проліферацією хрящової і кісткової тканини, розвиваються явища остеосклерозу і остеопорозу анатомічних структур СНЩС, що призводить до їх деформації і порушення конгруентності. Залежно від форми цих станів розрізняють склерозуючий і деформуючий артроз.

Діагноз встановлюють на підставі оцінки результатів клінічних, рентгенографічних і лабораторних досліджень.

Лікування хворих комплексне: медикаментозне, фізіотерапевтичне, ортопедичне і, за наявності показань, оперативне.

Контрактура нижньої щелепи. Різде обмеження рухливості у височно-нижньощелепному суглобі внаслідок патологічних змін м'яких тканин, що оточують його і функціонально пов'язаних з ним. Контрактура нижньої щелепи виникає на ґрунті змін в шкірі, в тій, що оточує суглоб підшкірній клітковині, в жувальних м'язах, у фасції (привушно-скроневою), в нервових волокнах травматичного або запального походження.

Лікування контрактур нижньої щелепи має бути патогенетичним. Якщо контрактура нижньої щелепи центрального походження, хворого направляють в неврологічне відділення лікарні для усунення основного етіологічного чинника (спастичний тризм, істерія).

У разі її запального походження спочатку усувають джерело запалення (видаляють причинний зуб, розтинають флегмону або абсцес), а потім проводять антибіотико-, фізіо- і механотерапію.

Контрактури нижньої щелепи, викликані кістковими або кістково-фіброзними великими спайками, зрощеннями вінцевого відростка, переднього краю гілки або щоки, усувають шляхом видалення, розтину цих спайок, а обумовлені наявністю вузьких рубцевих стяжіння в ретромолярній ділянці - методом пластики зустрічними трикутними клаптями.

Після операції необхідно здійснити низку заходів, застережливих рецидивів контрактури і зміцнюючих функціональний ефект операції. До них відноситься активна і пасивна механотерапія.

Для механотерапії можна використати стандартні апарати і індивідуальні пристосування, які виготовляють в зуботехнічній лабораторії. Про це детальніше говориться нижче.

Рекомендуються фізіотерапевтичні процедури (опромінення променями Букки, іоногальванізація, діатермія), сприяючі профілактиці утворення грубих післяопераційних рубців, а також ін'єкції лідази при тенденції до рубцевого стяжіння щелеп.

Анкілози СНЩС. Стійке зведення щелеп, що розвивається в результаті утворення внутрішньосуглобових фіброзних або кісткових спайок між голівкою нижньої щелепи і поверхнями, що зчленовуються. Залежно від цього розрізняють фіброзний і кістковий анкілоз. Він буває одностороннім і двостороннім.

Утворення анкілозу СНЩС в дитячому віці супроводжується руйнуванням паросткових зон нижньої щелепи, що знаходяться в області виросткового відростка, і призводить до розвитку мікрогенії. В результаті підборіддя щелепи при односторонньому анкілозі виявляється зміщеним від середньої лінії у бік ураження, а при двосторонньому — назад. Крім того, відбувається укорочення гілки щелепи і вдавнення нижньощелепного краю в зоні прикріплення жувального м'яза, що є результатом її підвищеного тону в умовах постійно зімкнутих щелеп.

Внутрішньосуглобові фіброзні спайки, що утворюються, можуть виконати усе зчленування. У такому разі утворюється повний анкілоз, і рухи в суглобі опиняються неможливими. Якщо ж фіброзні спайки виконують частину зчленування, наприклад, в передньому або задньому відділі суглоба, то виникає частковий фіброзний анкілоз, і хворий може трохи відкрити рот. Поступово фіброзний анкілоз переходить в кістковий. Будь-які рухи в суглобі повністю припиняються. При утворенні

кісткового анкілозу до процесу можуть залучатися позасуглобові анатомічні утворення, і навіть сусідні кістки.

На рентгенограмах при утворенні повного фіброзного анкілозу визначаються кісткові структури суглоба, але суглобова щілина відсутня. При частковому фіброзному анкілозі вона не визначається тільки на ділянці утворення фіброзних тяжів, в передньому або задньому відділі суглоба. При утворенні кісткового анкілозу не вдається визначити не лише суглобової щілини, але і контурів кісткових структур суглоба. Для уточнення топічного діагнозу застосовують томографію.

Лікування часткового фіброзного анкілозу в ранніх стадіях його розвитку може бути консервативним. При утворенні повних фіброзних і кісткових анкілозів показано оперативне лікування в умовах стаціонару. Методи оперативного лікування різні. Залежно від віку хворого, виду анкілозу і характеру патологічного процесу може бути утворений неправдивий суглоб, проведена операція артропластики або остеопластика.

Дисфункції СНЩС називають по-різному: міофасціальний синдром, хронічний підвивих нижньої щелепи, артрит, артроз СНЩС. Іноді її називають синдромом Костена.

Дисфункція зустрічається в усіх вікових групах, а взагалі людей, що страждають цією патологією, за різними підрахунками - до 70 відсотків. Серед причин її виникнення - порушення прикусу, різке перенапруженні жувальних м'язів при пережовуванні твердої і грубої їжі, неправильне лікування зубів (пломбування зуба, протезування), бруксизм, підвищена стираємость зубів, спортивні навантаження, які призводять до перенапруження окремих груп м'язів.

Часто причиною розвитку дисфункції СНЩС стає стрес, а також неправильне стоматологічне лікування, точніше, помилки стоматологів-ортопедів, ортодонтів, терапевтів, хірургів. Причинами цієї хвороби можуть стати також травма суглобів, стираємость зубів при бруксизмі, надмірні навантаження при заняттях спортом.

Лікування дисфункцій комплексне, спільно з лікарями інших спеціальностей.

6. МАТЕРІАЛИ ДЛЯ САМОКОНТРОЛЮ:

А. Завдання для самоконтролю (таблиці, схеми, малюнки, графіки) :

1. Медична амбулаторна карта хворого з патологією СНЩС.
2. Схеми обстеження хворого з патологією СНЩС.
3. Схеми лікування хворих з патологією СНЩС.

Б. Завдання для самоконтролю:

Див. в методичних рекомендаціях по темах № 6, 7, 8, 9, 10, 11.

В. Матеріали для тестового контролю. Тестові завдання з одиничною правильною відповіддю ($\alpha = 2$) :

Див. в методичних рекомендаціях по темах № 6, 7, 8, 9, 10, 11.

Г. Учбові завдання 3-го рівня (нетипові завдання):

Див. в методичних рекомендаціях по темах № 6, 7, 8, 9, 10, 11.

7. ЛИТЕРАТУРА:

Основна література:

1. Безруков В.М. Руководство по хирургической стоматологии челюстно-лицевой хирургии: 2 том / В.М.Безруков, Т.Г. Робустова. - М., Медицина, 2000. - 488 с.
2. Бернадский Ю.И. Травматология и восстановительная хирургия черепно-челюстно-лицевой области / Ю.И. Бернадский. - М.: Медицинская литература, 1999. - 456 с.

Додаткова література:

1. Петросов Ю.А. Заболевания височно-нижнечелюстного сустава / Ю.А. Петросов, О.Ю. Калпакьянц, Н.Ю. Сеферян. Краснодар, 1996. - 349 с.
2. Робустова Т.Г. Хирургическая стоматология / Т.Г. Робустова. - М., 2003. - С.68-88.
3. Диагностика и лечение заболеваний височно-нижнечелюстного сустава / В.А. Семкин: Дис. д. мед. - М., 1997. - 204 с.
4. Тимофеев А.А. Руководство по челюстно-лицевой хирургии и хирургической стоматологии / А.А. Тимофеев. - Киев, 2002. - С. 120.

№ 9. Принципи і прийоми планування місцевопластичних операцій, показання та протипоказання.

1. АКТУАЛЬНІСТЬ ТЕМИ:

Останні десятиріччя характеризуються значним прогресом у розвитку пластичної реконструктивної хірургії. Реконструктивна хірургія – це галузь медицини, яка, використовуючи оперативні методи,

забезпечує фізичну, функціональну та естетичну реабілітацію людей з вродженими та набутими дефектами і деформаціями щелепно – лицевої ділянки.

При плануванні і проведенні пластичних операцій на голові та шиї необхідні глибокі знання з анатомії, гістології, фізіології цієї ділянки, а також знання принципів методів проведення пластичних операцій.

Усе це визначає необхідність поглибленого вивчення студентами і впровадження в практику методів пластичних операцій сучасних досягнень реконструктивної хірургії.

2. КОНКРЕТНІ ЦІЛІ:

2.1. Аналізувати види пластичних операцій і пластичних матеріалів.

2.2. Пояснювати головні принципи, якими керуються при проведенні реконструктивних операцій.

2.3. Запропонувати методи відновлюючих операцій при патологічних станах щелепно – лицевої ділянки.

2.4. Класифікувати дефекти і деформації щелепно – лицевої ділянки.

2.5. Трактувати дані додаткових методів дослідження пацієнтів для вибору відновлюючої операції.

2.6. Проаналізувати показання та протипоказання до пластичних і реконструктивних операцій щелепно – лицевої ділянки.

2.7. Скласти план обстеження пацієнта для проведення реконструктивної операції.

3. БАЗОВІ ЗНАННЯ, ВМІННЯ, НАВИЧКИ, НЕОБХІДНІ ДЛЯ ВИВЧЕННЯ ТЕМИ (МІЖДИСЦИПЛІНАРНА ІНТЕГРАЦІЯ)

Назви попередніх дисциплін	Отримані навички
Анатомія людини	Володіти знаннями анатомічної будови щелепно – лицевої ділянки та навичками визначення оптимального вибору методу та ділянки для заміщення дефектів, усунення деформацій щелепно – лицевої ділянки.
Патоморфологія	Володіти знаннями пошарової будови шкіри та її змін при різних патологічних станах.
Загальна хірургія (з оперативною хірургією та топографічною анатомією)	Визначити характер дефекту або деформації щелепно – лицевої ділянки, оглянути та обстежити пацієнта, встановити діагноз, запропонувати метод відновлюючої операції, обґрунтувати застосування різних методів заміщення дефектів, усунення деформацій щелепно – лицевої ділянки.

4.Завдання для самостійної роботи під час підготовки до заняття.

4.1. Перелік основних термінів, параметрів, характеристик, які повинен засвоїти студент при підготовці до заняття:

Термін	Визначення
1.Пластична хірургія	Естетична реабілітація
2.Реконструктивна хірургія	Фізична та функціональна реабілітація

4.2. Теоретичні питання до заняття:

1.1. Класифікація дефектів і деформацій щелепно – лицевої ділянки.

1.2. Планування реконструктивних операцій.

1.3. Показання до реконструктивних операцій.

1.4. Принципи проведення реконструктивних операцій.

1.5. Протипоказання до пластичних і реконструктивних операцій.

1.6. Класифікація видів пластичних операцій.

4.3. Практичні завдання, які виконуються на занятті:

1. Провести опитування хворого та на його основі зробити запис в історії хвороби.

2. Підготувати набір інструментів для виконання пластичної операції на м'яких тканинах щелепно – лицевої ділянки.

3.Визначити показання та протипоказання для виконання реконструктивної операції конкретного пацієнта.

4. Скласти план реконструктивної операції для конкретного пацієнта.

5. ЗМІСТ ТЕМИ:

Класифікація дефектів і деформацій щелепно – лицевої ділянки.

A. За етіологією та патогенезом.

1. Вроджені дефекти і деформації:

а) дефекти губ і піднебіння (односторонні, двосторонні, центральні, не наскрізні, наскрізні, часткові, повні);

б) щілини голови, носа;

в) деформації носа і щелеп.

2. Набуті дефекти і деформації:

а) травма (побутова, виробнича, спортивна, хірургічна, механічна, термічна, хімічна, вогнепальна);

б) одонтогенна і неодонтогенна інфекція;

в) вікові деформації шкіри голови.

Б. За характером уражених тканин і локалізації.

1. М'які тканини голови.

2. Тверді тканини голови (хрящі, кістки).

3. Комбіновані поразки.

В. За характером порушення функцій:

а) порушення або обмеження функцій дихання, жування, ковтання, відкриття рота;

б) порушення миміки;

в) порушення функції, що веде до косметичних дефектів.

При встановленні показань керуються наступними положеннями:

- операція обов'язкова, невідкладна за життєвими показаннями;

- операція необхідна за функціональними і естетичними показаннями, але може бути відкладена на деякий час;

- операція не обов'язкова і може бути методом вибору.

Протипоказання до пластичних і реконструктивних операцій.

Місцеві:

- незначний ступінь дефекту і деформації;

- гнійні захворювання шкіри голови;

- запальні захворювання щелепно – лицевій ділянці;

- запальні захворювання органів, що знаходяться поблизу місця оперативного втручання.

Загальні:

- інфекційні хвороби в гострій і хронічній стадіях;

- важкі розлади шлунково – кишкового тракту;

- психічні захворювання;

- субфебрилітет нез'ясованої етіології;

- хронічні захворювання в стадії загострення.

Планування реконструктивної операції:

- перед проведенням операції проводять аналіз дефекту і планування всіх етапів операції;

- встановлюють розмір дефекту або деформації, кількість і якість втрачених тканин, вибір донорської зони і спосіб перенесення пластичного матеріалу на реципієнтну ділянку;

- прогнозують можливі ускладнення і шляхи їх попередження та лікування.

Головні принципи, якими керуються при проведенні реконструктивних операцій:

- при виборі методу оперативного втручання керуються принципом «від простого – до складного», тобто, віддають перевагу мінімально травматичній операції і тільки при неможливості її виконання вибирають більш складну;

- пластика повинна виконуватись тканинами найбільш адекватними за консистенцією, формою і функцією до органа, що відновлюється;

- необхідно враховувати гістологічну сумісність живих тканин та індіферентність імплантованих матеріалів;

- тканини донорської зони повинні бути взяті і перенесені на сприймаюче ложе з максимальною акуратністю і стерильністю;

- необхідно прогнозувати стійкість досягнутого анатомічного, функціонального і косметичного ефекту;

- операція не повинна призводити до затримки розвитку кісток голови й утворення рубцевих деформацій;

- усі життєво важливі функції (дихання, жування та ін..) не повинні бути порушені, рухи головою повинні залишатися вільними.

При плануванні пластичних операцій хірург повинен враховувати психоневрологічний статус пацієнта.

Бернадський Ю.Й. виділяв 5 груп пацієнтів за психоневрологічним статусом:

- пацієнти зі зниженим естетичним відчуттям;
- пацієнти з нормальним естетичним відчуттям;
- пацієнти з непостійним рівнем естетичного відчуття;
- пацієнти з надмірно високим естетичним відчуттям;
- пацієнти з протиприродним уявленням про косметичний стан тканин.

У ході операції необхідно:

- строго дотримуватись правил асептики та антисептики;
- провести надійне знеболювання, ретельний гемостаз, своєчасне відновлення обсягу втраченої в ході операції крові;
- дбайливо відноситись до тканин в зоні операції і трансплантованих тканин;
- рівномірно і послідовно зближати тканини;
- ушивати рану без особливої сили, щоб запобігти здавленню тканин швами;
- переміщені тканини повинні стикуватися без натягу, щоб не виникло порушення кровообігу.

Класифікація видів пластичних операцій і пластичних матеріалів.

Види пластичних операцій у залежності від часу їх виконання:

1. Первинна пластика.
2. Відстрочена первинна пластика.
3. Вторинна рання пластика.
4. Вторинна пізня пластика.

Первинна пластика виконується при свіжій рані або відразу ж після видалення пухлини.

Відстрочена первинна пластика проводиться на 8 – 10 день після поранення, якщо в рані немає некротизованих тканин. Можуть виконуватись додаткові розрізи з метою переміщення і зближення шкірно – жирових і шкірно – м'язових клаптів.

Рання вторинна пластика виконується після усунення запального процесу в терміни від 1 до 3 місяців після поранення. Головним чином це місцево пластичні операції. Може пересаджуватися вільна шкіра.

Пізня вторинна пластика виконується через 3 – 6 місяців. Застосовується пластика місцевими тканинами, Філатовським стеблом, вільна пересадка шкіри і складних трансплантатів на мікросудинних анастомозах.

6. МАТЕРІАЛИ ДЛЯ САМОКОНТРОЛЮ:

А. Завдання для самоконтролю:

1. Загальне поняття про пластичну та реконструктивну хірургію.
2. Класифікація дефектів і деформацій щелепно - лицевої ділянки.
3. Планування реконструктивної операції.
4. Положення, якими керуються при встановленні показань до пластичної операції.
5. Головні принципи, якими керуються при проведенні реконструктивних операцій.
6. Протипоказання до пластичних і реконструктивних операцій.
7. Вимоги, яких необхідно дотримуватись у ході операції.
8. Класифікація видів пластичних операцій в залежності від часу їх виконання.

Б. Задачі для самоконтролю:

4.1. Хворий 29 років звернувся до щелепно-лицевого відділення з приводу рани ділянки носа. Проведена первинна хірургічна обробка рани з елементами первинної пластики. При якому напрямку ліній швів можна досягти оптимального косметичного ефекту у даному випадку?

(Відповідь: за силовими лініями).

4.2. Військовослужбовець отримав поранення в обличчя осколком снаряду. Об'єктивно: в щічній ділянці зліва рвана рана розміром 3,0x4,0 см. Перерахуйте правила, яких необхідно дотримуватись під час виконання операції.

(Відповідь: строго дотримуватись правил асептики та антисептики; провести надійне знеболювання ретельний гемостаз; рівномірно і послідовно зближати тканини; ушивати рану без особливої сили, щоб запобігти здавленню тканин швами).

4.3. На МПП доставлено пораненого з дотичним кульовим пораненням щелепно-лицевої ділянки та значним дефектом м'яких тканин ділянки носа та лоба. АТ 95/65 мм рт. ст., свідомість спутана, з рани – рясна кровотеча. Назвіть етап і вид медичної допомоги пораненому для усунення дефекту тканин.

(Відповідь: п'ятий етап, СВПХШ; спеціалізована лікарська допомога).

В. Матеріали для тестового контролю. Тестові завдання з одиночною відповіддю:

2.1. При плануванні реконструктивних операцій не враховують:

- А. Розмір дефекту або деформації.
- В. Кількість і якість втрачених тканин.
- С. Вибір донорської зони.
- Д. Можливі ускладнення.
- Е. Наявність шкідливих звичок.

(Правильна відповідь: Е).

2.2. До місцевих протипоказань до пластичних і реконструктивних операцій відносять:

- А. Важкі розлади шлункового тракту.
- В. Хронічні захворювання в стадії загострення.
- С. Гнійничкові захворювання тіла.
- Д. Запальні захворювання щелепно - лицевої ділянки.
- Е. Субфебрилітет нез'ясованої етіології.

(Правильна відповідь: Д).

2.3. Яку операцію відносять до пластичних:

- А. Первинну хірургічну обробку ран.
- В. Вторинну хірургічну обробку ран.
- С. Видалення пухлини в ділянці щоки.
- Д. Вторинну ранню пластику.
- Е. Видалення злоякісної пухлини крила носа.

(Правильна відповідь: Д).

Г. Навчальні задачі III рівня (нетипові задачі):

1. Хворий 32 років звернувся зі скаргами на наявність рубцевої деформації в ділянці лівої щоки. Рубець з'явився рік тому після травми цієї ділянки. Який вид пластичної операції показан даному пацієнту? (Відповідь: вторинна пізня пластика).

2. У щелепно – лицеве відділення поступив пацієнт з після травматичним дефектом лівого крила носа. Травму отримав на виробництві дві години тому. За якими показаннями і яке лікування необхідно запропонувати хворому? (Відповідь: необхідна операція первинна пластика крила носа за функціональними і естетичними показаннями).

3. До хірурга звернувся військовослужбовець з приводу проведення пластичної операції в ділянці підборіддя та нижньої губи справа. Із анамнеза захворювання виявлено, що у хворого була вогнепальна травма, яку він отримав під час бойових дій 3 роки тому. При обстеженні виявлена рубцева деформація вказаної ділянки розміром 3 x 4 см, крім того, у хворого наявна температура 37,3⁰, нежить. Що повинен відповісти лікар і чи можливо взагалі провести пластичну операцію?

(Відповідь: можна провести вторинну пізню пластику після встановлення причини субфебрильної температури та видужання хворого).

7. ЛІТЕРАТУРА.

Основна література:

1. Щелепно – лицева хірургія. Реконструктивна хірургія голови та шиї: підручник/ В.М.Соколов, В.І.Митченко, Д.С.Аветіков – Вінниця, Нова книга, 2006. – С.6-8.
1. Г.П.Рузін, М.П.Бурих. Основи технології операцій у хірургічній стоматології та щелепно – лицевій хірургії. – Вінниця, Нова книга, 2008. С.344 – 372.
2. Бернадский Ю.И. Травматология и восстановительная хирургия челюстно – лицевой области, Киев, «Здоров'я», 1971. – С 11 - 24.
3. Хірургічна стоматологія та щелепно-лицева хірургія: підручник; У 2 т. – Т.2/ В.О.Маланчук, І.П.Логвіненко, Т.О.Маланчук, О.Л.Ціленко – К.: ЛОГОС, 2011. – С.335 - 354 .

Додаткова література.

1. Михельсон Н.М. Восстановительные операции челюстно-лицевой области. – М.: Медгиз, 1962. – С.167-213.
2. Мухин М.В., Мамонов А.Г. Кожная пластика. Клиническая оперативная челюстно – лицевая хирургия. – Л.: Медицина, 1985. – С.54 – 88.
3. Неробеев А.И. Определение показаний к восстановительным операциям после удаления распространенных злокачественных опухолей головы и шеи // Вопр. онкол. – 1983. - №4. – С.78-82.
4. Золтан Я. Атлас, т.1, «Cicatrix optima», 1974, - С. 9 – 18.

5. Лимберг А.А. Планирование местнопластических операций на поверхности тела. – Ленинград, 1963, - 593 с.
6. Мухин М.В. Клиническая оперативная челюстно – лицевая хирургия, Ленинград, 1974. – С. 31 – 44.
7. Неробеев А.И. Восстановление тканей головы и шеи, 1988. – С. 8 – 21.
8. Рауэр А.Е., Михельсон Т.М. Пластические операции на теле, 1954. – С.13 – 17.
9. Фришберг И.А. Косметические операции на лице, 1984. – С. 4 – 9.
10. Хитров Ф.М. Атлас пластической хирургии лица и шеи, 1984. – С. 11 – 16.
11. Сергиенко В.И., Кулаков А.А., Петросян Н.Э., Петросян Э.А. Пластическая хирургия лица и шеи. – Москва, «Гэотар – медиа», 2010. – С. 20 – 22, 73 – 117.
12. Пластическая и эстетическая хирургия. Под ред. Эйзенманн – Кляйн М., Нейханн – Лоренц К. – Москва, «Практическая медицина», 2011. – С. 167 – 304.
13. Пластическая и реконструктивная хирургия лица. Под ред. А.Д.Пейпла. – Москва, «Бином. Лаборатория знаний», 2007, – 951 с.
14. Белоусов А.Е. Пластическая реконструктивная и эстетическая хирургия. – Санкт-Петербург, «Гиппократ», - 1998, - 743 с.

№ 10. Набуті дефекти і деформації губ, щік, носа, підборіддя; заміщення дефектів, усунення деформацій місцевими тканинами, зокрема, клаптем на ніжці.

1. АКТУАЛЬНІСТЬ ТЕМИ.

Усунення дефектів тканин шкіри за допомогою поряд розташованих тканин називається місцево пластичною операцією. Як визначав А.А.Лімберг, місцево пластичні операції є основним способом лікування рубцевих деформацій або дефектів, а також, додатковим способом пластики після пересадження тканин з віддалених ділянок тіла. Значно зросли інтерес і вимоги до результатів пластичних і косметичних операцій у населення.

Таким чином, вивчення студентами даної тематики є актуальним і своєчасним.

2. КОНКРЕТНІ ЦІЛІ:

- 2.1. Аналізувати показання та протипоказання до пластики місцевими тканинами.
- 2.2. Пояснювати позитивні та негативні сторони місцево пластичних операцій.
- 2.3. Класифікувати пластичні та реконструктивні операції місцевими тканинами.
- 2.4. Запропонувати планування місцево пластичної операції за А.А.Лімбергом.
- 2.5. Тракувати методи пластичних операцій за Ю.К.Шимановським, Омбретан, Йозеф.
- 2.6. Проаналізувати показання та протипоказання до пластичних і реконструктивних операцій щелепно – лицеві ділянки.
- 2.7. Скласти план обстеження пацієнта та план пластичної операції клаптем на ніжці.

3. БАЗОВІ ЗНАННЯ, ВМІННЯ, НАВИЧКИ, НЕОБХІДНІ ДЛЯ ВИВЧЕННЯ ТЕМИ (МІЖДИСЦИПЛІНАРНА ІНТЕГРАЦІЯ)

Назви попередніх дисциплін	Отримані навички
Анатомія людини	Володіти знаннями анатомічної будови щелепно – лицеві ділянки та навичками визначення оптимального вибору методу та ділянки для заміщення дефектів, усунення деформацій місцевими тканинами, зокрема, клаптем на ніжці .
Патоморфологія	Володіти знаннями пошарової будови шкіри та її змін при різних патологічних станах.
Загальна хірургія (з оперативною хірургією та топографічною анатомією)	Визначити характер дефекту або деформації щелепно – лицеві ділянки, оглянути та обстежити пацієнта, встановити діагноз, запропонувати метод відновлюючої операції, обґрунтувати застосування різних методів заміщення дефектів, усунення деформацій місцевими тканинами, зокрема, клаптем на ніжці . Вміти провести планування та викроювання тканин для пластичних операцій.

4.ЗАВДАННЯ ДЛЯ САМОСТІЙНОЇ РОБОТИ ПІД ЧАС ПІДГОТОВКИ ДО ЗАНЯТТЯ.

4.1. Перелік основних термінів, параметрів, характеристик, які повинен засвоїти студент при підготовці до заняття:

Термін	Визначення
--------	------------

1. Місцеволастична операція	Усунення дефектів за допомогою поряд розташованих тканин.
3. Мостоподібні клапті	Одношарові клапті викроєні на двох ніжках.

4.2. Теоретичні питання до заняття:

1. Показання до пластики місцевими тканинами.
2. Протипоказання до пластики місцевими тканинами.
3. Позитивні сторони місцево пластичних операцій.
4. Негативні сторони місцево пластичних операцій.
5. Планування місцево пластичної операції.
6. Умови для успішного виконання місцево пластичної операції.
7. Пластика за Ю.К.Шимановським.
8. Пластика зустрічними трикутними клаптями (Z - пластика).
9. Пластика клаптями на ніжці.

4.3 Практичні роботи (завдання), які виконуються на занятті:

1. Провести опитування хворого та на його основі зробити запис в історії хвороби.
2. Підготувати набір інструментів для виконання пластичної операції на м'яких тканинах щелепно – лицевої ділянки.
3. Визначити показання та протипоказання для виконання реконструктивної операції конкретного пацієнта.
4. Скласти план реконструктивної операції для конкретного пацієнта.

5. ЗМІСТ ТЕМИ:

Набуті дефекти і деформації:

- травма (побутова, виробнича, спортивна, хірургічна, механічна, термічна, хімічна, вогнепальна);
- одонтогенна та неодонтогенна інфекція;
- вікові деформації шкіри голови.

Усунення дефектів тканин шкіри за допомогою поряд розташованих тканин називається місцевопластичною операцією. Застосовують місцевопластичні операції при наявності свіжих травм носа, підборіддя, повік, рубцевих деформацій голови після травматичних пошкоджень, вроджених дефектів губ, а також, дефектів шкіри і підшкірної клітковини після видалення новоутворень.

Місцевопластичні операції є основним методом лікування рубцевих деформацій або дефектів і додатковим способом пластики після пересадження тканин з віддалених ділянок тіла. Історія методів пластики місцевими тканинами дуже давня. Ще за 3000 років до нашої ери в Тибеті здійснювали операції (ринопластику) за допомогою місцевих шкірних клаптів (індійський метод). Великий внесок у розробку методів пластики місцевими тканинами внесли наші співвітчизники Ю.К.Шимановський, А.А.Лімберг та ін.

Показання до пластики місцевими тканинами:

- невеликі дефекти і деформації щелепно – лицевої ділянки;
- дефекти, які утворились після оперативного видалення новоутворень;
- рубці різної етіології;
- свіжі рани: вогнепальні, невогнепальні, операційні.

Протипоказання до пластики місцевими тканинами:

- наявність патологічних процесів (гемангіома, лімфангіома, нейрофіброматоз, пігментні плями та ін.);
- недостатня кількість тканин, які прилягають до дефекту або розміщені поруч з ним;
- якщо є загроза, що пластика місцевими тканинами може привести до деформації або порушення функцій сусідніх органів щелепно – лицевої ділянки.

Позитивні сторони місцевопластичних операцій:

- дефект голови усувається однаковими за анатомо – біологічними властивостями тканинами, що створює гарний функціональний і косметичний ефект;
- правильне дотримання методики і техніки операції та гарне кровопостачання тканин забезпечують загоєння рани первинним натягом;
- місцево пластичні операції мають короткий післяопераційний період, що істотно скорочує терміни непрацездатності хворого.

Негативні сторони місцево пластичних операцій:

- при проведенні додаткових розрізів утворюються додаткові рубці;

- переміщення тканин може причинити деформації прилягаючих до дефекту органів і тканин голови у випадку, якщо була допущена помилка при виборі методу пластичної операції.

Планування місцевопластичної операції (за А.А.Лімбергом).

Перш ніж порушувати питання про вибір способу місцевопластичної операції необхідно ретельно обстежити ділянку в якій буде виконуватись оперативне втручання.

- 1.Якщо дефект спостерігається на одній половині голови, то потрібно визначити особливості м'яких тканин на симетричній стороні.
- 2.Визначити форму і величину патологічних змін.
- 3.Обстежити рубцеве скорочення ураженої ділянки голови, шиї або слизової оболонки порожнини рота.
- 4.Обстежити запаси бічного розтягання тканин щодо напрямку рубцевого скорочення (рухливість визначається в усіх напрямках).
- 5.Визначити головну задачу операції, згідно з якою визначається послідовність етапів операції.

Для успішного виконання місцевопластичної операції необхідні наступні умови:

- пацієнт повинен бути практично здоровим;
- шкірні клапті необхідно формувати з підшкірно – жировою клітковиною і на одному рівні для забезпечення кращого кровопостачання;
- розріз шкіри потрібно проводити перпендикулярно її поверхні, щоб при ушиванні краї рани зіставляли на одному рівні;
- розріз шкіри необхідно проводити по природніх складках;
- при переміщенні тканини на ніжці не перевищувати співвідношення довжини до ширини клаптя 2 x 1;
- для загоєння рани первинним натягом її краї повинні бути зведені без натягу і щільно прилягати один до одного. Для цього необхідно відшарувати клапті від прилягаючих тканин і накласти кетгуттові шви на підшкірну жирову клітковину;
- вхід голки і вихід її на шкірі повинні знаходитись не більше як на 2-3 мм на одній відстані від країв рани. Глибина вколу голки на обох краях рани повинна бути однаковою. Це створює умови для точного зіставлення країв рани;
- правильно вибрати шовний матеріал.

Вибір місцевопластичної операції залежить від розміру, форми, локалізації дефекту, стану навколишніх м'яких тканин.

Місцевими тканинами закривають часткові дефекти носа, його крил (метод Діффенбаха), шкірної частини бічної поверхні носа(клаптем шкіри на ніжці з лоба, щоки або шляхом зближення країв рани).

Найпростішою з зазначених операцій є зближення країв рани після їх відшарування. Таке втручання буває необхідним після видалення невеликих утворень(ангіоми, пігментні плями, рубці та ін.). Відшарування, як правило, проводять паралельно площині шкіри в підшкірно – жировому шарі. Чим ширше зроблене відшарування, тим більш рухомою стає шкіра. При неможливості достатньої мобілізації шляхом відшарування країв шкірної рани з метою їх зближення можна удатися до послаблюючих розрізів. Останні завжди варто робити паралельно краям дефекту. За довжиною розрізи можуть бути різними; чим частіше вони зроблені, тим більше розтягнеться шкіра (рис.1.1).

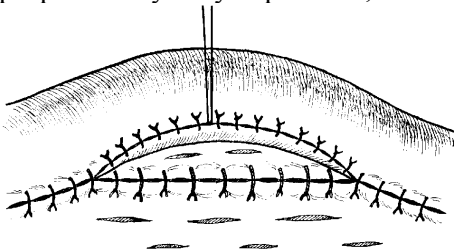


Рис. 1.1. Розслаблюючі розрізи шкіри

Пластика за Ю.К.Шимановським.

При більш – менш значних дефектах шкіри можна використовувати інший метод закриття дефекту, а саме: переміщення і ковзання клаптя на широкій ніжці шкіри, що оточує дефект. Оновоположником цього методом вважають Ю.К.Шимановського, який у своїй книзі'' Операції на поверхні людського тіла''(1868) систематизував усі операції з переміщенням шкірних клаптів, розташувачи їх в залежності від форми дефекту. І дотепер ця праця не втратила своєї цінності, як керівництво для хірургів, які займаються реконструктивними операціями.

Кожен дефект шкіри в залежності від форми можна розглядати як одну з найпростіших геометричних фігур (трикутник, чотирикутник, овал) або їх комбінацій, котрі виявляються після згладжування невеликих виступів і нерівностей країв дефекту.

Виходячи з цього, Ю.К Шимановський розробив і запропонував схему закриття шкірних дефектів залежно від їх форми.

При чотирикутній формі дефекту розрізи роблять упродовж двох протилежних країв дефекту. Після відшарування клаптів їх зрушують назустріч один одному.

При трикутних дефектах шкіри проводять дугоподібні розрізи у бік вершини трикутника від двох суміжних його кутів. Шкірні клапті обмежують лініями розрізу і країв дефекту, відшаровують, зрушують до середньої лінії і зшивають.

Дефекти овальної форми можуть бути усунуті стягуванням країв шкіри після відшарування або після додаткових дугоподібних розрізів по боках дефекту.

Круглий дефект можна закрити двома серпоподібними клаптями або перетворити його в чотирикутний і закрити відповідним чином.

Дефекти, які мають складнішу форму, повинні бути розбиті на найпростіші фігури, а кожна з простих може закриватися зазначеними способами (рис.1.2 а,б).

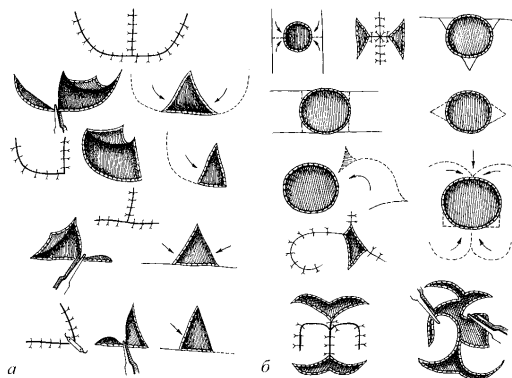


Рис 1.2. Схема закриття трикутних (а) і чотирикутних (б) дефектів шкіри за Ю. К. Шимановським

Як Шимановський, так і Омбретан, Йозеф та інші фахівці нерідко вдавалися до перестановки клаптів шкіри трикутної форми. Однак, мета цього переміщення полягала в заміні одного клаптя іншим разом з частиною органа, який знаходиться на ньому (рис.1.3). Наприклад, Йозеф переміщав клапоть разом з кутом рота, з метою зсунути його вище або нижче.




Рис. 1.3. Схема переміщення клаптів шкіри трикутної форми за Йозефом

Пластика зустрічними трикутними клаптями (Z – пластика).

А.А.Лімберг уперше довів, що методом перестановки зустрічних трикутних клаптів у взаємно перпендикулярному напрямку можна не тільки замінити одну ділянку шкіри іншою, але й значно збільшити відстань між двома органами, зміщеними рубцями. Розміри відстані, на яку можуть переміщатися утворені клапті, залежать від величини кута, під яким викроюються трикутні клапті.

Метод перестановки зустрічних трикутних клаптів за А.А.Лімбергом дає можливість використовувати в якості пластичного матеріалу рубцеву шкіру, і, також, закривати дефекти шкіри. Його однаково успішно застосовують на голові, шиї та інших місцях тіла.

Принцип пластики зустрічними трикутними клаптями полягає в тому, що між двома точками, що стягують ту чи іншу ділянку шкіри, роблять перший розріз, який зазвичай проводять по ходу рубцевого тяжу або гребеню складки. Від обох кінців цього розрізу в протилежних напрямках роблять ще два розрізи під тим або іншим кутом до першого (рис.1.4).

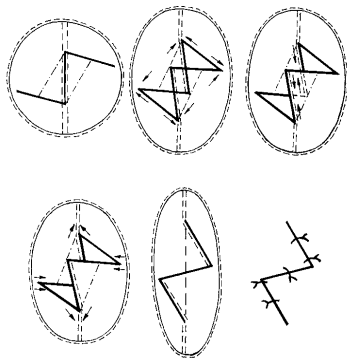


Рис. 1.4. Схема пластики зустрічними трикутними клаптями за Лімбергом

Величина кута, під яким виконують ці розрізи, залежить від того, на скільки потрібно змістити клапті, або наскільки необхідно збільшити відстань між двома стягуючими точками. Бічні розрізи повинні бути не набагато коротшими основного (середнього) розрізу, тому що рубцева тканина трохи скорочується. При цьому варто врахувати, що чим більший буде кут, під яким зроблено бічні розрізи, тим значніше переміщення тканин, тобто тим значніше збільшиться відстань між двома стягуючими точками. Зрозуміло, що до перестановки клапті повинні бути відшаровані на всьому їх протязі.

Найчастіше застосовують клапті, які викроєні під кутом від 60° до 80° , клапті з кутами 90° і більше настільки мало рухливі, що практичного значення не мають. Навпаки, клапті, викроєні під кутом від 30° до 60° , легко переміщуються, але дають настільки незначні додатки, що, також є мало ефективними.

Пластику зустрічними трикутними клаптями можна провести двома способами: за допомогою симетричних і за допомогою несиметричних клаптів, тобто клаптів, викроєних під різними кутами до основної лінії розрізу (рис. 1.5).

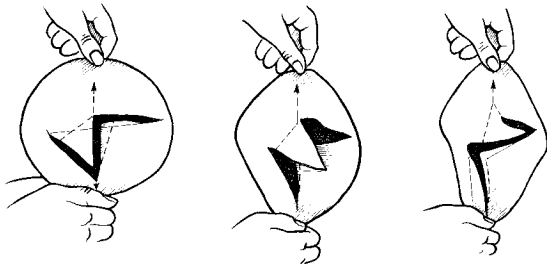


Рис. 1.5. Схема пластики несиметричними трикутниками за Лімбергом

При несиметричних трикутних клаптях трикутник з більш тупим кутом викроюють на менш рухливій ділянці шкіри, а з гострим – на рухливій ділянці шкіри. При таких клаптях вільніше переміщається та сторона, на який кут бічного розрізу менший.

Знаючи кути, під якими зроблені бічні розрізи, і довжину останніх, можна приблизно обчислити приріст довжини. При несиметричних фігурах подовження буває значніше на стороні більшого кута.

Спосіб перестановки зустрічних трикутних клаптів з великим успіхом застосовують при перетинчастих складках шкіри біля внутрішнього краю повік (епікантус), неправильному розташуванні кута рота (рис. 1.6), брів, при рубцевих тяжках слизової оболонки порожнини рота, великих рубцях шиї, розташованих між нижньою щелепою і ключицями. І при контрактурах інших органів. При довгих рубцях можна утворити декілька зустрічних трикутних клаптів (рис. 1.7).



Рис. 1.6. Методика переміщення кута рота

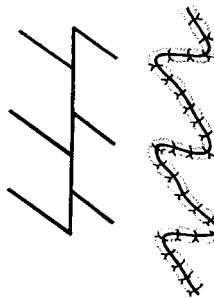


Рис. 1.7. Кілька зустрічних трикутників при довгому рубці

Пластика клаптями на ніжці.

Досвід показує, що часто розміри шкірного дефекту або стан шкіри не дозволяють закрити його простим зсувом або перестановкою клаптів. У таких випадках застосовують пластику клаптями на ніжці з тканин, які розташовані по сусідству з дефектами, або взятих з віддалених ділянок.

Викроювання клаптя поблизу дефекту розглядають, як найпростіший метод пластики клаптем на ніжці. При такому методі основа ніжки знаходиться на продовженні лінії, обмежовував дефект. Типовим прикладом цього може бути клапоть, який викроюють на щоці для закриття дефекту повік після висічення на них рубця, при їх вивороті (рис.1.8 а), або для закриття дефекту крила чи кінчика носу (рис.1.8 б,в).

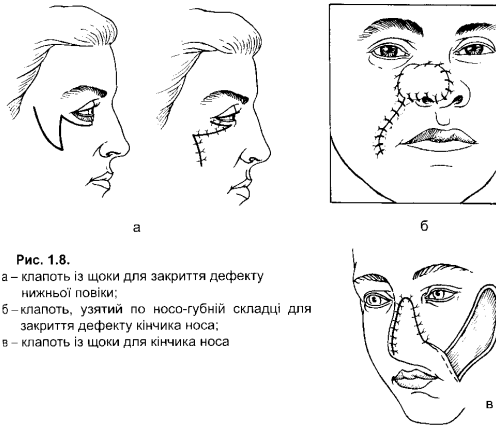


Рис. 1.8.
а – клапоть із щоки для закриття дефекту нижньої повіки;
б – клапоть, узятий по носо-губній складці для закриття дефекту кінчика носа;
в – клапоть із щоки для кінчика носа

Однак, не завжди можна використовувати найближчі до дефекту ділянки шкіри через їх рубцеві зміни або через їх недостатність. Тому клапоть на ніжці доводиться викроювати на деякій відстані від дефекту. Наприклад, для закриття дефекту носа клапоть можна викроїти зі шкіри лоба (рис.1.9), а для закриття дефекту щоки – зі шкіри шиї та ін. У цих випадках ніжку клаптя іноді приходиться перекидати через ділянку здорової шкіри. Негативна сторона цього способу полягає в тому, що оголена поверхня ніжки не захищена і стикається зі шкірою, через яку вона перекинута. Крім того, перекидання ніжки через шкіру вимагає її подовження, що може знизити живлення клаптя.

Якщо неможливо утворити клапоть на ніжці безпосередньо біля самого дефекту або недалеко від нього, доводиться брати клапті на ніжці з віддалених місць (плече, передпліччя). При цьому також необхідно врахувати зручності переносу клаптя до дефекту (рис.1.10).

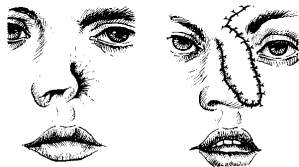


Рис. 1.9. Клапоть з лоба для закриття дефекту носа

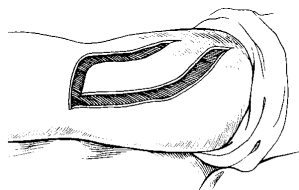


Рис. 1.10. Клапоть, викроєний на плеч для пластики носа.

Для забезпечення життєздатності клаптя на ніжці і його кращого приживлення при викроюванні необхідно дотримуватися основних умов. Насамперед, варто враховувати співвідношення між шириною ніжки і довжиною клаптя. Чим ніжка ширше, тим живлення клаптя краще. Необхідно мати на увазі, що широку ніжку повернути значно складніше, ніж вузьку. Для кращого живлення довжина всього клаптя повинна бути не більш ніж у 3 рази більша від ширини ніжки. Важливо, також, щоб клапоть шкіри був викроєний в одному шарі. Нарешті, клапоть повинен покривати дефект шкіри без натягу. Поворот ніжки і натяг клаптя можуть створити утруднення для відтоку крові і викликати явища застою (ціаноз), що, у свою чергу, може призвести до омертвіння клаптя. Тому, при появі ознак утрудненого відтоку необхідно негайно зробити насічки на клапті.

Розрізняють наступні види клаптів на ніжці:

- клапті на одній ніжці;
- мостоподібні (на двох ніжках);
- клапті, що перекидаються;
- клапті подвоєні;
- клапті артеризовані (ангіосомні).

Клапті на одній ніжці (одношарові) частіше використовують при пластиці на голові. Їх бажано викроювати по ходу великих судин, які живлять шкіру цих клаптів.

Перевага одношарового клаптя на ніжці, узятого по сусідству з дефектом, полягає в тім, що дефект закривають одномоментно з утворенням клаптя. Крім того, велике значення має збіг кольору клаптя з кольором іншої шкіри голови. Ці клапті, завдяки гарному живленню, вільно переносять поворот ніжки на 180°.

Негативною стороною одношарових клаптів на ніжці є та обставина, що при неповному їх використанні широка частина ніжки залишається відкритою. Таке положення може привести до інфікування клаптя з наступним його нагноєнням і некрозом.

Одношарові клапті можуть бути викроєні на двох ніжках (мостоподібні). Такі клапті мають ту перевагу, що одержують живлення з двох ніжок. У якості робочої частини клаптя використовують його середину. Однак, ці клапті мають обмежене застосування при реконструктивних операціях на голові. Наприклад, можна взяти мостоподібний клапоть із шиї для закриття дефекту губи (А.Г.Лапчинський) або з голови для утворення верхньої губи у чоловіків (рис.1.11).

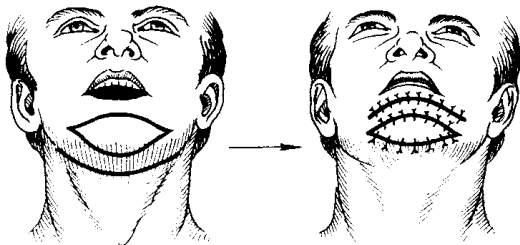


Рис. 1.11. Мостоподібний клапоть (за Лапчинським)

Перекидні клапті на ніжці також відносять до одношарових і часто застосовують при операціях на голові. Використовують їх в тих випадках, коли виникає необхідність в утворенні внутрішнього шару відновлюваного органа або його частини. Наприклад, при наскрізному дефекті носа внутрішній шар можна утворити перекиданням клаптя із спинки носа вниз, а зовнішній – клаптем із щоки або філатовським стеблом (рис.1.12 а,б,в).

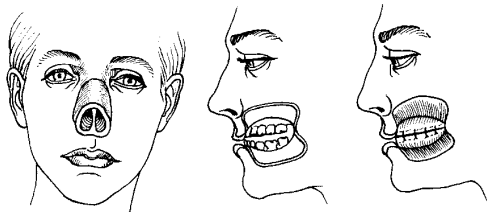


Рис. 1.12.
а – перекидний клапоть зі спинки носа; б – перекидні клапті на щоці;
в – клапоть зі спинки носа

Відшарування шкіри при викроюванні перекидних клаптів не рекомендується робити до самого краю дефекту, де шкіра зазвичай стоншена.

Для закриття наскрізних дефектів щік нерідко доводиться застосовувати перекидні клапті із тім'яної ділянки (так званий забрало подібний клапоть). Робити це можна тільки у чоловіків, тому що клапоть мобілізують в ділянці волосистої частини голови.

Для закриття наскрізних дефектів голови також застосовують заздалегідь подвоєні шкірні клапті, утворені з двох одношарових клаптів, що стикаються своїми рановими поверхнями. Такі клапті особливо зручні для закриття наскрізних дефектів, які знаходяться біля ділянки рота. Так, Клапп пропонує для утворення здвоєного клаптя використовувати один клапоть горизонтально розташований на передній поверхні плеча, а другий такий самий клапоть – з передньої поверхні грудної клітки. Клапті покривають один одного, стикаючись рівними поверхнями (рис.1.13). Після їх приживлення відтинають клапоть від грудної клітки і підняттям плеча підносять подвоєний клапоть до дефекту.

А.Е.Рауер для цієї мети пропонував викроювати на внутрішній стороні плеча прямокутний одношаровий клапоть на ніжці, другий мостоподібний клапоть викроювати на бічній поверхні

грудей. Кінець плечового клаптя необхідно підсунути під клапоть на груди, з котрим його зшити (рис.1.14).

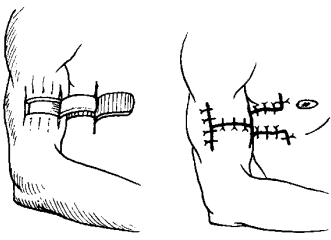


Рис. 1.13. Подвоєний клапоть (за Клаппом)

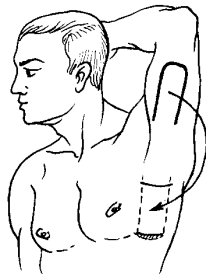


Рис. 1.14. Подвоєний клапоть (за Рауером)

Двошаровий клапоть можна одержати з довгого одношарового прямокутного клаптя, підігнувши його кінець, або покривши його оголену поверхню вільним шкірним клаптем. Заздалегідь подвоєні клапті можуть бути з успіхом використані для відновлення у чоловіків губ або підборіддя. При цьому зовнішня сторона клаптя може містити волосся.

З цією метою викроюють звичайний клапоть з волосистої частини голови (за Лексером) на одній ніжці. Опускають кінець клаптя на шию, де, також, викроюють відповідної величини клапоть на ніжці і підшивають його оголену поверхню до ранової поверхні першого клаптя. Після зрощення обох клаптів (через 12 – 14 днів) ніжку клаптя на шиї відтинають і, подвоєний у такий спосіб, клапоть підносять до країв дефекту, де і підшивають.

На малюнку 1.15 представлена схема методики виконання місцевої пластичної операції для заміщення дефекту щоки.

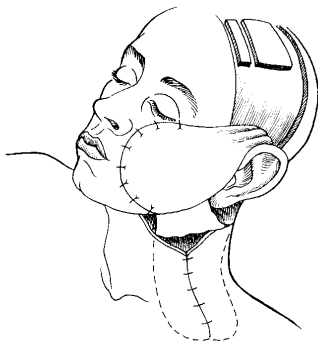


Рис. 1.15. Приклад використання пластики клаптями на ніжці для заміщення дефекту щоки.

6. Матеріали для самоконтролю:

А. Завдання для самоконтролю:

15. Загальне поняття про пластичну та реконструктивну хірургію.
16. Класифікація дефектів і деформацій щелепно - лицевої ділянки.
17. Планування реконструктивної операції.
18. Положення, якими керуються при встановленні показань до пластичної операції.
19. Головні принципи, якими керуються при проведенні реконструктивних операцій.
20. Протипоказання до пластичних і реконструктивних операцій.
21. Вимоги, яких необхідно дотримуватись у ході операції.
22. Класифікація видів пластичних операцій в залежності від часу їх виконання.

Б. Задачі для самоконтролю:

4.1. Хворому 28 років в щелепно-лицевому відділенні була проведена операція з приводу видалення невуса розміром 1,5 x 2,0 см в ділянці лівої щоки. Який вид пластичної операції доцільно застосувати при ушиванні післяопераційної рани?

(Відповідь: метод Діффенбаха: зближення країв рани після їх відшарування).

4.2. Військовослужбовець отримав поранення в обличчя осколком снаряду. Об'єктивно: в щічній ділянці зліва рвана рана овальної форми розміром 3,5x4,0 см. Що потрібно зробити хірургу, щоб у подальшому уникнути рубцевого спотворення обличчя пораненого?

(Відповідь: необхідно застосувати метод Шимановського: відшарувати шкіру і стягнути її краї, або зробити додаткові дугоподібні розрізи по боках дефекту і, також, стягнути краї шкіри).

4.3. У хірургічне відділення доставлено пораненого з дотичним кульовим пораненням щелепно-лицевої ділянки та значним дефектом тканин крила носа. Яку тактику повинен вибрати хірург для закриття дефекту крила носа? (Відповідь: необхідно застосувати пластику клаптем на ніжці, викроїв клапоть на щоці).

В. Матеріали до тестового контролю. Тестові завдання з одиночною відповіддю.

2.1. В клініку щелепно – лицевої хірургії поступив хворий з діагнозом: посттравматичний деформуючий рубець навколоушно – жувальної ділянки зліва. Який спосіб пластики місцевими тканинами можна запропонувати для хірургічного усунення рубця?

А. Висічення рубця та зближення країв рани.

В. Пластика зустрічними трикутними клаптями за Лімбергом.

С. Пластика за Шимановським.

Д. Пластика клаптем на ніжці.

Е. Пластика за Діфенбахом.

(Правильна відповідь Е).

2.2. Який спосіб пластики базується на тому, що кожен дефект розглядають, як одну з простих геометричних фігур, або їх комбінацію.

А. Пластика зустрічними трикутними клаптями за Лімбергом.

В. Пластика Філатовським стеблом за методом Хітрова.

С. Пластика місцевими тканинами за Шимановським.

Д. Пластика клаптями на ніжці.

Е. Пластика за Діфенбахом.

(Правильна відповідь С).

2.3. Яка з перелічених методик не є пластикою місцевими тканинами?

А. Пластика за Діфенбахом.

В. Пластика за Шимановським.

С. Пластика клаптями на ніжці.

Д. Пластика за Сусловим – Кручинським.

Е. Пластика за Лімбергом.

(Правильна відповідь Д).

2.4. На скільки буде спостерігатися приріст тканин при пластиці за Лімбергом, якщо переміщувати трикутники з кутом 60°?

А. На 20%.

В. На 30%.

С. На 40%.

Д. На 50%.

Е. На 60%.

(Правильна відповідь А).

Г. Навчальні задачі III рівня (нетипові задачі)

1. Хворий 32 років звернувся зі скаргами на наявність рубцевої деформації в ділянці лівої щоки. Рубець з'явився рік тому після травми цієї ділянки. Який вид пластичної операції показан даному пацієнту?

(Відповідь: пластика за Діфенбахом).

2. У щелепно – лицево відділення поступив пацієнт з після травматичним дефектом лівого крила носа. Травму отримав на виробництві дві години тому. За якими показаннями і яке лікування необхідно запропонувати хворому?

(Відповідь: необхідна операція первинна пластика крила носа клаптем на ніжці за функціональними і естетичними показаннями: свіжі рани –вогнепальні, невогнепальні, операційні.).

4. До хірурга звернувся військовослужбовець з приводу проведення пластичної операції в ділянці підборіддя та нижньої губи справа. Із анамнеза захворювання виявлено, що у хворого була вогнепальна травма, яку він отримав під час бойових дій 3 роки тому. При обстеженні виявлена рубцева деформація вказаної ділянки розміром 3 x 4 см. Який спосіб пластичної операції показан хворому?

(Відповідь: показана пластика зустрічними трикутними клаптями).

7. ЛІТЕРАТУРА.

Основна література:

1. Щелепно – лицева хірургія. Реконструктивна хірургія голови та шиї: підручник/ В.М.Соколов, В.І.Митченко, Д.С.Аветіков – Вінниця, Нова книга, 2006. – С.6-8.

2. Г.П.Рузін, М.П.Бурих. Основи технології операцій у хірургічній стоматології та щелепно – лицевій хірургії. – Вінниця, Нова книга, 2008.С.344 – 372.
3. Бернадский Ю.И. Травматология и восстановительная хирургия челюстно – лицевой области, Киев, «Здоров'я», 1971. – С 11 - 24.
4. Хірургічна стоматологія та щелепно-лицева хірургія: підручник; У 2 т. – Т.2/ В.О.Маланчук, І.П.Логвіненко, Т.О.Маланчук, О.Л.Ціленко – К.: ЛОГОС, 2011. – С.335 - 354 .

Додаткова література.

1. Михельсон Н.М. Восстановительные операции челюстно-лицевой области. – М.: Медгиз, 1962. – С.167-213.
2. Мухин М.В., Мамонов А.Г. Кожная пластика. Клиническая оперативная челюстно – лицевая хирургия. – Л.: Медицина, 1985. – С.54 – 88.
3. Неробеев А.И. Определение показаний к восстановительным операциям после удаления распространенных злокачественных опухолей головы и шеи // Вопр. онкол. – 1983. - №4. – С.78-82.
4. Золтан Я. Атлас, т.1, «Cicatrix optima», 1974, - С. 9 – 18.
5. Лимберг А.А. Планирование местнопластических операций на поверхности тела. – Ленинград, - 1963, 593 с.
6. Мухин М.В. Клиническая оперативная челюстно – лицевая хирургия, Ленинград, 1974. – С. 31 – 44.
7. Неробеев А.И. Восстановление тканей головы и шеи, 1988. – С. 8 – 21.
8. Рауэр А.Е., Михельсон Т.М. Пластические операции на теле, 1954. – С.13 – 17.
9. Фришберг И.А. Косметические операции на лице, 1984. – С. 4 – 9.
10. Хитров Ф.М. Атлас пластической хирургии лица и шеи, 1984. – С. 11 – 11.16.
- 12.Сергиенко В.И., Кулаков А.А., Петросян Н.Э., Петросян Э.А. Пластическая хирургия лица и шеи. – Москва, «Гэотар - медиа». – 2010, С.20 – 22; 73 – 117.
- 13.Пластическая и эстетическая хирургия. Под ред. Эйзенманн – Кляйн М., Нейханн – Лоренц К. – Москва, «Практическая медицина», 2011, С.167 – 304.
- 14.Пластическая и реконструктивная хирургия лица. Под ред. А.Д.Пейпла. – Москва, «Бином. Лаборатория знаний», 2007, 951 с.
- 15.Белоусов А.Е. Пластическая реконструктивная и эстетическая хирургия. – Санкт-Петербург, «Гиппократ», 1998, 743 с.

№ 11. Філатовське стебло. Показання до використання філатовського стебла. Методи заготовки стебла, міграції.

1. АКТУАЛЬНІСТЬ ТЕМИ.

Усунення дефектів тканин шкіри за допомогою поряд розташованих тканин називається місцевою пластичною операцією. Як визначав А.А.Лімберг, місцево пластичні операції є основним способом лікування рубцевих деформацій або дефектів, а також, додатковим способом пластики після пересадження тканин з віддалених ділянок тіла. В останні роки значно зросли інтерес і вимоги до результатів пластичних і косметичних операцій у населення.

Таким чином, вивчення студентами даної тематики є актуальним і своєчасним.

2. КОНКРЕТНІ ЦІЛІ:

1. Аналізувати показання та протипоказання до пластики філатовським стеблом, можливі ускладнення.
2. Пояснювати позитивні та негативні сторони пластичних операцій за допомогою філатовського стебла.
3. Класифікувати види стеблевих клаптів.
- 4.Запропонувати техніку виконання операції.
5. Тракувати визначення оптимальної донорської ділянки для забору стебла.
6. Проаналізувати правила догляду за стеблом та методи тренування стебла.
7. Скласти план обстеження пацієнта та план пластичної операції за допомогою філатовського стебла.

3. БАЗОВІ ЗНАННЯ, ВМІННЯ, НАВИЧКИ, НЕОБХІДНІ ДЛЯ ВИВЧЕННЯ ТЕМИ (МІЖДИСЦИПЛІНАРНА ІНТЕГРАЦІЯ).

Назви попередніх дисциплін	Отримані навички
----------------------------	------------------

Анатомія людини	Володіти знаннями анатомічної будови щелепно – лицевої ділянки та навичками визначення оптимального вибору донорської зони для формування філатовського стебла.
Патоморфологія	Володіти знаннями пошарової будови шкіри та її змін при різних патологічних станах.
Загальна хірургія (з оперативною хірургією та топографічною анатомією)	Визначити характер дефекту або деформації щелепно – лицевої ділянки, оглянути та обстежити пацієнта, встановити діагноз, запропонувати метод відновлюючої операції, обґрунтувати метод застосування філатовського стебла. Вміти провести планування та викроювання філатовського стебла для пластичних операцій.

4. Завдання для самостійної роботи під час підготовки до заняття.

4.1. Перелік основних термінів, параметрів, характеристик, які повинен засвоїти студент при підготовці до заняття:

Термін	Визначення
1. Місцевопластична операція	Усунення дефектів за допомогою поряд розташованих тканин.
2. Мостоподібні клапті	Одношарові клапті викроєні на двох ніжках.

4.2. Теоретичні питання до заняття:

- 1.1. Показання та протипоказання до пластики філатовським стеблом.
- 1.2. Визначення оптимальної донорської ділянки для забору стебла.
- 1.3. Планування та техніка виконання операції.
- 1.4. Види стеблевих клаптів.
- 1.5. Правила догляду за стеблом.
- 1.6. Можливі ускладнення в післяопераційному періоді.
- 1.7. Методи тренування стебла.

4.3 Практичні завдання, які виконуються на занятті:

1. Провести опитування та огляд хворого та на його основі зробити запис в історії хвороби.
2. Скласти схему обстеження, обґрунтувати діагноз та скласти план виконання пластичної операції Філатовським стеблом конкретному хворому (визначити донорську ділянку для забору стебла, провести розмітку формування стебла, визначити терміни тренування та переносу стебла до дефекту).
3. Підготувати набір інструментів для пластичної операції філатовським стеблом конкретному хворому.
4. Зробити «чемоданну ручку» за Міхельсоном.

5. ЗМІСТ ТЕМИ:

Показання до операції:

- генералізовані некротизовані ранові поверхні, які утворилися внаслідок поранень, опіків, відморожень, після видалення новоутворень, на місці глибоких рубцевих масивів, пухлин;
- великі наскрізні дефекти м'яких тканин;
- тотальні або субтотальні дефекти голови, носа, язика, вушних раковин;
- комбіновані дефекти губ і тканин порожнини рота;
- дефекти підборіддя.

Визначення оптимальної донорської ділянки для забору стебла.

При виборі місця для утворення стебла хірург повинен, в першу чергу, керуватися планом наступних оперативних втручань.

Стебло викроюють там, звідки перенос його до дефекту легше здійснити, і з таким розрахунком, щоб кількість етапів переносу була мінімальною. Крім того, стебло виготовляють в такому місці, щоб хворий не відчував від цього великих незручностей.

У тих випадках, коли ширина шкірної стрічки, з якої утворюється стебло, значна, її варто моделювати там, де підшкірна клітковина виражена добре, тобто шкіра легко збирається в складку.

Недотримання цього правила веде до того, що після викроювання стрічки на материнському ґрунті не вдається стягти краї рани. У цих випадках доводиться вдаватися до вільної пересадки шкіри.

Найбільш зручним місцем для утворення стебла є шия по ходу грудинно-ключично-соскоподібного м'яза. Таке стебло зручно тим, що воно одномоментно може бути піднесене до області дефекту на голові. Стебла на шії мають тонку шкіру і тому найбільш придатні для пластики вушної раковини, крила носа та ін. Ширина шкірної стрічки тут може бути до 6 – 8 см, довжина – до 14 – 16 см. Необхідно пам'ятати, що на шії осіб чоловічої статі може рости волосся. У цьому випадку шкіра шії не може бути використана для формування стебла з метою пластики кінчика або крила носа.

Шкіра кисті і передпліччя теж може бути придатною для утворення стебла. Тут шкіра тонка і малорухома, тому ширина стрічки для стебла допустима не більше 4 см. Стебло, яке викроєне на кисті або передпліччі, застосовують, майже виключно при дефектах носової перегородки; шкірну стрічку для стебла викроюють, зазвичай, по ходу променевої кістки, або на тильній поверхні кисті в ділянці «анатомічної табакерки». Зручність стебла, утвореного в цій ділянці, полягає в тому, що його легко піднести до дефекту.

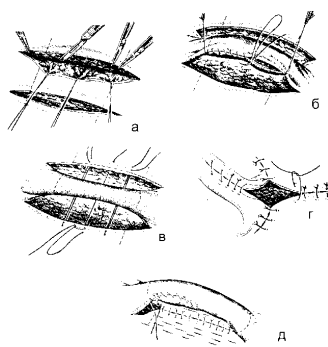
Передня поверхня ліктьового згину, де шкіра більш рухлива, ніж на передпліччі, може також служити місцем утворення стебла Філатова. Однак, максимальна ширина шкірної стрічки тут не більша 4 – 6 см. У протилежному випадку стягти краї рани не вдається. Стебло, утворене на цьому місці, зручне тим, що його з рукою можна легко піднести до дефекту кінчика носа, щоки, нижньої повіки. Недоліком цього місця є труднощі стягування країв рани і можливість утворення рубцевої контрактури ліктьового суглоба у випадку нагноєння рани. У жінок розташування тут рубців небажане також з косметичних міркувань.

Не рекомендується викроювати стрічку для стебла на стегні, де навіть при невеликій її ширині ніколи не вдається стягти краї рани на материнському ґрунті. Не слід, також, готувати стебло по напрямку ребер при переході їх на задню поверхню грудної клітки, тому що в цьому місці стебло сильно напружується і створюються сприятливі умови для розвитку в ньому застійних явищ. Вибираючи місце для створення філатовського стебла, хірург, насамперед, повинен враховувати розміри відновлюваного органа, щоб викроїти шкірну стрічку належної довжини і ширини.

Техніка виконання операції.

На місці формування стебла на шкірі намічають дві рівнобіжні лінії відповідно довжині шкірної стрічки, що повинна бути викроєна (поперечними лініями намічають початок ніжок стебла) (рис.2.1).

Рис 2.1. Формування стеблового клаптя за Філатовим:
а – відшарування шкірної стрічки;
б – формування зі стрічки стебла;
в – ушивання донорської зони;
г – вигляд дефекту між стеблом і донорською зоною;
д – накладення шва під ніжками стебла



Відстань між лініями складає ширину стрічки. По намічених лініях проводять розрізи шкіри до її клітковини. Потім, скальпелем, притиснутим упритул до краю шкіри, жировий шар розрізають навскіс усередину, щоб зменшити надлишок жиру, що перешкоджає зшиванню країв шкірної стрічки. Після цього відшаровують шкірну стрічку. Після відшарування стрічки і гемостазу на ній на обидва її краї накладають декілька провізорних швів. У той час, як асистент піднімає згорнуту стрічку на держалках, хірург широко відшаровує краї шкіри на материнському ґрунті, щоб полегшити їх зближення, і ретельно перев'язує судини, які кровоточать. Двома – трьома швами зближують краї материнського ґрунту з метою зменшити його ранову поверхню і тимчасово закривають її стерильним матеріалом, щоб швидко приступити до остаточного зшивання країв стрічки. Асистент тримає її на держалках, а хірург накладає шви.

За спостереженнями більшості хірургів під ніжками філатовського стебла у місцях переходу стебла в материнський ґрунт часто виникає намокання двох дотичних шкірних поверхонь, що нерідко веде до прорізування або розбіжності швів. Особливо часто намокання спостерігається тоді, коли на материнському ґрунті не вдається вільно стягти краї рани і доводиться зшивати їх зі значним натягом або, навіть, закривати оголену поверхню за допомогою вільної пересадки шкіри. Крім того, у

виникненні намокання значну роль відіграє збіг лінії швів на стеблі зі швами материнського ґрунту. Для запобігання цих ускладнень запропоновано додаткові методи і модифікації при формуванні філатовського стебла.

Так, А.А.Лімберг запропонував викроювати трикутні клапті біля обох кінців з двох сторін стебла і при зшиванні їх переставляти (рис.2.2). При цьому способі лінії швів під ніжками стебла приймають П-подібну форму.

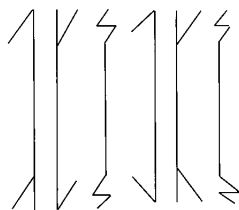


Рис. 2.2. Утворення зустрічних трикутних клаптів біля кінців стебла за Лімбергом

Е.М.Жак, щоб уникнути збігу лінії швів стебла і материнського ґрунту, запропонувала перетинати викроєну стрічку з кінців на половину її ширини і складати навпіл (рис.2.3). При цьому способі під стеблом буде тільки одна лінія швів на материнському ґрунті.

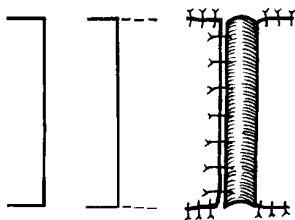


Рис. 2.3. Викроювання стеблового клаптя за Жак

М.П.Шефтель запропонував спосіб, при якому лінія швів при переході стебла на материнський ґрунт відсутня (рис.2.4). Для цього на кінцях однієї сторони стрічки він додає по трикутному клаптю, які викроюють на її продовженні. Стрічку разом з викроєними трикутними клаптями перегинають так, що її ранова поверхня стикається з поверхнею іншої сторони стрічки, а трикутні клапті оголеною поверхнею лягають на трикутний дефект материнського ґрунту.

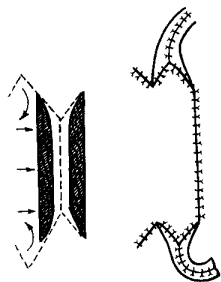


Рис. 2.4. Викроювання стеблового клаптя за Шефтелем

Види стеблових клаптів.

Гостре стебло.

Гостре стебло можна переносити не відразу до дефекту, а, наприклад, до кисті для подальшого переміщення його до дефекту. Найчастіше застосовують гостре стебло у практиці ортопедів. Таким стеблом дуже зручно користуватися для відновлення пальців руки, тому що кисть легко піднести до стінки живота, де можна викроїти коротке стебло.

Переривчасте стебло.

Гілліс, побоюючись, що довге стебло буде недостатньо добре житися, запропонував викроювати шкірну стрічку не відразу на всю довжину, а залишати посередині місток. Таким чином, стебло набуває переривчастої форми (рис.2.5). Через кілька днів місток відрізають двома рівнобіжними розрізами і зшивають, утворивши довге стебло. Його можна використовувати при великих рубцях ший і підборіддя, коли ширина стебла навіть 10 – 12 см може виявитися недостатньою.

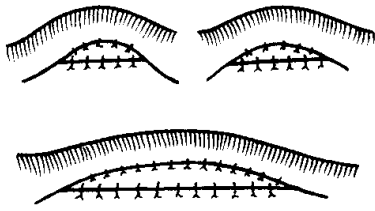


Рис. 2.5. Переривчасте стебло

Багат шарові стебла.

Звичайне стебло В.П.Філатова має дві ніжки. У деяких випадках зустрічається необхідність навіть у багат шарових стеблах. Так, при повному одночасному руйнуванні носа і грушоподібного отвору таке стебло має свої переваги.

Дочірні стебла.

Це невеликих розмірів стебла, які викроюють на великому стеблі. Так поступають в тих випадках, коли після відновлення, наприклад, щік філатовським стеблом, залишається ще частина стебла, і необхідно утворити перегородку носа або завиток вуха та ін..

Біологічні дані про життєздатність стебла.

Яким би способом не було виготовлене філатовське стебло, незалежно від його виду і локалізації, воно має одну істотну перевагу перед всіма іншими клаптями на ніжці, – гарну життєздатність. Насамперед, воно одержує живлення з двох ніжок. За даними авторів, через 4 – 5 днів в ньому утворюється досить потужна мережа дрібних судин, які розташовані, головним чином, між власною шкірою і підшкірною клітковиною. Ще через 1 – 2 дні можна спостерігати утворення анастомозів між судинами обох ніжок стебла. Доведено, що стебла викроєні в будь-якому напрямку, однаково життєздатні, але, незважаючи, що вже до кінця першого тижня в стеблі розвивається досить могутня судинна мережа, повна готовність стебла до міграції настає трохи пізніше (достатній кровообіг у стеблі налагоджується лише через 16 – 20 днів). Встановлено, що відновлення чутливості в стеблі йде від периферії до центру з боку материнського ґрунту. Тільки через 4 – 6 тижнів починають з'являтися ознаки чутливості в стеблі, а через рік або більше, в залежності від його довжини, чутливість у ньому цілком відновлюється. Першою відновлюється больова чутливість, потім з'являється тактильна чутливість і, нарешті, температурна.

Правила догляду за стеблом.

На операційному столі після закінчення операції необхідно вжити заходів, щоб та кров, яка вийшла через лінію шва материнського ґрунту, не викликала мацерацію стебла. Для запобігання зіткнення стебла з материнським ґрунтом бажано на всьому протязі підкласти під нього серветки. По обидва боки стебла кладуть два великі пухкі ватяні валики з метою його утеплити. Валики повинні бути значно вище стебла, щоб не здавити його під час бинтування, яке не повинно бути тугим; само стебло також покривають пухким шаром вати. Замість бинта можна обмежитись закриттям ватяних валиків і стебла шматком марлі, фіксованої навколо стебла будь-якою клейкою речовиною.

Незважаючи на гарне самопочуття, хворий не повинен вставати з ліжка раніше, ніж через 2 дні, тому що необхідно забезпечити стеблу повний спокій. Хворого необхідно попередити про те, щоб він не придавив стебло під час сну і щоб не торкав його.

Раніше для зігрівання стебла відразу ж після операції протягом 48 годин рекомендували застосовувати лампу – солюкс. В сучасних умовах у зв'язку з впровадженням в хірургічну практику методу гіпотермії деякі хірурги застосовують її з метою поліпшення післяопераційного періоду, покриваючи стебло льодом.

Ускладнення в післяопераційному періоді.

З ускладнень, яких можна чекати після операції формування стебла, насамперед треба вказати на запальні явища, як з боку стебла, так і з боку материнського ґрунту. У випадку появи початкових ознак запалення показане зняття 1 – 2 швів і розведення країв стебла або рани на материнському ґрунті. Цим заходом процес, майже завжди, може бути ліквідованим.

До операційних ускладнень відносять, також, розлад кровообігу в стеблі, який виражається в тому, що в центрі стебла, частіше по лінії шва, з'являється ціаноз шкіри, відшарування епідермісу і, навіть, початкові ознаки омертвіння. Залежить це від порушення техніки формування стебла (недотримання співвідношення довжини стрічки до її ширини – не більше ніж 3:1), недостатнього гемостазу, неправильного відшарування стрічки, зайвої кількості підшкірно – жирового шару та ін..

Враховуючи сказане, першу перев'язку потрібно робити не пізніше ніж через 24 години після операції. При перев'язці ретельно оглядають лінію швів, особливо в центрі, прощупують все стебло. Воно повинно бути скрізь однакової пружності; виявлення будь де ущільнення свідчить про крововилив. В такому випадку необхідно швидко зняти 1-2 шви, або зробити гострим скальпелем насічки на стеблі. Цим, майже завжди, вдається ліквідувати симптоми ускладнення і відновити нормальний кровообіг у стеблі.

Одним із профілактичних заходів проти крововиливів у стеблі є відмова від застосування адреналіну при місцевій анестезії, тому що з закінченням його судинозвужувальної дії може наступити розширення судин з наступною кровотечею. Якщо, незважаючи на вжиті заходи, розвивається омертвіння стебла, необхідно домогтися, щоб воно протікало у вигляді сухого некрозу. Цього досягають нанесенням на стебло насічок, обробкою міцним розчином марганцю та ін.

При нормальному післяопераційному перебігу шви на стеблі можна зняти на 6-7 день. На материнському ґрунті шви варто знімати не раніше, ніж через 12-14 днів, тому що шкіру тут завжди зашивають зі значним натягом.

Тренування стебла.

Найпростішим способом тренування стебла є накладання гумового джгута (катетера) на ніжку (рис.2.6) та затискання будь яким затискачем. Перетискання ніжки варто починати з 5 хвилин по 2-3 рази на день, збільшуючи час стиску ніжки щодня на 5-10 хвилин. Якщо при перетисканні ніжки впродовж 1 години стебло залишається теплим і не змінює кольору (не визначається ціаноз), то його можна вважати готовим до переносу.

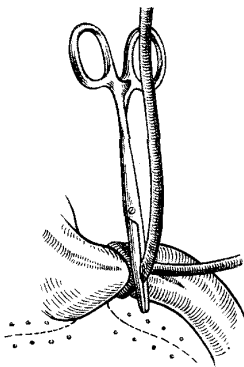


Рис. 2.6. Тренування стебла

Починати тренування ніжки стебла можна з 4-6 дня після його формування, не чекаючи зняття швів, для чого лінію швів покривають марлею, поверх якої накладають джгут. Чим раніше починають тренування стебла, тим значніше скорочується термін його переносу, тому що таке раннє стискання однієї ніжки привчає стебло одержувати живлення через одну ніжку.

Тренування стебла можна доручати самому хворому, якщо його цьому навчити. В іншому разі це повинна робити медична сестра.

Існує й інший спосіб перевірки готовності стебла до переносу, так званий, біологічний спосіб, який запропонував Блер. Цей спосіб полягає в тому, що біля краю ніжки, яку мають переносити, окреслюють ножем невелику площадку (4x6 см) через усю товщу шкіри. Площадку зі стеблом цілком відокремлюють від материнського ґрунту і знову пришивають на своє колишнє місце. Якщо через 1-2 дні ніяких ознак порушення кровообігу в площадці не виявиться, то таке стебло можна переносити. При явищах застою в площадці необхідно на ній зробити насічки. Якщо, не зважаючи на насічки, розвиваються явища некрозу, то через декілька днів омертвілу частину площадки відтинають, а стебло можна переносити, якщо його довжина достатня.

В.П.Філатов запропонував наблизити стебло до дефекту, якщо він виготовлений вдалині від останнього, шляхом «крокування». Цей спосіб оснований на тому, що дальню ніжку відтинають і пришивають зараз же за ближньою (рис.2.7). Після приживлення переміщеної ніжки відтинають другу і переносять ще ближче до дефекту. Такий «гусеничний крок» продовжують, поки одна з ніжок не буде підшита до країв дефекту.

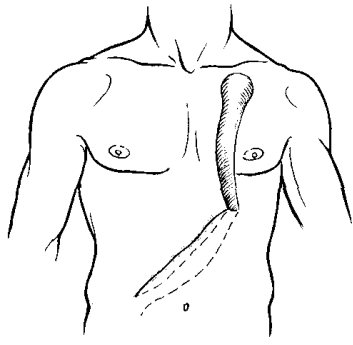


Рис. 2.7. "Крокуюче" стебло

Б.В.Парін у 1927 році запропонував для скорочення кількості етапів міграції стебла спосіб переносу його через руку. При цьому способі ніжку, яка підлягає переносу, відтинають і пришивають до кисті або передпліччя тієї або іншої руки в залежності від місця виготовлення стебла. Для цього на руці викроюють клапоть шкіри напівмісячної форми, відвертають його, і до всієї оголеної поверхні пришивають ніжку стебла (рис.2.8). Після приживлення стебла до руки іншу ніжку відтинають і з рукою підносять до дефекту.

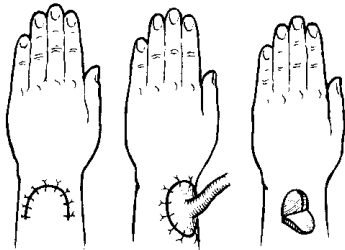


Рис. 2.8. Перенос стебла за Паріним

Ф.М.Хитров при переносі стебла на руку для поліпшення харчування ніжки стебла на його відсіченому кінці знімав шкіру, залишаючи оголеною жирову клітковину. Цей жир він підсував під відвернутий клапоть шкіри на руці (рис.2.9).

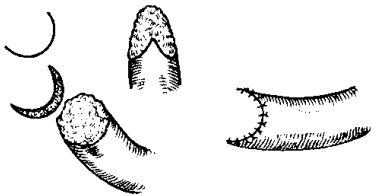


Рис. 2.9. Перенос стебла за Хітровим

Н.М.Міхельсон запропонував при плануванні переносу стебла користуватися, так званою, «чемоданною ручкою». «Чемоданна ручка» являє собою товсту дренажну трубку довжиною 20-22 см (можна використовувати трубки різних розмірів). На кінцях трубку розрізають на протязі 3-4 см, розпластують і до отриманих площадок на кінцях трубки пришивають щільний картон; по довжині трубки чорнилами наносять лінію швів. У такому вигляді трубка нагадує «чемоданну ручку» і має велику схожість зі стеблом В.П.Філатова (рис.2.10).

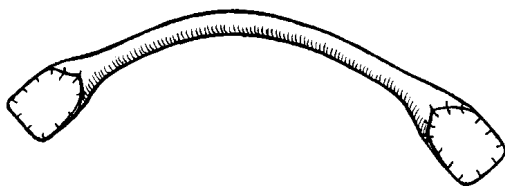


Рис. 2.10. "Чемоданна ручка"

6. Матеріали для самоконтролю:

А. Завдання для самоконтролю:

1. Загальне поняття про пластику філатовським стеблом.

- 2.Знати показання до операції філатовським стеблом.
- 3.Мати уяву про визначення оптимальної донорської ділянки для забору стебла.
- 4.Техніка виконання операції.
- 5.Види стеблових клаптів.
- 6.Правила догляду за стеблом.
- 7.Можливі ускладнення в післяопераційному періоді.
- 8.Тренування стебла.
- 9.«Чемоданна ручка».

Б. Задачі для самоконтролю:

4.1. Хворому 42 років в щелепно-лицевому відділенні була проведена операція з приводу видалення пухлини шкіри розміром 9,0 x 8,0 см в лівій скроневій ділянці. Який вид лікування доцільно застосувати для усунення дефекту тканин?

(Відповідь: пластичну операцію філатовським стеблом).

4.2. Військовослужбовець отримав поранення в обличчя осколком снаряду. Об'єктивно: в правій щічній ділянці велика рвана наскрізна рана розміром 5x6 см. Хворому показана реконструктивна операція філатовським стеблом. В якій ділянці найзручніше виготовити стебло?

(Відповідь: в ділянці правої бокової поверхні шиї по ходу грудино-ключично соскоподібного м'яза).

4.3. У щелепно - лицеве відділення доставлено пораненого з тотальним дефектом губ. Хворому заготовлено філатовське стебло в ділянці шиї для проведення реконструктивної операції. Коли і як необхідно почати тренування ніжки стебла; який критерій його готовності до переносу?

(Відповідь: тренування починають з 4 – 6 суток після формування стебла, починаючи з 5 хвилин 2 – 3 рази на добу, збільшуючи час стиску ніжки щодня на 5 – 10 хвилин. Якщо при перетисканні ніжки впродовж 1 години стебло залишається теплим і не змінюється в кольорі (ціаноз), то його можна вважати готовим до переносу).

В. Матеріали для тестового контролю. Тестові завдання з одиночною відповіддю.

2.1. В клініку щелепно – лицеві хірургії поступив хворий з діагнозом: опік правої половини обличчя III^б ступеню. Який вид реконструктивної хірургії доцільно запропонувати хворому?

- А. Пластика філатовським стеблом.
- В. Пластика зустрічними трикутними клаптями за Лімбергом.
- С. Пластика за Шимановським.
- Д. Пластика клаптем на ніжці.
- Е. Пластика за Діфенбахом.

(Правильна відповідь: А).

2.2. Який з перелічених етапів не є методикою підняття та мобілізації філатовського стебла?

- А. Відшарування шкірної стрічки.
- В. Формування зі стрічки стебла.
- С. Накладання шва під ніжками стебла.
- Д. Підйом та мобілізація вільного шкірного аутоотрансплантата для закриття материнської зони.
- Е. Ушивання материнської зони.

(Правильна відповідь: Е).

2.3. На якій ділянці тіла не можна формувати стеблеподібний клапоть?

- А. На стопі.
- В. На шиї.
- С. На передньо – бічній поверхні живота.
- Д. На передньо – бічній поверхні грудей.
- Е. На спині.

(Правильна відповідь: А).

2.4. Коли роблять першу перев'язку стебла після операції?

- А. Не пізніше, ніж через 8 годин.
- В. Не пізніше, ніж через 10 годин.
- С. Не пізніше, ніж через 18 годин.
- Д. Не пізніше, ніж через 20 годин.
- Е. Не пізніше, ніж через 24 години.

(Правильна відповідь: Е).

Г. Навчальні задачі III рівня (нетипові задачі).

1. У хворого 32 років наявний тотальний дефект тканин в ділянці нижньої губи після видалення злоякісної пухлини. Який вид пластичної операції показаний даному пацієнту?

(Відповідь: пластика філатовським стеблом).

2. У щелепно – лицеве відділення поступив пацієнт з після травматичним тотальним дефектом носа. Травму отримав під час бойових дій 3 місяці тому. За якими показаннями і яке лікування необхідно запропонувати хворому?

(Відповідь: необхідна операція - пластика носа філатовським стеблом за функціональними і естетичними показаннями: вогнепальні рани).

3. До хірурга звернувся військовослужбовець з приводу проведення пластичної операції в ділянці підборіддя та нижньої губи. Із анамнеза захворювання виявлено, що у хворого була вогнепальна травма, яку він отримав під час бойових дій 3 роки тому. При обстеженні виявлена рубцева деформація вказаної ділянки келоїдними рубцями. Який спосіб пластичної операції показаний хворому?

(Відповідь: показана пластика філатовським стеблом).

7. ЛІТЕРАТУРА.

Основна література:

1. Щелепно – лицева хірургія. Реконструктивна хірургія голови та шиї: підручник/ В.М.Соколов, В.І.Митченко, Д.С.Аветіков – Вінниця, Нова книга, 2006. – С.6-8.
2. Г.П.Рузін, М.П.Бурих. Основи технології операцій у хірургічній стоматології та щелепно – лицевій хірургії. – Вінниця, Нова книга, 2008. С.344 – 372.
3. Бернадский Ю.И. Травматология и восстановительная хирургия челюстно – лицевой области, Киев, «Здоров'я», 1971. – С 11 - 24.
4. Хірургічна стоматологія та щелепно-лицева хірургія: підручник; У 2 т. – Т.2/ В.О.Маланчук, І.П.Логвіненко, Т.О.Маланчук, О.Л.Ціленко – К.: ЛОГОС, 2011. – С.335 - 354 .

Додаткова література.

1. Михельсон Н.М. Восстановительные операции челюстно-лицевой области. – М.: Медгиз, 1962. – С.167-213.
2. Мухин М.В., Мамонов А.Г. Кожная пластика. Клиническая оперативная челюстно – лицевая хирургия. – Л.: Медицина, 1985. – С.54 – 88.
3. Неробеев А.И. Определение показаний к восстановительным операциям после удаления распространенных злокачественных опухолей головы и шеи // Вопр. онкол. – 1983. - №4. – С.78-82.
4. Золтан Я. Атлас, т.1, «Сicatrix optima», 1974, - С. 9 – 18.
5. Лимберг А.А. Планирование местнопластических операций на поверхности тела. – Ленинград, - 1963, 593 с.
6. Мухин М.В. Клиническая оперативная челюстно – лицевая хирургия, Ленинград, 1974. – С. 31 – 44.
7. Неробеев А.И. Восстановление тканей головы и шеи, 1988. – С. 8 – 21.
8. Рауэр А.Е., Михельсон Т.М. Пластические операции на теле, 1954. – С.13 – 17.
9. Фришберг И.А. Косметические операции на лице, 1984. – С. 4 – 9.
10. Хитров Ф.М. Атлас пластической хирургии лица и шеи, 1984. – С. 11 – 16.
11. Сергиенко В.И., Кулаков А.А., Петросян Н.Э., Петросян Э.А. Пластическая хирургия лица и шеи. – Москва, «Гэотар - медиа». – 2010, С.20 – 22; 73 – 117.
12. Пластическая и эстетическая хирургия. Под ред. Эйзенманн – Кляйн М., Нейханн – Лоренц К. – Москва, «Практическая медицина», 2011, С.167 – 304.
13. Пластическая и реконструктивная хирургия лица. Под ред. А.Д.Пейпла. – Москва, «Бином. Лаборатория знаний», 2007, 951 с.
14. Белоусов А.Е. Пластическая реконструктивная и эстетическая хирургия. – Санкт-Петербург, «Гиппократ», 1998, 743 с.

№ 12. Дефекти шкіри, слизової оболонки, закриття їх вільним клаптем. Вільна пересадка шкіри та слизової оболонки.

1. АКТУАЛЬНІСТЬ ТЕМИ.

В сучасному світі постійно зростає кількість поєднаної та комбінованої травми наслідками яких, досить часто, є виникнення дефектів щелепно-лицевої ділянки, що потребують відновлювання за рахунок вільної пересадки тканин. Особливо багато таких дефектів виникає внаслідок опіків щелепно-лицевої ділянки. Це обумовлює необхідність для майбутнього лікаря-стоматолога знання основ вільної пересадки тканин, зокрема вільної пересадки шкіри та слизової оболонки.

2. КОНКРЕТНІ ЦІЛІ:

- 2.1. Аналізувати дані статистики природжених та набутих дефектів шкіри і слизової оболонки порожнини рота.
- 2.2. Пояснювати особливості етіології природжених та набутих дефектів шкіри та слизової оболонки порожнини рота.
- 2.3. Запропонувати план обстеження хворого з набутим або природженим дефектом шкіри або слизової оболонки порожнини рота.
- 2.4. Класифікувати дефекти шкіри або слизової оболонки порожнини рота.
- 2.5. Трактувати гістологічну побудову шкіри або слизової оболонки порожнини рота.
- 2.6. Малювати схему оперативного усунення дефекту шкіри або слизової оболонки порожнини рота.
- 2.7. Проаналізувати розміри та характер дефекту шкіри або слизової оболонки порожнини рота.
- 2.8. Скласти план оперативного лікування.

3. БАЗОВІ ЗНАННЯ, ВМІННЯ, НАВИЧКИ, НЕОБХІДНІ ДЛЯ ВИВЧЕННЯ ТЕМИ (міждисциплінарна інтеграція).

Назви попередніх дисциплін	Отримані навички
1. Топографічна анатомія.	Визначити топографо-анатомічну ділянку розташування дефекту.
2. Гістологія.	Знати гістологічну побудову шкіри та слизової оболонки порожнини рота.
3. Пропедевтика хірургічної стоматології.	Вміти провести курацію хворого з дефектом шкіри обличчя.
4. Загальна хірургія.	Вміти здійснити інфільтраційну анестезію шкіри, підготовку операційного поля.

4. ЗАВДАННЯ ДЛЯ САМОСТІЙНОЇ РОБОТИ ПІД ЧАС ПІДГОТОВКИ ДО ЗАНЯТТЯ.

4.1. Перелік основних термінів, параметрів, характеристик, які повинен засвоїти студент при підготовці до заняття:

Термін	Визначення
1. Епідерміс.	Це поверхневий епітеліальний шар шкіри.
2. Дерма (власне шкіра).	Це шар шкіри, який розташований нижче епідерміса.
3. Дерматом.	Це інструмент за допомогою якого одержують клапоть для вільної пересадки шкіри.

4.2. Теоретичні питання до заняття:

1. Гістологічна побудова шкіри.
2. Метод вільної пересадки шкіри на обличчя. Показання та протипоказання.
3. Пересадка шкіри за Реверденом.
4. Пересадка шкіри за Яновичем-Чайнським-Девісом.
5. Пересадка шкіри за Краузе.
6. Пересадка шкіри за Тиршем.
7. Пересадка шкіри за Педжетом.
8. Переваги та недоліки існуючих методів вільної пересадки шкіри при їх застосуванні на обличчі.
9. Методика одержання клаптів шкіри для вільної пересадки на обличчя.
10. Методика пересадки вільного клаптя на ділянку дефекту.
11. Методика пересадки шкіри в порожнину рота.
12. Пересадка слизової оболонки та її показання.

4.3. Практичні роботи (завдання), які виконуються на занятті:

1. Оволодіти методикою передопераційного аналізу дефекту.
2. Оволодіти методикою виготовлення операційного шаблону для формування шкірного клаптя.

5.ЗМІСТ ТЕМИ:

Вільна пересадка тканин

Вільна пересадка шкіри. Для заміщення дефектів шкіри та слизової оболонки широко застосовують вільну пересадку шкірних клаптів. Цей спосіб був описаний ще на початку XIX століття, але відомості він набув значно пізніше, після того, як Реверден (1869) запропонував свій спосіб пересадки шкіри на раньову поверхню у вигляді маленьких шматочків епідерміса разом з шаром власне шкіри.

Спосіб Ревердена полягає в тому, що гострими ножицями зрізають поверхневий шар шкіри у вигляді шматочків до 5 мм в діаметрі, які потім накладають на гранулюючу поверхню. Протягом 3 – 5 днів вони зростаються з грануляціями, утворюючи острівки, які потім розростаються з країв та зливаються між собою. Однак, після епітелізації рани утворюється некрасива, схожа на мозаїку поверхня, що є протипоказанням для застосування цього способу на обличчі.

За методом Яновича-Чайнського та Девіса шматочки шкіри в діаметрі 3 – 5 мм зрізають до підшкірно-жирового прошарку та накладають їх з невеличкими проміжками на поверхні, що гранулює – пересадка «малих клаптів всієї товщи шкіри».

Спосіб Тирша відрізняється тим, що шкіру беруть не окремими шматочками, а цілим клаптем відповідно до розмірів дефекту. Шкірний клапоть тонкий, включає в себе епідерміс та поверхневий шар власне шкіри. Товщина клаптя складає 0,2 – 0,25 мм.

Спосіб Краузе застосовує більш товстий клапоть у всю товщу шкіри до підшкірного шару але не включає його.

Спосіб Педжета застосовує так званий «розщеплений клапоть», товщина якого складає 1/3, 2/3 або 3/4 товщини шкіри.

Взагалі, чим товще клапоть, тим гірше він сприймається раневою поверхнею і відповідно, тим більше ризик його відторження. З іншого боку, тонкий клапоть відрізняється кольором від оточуючої шкіри і має тенденцію до зморщування, тоді як товстий клапоть дає найкращі результати щодо зовнішнього вигляду пацієнта. Вимогам щелепно-лицевої хірургії більш відповідає клапоть товщина якого 2/3 або 3/4 товщини шкіри. Такий клапоть не має недоліків тонкого клаптя і в той же час більш життєздатний ніж клапоть у всю товщу шкіри.

Місце звідки беруть трансплантат для вільної пересадки не повинно мати волосяного покрову, за винятком того випадку, коли необхідно відновлювати ділянки де ріст волосся бажаний (брови, підборіддя у чоловіків та ін.). Трансплантати невеликого розміру беруть в завушній, надключичній та підключичній ділянках. Трансплантати більших розмірів беруть з внутрішньої поверхні плеча. Для закриття великої площі (8 – 10 см в діаметрі) трансплантат беруть з живота або бокової поверхні грудної клітини, в рідких випадках зі стегна, бо шкіра тут більш груба і менш підходить для пересадки на обличчя.

Техніка одержання тонкого клаптя. Місце з якого беруть клапоть обробляють 2% розчином йоду і спиртом. Для знеболення застосовують інфільтраційну анестезію 0,5% розчином новокаїну. За допомогою шматочка відмитої та простерилізованої рентгенівської плівки виготовляють шаблон, що повторює форму та розміри рани на яку здійснюватиметься пересадка, після чого шаблон накладають на підготовлену донорську ділянку та відмічають межі майбутнього клаптя. Асистент розтягує шкіру донорської ділянки поставленими на ребро долонями, щоб надати операційному полю рівномірно плоску поверхню. Зріз одержують за допомогою спеціального інструмента – дерматома, а якщо його немає – гострим скальпелем або бритвою. Необхідно намагатись одержати клапоть потрібного розміру цілком, одномоментно. Товщина клаптя повинна бути рівномірною на всьому протязі. Ознакою вірного одержання клаптя є поява крові на місці де він був знятий у вигляді окремих крапельок.

При накладанні клаптя на призначене місце стежать за тим, щоб ранева поверхня клаптя безпосередньо контактувала з раневою поверхнею дефекта шкіри або слизової оболонки.

Тонкий клапоть звичайно не фіксують швами, він тримається на раневій поверхні прошарком фібрини. Пересаджений клапоть вкривають шаром стерильної марлі, обережно натискають на нього рукою, щоб видалити кров, що скопичилась під клаптем, а потім фіксують пов'язку креолом або лейкопластиром. Знімають пов'язку на 8-й – 10-й день. Місце звідки був взятий клапоть закривають шарами марлі просякнутої стерильною вазеліновою маслом олією. Пов'язку накладають на 14 – 16 днів. До цього терміну здійснюється епітелізація. Переваги тонкого клаптя полягають в його високій життєздатності.

Недоліком є те, що трансплантат відрізняється білісуватим кольором і менш еластичний ніж оточуюча його шкіра.

Техніка одержання клаптя шкіри за Краузе. Клапоть формують у всю товщу шкіри за винятком підшкірно-жирового прошарку. Щоб не травмувати клапоть пінцетами його краї, по мірі відшарування прошивають волосом (або іншим матеріалом) та беруть на держалки, які застосовують надалі як основні шви для фіксації трансплантата на місці. Після фіксації клаптя на місці держалками, накладають шви, щоб забезпечити повне прилягання країв. З метою кращого прилягання клапоть обережно придавлюють до раневої поверхні. Деякі автори рекомендують застосовувати пов'язку з дозованим тиском в 25 – 30 мм рт. ст. З цією ж метою можна користуватись

гумовою губкою 2 – 3 см завтовшки яку обгортають у марлю і накладають на трансплантат, закріплюючи потім бинтом або клеоловою пов'язкою. Без застосування тиску в трансплантаті розвиваються застійні явища і можливі негативні наслідки.

В перші 3 – 4 доби після пересадки клапоть набуває іноді синюшного відтінку. Вразі приживання, на 7 – 8 добу клапоть приймає рожевий колір. Шви знімають на 10-й – 12-й день. Пересадка товстого клаптя дає найкращий результат у косметичному відношенні. Такий клапоть менш життєздатний у порівнянні з тонким клаптем, але більш стійкий до пошкоджень і більш еластичний.

Так звані розщеплені клапті (за Педжетом) товщиною $1/3$ та $3/4$ товщини шкіри одержують за допомогою дерматома, який дозволяє формувати досить великі клапті шкіри з однаковою на всьому протязі товщиною, що практично неможливо при ручному способі. Техніка пересадки такого клаптя не відрізняється від пересадки клаптя за Краузе.

Вільна пересадка шкіри в порожнину рота. При цьому застосовують клапоть за Тіршем або Педжетом, який фіксують в порожнині рота на вкладишах з відбиткової маси (частіше зі стенсу). Вкладиш одержують шляхом відбитка під час операції. Клапоть, що пересаджують фіксують на вкладиші швами таким чином, щоб ранева поверхня клаптя була назовні, після чого вкладиш вводять в операційну рану. Замість вкладиша з відбиткових матеріалів можна застосовувати валик з йодоформної марлі (за Євдокімовим). Вкладиш фіксують в роті за допомогою протеза або назубної шини. Клапоть приростає на 5-й – 6-й день, але вкладиш видаляють на 8 – 10 день. Чутливості трансплантат набуває лише через 5 – 6 місяців, спочатку він погано сприймає травму та температурні коливання. Шкіряний клапоть пересаджений в порожнину рота зберігає всі притаманні шкірі особливості, тому, якщо в ньому збереглися волосяні цибулини, ріст волосся продовжуватиметься і в роті.

Вільна пересадка слизової оболонки здійснюється в пародонтальній хірургії з метою закриття рецесій ясен, а також при відновленні втрачених повік та губ. Клапті звичайно формуються в присінку порожнини рота або на твердому піднебінні.

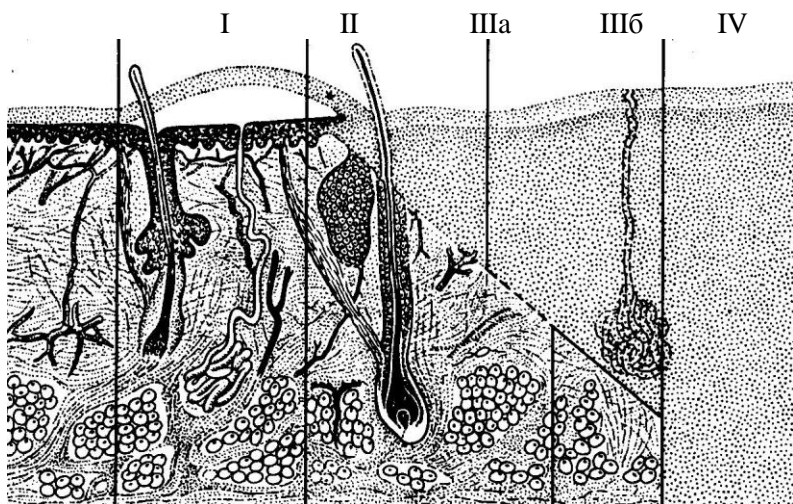
Вільна пересадка жирової тканини застосовується в при хірургічному лікуванні анкілоза (в якості прокладки після остеотомії) або при здійсненні контурної пластики обличчя (наприклад, при геміатрофії). Частіше використовують підшкірний жир передньобочкової поверхні стегна або живота. Жир завжди потрібно брати разом з фасцією, інакше він легко розпадається на окремі дольки. Місце для трансплантата заготовляють у вигляді тунелю з таким розрахунком, щоб шви на шкірі не були розташовані над пересадженим жиром, інакше він може просякнути між швами та інфікуватись.

Фасцію, як пластичний матеріал застосовують при підтягуванні паралізованих м'язів. З цією метою використовують шматочки широкої фасції стегна.

6. МАТЕРІАЛИ ДЛЯ САМОКОНТРОЛЮ:

А. Завдання для самоконтролю:

Класифікація термічних опіків за глибиною ураження



Б. Задачі для самоконтролю:

1. При відновленні ділянок обличчя, що постраждали від опіку III ступеня була виконана пластика брові шляхом вільної пересадки шматочка шкіри у всю товщу (без підшкірно-жирового шару) у вигляді полоски з волосистою ділянкою голови. За якою методикою був сформований шкіряний клапоть? (Відповідь: за методикою Краузе)

2. При відновленні повік з приводу їх післяопікового вивороту була здійснена вільна пересадка шкіри за Тіршем. Через 2 місяці після операції виникло ускладнення у вигляді вторинного вивороту повік, незважаючи на те, що трансплантати добре прижилися. Яка з властивостей тонкого клаптя стала причиною ускладнення в цьому випадку?

(Відповідь: тонкі клапті добре приживаються, але мають схильність до зморщування.)

3. У постраждалого з опіком III ступеня після нефректомії утворилась великих розмірів гранулююча поверхня, яка займає всю задню поверхню шиї. Не маючи достатньо донорського матеріалу, хірург закрити поверхню рани шматочками шкіри 3 – 4 мм, які взяв у всю товщу шкіри без підшкірно-жирового шару, і які розташував з невеликими проміжками. Хто є автором цієї методики?

(Відповідь: застосована методика Яновича-Чайнського-Девіса)

В. Матеріали для тестового контролю. Тестові завдання з одиничною правильною відповіддю (α=II):

1. Вільна пересадка шкіри за Реверденом це:

- A. Шматочки епідерміса розміром до 5 мм з верхнім прошарком власне шкіри.
- B. Шматочки шкіри розміром 3 – 4 мм у всю товщу шкіри без підшкірно-жирового шару.
- C. Тонкий клапоть шкіри 0,2 – 0,25 мм завтовшки.
- D. Клапоть шкіри у всю товщу без підшкірно-жирового шару.
- E. Розщеплений клапоть шкіри завтовшки у 1/2, 2/3 або 3/4 товщини шкіри.

(Правильна відповідь: шматочки епідерміса розміром до 5 мм з верхнім прошарком власне шкіри.)

2. Вільна пересадка шкіри за Яновичем-Чайнським та Девісом це:

- A. Шматочки епідерміса розміром до 5 мм з верхнім прошарком власне шкіри.
- B. Шматочки шкіри розміром 3 – 4 мм у всю товщу шкіри без підшкірно-жирового шару.
- C. Тонкий клапоть шкіри 0,2 – 0,25 мм завтовшки.
- D. Клапоть шкіри у всю товщу без підшкірно-жирового шару.
- E. Розщеплений клапоть шкіри завтовшки у 1/2, 2/3 або 3/4 товщини шкіри.

(Правильна відповідь: шматочки шкіри розміром 3 – 4 мм у всю товщу шкіри без підшкірно-жирового шару.)

3. Вільна пересадка шкіри за Тіршем це:

- A. Шматочки епідерміса розміром до 5 мм з верхнім прошарком власне шкіри.
- B. Шматочки шкіри розміром 3 – 4 мм у всю товщу шкіри без підшкірно-жирового шару.
- C. Тонкий клапоть шкіри 0,2 – 0,25 мм завтовшки.
- D. Клапоть шкіри у всю товщу без підшкірно-жирового шару.
- E. Розщеплений клапоть шкіри завтовшки у 1/2, 2/3 або 3/4 товщини шкіри.

(Правильна відповідь: тонкий клапоть шкіри 0,2 – 0,25 мм завтовшки.)

Г. Навчальні задачі 3-го рівня (нетипові задачі):

1. При лікуванні хворого з термічним опіком обличчя хірург виконав вільну пересадку шматків епідермісу на гранулюючу рану щічної ділянки. Назвіть автора даної методики та вкажіть помилку, яку здійснив хірург.

(Відповідь: вільна пересадка за Реверденом; цей спосіб не можна застосовувати на обличчі, оскільки його результати не відповідають косметичним вимогам).

2. В відновлювальній операції з приводу після травматичної рубцевої деформації присінка порожнини рота хворому була здійснена вільна пересадка шкірного розщепленого клаптя 2/3 товщини шкіри, який був взятий з передньої поверхні грудної клітини хворого після попереднього видалення волосяного покриву. Чи мала місце помилка в діях лікаря? За якою методикою був застосований клапоть?

(Відповідь: в порожнину рота не можна пересаджувати шкіру з ділянок де росте волосся, як це було зроблено в даному випадку. Була застосована методика пересадки шкіри за Педжетом).

7. ЛІТЕРАТУРА:

Основна література:

- 1. Хірургічна стоматологія та щелепно-лицева хірургія: підручник; У 2т. – Т.2/В.О.Маланчук, І.П.Логвіненко, Т.О.Маланчук, О.Л.Ціленко – К.: ЛОГОС, 2011. – С. 3-4, 9-12.
- 2. Рузин Г.П. Краткий курс лекцій по хирургической стоматологии и челюстно-лицевой хирургии / Геннадий Петрович Рузин – Киев: «Книга плюс», 2006 – С. 88-89.

Додаткова література:

- 1. Клиническая оперативная челюстно-лицевая хирургия: Руководство для врачей / Под ред. проф. В.Н.Балина и проф. Н.М.Александрова. 4-е изд., доп. и испр. – СПб.: СпецЛит, 2005. – С. 10-16, 543-547.

2. Шелепно-лицева хірургія: підручник / О.О.Тімофєєв. – К.: ВСВ «Медицина», 2011. – С. 370-380.
3. Хирургическая стоматология и челюстно-лицевая хирургия. Национальное руководство / под ред. А.А.Кулакова, Т.Г.Робустовой, А.И.Неробеева. – М.: ГЭОТАР-Медиа, 2010 – С. 697-706, 724-725.

№ 13. Вроджені та набуті черепно-щелепно-лицеві деформації. Спеціальні методи обстеження тематичних хворих.

1. АКТУАЛЬНІСТЬ ТЕМИ.

Черепно-щелепно-лицеві деформації які виникають внаслідок остеодисплазій зустрічаються в практиці хірурга-стоматолога досить рідко, тому, звичайно, становлять труднощі під час діагностики, що призводить іноді навіть до необґрунтованих оперативних втручань.

2. КОНКРЕТНІ ЦІЛІ:

- 2.1. Аналізувати клінічні прояви вроджених та набутих черепно-щелепно-лицевих деформацій.
- 2.2. Пояснювати етіологію та патогенез виникнення черепно-щелепно-лицевих деформацій.
- 2.3. Запропонувати основні та додаткові методи обстеження хворих з черепно-щелепно-лицевими деформаціями.
- 2.4. Класифікувати вроджені та набуті черепно-щелепно-лицеві деформації.
- 2.5. Трактувати особливості клінічних синдромів, що спостерігаються у хворих з вродженими та набутими черепно-щелепно-лицевими деформаціями.
- 2.6. Малювати графологічну схему заняття.
- 2.7. Проаналізувати принципи консервативного та хірургічного лікування хворих з вродженими та набутими черепно-щелепно-лицевими деформаціями.
- 2.8. Скласти схему обстеження хворого з черепно-щелепно-лицевою деформацією.

3. БАЗОВІ ЗНАННЯ, ВМІННЯ, НАВИЧКИ, НЕОБХІДНІ ДЛЯ ВИВЧЕННЯ ТЕМИ (міждисциплінарна інтеграція).

Назви попередніх дисциплін	Отримані навички
1. Гістологія.	Знати механізм остеогенезу.
2. Топографічна анатомія та оперативна хірургія.	Вміти визначити топографо-анатомічну ділянку лицевого та мозкового відділу черепа.
3. Пропедевтика хірургічної стоматології.	Вміти провести курацію хворого.
4. Рентгенологія.	Знати основні рентгенологічні проєкції, що застосовують при діагностиці захворювань щелепно-лицевої ділянки.

4.ЗАВДАННЯ ДЛЯ САМОСТІЙНОЇ РОБОТИ ПІД ЧАС ПІДГОТОВКИ ДО ЗАНЯТТЯ.

4.1.Перелік основних термінів, параметрів, характеристик, які повинен засвоїти студент при підготовці до заняття:

Термін	Визначення
1. Остеодисплазія.	Це порушення формування кісткової тканини на різних стадіях її розвитку.
2. Дизостоз.	Це вроджена аномалія розвитку кісток обличчя.

4.2.Теоретичні питання до заняття:

1. Механізм виникнення вроджених та набутих черепно-щелепно-лицевих деформацій.
2. Клінічні прояви фіброзної дисплазії.
3. Клінічні прояви хвороби Педжета.
4. Клінічні прояви дизостозів (щелепно-черепного, щелепно-лицевого, черепно-лицевого).
5. Методи діагностики черепно-щелепно-лицевих деформацій.
6. Методи лікування черепно-щелепно-лицевих деформацій.

4.3.Практичні роботи (завдання), які виконуються на занятті:

1. Провести курацію хворого з черепно-щелепно-лицевою деформацією.
2. Вміти проаналізувати рентгенограму.

5.ЗМІСТ ТЕМИ:

Захворювання, що призводять до виникнення черепно-щелепно-лицевих деформацій об'єднують в групу так званих остеодисплазій. Під терміном дисплазія розуміють вади розвитку кісткової тканини, обумовлені порушеннями остеогенезу на певній його стадії: фіброзній, хрящовій або остеодній. Цим пояснюється різноманітність клінічно-рентгенологічних та морфологічних проявів цих захворювань. До дисплазій відносять наступні хвороби: фіброзна остеодисплазія, деформуючий остоз, дизостози.

Фібозна дисплазія (хвороба Брайцева-Ліхтенштейна) має моноосальну та поліосальну форму. Захворювання довгий час може розвиватись безсимптомно. Частіше всього проявляє себе болем в зубах та вздуттям кістки, що викликає деформацію обличчя. При пальпації вздуття кістки щільне, безболісне, оточуючі м'які тканини процесом не пошкоджуються, відкриття рота не утруднене. У випадку нагноювання осередку фіброзної дисплазії виникає набряк та гіперемія слизової оболонки, з'являються симптоми запального процесу. Іноді захворювання зупиняється в розвитку, в рідких випадках трансформується в пухлину. На рентгенограмі визначають декілька осередків остеопороза або деструкції кістки без чітких меж округлої форми.

Різновидом фіброзної дисплазії є херувізм, який є сімейною хворобою та спостерігається у дітей у вигляді симетричної гіпертрофії кутів нижньої щелепи. Захворювання не потребує хірургічного втручання, з віком лице приймає звичайну форму.

Іншою формою прояви фіброзної остеодисплазії є хвороба Олбрайта, яка виявляє себе осередками остеодисплазії та гіперпігментацією шкіри у вигляді плям кольору кави на тлі передчасного статевого созрівання у дівчаток.

Лікування фіброзної дисплазії хірургічне.

Деформуючий остоз (хвороба Педжета). Ця патологія характеризується деформацією кісток у вигляді їх потовщення та викривлення. На відміну від інших дисплазій процес розповсюджується на окістя. Надбровні дуги, вилицеві кістки та підборіддя потовщуються, перенісся западає і обличчя хворого стає схожою на морду лева. Крім кісток черепа спостерігаються ураження кісток гомілки стегна та хребта.

Щелепно-лицевий дизостоз (синдром Франческетті) характеризується гіпоплазією нижньої щелепи та виличних кісток з порушенням розвитку зубів, деформацією вух, а також макростомією. При ньому спостерігаються дефекти повік (колобоми), зрощення променевої та ліктьової кісток, неповне закриття спино-мозкового каналу.

Щелепно-черепний дизостоз (синдром Петерс-Хевельса) включає в себе гіпоплазію верхньої щелепи та виличних дуг, прогенію та укорочення переднього відділу основи черепа.

Черепно-лицевий (синдром Крузона). Характеризується сполученням недорозвитку кісток черепа з передчасним закриттям черепних швів, занадто великою відстанню між очима, екзофтальмом. Спостерігається косоокість, гіпоплазія середньої зони обличчя, стеноз або атрезія носових ходів.

Особливістю діагностики та обстеження хворих є необхідність залучення широкого кола суміжних спеціалістів, у першу чергу ендокринолога, окуліста та ЛОР-спеціаліста.

6. МАТЕРІАЛИ ДЛЯ САМОКОНТРОЛЮ:

А. Завдання для самоконтролю:

Б. Задачі для самоконтролю:

1. На прийом до лікаря мати привела дівчинку 10 років з деформацією нижньої щелепи у вигляді вздуття альвеолярного відростку нижньої щелепи. Деформація безболісна. У дитини наявні ознаки передчасного статевого дозрівання та пігментація шкіри у вигляді окремих плям кольору кави. Про яку форму дисплазії можна думати в цьому випадку?

(Відповідь: хвороба Олбрайта)

2. На амбулаторний прийом звернувся хворий якого турбує біль в зубах нижньої щелепи зліва періодично виникаючий на протязі останніх місяців. Раніше нічим не хворів. При огляді лікар звернув увагу на незначну деформацію обличчя за рахунок потовщення тіла нижньої щелепи зліва. Шкіра не змінена, пальпація безболісна, відкривання рота вільне, зуби інтактні. На рентгенограмі нижньої щелепи зліва визначається декілька осередків остеопорозу округлої форми в ділянці тіла нижньої щелепи зліва не пов'язаних з зубами. Контури осередків нечіткі. Яким може бути попередній діагноз?

(Відповідь: фібозна остеодисплазія)

3. При огляді у пацієнта виявлені гіпоплазія нижньої щелепи, макростомія, деформація виличних кісток та вух. Після рентгенологічного обстеження встановлено, що у хворого неповністю сформований канал хребта. Про який з дизостозів йде мова в даному випадку?

(Відповідь: щелепно-лицевий дизостоз)

В. Матеріали для тестового контролю. Тестові завдання з одиничною правильною відповіддю (α=II):

1. Пігментація шкіри та передчасне статеве созрівання спостерігаються у дівчаток хворих на:

А. Хворобу Педжета.

В. Херувізм.

С. Синдром Крузона.

D. Синдром Олбрайта.

E. Синдром Франческетті.

(Правильна відповідь: D)

2. Деформація кісток черепа при якій обличчя хворого нагадує морду лева спостерігається при:

A. Хворобі Таратінова.

B. Хворобі Брайцева-Ліхтенштейна.

C. Хворобі Олбрайта.

D. Хворобі Педжета.

E. Хворобі Шегрена.

(Правильна відповідь: D)

3. Стеноз або атрезія носових ходів мають місце при:

A. Синдромі Крузона.

B. Синдромі Папільон-Лефевра.

C. Синдромі Олбрайта.

D. Синдромі Розенталя.

E. Синдромі Франческетті.

(Правильна відповідь: A)

Г. Навчальні задачі 3-го рівня (нетипові задачі):

1. До хірурга-стоматолога на консультацію направлено хворого з підозрою на наявність синдрому Крузона. Які обстеження необхідно провести та яких спеціалістів залучити до співпраці?

(Відповідь: необхідна рентгенографія черепа; консультація окуліста та отоларинголога).

2. На прийом до щелепно-лицевого хірурга з'явилась мати з дитиною 5 років. Хлопчик направлений на оперативне лікування хірургом-стоматологом з приводу деформації обличчя. При огляді кидається у вічі невідповідність худорлявої статури дитини її круглому обличчю. На об зорній рентгенограмі черепа визначається гіпертрофія нижньої щелепи в ділянці кутів з обох сторін, наявність в ділянках кутів та гілок осередків остеопорозу з нечіткими межами. Яка форма дисплазії має місце у хлопчика і в чому полягає помилка хірурга-стоматолога?

(Відповідь: у дитини херувізм, який не потребує хірургічного втручання).

7. ЛІТЕРАТУРА:

Основна література:

1. Хірургічна стоматологія та щелепно-лицева хірургія: підручник; У 2т. – Т.2/В.О.Маланчук, І.П.Логвіненко, Т.О.Маланчук, О.Л.Ціленко – К.: ЛОГОС, 2011. – С. 3-4, 9-12.

2. Рузин Г.П. Краткий курс лекцій по хирургической стоматологии и челюстно-лицевой хирургии / Геннадий Петрович Рузин – Киев: «Книга плюс», 2006 – С. 100 - 122.

Додаткова література:

1. Клиническая оперативная челюстно-лицевая хирургия: Руководство для врачей / Под ред. проф. В.Н.Балина и проф. Н.М.Александрова. 4-е изд., доп. и испр. – СПб.: СпецЛит, 2005. – С. 42-52.

2. Щелепно-лицева хірургія: підручник / О.О.Тімофєєв. – К.: ВСВ «Медицина», 2011. – С. 370-380.

3. Хирургическая стоматология и челюстно-лицевая хирургия. Национальное руководство / под ред. А.А.Кулакова, Т.Г.Робустовой, А.И.Неробеєва. – М.: ГЭОТАР-Медиа, 2010 – С. 406-416.

№ 14. Регенерація кісткової тканини щелеп. Osteогенна та osteoіндуктивна терапія.

Трансплантація органів і тканин. Головний комплекс гістосумісності, РТПГ та РТПТ. Основні методи попередження відторгнення трансплантатів.

1. АКТУАЛЬНІСТЬ ТЕМИ.

Остеопластика – це ефективний метод усунення кісткових дефектів, який в останні роки збагатився новими перспективними технологіями. Запропоновані численні оригінальні матеріали застосування яких дозволяє одержувати оптимальні результати як при усуненні невеликих дефектів кістки (кісткові кишені, дефекти при лікуванні кіст та ін.), так і під час відновлювальних операцій значного об'єму, наприклад, після резекції щелепи.

2. КОНКРЕТНІ ЦІЛІ:

2.1. Аналізувати фази регенерації кісткової тканини.

2.2. Пояснювати механізм утворення первинної та вторинної кісткової мозолі.

2.3. Запропонувати план обстеження хворого, якому планується пересадка кісткового трансплантату.

2.4. Класифікувати остеопластичні матеріали.

2.5. Трактувати механізм дії остеопластичних матеріалів.

- 2.6. Малювати графологічну схему видів трансплантації.
- 2.7. Проаналізувати причини відторгнення пересаженого трансплантату.
- 2.8. Скласти план перевірки донора на сумісність.

3. БАЗОВІ ЗНАННЯ, ВМІННЯ, НАВИЧКИ, НЕОБХІДНІ ДЛЯ ВИВЧЕННЯ ТЕМИ (міждисциплінарна інтеграція).

Назви попередніх дисциплін	Отримані навички
1. Нормальна фізіологія.	Знати механізм регенеративного процесу кісткової тканини.
2. Загальна хірургія.	Мати уяву про основи пересадки органів та тканин.
3. Гістологія.	Знати гістологічну будову кісткової тканини.
4. Фармакологія.	Знати механізм дії препаратів, які застосовують для імунодепресії.

4. ЗАВДАННЯ ДЛЯ САМОСТІЙНОЇ РОБОТИ ПІД ЧАС ПІДГОТОВКИ ДО ЗАНЯТТЯ.

4.1. Перелік основних термінів, параметрів, характеристик, які повинен засвоїти студент при підготовці до заняття:

Термін	Визначення
6. Аутотрансплантація.	Це матеріал для пересадки, одержують з тканин самого пацієнта.
2. Алотрансплантація.	Це пересадка тканин від людини людині.
3. Гетеротрансплантація.	Це пересадка тканин від тварини людині.

4.2. Теоретичні питання до заняття:

1. Гістологічна побудова кісткової тканини.
2. Механізм ренегерації кістки.
3. Визначення поняття «остеопластика». Класифікація остеопластичних матеріалів.
4. Визначення поняття «трансплантація». Класифікація видів трансплантації.
5. Визначення сумісності тканин донора та реципієнта.
6. Методи попередження відторгнення пересаджених трансплантатів.

4.3. Практичні роботи (завдання), які виконуються на занятті: програмою не передбачено.

5. ЗМІСТ ТЕМИ:

Під терміном регенерація слід розуміти відновлення організмом втрачених або пошкоджених тканин. Можна виділити чотири стадії цього процесу в кістковій тканині.

Перша стадія – руйнування клітинних елементів та структур, що входять до складу кістки. Це первинна реакція на травму. Тривалість цього періоду до 3 діб.

Друга стадія – проліферація та диференціювання клітинних елементів. Формується молода сполучена тканина (грануляційна тканина), що поступово заповнює дефект. Триває цей період до 8 діб.

Третя стадія – поява первинних кісткових структур. Грануляційна тканина перетворюється в фіброзну, формується первинна кісткова мозоль. Цей період починається з 9 – 10-го дня після травми і триває в середньому 20 – 30 діб.

Четверта стадія – спостерігається резорбція первинної кісткової тканини та утворення пластинчастої кісткової тканини, що означає формування вторинної кісткової мозолі. Повний цикл перебудови тканини займає приблизно 100 днів.

Остеогенна та остеоіндуктивна терапія. Під цим розуміють пересадку остеопластичного матеріалу в ділянку дефекту кістки з ціллю його усунення.

За механізмом регенераторної відповіді кісткової тканини на проведення підсадки численні на сьогодні остеотропні матеріали розподіляють на три основні групи:

- остеоіндуктивні;
- остеокондуктивні;
- остеонейтральні.

Остеоіндуктивні матеріали безпосередньо впливають на ріст кістки оптимізуючи процес трансформації недиференційованих мезенхімальних клітин в остеобласти.

Остеокондуктивні матеріали безпосередньо не впливають на ріст кістки і виконують роль матрикса або каркаса на якому відбувається новоутворення кісткової тканини та її подальше диференціювання.

Остеонейтральні матеріали – це інертні матеріали, що не розсмоктуються і застосовуються для заповнення кісткових дефектів.

В залежності від походження остеотропні матеріали розподіляються на:

- аутогенні (джерелом матеріалу є сам пацієнт);

- алогенні (матеріал одержують із тканин іншої людини);
- ксеногенні (донором матеріалу є тварина);
- алопластичні (синтетичні матеріали виготовлені штучно).

Трансплантація органів і тканин

Трансплантація – це операція по заміщенню органа, або тканин пацієнта відповідними структурами взятими від пацієнта, або іншого організму.

Класифікація трансплантацій

1. За типом трансплантатів:

- пересадка органів;
- пересадка тканин.

2. За типом донорів:

- аутотрансплантація (донор та реципієнт – одна й та ж особа);
- алотрансплантація (гомотрансплантація) – пересадка здійснюється між двома організмами одного біологічного виду (від людини людині);
- ксенотрансплантація (гетеротрансплантація) – пересадку здійснюють від представника одного біологічного виду представнику іншого виду, наприклад, від тварини людині (застосовується вкрай рідко).

3. За місцем пересадки:

- ортотопічна трансплантація (орган або тканину пересаджують в теж місце де знаходились орган реципієнта);
- гетеротопічна трансплантація (орган або тканину пересаджують в інше місце).

При алотрансплантації проблема сумісності донора та реципієнта є найважливішою для забезпечення нормального функціонування трансплантата в організмі реципієнта.

На сьогодні підбір донорів здійснюється за двома основними системами антигенів: АВО (антигенів еритроцитів) і HLA (антигени лейкоцитів або антигени гістосумісності).

Сумісність за системою АВО. Оптимальним є співпадіння груп крові донора та реципієнта за системою АВО. Допустиме також неспівпадіння за наступними правилами:

- якщо у реципієнта група крові О (I) – можлива пересадка тільки від донора з групою О (I);
- якщо у реципієнта група крові А (II) – можлива пересадка тільки від донора з групою А (II);
- якщо у реципієнта група крові В (III) – можлива пересадка від донора з групою В (III) або О (I);
- якщо у реципієнта група крові АВ (IV) – можлива пересадка від донора з групою АВ (IV) або А (II) і В (III). Співпадіння за Rh-фактором не є обов'язковим.

Сумісність за системою HLA. Сумісність за антигенами HLA є головною при підборі донора. Комплекс генів, що контролюють синтез основних антигенів гістосумісності міститься в IV-й хромосомі. Різновиди антигенів HLA досить численні. Основне значення мають локуси А, В та DR. На сьогодні ідентифіковані 24 алелі (сублокуса) локуса HLA-A, 52 алелі локуса HLA-B та 20 алелів локуса HLA-DR. Комбінації генів можуть бути вкрай різноманітними і одночасне співпадіння в усіх трьох означених локусах практично неможливе.

Перехресне типування (визначення генотипу) проводять шляхом тестування сироватки реципієнта (декілька проб сироватки беруть в різний час) лімфоцитами донора. Якщо хоча б в одному випадку виявлена загибель лімфоцитів, реакція визначається позитивною, а трансплантація від такого донора протипоказаною. Трансплантацію органів звичайно проводять при сумісності за системою АВО, співпадінні 2 – 4 антигенів за системою HLA та негативному результаті перехресної проби.

Попередження відторгнення трансплантатів

Незважаючи на всі зусилля при підборі донора досягнути повної ідентичності генотипу неможливо. Після операції у реципієнта може виникнути реакція його імунної системи пацієнта на руйнування пересадженого органа або тканини – реакція відторження. Клінічно ця реакція виявляє себе погіршенням функції пересадженого органа та морфологічними змінами в ньому. Різка погіршення загального стану пацієнта, пов'язане з підвищенням активності його імунної системи по відношенню до трансплантованого органу одержало назву «криз відторження». Для профілактики і лікування таких явищ хворим після трансплантації проводять імунодепресивну терапію. При неускладненому перебігу застосовують порівняно невеликі дози імунодепресантів за спеціальними схемами. При розвитку кризи відторгнення дози значно збільшують, змінюють комбінації препаратів. Слід пам'ятати, що імунодепресія призводить до значного збільшення ризику виникнення інфекційних ускладнень. В основному застосовують такі препарати як циклоспорін, азатіопрін, преднізолон, ортоклон, антилімфоцитарний глобулін та антилімфоцитарні сироватки.

6. МАТЕРІАЛИ ДЛЯ САМОКОНТРОЛЮ:

А. Завдання для самоконтролю:

Б. Задачі для самоконтролю:

1. Хворому на пародонтит в амбулаторних умовах з метою усунення кісткових кишень була виконана клаптева операція в ділянці фронтальних зубів нижньої щелепи. Під час операції в кістковій кишені була підсажена кісткова стружка яка була одержана з ділянки зовнішньої косої лінії нижньої щелепи іншого хворого. Назвіть вид трансплантата, що був використаний в цьому випадку.

(Відповідь: аутотрансплантат)

2. Під час хірургічного втручання з приводу радикальної кісти верхньої щелепи, в ділянці альвеолярного відростка утворився операційний дефект 2x2 см який був заповнений штучним матеріалом на основі гідроксіапатиту. Який тип матеріалу був застосований у цього хворого?

(Відповідь: алопластичний)

3. Хворому з амелобластомою була виконана резекція тіла нижньої щелепи з правого боку в ділянці молярів. На заключному етапі операції з метою усунення дефекту, що утворився, здійснена остеопластика шматком консервованої кістки, одержаної від трупа людини. Який тип трансплантації мав місце в даному випадку?

(Відповідь: алотрансплантація)

В. Матеріали для тестового контролю. Тестові завдання з одиничною правильною відповіддю ($\alpha=1$):

1. Алотрансплантація – це:

- А. Пересадка в межах одного організму.
- В. Пересадка в межах одного біологічного виду.
- С. Пересадка між близнюками.
- Д. Пересадка між різними біологічними видами.
- Е. Пересадка між родичами по лінії матері.

(Правильна відповідь: В)

2. Ксенотрансплантація – це:

- А. Пересадка в межах одного організму.
- В. Пересадка в межах одного біологічного виду.
- С. Пересадка між близнюками.
- Д. Пересадка між різними біологічними видами.
- Е. Пересадка між родичами по лінії матері.

(Правильна відповідь: D)

3. Аутотрансплантація – це:

- А. Пересадка в межах одного організму.
- В. Пересадка в межах одного біологічного виду.
- С. Пересадка між близнюками.
- Д. Пересадка між різними біологічними видами.
- Е. Пересадка між родичами по лінії матері.

(Правильна відповідь: А)

Г. Навчальні задачі 3-го рівня (нетипові задачі):

1. При підборі донора для хворого, що чекає пересадки органа була проведена перевірка на сумісність за антигенами еритроцитів (ABO) та перехресне типування (визначення генотипу). Чи була зроблена помилка при визначенні донора?

(Відповідь: не був виконаний тест на гістосумісність за антигенами лейкоцитів).

2. Хворий, який нещодавно переніс пересадку нирки без консультації з лікарем під час епідемії грипу приймав на протязі декількох тижнів настоянки ехінацеї та жень-шеню. Черговий диспансерний огляд виявив різке погіршення функції нирки. Який стан розвивається у хворого та чи може він бути пов'язаний з несанкціонованим прийомом означених ліків?

(Відповідь: у хворого розвивається реакція відторження. Названі ліки стимулюють імунітет і протипоказані таким хворим).

7. ЛІТЕРАТУРА:

Основна література:

- 1. Хірургічна стоматологія та щелепно-лицева хірургія: підручник; У 2т. – Т.2/В.О.Маланчук, І.П.Логвіненко, Т.О.Маланчук, О.Л.Ціленко – К.: ЛОГОС, 2011. – С. 3-4, 9-12.
- 2. Рузин Г.П. Краткий курс лекций по хирургической стоматологии и челюстно-лицевой хирургии / Геннадий Петрович Рузин – Киев: «Книга плюс», 2006 – С. 100 - 122.

Додаткова література:

1. Клиническая оперативная челюстно-лицевая хирургия: Руководство для врачей / Под ред. проф. В.Н.Балина и проф. Н.М.Александрова. 4-е изд., доп. и испр. – СПб.: СпецЛит, 2005. – С. 42-52.
2. Щелепно-лицева хірургія: підручник / О.О.Тимофєєв. – К.: ВСВ «Медицина», 2011. – С. 370-380.
3. Хирургическая стоматология и челюстно-лицевая хирургия. Национальное руководство / под ред. А.А.Кулакова, Т.Г.Робустовой, А.И.Неробеева. – М.: ГЭОТАР-Медиа, 2010 – С. 406-416.

№ 15. Біологічні принципи та методи трансплантації кісткових, хрящових тканин. Принципи та методи імплантації штучних конструкцій. Результати, ускладнення.

1. АКТУАЛЬНІСТЬ ТЕМИ: велике значення у житті будь-якої людини відіграє обличчя, яке віддзеркалює внутрішній світ людини, настрій, емоції, функції організму тощо. Тому дефекти та деформації обличчя можуть порушувати психологічний стан людини, її самооцінку, соціальну адаптованість, працездатність та ін. Невелика кількість людей здатна тривалий час витримувати психо-емоційне напруження та не дозволяти наявному фізичному дефекту або деформації негативно впливати на їх життя. Тому значення реконструктивно-відновної, естетичної та пластичної хірургії у нівелюванні таких станів має велике значення. Хірург-стоматолог має знати біологічні засади та методи трансплантації кісткових, хрящових тканин для того, щоби надати адекватну допомогу цьому контингенту хворих.

2. КОНКРЕТНІ ЦІЛІ:

- 2.1. Запропонувати класифікацію трансплантатів.
- 2.2. Пояснювати особливості різних видів трансплантатів.
- 2.3. Запропонувати методи вибору трансплантатів.
- 2.4. Класифікувати види регенерації кісткової тканини.
- 2.5. Скласти план забору трансплантату для проведення певного оперативного втручання.
- 2.6. Скласти план проведення оперативного втручання при використанні різних видів трансплантатів.

3. БАЗОВІ ЗНАННЯ, УМІННЯ, НАВИЧКИ, НЕОБХІДНІ ДЛЯ ВИВЧЕННЯ ТЕМИ (МІЖДИСЦИПЛІНАРНА ІНТЕГРАЦІЯ)

Назви попередніх дисциплін	Отримані навички
1. Пропедевтика внутрішніх хвороб	Демонструвати навички обстеження пацієнта по органах і системах. Описувати загальний статус пацієнта. Демонструвати навички по інтерпретації даних додаткових методів обстеження. Скласти план лікування пацієнта з дефектом кісткової тканини щелепно-лицевої ділянки.
2. Хірургічні хвороби	Описувати історію хвороби пацієнта з дефектом кісткової тканини щелепно-лицевої ділянки.
3. Оперативна хірургія і топографічна анатомія	Застосовувати знання по хірургічній анатомії голови та шиї. Зобразити схематично методику оперативного втручання при наданні допомоги пацієнтам з дефектами кісткової тканини щелепно-лицевої ділянки. Демонструвати навички по накладанню різних видів швів при проведенні оперативних втручань у пацієнтів з дефектами кісткової тканини щелепно-лицевої ділянки. оперативних втручань у пацієнтів з дефектами верхньої щелепи.

4. ЗАВДАННЯ ДЛЯ САМОСТІЙНОЇ РОБОТИ ПІД ЧАС ПІДГОТОВКИ ДО ЗАНЯТТЯ.

4.1. Перелік основних термінів, параметрів, характеристик, які повинен засвоїти студент при підготовці до заняття:

Термін	Визначення
1. Трансплантат (transplantatum; лат. transplanto пересаджувати)	ділянка тканини чи орган, який використовують для трансплантації
2. Остеогенез (osteogenesis, остео- + грец. genesis)	процес утворення кісткової тканини.

зародження, розвиток)	
3. Регенерація (від от пізньюлат. regeneratio – відродження, відновлення)	Відновлення організмом втрачених частин на тій чи іншій стадії життєвого циклу. Регенерація, що відбувається у випадку ушкодження або втрати органа чи частини організму, має назву репаративної. Регенерацію у процесі нормальної життєдіяльності організму, яка зазвичай не пов'язана з ушкодженнями, називають фізіологічною.

4.2. Теоретичні питання до заняття:

1. Класифікація трансплантатів.
2. Види регенерації кісткової тканини.
3. Переваги та недоліки використання кісткових трансплантатів.
4. Методики застосування кісткових трансплантатів у черепно-щелепно-лицевій хірургії.
5. Застосування хрящових трансплантатів у черепно-щелепно-лицевій хірургії.
6. Застосування імплантатів з металу, силікону, пластмас у черепно-щелепно-лицевій хірургії.

4.3. Практичні роботи (завдання), що виконуються на занятті:

1. Провести опитування пацієнта з дефектом кісток лицевого скелету.
2. Провести обстеження пацієнта з дефектом кісток лицевого скелету.
3. Скласти план обстеження пацієнта з дефектом кісток лицевого скелету.
4. Інтерпретувати результати додаткових методів обстеження (лабораторних, клінічних, біохімічних, спеціальних).
5. Визначити основні принципи лікування пацієнта з дефектом кісток лицевого скелету.
6. Скласти план лікування пацієнта з дефектом кісток лицевого скелету.
7. Оформити медичну документацію.
8. Підібрати інструментарій, необхідний для проведення оперативного втручання з приводу дефекту кісток лицевого скелету.
9. Намалювати схему оперативного втручання при дефектах кісток лицевого скелету.

5. ЗМІСТ ТЕМИ:

Причинами дефектів щелеп можуть бути вогнепальні і невогнепальні травми, механічні, термічні і інші ушкодження. Усі ці чисельні причини породжують важке слідство - дефект щелеп. Але і вони не залишаються тільки наслідками, а у свою чергу породжують новий патологічний стан, є причинами розвитку і погіршення деформацій навколишніх органів і тканин, порушення функції їх - рубцеві зміни м'яких тканин особи, рубцеві вивороти губ, щік, повік, зміщення крил носа, порушення акту жування, ковтання, мови та ін.

Таким чином, слідство не пасивний: він діє на причину, значно змінюючи її. І першочергова причина (в даному випадку механічна травма) і наслідки її (дефекти і деформації тканин, порушення функції) є причиною подальших ще важчих, порушень (зокрема, викликають психічні порушення) тобто ведуть до нових наслідків і так далі. Щоб зупинити цей вплив, цей патологічний взаємозв'язок потрібний втручання лікаря, спрямовано на лікування хворого і в першу чергу усунення дефекту щелепи, тобто на здійснення остеопластики.

Кісткова пластика дає можливість усунути функціональні недоліки і існуючі спотворення, створити опору для протеза, а також нормалізувати психіку хворих.

При побудові плану кісткової пластики на нижній щелепі необхідно:

1. Враховувати загальний стан хворого.
2. З'ясувати розміри дефекту, стан кінців фрагментів і стан навколишніх м'яких тканин, а також можливість утворення у них ложе для трансплантата.
3. По два-три тижні до операції треба ретельно санувати порожнину рота.
4. Изобразити спосіб фіксації фрагментів і заздалегідь виготовити відповідні апарати (каппы, шина Ванкевич, апарат Рудько і так далі)
5. Встановити спосіб заміни кісткового дефекту і розміри клаптя. Прийнято розрізняти 4 основні види osteo- і хондроластики.

1. Аутоотрансплантація.
2. Гомотрансплантація.
3. Гетеротрансплантація.
4. Алопластика.

Аутоостеопластика може бути здійснена шляхом пересадки кістки, узяті по сусідству з дефектом або шляхом вільної пересадки кістки ребра (УИ-УИИ ребер), гребеня клубової кістки, кута лопатки і тому подібне

Остеопластика місцевими тканинами показана при великих розмірах дефекту до 2 см. При великих дефектах нижньої щелепи робиться вільна одно- або двоментна пересадка клаптя, який може бути узятий цілим або розщепленим.

У останньому випадку ризикують не цілий шматок ребра, а лише зовнішню частину і після відповідної підготовки сприймаючого ложа переносять трансплантат на місце дефекту, включають його у вигляді накладки або розпірки, закріплюючи кетгутовими швами або капроною лисичкою.

Показаннями для двохетапного методу остеопластики по О. О. Лимбергом служать випадки, коли місцеві умови не сприяють тому, що приживає кісткового клаптя (рубцевий змінені м'які тканини, небезпека прориву слизової оболонки рота та ін.) В цих же випадках може бути застосована і подрібнена кістка у вигляді щеченя.

У тих випадках, коли за станом здоров'я хворого або його бажання неможливо застосувати аутоостеопластику, її поміняють гомотрансплантацію, тобто пересадкою щелепною або ребровою тканиною, що свіжопоморозилася або ліофілізованою, від трупа.

Суть різних способів заморожування (Е.А.Александрова, 1959) полягає в тому, щоб вода тканинної рідини перейшла в аморфний стан. Ця обставина виключає пошкоджуюче дію картатої структури.

Режими заморожування існують такі: від - 4 до - 10 і від - 10 до - 80 (глибоке заморожування). Від - 40 до - 90 (заморожування вакууму) і від - 80 до - 90 але нижче (високе заморожування).

Охолодження (+2 до +8) розраховане на те, щоб зберегти максимальну кількість живих клітин і ґрунтується на вченні В. П. Філатова про використання біогенних стимуляторів.

Застосовується також метод ліофілізації, тобто висушування кістки або хряща із стану, що поморозився. В даному випадку вода яка є у біологічних тканинах після заморожування, віддаляється у вигляді парів. Для заміщення дефекту нижньої щелепи киристуються трупною нижньою щелепою хімічно обробленою (2% розчин їдкої натрію) по методу Е.С.Малевиц (1959).

Застосовується також відновлення частини нижньої щелепи за допомогою реплантату з термічно (кип'ячення) і механічно обробленою пухлиноподібною (адамантинома, остеобластокластома області щелепи по Ю.И.Бернадскому (1965-1966).

Для заміщення дефекту нижньої щелепи може бути використана гетеротрансплантація, тобто, пересадка обробленою кістковою тканин тварини.

Заміщення дефекту нижньої щелепи може бути здійснене за допомогою алопластичного матеріалу (АКР-7, плексиглас та ін.). Далі асистент демонструє студентам маски, слайди по темі заняття, проводить розбір хворих, при цьому звертає увагу студентів не лише на наявні анатомічні порушення, але і на супроводжуючі їх функціональні розлади. На малюнках і схемах - викладач демонструє студентам різні методи остео- і хондропластики і способи фіксації фрагментів і лиску ті.

Студенти самостійно, під керівництвом асистента використовують таких хворих, встановлюють показання до різних видів остео- і хондропластики, намічають план лікування, місце узяття матеріалу та ін.

Викладач знайомить студентів з шинами і апаратами, які застосовуються для фіксації фрагментів окісної пластинки.

Студенти беруть участь в операціях остеохондропластики, обходах і перев'язках хворих.

У черепно-щелепно-лицевій відновно-реконструктивній хірургії найчастіше використовують кісткові, хрящові трансплантати, трансплантати із колагену, клітинні трансплантати з остеогенними (стовбуровими) клітинами, речовини, якими заміщують кісткову тканину (заповнювачі дефектів кістки), імплантати з металу, силікону, різних пластмас.

Кісткові трансплантати. При кістково-пластичних операціях на лицевому черепі людини взагалі та, зокрема, на нижній щелепі, для усунення дефектів, вроджених і набутих деформацій часто використовують різні трансплантати: фрагменти нижньої щелепи, ребро, клубову кістку, напівсуглоб з метатар- зальної кістки, плесно-фаланговий суглоб, лопатку та інші тканини, перенесені різними методами, або консервовані тканини (хладокістка, брєфокістка, ліофілізована кістка тощо). Також здійснюють трансплантацію кістковомоз- кових клітин як самостійно, так і в комбінації з ксенотрансплантатами як у дорослих і дітей.

У 1892 р. А. Bardenheuer уперше виконав кістково-гіластичне усунення дефекту, що виник після резекції частини нижньої щелепи внаслідок саркоми, вільним кістковим трансплантатом з лобової ділянки черепа людини. Нині реконструктивно-відновні операції на кістках і суглобах здійснюють з метою: 1) відновлення втрачених форми, розмірів, структури та функції кістки і суглобів; 2)

створення умов для фіксації зубних протезів для відновлення жувальної функції; 3) запобігання вторинних деформацій кісток, які погребують оперативної реконструкції; 4) скорочення періоду лікування та зниження вартості лікування.

Вважають, що для отримання необхідного результату при вільному пересадженні кісток потрібно мати: 1) належне кісткове ложе; 2) необхідні механічні властивості трансплантата; 3) оптимальні біологічні якості кісткового трансплантата.

Кісткове ложе має бути добре ізольованим від інфікованих порожнин (порожнини рота, носа, лобової та верхньощелепної пазух), складатися із здорових елементів сполучної тканини, які мають високі остеогенні властивості, мати добре кровопостачання тощо.

Кістковий трансплантат має відповідати низці умов: анатомічних (механічних) — бути необхідної форми і міцності, подібної структури та архітекtonіки, доступним і дешевим, та біологічних, фізіологічних — не викликати імунного відторгнення, впливати необхідним чином на остеогенез (корегувати його в реципієнтній ділянці) тощо. Нині існує достатній вибір пластичного матеріалу: автогенні, аlogenні, ксеногенні трансплантати, різні алопла-стичні матеріали та їх комбінації.

Консервують кісткові трансплантати різними методами: охолодженням (до $-20...-30$ °C), заморожуванням у рідкому азоті (до $-196,2$ °C), у 0,1 % розчині формаліну, в етилені, гелях і пластмасах, піддають ліофілізації (зневоднення при низькій температурі, до $-196,2$ °C), демінералізації тощо.

При виборі кісткового трансплантата враховують: 1) зміни стану репаративних можливостей кістки в ділянці дефекту (необхідність їх корекції трансплантатом); 2) біологічні властивості трансплантата, який має відповідати потребам репаративних властивостей кістки ділянці захворювання (їх потрібно підвищити, що спостерігається частіше, або понизити); 3) види остеогенезу, який може забезпечити або на які може впливати пересаджений трансплантат.

Пересаджують кісткові трансплантати різними методами: 1) вільним чином без збереження в них кровообігу у вигляді цілого фрагмента або в подрібненому стані (так пересаджують автологічні і консервовані трансплантати); 2) на живильних клаптях з м'яких тканин; 3) на живильних ніжках із включенням артерій; 4) на мікросудинних анастомозах.

Кісткові трансплантати можуть мати живі остеогенні клітини (власні або донорські) з різними необхідними функціональними властивостями, або не мати в собі живих остеогенних клітин (консервовані трансплантати), і по різному впливати на репаративні властивості кістки в реципієнтній ділянці. Зокрема, вони можуть спричинювати:

1. Остеобластичний детермінований остеогенез — виникає в результаті функції детермінованих остеогенних клітин-попередників трансплантата, які є в пересадженій аутогенній губчастій кістці.

2. Остеоіндуктивний остеогенез — виникає в результаті активації індукційних остеогенних клітин-попередників у відповідь на дію гуморальних факторів (наприклад морфогенетичного білка).

3. Остеокондуктивний остеогенез — виникає в місці пересадження аlogenного кісткового трансплантата або синтетичних замінників кістки, які виконують роль кістяка для проростання кровоносних судин, а ріст остеогенних клітин відбувається за рахунок активації власних детермінованих клітин кісткового ложа. У результаті аlogenний трансплантат резорбується й поступово заміщається новою кісткою.

4. Стимульований остеогенез (остеостимуляція) — виникає в результаті дії факторів (наприклад, фактор росту), які сприяють посиленню тих процесів остеосинтезу, що вже відбуваються, тобто стимулюють його.

Оптимальними є автотрансплантати, які містять живі детерміновані остеогенні клітини, які після пересадження в оптимальне тканинне ложе часто залишаються живими і забезпечують детермінований остеогенез, тобто, мають високий структуроутворювальний та остеогенний (репаративний) потенціал. Кістковий мозок спонгіозної кістки донорських кісток скелета людини мають різний репаративний потенціал, який знижується в такому ряду: кістковий мозок груднини, клубової кістки, нижньої щелепи, ребер, стегнової, великої гомілкової, метатарзальної кісток, кістки склепіння черепа.

Репаративний потенціал кісток оцінюють за рядом факторів: загальна кількість ядерних клітин кісткового мозку в 1 см^3 кістки, кількість клітин в 1 см^3 , які при вирощуванні можуть утворити колонії; вид цих колоній (одно- або багатошарові); ступінь диференціювання клітин тощо.

Для пересадження автологічні кісткові трансплантати беруть із різних кісток скелета — клубової, великої гомілкової кісток, нижньої щелепи (симфіз, кут і гілка щелепи), горб верхньої щелепи, кістка прилеглої до місця операції ділянки щелепи, тіло і нижній край виличної кістки, кістки склепіння черепа.

Після пересадження кісткового трансплантата або заміщувального кістку матеріалу починаються (або продовжуються) процеси регенерації тканин реципієнтної ділянки та пересадженого матеріалу.

Регенерація (лат. відродження, відновлення) — це процес відновлення організмом втрачених або пошкоджених частин, і, відповідно, втрачених функцій пошкоджених тканин і органів. Для виживання організму більш важливим є відновлення і збереження функцій, ніж зовнішньої форми. Тож, регенерація може бути: 1) фізіологічною (постійною, що триває все життя); 2) ре- парагивною (після пошкодження тканин і органів); 3) патологічною (якщо вона дає хибні результати, уповільненою або надмірною).

За видом відновлених структур: 1) органо- або тканиноспецифічна (будову і функцію органа або тканини відновлено); 2) органо-, тканинонеспецифічна (будову органа або тканини не відновлено, функцію не відновлено або відновлено частково, тоді замість втрачених тканин виникає рубець, сполучна тканина, яку організму створити значно легше з точки зору швидкості регенерації, кількості енергетичних потреб і використаних на це матеріалів).

За повнотою регенерації: повна (завершена) або неповна (незавершена).

За обсягом (об'ємом) регенерації пересадженого кісткового трансплантата, заміщувального кістку біологічного або синтетичного матеріалу: 1) повна органотипова перебудова трансплантата (функція відновлена); 2) часткова органогіпова перебудова трансплантата і часткове його розсмоктування (часткове відновлення функції); 3) повне розсмоктування трансплантата без виникнення нової кістки; 4) нагноєння рани і відторгнення трансплантата; 5) патологічна перебудова трансплантату (перебудова функціонально неспроможна).

Відповідно до функціональної ролі трансплантатів і матеріалів, які збільшують об'єм опорної кістки для опори дентальних імплантатів, регенерація може: 1) повністю (за об'ємом і якістю кістки) забезпечити тривалу опору для імплантату; 2) забезпечити опору дентальному імплантату частково, але достатньо для його тривалої (зменшеної) функції; 3) частково забезпечити опору дентальному імплантату, недостатньо для його функції; 4) не забезпечити опору для імплантату.

Обираючи вплив на кістку і прилеглої до неї тканини за допомогою, наприклад, кісткового трансплантата, потрібно знати, що індукована кістка поводить себе як несамопідтримуюча тканинна система — вона зберігається доти, поки не припиняється дія індуктора (декальцинованого кісткового мат- риксу), після чого розсмоктується.

Кісткові трансплантати для вільного пересадження беруть з різних кісток скелета, тому вони мають різні механічні і функціональні властивості. **Екстраоральні кісткові трансплантати беруть з різних кісток:**

- 1) з клубової кістки (os ilea): мають кортикальну і спонгіозну кістку у великій кількості з високим репаративним потенціалом, післяопераційний період дуже болючий, рубець майже не помітний, тривалість госпіталізації до 8-12 діб;
- 2) великої гомілкової кістки (os tibia): мають кортикальну і спонгіозну кістку в малій кількості, репаративний потенціал її середній, післяопераційний період дуже болючий, рубець після взяття трансплантата помітний, тривалість госпіталізації до 8—12 діб;
- 3) кісток склепіння черепа: мають переважно кортикальну кістку з малим регенераторним потенціалом, кількість може бути достатньою, післяопераційний період малоболючий, рубець після операції непомітний, тривалість госпіталізації до 2—5 діб.

Інтраоральні кісткові трансплантати беруть :

- 1) з підборіддя: має переважно кортикальну кістку, спонгіозної кістки менше, загальний обсяг кістки малий, але достатній для малих реконструкцій, післяопераційний період, як правило, не болючий, рубець після операції не помітний, госпіталізація триває до 1—3 доби;
- 2) з ретромолярної ділянки: має кортикальну і губчасту кістку, післяопераційний період мало болючий, рубця не видно, тривалість госпіталізації до 1-2 діб;
- 3) із зовнішньої косої лінії та гілки нижньої щелепи: має переважно, кортикальну кістку з малою кількістю спонгіозної кістки, обсяг може бути достатнім, репаративний потенціал високим, рубці не видно, брати трансплантат можна амбулаторно;
- 4) з альвеолярного відростка: кістку беруть зі стінки ямки зуба, який видаляють, або міжзубної та між кореневої перетинки, тому цієї кістки мало, вона переважно кортикальна, має низький регенераторний потенціал, але рубця не помітно і операцію можна виконувати амбулаторно;
- 5) з виличної кістки, горба та передньої стінки верхньої щелепи.

Позаротові кісткові аутологічні трансплантати беруть зі склепіння черепа, клубової кістки, ребер, ключиці, великої та малої гомілкової кісток, кісток стопи (метатарзальні кістки), кісток передпліччя.

Пересаджують кісткові трансплантати у різному вигляді — цілого фрагмента кістки, кількох приблизно однакового розміру і товщини фрагментів («в'язанка хворосту»), подрібнених до різного розміру фрагментів кісток (кістковий «щербінь», мука), комбінації таких фрагментів. Доведено, що кровonosні судини врастають у кістковий трансплантат на глибину не більше, ніж на 5 мм, тому, чим менше розмір трансплантата, то більше буде площа травмованої кістки, яка контактує з прилеглими тканинами швидше, то більше буде вплив на прилеглі тканини стимуляторів остеогенезу і то швидше трансплантат буде перебудовуватися та заміщуватися новою кісткою.

Автологічні кісткові трансплантати в соматично здоровій людині приблизно у 80 % випадків перебудовуються повністю зі збереженням наданої при операції форми, у 10—12 % — частково, і в 8—10 % випадків розсмоктовуються або відторгаються через запальний процес. Але і в цьому разі вони можуть сприяти запуску процесів стимуляційного остеогенезу з прилеглих остеогенних тканин. Слід зазначити, що при пересадженні консервованих кісткових трансплантатів або речовин-замінників кістки результати значно гірші.

Тривалість перебудови автологічного кісткового трансплантату залежить від ряду факторів і триває до 12—24 міс.

Переваги і недоліки використання кісткових трансплантатів.

Різні кісткові трансплантати в клінічному використанні мають свої переваги і недоліки, які необхідно враховувати при плануванні лікування хворого.

Переваги використання вільних автологічних трансплантатів кістки при реконструктивно-відновних операціях: 1) є найбільш повноцінними в біологічному відношенні, бо на них не виникають імунологічні реакції (окрім ситуацій із автосенсибілізацією на кісткову тканину) відторгнення, відсутній

високий ризик розсмоктування або патологічної перебудови трансплантата; 2) мають високу життєздатність і можливість перебудови навіть у несприятливих умовах інфікованого тканинного ложа; 3) здатні до процесів регенерації; 4) здатні до подальшого (координованого) розвитку, що важливо для збереження симетричності щелепи у віддалені терміни після оперативного втручання (особливо в дітей); 5) практично універсальні для хазяїна; 6) виключено ризик інфікування сторонніми збудниками; 7) швидко васкуляризуються, перебудовуються і адаптуються до нових умов.

Недоліки використання автотрансплантатів: 1) для їх взяття потрібне додаткове оперативне втручання, що означає додаткову травму, крововтрату, больовий синдром, рубець, дискомфорт у донорській ділянці; 2) після їх взяття залишається дефект донорської кістки (після взяття ребра воно часто відновлюється, особливо в дітей та підлітків); 3) кількість донорського матеріалу обмежена, а його форма і розміри не завжди відповідають необхідним; 4) збільшується час оперативного втручання, тому бажано оперувати двома операційними бригадами.

Однак, урахувавши наявність в автологічних трансплантатах усіх живих клітин кісткової тканини, їх використовують для усунення дефектів кісток, оскільки вони сприяють перебудові кістки за допомогою процесів прямого остеогенезу, остеоіндукції та остеокондукції.

Переваги використання алотрансплантатів: 1) вони здатні тільки до остеоіндукції; 2) немає потреби в додатковій операції, що зменшує час оперативного втручання і його травматичність; 3) є можливість повного відтворення анатомічної форми; 4) можуть зберігатися тривалий час (це залежить від виду консервації); 5) їх можна додатково обробляти для надання їм бажаних властивостей (наприклад, видаляти з них мінеральний компонент, білки, або насичувати необхідними речовинами).

Недоліки використання алотрансплантатів: 1) є інертними і мають низькі остеогенні властивості; 2) на трансплантат виникає імунна реакція (відторгнення) різного ступеня активності; 3) є нестійкими до інфекції, тому є вірогідність інфікування трансплантата і нагноєння операційної рани з його відторгненням; 4) в організмі, що росте, не здатні до росту, тому пацієнт буде потребувати наступного оперативного втручання; 5) потребують значних зусиль і витрат на заготовку, стерилізацію і зберігання; 6) неможливість використання консервованих трансплантатів в інфікованому ложі реципієнта; 7) існує певний ризик передачі хворому своєчасно не виявленої інфекції від трансплантата.

У разі використання комбінованого трансплантата, наприклад автологічного і консервованого, недоліки і ризики використання консервованого трансплантата дещо зменшуються, але повністю не усуваються.

Хрящові трансплантати. Трансплантати з колагену.

У щелепно-лицевій хірургії застосовують автологічні та консервовані хрящові трансплантати. Їх використовують в цілому або подрібненому вигляді для відновлення природних хрящових структур (хрящів носа, вушної раковини) або для контурної пластики обличчя.

Хрящ складається переважно з колагену, який має практично ідентичну будову в різних індивідів, тому підбір трансплантата здійснюють лише за антигенами крові А,В,0 і Rh-фактором.

Для відтворення або нормалізації форми носа частіше беруть хрящові трансплантати з вушної раковини пацієнта, формують їх і фіксують у реци-пієнтній ділянці. Трансплантатами створюють або зміцнюють носову перегородку або крилові хрящі, при цьому хрящі трансплантата зшивають із місцевими хрящами і тканинами.

Для відтворення зовнішнього вуха використовують реберний хрящ пацієнта або донора. У хворого оголюють реберний хрящ біля груднини, малюють по шаблону необхідну форму трансплантату, висікають хрящовий трансплантат, уводять його під шкіру в ділянці відсутньої вушної раковини і за 2—4 міс. використовують перенесений трансплантат для пластики вушної раковини.

Для контурної пластики використовують цілі або подрібнені хрящі. Цілим хрящам надають необхідної форми, уводять у тканини і фіксують швами. Подрібнені хрящі вводять у тканини під провідниковим знеболюванням або НЛА за допомогою спеціального шприца, який створює велику силу ви-тискання-видавлювання хрящових частинок, і таким чином під візуальним контролем створюють нову форму м'яких тканин (Алла А. Лімберг).

Хрящова тканина практично не має кровоносних судин і власної судинної системи і характеризується повільним обміном речовин. Вона отримує необхідні їй поживні речовини за рахунок осмотичних процесів, шляхом їх просочування з прилеглої тканинної рідини, а тому і автологічні, і консервовані хрящові трансплантати є досить стійкими до несприятливих нових умов у тканинах тієї реципієнтної ділянки, куди було здійснено їх пересадження. Зазначене обумовлює, зазвичай, довготривалість отриманих результатів лікування.

Колагенові трансплантати. Ці трансплантати є рідкими. Вони містять колаген, гіалуронову кислоту та інші компоненти сполучної тканини, хрящів. При ретельному контролі їх готують з хрящів великої рогатої худоби для використання у вигляді ін'єкцій. Застосовують з метою збільшення об'єму тканин обличчя, усунення малих зморшок, місцевого омолодження тканин.

Уводять ці рідкі імплантати після премедикації під візуальним контролем у різні ділянки обличчя. Зазвичай за 6—9 міс. вони розсмоктуються і виникає потреба у повторній маніпуляції.

Клітинні трансплантати із остеогенними і стовбуровими клітинами. Кісткова тканина утворюється завдяки функції остеогенних клітин, тому виникла думка пересаджувати в ділянку дефекту кістки такі остеогенні клітини. Для цього їх відокремлюють з тканин, бажано з кісткової тканини, вирощують на живильних середовищах і після цього в певній кількості вводять в ділянку дефекту.

Алогенні та автогенні фібробласти використовують для усунення рецесій ясен. З твердого піднебіння або з ретромолярного простору беруть матеріал, у стерильній пробірці із живильним розчином і гентаміцином (50 мкг/мл) передають його в лабораторію, де виділяють, культивують і зберігають клітинну культуру фібробластів. Потім цей матеріал інсуліновим шприцом уводять у слизову оболонку ясен біля шийки зуба, у міжзубні ясенні сосочки на глибину 1 мм.

Після відкриття стовбурових клітин та їх властивостей, зокрема, спроможності створювати будь-яку тканину організму в ділянці ушкодження, ці клітини почали. Після відкриття стовбурових клітин та їх властивостей, зокрема, спроможності створювати будь-яку тканину організму в ділянці ушкодження, ці клітини почали використовувати в клінічній медицині. Стовбурові клітини отримують з різних тканин — з пуповинної або венозної крові, з брештових матеріалів людини, тварин.

Використовують також речовини з фето-ембріонального комплексу людини, які мають властивості пришвидшувати ріст, розмноження і диференціювання клітин.

Імплантати з металу, кераміки, силікону, пластмас

Металеві імплантати – це штучні корені зубів (дентальні імплантати), гвинти й пластини, що фіксують відламки щелеп, формуючі пластини для дна орбіти, протези скронево-нижньощелепного суглобу, фіксатор з ефектом пам'яті форми, металеві сітки для усунення дефектів кісток, що застосовують у черепно-щелепно-лицевій хірургії та хірургічній стоматології.

Металеві імплантати виготовляють з титану, віталізму, кераміки, цирконію та інших матеріалів і сплавів, які є біологічно нейтральними і не чинять негативної дії на тканини. Для збільшення рівня біологічної інерції та контакту з тканинами на деякі імплантати наносять спеціальні шари-покриття.

Такі металеві імплантати достатньо довго перебувають в тканинах, ніяк не виявляючи себе. Але у деяких випадках, особливо при пластичі СНЩС металевим протезом може виникнути відчуття

тертя, тиску, деформації або розсмоктування опорної кістки та прилеглих тканин. Іноді штучний суглоб не завжди вдається пристосувати до гілки нижньої щелепи. Крім того, є суттєвий ризик перфорації суглобової ямки м'яким покриттям протезу, якщо одночасно не використовують протез суглобової ямки.

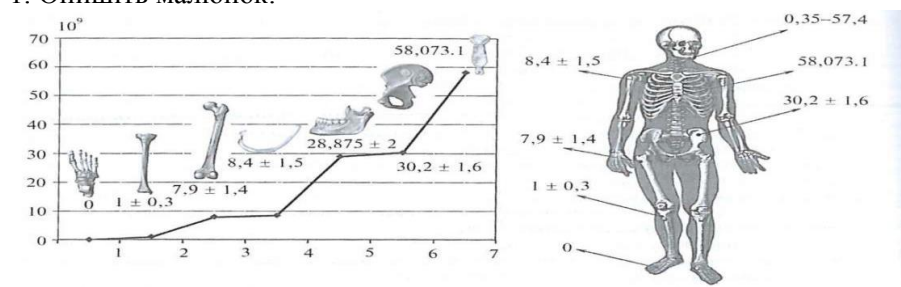
Імпланти з силікону, пластмас. Вони служать переважно для створення потрібного контуру тканин обличчя. Існують імпланти для різних відділів обличчя – підборіддя, носа, виличних кісток, надбрівних валиків, кутів щелепи тощо. Вони можуть мати стандартну форму (за розмірами) або виготовлену індивідуально за моделями обличчя, стерео літографічними моделями. Встановлюють ці імпланти, як правило, з внутрішньоротового оперативного доступу під нейролептанальгезією або місцевою потенційованою анестезією. Імпланти бажано фіксувати швами до окістя кісток, форму яких корегують.

За відсутності запальних ускладнень і значних травмуючи дій на донорську ділянку такі імпланти можуть перебувати в тканинах достатньо довго.

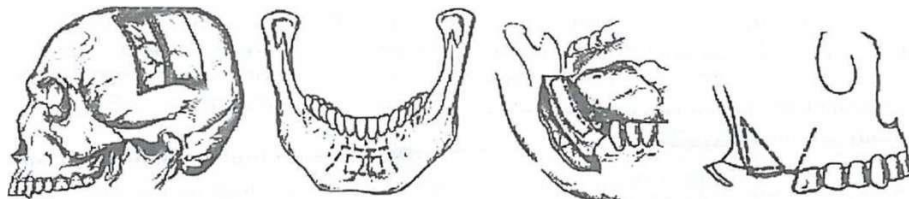
6. МАТЕРІАЛИ ДЛЯ САМОКОНТРОЛЮ:

А. Завдання для самоконтролю (таблиці, схеми, малюнки, графіки):

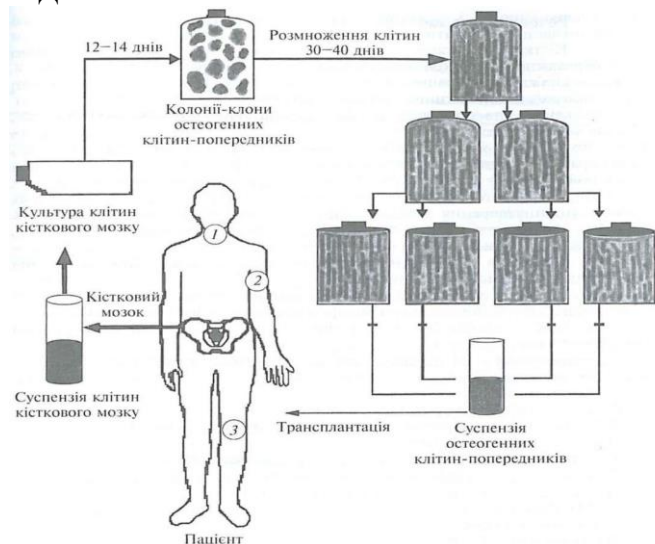
1. Опишіть малюнок:



2. Опишіть малюнок:



3. Дайте опис схеми:



Б. Задачі для самоконтролю:

1. Пациєнтці, 25 років, планується проведення операції щодо заміщення дефекту верхньої щелепи кістковим трансплантатом від близнюка. Який це вид трансплантації?

(Відповідь: ізотрансплантація).

2. Пациєнту, 32 років, планується пластика дефекту нижньої щелепи розщепленим кістковим трансплантатом з його ребра. Який це вид трансплантації?

(Відповідь: автотрансплантація).

3. Пацієнтці, 30 років, з приводу амелобластоми була виконана часткова резекція нижньої щелепи від напівмісяцевої вирізки до зуба 36. Оберіть оптимальний метод заміщення дефекту.
(Відповідь: пластика автотрансплантатом з гребеня клубової кістки).

В. Матеріали для тестового контролю. Тестові завдання з однією правильною відповіддю ($\alpha=II$):

1. Пацієнту планується пластика ділянки нижньої щелепи кістковим трансплантатом від донора. Який це вид трансплантації?

- A. алотрансплантація;
- B. автотрансплантація;
- C. ізотрансплантація;
- D. ксенотрансплантація;
- E. експлантація.

(Правильна відповідь: A).

2. Автотрансплантат – це матеріал, взятий у:

- A. пацієнта;
- B. тварини;
- C. донора;
- D. однойцевого близнюка;
- E. трупа.

(Правильна відповідь: A).

3. Алотрансплантат – це матеріал, взятий у:

- A. пацієнта;
- B. тварини;
- C. донора;
- D. однойцевого близнюка;
- E. трупа.

(Правильна відповідь: C).

Г. Навчальні завдання 3-го рівня (нетипові завдання):

1. Пацієнтці, 40 років, планується операція видалення амелобластоми нижньої щелепи справа шляхом резекції нижньої щелепи з екзартикуляцією до рівня 45.

1. Складіть план лікування пацієнтки.

2. Які вимоги необхідно виконати для зниження вірогідності відторгнення трансплантату?

(Відповідь: 1. план лікування: клініко-рентгенологічне дослідження, для з'ясування справжніх розмірів майбутнього кісткового дефекту; бімаксиллярне шинування; заміщати дефект ортотопічним гомотрансплантатом (немає необхідності забирати автотрансплантат, що знижує об'єм операційної травми; алотрансплантат має форму щелепи, що дасть задовільний косметичний ефект після операції). 2. раціональна фіксація та іммобілізація нижньої щелепи з гарним післяопераційним доглядом. Спостереження у динаміці впродовж 1 -1,5 місяців.).

2. Пацієнт, 22 років, звернувся у клініку зі скаргами на порушення функції жування через неправильне змикання зубів. Два роки тому у пацієнта був перелом нижньої щелепи в ділянці правого кута. Проводилась фіксація фрагментів нижньої щелепи бімаксиллярними шинами з зачіпними гачками, однак через складності харчування пацієнт сам зняв їх через 12 діб. Відмічає труднощі при жуванні. При рентгенологічному дослідженні нижньої щелепи у правій боковій проекції має місце порушення цілісності кісткової тканини до 0,5 см, несправжній суглоб.

1. Яка причина утворення несправжнього суглобу?

2. Складіть план обстеження та лікування.

3. Назвіть методики закріплення кісткового трансплантату в ділянці дефекту нижньої щелепи.

4. Які вимоги слід виконати для успішного результату кістково-пластичної операції?

(Відповідь: 1. порушення режиму лікування, пацієнт самовільно зняв шини, фрагменти не консолидувалися, утворився несправжній суглоб. 2. клініко-рентгенологічне обстеження, визначення справжнього розміру дефекту нижньої щелепи та вибір розміру та виду кісткового трансплантату, метода фіксації фрагментів нижньої щелепи. Операція видалення несправжнього суглобу з кістковою пластикою дефекту. Ретельний нагляд за пацієнтом у післяопераційному періоді. 3. кістковий трансплантат між фрагментами нижньої щелепи після їх вивільнення від рубців та видалення склерозованих ділянок кісткової тканини може бути застосований у вигляді розпірки, у столярного замка, накладки на кінці фрагментів та фіксації дротом та ін. 4. успіх кістково-пластичних операцій залежить від: 1- врахування загального стану пацієнта; 2- стану м'яких тканини у ділянці дефекту та

можливості створення в них ложа для трансплантату; 3 – санація порожнини рота; 4 – вибрати спосіб фіксації фрагментів та заздалегідь виготовити відповідний апарат; 5 – визначити де та який трансплантат буде взятий та його розміри.).

3. Пацієнту, 43 років, п'ять років тому була проведена операція з приводу видалення злоякісної пухлини альвеолярного відростку нижньої щелепи справа в межах 43-46 зубів з оточуючими м'якими та кістковими тканинами. Проводилась променева терапія. У результаті проведеного лікування утворився наскрізний дефект правої щічної ділянки та нижньої щелепи справа до 5 см у діаметрі. Краї дефекту рівні. Відкривання рота вільне. Враховуючи, що для проведення кісткової пластики нижньої щелепи необхідно було створити м'якотканинне ложе для кісткового трансплантату, використано філатовське стебло.

1. Яке дообстеження необхідно провести до кістково-пластичної операції?

2. Що необхідно з'ясувати з анамнезу?

3. Який вид кісткового трансплантату бажаний для пластики дефекту нижньої щелепи?

4. Особливості догляду та харчування пацієнта.

(Відповідь: 1. перед проведенням операції слід переконатися у відсутності рецидиву та метастазування, нормалізації загального стану. 2. з анамнезу необхідно з'ясувати про проведену променеву терапію, дозу, вид лікування. 3. враховуючи, що пацієнт отримав курс променевої терапії, яка знижує регенераторні властивості усіх тканин, бажано використання комбінованого алотрансплантату. 4. харчування пацієнта має бути трубочним, високо калорійним (3000 Ккал), вітамінізованим. Слід рясно зрошувати порожнину рота розчинами антисептиків (5-6 разів на добу).

7. ЛІТЕРАТУРА:

Основна література:

1. Хірургічна стоматологія та щелепно-лицева хірургія: підручник; У 2т. – Т.2/В.О.Маланчук, І.П.Логвіненко, Т.О.Маланчук, О.Л.Ціленко – К.: ЛОГОС, 2011. – С. 3-4, 24-27.

2. Рузин Г.П. Краткий курс лекций по хирургической стоматологии и челюстно-лицевой хирургии / Геннадий Петрович Рузин – Киев: «Книга плюс», 2006 – С. 98 - 156.

Додаткова література:

1. Клиническая оперативная челюстно-лицевая хирургия: Руководство для врачей / Под ред. проф. В.Н.Балина и проф. Н.М.Александрова. 4-е изд., доп. и испр. – СПб.: СпецЛит, 2005. – С. 34-39.

2. Щелепно-лицева хірургія: підручник / О.О.Тімофєєв. – К.: ВСВ «Медицина», 2011. – С. 287-304.

3. Хирургическая стоматология и челюстно-лицевая хирургия. Национальное руководство / под ред. А.А.Кулакова, Т.Г.Робустовой, А.И.Неробеева. – М.: ГЭОТАР-Медиа, 2010 – С. 328-466.

№ 16. Деформації нижньої щелепи: етіологія, патогенез, класифікація, клініка, діагностика, лікування.

1. АКТУАЛЬНІСТЬ ТЕМИ: велике значення у житті будь-якої людини відіграє обличчя, яке віддзеркалює внутрішній світ людини, настрої, емоції, функції організму тощо. Тому дефекти та деформації обличчя можуть порушувати психологічний стан людини, її самооцінку, соціальну адаптованість працездатність та ін. Невелика кількість людей здатна тривалий час витримувати психо-емоційне напруження та не дозволяти наявному фізичному дефекту або деформації негативно впливати на їх життя. Тому значення реконструктивно-відновної, естетичної та пластичної хірургії у нівелюванні таких станів має велике значення. Стоматолог будь-якої спеціалізації повинен знати особливості перебігу таких станів та вміти надавати адекватну допомогу цьому контингенту хворих.

2. КОНКРЕТНІ ЦІЛІ:

2.1 Запропонувати класифікацію деформацій нижньої щелепи.

2.2 Пояснювати особливості етіології та патогенезу деформацій нижньої щелепи.

2.3 Запропонувати методи діагностики деформацій нижньої щелепи.

2.4 Класифікувати додаткові методи обстеження, які використовуються для діагностики деформацій нижньої щелепи.

2.5 Скласти план диференціальної діагностики деформацій нижньої щелепи.

2.6 Скласти план лікування пацієнта із деформаціями нижньої щелепи.

3. БАЗОВІ ЗНАННЯ, УМІННЯ, НАВИЧКИ, НЕОБХІДНІ ДЛЯ ВИВЧЕННЯ ТЕМИ (МІЖДИСЦИПЛІНАРНА ІНТЕГРАЦІЯ)

Назви попередніх дисциплін	Отримані навички
1. Пропедевтика внутрішніх	Демонструвати навички обстеження пацієнта по органах і

хвороб	системах. Описувати загальний статус пацієнта. Демонструвати навички по інтерпретації даних додаткових методів обстеження. Скласти план лікування пацієнта з деформацією нижньої щелепи.
2. Хірургічні хвороби	Описувати історію хвороби пацієнта з деформацією нижньої щелепи.
3. Оперативна хірургія і топографічна анатомія	Застосовувати знання по хірургічній анатомії голови та шії. Зобразити схематично методику оперативного втручання при наданні допомоги пацієнтам з деформаціями нижньої щелепи. Демонструвати навички по накладанню різних видів швів при проведенні оперативних втручань у пацієнтів з деформаціями нижньої щелепи.

4. ЗАВДАННЯ ДЛЯ САМОСТІЙНОЇ РОБОТИ ПІД ЧАС ПІДГОТОВКИ ДО ЗАНЯТТЯ.

4.1. Перелік основних термінів, параметрів, характеристик, які повинен засвоїти студент при підготовці до заняття:

Термін	Визначення
1. Деформація (від лат. <i>deformatio</i> – «викривлення»)	Порушення морфологічних і функціональних співвідношень елементів кісток обличчя, їх естетичних пропорцій, що об'єктивно відображається у змінах форми, розмірів і розташування кісткових відділів лицевого скелета.
2. Прогенія (від грец. <i>pro</i> – уперед і <i>geneion</i> – підбороддя)	Патологічний тип прикусу (зазвичай вродженого генезу), при якому зуби нижньої щелепи при змиканні перекривають однойменні зуби верхньої щелепи; альвеолярний відросток верхньої щелепи нахилений уперед або розташований вертикально.
3. Мікрогенія (<i>microgenia</i> ; <i>micro</i> - + грец. <i>genys, genyos</i> щелепа, нижня щелепа)	аномалія розвитку: малі розміри нижньої щелепи.
4. макрогенія (<i>macrogenia</i> ; <i>macro</i> - + грец. <i>genys, genyos</i> щелепа, нижня щелепа)	аномалія розвитку: надмірно велика нижня щелепа.
5. Остеотомія (грец. <i>osteon</i> кістка + <i>tomē</i> розріз, розсічення)	хірургічна операція, спрямована на усунення деформації або покращення функції опорно-рухового апарата шляхом штучного перелому кістки.
6. Паліативна допомога (від фр. <i>Palliatif</i> , від лат. <i>pallium</i> покривало, плащ)	Це підхід, що дозволяє покращити якість життя пацієнтів та їх сімей, що стикаються з проблемами захворювання, що загрожує життю, шляхом запобігання та полегшення страждань завдяки ранньому виявленню, ретельній оцінці та лікування болю та інших фізичних симптомів, а також наданню психосоціальної та духовної підтримки пацієнту та його близьким. Термін «паліативний» походить від латинського « <i>pallium</i> », що має значення «маски» або «плаща». Це визначає зміст та філософію паліативної допомоги: згладження – пом'якшення проявів невиліковної хвороби і/або укриття плащом – створення покрову для захисту тих, хто залишився «у холоді та без захисту».

4.2. Теоретичні питання до заняття:

1. Етіологія та патогенез деформацій нижньої щелепи.
2. Основні клінічні ознаки прогенії.
3. Основні клінічні ознаки макрогенії.
4. Основні клінічні ознаки мікрогенії.
5. Основні клінічні ознаки відкритого прикусу.

6. Основні клінічні ознаки синдрому I-II зябрових дуг.
7. Послідовність обстеження загального і місцевого статусу пацієнта з деформаціями нижньої щелепи
8. Хірургічні методи лікування прогенії.
9. Хірургічні методи лікування макрогенії.
10. Хірургічні методи лікування мікрогенії.
11. Хірургічні методи лікування відкритого прикусу.
12. Хірургічні методи лікування синдрому I-II зябрових дуг.

4.3. Практичні роботи (завдання), що виконуються на занятті:

1. Провести опитування пацієнта з деформацією нижньої щелепи.
2. Провести обстеження пацієнта з деформацією нижньої щелепи деформацією нижньої щелепи
3. Скласти план обстеження пацієнта з деформацією нижньої щелепи
4. Інтерпретувати результати додаткових методів обстеження (лабораторних, клінічних, біохімічних, спеціальних).
6. Визначити основні принципи лікування пацієнта з деформацією нижньої щелепи.
7. Скласти план лікування пацієнта з деформацією нижньої щелепи деформацією нижньої щелепи.
8. Оформити медичну документацію.
9. Підібрати інструментарій, необхідний для проведення оперативного втручання з приводу деформації нижньої щелепи.
10. Намалювати схему оперативного втручання при деформаціях нижньої щелепи.

5. ЗМІСТ ТЕМИ:

Деформація лицевого черепа – це порушення морфологічних і функціональних співвідношень елементів кісток обличчя, їх естетичних пропорцій, що об'єктивно проявляється у змінах форми, розмірів і розташування кісткових відділів лицевого черепа.

Частота деформацій нижньої щелепи у США близько 5 % населення мають скелетні форми деформацій нижньої щелепи. Інші деформації мають 0,5—4,3 % населення, тобто у 10 % населення відзначають деформації нижньої щелепи. У недоношених дітей деформації нижньої щелепи спостерігаються частіше, вони є у 27 % психічно неповноцінних осіб.

Етіологія. Деформації можуть бути спадковими і набутими. Виникають деформації унаслідок ендокринних, обмінних порушень, захворювань і пошкоджень зон росту нижньої щелепи; зміни функціонального навантаження (з посиленням або гальмуванням росту щелепи); після травми, у тому числі операційної; після запальних процесів, інфекційних захворювань, пухлин (судинних тощо); тривалих зовнішніх дій (шийний корсет, рубці шиї, «кривошия», опромінювання); порушення трофіки кісткової тканини (судинної, нервової).

Патогенез зумовлений такими факторами:

1. Пригнічення чи повне виключення (одномоментно або почергово) функції зон росту щелепи.
2. Обмеження рухомості нижньої щелепи і функціонального навантаження (зниження функціонального навантаження на щелепу).
3. Посилення функції зон росту, наприклад унаслідок травми (це може спричинити локальні гіперплазії, подовження тіла і гілки щелепи).
4. Порушення балансу «новоутворення — резорбція кістки» різними екзогенними та ендогенними впливами.

Класифікація деформацій нижньої щелепи. Основні види деформації нижньої щелепи у вигляді окремого патологічного стану або компонента клінічного синдрому: прогенія (макрогенія); мікрогенія (синдром П'єра—Робе- на); відкритий прикус; синдром 1—2 зябрових дуг; атрофія обличчя (хвороба Ромберга); напівщелепні деформації (напівщелепне подовження та напівщелепна гіперплазія — кондиллярна, гілки, половинна, тіла щелепи); щелепно-лицеві дизостози (черепно-щелепно-лицеві; черепно-ключичні; щелепно-лицеві) тощо.

За локалізацією деформації нижньої щелепи виділяють одна та двобічні, симетричні або несиметричні, повні (у разі залучення всіх відділів щелепи) або часткові (локальні), зі зміною нормальної довжини щелепи або без такої зміни. Зрозуміло, що найскладнішими в лікуванні є повні двобічні деформації щелепи зі зміною її нормальної довжини.

Хірургічні методи лікування деформацій нижньої щелепи:

1. Місцева кісткова пластика — різні остеотомії, остеоектомії.
2. Компресійно-дистракційний метод.
3. Вільна, мікросудинна кісткова пластика (з використанням різних кісткових трансплантатів, замінювачів кісткової тканини тощо).

4. Контурна пластика обличчя (м'якими тканинами, кістками, пластмасовими імплантатами, гелем).

Типові місця остеотомії нижньої щелепи при деформаціях: виростковий відросток гілки щелепи, гілка, кут щелепи, тіло, ментальний та серединний відділи щелепи. Остеотомії і остеоектомії можуть бути одиночними, подвійними та потрійними; симетричними або несиметричними; без порушення безперервності нижньої щелепи або з її порушенням; а також поперечними, площинними та комбінованими.

Зміна форми та розміру нижньої щелепи практично завжди змінює площу дна порожнини рота та об'єм порожнини рота. Останнє є особливо важливим для положення язика та в прохідності верхніх дихальних шляхів. Вплив оперативного втручання на об'єм кісткової тканини остеотомії щелепи:

1. без зміни об'єму кісткової тканини (місцеві кістково-пластичні операції);
2. зі зменшенням об'єму кісткової тканини (з остеоектомією або подальшим застосуванням компресійного методу — доцільно за наявності достатнього в порожнині рота місця для язика);
3. зі збільшенням об'єму кісткової тканини (шляхом місцевої кісткової пластики, з пересадженням кістки або подальшим застосуванням дист-ракційного методу).

Остеотомії нижньої щелепи також передбачають: 1) збереження положення головки нижньої щелепи в суглобовій ямці; 2) покращення її положення, але, в будь-якому випадку потрібно запобігати перевантаженням та неправильному положенню головки щелепи.

Для збереження доопераційного положення головки щелепи в суглобовій ямці запропоновано кілька методів. Наприклад, до операції оголюють невелику ділянку верхньої щелепи або виличної кістки, накладають на неї та на гілку щелепи при закритому роті накісткову пластинку з 4 гвинтами (по 2 гвинта на кожен кістку) і знімають пластинку і гвинти. Після виконання двобічної операції та мобілізації середнього фрагмента нижньої щелепи обидві гілки щелепи за допомогою тих самих накісткових пластинок та гвинтів повертають у доопераційне положення, і при такому положенні гілок встановлюють серединний фрагмент у необхідне положення та фіксують його. Закінчують операцію типовим чином.

Зафіксувати доопераційний стан гілки щелепи можна також за допомогою такої самої накісткової пластинки, яку фіксують до гілки та до назубного фіксатора, розташованого на коронках молярів відповідного боку. В іншому операцію виконують аналогічно попередній методиці.

Прогенія

Прогенія — стан надмірного розвитку нижньої щелепи з її вистоянням уперед, супутніми анатомічними, функціональними та естетичними порушеннями). Частота прогенії становить 1,5— 4,3 % від усіх аномалій прикусу. Вона може бути істинною (справжньою) або несправжньою (фронтальна, вимушений прикус).

Визначають 3 ступені клінічної вираженості проявів **істинної прогенії**:

- 1-й ступінь – кут нижньої щелепи до 131°; сагітальна щілина між різцями щелеп може сягати 2 мм;
- 2-й ступінь – кут нижньої щелепи до 138°; сагітальна щілина між різцями щелеп може досягати 10 мм;
- 3-й ступінь – кут нижньої щелепи до 145°; сагітальна щілина між різцями щелеп більше 10 мм, може поєднуватися з відкритим прикусом.

Несправжня прогенія **має дві форми**:

- 1) фронтальна — зумовлена недорозвиненням верхньої щелепи або надмірним розвитком фронтальної ділянки нижньої щелепи;
- 2) вимушений прикус — виникає внаслідок різних незручностей, які перешкоджають правильному зімкненню зубів із звичкою висувати нижню щелепу вперед.

Клінічні ознаки істинної прогенії:

- збільшення всіх розмірів нижньої щелепи у вертикальному, передньо- задньому та поперечному напрямках;
- вистояння масивного підборіддя вперед;
- збільшення нижньощелепних кутів (більше норми в 127°);
- подовження нижньої третини обличчя;
- звуження обличчя;
 - уявне западання середньої третини обличчя та вкорочення верхньої губи;
- уявне вистояння та потовщення нижньої губи;
 - поглиблення носо-губних складок, згладжування губо-підборідної

складки;

- сагітальна невідповідність у ділянці фронтальних зубів;
 - порушення сагітального співвідношення між «ключами оклюзії» (16, 26, 36, 46 зубами);
 - порушення вертикального співвідношення фронтальних зубів: глибоке перекриття зубів, відкритий прикус і тощо;
- невідповідність розмірів зубних дуг у трансверзальному напрямку;
 - аномалійне розташування окремих зубів або груп зубів, їх скупченість, діастеми, тріми і т.д.;
- варіації зубних дуг за формою та довжиною.

Лікування прогенії полягає у стійкій нормалізації, по можливості, всіх наявних відхилень від нормальної будови та функції нижньої щелепи, а також забезпечувати нормальний вигляд обличчя людини та корекцію її психологічного стану. Досягають зазначеного переважно спочатку хірургічними, а потім — ортодонтичними методами лікування (можлива також доопераційна ортодонтична підготовка пацієнта як етап лікування).

Операції з корекції істинного збільшення нижньої щелепи розроблено досить багато. Численні автори радять виконувати операції в різних відділах нижньої щелепи: у ділянці альвеолярних відростків щелепи, шийки або основи виросткового відростка навіть із його резекцією, тіла щелепи, її кута та гілки.

Основні види операцій з усунення прогенії:

1. Поперечні, косі та ковзні остеотомії нижньої щелепи в ділянці її тіла, кута зі зміщенням щелепи назад.
2. Площинні остеотомії нижньої щелепи в ділянці її гілки і кута (Dai- Pont) або гілки (H. Obwegeser) та їхні модифікації.
3. Комбіновані остеотомії нижньої щелепи.
4. Поперечні остеотомії з видаленням зуба й апаратна компресія тіла щелепи назубними внутрішньоротовими апаратами (В.І. Куцевляк, 1986), тобто зменшення розмірів тіла нижньої щелепи на ширину коронки видаленого 5 або 6 зуба.

Усі операції передбачають зміщення назад підборіддя щелепи за рахунок зменшення розмірів таких відділів щелепи: 1) лише гілки щелепи; 2) лише тіла щелепи; 3) гілки та кута щелепи; 4) лише підборіддя щелепи (геніопластика); 5) підборіддя з остеотомією інших ділянок щелепи.

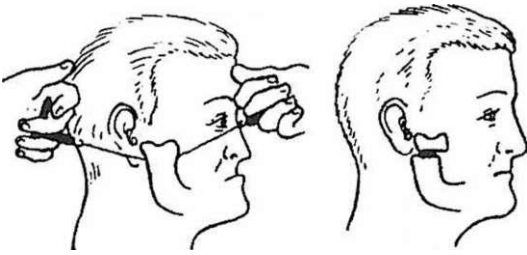
Слід зазначити, що нормалізацію прикусу та співвідношення зубів забезпечують лише ті операції, які змінюють форму тіла щелепи (нижньощелепної дуги) та переміщують щелепу назад. Враховуючи малі розміри нижньої щелепи при її поперечному розсіченні, особливості остеогенезу і умови проведення операції тощо, доцільнішими є площинні остеотомії, що забезпечують значно більшу площину контакту остеотомованих фрагментів щелепи та надійне зрощення фрагментів у правильному положенні. Бажана площа площинного контакту фрагментів щелепи, яка забезпечує достатні умови для надійного їх зрощення, має становити близько 300 мм².

Ось чому нині частіше застосовують операції в ділянці кута щелепи, зокрема площинні остеотомії в різних модифікаціях, і значно рідше — операції в ділянці тіла та гілки щелепи з її поперечним розсіченням.

Основні позитивні і негативні результати операцій:

I. Поперечні, косі та ковзні остеотомії, остеоектомії нижньої щелепи в ділянці її тіла, кута дають недостатню площу контакту ранових поверхонь фрагментів кістки, ненадійне зрощення фрагментів і високу вірогідність різних ускладнень:

- резекція суглобових відростків і переміщення щелепи назад. Виконують з позаротового доступу, але ця операція часто призводить до виникнення відкритого прикусу, значних анатомічних і функціональних порушень, а тому вона не є фізіологічною і нині її не застосовують;
- горизонтальна остеотомія гілки щелепи пилкою Джиглі (методика Kostecka). Виконують всліпу з двох проколів шкіри з обох країв гілки щелепи, а тому вона є дуже ризикованою з огляду на можливість травмування великих кровоносних судин та лицевого нерва, і також має нині історичне значення (мал. 1);



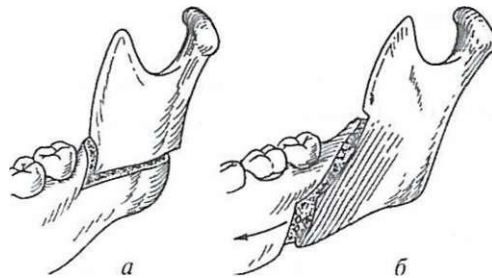
Мал.1. Схема горизонтальної остеотомії гiлки щелепи пилкою Джиглі, введеної через проколи шкіри (Kostecka)

- зовнішньоротова вертикальна клиноподібна остеоектомія гiлки щелепи (В.Ф. Рудько) — висікання клиноподібного фрагмента гiлки щелепи дозволяє змістити щелепу назад та одночасно зменшити нижньощелепний кут, але позо вжні розпили гiлки знижують надійність цієї операції.

II. Площинні остеотомії нижньої щелепи в ділянці її гiлки забезпечують велику площу контакту між остеотомованими поверхнями кістки, що зумовлює високу надійність зрощення кісток у правильному положенні та стійкість отриманого результату. Операції виконують з позаротового та внутрішньоротового доступів. Останній доступ є більш косметичним, хоча і складніший технічно:

- коса остеотомія гiлки щелепи (операція Trauner, H. Obwegeser) — дає змогу змістити тіло щелепи назад, збільшити площу контакту фрагментів щелепи та забезпечити більш надійне, порівняно з поперечною остеотомією, зрощення її фрагментів. На основі ідеї цієї операції згодом стали розробляти її численні модифікації;

- площинна остеотомія в ділянці гiлки та кута щелепи (операція Dal-Pont) та різні її модифікації є сьогодні найбільш застосовуваними операціями для реконструкції нижньої щелепи, бо вони забезпечують майже максимально можливу площу контакту поверхонь фрагментів щелепи після їх переміщення у правильне положення (мал.2);

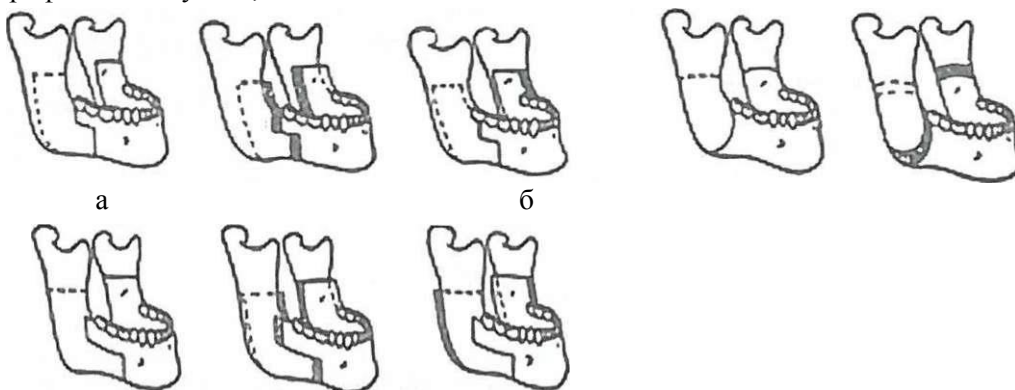


Мал.2. Основні варіанти площинної остеотомії нижньої щелепи: а — за Trauner— H. Obwegeser; б — модифікація Dal-Pont

— численні площинні остеотомії інших авторів (В.Ф. Рудька, Митрофанова та інших) є модифікаціями операції Dal-Pont. Вони дещо змінюють або вдосконалюють основну операцію відповідно до конкретних клінічних умов, не змінюючи її суті, але значно поліпшують можливості утримання серединного фрагмента щелепи в потрібному положенні на період зрощення її фрагментів (мал. 3);

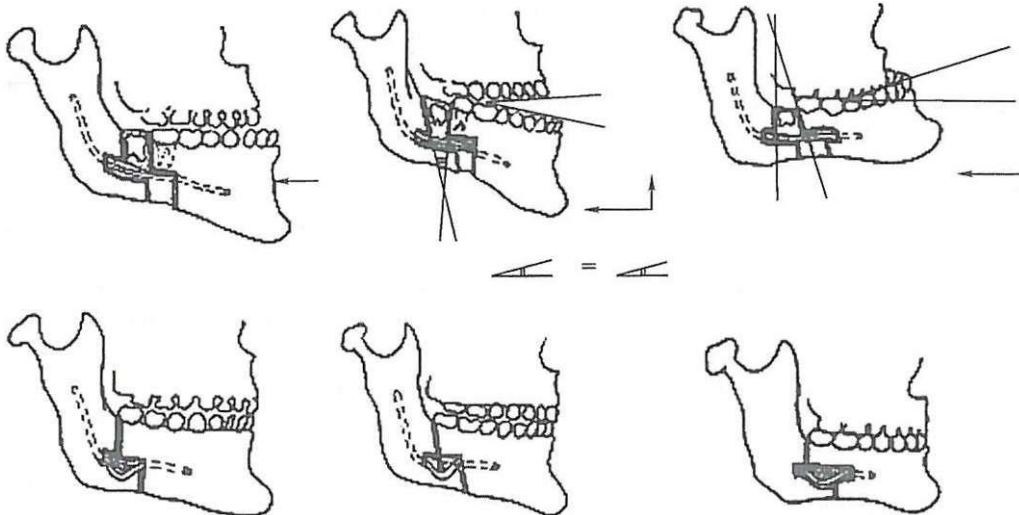
— площинні остеотомії з фігурними розпилами зовнішньої кортикальної пластинки щелепи та створенням кісткових прогиупорів на зовнішніх кортикальних пластинках контактуючих фрагментів щелепи для запобігання їх післяопераційному зміщенню в попереднє положення розтягнутими на 0,15— 0,2 від вихідної їх довжини основними жувальними м'язами.

Мал. 3. Схеми площинної остеотомії нижньої щелепи за методами: а — Волфорд; б — Митрофанова— Рудька; в — Семенченка—Лозенка



3. Комбіновані остеотомії щелепи мають усі переваги площинних остеотомій:

- 3 варіанти сходиноквих остеотомій (В.А. Богацький) у ділянці тіла нижньої щелепи передбачають одночасне переміщення тіла щелепи назад (1-й варіант) з корекцією відкритого (2-й варіант) або глибокого (3-й варіант) прикусу в передньому відділі щелеп та збереженням судинно-нервового пучка. Кожний варіант операцій передбачає відкриття судинно-нервового пучка щелепи, поперечну сходинокву остеоектомію з урахуванням необхідного напрямку та величини переміщення серединного фрагмента щелепи назад (1-, 2-й та 3-й варіанти) і кута переміщення серединного фрагмента вгору-вниз (2-й та 3-й варіанти) з подальшою фіксацією нової форми щелепи різними методами (мал.4);



Мал. 4. Схема варіантів остеотомії нижньої щелепи (В.А. Богацький): а—в — варіанти проведення операції залежно від типу прикусу

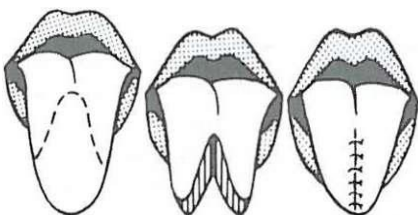
- комбінована площинна остеотомія в ділянці кута та тіла щелепи забезпечує створення на зовнішній поверхні щелепи прямокутних розпилів кортикальної пластинки з видаленням ділянок кортикальної пластинки такої ширини, на яку потрібно перемістити щелепу назад (Г.І. Семенченко, П.А. Лозенко). По цих прямокутних кісткових пазах і переміщують фрагменти щелепи відносно один одного, що забезпечує їх надійну післяопераційну фіксацію;

- площинна остеотомія в ділянці кута та тіла щелепи може бути виконана зі збереженням на малих фрагментах гілок щелепи їх нижнього краю (Л. Крекманов, 1990), що також забезпечує надійне утримання досягнутого під час операції положення серединного фрагмента щелепи.

4. Поперечні остеоектомії з видаленням зуба з наступною апаратною компресією тіла щелепи: видаляють 5 або 6 зубів. З внутрішньоротового доступу виконують ектомію кортикальної кістки в ділянці видаленого зуба зі збереженням спонгіозної кістки та нижньощелепного судинно-нервового пучка, фіксують на зубах компресійний апарат, і через 5—10 діб після операції починають компресію фрагментів щелепи до досягнення повного контакту між фрагментами щелепи (В.І. Куцевляк). Після зменшення розмірів тіла нижньої щелепи на ширину коронки видаленого 5 або 6 зуба (5—10 мм) компресійний апарат слугує як ретенційний.

Одночасно з основними операціями усунення прогенії, які супроводжуються зменшенням об'єму порожнини рота, виконують додатково резекцію передньої третини язика для запобігання рецидиву, деформації, що можуть розвинути внаслідок тиску великого язика на щелепу у напрямку вперед (мал.5).

Мал. 5. Схема резекції язика при над, мірному розвитку нижньої щелепи



Мікрогенія

Мікрогенія («маленьке підборіддя») — недорозвинення всіх або деяких відділів нижньої щелепи, що призводить до її загальних малих розмірів і ретропозиції щелепи, підборіддя. Мікрогенія може бути вродженою і набутою.

Можливе недорозвинення (у довжину, ширину) різних відділів нижньої щелепи: тільки виросткового відростка, тільки гілки щелепи, тільки тіла щелепи, одночасне недорозвинення тіла та гілки щелепи.

Класифікація мікрогенії: одно- (60 %) та двобічна (40 %); симетрична (13,3 %) або несиметрична (86,7 %). Частота вкорочення різних відділів нижньої щелепи є різною. Так, коротшає: тільки гілка щелепи — у 4 % випадків; тіло і гілка щелепи — у 96 % випадків; лише тіло щелепи — випадків відзначено не було.

Розвиток мікрогенії спричиняють: травма зон росту щелепи, запалення (остеомиєліт) із загибеллю її зон росту; тривале носіння шийного корсета із стримуванням росту щелепи; невідомі фактори тощо. Мікрогенія може бути самостійним захворюванням або компонентом інших тяжких захворювань та синдромів (анкілозу скронево-нижньощелепного суглоба, синдрому I—II зябрових дуг, синдрому П'єра—Робена, асептичного некрозу головки щелепи, двобічних переломів головок нижньої щелепи, що неправильно зрослися, однобічної атрофії обличчя та інших дизостозів).

Клінічна картина. Вроджену мікрогенію діагностують вже при народженні дитини (переважно як компонент якого-небудь синдрому). Набута мікрогенія починає проявлятися ктінічно вже з 5—6-го місяця після народження. Основні ознаки мікрогенії є типовими.

Двобічна симетрична мікрогенія проявляється двобічним симетричним недорозвиненням щелепи, розміщенням підборіддя по середній лінії, кутів нижньої щелепи — вище від їх нормального положення. Наявне недорозвинення задніх відділів верхньої щелепи, віялоподібне положення нижніх різців та сагітальна щілина між зубами (якщо вони є) до 1—2 см, середні лінії зубів збігаються, язик нормального розміру не поміщається в порожнині рота внаслідок її малого об'єму, відзначають ротове дихання і ознаки гіпоксії, рот може бути на гії ввід критим, відкривається повністю (за відсутності анкілозу скронево-нижньощелепного суглоба) або частково (при анкілозі скронево-нижньощелепного суглоба), скупченість зубів, каріозну хворобу тощо. Уночі - хропіння, язик часто западає, що змушує батьків або родичів будити дитину та повертати її обличчям униз, або пальцями, інструментом виводити запалий язик з глотки для відновлення дихання (ССА — синдром сонних апное).

Двобічна несиметрична мікрогенія. До клінічної картини двобічної симетричної мікрогенії додається зміщення підборіддя в бік на різну величину, можливе зміщення кутів щелепи вгору на різну величину, несиметричне недорозвинення задніх відділів верхньої щелепи, різний об'єм м'яких тканин щік – він є більшим на тому боці, куди є зміщене підборіддя.

Однобічна мікрогенія — зміщення підборіддя у хворий бік є більш вираженим, значна різниця в об'ємі м'яких тканин щік, середні лінії зубів не збігаються, відзначають їх скупченість, каріозну хворобу (мал. 39, кольорова вклейка). Відкривання рота залежить від стану суглоба та активності жувальних м'язів.

Рентгенографічно визначаються різні розміри тіла, гілки та вінцевого відростка (довжина, та інколи ширина гілки) щелепи на здоровому та ураженому боці, скупченість зубів тощо.

Лікування —консервативне (лише ортодонтичне) та хірургічне, але обов'язково з післяопераційним ортодонтичним лікуванням. Воно залежить від віку пацієнта, ступеня тяжкості його загального та місцевого стану тощо.

Ортодонтичне лікування можна застосовувати лише в період росту лицевого черепа та за умови незначного симетричного недорозвинення щелепи, коли необхідно впливом ортодонтичних апаратів активувати ріст щелепи або адаптувати прикус у межах незначного переміщення зубів.

Хірургічні методи застосовують за неефективності ортодонтичного лікування або після закінчення росту лицевого черепа, тобто в разі необхідності подовження тіла та гілки щелепи на значну величину, зміни нижньощелепного кута, запобігання розвитку вторинних кісткових деформацій верхньої щелепи та грудної клітки, відновлення нормального дихання тощо.

Для цього застосовують різні оперативні методи та підходи. Але, враховуючи те, що відновлення повноцінного дихання є головним завданням лікування, потрібно вказати, що операції в межах тіла та гілки щелепи мають різний ефект щодо збільшення, тобто нормалізації об'єму та площі дна порожнини рота (трикутника Бонвіля) і переміщення язика вперед, усунення звуження язиком ротоглотки та розблокування верхніх дихальних шляхів. Приблизно в 1,7 разу ефективнішими є операції подовження щелепи, які виконують у ділянці тіла нижньої щелепи.

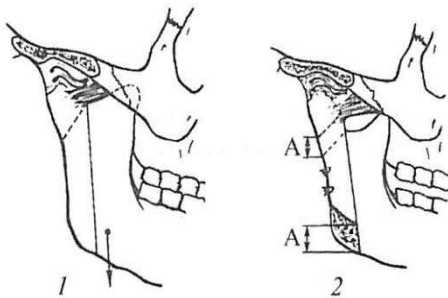
Ураховуючи необхідність збільшення об'єму порожнини рота для нормалізації положення язика і виведення його вперед (це можна вирахувати по площині дна порожнини рота), оптимальний вид оперативного втручання обирають залежно від клінічної картини мікрогенії, локалізації вкороченого відділу щелепи, стану зубів тощо.

Основні операції подовження різних відділів нижньої щелепи.

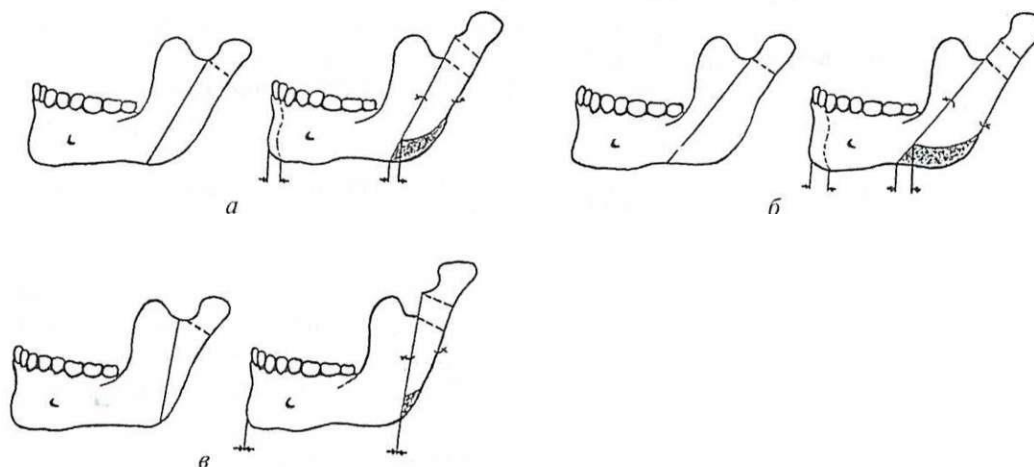
1. Подовження гілки нижньої щелепи.

Площинна остеотомія заднього відділу гілки щелепи (за Катцом) — з під-нижньощелепного доступу відкривають зовнішню поверхню гілки щелепи, від вирізки щелепи паралельно задньому її краю виконують вертикальну остеотомію зовнішньої кортикальної пластинки гілки, площинну остеотомію, зміщують униз великий фрагмент гілки на потрібну величину та здійснюють остеосинтез при новому положенні фрагментів (мал. 6).

Площинні остеотомії заднього відділу гілки нижньої щелепи можна проводити по-різному. Ступінь подовження гілки та тіла щелепи, переміщення щелепи вперед залежить від клінічної ситуації, напрямку розпилів зовнішньої кортикальної пластинки щелепи та ступеня переміщення фрагментів гілки (мал. 7).

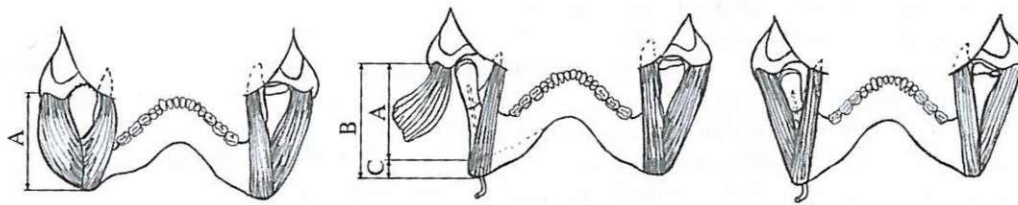


Мал. 6. Схема площинної остеотомії заднього відділу гілки щелепи і її подовження (Катц): 1,2— етапи операції; А — розмір подовження гілки щелепи



Мал.7. Схема варіантів площинної остеотомії гілки щелепи і розтини зовнішньої кортикальної пластинки: а — паралельно задньому краю гілки (подовження гілки та тіла щелепи), б — в напрямку вперед (переміщення щелепи вперед більше, ніж у випадку а), в — перпендикулярно нижньому краю щелепи (подовження гілки щелепи без переміщення щелепи вперед)

Площинна остеотомія заднього відділу гілки щелепи з дистракцією жувальних м'язів (В.О. Маланчук, І.Г. Скворцова, 1989): операцію виконують аналогічно попередній, однак відшаровують від гілки щелепи власне жувальний м'яз лише в задній половині гілки, після остеотомії гілки зводять великий фрагмент щелепи вниз одночасно з дистракцією (розтягуванням) жувальних м'язів на 0,15—0,2 від їх початкової довжини, і проводять остеосинтез трансплантата, який виконує роль розпірки щелепи (мал. 8).



Мал.8. Схема дистракції жувальних м'язів при подовженні гілки щелепи: А — довжина м'яза до оперенії; В - довжина м'яза після операції; С — величина збільшення довжини м'яза (В.А. Маланчук, И.Г. Скворцова, 1989)

Після загоєння рани при відкриванні рота жувальні м'язи поступово розтягуються додатково, унаслідок чого їх довжина збільшується на 0,3—0,33 від початкової довжини м'яза. Таким чином вдається подовжити і кістку (гілку щелепи), і жувальні м'язи, тобто зберегти природне біомеханічне співвідношення між довжиною кістки та довжиною м'язів, забезпечити умови оптимального їх функціонування.

2. Подовження тіла нижньої щелепи.

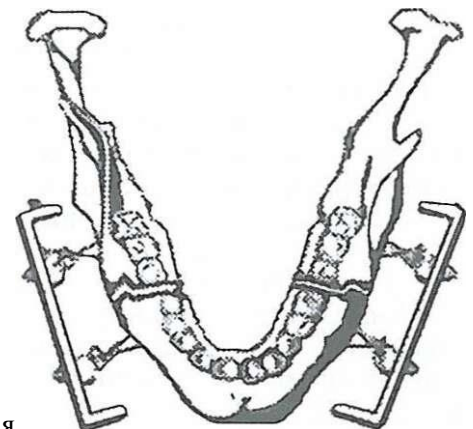
Поперечні остеотомії з вільною кістковою пластикою. Остеотомію щелепи частіше виконують зовнішньоротову, потім розводять фрагменти, переміщують тіло щелепи вперед на потрібну величину та фіксують назубними шинами, заповнюють діастаз між фрагментами кістковим трансплантатом, бажано, аутологічним, і з'єднують кістки між собою.

Сходинкова остеотомія тіла щелепи з її подовженням: операцію виконують із зовнішньо- або внутрішньоротового доступів, після розсічення щелепи її фрагменти розводять в сторони до необхідного прикусу та фіксують їх у новому положенні. Діастаз кісткових фрагментів по альвеолярному відростку щелепи перекривають слизовою оболонкою з перехідної складки або шоки.

Поперечна остеотомія тіла нижньої щелепи та дистракція фрагментів: із зовнішньо- або внутрішньоротового доступів виконують поперечну остеотомію щелепи в межах її тіла, накладають дистракційний (внутрішньо- або зовнішньоротовий) апарат і рану ушивають. Через 10—12 діб, після загоєння рани та виникнення в ділянці остеотомії кісткового регенерату, починають проводити дистракцію фрагментів із середнім темпом дистракції 0,25 мм 4 рази на добу (мал. 9).

Після закінчення дистракції апарат слугує як ретенційний протягом 3-8 тижнів, що залежить від активності остеогенезу. Можливе подовження тіла щелепи: однобічне – до 10-12 мм назубними внутрішньоротовими апаратами, двобічне – до 60 мм та більше зовнішньоротовими апаратами (У.Т. Таїров; М.Б. Швирков; А.А. Дацко).

Мал. 9. Схема сходинкової остеотомії тіла нижньої щелепи з накладеними компресійно-дистракційними апаратами (У.Т. Таїров, 1988)



Комбінована остеотомія тіла нижньої щелепи та дистракція

фрагментів (мал. 10): із зовнішньо- або внутрішньоротового доступів виконують поперечну остеотомію альвеолярного відростка щелепи в межах зубного ряду, та площинну - у межах її тіла, накладають дистракційний (внутрішньо- або зовнішньоротовий) апарат, відразу активують його на 2—3 мм і рану ушивають. Ця методика збільшує площу остеогенної ранової поверхні кістки, відразу переміщує щелепу в потрібному напрямку, поліпшує дихання, що сприяє перебігу репаративних процесів.

Через 5—10 діб, після зменшення набряку та загоєння рани починають проводити дистракцію фрагментів із середнім темпом 0,25—0,5 мм 4 рази на добу. Після закінчення дистракції протягом 3—8 тиж. (період мінералізації регенерату) апарат слугує як ретенційний (В.О. Маланчук).

Комбінована остеотомія тіла нижньої щелепи, distraкція фрагментів кістки та їх остеосинтез: виконують площинну остеотомію тіла щелепи так, щоб довжина ділянки площинної остеотомії була більше величини необхідного подовження щелепи. Після distraкції фрагментів на потрібну величину з темпом distraкції до 1,5-3мм на добу (впродовж 10-20 днів) відкривають ділянку остертомії, зіставляють (за потреби) та з'єднують між собою кінці розведених фрагментів кістки, після чого рану ушивають і distraкційний апарат знімають. За 20-40 днів після остеосинтезу фрагменти щелепи зростаються.

3. Подовження гілки та тіла нижньої щелепи.

Поперечну сходинкову або дугоподібну остеотомію виконують у ділянці кута щелепи так, щоб отримати одномоментне подовження гілки і тіла щелепи. При цьому операцію виконують переважно із зовнішньоротового доступу, серединна частина розпилу щелепи має бути в напрямку потрібного її подовження, а остеосинтез фрагментів має забезпечити надійну їх фіксацію.

Площинну остеотомію (за Даль-Понтом) виконують типовим чином, але тіло щелепи перемішують униз-уперед, що забезпечує подовження також і гілки щелепи за умови надійної фіксації фрагментів щелепи.

Надійніша операція — площинна остеотомія щелепи в ділянці кута зі створенням кісткових протиупорів на зовнішній кортикальній пластинці щелепи, що дає змогу надійно фіксувати фрагменти в потрібному положенні лише одним дротяним швом з ефектом компресії.

Максимальна величина переміщення мобільного фрагмента сягає 15—18 мм, що залежить від розмірів щелепи і є достатньою в переважній кількості клінічних випадків для корекції деформації.

Ортодонтичне лікування проводять після всіх реконструктивних операцій на щелепі і починають його через 1—3 міс. після консолідації фрагментів щелепи в новому положенні, нормалізації відкривання рота.

Паліативні операції. До них належать кісткова пластика підборіддя (геліопластика), контурна пластика підборіддя та кутів щелепи, контурна пластика прищелепних тканин.

Геніопластика полягає у нормалізації кісткових контурів лише переднього відділу нижньої щелепи, при цьому положення язика і ширина верхніх дихальних шляхів, об'єм порожнини рота, положення та форма нижньої щелепи, її альвеолярний відросток, міжзубні співвідношення із зубами верхньої щелепи не змінюються. Виконують операцію переважно з внутрішньоротового доступу по перехідній складці: після оголення підборіддя проводять остеотомію нижнього відділу підборіддя (інколи з остеоектомією заздалегідь визначеного фрагмента кістки), переміщують мобільний фрагмент вперед (після остеоектомії його переміщують уперед-угору) та фіксують накістковими міні-пластинками або дротяним швом.

Ця операція дозволяє не тільки збільшити, а й зменшити розміри підборіддя, що потрібно при надмірному розвитку щелепи, нормалізувати положення підборіддя встановленням його по середній лінії щелепи, а за недостатністю об'єму кісткової тканини для одномоментної геніопластики, необхідності контролю лікування — виконати її з distraкційним переміщенням фрагмента вперед на потрібну величину тощо (У.Т. Таїров, 1988).

Контурна пластика нижньої щелепи в ділянці підборіддя та кутів щелепи забезпечує зміну тільки зовнішніх контурів щелепи. Виконують її з застосуванням різних матеріалів — твердим або рідким силіконом (Л.А. Брусова, 1989), пластмасою, консервованим хрящем тощо. До операції моделюють форму і розміри імплантату, з внутрішньоротового доступу відшаровують від щелепи м'які тканини, вводять імплантат і фіксують його в потрібному положенні, і рану ушивають.

Контурна пластика м'яких прищелепних тканин передбачає збільшення об'єму м'яких тканин біля щелепи за рахунок використання місцевих м'яких тканин, уведення в тканини рідкого силікону, різних гелів, колагену, розмеленого хряща. Але властивості зазначених матеріалів не завжди безпечні для організму, а отриманий результат — не завжди повноцінний і стійкий.

Відкритий прикус

Відкритий прикус може виникати як прояв деформації нижньої щелепи – недорозвинення переднього відділу щелепи, її альвеолярного відростка або викривлення (деформації) тіла щелепи зі зміщенням її переднього відділу вниз.

Причини – гормональні захворювання (рахіт), аномалійна тяга м'язів дна порожнини рота, спадковість.

Класифікація відкритого прикусу:

А. По вертикалі:

1-й ступінь — деформація фронтального відділу верхньої щелепи — вертикальна щілина між різцями до 2 мм;

- 2-й ступінь — деформація дистального відділу верхньої щелепи — вертикальна щілина між різцями до 3—5 мм;
- 3-й ступінь — деформація нижньої щелепи — вертикальна щілина більше 5 мм;
- 4-й ступінь — деформація обох щелеп.

Б. По довжині: 1-й ступінь — між собою не контактують різці та ікла; 2-й ступінь — не контактують різці, ікла й премоляри; 3-й ступінь — не контактують різці, ікла, премоляри до 16, 26 і до 17, 27 зубів.

Хірургічне лікування передбачає вибір і проведення різних операцій.

Операції на гілці щелепи:

— горизонтальна остеотомія гілки щелепи (Костечка): проведення пилки Джиглі через проколи шкіри, горизонтальне перепилування гілки, зміщення щелепи в нове положення та наступна іммобілізація щелепи на період консолідації фрагментів;

— коса клиноподібна остеоектомія (А.А. Лимберг): з підщелепного доступу відкривають зовнішню поверхню гілки щелепи, проводять від вирізки вниз клиноподібне розсічення кістки з наступним видаленням фрагмента гілки, встановленням щелепи в правильне положення та остеосинтез фрагментів.

Операції на тілі щелепи:

Операції на тілі щелепи:

— декортикація щелепи в місці її найбільшої деформації, післяопераційне забезпечення вертикальної міжщелепної тяги шинами (Катц);

— клиноподібна остеоектомія тіла щелепи в ділянці найбільшої її деформації з остеосинтезом фрагментів та утриманням в досягнутому положенні на період зрощення фрагментів (А.А. Лимберг);

- клиноподібна остеоектомія альвеолярного відростка (після видалення зуба) та пряма поперечна та сходиноква остеотомія тіла щелепи зі збереженням судинно-нервового пучка була запропонована Converse і Sharigo для усунення відкритого прикусу;

- остеотомія, остеоектомія та місцева кісткова пластика автокісткою з внутрішньоротового Виконують із внутрішньоротового доступу з остеосинтезом фрагментів та на- зубною фіксацією.

За наявності відкритого прикусу як компонента одно-, двощелепної деформації виконують одно- або двощелепні коригуючі операції з подальшим ортодонтичним лікуванням. Комплексне хірургічно-ортодонтичне лікування і досягнення функціонально адаптованого прикусу забезпечує тривалий доступу була розроблена Коїе для корекції відкритого прикусу, зумовленого деформацією нижньої щелепи та одномоментної пластики підборіддя;

- остеотомія альвеолярного відростка щелепи (Нпіїкеп, Т.Н. Бабицкая). позитивний результат.

Макрогенія

Макрогенія - стан двобічного збільшення в розмірах, потовщення та гіперплазії обох або деяких відділів нижньої щелепи. Уперше клінічно проявляється переважно в 15—20 років, після закінчення періоду росту та розвитку кісток лицевого черепа.

Пацієнти скаржаться на косметичний дефект, труднощі під час вживання їжі, психологічні проблеми тощо.

Клінічна картина. Відзначають збільшення нижньої третини обличчя, вистояння підборіддя вперед, порушення прикусу, утруднення вживання їжі тощо. Якщо має місце подовження гілки щелепи зі зміщенням униз зубного ряду нижньої щелепи, то відбудеться вторинне зміщення вниз і зубів верхньої щелепи, лінія змикання зубів також буде розташована нижче.

Диференціювати макрогенію потрібно з деформацією (гіперплазією) суглобової головки нижньої щелепи, яка має переважно однобічний характер, а інші відділи щелепи не зазнають значних викривлень.

Лікування — хірургічне, оскільки є двобічне подовження і гіперплазія всіх відділів нижньої щелепи (інколи — і верхньої щелепи), яке консервативними методами усунути неможливо. Завдання хірургічного лікування:

зменшити вертикальні розміри тіла нижньої щелепи — досягають корекцією, нівелюванням, остеоектомією нижнього краю щелепи на всьому його протязі на величину до 5—10 мм, що зумовлено положенням нижньо- альвеолярного нерва. Виконують це зазвичай з внутрішньоротового доступу;

зменшити горизонтальний розмір тіла та вертикальний розмір гілки нижньої щелепи — досягають виконання операцій у ділянці кута щелепи,

площинної остеотомії з остеоектомією зайвих фрагментів тіла та гілки щелепи. Виконують операцію з внутрішньоротового або, частіше, позаротового доступу через технічну складність.

Як правило, хірургічне лікування здійснюють у два етапи, оскільки одночасно нормалізувати всі розміри нижньої щелепи є досить складно.

Синдроми I—II зябрових дуг

Синдроми I—II зябрових дуг (напівлицеве недорозвинення, ото-краніостеноз, hemifacial microsomia, синдром Трічера—Колінза, синдром Франческетті) є групою вроджених синдромів, аномалій тих структур обличчя, які розвиваються на 6—10-му тижні внутрішньоутробного розвитку з екто- і мезодерми I та II зябрових дуг, що проявляється порушеннями формування тканин та органів щелепно-лицевої ділянки.

Численні комбінації природжених аномалій дозволяють з різним ступенем чіткості виділити синдроми I, II, I—II зябрових дуг тощо. Вони можуть бути одно- та двобічними, симетричними або несиметричними.

З I зябрової дуги розвиваються: слухові кісточка, зовнішнє вухо, частково вилична дуга і кістка, з II зябрової дуги — зовнішнє вухо, гілка нижньої щелепи, скронево-нижньощелепний суглоб, з III зябрової дуги — тіло під'язикової кістки, м'язи дна порожнини рота тощо.

Залежно від ступеня клінічної вираженості, тяжкості деформації виділяють такі клінічні форми синдромів:

1. Абортивна – без помітної деформації обличчя;
2. Неповна – помірна деформація обличчя;
3. Повна – різка деформація обличчя;
4. Тяжка – дуже різка деформація обличчя.

Основні порушення структур та будови щелепно-лицевої ділянки при синдромах I—II зябрових дуг:

- різка асиметрія обличчя внаслідок недорозвинення та аномалій половини лицевого черепа (верхньої та нижньої щелеп, виличної кістки, гілки щелепи, скронево-нижньощелепного суглоба) і м'яких тканин привушно-жувальної ділянки (привушної слинної залози, зовнішнього вуха);

- наявність привушних виростів м'яких тканин; деформація або аплазія вушної раковини, шкіра та м'які тканини є тонкими, зі складками; можливі атрофія та парез м'язів обличчя, піднебіння, язика;

- асиметрія, недорозвинення половини (або всього) обличчя - верхньої та нижньої щелеп, виличної кістки, одно- (двобічна) мікрогенія зі зміщенням підборіддя та кінчика носа в бік недорозвинення, утруднене дихання, викривлення лінії змикання губ, прикус зазвичай адаптований і порушений, ротова щілина викривлена, каріозна хвороба тощо.

На ортопантомограмі чітко виявляється недорозвиток нижньої щелепи, гілка може бути відсутньою, тіло різко звужене, сплюснене, вкорочене, закінчується округленням, що нагадує суглобову головку, підборіддя зміщене в бік аномалії. Супутні патології відзначаються у 45 % хворих. Зокрема, у хворих часто відзначають ураження хребта, внутрішніх органів і систем (переважно серцево-судинної системи, травний тракт та ін.), грижі різної локалізації (у 45 % хворих), що є свідченням патології сполучної тканини, аномалії кінцівок (у 30 % хворих), первинний вроджений переважно T-імунодефіцит різного ступеня вираженості (оскільки зазвичай залоза розвивається з III зябрової дуги) тощо.

Численність порушень різного рівня, зокрема організменного, тканинного, системного та місцевого рівнів свідчить про необхідність детального обстеження та підготовки до операції, лікування цієї групи хворих за участю багатьох спеціалістів.

Лікування — переважно хірургічне. Перед операцією всім хворим призначають імунокорекцію, зокрема тималін для нормалізації стану T-системи імунітету, яка завжди різною мірою страждає при цих синдромах, оскільки зяброві дуги участь у розвитку зазвичай залози. Запропоновано призначати тималін за двома типовими схемами:

1- а схема: 5—20 мг внутрішньом'язово 5—7 днів до операції;

2- а схема: 5—20 мг внутрішньом'язово 5—7 днів після операції. Лише обов'язковою імунокорекцією, бажано доопераційною, проводять хірургічне лікування. Вибір методу хірургічного лікування залежить від ступеня деформації, але спочатку нормалізують будову кісток лицевого черепа, а вже потім виконують корекцію м'яких тканин обличчя методами місцевої або контурної пластики.

При абортивній формі синдрому здійснюють незначну корекцію довжини тіла та гілки щелепи (площинною остеотомією в ділянці кута щелепи) або лише ортодонтичне лікування. У разі неповної форми — корекцію довжини тіла та гілки щелепи (площинною остеотомією в ділянці кута щелепи), корекцію форми вушної раковини. При повній формі — потрібна обов'язкова корекція довжини тіла та гілки щелепи (площинною остеотомією в ділянці кута щелепи), хірургічна корекція положення верхньої щелепи, створення вушної раковини з її залишків. При тяжкій — створення гілки щелепи,

вигляду дуги, скронево-нижньощелепного суглоба, корекція довжини тіла та гілки щелепи, хірургічна корекція положення та розмірів верхньої щелепи, створення вушної раковини, зовнішнього слухового ходу тощо.

Застосовують різні види операцій: вільне або мікросудинне пересадження автологічних або консервованих кісток, площинні та поперечні остеотомії в ділянці тіла і кута щелепи, пластику м'якими тканинами, контурну пластику кісток та м'яких тканин тощо.

Насамперед необхідно відновити нормальну будову кісток лицевого черепа, що забезпечує правильну форму обличчя, правильне положення ока, зубних рядів, прикусу, зменшує дисгармонію обличчя і дає реальне уявлення щодо величини дефіциту м'яких тканин обличчя. На 2-му етапі лікування корегують місцеві м'які тканини.

Ефективними при неповній та повній формах синдрому є, окрім типових площинних остеотомій щелеп, застосування вільних автологічних або консервованих кісткових трансплантатів, реконструктивно-відновні операції на лицевому черепі, зокрема створення гілки щелепи, скронево-нижньощелепного суглоба, виличної дуги. На стопі пацієнта беруть той же авто трансплантат, вводять його в рану, при цьому плесно-фаланговим суглобом формують скронево-нижньощелепний суглоб, а кістками — виличну дугу та гілку щелепи. Після фіксації трансплантата і накладання мікросудинних ана-стомозів рану ушивають (В.О. Маланчук, Н.Ф. Дрюк, Ю.С. Лисайчук, 1989). Цей метод також можна виконувати у варіанті вільного пересадження трансплантата.

Паліативні операції з контурної пластики кісток лицевого черепа і м'яких тканин обличчя можуть забезпечити лише приблизну нормалізацію зовнішніх контурів деформованої зони, що не дає, як правило, ані повного, ані тривалого результатів лікування. У тканини вводять різні гелі, імплантати із силікону, коралу, гідроксиапатиту тощо. До того ж, враховуючи ризики, пов'язані із наявністю у хворих первинного вродженого імунodefіциту різного ступеня вираженості, паліативні операції є більш ризикованими в плані розвитку можливих запальних ускладнень після введення в тканини сторонніх тіл-імплантатів, можливого розвитку інших небажаних процесів (особливо після введення рідкого силікону та різних гелів).

Однoбічні деформації нижньої щелепи

Проявляються в період росту лицевого черепа та мають типові клінічні ознаки, зокрема у вигляді напівщелепного (H. Obwegesser): 1) подовження (збільшення розмірів половини щелепи в довжину); 2) гіперплазії (збільшення кісткової маси щелепи, її потовщення у вертикальному напрямку); 3) подовження і гіперплазії (поєднання обох зазначених компонентів).

Причини виникнення деформації є стандартними — травма щелепи, обличчя в період розвитку щелепи тощо.

Клінічна картина: на фоні нормально розвиненої, у нормальному положенні здорової половини нижньої щелепи інша її половина є збільшеною у розмірах, тіло щелепи зміщено вниз. Може бути також, що подовжена половина нижньої щелепи зміщує здорову половину у свій бік, чим викривлює обличчя, у тому числі і середню його зону. Прикус зазвичай є адаптованим.

Якщо зубний ряд унаслідок подовження гілки щелепи змістився вниз, то верхня щелепа може відповісти на це локальним збільшенням свого альвеолярного відростка і зміщенням верхніх зубів униз, і тоді таку деформацію потрібно розцінювати як двощелепну.

Рентгенографічно — на ортопантограмі обидві половини нижньої щелепи значно відрізняються за розмірами по довжині та ширині, структури суглоба не порушені, розміри суглобового відростка можуть бути збільшеними відповідно та пропорційно до збільшення розмірів усієї половини щелепи. Причини виникнення деформації є стандартними — травма щелепи, обличчя в період розвитку щелепи тощо.

Клінічна картина: на фоні нормально розвиненої, у нормальному положенні здорової половини нижньої щелепи інша її половина є збільшеною у розмірах, тіло щелепи зміщено вниз. Може бути також, що подовжена половина нижньої щелепи зміщує здорову половину у свій бік, чим викривлює обличчя, у тому числі і середню його зону. Прикус зазвичай є адаптованим.

Якщо зубний ряд унаслідок подовження гілки щелепи змістився вниз, то верхня щелепа може відповісти на це локальним збільшенням свого альвеолярного відростка і зміщенням верхніх зубів униз, і тоді таку деформацію потрібно розцінювати як двощелепну.

Рентгенографічно — на ортопантограмі обидві половини нижньої щелепи значно відрізняються за розмірами по довжині та ширині, структури суглоба не порушені, розміри суглобового відростка можуть бути збільшеними відповідно та пропорційно до збільшення розмірів усієї половини щелепи.

Лікування полягає у вкороченні гілки та тіла щелепи, зменшенні об'єму (товщини) кістки, збереженні нормального прикусу або його корекції, що досягають хірургічним методом.

1. Для вкорочення тіла щелепи застосовують:
 - поперечну остеотомію з остеоектомією нижньої щелепи в ділянці її подовження: операцію виконують із внутрішньо- або позаротового доступів, висікають фрагмент щелепи потрібної довжини поперечними розрізами, зіставляють та фіксують фрагменти в правильному положенні;
 - комбіновану остеотомію з остеоектомією: у ділянці альвеолярного відростка виконують поперечну остеотомію та остеоектомію, а в межах тіла щелепи — площинну остеотомію з остеоектомією. В іншому ця операція не відрізняється від попередньої.
2. Для вкорочення гілки щелепи застосовують:
 - радикальну реконструкцію: I етап операції — сегментарна остеотомія та остеоектомія альвеолярного відростка верхньої щелепи в ділянці його гіперплазії (феномен Попова—Годона) для звільнення місця нижній щелепі та її переміщення вгору після вкорочення гілки щелепи; II етап операції - площинна остеотомія або остеоектомія в ділянці кута щелепи зі зміщенням тіла щелепи вгору. Після мобілізації фрагментів зайві ділянки щелепи (по нижньому краю кута щелепи та внутрішній поверхні гілки вище лінії горизонтальної остеотомії) видаляють, фіксують фрагменти нижньої щелепи в новому положенні будь-яким методом остеосинтезу та рану ушивають;
 - паліативну операцію — корекція лише нижньощелепного краю, кута та зовнішньої поверхні кістки на боці подовження гілки щелепи на можливу величину, зазвичай до нижньощелепного каналу. Бажаний доступ - внутріш-ньоротовий.
3. Для вкорочення тіла та гілки щелепи застосовують:
 - радикальну реконструкцію щелепи. I етап операції — типова сегментарна остеотомія та остеоектомія альвеолярного відростка верхньої щелепи в ділянці його гіперплазії (феномен Попова—Годона) для звільнення місця нижній щелепі та її переміщення вгору після вкорочення гілки щелепи; II етап операції — площинна остеотомія та остеоектомія в ділянці кута щелепи зі зміщенням тіла щелепи назад і вгору. Після мобілізації фрагментів зайві ділянки щелепи (по нижньому, задньому краю кута щелепи та внутрішній поверхні гілки вище лінії горизонтальної остеотомії) видаляють, фіксують фрагменти нижньої щелепи у новому положенні будь-яким методом остеосинтезу та рану ушивають. Можлива додаткова корекція зовнішньої поверхні нижньої щелепи;
 - паліативну операцію — корекція лише нижньощелепного краю та кута щелепи на боці подовження тіла та гілки. Додатково інколи виконують корекцію підборіддя з внутрішньоротового доступу.

Деформації підборіддя

Деформації підборіддя бувають як симптом при деформаціях щелеп або як ізольована деформація тільки підборіддя при збереженні правильного прикусу та зубних рядів щелеп нормальних розмірів, правильної їх форми, місця розташування та співвідношення між собою.

Деформації підборіддя виникають унаслідок таких же впливів на організм, як і деформації щелеп. Практично завжди є двобічними, відзначають збільшення (гіперплазію) або зменшення розмірів підборіддя. Деформації є також симетричними або несиметричними, а за напрямком розвитку кістки: у горизонтальному напрямку або в горизонтальному та вертикальному напрямках.

Клінічні прояви деформації залежать від ступеня недорозвинення цього відділу щелепи та стану нижньої та верхньої щелепи. Ізольоване збільшення-зменшення підборіддя має чіткі ознаки — зміна зовнішніх розмірів підборіддя, що точно видно на бічних телерентгенограмах черепа. По цих самих бічних телерентгенограмах планують бажаний контур обличчя, лінії розпилу кісток, напрям та ступінь переміщення підборіддя в нормальне положення, відповідний спосіб фіксації фрагментів.

Варіанти корекції підборіддя (геніопластики) численні. Серед них найуживанішими видами є ті, які виконують переважно із внутрішньоротового доступу:

1. Нівелювання підборіддя — зменшення товщини кістки підборіддя на 3-5 мм, тобто, до внутрішньої кортикальної пластинки щелепи. Показання: незначні збільшення розмірів підборіддя — на величину зазначеного можливого його зменшення. Видалення зайвої кістки виконують бором або пилкою, при цьому фіксація нижньої щелепи не потрібна.
2. Остеотомія і горизонтальне переміщення підборіддя назад — можливе на величину до 10—15 мм з наступним остеосинтезом.
3. Остеотомія, остеоектомія, переміщення фрагмента назад і догори — переміщення назад — до 10—15 мм, переміщення вверх — до 5—10 мм, що залежить від ступеня гіперплазії підборіддя, можливо із заповненням кісткового діастазу вільним кістковим автотрансплантатом (вільний фрагмент підборіддя, що виник після остеоектомії).
4. Переміщення підборіддя вперед — є показане при мікрогенії, переміщення вперед — до 10—15 мм з подальшим остеосинтезом.

5. Переміщення підборіддя вперед і вниз — використовують при мікрогенії, водночас між мобільним фрагментом підборіддя та тілом щелепи вводять кістковий автотрансплантат, взятий поруч із місцем пластики. Після ос-теосинтезу під час ушивання м'яких тканин можливий дефіцит слизової оболонки, що вимагатиме проведення додаткових оперативних прийомів для повного закриття зони реконструйованої кістки.

6. Переміщення підборіддя в бік, до середньої лінії застосовують як паліативну операцію за неможливості виконати радикальну операцію з нормалізації форми та положення всієї нижньої щелепи (її тіла та гілки) — можливе переміщення підборіддя в потрібний бік може сягати 10—15 мм.

7. Переміщення підборіддя в бік та вперед-назад — також застосовують при несиметричних деформаціях нижньої щелепи.

8. Дистракційне переміщення підборіддя вперед — є доцільним гіри малих об'ємах кісткової тканини, необхідності контролювати результат лікування.

Усі зазначені операції потрібно виконувати без порушення з'єднання остеотомованого підборіддя з м'язами дна порожнини рота, які живлять цей трансплантат. Під час переміщення підборіддя в нове положення бажано зіставляти кортикальні пластинки між собою, а остеосинтез фрагментів має бути виконаним із використанням їх зовнішньої та внутрішньої кортикальних пластинок.

Паліативні корекції форми (збільшення) підборіддя, або його контурну пластику проводять з використанням імплантатів із силікону; корала, гелів, гідроксиапатиту та інших матеріалів, які вводять із внутрішньоротових доступів та фіксують до кістки або окістя.

6. МАТЕРІАЛИ ДЛЯ САМОКОНТРОЛЮ:

А. Задання для самоконтролю:

1. Заповнити графі:

Ознака	Прогенія	Макрогенія
Збільшення всіх розмірів нижньої щелепи у вертикальному, передньо-задньому та поперечному напрямку	+	
Збільшення нижньої третини обличчя		
Вистояння масивного підборіддя вперед	+	
Утруднене вживання їжі		
Звуження підборіддя	+	

2. Заповните графі:

Операція	Подовження тіла нижньої щелепи	Паліативні операції
Геніопластика		
Контурна пластика нижньої щелепи		
Поперечна остеотомія з вільною кісткврю пластикою		
Сходиноква остеотомія тіла нижньої щелепи		
Комбінована остеотомія тіла нижньої щелепи та дистракція фрагментів		

3. Заповните графі:

Лікування відкритого прикусу	
Операції на гілці щелепи	Операції на тілі щелепи

Б. Задачі для самоконтролю:

1. 4.1. До хірурга-стоматолога звернувся пацієнт з деформацією нижньої щелепи. Які обстеження слід провести для уточнення діагнозу?

(Відповідь: рентгенологічне, вивчення діагностичних моделей).

4.2. Пацієнтка 22 років звернулася у клініку зі скаргами на деформацію нижнього відділу обличчя, утруднене пережовування їжі. У ранньому дитинстві хворіла на правобічний отит та остеомієліт нижньої щелепи справа. З 11 років помітили викривлення нижнього відділу обличчя справа. Перебувала на лікуванні в лікаря-ортодонта. При огляді виявлено зменшення розміру тіла нижньої щелепи справа, зміщення підборіддя на 2 см праворуч та назад. Прикус перехресний. Відкривання рота вільне. Назвіть основний метод лікування.

(Відповідь: сходинкова остеотомія тіла нижньої щелепи справа зі зміщенням щелепи, остеотомія гілки нижньої щелепи справа зі зміщенням щелепи впеод, подовження тіла нижньої щелепи за рахунок кісткового трансплантату).

4.3. Хвора, 20 років, звернулася у клініку зі скаргами на деформацію нижнього відділу обличчя. У дитинстві пацієнтка хворіла на остеомієліт нижньої щелепи справа. З 13 років відзначає викривлення нижнього відділу обличчя справа. Середня лінія підборіддя зміщена праворуч на 1,5 см. Прикус не порушений, адаптований, ортогнатичний. Відкривання рота вільне. Який вид хірургічного лікування показаний у даному випадку – остеотомія нижньої щелепи або контурна пластика?

(Відповідь: при однібічній мікрогенії з адаптованим прикусом показана контурна пластика).

В. Матеріали для тестового контролю. Тестові завдання з однією правильною відповіддю ($\alpha=1$):

1. Термін «нижня макрогнатія» визначає нижню щелепу:

- А. недорозвиненою;
- В. несиметричною;
- С. зміщеною назад;
- Д. зміщеною уперед;
- Е. надмірно розвиненою.

(Правильна відповідь: Е).

2. Термін «нижня мікрогнатія» визначає нижню щелепу:

- А. недорозвиненою;
- В. несиметричною;
- С. зміщеною назад;
- Д. зміщеною уперед;
- Е. надмірно розвиненою.

(Правильна відповідь: А).

3. Анатомічні порушення верхньої щелепи при верхній макрогнатії:

- А. недорозвиненість;
- В. зміщення вперед;
- С. зміщення назад;
- Д. надмірний розвиток;
- Е. несиметрична деформація.

(Правильна відповідь: Д).

Г. Навчальні завдання 3-го рівня (нетипові завдання):

1. Пацієнтка, 19 років, звернулася в клініку зі скаргами на збільшення нижньої третини обличчя, вистояння підборіддя уперед, утруднене вживання їжі.

1. Поставте попередній діагноз.

2. З якими захворюваннями слід диференціювати дане захворювання?

3. Які додаткові методи обстеження слід провести?

(Відповідь: 1. Макрогенія. 2. Гіперплазія суглобової головки нижньої щелепи. 3. ТРГ, КТ з 3D-моделюванням.)

2. Пацієнт, 18 років, звернувся з приводу хрипіння та надмірних розмірів язика. При огляді встановлено: має місце двобічне недорозвинення нижньої щелепи, віялоподібне положення нижніх різців, ротове дихання, язик нормального розміру, не поміщається у порожнині рота внаслідок її малого об'єма. Множинний карієс фронтальних зубів нижньої щелепи. В анамнезі: хронічний атрофічний фарингіт, вазомоторний риніт.

1. Поставте діагноз.

2. Складіть план лікування.

3. Оберіть метод лікування.

(Відповідь: 1. Двобічна симетрична мікрогенія. 2. Обстежити пацієнта для проведення оперативного лікування під загальним знеболенням. КТ з 3D-моделюванням. Проведення хірургічного втручання.

Медикаментозна терапія. 3. Лікування: площинна остеотомія заднього відділу гілки щелепи абр площинна остеотомія задньої гілки щелепи з дистракцією жувальних м'язів.)

3. Хворий, 24 років, звернувся зі скаргами на збільшення нижньої щелепи, вистояння підборіддя уперед. При обстеженні встановлено: вистояння підборіддя уперед, звуження обличчя, сагітальна невідповідність у ділянці фронтальних зубів.

1. Яких даних не дістає для постановки попереднього діагнозу?

2. Намітьте план обстеження.

3. Назвіть основні оперативні втручання при даній патології прикусу.

(Відповідь: 1. Уявне западання середньої третини обличчя, згладження носогубних складок, порушення сагітального співвідношення між «ключами оклюзії». 2. Консультація ортодонта. ТРГ, КТ, обстеження для проведення оперативного втручання під загальним знеболенням 3. Поперечні, косі, ковзні остеотомії нижньої щелепи; площинні остеотомії; комбіновані остеотомії та поперечні остеотомії з видаленням зуба та апаратною компресією)

7. ЛІТЕРАТУРА.

Основна література:

1. Хірургічна стоматологія та щелепно-лицева хірургія: підручник; У 2т. – Т.2/В.О.Маланчук, І.П.Логвіненко, Т.О.Маланчук, О.Л.Ціленко – К.: ЛОГОС, 2011. – С. 3-4, 24-27.

2. Рузин Г.П. Краткий курс лекций по хирургической стоматологии и челюстно-лицевой хирургии / Геннадий Петрович Рузин – Киев: «Книга плюс», 2006 – С. 98 - 156.

Додаткова література:

3. Клиническая оперативная челюстно-лицевая хирургия: Руководство для врачей / Под ред. проф. В.Н.Балина и проф. Н.М.Александрова. 4-е изд., доп. и испр. – СПб.: СпецЛит, 2005. – С. 34-39.

4. Щелепно-лицева хірургія: підручник / О.О.Тимофєєв. – К.: ВСВ «Медицина», 2011. – С. 287-304.

5. Хирургическая стоматология и челюстно-лицевая хирургия. Национальное руководство / под ред. А.А.Кулакова, Т.Г.Робустовой, А.И.Неробеева. – М.: ГЭОТАР-Медиа, 2010 – С. 328-466.

№ 17. Дефекти нижньої щелепи: етіологія, клініка, діагностика, методи кісткової пластики і показання до них.

1. АКТУАЛЬНІСТЬ ТЕМИ: велике значення у житті будь-якої людини відіграє обличчя, яке віддзеркалює внутрішній світ людини, настрій, емоції, функції організму тощо. Тому дефекти та деформації обличчя можуть порушувати психологічний стан людини, її самооцінку, соціальну адаптованість працездатність та ін. Невелика кількість людей здатна тривалий час витримувати психо-емоційне напруження та не дозволяти наявному фізичному дефекту або деформації негативно впливати на їх життя. Тому значення реконструктивно-відновної, естетичної та пластичної хірургії у нівелюванні таких станів має велике значення. Стоматолог будь-якої спеціалізації повинен знати особливості перебігу таких станів та вміти надавати адекватну допомогу цьому контингенту хворих.

2. КОНКРЕТНІ ЦІЛІ:

2.1. Запропонувати класифікацію дефектів нижньої щелепи.

2.2. Пояснювати особливості етіології та патогенезу дефектів нижньої щелепи.

2.3. Запропонувати методи діагностики дефектів нижньої щелепи.

2.4. Класифікувати додаткові методи обстеження, які використовуються для діагностики дефектів нижньої щелепи.

2.5. Скласти план диференціальної діагностики дефектів нижньої щелепи.

2.6. Скласти план лікування пацієнта із дефектами нижньої щелепи.

3. БАЗОВІ ЗНАННЯ, УМІННЯ, НАВИЧКИ, НЕОБХІДНІ ДЛЯ ВИВЧЕННЯ ТЕМИ (МІЖДИСЦИПЛІНАРНА ІНТЕГРАЦІЯ)

Назви попередніх дисциплін	Отримані навички
1. Пропедевтика внутрішніх хвороб	Демонструвати навички обстеження пацієнта по органах і системах. Описувати загальний статус пацієнта. Демонструвати навички по інтерпретації даних додаткових методів обстеження. Скласти план лікування пацієнта з дефектом нижньої щелепи.
2. Хірургічні хвороби	Описувати історію хвороби пацієнта з дефектом

	нижньої щелепи.
3. Оперативна хірургія і топографічна анатомія	Застосовувати знання по хірургічній анатомії голови та шиї. Зобразити схематично методику оперативного втручання при наданні допомоги пацієнтам з дефектами нижньої щелепи. Демонструвати навички по накладанню різних видів швів при проведенні оперативних втручань у пацієнтів з дефектами нижньої щелепи.

4. ЗАВДАННЯ ДЛЯ САМОСТІЙНОЇ РОБОТИ ПІД ЧАС ПІДГОТОВКИ ДО ЗАНЯТТЯ.

4.1. Перелік основних термінів, параметрів, характеристик, які повинен засвоїти студент при підготовці до заняття:

Термін	Визначення
1. Дефект - (від лат. defectus) -	вада, псування, пошкодження, ненормальність, відхилення, патологія.
2. Трансплантат (transplantatum; лат. transplanto пересаджувати)	ділянка тканини чи орган, який використовують для трансплантації

4.2. Теоретичні питання до заняття:

1. Етіологія та патогенез дефектів нижньої щелепи.
2. Основні клінічні ознаки дефектів тіла нижньої щелепи.
3. Основні клінічні ознаки дефектів підборіддя.
4. Основні клінічні ознаки дефектів гілки нижньої щелепи.
5. Послідовність обстеження загального і місцевого статусу пацієнта з дефектом нижньої щелепи
6. Хірургічні методи лікування дефектів нижньої щелепи.

4.3. Практичні роботи (завдання), що виконуються на занятті:

1. Провести опитування пацієнта з дефектом нижньої щелепи.
2. Провести обстеження пацієнта з дефектом нижньої щелепи.
3. Скласти план обстеження пацієнта з дефектом нижньої щелепи.
4. Інтерпретувати результати додаткових методів обстеження (лабораторних, клінічних, біохімічних, спеціальних).
5. Визначити основні принципи лікування пацієнта з дефектом нижньої щелепи.
6. Скласти план лікування пацієнта з дефектом нижньої щелепи.
7. Оформити медичну документацію.
8. Підібрати інструментарій, необхідний для проведення оперативного втручання з приводу дефекту нижньої щелепи.
9. Намалювати схему оперативного втручання при дефектах нижньої щелепи.

5. ЗМІСТ ТЕМИ:

Етіологія дефектів щелеп визначена. Вони є набутими та виникають унаслідок пухлинних процесів, після перенесеної травми (вогнепальні, невогнепальні травми), післяопераційні (наприклад, після видалення зубів), після запальних процесів тощо.

Патогенез є очевидним і призводить до втрати кістки різними механізмами, або до втрати і кістки, і прилеглих м'яких тканин.

Пацієнти скаржаться на порушення вигляду обличчя, функцій щелеп і порожнини рота: вживання їжі, мовлення тощо.

Клінічна картина дефектів щелеп залежить від локалізації дефекту, його розмірів, причини виникнення, давності існування та ін. Як правило, завжди спостерігаються такі ознаки дефекту верхньої щелепи: асиметрія обличчя, можлива видима відсутність м'яких тканин і кістки; западання м'яких тканин — щоки, верхньої губи; може бути опущення очного яблука, викривлення ліній змикання повік і очних щілин, сполучення порожнини рота з верхньощелепною пазухою або порожниною носа; порушення герметизму порожнини рота; порушення функцій щелеп різного ступеня тощо.

Дефекти нижньої щелепи - це стан порушення її безперервності, монолітності та цілісності.

Етіологія дефектів нижньої щелепи вивчена достатньо. Їх поділяють на вогнепальні та невогнепальні, серед останніх виділяють післярезекційні (післяопераційні); після запалення;

післятравматичні; післяопікові; після опромінювання. Дефекти нижньої щелепи можуть відзначатися як самостійний патологічний клінічний стан, або як важливий компонент вродженого синдрому.

Класифікації дефектів нижньої щелепи описують різні важливі клінічні їх особливості — кількість фрагментів щелепи, наявність на її фрагментах зубів, одно- або двобічні дефекти тощо.

За довжиною умовно розрізняють такі дефекти нижньої щелепи: малі (до 2 см), середнього розміру (2—6 см), субтотальні (до 10—12 см), половинні (до половини довжини щелепи) і тотальні. Вони можуть бути: 1) із збереженням безперервності нижньої щелепи (порожнинні, дірчасті, кістозні і крайові); 2) з порушенням безперервності нижньої щелепи (в наявності два або більше фрагментів щелепи).

За станом прилеглих до щелепи м'яких тканин: із збереженням або із втратою білящелепних м'яких тканин.

За локалізацією (В.Ф. Рудько):

1. Дефекти середнього відділу тіла.
2. Дефекти бічних відділів тіла.
3. Поєднані бічні і серединні дефекти.
4. Дефекти гілки і кута.
5. Субтотальні і тотальні дефекти тіла.
6. Відсутність гілки і частини тіла.
7. Множинні дефекти.

Додатково виокремлюють сегментарні дефекти щелепи (наприклад, її підборідного відділу, суглобового відростка щелепи), якщо вони є важливими для збереження функцій.

Б.Л. Павлов (1976) описує такі дефекти щелепи:

1. Кінцеві (1 вільний фрагмент дірчасті й кістозні).
2. Уздовж щелепи (2 вільні кісткові фрагменти).
3. Подвійні, двобічні (3 вільні кісткові фрагменти).

Основні види вогнепальних дефектів нижньої щелепи (К.С. Ядрова):

- 1) з нестійким зсувом відламків;
- 2) із стійким зміщенням відламків (з укороченням щелепи, рубцями);
- 3) неправильно зрощені переломи з дефектом щелепи.

Кожний з цих дефектів може бути в передньому відділі щелепи, бічному, у ділянці гілки та кута, а також подвійним.

Обстеження хворих. Досліджують прикус, відзначають наявність, кількість та стійкість зубів на фрагментах щелепи, стан системи імунітету, проводять ЕОМ, КТ, МРТ, КТ-3D реконструкцію зони ураження, виготовляють, якщо потрібно, стереолітографічні моделі, індивідуальні фіксатори (пластинки, сітки, гвинти) для скріплення відламків щелепи.

У клінічному діагнозі дефекту важливо вказати такі ознаки: походження дефекту; локалізацію дефекту; протяжність (у см); наявність зубів на фрагментах щелепи; рубцеве зміщення фрагментів щелепи, язика та м'яких тканин; наявність дефекту м'яких тканин тощо.

Виділяють такі види країв кісткового сегмента: за формою — гострі, пілкоподібні й ін., за щільністю кістки — склерозовані, резорбовані, перемінної щільності, за товщиною — тонкі або товсті (це важливо для планування фіксації), але практично завжди після різних патологічних станів вони не мають нормальної анатомічної форми. Лише після резекції щелепи внаслідок пухлин краї дефекту з часом майже зберігають надану їм під час операції форму.

Клінічна картина дефектів є досить різнобічною: понівечення та асиметрія обличчя, рубці на шкірі, викривлення ротової щілини, порушення герметизму порожнини рота та витікання з неї слини; аномалійне положення, дефект та западання м'яких тканин у ділянці відсутніх кісток; порушення відкривання рота, міміки, мовлення, жування, харчування, зсув та остеопороз відламків щелепи, порушення прикусу, зміщення підборіддя в бік дефекту щелепи, западання кута щелепи, патологічна рухомість фрагментів щелепи, можлива відсутність ділянок м'яких тканин обличчя тощо. Зміщення точок опори м'язів дна порожнини рота може спричинити зміщення язика назад з можливим порушенням дихання різного ступеня вираженості, постійної гіпоксії і, навіть, дислокаційної асфіксії, особливо уві сні.

Рентгенографічно — відсутність ділянок щелепи різних розмірів, зміщення вцілілих фрагментів нижньої щелепи, щільність фрагментів кісток є різною, можливе стоншення ділянок кістки, нерівний їх контур, обмежувальні дефект краї фрагментів мають округлені кінці із замикальною кістковою пластинкою тощо.

Лікування хворих з дефектами щелеп є дуже складним. Методи лікування дефектів є консервативними (ортопедичними) та хірургічними.

Ортопедичне лікування передбачає збереження або відновлення правильного положення фрагментів щелепи та відновлення кількості зубів протезами. Уперше дія усунення дефекту підборідної ділянки щелепи Zargeu у 1838 р. використав срібний протез. Потім як лікувальні пристрої почали використовувати різні шини, розпірки із золота, пластмаси, каучуку, різних металів, пластмас тощо. Але зазначені способи не давали необхідного та стійкого результату.

Хірургічне лікування передбачає усунення дефекту за рахунок відновлення анатомічної цілості та функції кістки. Для цього були розроблені численні оперативні втручання, зокрема:

- пересадження фрагментів місцевої кістки на живильних ніжках із прилеглих м'язів;
- пересадження фрагментів віддалених кісток (ключиця на грудино-ключично-соскоподібному м'язі, гребінь лопатки — на трапецієподібному м'язі);
- вільне пересадження автотрансплантатів (ціле або розщеплене ребро, клубова кістка та ін.);
- використання консервованих кісткових ало- та інших біологічних трансплантатів;
- мікросудинне пересадження автологічних трансплантатів або брешотрансплантатів (стегнова кістка ембріона на стегновій артерії);
- дистракційне усунення дефектів нижньої щелепи (до 17 см завдовжки);
- використання імплантатів з металу, кристалів та інших матеріалів - небіологічних замінювачів кістки
- використання металевих каркасів із різними матеріалами - компонентами кістки (що входять до складу кістки, тобто її заміщувачі), разом з індукторами остеогенезу;
- комбіновані способи.

Види кісткової пластики за часом її проведення'.

- первинна кісткова пластика — її виконують одночасно з резекцією щелепи під час видалення пухлин;
- первинна відтермінована — у перші 1—2 доби після пошкодження та виникнення кісткового дефекту за умови приймання антибіотиків і відсутності явного запалення в тканинах;
- у грануляційну рану — через 10—30 днів, після очищення рани від некротичних тканин та в 2-й фазі ранового процесу, запалення;
- вторинна кісткова пластика — через 1 міс. і більше після повного загоєння рани та нормалізації стану, об'єму і якості прилеглих до дефекту щелепи м'яких тканин.

Для пересадження кістки алотканини консервують різними методами: холодом (від -20 °С до -196 °С), у розчині формаліну, антисептиками, гель- парафіном, ліофілізацією (зневоднення кістки за низької температури у вакуумі), різними рідинами, проводять хімічну обробку для зниження антигенності кістки, демінералізують кістку, застосовують ембріональну кістку тощо.

Кісткові трансплантати можуть бути у різному вигляді: цілої кістки, її фрагмента, в'язанки хворосту, кісткового щепеню різного розміру, кісткової муки, демінералізованої кістки (кісткового матриксу) або лише мінерального компонента кістки природного походження як у чистому вигляді, так і з різними добавками певної дії.

Донорські місця для взяття автологічного кісткового трансплантата: нижня щелепа, верхня щелепа, вилична кістка, склепіння черепа, клубова кістка, лопатка, ребро, ключиця, променева кістка, малогомілкова кістка, метатарзальна кістка.

Варіанти контакту кісткового трансплантата з краєм щелепи відрізняються за площею – поперечні, площинні, комбіновані (частково поперечні, частково площинні): встик, внакладку, з внутрішнього (краще) або зовнішнього боку нижньої щелепи. Бажано, щоб контакт між трансплантатом і кісткою був найбільшим.

Методи фіксації трансплантата та кістки численні. Застосовують для цього різні методи остеосинтезу – дротяний шов, спиці Кіршнера, металеві пластинки, балки та ін.

Кісткове ложе трансплантата може бути із сполученням з порожниною рота або без сполучення. У першому випадку кісткове ложе є інфікованим ротовою рідиною, що збільшує ризик ускладнень.

Після операції дня оперованої зони потрібно забезпечити сприятливі умови. зокрема знерухомити щелепу на термін від 1 до 3—6 міс. Для цього використовують різні пристрої для фіксації та іммобілізації щелепи в правильному положенні – апарат Бетельмана, шини Ванкевич, Степанова, назубні шини Тігерштедта та ін. їх готують до операції за моделями щелеп. .

«Доля» кісткового трансплантата залежить від багатьох факторів і може такою:

- 1) повне приживлення і органотипова перебудова трансплантата;

- 2) часткове приживлення і органотипічна перебудова трансплантата;
- 3) повне розсмоктування;
- 4) інкапсуляція трансплантата без подальшої його перебудови;
- 5) патологічна перебудова трансплантата – гіперплазія, гіпо- або гіпер- ріст частини або всього трансплантата;
- 6) відторгнення всього трансплантата або його частини (з нагноєнням, розсмоктуванням або з секвестрацією).

Оптимальним варіантом є повне приживлення та швидка органотипова перебудова всього трансплантата. Це відбувається при застосуванні мікросудинної автокістки за 1,5– 3 міс.; цілої автокістки, перенесеної вільним способом, – за 1 – 1,5 року; різних алотрансплантатів та імплантатів – ще пізніше, до 2–3 років і більше. Можлива також інкапсуляція введеного в тканини біологічного або штучного матеріалу, який заміщує кістку.

Вибір хірургічного методу усунення дефектів нижньої щелепи залежить від локалізації, розміру дефекту, кількості дефектів щелепи, ступеня зміщення фрагментів щелепи в неправильне положення, щільності кісткової тканини фрагментів щелепи, стану прилеглих до дефекту м'яких тканин, причини виникнення, терміну після виникнення, наявності на фрагментах щелепи зубів, стану регенераторного потенціалу фрагментів щелепи та прилеглих тканин, загального стану постраждалого, стану його імунної системи, наявності сенсibiliзації тощо. Але головними серед вказаних чинників є локалізація та розмір дефекту.

Варіанти стану скронево-нижньощелепного суглоба (СНЩС) при дефектах суглобового відростка: відсутність головки щелепи та суглобової поверхні суглоба, відсутність головки щелепи та суглобового диска, відсутність усіх тканин суглоба (зі збереженням рухомості щелепи).

Так, при відсутності головки щелепи повністю відновити СНЩС можна шляхом пересадження кістки із суглобовим кінцем або ушиванням капсули нижнього поверху суглоба, а вже потім відновлювати суглобовий відросток щелепи будь-яким кістковим трансплантатом, бажано аутологічним. Цей варіант відновлення суглоба є доцільнішим.

Дефекти суглобового відростка – це відсутність головки щелепи, шийки та основи суглобового відростка нижньої щелепи. Ці дефекти є складними в лікуванні. Вибір методу операції залежить, головним чином, від розміру кісткового дефекту та стану скронево-нижньощелепного суглоба.

При відсутності суглобової головки та суглобового диску необхідно відновити обидва поверхи СНЩС та суглобовий диск, але місцевими тканинами можна відновити лише верхній поверх СНЩС ушиванням його капсули. Тож, при реконструкції потрібно або відновити нижній поверх суглоба трансплантатом, який містить повний суглоб, або залишити відновлений СНЩС одноповерховим, оскільки рухомість у цьому одноповерховому суглобі може бути забезпечена за рахунок збереженої верхньої частини СНЩС. Утім, в останньому випадку відновлений суглоб не матиме суглобового диска.

- дефекти розміром 0,5–2,5 см. Найчастіша їх причина – внутрішньо- суглобові багатовідламкові, осколкові переломи суглобового відростка щелепи, коли під час спроби репозиції та фіксації відламків з піднижньощелепного доступу їх видаляють, унаслідок чого утворюється дефект зазначеного розміру. Тоді виконують місцеву кісткову пластику: заокруглюють гострі краї залишків суглобового відростка, формують нову головку щелепи, ушивають капсулу скронево-нижньощелепного суглоба і цим формують нижній поверх цього суглоба, виконують площинну остеотомію заднього краю гілки щелепи зі збереженням фіксації глибоких жувальних м'язів до внутрішньої поверхні гілки щелепи, переміщують новий фрагмент щелепи вгору, до контакту нової головки щелепи із капсулою суглоба, фіксують переміщений фрагмент гілки в новому положенні остеосинтезом та рану ушивають. Можна також проводити операцію Катца – остеотомію та подовження заднього краю гілки щелепи. Якщо в ділянці пластики замало місцевого кістково-пластичного матеріалу або тіло щелепи є дуже тонким, то можна додатково використати кісткову тканину з тіла щелепи та створити необхідні кісткові упори-фіксатори для переміщеного фрагмента гілки, кісткового трансплантата, зробити запас кістки для подальшої етапної операції, що доцільно застосовувати при лікуванні дітей та підлітків.

- за відсутності змоги використати кістку заднього та нижнього відділу гілки щелепи використовують її вінцевий відросток для створення суглобового відростка: виділяють вінцевий відросток із площинною остеотомією його нижніх відділів та збереженням джерел кровопостачання, формують сприймаюче ложе на зовнішній поверхні гілки щелепи, переводять вінцевий відросток на

місце суглобового, встановлюють щелепу в правильне положення, виконують остеосинтез фрагментів та рану ушивають;

— за неможливості виконання попередньої операції застосовують дистракційний метод формування суглобового відростка. З піднижньощелепного доступу із залишків гілки щелепи формують її фрагмент за формою суглобового відростка, накладають дистракційний апарат і через 10—14 діб починають переміщення фрагмента в потрібне положення з темпом 1 мм/добу за 4 активації апарата. Після досягнення правильної форми щелепи та прикусу дистракцію закінчують, чекають мінералізації кісткового регенерату та апарат знімають (М.Б. Швирков);

- застосування штучних протезів СНЩС та суглобового відростка щелепи з металу, пластмаси, штучних кристалів є можливим, коли потрібно швидше та з меншими втручаннями отримати необхідний результат. Утім, досконалість зазначених протезів далека від бажаного, тому їх використовують не часто;

- дефекти розміром 2,5-4 см. Для їх усунення застосовують переміщення автологічного вінцевого відростка, дистракційний метод, а за неможливості їх виконання — вільну кісткову пластику. З підщелепного доступу формують сприймаюче кісткове ложе з м'яких тканин та кістки, беруть автологічний кістковий трансплантат, переносять його в місце гілки щелепи і за умови збереження скронево-нижньощелепного суглоба фіксують трансплантат у правильному положенні, після чого до трансплантата фіксують жувальні м'язи. Якщо суглоб загинув, до трансплантата додатково долучають автосуглоб;

- мікросудинне пересадження кістки виконують, коли сприймаюче ложе має низькі, небажані біологічні репаративні властивості, є дефіцит м'яких тканин, то доцільно поліпшити кровообіг у зоні втручання, збільшити об'єм м'яких тканин тощо;

- застосування штучних протезів суглоба, гілки або тіла щелепи також є одним з можливих методів усунення дефектів такого розміру.

Дефекти гілки нижньої щелепи можуть бути кінцевими (дефект обмежений одним, лише центральним фрагментом щелепи, немає суглобового відростка) або включеними (обмежений двома кістковими фрагментами — центральним фрагментом щелепи та суглобовим відростком щелепи). Ураховуючи, що відсутність вінцевого відростка гілки щелепи не має суттєвого значення для функції нижньої щелепи, відсутність його зазвичай не є підставою для його відновлення. Усунення цих дефектів відрізняється за методами та технікою виконання операції.

Кінцеві дефекти гілки щелепи.

- розміром до 3-4 см усувають методом місцевої кісткової пластики — виконують площинну остеотомію нижніх відділів гілки і кута щелепи, переміщують фрагмент гілки вгору ДГІА відновлення висоти гілки щелепи в ділянці суглобового відростка та фіксують фрагмент у новому положенні;

- кінцеві дефекти гілки розміром 3—7 см також усувають методом місцевої кісткової пластики, але для їх усунення використовують залишки гілки і тіла щелепи. З піднижньощелепного доступу з центрального фрагмента кістки викроюють трансплантат потрібного розміру із включенням до нього нижнього краю щелепи, у ділянці якого виконують площинну остеотомію, трансплантат на ніжці із м'язів переміщують у ділянку гілки щелепи до стану правильного прикусу, формують суглобовий відросток та фіксують трансплантат остеосинтезом розщеплених кортикальних пластинок у ділянці тіла щелепи;

- дистракційний метод передбачає формування гілки та суглобового відростка із залишків кута щелепи та нижніх відділів тіла щелепи методом комбінованої (поперечної та площинної остеотомії), потім накладають дистракційний апарат та переміщують фрагмент щелепи в нове положення. Діастаз між донорською зоною та переміщеним фрагментом щелепи формують при цьому методом кістковим регенератом, тому темп переміщення фрагмента щелепи є класичним (М.Б. Швирков);

- комбінований метод «дистракція—остеосинтез». При формуванні фрагмента щелепи для створення гілки щелепи довжину зони площинної остеотомії роблять більше величини потрібного переміщення фрагмента. Дистракцію фрагмента щелепи проводять із темпом до 2,5—3 мм/добу, після її закінчення відкривають ділянку контакту фрагмента, що перемістили, та тіла щелепи, зіставляють кортикальні пластинки фрагментів і виконують остеосинтез. Після цього фрагменти щелепи зростаються між собою, як при переломі;

- вільна або мікросудинна кісткова пластика є показаною, коли інші методи не можуть бути виконаними внаслідок місцевих або загальних умов. Як вільні або мікросудинні кісткові автотрансплантати застосовують трансплантати реберно-хрящові, ціле або розщеплене ребро, трансплантати з груднини, лопатки, клубової кістки, променевої, малогомілкової, метатарзальної

кісток тощо. Запропоновано також створювати гілку щелепи та СНЦС із стегна людських ембріонів на стегновій артерії, перенесений мікрохірургічним способом.

Дефекти гілки щелепи у дорослих розміром до 3-4 см усувають переважно методами місцевої кісткової пластики, для чого використовують:

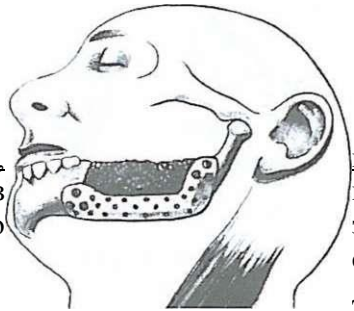
- вінцевий відросток гілки щелепи – з піднижньощелепного доступу виділяють вінцевий відросток, готують сприймаюче кісткове ложе, переміщують відросток у нове положення та фіксують між суглобовим відростком та тілом щелепи;

- нижній край тіла щелепи – викроюють потрібного розміру трансплантат із переважним використанням внутрішньої кортикальної пластинки щелепи, переміщують його з м'якими тканинами в ділянку дефекту і фіксують між суглобовим відростком та тілом щелепи;

- металеві каркаси за формою втраченого відділу гілки щелепи, які після репозиції обох фрагментів щелепи фіксують між ними за умови сприймаючого кісткового ложа, заповнюють каркас аутологічним кістковим щеченем, кістковим мозком або спонгіозною кісткою. Використовують також деякі замінювачі кісткової тканини (мал. 1). Через 2—6 міс. після операції очікують на утворення нової функціонально спроможної кісткової тканини між обома фрагментами щелепи.

Мал. 1. Схема використання металевого каркаса, заповненого кістковим щеченем, для створення тіла

щелепи та металевого протеза СНЦС



Дефекти тіла

багатьма з виконання, що властивостями

Застосовують

- розміром

щелепи на живильних ніжках із м'язів дна порожнини рота (операція Д'яконова) або розщеплену вздовж ключицю на груднинно-ключично-соскоподібному м'язі, рідше – вільну кісткову пластику, пластику вивареним ауто трансплантатом (метод Ходоровича-Бернадського-Дробшон), дистракційний метод;

- розміром понад 4 см (включені або кінцеві дефекти розміром до половин щелепи) — вільну та мікросудинну аутокісткову пластику, дистракційний метод, рідше роблять пластику консервованими орто- або гетеротопічними алотрансплантатами та штучними, металевими пластинками-імплантатами тощо.

Дефекти гілки, кута та тіла нижньої щелепи розміром до 10—12 см усувають вільним аутологічним кістковим трансплантатом або мікросудинним трансплантатом зі стопи пацієнта, який містить дві кістки (основну фалангу 2—4 пальця, метатарзальну кістку), плесно-фаланговий суглоб на судинній ніжці з тильної артерії стопи та комітантної (супровідної) вени. З піднижньощелепного доступу виділяють реципієнтну артерію (лицеву, з веною), трансплантат згинають у суглобі за формою кута щелепи, фіксують потрібну форму введенням через суглоб спиці Кіршнера і забезпечують цим артродез, після чого формують трансплантатом втрачені відділи нижньощелепної кістки.

Мікросудинний анастомоз накладають після надійної фіксації кістки трансплантата в потрібному положенні. Спиця, яка фіксує форму трансплантата і проходить через донорський суглоб, сприяє виникненню артродезу, анкілозуванню суглоба, монолітності трансплантата. Цей спосіб можна виконувати також і у варіанті вільного пересадження трансплантата.

Кісткові трансплантати сполучають і фіксують до приймаючих відділів щелепи різними методами - встик (площинний контакт поверхонь кістки), введенням кінців трансплантату в кістковомозкові простори сприймаючої кістки, внакладку, комбінованим методом, фіксують металевими спицями, накістковими пластинками, дротом.

З метою створення сприятливих умов для перебігу остеогенезу та перебудови трансплантата після перенесеної променевої терапії або хіміотерапії інколи необхідно поліпшити якості спровокованого м'якотканинного ложа, забезпечивши в ньому наявність замість рубців та післяпроменевих змін но-

вих сполучнотканинних структур (бажано м'язів) із нормальним регенераторним потенціалом та інколи – і кісткового трансплантата. Для цього в межах тіла та гілки щелепи використовують:

- клапті з осьовим судинним малюнком: грудний, дельто-пекторальний (з фрагментом ребра), «еполетний» клапоть (з фрагментом лопатки);

- мікрохірургічне перенесення складних складених клаптів із м'язами та кістками, наприклад клапоть широкого м'яза спини з ребром, клапті променевої, малогомілкової кістки тощо;

- у межах тіла щелепи використовують клапоть із підшкірного м'яза шії: після встановлення перенесеного вільним способом автокісткового трансплантата завдовжки до 8-10 см у потрібне положення між фрагментами нижньої щелепи та його фіксації викроюють прямокутний клапоть підшкірного м'яза шії з основою вгорі, повертають клапоть догори і покривають ним кістковий трансплантат з усіх боків. М'язовий клапоть, який не був спровокованим променевою терапією та хіміотерапією, має достатній репаративний потенціал, що позитивно впливає на перебіг репаративних процесів і перебудову кісткового трансплантата.

Заміщення дефектів нижньої щелепи можливе за допомогою дистракційно-компресійного методу лікування, який був розроблений Г.А.Ілізаровим у 1954 році.

Загальні біологічні закономірності, які проявляються при застосуванні дистракційно-компресійного методу до кісткової тканини, окістя (періосту) та всіх інших м'яких тканин:

1) стимулюючий вплив напруження – розтягування на регенерацію і ріст тканинних структур є загальною біологічною закономірністю порушення й підтримки генезу тканин;

2) принципова спільність дистракційного остеогенезу з розвитком і ростом тканин в онтогенезі.

Механізм дії напруження – розтягування на тканини, зокрема на кісткову тканину, є таким: остеотомія або перелом кістки (механічна травма) є пусковим механізмом регенерації. Виникає набряк тканин, активізується резорбція пошкоджених структур кістки, виділяються білки-регулятори репаративних процесів у кістці, які мають короткодистантну дію (до 400—500 нм). Цим, вірогідно, зумовлена доцільність зіставлення і компресії фрагментів кісток при переломі, що призводить до зближення відламків, забезпечує утворення добре васкуляризованої грануляційної тканини між відламками (зона росту регенерату), потім – виникнення колагенової сітки між відламками з наступною її мінералізацією, тобто утворюється первинна кісткова мозоля.

Дозована періодична дистракція фрагментів і новоутвореної кісткової мозолі в ділянці остеотомії спричинює постійну мікротравму кісткової мозолі, призводить до звільнення нових порцій білків-регуляторів остеогенезу, які впливають на репаративні процеси і, таким чином, підтримує остеогенез до утворення кісткового регенерату необхідної величини. Стабільна фіксація відламків сприяє оптимальному розташуванню і орієнтації колагенових волокон, остеогенних клітин та кровоносних судин.

Темп дистракції фрагментів кістки має збігатися з темпом росту кісткового регенерату. Якщо швидкість (частота і ступінь активації апарата) дистракції буде більшою — можуть бути зони ішемії, кісти в кістці, виникне розрив регенерату, «несправжній суглоб» і дефект кістки, якщо меншим — фрагменти зростуться між собою і подовження кістки не відбудеться. Слід зазначити, що швидкість (темп) дистракції є індивідуальним для кожної кістки, пацієнта і залежить від багатьох факторів. Для довгих трубчастих кісток він становить у середньому 1 мм/добу за 2—4 активації апарата, оскільки часті малі активації апарата сприяють збільшенню швидкості утворення кісткової тканини.

Кістковому регенерату для росту необхідний кисень, тому треба зберігати необхідний кровообіг у регенераті, помірне функціональне навантаження на нього, інші обов'язкові умови. Дистракція стимулює регенераторні процеси в тканинах, формоутворення й обмін речовин, але вона може викликати і його пригнічення, що потребує вводити, так звані дні відпочинку від дистракції.

Після досягнення кісткою необхідних розмірів інколи проводять незначну компресію отриманого регенерату (до 5—15 діб), що сприяє його швидкій мінералізації без утворення фіброзної тканини. Після цього починається ретенційний період, який за тривалістю має бути зіставленим з періодом дистракції (не менше 4 тиж.). Через 8—10 тиж. після закінчення дистракції нова кістка за структурою не відрізняється від нормальної.

Клінічні варіанти застосування дистракційно-компресійного методу: моно- або білокальний (одночасно вирощують два кісткових регенерати); дистракційний, дистракційно-компресійний, компресійно-дистракційно-компресійний.

Початковий клінічний стан кістки, дефекту або деформації може бути: 1) без дефекту прилеглих м'яких тканин; 2) з дефектом прилеглих м'яких тканин.

Можна проводити дистракцію різних анатомічних структур: кісткового регенерату (Г.А. Ілізаров), кісткових відламків з подальшим їх остеосинтезом або зрощенням (В.О. Маланчук).

Починають дистракцію відламків у різні терміни після операції: 1) при плановій поперечній остеотомії нижньої щелепи і після первинної хірургічної обробки кісткової рани – через 8-12 діб, після загоєння м'яких тканин і шкіри й виникнення зони росту (кісткового регенерату) між відламками кістки; 2) при плановій косій сходиноквій остеотомії - через 5-10 діб; 3) після комбінованої остеотомії — дистракцію відламків починають відразу після завершення операції. У всіх цих випадках темп дистракції зумовлений клінічними умовами, видом тканин, які дистрагують і коливається від 0,25-1 мм/ добу (при дистракції кісткового регенерату верхньої та нижньої щелеп) до 2,5-3 мм/добу (при дистракції фрагментів кістки) при 4-разовій активації апарата.

Варіанти темпу дистракції відламків кісток: 1) постійний; 2) перемінний; 3) з днями «відпочинку» (дні, коли дистракцію не проводять).

Дистракційні методи усунення дефектів і деформацій нижньої щелепи потребують достатнього рівня репаративних процесів у кістковій тканині щелепи, достатньої щільності опорної кістки для фіксації дистракційного апарата на фрагментах щелепи (У.Т. Таїров, В.А. Сукачов, В.І. Гунько, М.Б. Швирков, А.А. Дацко та ін.).

Показання до дистракції:

- дефекти тіла, ментальної ділянки або гілки нижньої щелепи;
- деформації і недорозвинення нижньої щелепи (одно- або двобічна мікрогенія);
- деформація і недорозвинення верхньої щелепи;
- верхня мікрогнатія (після часткової або повної остеотомії щелепи);
- атрофія відділів альвеолярного відростка нижньої щелепи перед дентальною імплантацією;
- недорозвинення окремих кісток лицевого черепа або їх ділянок;
- недорозвинення кісток середньої зони лицевого черепа (черепно-лицева дистракція).

Показання до компресії щелеп є досить вузькими і цей метод є методом вибору — макрогенія або макрогнатія.

Виділяють такі варіанти остеотомії нижньої щелепи при її дистракції: 1) поперечні; 2) фігурні, косі; 3) комбіновані (поперечні й площинні).

Для виконання дистракційно-компресійного метода використовують спеціальні апарати. Нині розроблено багато зовнішньо- та внутрішньоротових компресійно-дистракційних апаратів (КДА) для нижньої та верхньої щелепи (У.Т. Таїров, М.Б. Швирков, В.І. Куцевляк, А.А. Дацко, В.О. Маланчук), кілька способів дистракційного усунення дефектів нижньої щелепи. Більшість з них передбачають поперечну остеотомію нижньої щелепи з подальшою дистракцією фрагментів. Найефективнішим з відомих є методи, розроблені на підставі досвіду мирного та військового (Афганістан) часу (М.Б. Швирков, 1985-1990):

остеопластика нижньої щелепи місцевими тканинами (метод 1). Показанням є дефекти щелепи: тіла — до 2,5 см, підборіддя — до 5 см. Створюють контакт фрагментів для виникнення кісткового регенерату з їх підготовкою та компресією, дистракцію починають через 7—12 діб після створення кісткового контакту, дозрівання регенерату 1—2 міс. Темп дистракції регенерату — 1 мм/добу;

— невільна остеопластика нижньої щелепи (мал. 179) (метод 2, 1-й варіант). Показання: дефекти тіла, підборіддя, кута нижньої щелепи довжиною до 5—12 см. Остеотомія може бути виконана через 5—7 діб після травми. Етапи: 1) остеотомія та накладання КДА; 2) очікування кісткового регенерату (7—12 діб), дистракція до контакту фрагментів; 3) підготовка країв фрагментів та їх зрощення (ретенційний період);

— невільна остеопластика нижньої щелепи (мал. 180) (метод 2, підварі- ант). Показання: дефект переднього відділу до 3—8 см. Але відламки потрібно адаптувати оперативно, видалити кісткову мозолю та рубці. Етапи: 1) остеотомія, накладання КДА, підготовка країв кістки та зведення фрагментів;

2) очікування появи кісткового регенерату (7—12 діб), дистракція фрагментів;

— невільна остеопластика нижньої щелепи (мал. 181) (метод 3): Показання: дефекти тіла, підборіддя розміром до 17 см. Етапи: 1) остеотомії щелепи, накладання КДА; 2) дистракція фрагментів (через 7—12 діб); 3) контакт і підготовка країв відламків; 4) дистракція нового регенерату, ретенція двох перших регенератів; 5) ретенційний період;

— невільна остеопластика нижньої щелепи (мал. 182) (метод 4). Показання: дефекти гілки та суглобового відростка нижньої щелепи завдовжки до 8-12 см.

Слід зазначити, що поперечна остеотомія щелепи передбачає неодмінний збіг темпу дистракції фрагментів із темпом росту кісткового регенерату. Якщо темп дистракції перевищить темп росту регенерату, то трапиться розрив регенерату із формуванням дефекту кістки. Навпаки, повільний темп

дистракції спричинить зрощення фрагментів із загибеллю зони росту регенерату, передчасною його мінералізацією та виходом дистракційного апарата з тканин.

Запобігти зазначеним можливим ризикам та не надто контролювати збіг темпів дистракції фрагментів щелепи та росту регенерату дозволяє:

метод комбінованої остеотомії нижньої щелепи для подальшої дистракції фрагментів. Він передбачає поперечну остеотомію альвеолярного відростка щелепи та площинну її тіла на величину, більшу за необхідну дистракцію щелепи (В.О. Маланчук). Це забезпечує більш високий темп дистракції фрагментів, поділ дистракційного діастазу між фрагментами на 2 малих об'єми, у кожному з яких дистракційний остеогенез перебігає швидше та надійніше, а також можливість проведення швидкої дистракції на регенерат, а кісткових фрагментів з їх подальшим остеосинтезом;

– метод усунення дефекту гілки та суглобового паростка нижньої щелепи є також ефективним (В.О. Маланчук). Показання: дефекти гілки та суглобового відростка нижньої щелепи завдовжки до 8—12 см. Етапи:

1) комбінована остеотомія щелепи – поперечна альвеолярного паростка та площинна – тіла щелепи з формуванням трансплантата за формою та розмірами майбутньої нової гілки щелепи, накладання КДА; 2) загоєння післяопераційної рани (5-7 діб), дистракція та переміщення фрагмента тіла щелепи в нове положення, на місце її гілки; 3) ретенційний період для мінералізації кісткового регенерату.

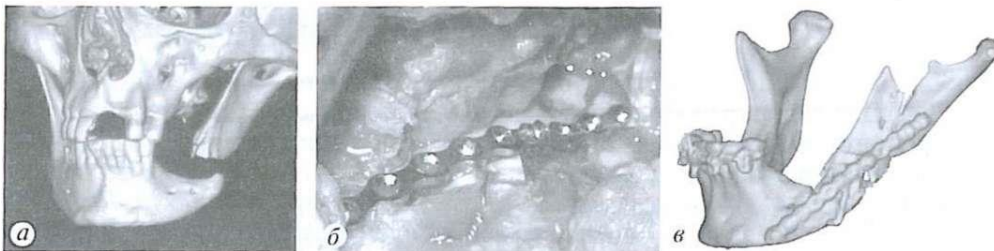Важливо, що площинна остеотомія тіла нижньої щелепи на довжину, більшу за необхідну величину переміщення кісткового фрагмента дає змогу провести дистракцію не кісткового регенерату, а кісткових фрагментів, та після закінчення їх дистракції провести другу операцію – відкриття рани, співставлення фрагментів та їх остеосинтез. Така методика дозволяє не тільки швидше отримати необхідний результат лікування, а й уникнути ризиків, пов'язаних із необхідністю контролювати швидкість росту регенерату та темп його дистракції з метою запобігання ускладненням.

Слід зазначити, що дистракційний метод є складним у виконанні, особливо при усуненні дефектів нижньої щелепи. Він потребує високої професійної майстерності хірургів, достатнього технічного оснащення клініки, певного рівня репаративних можливостей організму хворого та значного досвіду лікарів.

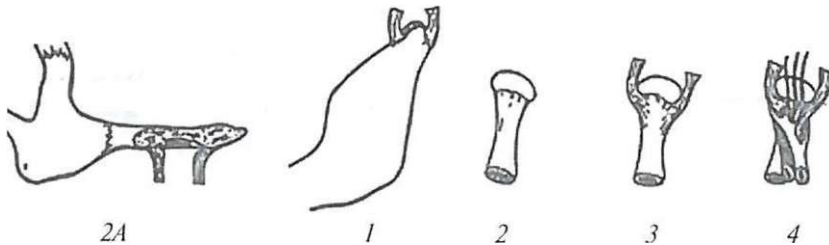
6. МАТЕРІАЛИ ДЛЯ САМОКОНТРОЛЮ:

А. Завдання для самоконтролю (таблиці, схеми, малюнки, графіки):

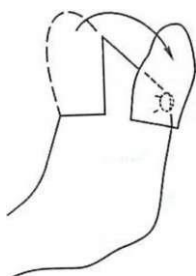
1. Опишіть малюнок:



2. Опишіть малюнок:



3. Дайте опис малюнку:



Б. Задачі для самоконтролю:

1. Пацієнтці, 40 років, проведено операцію видалення амелобластоми нижньої щелепи справа шляхом резектування нижньої щелепи з ексартікуляцією до рівня зуба 35. Проведено одночасну первинну кісткову пластику ортотопічним ліофілізованим гомотрансплантатом нижньої щелепи. Пацієнтці до операції було накладено бімаксиллярні шини з зачіпними гачками. Післяопераційний період перебігав без ускладнень. Загоєння первинним натягом. Функціональний та косметичний ефекти через два місяці оцінювалися як задовільні. Чим пояснюється вибір ортотопічного гомотрансплантату?

(Відповідь: немає необхідності виконувати операцію по забору автотрансплантату, що зменшує об'єм операційної травми, аллотрансплантат має форму щелепи, тобто буду збережено нормальний контур обличчя, що дає задовільний косметичний ефект після операції).

2. Пацієнту, 22 років, з приводу дефекту кута нижньої щелепи, розміром до 6 см виконано операцію відновлення щелепи гребенем клубової кістки, яку отримали у пацієнта. Який це вид трансплантації?

(Відповідь: автотрансплантація).

3. Пацієнтка, 20 років, звернулася у клініку зі скаргами на дефект тіла нижньої щелепи. Планується операція по заміщенню дефекту кістковим трансплантатом від близнюка. Який це вид трансплантації?

(Відповідь: ізотрансплантація).

В. Матеріали для тестового контролю. Тестові завдання з однією правильною відповіддю ($\alpha=II$):

1. Сегментарні дефекти нижньої щелепи:

- A. центральні;
- B. серединні;
- C. ангулярні;
- D. субтотальні;
- E. суглобового відростку нижньої щелепи.

(Правильна відповідь: E).

2. Темп distraкції фрагментів кістки має збігатися з:

- A. темпом росту кісткового регенерату;
- B. темпом утворення остеоцитів;
- C. темпом утворення остеобластів;
- D. темпом утворення остеокластів;
- E. I фазою остеогенезу.

(Правильна відповідь: A).

3. Дефекти гілки, кута та тіла нижньої щелепи розміром до 10—12 см усувають:

- A. філатовським стеблом;
- B. зустрічними трикутними клаптями;
- C. ротаційними клаптями;
- D. вільним автологічним кістковим трансплантатом;
- E. силіконовими імплантами.

(Правильна відповідь: D).

Г. Навчальні завдання 3-го рівня (нетипові завдання):

1. Пацієнт, 35 років, звернувся в клініку зі скаргами на утруднене вживання їжі, невиразність мовлення, деформацію нижнього відділу обличчя справа. З анамнезу відомо, що два роки тому отримав вогнепальне поранення нижнього відділу щічної ділянки справа, лікувався у шпиталі. Рана м'яких тканин повністю зарубцювалася, однак залишився дефект в ділянці нижньої щелепи справа. З перенесених захворювань зазначає дитячі інфекції. При огляді на шкірі виявляється втягнутий рубець у правому під нижньощелепному трикутнику, рухомий. Відкривання рота вільне, однак має місце порушення прикусу через зміщення фрагментів нижньої щелепи праворуч. При рентгенологічному дослідженні нижньої щелепи виявлено дефект тіла нижньої щелепи справа розміром 3-3,5 см у ділянці відсутніх зубів 45, 46. Краї кісткових фрагментів склерозовані та зміщені.

1. Складіть план лікування пацієнта.

2. Які вимоги необхідно виконати для зниження вірогідності відторгнення кісткового трансплантату?

(Відповідь: 1. план лікування: клініко-рентгенологічне дослідження, з'ясувати стан пульпи зубів, які межують з дефектом нижньої щелепи справа; аналіз стану м'яких тканин у ділянці дефекту нижньої щелепи справа, чи достатньо місця для створення гарного ложа кісткового трансплантату; вирішити питання звідки взяти кістковий трансплантат; якому методу фіксації фрагментів нижньої щелепи надати перевагу. 2. для успішного лікування слід забезпечити добре виражену муфту м'яких тканин,

ложе для трансплантату; раціональну фіксацію фрагментів нижньої щелепи з гарним післяопераційним доглядом пацієнтів. Спостереження у динаміці впродовж 1 -1,5 місяців.).

2. Пацієнт, 55 років, звернувся у клініку з метою подальшого лікування. З анамнезу відомо, що 5 років тому була проведена радикальна операція з приводу видалення злоякісної пухлини у ділянці альвеолярного відростку нижньої щелепи справа. Дефект м'яких тканин щічної ділянки справа було закрито філатовським стеблом.

1. Які відомості з анамнезу слід уточнити.
2. Які додаткові методи обстеження слід провести.
3. Від чого залежить план лікування?
4. Які протипоказання існують для кістково-пластичних операцій?

(Відповідь: 1. чи була проведена променева терапія та її доза. 2. клініко-рентгенологічне обстеження. 3. план лікування залежить від з'ясування загального стану пацієнта (клінічний аналіз крові, сечі, флюорографія грудної клітки) 4. За наявності дефекту у ділянці альвеолярного відростку нижньої щелепи справа питання про кісткову пластику може бути проблематичним за наявності важкої супутньої патології з урахуванням віку пацієнта та перенесеної променевої терапії, що значно знижує регенераторні властивості організму, а також за наявності будь-яких патологічних процесів у ділянці операції (запалення, рецидив пухлини та ін.) Кісткова пластика не проводиться за нестачі м'яких тканин для ложа трансплантату.)

3. Пацієнту, 35 років, десять років тому була проведена операція видалення пухлини у ділянці нижньої щелепи зліва, після якої залишився дефект тіла нижньої щелепи зліва. Фрагменти змістилися у зустрічному напрямку, рухомі. Кісткова пластика не проводилась, тому що пацієнт мав захворювання шлунково-кишкового тракту. Лікувався в гастроентеролога. У даний час звернувся з проханням провести кістково-пластичну операцію у ділянці тіла нижньої щелепи зліва.

1. Складіть план додаткового обстеження та лікування.
2. Назвіть особливості догляду та харчування пацієнтів у післяопераційному періоді.

(Відповідь: 1. необхідне обстеження у гастроентеролога, клініко-рентгенологічне обстеження у ділянці дефекту нижньої щелепи зліва для виключення рецидиву пухлини. При плануванні операції кісткової пластики необхідно визначення справжнього розміру дефекту, а також вибір трансплантату та метод фіксації фрагментів нижньої щелепи. 2. пацієнти після кістково-пластичних операцій на нижній щелепі потребують спеціального трубочного калорійного харчування (3000 Ккал) + 800 мг аскорбінової кислоти щоденно. Слід рясно зрошувати порожнину рота розчинами антисептиків, водою 5-6 разів на день.

7. ЛІТЕРАТУРА

Основна література:

1. Хирургическая стоматология и челюстно-лицевая хирургия: учебник; В 2т. – Т.2/ В.О.Маланчук, И.П.Логвиненко, Т.О.Маланчук, О.Л. Циленко – К.: ЛОГОС, 2011. – С. 54-60.
2. Челюстно-лицевая хирургия: учебник /О.О.Тимофеев. – К.: ВСВ «Медицина», 2011. – С. 65-70.
3. Хирургическая стоматология и челюстно-лицевая хирургия. Национальное руководство / под редакторша А.А.Кулакова, Т.Г.Робустовой, А.И.Неробева. – М.: ГЭотар-медиа, 2010. – С. 54-67.

Додаткова література:

1. Бондарь в.С. Кожная пластика плоскими стеблями. - Алма-Ата, Наука, 1982.-С. 100-121.
2. Безруков в.М., Ипполитов в.П., Лурье т.М. Восстановленная хирургия челюстно-лицевой области. Сб. трудов ЦНИИС. - М., 1995. – С. 167-189.
3. Каламкарров х.А., Рабухина н.А., Безруков в.М. Деформации лицевого черепа.-М.: Медицина, 1984.- С. 67-89.
4. Косметические операции лица Под редакторши проф.Н.М.Михельсона. - М.: Медицина, 1965.-251с.
5. Кручинский г.В. Пластика ушной раковины. - М.: Медицина, 1975. - 176 с. Лимберг а.А. Планирование местнопластических операций. - Л.: Медгиз, 1963.- С. 456-474.
6. Лясников в.Н., Лепилин а.В. Внутрикостные стоматологические имплантаты. - Саратов: Изд.сарат.рвеквгр ун-та, 1997. – С. 23-34.
7. Мессина в.М. Первичная кожная пластика при травме мягких тканей лица. - М.: Медицина, 1970.- С. 27-38.
8. Михельсон н.М. Восстановительные операции челюстно-лицевой области. - М.: Медгиз, 1962.-С. 67-89.

№ 18. Деформації верхньої щелепи: етіологія, патогенез, класифікація, клініка, діагностика, лікування.

1.АКТУАЛЬНІСТЬ ТЕМИ:

Деформації верхньої щелепи в практичній діяльності хірурга - стоматолога спостерігаються досить часто. Диференційна діагностика деформацій верхньої щелепи, іноді вимагає значних знань таких патологічних проявів.

2.КОНКРЕТНІ ЦІЛІ: 1.1. Аналізувати етіологічні фактори, які сприяють виникненню деформації верхньої щелепи. 1.2. Пояснювати особливості клінічного перебігу деформації верхньої щелепи. 1.3. Запропонувати план обстеження хворого з деформацією верхньої щелепи. 1.4. Класифікувати деформації верхньої щелепи. 1.5. Трактувати принципи діагностики деформації верхньої щелепи. 1.6. Створювати графологічну схему теми. 1.7. Проаналізувати результати лабораторних та інструментальних обстежень. 1.8. Зіставте алгоритм дій лікаря під час клінічного обстеження хворого з деформацією верхньої щелепи.

3.БАЗОВИЙ РІВЕНЬ ПІДГОТОВКИ.

Назви попередніх дисциплін	Набуті навички
1.Топографо-анатомічна анатомія.	1.Визначити пошкоджену анатомічну ділянку.
2. Загальна хірургія.	2.Описувати історію хвороби пацієнтів з деформацією верхньої щелепи.
3. Внутрішні хвороби	3.Встановлювати діагноз деформації верхньої щелепи.
4. Фармакологія.	4.Призначити схему медикаментозного лікування пацієнтів з деформацією верхньої щелепи
5. Рентгенологія.	5.Визначити необхідний для хворого метод обстеження.

4.Завдання для самостійної роботи під час підготовки до заняття.

4.1. Перелік основних термінів, параметрів, характеристик, які повинен засвоїти студент при підготовці до заняття.

Термін	Визначення
1.Деформація лицевого черепа	- це порушення морфологічних і функціональних співвідношень елементів кісток обличчя, їх естетичних пропорцій, форми, розмірів, розташування кісткових відділів.

4.2.Теоритичні питання до заняття: 1. Визначити пошкоджену анатомічну ділянку. 2. Описувати історію хвороби пацієнтів з деформацією верхньої щелепи. 3. Встановити деформації верхньої щелепи 4. Призначити план лікування хворим з деформацією верхньої щелепи

4.3.Практичні роботи, завдання які виконуються на занятті: 1. Провести огляд з деформацією верхньої щелепи.

5.Організація змісту навчального матеріалу.

Верхня щелепа відрізняється складною анатомічною будовою, що впливає на клінічні прояви порушень та методи їх усунення. Це наявність контрофорсів верхньої зони обличчя та верхньої щелепи(вертикальних, горизонтальних), мала кількість кісткової речовини,відсутність ендосальних артерій, близькість важливих органів(зору, ЦНС, Нюху, верхніх дихальних шляхів), низький репаративний потенціал кісткових клітин – остеосинтез відбувається основним чином метапластичним шляхом.

Класифікація деформацій лицевого черепа ВООЗ(1975):

1. Макро- та мікрогнатія верхньої щелепи.

2. Асиметрія щелепи: верхньощелепна прогнатія; верхньощелепна ретрогнатія.

Зазначена класифікація описує не всі наявні клінічні ситуації, оскільки реальна їх кількість значно більша.

Клінічна картина і лікування деформацій верхньої щелепи різноманітні. Показання до їх усунення є: порушення форми та функції верхньої щелепи, естетичні дисгармонії з порушенням вигляду обличчя людини.

Існують абсолютні протипоказання до хірургічного лікування аномалій верхньої щелепи: некомпенсовані загальні захворювання організму, порушення процесів регенерації кісткової тканини, системні захворювання пародонта, пухлини щелепно-лицевої ділянки, супутні психічні захворювання тощо.

До відносних протипоказань можна віднести вроджену і набуту адентію, гострі і хронічні запальні процеси, в ділянці коренів зубів і тіла верхньої щелепи, при носових пазух. Симптоматичні захворювання пародонта, ураження опорних для назубних апаратів зубів карієсом і його ускладнення. Серед деформацій верхньої щелепи частіше спостерігаються мікрогнатія (ретрогнатія), мікрогнатія зі звуженням зубних рядів, прогнатія(макрогнатія), відкритий прикус тощо.

Мікрогнатія (ретрогнатія)

Характеризуються недорозвиненням верхньої щелепи або її розташуванням більш назад відносно основи черепа. Розвивається внаслідок вродженої або набутої (у період росту кісток) адентії, вродженого незрощення верхньої губи і піднебіння та перенесеного оперативного втручання (неадекватними оперативними методами).

Пацієнти скаржаться на деформацію обличчя, утруднене носове дихання, неясну вимову звуків, погане розжовування їжі.

Клінічна картина: недорозвинення і западання середньої зони обличчя, верхня губа ніби западає, носова перегородка зміщена назад, між центральними різцями верхньої та нижньої щелепи є сагітальна щілина (до 0,5-1 см), прикус порушений, верхні різці вистоять уперед, нижні різці коронками зміщені назад, моляри щелеп не збігаються. Носове дихання дещо утруднене.

Рентгенографічно: ретропозиція верхньої щелепи на фоні нормально розвиненої тої з нормальним положенням нижньої щелепи, тіло верхньої щелепи може бути недорозвинутим. Вивчення моделей щелепи- пре молярний та молярний індекси можуть бути нормальними або дещо зменшеними, фігурно-горбкових контактів між зубами недостатньо, вони є аномаліями.

Рівень деформації верхньої щелепи частіше визначають локальний зубо-альвеолярний, рідше – верхньощелепний, що вимагає переважно втручання в межах нижньої половини верхньої щелепи та її альвеолярного відростка.

Лікування мікрогнатії: мікрогнатія (ретрогнатія) – консервативне та оперативне.

Консервативне (ортодонтичне) є показаним при незначних клінічних формах деформації, коли невеликою зміною нахилу передніх різців можна досягти ортогнатичного прикусу, переміщення вперед верхньої губи і носової перегородки, поліпшення вигляду обличчя. Утім таке переміщення є найефективнішим лише в період росту лицевого черепа.

Ортодонтичне: лікування передбачає виготовлення зубних протезів з другим зубним рядом, який розташований перед власними зубами і має за мету досягнення естетичного вигляду передніх зубів верхньої щелепи шляхом створення ілюзії їхнього правильного положення, а також переміщення вперед верхньої губи і носа.

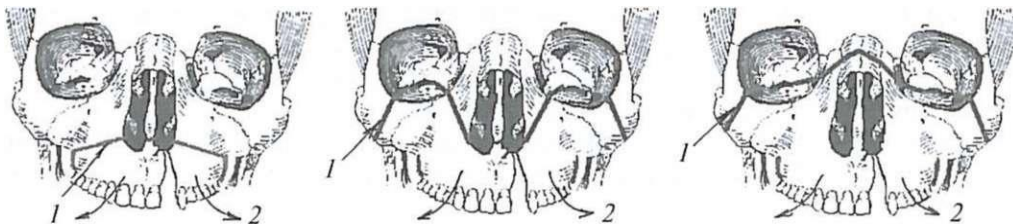
Хірургічне – ортопедичне: лікування передбачає видалення передніх зубів розташованих позаду нижніх зубів з наступним виготовленням незнімного або знімного зубного протеза з досягненням достатньої функції та естетики. Додатково для цього методу застосовують контурну пластику при ротовій зоні. Утім, зазначені способи не є патогенетичними, а тому не завжди ефективні.

Хірургічні способи: запропоновано багато способів мікрогнатії та ретрогнатії, однак усі вони передбачають головне нормалізацію положення і розмірів верхньої щелепи та прикусу, вигляду обличчя. Г.І. Семенченко (1960-1964) запропонував виконувати через горизонтальні розрізи по перехідній складці остеотомію верхньої щелепи за ФОР I з переміщенням щелепи вперед.

Однак горизонтальні розміри та одномоментне переміщення щелеп вперед без одночасної кісткової пластики не забезпечує нормальної регенерації кістки в зоні операції та утримання щелепи в потрібному положенні.

Тому В.М. Безруков (1980) розробив фігурні розрізи передньої поверхні верхньої щелепи з установленням після її переміщення кісткових трансплантатів між горбом верхньої щелепи і крилоподібними відростками, на спинці носа для поліпшення зрощення фрагментів та запобігання післяопераційному зміщенню щелеп в попереднє положення.

Згодом було запропоновано багато методик остеотомії верхньої щелепи за ФОР I, в тому числі: фігурних розпилів кістки для збігу переміщених фрагментів кісток, фіксації їх накістковими міні пластинами тощо.



Прогнатія (макрогнатія) верхньої щелепи

Макрогнатія має, як правило, вроджений характер, проявляється наприкінці чи після завершення росту кісток лицевого черепа і може бути самостійним станом або супроводжуватися порушеннями форми нижньої щелепи.

Пацієнти скаржаться на естетичні недоліки, надмірно велику верхню щелепу, утруднене відкушування та вживання їжі.

Клінічно визначається вистояння вперед верхньої губи та передніх зубів різного ступеня вираженості, сагітальна щілина між різцями обох щелеп, порушення прикусу.

Обстеження пацієнта є типовим, головна роль належить рентгенографічним методам дослідження.

Рентгенографічно — надмірний розвиток усіх відділів верхньої щелепи, переднього відділу щелепи або переднє положення нормально розвинутої верхньої щелепи.

Лікування залежить від того, яка саме форма макрогнатії та її ступінь має місце у пацієнта.

Надмірний розвиток переднього відділу верхньої щелепи, який виражений помірно, усувають хірургічно-ортодонтичним способом: видаляють 14 та 24 зуби, виконують кортикотомію альвеолярного відростка на рівні цих зубів із наступним з 12—14-ої доби ортодонтичним лікуванням (Г.І. Семенченко).

Можна також виконати вертикальну остеоектомію альвеолярного відростка одночасно з видаленням 14 та 24 зубів та горизонтальну остеотомію переднього відділу верхньої щелепи за Фор 1 з одночасним переміщенням остеотомованого блоку назад і остеосинтезом фрагмента в новому положенні (Г.І. Семенченко).

Прискорити переміщення передніх зубів верхньої щелепи назад після видалення 14 та 24 зубів та кортикотомії альвеолярного відростка можна застосуванням компресії фрагментів щелепи назубними компресійними апаратами на металевих коронках з гвинтами (В.І. Куцевляк).

Зазначені способи забезпечують переміщення переднього відділу верхньої щелепи назад лише на величину ширини видалених зубів, тобто на 5—6 мм, що не завжди відповідає вимогам клінічного випадку.

Переміщення всієї верхньої щелепи назад при її загальній гіперплазії доцільно проводити за методом Л. Крекманова (1992). Для цього видаляють 18 та 28 зуби, виконують резекцією альвеолярного відростка в ділянці видалених зубів, чим звільняють місце для переміщення верхньої щелепи назад, потім проводять горизонтальну остеотомію щелепи за Фор I.

Мікрогнатія (ретрогнатія).

До вказаної вже нижче клінічної картини додасть складний компонент звуження зубних рядів верхньої щелепи, а саме звуження зубної дуги верхньої щелепи у вигляді так званої «талії» верхньої щелепи, що проявляється вираженим зближенням премолярів обох сторін щелепи.

Форма піднебіння може бути готичною, сагітальна щілина між різцями верхньої та нижньої щелеп може сягати 1,5 см, прикус дезадаптований.

Рентгенографічно — недорозвинення і ретропозиція верхньої щелепи різного ступеня. Вивчення моделей за Поном свідчить про значне зменшення премолярного та молярного індексів.

Рівень деформації верхньої щелепи при звуженні зубних рядів частіше буває верхньощелепним або із залученням всієї середньої зони обличчя, рідше зубо-альвеолярним, що вимагає більших за обсягом хірургічних втручань порівняно з лише мікрогнатією — переміщення верхньої щелепи вперед з обов'язковим розширенням зубної дуги.

Лікування передбачає комплексне застосування хірургічних, ортопедичних та ортодонтичних методів, хоча деякі автори використовують лише ортодонтичне та ортопедичне лікування, яке є не завжди ефективним.

Консервативні, або ортодонтично-ортопедичні методи передбачають розширення зубної дуги різними ортодонтичними апаратами з наступним протезуванням зубів. Вони є ефективними лише при незначних звуженнях та ретропозиції верхньої щелепи.

Комбіновані хірургічно-ортодонтично-ортопедичні передбачають використання різних хірургічних методів операцій (1-й етап лікування), хоча ортодонтичні та ортопедичні методи (2-й етап лікування) є досить сталими.

До 1-й групи операцій відносять:

Компактостеотомія, кортикотомія верхньої щелепи (А.Т. Титова) передбачає створення в альвеолярному відростку щелепи отворів або пропилів кістки в місцях, які мають перебудуватися під впливом ортодонтичного апарата і де мають переміщуватися зуби.

Через 10—14 діб після операції, коли загоюється рана і в кістці після запалення відбуватимуться процеси регенерації, тобто міцність кістки буде меншою, починають ортодонтичне лікування

заздалегідь виготовленим апаратом. Після досягнення потрібної або можливої форми зубної дуги апарат служить як ретенційний, після чого виготовляють зубні протези. Цей метод працює лише при зубо-альвеолярному рівні недорозвинення верхньої щелепи.

Остеотомія виличних дуг, тобто частини контрфорсів середньої зони обличчя (Г.І. Семенченко та співавт.), усуває опір цих природних анатомічних утворень. Після операції, коли зберігається кісткове незрощення альвеолярного відростка верхньої щелепи, ортодонтичне лікування (розширення та переміщення верхньої щелепи) стає більш ефективним та швидким.

Остеотомія виличних дуг і зовнішнього краю очної ямки, тобто всіх важливих контрфорсів середньої зони обличчя, окрім носового, на якому тримається під час лікування середня зона обличчя (Г.І. Семенченко та співавт.). Це забезпечує ще ефективніше та надійніше переміщення ортодонтичними апаратами фрагментів середньої зони обличчя в правильне положення.

Ці дві зазначені методики дозволяють отримати переважно розширення кісток при деформаціях на верхньощелепному рівні та на рівні середньої зони обличчя, а переміщення щелепи вперед досягнути ортодонтичним шляхом можна не завжди.

Операції 2-ої групи забезпечують переміщення верхньої щелепи вперед. Виділяють дві основні групи операцій — остеотомії та дистракційний метод

Остеотомія верхньої щелепи. Виконують, як правило, симетричну остеотомію верхньої щелепи на рівні Фор I, II або III, відділяють її від прилеглих кісток, переміщують уперед, а в кісткові проміжки вводять кісткові трансплантати, що запобігають можливому зміщенню кісткового блоку, який перемістили в попереднє положення та сприяють зрощенню переміщеного й базового фрагментів кісток.

Утім, слід зазначити, що одночасні остеотомії та дисграційний метод хоча і є високоефективним, однак не забезпечують розширення зубної дуги верхньої щелепи, що зумовило подальший розвиток нових методів лікування.

Операції 3-ої групи передбачають одночасне переміщення верхньої щелепи вперед та розширення зубної дуги. Залежно від рівня, переважної локалізації та ступеня деформації виконують симетричні або несиметричні остеотомії щелепи та кісток середньої зони обличчя, бажано через підслизові тунелі для збереження кровообігу в переміщуваних фрагментах кісток та їх життєздатності.

Остеотомія верхньої щелепи за ФОР I, II або III з одночасним переміщенням її вперед і розширенням зубної дуги на рівні незрощення альвеолярного відростка щелепи. Операція показана при вторинних деформаціях верхньої щелепи, твердого піднебіння зі звуженням зубних рядів на рівні незрощення альвеолярного відростка, які виникли після радикальної ураноста- філопластики. Після остеотомії та переміщення верхньої щелепи вперед, уведення в класичні місця і фіксації кісткових трансплантатів, проводять розширення альвеолярного відростка на потрібну величину (її визначають за прикусом).

Фіксують досягнуте положення фрагментів альвеолярного відростка на- зубними фіксаторами, формують між фрагментами альвеолярного відростка м'якотканинне ложе, вводять у нього автокістковий трансплантат з нижньої щелепи, чим фіксують досягнуте положення фрагментів, і рану ушивають. Через 1—3 міс. після операції, що зумовлено місцевим станом, починають ортодонтичне лікування.

Коли є і звуження, і деформація зубного ряду, показана остеотомія верхньої щелепи за ФОР I, II або III, переміщення її вперед з розширенням альвеолярного відростка щелепи після його фрагментації. Після переміщення вперед і фіксації блока кісток середньої зони обличчя розширюють альвеолярний відросток верхньої щелепи в ділянці його незрощення, потім виконують од-дві-три вертикальні остеотомії її альвеолярного відростка.

Відкритий прикус.

Відкритий прикус – це стан наявності між верхніми та нижніми різцями вертикальної щілини і вони при стані закритого рота не контактують між собою.

У найтяжчих випадках контактують між собою лише крайні моляри. Інколи спостерігається також бічний відкритий прикус.

Поширеність відкритого прикусу від 0,9 до 7,4 %, у середньому — 4,5 % від усіх зубо-щелепних деформацій у дітей. Причини — спадковість, рахіт у дитячому віці, великий язик, ендокринні порушення, шкідливі звички, патологія верхніх дихальних шляхів та інші причини

Відкритий прикус має 4 основні форми:

- 1) деформація (недорозвинення) переднього відділу верхньої щелепи;
- 2) деформація (гіперплазія) дистального відділу верхньої щелепи;
- 3) деформація (недорозвинення) переднього відділу нижньої щелепи;
- 4) деформація обох щелеп.

Клінічна картина: видовжена, як правило, нижня третина обличчя, губи натягнуті і можуть не змикатися, верхня губа дещо вкорочена, рот відкритий і видно зуби, між верхніми та нижніми зубами розташований язик, носо-губна складка є згладженою, підборіддя масивне, кут нижньої щелепи сягає 140—150° та більше. Відстань між різцями досягає 10—12 мм і більше, альвеолярні відростки переднього відділу щелеп зазвичай недорозвинуті та короткі, зубні дуги деформовані, аномалійне положення окремих зубів.

Рентгенографічно може відзначатися вкорочення склепіння черепа зі зміщенням верхньощелепного комплексу назад, збільшення кута нижньої щелепи.

Електроміографічно — зниження активності жувальних м'язів, мимічних м'язів та язика, можливе збільшення активності приротових м'язів. Є порушеними функції жування, дихання та мовлення.

За величиною вертикальної та горизонтальної щілини (по протяжності) між зубами виділяють 3 ступені відкритого прикусу:

1-й — вертикальна щілина до 2 мм, горизонтальна щілина між зубами в межах лише фронтальних зубів, різців та іклів;

2-й — вертикальна щілина до 3—5 мм, горизонтальна щілина — в межах від різців до премоларів;

3-й — вертикальна щілина більше 5 мм, горизонтальна щілина в межах від різців до молярів (17—47 та 27—37 зубів);

4-й — деформація обох щелеп.

Лікування залежить від величини, причини розвитку відкритого прикусу, віку пацієнта тощо. Воно передбачає загальне та місцеве лікування хірургічними і консервативними методами — ортодонтичним (до- або післяопераційним) та ортопедичним (за показаннями).

Основні методи лікування відкритого прикусу:

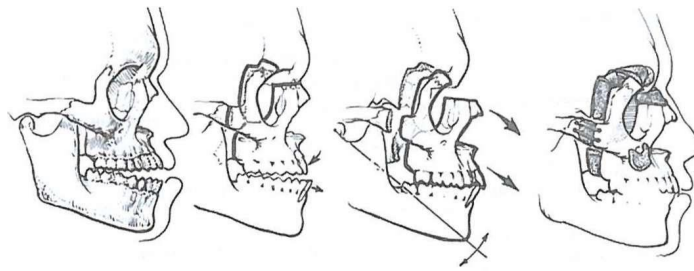
— Консервативне, ортодонтичне — є ефективним і показаним лише гірше не виражених його форм, у період росту і розвитку лицевого черепа; хірургічне та післяопераційне ортодонтичне, ортопедичне — застосовують переважно після закінчення росту лицевого черепа.

Хірургічне лікування передбачає поліпшення умов для ортодонтичного лікування або оперативне відновлення прикусу, зокрема переміщення недорозвинутих частин альвеолярних відростків щелеп разом із зубами до забезпечення їхнього контакту між собою, або нормалізацію форми та розмірів однієї чи обох щелеп з відновленням прикусу. Основних операцій, які забезпечують зазначене, розроблено декілька:

Локальна кортикотомія та компактостеотомія. Їх виконують перед ортодонтичним лікуванням.

На межі здорового та недорозвинутого відділу альвеолярного відростка щелепи створюють часті дірчасті дефекти кістки або проводять розсічення кортикальних пластинок щелеп. Після загоєння ран, через 10—14 днів починають ортодонтичне лікування, тобто зведення альвеолярних відростків разом із верхніми та нижніми зубами ортодонтичними апаратами. Зведення зубів разом із фрагментами альвеолярного відростка можна проводити і дистракційним методом.

Реконструктивні операції на щелепах показані при деформації однієї або обох щелеп. На верхній щелепі виконують, як правило, остеотомії на рівні Фор I, переміщують фрагмент щелепи у правильне положення та фіксують. На нижній щелепі найуживанішими є площинні остеотомії в ділянці її кута на основі методу Даль-Понт. Проведення одночасних двощелепних остеотомій вимагає фіксувати мобільний фрагмент нижньої щелепи по переміщеному в правильне положення фрагменту верхньої щелепи, що виконують із застосуванням назубної капи, яка фіксує проміжне положення зубних рядів. Якщо недорозвинення та ретропозиція верхньої щелепи є дуже вираженими, поширюються на кістки носа, всю виличну ділянку, зовнішню та верхню стінку очної ямки або поєднуються із відкритим прикусом, годі потрібно проводити остеотомії середньої зони обличчя на середньому та верхньому рівнях (ФОР II, III) або навіть ще вище.



Мал. 161. Остеотомія середньої зони лищевого черепа з ділянками лобової кістки з переміщенням їїго вперед-униз та кістковою пластикою для усунення кісткових діастазів

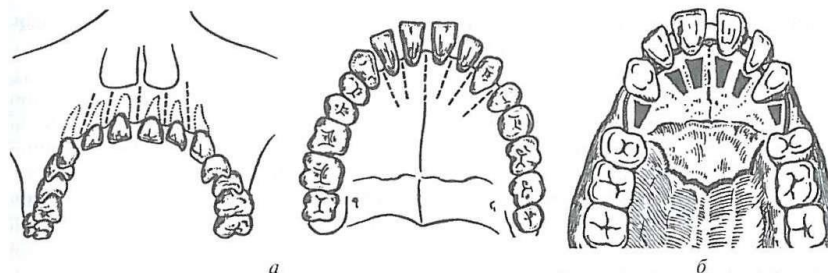Такі операції виконують із двобічного вінцевого доступу, бором або осцилюючою пилкою проводять остеотомії навколо очної ямки, потім — внутрішньоротові, крилоподібно-верхньощелепного шва, переміщують кістковий блок середньої зони обличчя у необхідне положення, фіксують досягнуте положення кістковими автотрансплантатами та металевими фіксаторами, після чого рани ушивають. Утім, необхідно зазначити, що такі втручання є тривалими, травматичними, супроводжуються високим ступенем крововтрати та вимагають високого рівня медичного забезпечення. Результати лікування відкритого прикусу зазвичай є позитивними.

Протрузія зубів.

Відкритий прикус потрібно відрізнити від протрузії (переміщення і нахилу вперед коронок) передніх верхніх зубів, що простежується частіше, ніж протрузія передніх нижніх зубів. Причинами виникнення цієї деформації можуть бути шкідливі звички, спадкові фактори, захворювання періодонта, травматичні ушкодження щелеп тощо.

Перед проведенням хірургічного лікування слід ретельно обстежити хворого для виключення впливу системних факторів і з'ясування стану кістки в ділянці локальної деформації альвеолярних відростків щелеп, наявності достатнього місця в щелепі для зміщених уперед зубів, якщо їх необхідно перемістити в зубну дугу. Для цього застосовують класичні методи — вивчення рентгенограм, моделей щелеп, прикусу та ін.

Виділяють три основні методи лікування протрузії зубів — ортодонтичний, хірургічний та комбінований. Ортодонтичний метод із застосуванням назубної або назубо-ясенної апаратури є ефективним при незначному зміщенні коронки зуба вперед, при цьому як опору використовують багатокореневі зуби (моляри) або внутрішньокісткові ортодонтичні імплантати.



Мал. 162. Кортикотомія (а) міжзубних кісткових перегородок та остеоектомії (б — за Біхлмаєром) при протрузії передніх верхніх зубів

Хірургічний метод самостійно застосовують досить рідко видаляють по одному зубу з кожного боку щелепи (частіше 4 зуби), виконують П-подібну остеотомію переднього відділу щелепи, зміщують фрагмент щелепи разом із зубами в правильне положення і фіксують на період загоєння кістки в ділянках остеотомії.

Комбінований хірургічно-ортодонтичний метод є вживаним найчастіше. Після відшарування слизово-окісного клаптя або з підслизових тунелів бором виконують кортикотомію остеоектомію кісткових міжзубних перегородок у ділянці зміщених зубів.

Після загоєння рани ортодонтичним апаратом переміщують зуби в правильне положення, при цьому переміщення зубів у правильне положення відбувається значно швидше, ніж без попередньої хірургічної підготовки, але ретенційний період потребує стандартних термінів і контролю надійності утримання зубів у новому положенні.

Аналогічно лікуванню протрузії зубів на верхній щелепі проводять лікування протрузії зубів на нижній щелепі, де особливості лікування обумовлені іншою анатомічною будовою щелепи та її специфічними функціональними спроможностями.

Атрофія обличчя (хвороба Ромберга)

Атрофія обличчя — захворювання, яке характеризується атрофією тканин певної однієї або кількох ділянок обличчя, що призводить до анатомічних, функціональних, естетичних порушень та пов'язаних з ними наслідками. Хворіють переважно пацієнти віком 15—40 років, при цьому жінки хворіють частіше — до 80 % усіх випадків хвороби.

Етіологія захворювання досі повністю не визначена. Вважають, що до атрофії та зменшення об'єму тканин різних відділів обличчя призводять нейрогуморальні порушення, у тому числі нервової трофіки внаслідок причин центральної або периферичної дії.

До таких причин відносять різні види порушення внаслідок дії тих відділів центральної або периферичної нервової системи, які безпосередньо стосуються іннервації тканин обличчя, щелепно-лицевої ділянки. Частіше відзначають ураження V—VII пари черепно-мозкових нервів.

Зумовлюють захворювання неврити з порушенням регіональної трофіки, травми черепа і периферичних нервів, що можуть виникнути випадково або під час хірургічних операцій, різні нейроінфекції та енцефаліти, у тому числі вірусні, різні дистрофічні процеси в діенцефалічних відділах вегетативної нервової системи, аутоімунні ураження нервової системи тощо.

Слід зазначити, що атрофія обличчя може бути або синдромом ураження центральної нервової системи, або самостійним захворюванням. У неврології аналогічні за етіологією захворювання мають назву бічний аміографічний синдром, хвороба Ромберга.

Патогенез: унаслідок порушення нейрогуморальної трофіки певного відділу обличчя відбуваються процеси атрофії всіх тканин, які є в ділянці ураження шкіри, клітковини, м'язів, залоз, кісток тощо. Має місце уповільнення росту та розвитку тканин. Виникає одно-, двобічна деформація обличчя, асиметрія, при цьому межі атрофії тканин визначаються досить чітко та відповідають межах іннервації тканин конкретним нервом.

Темп розвитку захворювання швидкий або повільний. Фаза стабілізації процесу, коли він клінічно вже не прогресує, виникає зазвичай після закінчення гормональної перебудови та статевого розвитку організму хворого.

Класифікація. За локалізацією: 1) однобічна (геміатрофія — однобічна); 2) двобічна.

Двобічну атрофію за локалізацією та ступенем зон ураження поділяють на симетричну і несиметричну.

Можуть ушкоджуватися всі відділи однієї половини обличчя або деякі, не всі його частини, що визначають як сегментарну або часткову атрофію відповідної половини обличчя.

За прогресуванням процесу виділяють фазу прогресування та фазу стабілізації.

За віком пацієнтів, коли розвиваються основні ознаки захворювання, які змушують уперше звертатися по допомогу: 1) у дітей (у період росту лицевого черепа); 2) у дорослих (після закінчення періоду росту лицевого черепа).

Слід зазначити, що у віці 17 років та більше у людей виникає необхідність вирішувати питання організації особистого життя, тому пацієнти, переважно жінки, надають лікуванню та нормалізації зовнішнього вигляду обличчя дуже великого значення.

Пацієнти скаржаться на викривлення, асиметрію обличчя, різний «об'єм» обличчя, утруднене вживання їжі, різний вигляд шкіри, психологічні проблеми тощо.

Якщо захворювання виникло в період росту лицевого черепа, то ріст кісток порушується і додатково можна визначити те, що верхньощелепна кістка, очна ямка і верхньощелепна пазуха менші в розмірах; нижня щелепа має вкорочене, недорозвинуте тіло і гілку, підборіддя зміщене в уражений бік; прикус порушений через деформацію щелеп, але адаптований (частіше глибокий); деякі зуби можуть бути аномалійно розташованими, скупченими тощо.

Диференціальну діагностику проводять з багатьма процесами, серед яких: вроджені вади (синдроми зябрових дуг тощо); системні ураження сполучної тканини (склеродермія, дерматоміозит), ліподистрофія, м'язова кривошия та ін.

Обстеження пацієнтів є типовим і полягає у з'ясуванні стану всіх задіяних органів і тканин. Виконують окрім загальних клінічних методів додаткові: рентгенографічні методи дослідження кісток (ортопантомограма, телерентгенограми черепа в прямій та бічній проекціях із розшифровкою, огля-доварентгенограма нижньої щелепи та ін.); ехоостеометрію (визначає щільність кісток); фотографії та моделі обличчя; електроміографію жувальних м'язів; вивчають властивості шкіри її еластичність, рухомість, колір, кровопостачання (за допомогою реографії, термографії буде

термічна асиметрія обличчя), іннервацію (за рівнем шкірної чутливості); вивчають стан зубів, прикусу за моделями щелеп (в артикуляторі); дані електроенцефало-графії можуть показати порушення функції гіпоталамо-мезенцефальних утворень тощо. Бажано також провести КТ-дослідження, ЗО-реконструкцію мозкового і лицевого черепа, створити стереолітографічні моделі для чіткішого вивчення місцевого статусу та планування лікування. За потреби проводять МРТ і МРТ-3D дослідження.

Необхідними є консультації невропатолога, нейрохірурга, ендокринолога, терапевта, інших спеціалістів.

Лікування хворого залежить від фази захворювання, віку пацієнта, його соціального статусу і сімейного стану, ступеня місцевих порушень тощо.

У фазі прогресування хвороби призначають, як правило, консервативне лікування, спрямоване на поліпшення стану нервової системи, трофіки тканин ураженої ділянки, яке

4.5. Види самостійної роботи студентів.

1. Вивчити такі питання ($\alpha= I$):

1.1. Клінічні прояви деформацій верхньої щелепи. 1.2. Методи лікування хворих з деформаціями верхньої щелепи .

2. Тестові завдання з одиничною правильною відповіддю ($\alpha= II$):

2.1. До особливостей анатомічної будови верхньої щелепи відносять? А. Наявність контрофорсів, мала кількість кісткової речовини. В. Відсутність контрофорсів. С. значна кількість кісткової речовини. D. наявність ендосальних артерій. Е. Відсутність тригерних зон. (Правильна відповідь: А)

2.2. Які методи лікування деформацій верхньої щелепи ви знаєте: А. Консервативні. В. Ортопедичні. С. Хірургічно-ортопедичні. D. Хірургічні. Е. Всі перераховані вище. (Правильна відповідь: Е)

2.3. Які додаткові методи обстеження при деформації верхньої щелепи ви запропонуєте А. Рентгенографія. В. Загальний аналіз крові. С. Огляд. D. Електроенцефалографія. Е. Пальпація. (Правильна відповідь: А)

3. Тестові завдання з множинним вибором:

3.1. Протипоказанням до хірургічного лікування аномалій верхньої щелепи є ? А. Загальні захворювання організму В. Порушення процесів регенерації кісткової тканини. С. Системні захворювання пародонта. D. Пухлини щелепно-лицевої ділянки. Е. Захворювання статевих органів. (Правильна відповідь: А,В,С,Д).

3.2. Показаннями до усунення деформацій верхньої щелепи є: А. Порушення форми та функції верхньої щелепи. В. Наявність зон Куркова. С. Наявність больових точок Вале. D. Естетичні дисгармонії з порушенням вигляду обличчя Е. Гострі, ріжучі, нападopodobні болі в ділянці потилиці. (Правильна відповідь: А, Д.)

3.3. При мікрогнатії характерним є наступне порушення прикусу: А. Верхні різці вистоять уперед. В. Нижні різці коронками зміщені назад. С. Моляри щелеп не збігаються D. Між центральними різцями верхньої і нижньої щелепи сагітальна щілина Е. Нижні різці коронками зміщені вперед (Правильна відповідь: А, В,С,Д).

4. Задачі для самоконтролю:

4.1. На прийом до лікаря звернувся пацієнт зі скаргами на деформацію обличчя, утруднене носове дихання, неясну вимову звуків, погане розжовування їжі. Об'єктивно: недорозвинення і западання середньої зони обличчя, верхня губа ніби западає, носова перегородка зміщена назад, між центральними різцями верхньої та нижньої щелепи наявна сагітальна щілина. Встановіть правильний діагноз. (Відповідь: Мікрогнатія).

4.2. На прийом до лікаря звернувся пацієнт зі скаргами на естетичні недоліки, надмірно велику верхню щелепу, утруднене відкушування та вживання твердої їжі. Клінічно визначається вистояння вперед верхньої губи та передніх зубів, сагітальна щілина між різцями обох щелеп. Встановіть правильний діагноз. (Відповідь: Прогнатія).

4.3. При огляді пацієнта відмічається наступна клінічна картина: рубцева деформація верхньої губи, вкорочення м'якого піднебіння, звуження зубної дуги верхньої щелепи у вигляді так званої «талії» , сагітальна щілина між різцями верхньої та нижньої щелепи 1,5 см. Встановіть правильний діагноз. (Відповідь: Мікрогнатія, що поєднується зі звуженням зубних рядів).

4.6. Перелік індивідуальних завдань (якщо їх виконання при вивченні даного модуля передбачено робочою навчальною програмою з дисципліни).

1 Провести огляд пацієнтів з деформацією верхньої щелепи. 2. Скласти план лікування хворим з деформацією верхньої щелепи.

4.8. Перелік теоретичних питань до підсумкового модульного контролю (з типової навчальної програми). 1. Класифікація деформацій верхньої щелепи 2. Методи обстеження хворих з деформацією верхньої щелепи 3. Клінічні прояви деформацій верхньої щелепи. 4. Методи лікування пацієнтів з деформацією верхньої щелепи.

4.9. Перелік практичних завдань та робіт до підсумкового модульного контролю (з типової навчальної програми). Програмою не передбачено.

7.ЛІТЕРАТУРА:

Основна література:

1.Хірургічна стоматологія та щелепно-лицева хірургія: підручник; У 2т. – Т2 / В.О Маланчук, П.І Логвіненко,О.Л Ціленко – К. : ЛОГОС, 2011 – С. 3-4.

2.Ускладнення травматичних пошкоджень щелепно-лицевої ділянки: навч. мед. посібник закладів 4 рівня акредитації та інтернів-стоматологів / Рибалов О.В., Ахмеров В.Д. – Полтава:ТОВ.

№ 19. Дефекти верхньої щелепи: етіологія, класифікація, клініка, діагностика, суть методів лікування і показання до них.

1. АКТУАЛЬНІСТЬ ТЕМИ: велике значення у житті будь-якої людини відіграє обличчя, яке віддзеркалює внутрішній світ людини, настрій, емоції, функції організму тощо. Тому дефекти та деформації обличчя можуть порушувати психологічний стан людини, її самооцінку, соціальну адаптованість працездатність та ін. Невелика кількість людей здатна тривалий час витримувати психо-емоційне напруження та не дозволяти наявному фізичному дефекту або деформації негативно впливати на їх життя. Тому значення реконструктивно-відновної, естетичної та пластичної хірургії у нівелюванні таких станів має велике значення. Стоматолог будь-якої спеціалізації повинен знати особливості перебігу таких станів та вміти надавати адекватну допомогу цьому контингенту хворих.

2. КОНКРЕТНІ ЦІЛІ:

2.1. Запропонувати класифікацію дефектів верхньої щелепи.

2.2. Пояснювати особливості етіології та патогенезу дефектів верхньої щелепи.

2.3. Запропонувати методи діагностики дефектів верхньої щелепи.

2.4. Класифікувати додаткові методи обстеження, які використовуються для діагностики дефектів верхньої щелепи.

2.5. Скласти план диференціальної діагностики дефектів верхньої щелепи.

2.6. Скласти план лікування пацієнта із дефектами верхньої щелепи.

3. БАЗОВІ ЗНАННЯ, УМІННЯ, НАВИЧКИ, НЕОБХІДНІ ДЛЯ ВИВЧЕННЯ ТЕМИ (МІЖДИСЦИПЛІНАРНА ІНТЕГРАЦІЯ)

Назви попередніх дисциплін	Отримані навички
1. Пропедевтика внутрішніх хвороб	Демонструвати навички обстеження пацієнта по органах і системах. Описувати загальний статус пацієнта. Демонструвати навички по інтерпретації даних додаткових методів обстеження. Скласти план лікування пацієнта з дефектом верхньої щелепи.
2. Хірургічні хвороби	Описувати історію хвороби пацієнта з дефектом верхньої щелепи.
3. Оперативна хірургія і топографічна анатомія	Застосовувати знання по хірургічній анатомії голови та шиї. Зобразити схематично методику оперативного втручання при наданні допомоги пацієнтам з дефектами верхньої щелепи. Демонструвати навички по накладанню різних видів швів при проведенні оперативних втручань у пацієнтів з дефектами верхньої щелепи.

4. ЗАВДАННЯ ДЛЯ САМОСТІЙНОЇ РОБОТИ ПІД ЧАС ПІДГОТОВКИ ДО ЗАНЯТТЯ.

4.1. Перелік основних термінів, параметрів, характеристик, які повинен засвоїти студент при підготовці до заняття:

Термін	Визначення
1. Дефект - (від лат. defectus) -	вада, псування, пошкодження, ненормальність, відхилення, патологія.
2. Трансплантат (transplantatum; лат. transplanto пересаджувати)	ділянка тканини чи орган, який використовують для трансплантації

4.2. Теоретичні питання до заняття:

1. Етіологія та патогенез дефектів верхньої щелепи.
2. Основні клінічні ознаки дефектів верхньої щелепи.
3. Послідовність обстеження загального і місцевого статусу пацієнта з дефектом верхньої щелепи
4. Хірургічні методи лікування дефектів верхньої щелепи.

4.3. Практичні роботи (завдання), що виконуються на занятті:

1. Провести опитування пацієнта з дефектом верхньої щелепи.
2. Провести обстеження пацієнта з дефектом верхньої щелепи.
3. Скласти план обстеження пацієнта з дефектом верхньої щелепи.
4. Інтерпретувати результати додаткових методів обстеження (лабораторних, клінічних, біохімічних, спеціальних).
5. Визначити основні принципи лікування пацієнта з дефектом верхньої щелепи.
6. Скласти план лікування пацієнта з дефектом верхньої щелепи.
7. Оформити медичну документацію.
8. Підібрати інструментарій, необхідний для проведення оперативного втручання з приводу дефекту верхньої щелепи.
9. Намалювати схему оперативного втручання при дефектах верхньої щелепи.

5. ЗМІСТ ТЕМИ:

Класифікацій дефектів верхньої щелепи багато, найуживанішою є класифікація ВМА (Військово-медична академія, Санкт-Петербург, 1978), в якій виокремлено такі клінічні ситуації:

II. Часткові дефекти: 1. Одно-, двобічні. 2. Двобічні (переднього відділу щелепи; у бічному відділі; заднього відділу; ізольовані дефекти піднебінних відростків).

A. За наявності зубів.

Б. За відсутності зубів.

III. Повні однобічні дефекти:

1. Ізольовані дефекти верхньої щелепи. 1. Ізольовані дефекти верхньої щелепи.

2. Дефекти, що поєднуються з деформаціями інших відділів: за наявності сполучення з порожниною носа; без сполучення з порожниною носа.

A. За наявності зубів на здоровій верхній щелепі.

Б. За відсутності зубів на здоровій верхній щелепі.

III. Двобічні дефекти:

1. Неповні (за наявності зубів; за відсутності зубів).

2. Повні (без дефекту м'яких тканин; з дефектами м'яких тканин).

A. За наявності сполучення з порожниною носа.

Б. За відсутності сполучення з порожниною носа.

Клінічна картина. Клінічні прояви дефектів верхньої щелепи різноманітні й зумовлені етіологією дефекту, величиною і локалізацією ділянок втрати кістки і м'яких тканин, наявністю сполучення порожнини рота з порожниною носа, з верхньощелепною пазухою, кількістю і розташуванням уцілілих зубів, загальним станом хворого (мал. 184).

Обстеження пацієнтів з дефектами верхньої щелепи є типовим, однак чим більший за величиною дефект, тим повніше та ретельніше потрібно обстежувати пацієнта, особливо регенераторні можливості тканин (мал. 185). Необхідно провести КТ, КТ-3D, МРТ, створити стереолітографічні моделі щелеп і її відсутнього фрагмента.

Лікування хворих з дефектами верхньої щелепи хірургічне. Воно залежить від багатьох факторів, серед яких важливими є локалізація і розмір дефекту, стан прилеглих м'яких тканин, загальний стан пацієнта, стан зубів і прикусу, стан верхньощелепної пазухи та порожнини носа, активність гірищелепних м'язів, язика, стан слизової оболонки порожнини рота тощо.

Застосовують такі хірургічні методи лікування:

1. пластику місцевими м'якими тканинами (при малих дефектах, ороантральних та ороаназальних сполученнях);

2. пластичне усунення дефектів перенесеними м'якими тканинами (кляпоть язика, стебло Філатова, артеріалізовані кляпті, кляпті на мікросудинним анастомозах);
3. кісткову пластику разом із м'якими тканинами (пластика місцевою кісткою, вільні кісткові автотрансплантати, пластика консервованою кісткою);
4. дистракційне усунення дефектів верхньої щелепи;
5. використання металевих, штучних каркасів з кістковим щебенем та штучними або природними матеріалами, що заміщують кістку.

Інколи застосовують комбіновані методи усунення дефектів верхньої щелепи.

Показання та техніка усунення дефектів верхньої щелепи.

1. Дефекти альвеолярного відростка щелепи після видалення молярів та наявності ороантрального співустя усувають різними методами.

Пластичне усунення дефекту місцевими м'якими тканинами в один шар м'яких тканин показано при нетривалих, малого розміру ороантральних співустях. Операції проводять з використанням:

- слизової оболонки альвеолярного відростку щелепи: на зовнішній поверхні альвеолярного відростку викроюють трапецієподібний слизово-окісний кляпоть, мобілізують його пересічення окістя в ділянці основи, зміщують кляпоть на зону дефекту та за умови здорової слизової оболонки верхньощелепного синусу рану ушивають. За наявності хронічного гаймориту попередньо виконують радикальну гайморотомію;

- слизової оболонки твердого піднебіння: на твердому піднебінні викроюють ящикоподібний кляпоть із включенням піднебінної артерії, повертають кляпоть, видаляють під ним слизову оболонку між кляптом та дефектом, перекривають дефект кляптом і кляпоть фіксують швами;

- модифікація попередньої операції зменшує втрати тканин твердого піднебіння та травматичність операції: виділяють на піднебінній артерії (живильній ніжці) лише передній відділ кляптя, проводять кляпоть під слизовою оболонкою піднебіння до дефекту і закривають ним лунку зуба. Рештки піднебінного кляптя (слизову оболонку без артерії) повертають на донорське місце та фіксують швами (Г.І.Семенченко);

- слизової оболонки перехідної складки: операцію виконують аналогічно двом попереднім, але слизово-окісний кляпоть викроюють по перехідній складці, потім повертають його на альвеолярний відросток та перекривають ним дефект;

- мостоподібного кляптя альвеолярного відростка за відсутності сусідніх зубів: з дистального (медіального) краю дефекту викроюють мостоподібний кляпоть з двома ніжками (на піднебінні та по перехідній складці), переміщують кляпоть на зону дефекту та фіксують.

Операції з використанням двох м'якотканинних кляптів показані та можливі за наявності стійкого епітелізованого ороантрального співустя певної давнини та значних розмірів. Для цього використовують:

- прилеглу до дефекту слизову оболонку альвеолярного відростку: викроюють слизово-окісний кляпоть за розмірами дефекту з основою до дефекту, відшаровують і повертають його епітеліальною поверхнею у дефект, фіксують на піднебінному боці дефекту, після чого дефект перекривають другим, класичним слизово-окісним кляптом із зовнішньої поверхні альвеолярного відростку, піднебіння чи перехідної складки;

- прилеглу до дефекту слизову оболонку твердого піднебіння: викроюють слизово-окісний кляпоть з піднебіння живильною ніжкою до дефекту, відшаровують і повертають його епітеліальною поверхнею у дефект, у напрямку верхньощелепного синусу, фіксують кляпоть, а зверху перекривають цей кляпоть класичним трапецієподібним кляптом.

Для більш надійного закриття ороантрального співустя слід використовувати два м'якотканинних кляптя з розміщенням між ними біологічних інтерпонентів та засобів оптимізації регенерації кістки, наприклад вільного або на м'якотканинній ніжці автокісткового трансплантата із передньої поверхні (трепанційного отвору) верхньощелепної пазухи, інших авто тканин, кісткових трансплантатів, біологічно активних речовин та ін.

Для збільшення об'єму тканин у ділянці дефекту можна використовувати: зі шоки жировий комок Біша, перекриваючи його слизово-окісним кляптом; вільний кістковий автотрансплантат з передньої поверхні верхньощелепної пазухи; вільний кістковий автотрансплантат на ніжці з окістя та м'яких тканин; слизово-окісно-кістковий декортикат із зовнішньої поверхні альвеолярного відростку ділянки дефекту; консервовані біологічні тканини, в тому числі із заміниками кісткової тканини.

- кістковий автотрансплантат з передньої поверхні верхньощелепної пазухи на ніжці з окістя та м'яких тканин слід брати таким чином: з типового трапецієподібного доступу відшаровують слизово-окісний кляпоть до ділянки трепанації передньої стінки пазухи, бором висікають з неї округлої

форми кістки без її відшарування від окістя, після гайморотомії з м'яких тканин клаптя та окістя викроюють м'якотканинну ніжку для кісткового автотрансплантату на ніжці переносять його до дефекту, перекривають кісткою ороантральне співустя, після чого закривають зону операції другим шаром м'яких тканин – трапецієподібним клаптем слизової оболонки та окістя.

- слизово-окісно-кістковий декортикат із зовнішньої поверхні альвеолярного відростку ділянки дефекту готують так: після проведення трапецієподібного розрізу на зовнішній поверхні альвеолярного відростку долотом проводили розщеплення зовнішньої кортикальної поверхні альвеолярного відростка верхньої щелепи в межах лунки видаленого зуба та дефекту, відшаровують трапецієподібний м'якотканинний клапоть із кістковим декортикатом відповідного розміру, проводять типову гайморотомію, після чого перекривають дефект слизово-окісно-кістковим декортикатом та ушивають рану.

2. Пластичне усунення дефектів верхньої щелепи м'якими тканинами (клапоть з язика, стебло Філатова, артеріалізовані клапті, клапті на мікросудинних анастомозах) показане при складних для усунення і великих дефектах кістки та м'яких тканин, наявності значної кількості тканин, змінених рубцями, після травм та численних операцій на піднебінні:

- клапоть з язика: інколи показаний при малих дефектах переднього відділу твердого піднебіння, потребує ретельного проведення операції в плані ушивання рани для максимально можливої місцевої фіксації кінчика язика, а потім проведення наступної операції по звільненню язика через 2-3 тиж., після загоєння рани, приживлення клаптя і закриття дефекту;

- стебло Філатова застосовують за наявності великих дефектів верхньої щелепи, які виникають переважно після великих резекцій та вогнепальних поранень середньої зони обличчя із втратою прилеглих м'яких тканин. Використовують класичне стебло, сформоване на животі, або «гостре» – з ший. Метод доволі складний у застосуванні.

- артеріалізовані клапті: їх викроюють на обличчі у ділянці носо-щічних складок, з однієї або з двох сторін. Живлячі судина – лицева артерія, комітантна вена, м'які тканини – шкіра, підшкірна жирова клітковина. після підняття клапті вводять у порожнину рота, переносять на піднебіння через отвір у альвеолярному відростку або через зону його незрощення та використовують для пластичного усунення дефекту. Недолік – видимі рубці на донорській зоні обличчя;

- клапті м'яких тканин на мікросудинних анастомозах: на піднебінні вони мають бути тонкими, а тому для цього можуть бути використані лише променевий клапоть або клапоть з тильної поверхні стопи (можливо з поверхневим шаром кістки). Реципієнтні судини – лицева артерія та вена.

3. Кісткова пластика верхньої щелепи може бути виконана за умови втрати важливих для функції або великих за розміром її ділянок. Такі дефекти виникають переважно після вогнепальних поранень, онкологічних операцій та ін. Використовують такі методи:

3.1. Пластика місцевою кісткою:

- відтворення дистальної частини dna очної ямки. Використовують автологічний вінцевий відросток нижньої щелепи на волокнах скроневого м'язу. Операцію виконують одночасно з резекцією верхньої щелепи, коли є достатній оперативний доступ для анатомічних структур;

- відтворення усього dna орбіти скронеvim м'язом або вінцевим відростком нижньої щелепи із залученням до трансплантату переднього краю гілки нижньої щелепи потрібної для реконструкції довжини. Таким довгим трансплантатом можливо також частково усунути дефект медіальної стінки орбіти, кісток носа. Ранову поверхню трансплантата, звернену у бік резекційної порожнини, перекривають розщепленим вільним шкірним трансплантатом, закріпленим марлеvim тампоном. У іншому операція особливостей від попередньої немає;

- відтворення всього dna орбіти або його частини можна виконувати клаптем тільки з передньої порції скроневого м'язу, фіксуючи його до внутрішньої стінки орбіти, або долучаючи до клаптя зовнішній край кістки латеральної стінки орбіти після його розщеплення фрезою, долотом. Оперативний доступ для цього – вінцевий або місцевий, але з урахуванням ходу лицевого нерва. Слід забезпечити закриття кісткового трансплантата від зовнішнього середовища м'якими тканинами;

- відтворення dna очної ямки проводять кістками бічної стінки носа. Для цього під час резекції верхньої щелепи із збережених кісток бокової стінки носа викроюють кістковий трансплантат на слизовій оболонці носа, мобілізують його та переміщують у ділянку dna орбіти, після чого фіксують до залишків виличної кістки. З тією ж метою за умови відсутності вказаних місцевих можливостей використовують вільне ціле або розщеплене авторебро, яке розташовують між залишками виличної кістки та кістками носа. Для трансплантату слід зробити кісткове ложе з прилеглих м'яких тканин – слизової оболонки щоки, піднебіння й ізолюють трансплантат від резекційної порожнини.

- відновлення альвеолярного відростку дистального відділу верхньої щелепи можна провести трансплантатом з виличної кістки. Для цього у нижніх відділах виличної кістки викроюють кістковий трансплантат за розмірами дефекту, не відшаровуючи від нього волокна власне жувального м'язу, потім волокна його розділяють, створюючи з них ніжку, трансплантат зміщують, уводять між крилоподібним відростком основної кістки та краєм дефекту альвеолярного відростку верхньої щелепи і фіксують у новому положенні, після чого рану ушивають;
- відновлення альвеолярного відростку обох верхніх щелеп при його втраті проводять авторебром. Трансплантат уводять у збережені після захворювання м'які тканини верхньої губи, щоки або у тканини заздалегідь пересадженого у ділянку дефекту обличчя та розпластаного стебла Філатова і фіксують між залишками крилоподібних відростків основної кістки;
- пластика обличчя мікросудинним трансплантатами з кісткою виконують при дефектах середньої зони обличчя великих розмірів.

4. Дистракційне усунення дефектів альвеолярного відростку верхньої щелепи, дистракція верхньої щелепи назубними апаратами та методами можливе лише у сагітальному напрямку в ділянці альвеолярних відростків щелепи на 8-10 мм. Сучасні хірургічні методи дозволяють усунути такі дефекти одноетапною операцією, тому ці методики використовуються дуже рідко.

Вертикальна дистракція альвеолярного відростку верхньої щелепи показана при значній атрофії та неможливості провести протезування з використанням зубних імплантатів або знімних протезів. Виконують прямокутну остеотомію альвеолярного відростку верхньої щелепи. Перевіряють повне відділення фрагменту від щелепи, на щелепу та фрагмент накладають дистракційний апарат і через 12-14 діб починають вертикальну дистракцію альвеолярного відростку з середнім темпом 0,25-0,33 мм/добу. Ретенційний період триває до одного місяця, регенерат дозріває, апарат знімають і використовують нову кістку для знімного або незнімного протезування.

5. Металеві або штучні каркаси, розсмоктувальні чи нерозсмоктувальні спеціальні мембрани, які утримують у потрібному місці автологічну кісткову стружку, кістковий щебінь, консервовані трансплантати, штучні чи природні матеріали, які заміщують кістку, використовують для локального відтворення та збільшення об'єму кістки перед зубним протезуванням, переважно для подальшого введення в цю зону щелепи дентальних імплантатів.

Ортопедична підготовка пацієнта до операції, подальшого лікування та реабілітації полягає у виготовленні заздалегідь моделей щелеп та обличчя, підготовці obturaційного резекційного протезу-апарату.

До таких протезів-апаратів належать: знімні протези з потовщеним базисом, знімні протези з obturaційною ділянкою на дефект або зону верхньощелепного синусу, лицеві протези відділів обличчя з фіксацією на окулярах або внутрішньо кісткових імплантах.

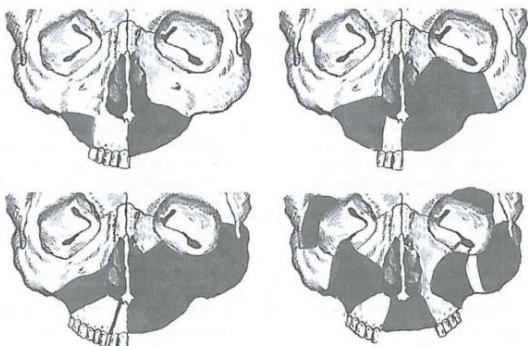
Дефекти контрфорсів середньої зони обличчя.

Дефекти контрфорсів середньої зони лицевого черепа виникають після переломів його кісток і санації кісткової рани, розсмоктування малих відламків кісток у ділянці перелому, видалення великих доброякісних пухлин і пухлиноподібних утворень, секвестрації при остеомієліті верхньої щелепи. Усувають ці дефекти методом кісткової пластики.

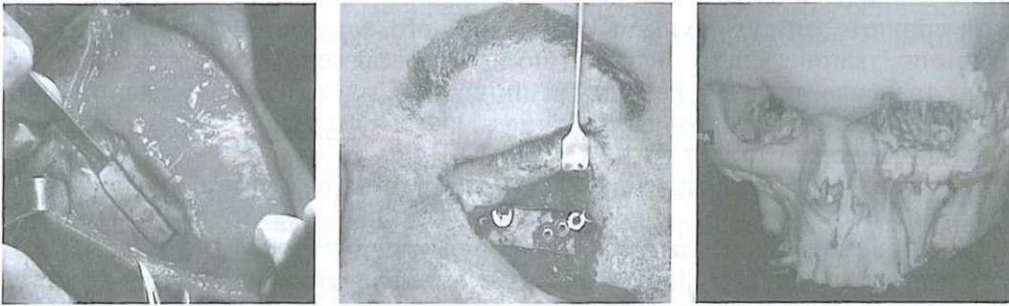
6. МАТЕРІАЛИ ДЛЯ САМОКОНТРОЛЮ:

А. Завдання для самоконтролю:

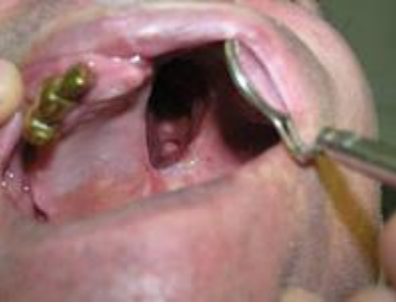1. Опишіть малюнок:



2. Опишіть малюнок:



3. Дайте опис малюнку:



Б. Задачі для самоконтролю:

1. Пацієнтці, 40 років, проведено операцію видалення масивної пухлини правої верхньої щелепи необхідно замістити дефект трансплантатом. Який матеріал доцільно застосувати?
(Відповідь: автогенний).
2. Пацієнту, 32 років, з приводу дефекту верхньої щелепи, розміром до 6 см виконано операцію відновлення щелепи гребенем клубової кістки, яку отримали у пацієнта. Який це вид трансплантації?
(Відповідь: автотрансплантація).
3. Пацієнтка, 20 років, звернулася у клініку зі скаргами на потрапляння вмісту ротової порожнини під час вживання їжі у ніс. Дефект верхньої щелепи виник після травматичного видалення 25, 26 зубів. Об'єктивно: має місце ороантральне співустя до 2,5 см в діаметрі з грубо зміненими краями дефекту. Який метод закриття співустя слід використати?
(Відповідь: для більш надійного закриття ороантрального співустя слід використати два м'якотканинних клаптя з розміщенням між ними біологічних інтерпонентів та засобів оптимізації регенерації кістки).

В. Матеріали для тестового контролю. Тестові завдання з однією правильною відповіддю ($\alpha=II$):

1. Вторинна кісткова пластика після резекції верхньої щелепи проводиться через:
 - A. 10 днів;
 - B. 1-2 місяці;
 - C. 3-4 місяці;
 - D. 6-8 місяців;
 - E. 1-1,5 року.
 (Правильна відповідь: D).
2. Показанням для проведення первинної кісткової пластики є дефект верхньої щелепи після:
 - A. періоститу;
 - B. секвестректомії;
 - C. після променевої некректомії;
 - D. видалення злоякісних пухлин;
 - E. видалення доброякісних пухлин.
 (Правильна відповідь: D).
3. Показанням для проведення вторинної кісткової пластики є дефект верхньої щелепи після:
 - A. секвестректомії;
 - B. вроджених деформацій щелеп;
 - C. видалення злоякісних пухлин;
 - D. видалення доброякісних пухлин;
 - E. рарифікуючого періоститу
 (Правильна відповідь: C).

Г. Навчальні завдання 3-го рівня (нетипові завдання):

1. Пацієнтка, 37 років, звернулася в клініку зі скаргами на утруднене вживання їжі, невиразність мовлення, деформацію середньої зони обличчя зліва. З анамнезу відомо, що три роки тому була видалена хондрома лівої верхньої щелепи в межах 23 - 27, після чого проведено лікування у щелепно-лицевому відділенні обласної лікарні. З перенесених захворювань зазначає хронічний правобічний гайморит. При огляді – має місце асиметрія обличчя за рахунок западання тканин лівої щічної ділянки. Відкривання рота вільне, прикус не визначається. При рентгенологічному дослідженні лівої верхньої щелепи виявлено дефект розміром 3-3,5 см у ділянці відсутніх зубів 23-27. Краї кісткових фрагментів склерозовані та зміщені.

1. Складіть план лікування пацієнта.

2. Які вимоги необхідно виконати для зниження вірогідності відторгнення кісткового трансплантату? (Відповідь: 1. план лікування: клініко-рентгенологічне дослідження, з'ясувати стан пульпи зубів, які межують з дефектом лівої верхньої щелепи; аналіз стану м'яких тканин у ділянці дефекту лівої верхньої щелепи, чи достатньо місця для створення гарного ложа кісткового трансплантату; вирішити питання звідки взяти кістковий трансплантат; якому методу фіксації фрагментів верхньої щелепи надати перевагу. 2. для успішного лікування слід забезпечити добре виражену муфту м'яких тканин, ложе для трансплантату; раціональну фіксацію фрагментів верхньої щелепи з гарним післяопераційним доглядом пацієнтів. Спостереження у динаміці впродовж 1 -1,5 місяців.).

2. Пацієнт, 49 років, звернувся у клініку зі скаргами на болі у правій половині обличчя, на сукровичне виділення з правої половини носа з неприємним запахом. Болі з'явилися три місяці тому. За медичною допомогою не звертався. Больові відчуття долав вживанням великої кількості анальгетиків. Виділення та запах з'явилися 2-3 тижні тому. Після огляду у порожнині рота визначається виражена рухомість інтактних жувальних зубів правої верхньої щелепи та незначна деформація альвеолярного відростку та горба правої верхньої щелепи.

1. Поставте попередній діагноз.

2. Проведіть його обґрунтування.

3. Які додаткові дослідження слід провести для підтвердження діагнозу?

4. Складіть план лікування.

(Відповідь: 1. рак правої верхньої щелепи. 2. тривалість захворювання, локалізація, симптоматика, болі, рухомість зубів, виділення з носу та специфічний запах дозволяють припустити рак правої верхньої щелепи. Місцевий статус відповідає розповсюдженню процесу з зовнішньо-заднього сегменту верхньощелепного синусу. 3. рентгенологічне та морфологічне дослідження. 4. 1 – провести передопераційну променевою терапію; 2- виготовити протез-обтуратор на верхню щелепу; 3 – провести половинну резекцію верхньої щелепи справа з одночасним видаленням лімфатичного апарату шиї справа; 4 – післяопераційний курс променевої терапії; 5 – реабілітаційні заходи у післяопераційному періоді.).

3. Пацієнту, 23 років, десять років тому була проведена четверта операція щодо закриття дефекту у передньому відділі піднебіння. Бажаного ефекту не досягнуто. При огляді – у передній частині твердого піднебіння наявний дефект до 3 см в діаметрі, тканини навколо дефекту рубцево змінені. З анамнезу відомо, що пацієнт має виразкову хворобу шлунку. Останні п'ять років користувався обтюратором. У даний час звернувся з проханням провести кістково-пластичну операцію у ділянці дефекту піднебіння.

1. Складіть план додаткового обстеження та лікування.

2. Назвіть особливості догляду та харчування пацієнтів у післяопераційному періоді.

(Відповідь: 1. необхідне обстеження у гастроентеролога, клініко-рентгенологічне обстеження у ділянці дефекту піднебіння. При плануванні операції необхідно визначити справжнього розміру дефекту, а також вибір місця для формування стебла Філатова та кількість етапів переміщення стебла до зони дефекту. 2. пацієнти після таких операцій (на завершальному етапі) потребують спеціального трубочного калорійного харчування (3000 Ккал) + 800 мг аскорбінової кислоти щоденно. Слід рясно зрошувати порожнину рота розчинами антисептиків, водою 5-6 разів на день.

7. ЛІТЕРАТУРА:

Основна література:

1. Хірургічна стоматологія та щелепно-лицева хірургія: підручник; У 2т. – Т.2/В.О.Маланчук, І.П.Логвіненко, Т.О.Маланчук, О.Л.Ціленко – К.: ЛОГОС, 2011. – С. 3-4, 24-27.

2. Рузин Г.П. Краткий курс лекций по хирургической стоматологии и челюстно-лицевой хирургии / Геннадий Петрович Рузин – Киев: «Книга плюс», 2006 – С. 98 - 156.

Додаткова література:

1. Клиническая оперативная челюстно-лицевая хирургия: Руководство для врачей / Под ред. проф. В.Н.Балина и проф. Н.М.Александрова. 4-е изд., доп. и испр. – СПб.: СпецЛит, 2005. – С. 34-39.
2. Щелепно-лицева хірургія: підручник / О.О.Тимофєєв. – К.: ВСВ «Медицина», 2011. – С. 287-304.
3. Хирургическая стоматология и челюстно-лицевая хирургия. Национальное руководство / под ред. А.А.Кулакова, Т.Г.Робустовой, А.И.Неробеева. – М.: ГЭОТАР-Медиа, 2010 – С. 328-466.

№ 20. Дистракційно-компресійні методи лікування дефектів і деформацій кісток лицевого черепу.

1. АКТУАЛЬНІСТЬ ТЕМИ.

Застосування приладів компресійно-дистракційної дії в травматології, зокрема, при лікуванні пошкоджень щелепно-лищевої ділянки дає змогу успішно відновлювати анатомічну цілісність щелеп та їх функцію в випадках, коли інші способи лікування є неефективними.

2. КОНКРЕТНІ ЦІЛІ:

- 2.1. Аналізувати принципи дії компресійно-дистракційних апаратів.
- 2.2. Пояснювати механізм утворення кісткової мозолі під впливом компресії відламків кістки.
- 2.3. Запропонувати план лікування хворого за допомогою компресійно-дистракційного методу.
- 2.4. Класифікувати апарати для лікування переломів кісток лицевого черепа за характером дії.
- 2.5. Трактувати механізм репозиції відламків кісток за допомогою дистракційних апаратів.
- 2.6. Малювати схему зміщення відламків внаслідок дії жувальних м'язів при різних видах переломів.
- 2.7. Проаналізувати результати лікування переломів за допомогою компресійно-дистракційного методу.
- 2.8. Скласти план обстеження хворого перед застосуванням дистракційно-компресійного методу лікування.

3. БАЗОВІ ЗНАННЯ, ВМІННЯ, НАВИЧКИ, НЕОБХІДНІ ДЛЯ ВИВЧЕННЯ ТЕМИ (міждисциплінарна інтеграція).

Назви попередніх дисциплін	Отримані навички
1. Нормальна фізіологія.	Знати механізм регенерації кісткової тканини.
2. Гістологія.	Знати гістологічну будову кістки.
3. Ортопедична стоматологія.	Знати основи щелепно-лицевого протезування.
4. Пропедевтика хірургічної стоматології.	Вміти провести курацію хворого.

4. ЗАВДАННЯ ДЛЯ САМОСТІЙНОЇ РОБОТИ ПІД ЧАС ПІДГОТОВКИ ДО ЗАНЯТТЯ.

4.1. Перелік основних термінів, параметрів, характеристик, які повинен засвоїти студент при підготовці до заняття:

Термін	Визначення
1. Дистракція.	Це механічний вплив на відламки в двох протилежних напрямках.
2. Компресія.	Це механічний вплив на відламки в зустрічному напрямку з метою утворення тиску в ділянці перелома.

4.2. Теоретичні питання до заняття:

1. Класифікація апаратів для компресійно-дистракційного остеосинтезу.
2. Механізм дії компресійно-дистракційних апаратів.
3. Вплив компресії на тип загоєння кісткової рани.
4. Переваги та недоліки компресійно-дистракційного остеосинтезу.

4.3. Практичні роботи (завдання), які виконуються на занятті: програмою не передбачено.

5. ЗМІСТ ТЕМИ:

При лікуванні переломів кісток, механічний вплив на відламки за показаннями може бути здійснений в напрямі їх зближення під тиском (компресія) або, навпаки, в протилежних напрямках з ціллю їх розведення (дистракція).

Доведено, що компресія відламків в ділянці перелома має позитивний вплив на загоєння кісткового дефекта, скорочуючи строки лікування. Сама по собі компресія не прискорює остеосинтез, але за умови точного співвідношення відламків, оптимізує утворення кісткової мозолі. При цьому мозоль формується лише в лінії перелома, не відбувається її надмірного утворення на поверхні кістки, як це має місце при зміщенні відламків. Інакше кажучи, здійснюється первинне кісткове загоювання.

У випадку застарілого перелома зі зміщенням відламків, коли ручна репозиція неефективна або взагалі неможлива внаслідок формування фіброзної мозолі, виникає необхідність поступового розведення відламків за рахунок тяги в протилежні боки. Після цього здійснюють постійну фіксацію за допомогою ортопедичних або хірургічних методів.

За характером дії апарати розподіляють на дистракційні, компресійні та змішаної дії, за методом фіксації – внутрішньо- та позаротові.

Дистракцію використовують, також, в випадках коли необхідно «розтягнути» певну ділянку щелепи (частіше верхньої), наприклад, при лікуванні мікрогнатії. При цьому за допомогою бора наносять в шаховому порядку отвори компактної платівки щелепи, після чого фіксують на щелепі апарат дистракційної дії.

Таким чином, показаннями до компресійно-дистракційного методу будуть: складні переломи щелеп зі значним зміщенням відламків, хибний суглоб, сповільнена консолидація, переломи ускладнені остеомієлітом, необхідність подовження кістки.

До переваг методу можна віднести такі як:

- вплив на кістку поза місцем пошкодження;
- точне з'єднання відламків з можливістю первинного загоєння та скорочення терміну лікування;
- можливість руху в суглобі і раннього навантаження на щелепу;
- можливість подовження кістки;
- можливість лікування хибного суглобу компресією;
- можливість амбулаторного лікування.

Основними недоліками метода є його складність та можливість післяопераційних інфекційних ускладнень.

В загальній травматології класичним прикладом компресійно-дистракційного апарату є апарат Ілізарова.

В щелепно-лицевій хірургії як приклад апарату дистракційної дії можна привести апарат Катца, запропонований автором для лікування переломів нижньої щелепи при наявності дефекту кістки та дистракційно-компресійний апарат Грозовського.

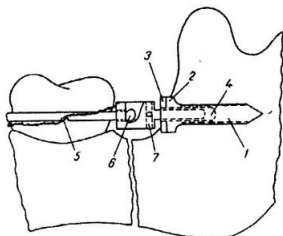
Ці апарати виготовляють лабораторним способом та фіксують на зубах за допомогою металевих коронок, що значно ускладнює процес лікування. Серед сучасних методик можна навести апарат Кононенко-Рузіна, що являє собою гвинт всередині якого є канал з різьбою, в який вкручений циліндр з отворами під ключ. Гвинт вкручують в малий відламок щелепи в ретромолярній ділянці після чого з'єднують його з назубною дротяною шиною яку фіксують на зубах. Обертаючи циліндр за допомогою ключа за годинниковою стрілкою досягають зведення відламків, а проти годинникової стрілки – їх розведення. Крім цього застосовують апарат Рудька, модифікований для компресійно-дистракційної дії та апарат Магарилла-Соловйова.

Певної компресії можна досягнути при застосуванні шини Тігерштедта з зачіпними гачками. З цією метою при виготовленні шини між плечима гачків залишають проміжок в 2 – 3 мм. Після дистракції шини на нижній щелепі плечи гачків зводять за допомогою клямпових щипців, за рахунок чого шина скорочується, що призводить до компресії в ділянці перелома.

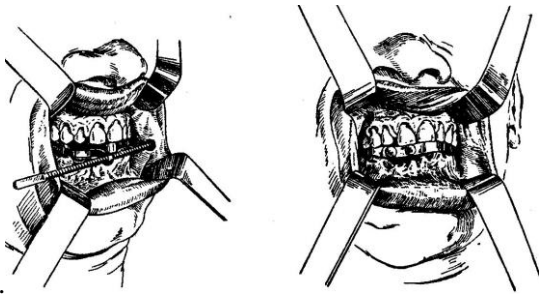
6. МАТЕРІАЛИ ДЛЯ САМОКОНТРОЛЮ:

А. Завдання для самоконтролю (таблиці, схеми, малюнки, графіки):

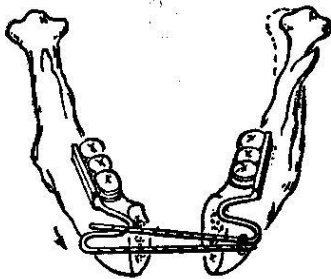
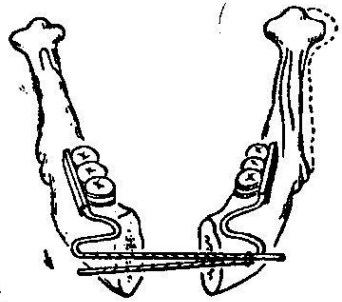
Компресійно-дистракційний апарат Кононенко-Рузіна, зафіксований на нижній щелепі



Апарат А.Л. Грозовського



Апарат Катца



Б. Задачі для самоконтролю:

1. У хворого похилого віку з уповільненою консолидацією перелома кута нижньої щелепи було вирішено застосувати апарат Кононенко-Рузіна. Яка дія апарата має бути використана в даному випадку?

(Відповідь: необхідно задіяти компресійний варіант дії апарату)

2. Пацієнту з мікрогнатією після проведення компактною остеотомії зафіксовано внутрішньо-ротовий апарат у вигляді піднебінної пластинки, щор складається з двох половин, з'єднаних гвинтом. Яка дія апарата необхідна в цьому випадку для розширення верхньої щелепи?

(Відповідь: необхідна дистракційна дія апарату)

3. До щелепно-лицевого відділення надійшов хворий, який одержав травму нижньої щелепи тиждень тому. Встановлено діагноз: перелом нижньої щелепи в ділянці підборіддя зліва зі значними зміщеннями відламків. Зуби на відламках нерухомі, в достатній кількості для фіксації шини. Чи можна здійснити репозицію тугорухомих відламків за допомогою шини Тігерштедта?

(Відповідь: так; з цією метою на кожний відламок фіксують окрему шину з зачепними гачками и здійснюють гумову тягу в протилежних напрямках. Після розведення відламків їх фіксують однією шиною з зачепними гачками.)

В. Матеріали для тестового контролю. Тестові завдання з одиничною правильною відповіддю (α=II):

1. Застосування компресії в ділянці перелома:

A. Стимулює остеогенез.

B. Пригнічує остеогенез.

C. Викликає атрофію кістки.

D. Не впливає на остеогенез, але створює оптимальні умови для первинного загоєння кістки.

E. Викликає гіпертрофію кістки.

(Правильна відповідь: D)

2. Апарати дистракційної дії застосовують:

A. Тільки при відкритому переломі.

- В. Тільки при закритому переломі.
- С. При переломах без зміщення відламків.
- Д. При незначному зміщенні відламків, яке легко усунути.
- Е. При значному зміщенні відламків яке не можна усунути ручним способом.

(Правильна відповідь: Е)

3. Який з наведених апаратів є за механізмом дії дистракційним:

- А. Апарат Збаржа.
- В. Апарат Рудька.
- С. Апарат Катца.
- Д. Апарат Пенна-Брауна.
- Е. Апарат Панчохи.

(Правильна відповідь: С)

Г. Навчальні задачі 3-го рівня (нетипові задачі):

1. На стаціонарне лікування в щелепно-лицеве відділення надійшов хворий з переломом тіла нижньої щелепи зправа. Після клінічного та рентгенологічного обстеження встановлено діагноз «хибний суглоб нижньої щелепи в ділянці тіла щелепи зправа». Складіть план лікування хворого із застосуванням компресійного апарату.

(Відповідь: накладання шини на великий фрагмент, оперативне втручання з метою освіжіння країв відламків, фіксація за допомогою компресійного апарату, наприклад, Кононенко-Рузіна).

2. Хворому з двобічним переломом за нижнім типом Ле Форна планується фіксація зламаної щелепи ортопедичним способом. На обох щелепах збережені всі зуби. Які шини слід обрати і як найпростіше забезпечити компресію відламка?

(Відповідь: назубні шини з зачепними гачками Васильєва або Тігерштедта, підборідна жорстка праця з гумовою тягою до головної шапочки).

7. ЛІТЕРАТУРА:

1. Хірургічна стоматологія та щелепно-лицева хірургія: підручник; У 2т. – Т.2/В.О.Маланчук, І.П.Логвіненко, Т.О.Маланчук, О.Л.Ціленко – К.: ЛОГОС, 2011. – С. 3-4, 9-12.
2. Рузин Г.П. Краткий курс лекцій по хирургической стоматологии и челюстно-лицевой хирургии / Геннадий Петрович Рузин – Киев: «Книга плюс», 2006 – С. 100 - 122.
3. Клиническая оперативная челюстно-лицевая хирургия: Руководство для врачей / Под ред. проф. В.Н.Балина и проф. Н.М.Александрова. 4-е изд., доп. и испр. – СПб.: СпецЛит, 2005. – С. 42-52.
4. Щелепно-лицева хірургія: підручник / О.О.Тимофєєв. – К.: ВСВ «Медицина», 2011. – С. 370-380.
5. Хирургическая стоматология и челюстно-лицевая хирургия. Национальное руководство / под ред. А.А.Кулакова, Т.Г.Робустовой, А.И.Неробеева. – М.: ГЭОТАР-Медиа, 2010 – С. 406-416.

№ 21. Підсумкове заняття: «Методи стимуляції регенерації та трансплантації кісткової тканини. Сучасні методи хірургічного лікування дефектів та деформацій кісток лицевого скелету».

1. АКТУАЛЬНІСТЬ ТЕМИ.

Підсумкове заняття має за мету підведення підсумків вивченого розділу, ліквідацію пробілів у знаннях студентів.

2. КОНКРЕТНІ ЦІЛІ:

- 2.1. Аналізувати отримані знання по методиках різних способів стимуляції регенерації кісткової тканини.
- 2.2. Вміти пояснити явища фізіологічної, репаративної та направленої регенерації кісткової тканини.
- 2.3. Запропонувати методи та схеми оптимізації регенерації кісткової тканини.
- 2.4. Класифікувати пошкодження кісток лицевого скелету.
- 2.5. Трактувати основні принципи діагностики ушкоджень кісток лицевого скелету.
- 2.6. Малювати графологічну схему теми.
- 2.7. Аналізувати результати лабораторних та інструментальних досліджень, які вказують на позитивні моменти в проведеному лікуванні хворим по оптимізації стимуляції кісткової регенерації
- 2.8. Вмісти скласти хронологічну схему досягнень вітчизняних вчених, співробітників кафедри, котрі працювали в даному напрямку.

3. БАЗОВІ ЗНАННЯ, ВМІННЯ, НАВИЧКИ, НЕОБХІДНІ ДЛЯ ВИВЧЕННЯ ТЕМИ (міждисциплінарна інтеграція).

Назви попередніх дисциплін	Отримані навички
----------------------------	------------------

1. Гістологія, цитологія та ембріологія.	Диференціювати і знати основні види клітин кісткової тканини.
2. Фізіологія.	Знати і вміти пояснювати фізіологічні процеси формування кісткової тканини.
3. Патоморфологія.	Вміти порівняти патологічні типи регенерації та можливі ускладнення процесів на тканинному рівні.
4. Загальна хірургія (з оперативною хірургією та топографічною анатомією).	Визначити анатомічні ділянки пошкодження.
5. Фізична реабілітація, спортивна медицина.	Володіти основними методами іммобілізації кісток лицевого скелету та впливу на направлену регенерацію кісткової тканини.
6. Хірургія.	Володіти навиками дисмургії.
7. Фармакологія.	Призначати схеми медикаментозного стимулювання регенерації кісткової тканини.
8. Радіологія.	Визначити необхідний метод обстеження.

4. ЗАВДАННЯ ДЛЯ САМОСТІЙНОЇ РОБОТИ ПІД ЧАС ПІДГОТОВКИ ДО ЗАНЯТТЯ.

4.1. Перелік основних термінів, параметрів, характеристик, які повинен засвоїти студент при підготовці до заняття:

Термін	Визначення
1. Регенерація.	Це відновлення структурних елементів тканини замість втрачених.
2. Травматична хвороба.	Це патологічний процес, що розвивається внаслідок травматичного шоку.
3. Репозиція.	Це співставлення фрагментів кісток.
4. Фіксація.	Це закріплення фрагментів в правильному положенні.
5. Іммобілізація.	Це виведення органу з функції.
6. Фізіотерапія.	З метою реабілітації примінення природних та штучних фізіологічних факторів.
7. Лікувальна та фізична культура (ЛФК).	Це примінення фізичних вправ, природних факторів з лікувально-профілактичними цілями.

4.2. Теоретичні питання до заняття:

1. Навички обстеження хворого (пораненого) з шелепно-лицевою травмою.
2. Оформлення медичної документації.

4.3. Практичні роботи (завдання), які виконуються на занятті: програмою не передбачено.

5. ЗМІСТ ТЕМИ:

Кісткова тканина (textus ossei) – спеціалізований тип сполучної тканини з високою мінералізацією міжклітинної органічної речовини. Кісткова тканина побудована з клітин та міжклітинної речовини.

На момент розвитку кісткової тканини утворюються кістковий диферон: ствольні, напівствольні клітини (преостеобласти), остеобласти (різновид фібробластів), остеоцити. Іншими структурними елементами вважають остеокласти (різновид макрофагів).

Міжклітинна речовина складається з органічного матриксу (20-25%), мінеральної фази (60-70%) та води (15-20%). Органічний матрикс кісткової тканини становить $\frac{3}{4}$ її об'єму та на 90-95% складається з фібрилярного білка колагену I типу, який синтезують остеобласти.

Зовні кістка вкрита окістям, за винятком суглобових поверхонь епіфізів, що вкриті різними видами гіалінового хряща. В окісті, або періості (periosteum) розрізняють два шари: зовнішній (волоконний) та внутрішній (клітинний). Зовнішній шар утворений, переважно, волокнистою сполучною тканиною. Внутрішній шар містить остеогенні камбіальні клітини. Окістя сполучає кістку з оточуючими тканинами та бере участь в її трофіці, розвитку, росту та регенерації.

Компактна речовина складається з кісткових пластинок, що утворюють гаверсові системи.

Розрізняють три види регенерації: фізіологічна, репаративна та патологічна. Фізіологічна регенерація кісткової тканини відбувається протягом всього життя і характеризується постійним відновленням клітин і міжклітинної органічної речовини.

Репаративна, або відновлювальна, регенерація спостерігається при пошкодженні кісткової тканини та направлена на відновлення цілісності та функції кістки.

Багаторічні всебічні дослідження показали, що перебіг репаративної регенерації і формування регенерата має стадійний характер і безпосередньо залежить від загального стану організму та місцевих змін, тканиного метаболізму. Виділяють три типи репаративної регенерації кісткової тканини: десмогенний, хондрогенний та ангиогенний.

Перебіг репаративної регенерації залежить від загального стану організму потерпілого та місцевих умов у ділянці перелому.

До загальних факторів відносять: умови довкілля, умови харчування (хронічне недоїдання, авітаміноз тощо), загальний стан хворого: наявність гострих чи хронічних захворювань, період реконвалесценції, тяжкість травми або множина травм, наявність поєднаних чи комбінованих травм, віковий та гендерний аспекти.

До місцевих факторів, які затримують або порушують процес репаративної регенерації, відносять ступінь ушкодження прилеглих м'яких тканин, судин, нервів, неповне, нестабільне зіставлення відламків, вторинне зміщення їх, необгрунтована часта зміна методів лікування, нестабільний остеосинтез, раннє статичне і динамічне навантаження ангиогенної мозолі.

Про патологічну регенерацію говорять у тих випадках, коли внаслідок тих чи інших причин відбувається спотворення регенеративного процесу, порушення змін фаз проліферації та диференціювання.

Результатом загоєння кісткової рани є кісткова мозоля. Розрізняють наступні види кісткової мозолі: периостальна (зовнішня) мозоля, що формується головним чином за рахунок окістя; ендостальна (внутрішня) мозоля формується в напрямку від ендоста; інтермедіарна мозоля виповнює щілину між компактною речовиною кісткових уламків; параоссальна мозоля формується немов перемичка між фрагментами кістки на місці перелому.

До поєднаних пошкоджень відповідно до термінології прийнятій в загальній травматології, відносять одночасне пошкодження тканин або органів декількох анатомічних областей тіла.

Поєднане пошкодження може бути поодиноким, якщо його нанесено одним раничим агентом, або множинним, якщо раничих агентів було два або більше. У свою чергу множинні пошкодження можуть бути ізольованими, коли пошкодження спостерігаються в одній анатомічній області, нанесені декількома раничими агентами, і поєднаним, коли дві анатомічні області або більш уражені одночасно декількома раничими агентами.

Пошкодження щелепно-лицевої локалізації при поєднаній травмі у більшості потерпілих не є домінуючими, але відіграє значну роль в перебізі і наслідках травми. Саме при ранах м'яких тканин і переломах кісток лицевого скелета частіше, ніж при пошкодженнях інших локалізацій, виникають умови для порушення зовнішнього дихання і подальшого розвитку легеневих ускладнень унаслідок аспірації крові, спинномозкової рідини, відламків кісток, зубів і інших чужорідних тіл. Небезпека розвитку ускладнень такого роду збільшується при поєднанні пошкоджень обличчя з травмами грудної клітини і мозку, що супроводжуються порушенням свідомості, зниженням рефлексів.

6. МАТЕРІАЛИ ДЛЯ САМОКОНТРОЛЮ:

А. Завдання для самоконтролю:

1. Класифікація пошкоджень нижньої щелепи
2. Клініка та діагностика переломів нижньої щелепи.
3. Методи лікування переломів нижньої щелепи.
4. Методи транспортної (тимчасової) іммобілізації відламків щелеп.
5. Методи лікувальної (постійної) іммобілізації відламків щелеп.
6. Методи консервативного лікування переломів нижньої щелепи.
7. Хірургічні методи лікування переломів нижньої щелепи.
8. Вивихи нижньої щелепи, класифікація.
9. Клініка та діагностика вивихів нижньої щелепи.
10. Методи лікування вивихів нижньої щелепи.
11. Класифікація невогнепальних переломів верхньої щелепи.
12. Лінії слабкості верхньої щелепи.
13. Клінічні ознаки переломів верхньої щелепи.
14. Діагностика переломів верхньої щелепи.
15. Що таке дійсний симптом «окулярів»?
16. Що таке симптом «подвійної плями»?
17. Що таке симптом «крохмальної серветки»?
18. Методи лікування переломів верхніх щелеп.
19. Медикаментозне лікування переломів щелеп.

20. Класифікація невогнепальних переломів кісток носу.
21. Клінічні прояви та діагностика переломів кісток носу.
22. Надання невідкладної допомоги при переломах кісток носу (зупинка кровотечі та ін.).
23. Методи лікування переломів кісток носу.
24. Класифікація переломів виличної кістки та дуги.
25. Клініка та діагностика переломів виличної кістки та дуги.
26. Методи лікування переломів виличної кістки та дуги.
27. Що таке черепно-щелепно-лицева (сполучена) травма?
28. Види сполучених пошкоджень.
29. Пошкодження головного мозку при сполученій травмі, етіопатогенез, класифікація.
30. Що таке «синдром взаємного обтяження»?
31. Діагностика поєднаної травми, методи обстеження потерпілого.
32. Види допомоги при сполучених пошкодженнях.
33. Характер допомоги при сполучених пошкодженнях.
34. Ускладнення, які виникають після сполучної травми.

Б. Задачі для самоконтролю: дивись тестові завдання методичних розробок, що передують семінарському заняттю.

В. Матеріали для тестового контролю. Тестові завдання з одиничною правильною відповіддю (α=Π): дивись тестові завдання методичних розробок, що передують семінарському заняттю.

Г. Навчальні задачі 3-го рівня (нетипові задачі): дивись тестові завдання методичних розробок, що передують семінарському заняттю.

7. ЛІТЕРАТУРА:

1. Хірургічна стоматологія та щелепно-лицева хірургія: підручник; У 2т. – Т.2/В.О.Маланчук, І.П.Логвіненко, Т.О.Маланчук, О.Л.Ціленко – К.: ЛОГОС, 2011. – С. 91-105, 151-180.
2. Маланчук В.А. Озоно-кислородная терапия в стоматологии и челюстно-лицевой хирургии / В.А.Маланчук, А.В.Копчак. – К., 2004. – С.69-70.
3. Клиническая оперативная челюстно-лицевая хирургия: Руководство для врачей / Под ред. проф. В.Н.Балина и проф. Н.М.Александрова. 4-е изд., доп. и испр. – СПб.: СпецЛит, 2005. – С. 492-516.
4. Щелепно-лицева хірургія: підручник / О.О.Тимофєєв. – К.: ВСВ «Медицина», 2011. – С. 418-422, 441-442, 449-455.
5. Стоматологія надзвичайних ситуацій з курсом військової стоматології: [підруч. Для студентів ВМНЗ III-IV рівнів акредитації] / Г.П.Рузін, В.П.Голік, О.В.Рибалов, С.Г.Демяник. – Харків: Торнадо, 2006. – С. 129-138, 147-161.
6. Травматологія і ортопедія: [підруч. Для студентів ВМНЗ III-IV рівнів акредитації] / Є.Т.Скляренко. – К.: «Здоров'я», 2005. – С. 60-69.

№ 22. Хірургічна підготовка порожнини рота до ортопедичного лікування. Пластика вуздечок губ та язика. Методики виконання. Показання та протипоказання.

1.АКТУАЛЬНІСТЬ ТЕМИ.

Актуальність полягає в тім що хірургічним шляхом підготувати хворого для протезування щоб уникнути в подальшому ускладнень. Щоб хворий міг повноцінно користуватися протезами. Ці всі профілактичні заходи проводяться з певних міркувань відновити функцію зубощелепного апарату, та наблизити його до природного фізіологічного.

2.КОНКРЕТНІ ЦІЛІ:

- 2.1. Аналізувати стан слизової та кісткової тканин порожнини рота.
- 2.2. Пояснювати методи діагностики захворювань слизової оболонки та кісткової тканини ротової порожнини
- 2.3. Запропонувати обстежити хворого з захворюваннями слизової оболонки порожнини рота
- 2.4. Класифікувати захворювання слизової оболонки ротової порожнини.
- 2.5.Тракувати теоретичного та клінічного дослідження проблемних питань захворювання кісткової тканини порожнини рота.
- 2.6. Малювати схеми операції
- 2.7. Проаналізувати план лікування хворого з захворюваннями слизової оболонки порожнини рота.
- 2.8. Скласти план лікування хворого з дефектами кісткової тканини порожнини рота

3.БАЗОВІ ЗНАННЯ, ВМІННЯ, НАВИЧКИ, НЕОБХІДНІ ДЛЯ ВИВЧЕННЯ ТЕМИ (міждисциплінарна інтеграція).

Назви попередніх дисциплін	Отримані навички
1. Етика та деонтологія.	Встановити психологічний контакт з хворими при патології вуздечки язика та губи, особливо стосується дітей.
2. Рентгенологія.	Описувати рентгенологічну картину картину кісток верхньої та нижньої щелеп.
3. Терапевтична стоматологія.	Визначати патологію вуздечки як верхньої губи так і нижньої губи та язика.

4. ЗАВДАННЯ ДЛЯ САМОСТІЙНОЇ РОБОТИ ПІД ЧАС ПІДГОТОВКИ ДО ЗАНЯТТЯ

4.1.Перелік основних термінів, параметрів, характеристик, які повинен засвоїти студент при підготовці до заняття:

Термін	Визначення
1. Френулотомія.	Це розсічення вуздечки губи або язика що застосовується в грудному віці.
2. Френулектомія.	Це висічення вуздечки язика або губи.Виконується при діастемі та короткій вуздечці
3. Діастема	Це широкий проміжок між центральними різцями. Несправжня діастема при незакінченому прорізуванні зубів

4.2. Теоретичні питання до заняття:

1. Знати анатомію порожнини рота.
2. Знати анатомію язика.
3. Знати анатомію слизової оболонки порожнини рота.
- 4.Знати анатомію нижньої щелепи.
5. Знати анатомію верхньої щелепи.

4.3. Практичні роботи (завдання), які виконуються на занятті:

1. Вміти пальпувати вуздечку язика та губи
2. Вміти віддеференціювати патологічну вуздечку язика та губи від нормальної.
3. Вміти проводити френулотомію.
4. Вміти провести інфільтраційну термінальну анестезію

5.ЗМІСТ ТЕМИ:

Найбільш важливим етапом, що забезпечує загальний успіх протезування, є попереднє лікування. Воно складається із загальносанацийних і спеціальних заходів. Перші включають оздоровче лікування; видалення зубів і коренів, що не підлягають лікуванню, лікування карієсу та його ускладнень (пульпіти, періодонтити), а також захворювань слизової оболонки, видалення зубних відкладень. Підготовка слизової оболонки висічення рубцевих спайок слизової оболонки – трикутники Лімберга; поглиблення присінку порожнини рота: шкіра за Тіршем; шкірною стрічкою в тунель; в 2 поверхи (Флором); Румпель - переміщення слизово-окістного клаптя з гребеня альвеолярного відростка вниз. Загальносанацийні заходи багато в чому визначають результат ортопедичного лікування. Від їх якості залежить здоров'я порожнини рота, тобто і довговічність накладених протезів, їх функціональна цінність. Раціонально складений план оздоровчих заходів є основою успішного ортопедичного лікування. Планування загальносанацийних заходів ґрунтується насамперед на ретельному клінічному і рентгенологічному обстеженні. При цьому в першу чергу звертають увагу на наявність коренів із зруйнованою коронкою зуба, розташування їх на альвеолярному відростку, ступінь руйнування, стан поверхні кореня, зверненої в порожнину рота (поразка карієсом), стан пародонту. При обстеженні коренів головним завданням є визначення придатності їх до протезування. Корені, не придатні до протезування видаляють. Під час підготовки порожнини рота до протезування нерідко доводиться прибгати до видалення зубів з хворим пародонтом. При вирішенні цього питання необхідно, по-перше, мати на увазі функціональну цінність зуба, а по-друге, можливість використання його при ортопедичному лікуванні. Визначення функціональної цінності потребує, насамперед, з'ясування міри його патологічної рухомості та глибини поразки пародонту, тобто ступеня атрофії лунки, наявності патологічних ясенних і кісткових кишень, їх ширини, глибини і локалізації. У більшості випадків ступінь патологічної рухливості зуба тісно пов'язана з величиною атрофії лунки і ін. Але у деяких хворих, наприклад з

дистрофічними формами захворювання пародонту, такого зв'язку не простежується. Більше того, при крайніх, глибоких формах резорбції альвеолярного відростка зуби довго зберігають стійкість. Проте запалення, що приєднується, різко погіршує клінічну картину, а зуби можуть швидко набути патологічну рухливість. Гарною підмогою в цьому випадку є рентгенологічне обстеження, що істотно доповнює клінічну картину і дозволяє зіставити виразність клінічних проявів з даними рентгенографії. При патологічній рухливості третього ступеня, коли компенсаторні можливості пародонту повністю вичерпані, зуби підлягають видаленню. Проте навіть і в цьому випадку крайній ступінь рухливості може бути наслідком загострення запального процесу. Ліквідація останнього може привести до зміцнення зуба, зниженню рухливості і, можливо, дозволить використати цей зуб для шинування або протезування. Таким чином, ретельна оцінка рухливих зубів з хворим пародонтом, особливо після проведеного курсу медикаментозної терапії, може істотно вплинути на остаточне рішення про їхнє видалення. При патологічній рухливості першого і другого ступеня також здійснюється оцінка ступеня атрофії лунки. Лише при крайніх формах, тобто атрофія альвеоли більш ніж на 2/3 лунки і рухливості II - III ступеня, зуби видаляють. Зуби, що володіють більшою стійкістю, що мають рухливість в межах I ступеня на тлі дистрофічної поразки пародонта, коли запальні зміни виражені слабо або цілком відсутні, можуть бути збережені. Ми виділяємо спеціальну хірургічну підготовку порожнини рота перед протезуванням. Спеціальна хірургічна підготовка перед протезуванням при частковій втраті зубів проводиться відповідно до загального плану ортопедичного лікування, складеного для цього хворого. Це проведення ряду хірургічних маніпуляцій таких як видалення екзостозів. Екзостозами називають кісткові утворення на альвеолярній частині і тілі щелепи у вигляді виступів, горбів, шпильок, загострених і тупокінцевих гребенів. Вони спостерігаються як на верхній, так і на нижній щелепі і, мабуть, є слідством вікових змін альвеолярного гребеня. На верхній щелепі екзостози, як правило, розташовуються по вестибулярній поверхні альвеолярною частині, на нижній щелепі виникають симетрично на язичній поверхні її, частіше в області премолярів, рідше в області інших бічних зубів або ікол. Симетрично розташовані екзостози нижньої щелепи виявляються у 5 - 10% осіб, частково або що повністю втратили зуби. Вони називаються нижньощелепними валиками. Клінічна картина екзостозів бідна симптоматикою, і тому хворі про їх існування найчастіше дізнаються від лікарів, які виявляють їх під час обстеження перед протезуванням. Екзостози покриті стоншеною слизовою оболонкою, яка легко може покритися виразками, при тиску протезом. З цієї причини, а також тому, що вони заважають накладенню протеза, їх доводиться видаляти. Видалення екзостозів як на нижній, так і на верхній щелепі проводиться через трапецієвидний розріз з основою, зверненою до перехідної складки. Такий напрям розрізів дозволяє викроїти трапецієвидний клапоть слизової оболонки для живлючої ніжки.

Резекція альвеолярної частини. Резекція альвеолярного гребеня показана при його гіпертрофії, коли він, розростаючись, вибухає настільки, що заважає протезуванню. Після видалення частини гребеня стає можливим накладення базису протеза. Щоб уникнути помилки перед операцією слід провести ретельне клінічне і рентгенологічне дослідження для виключення наявності новоутворень.

Видалення рухливої слизової оболонки. Як правило, альвеолярний гребінь покритий малорухомою слизовою оболонкою, щільно пов'язаною з окістям. Проте, при швидкій атрофії альвеолярної частини на його поверхні утворюється надлишок тканини у вигляді гребеня, під покривним епітелієм якого знаходиться добре розвинена слизова підслизова фіброзна сполучна тканина. При невеликому надлишку слизової оболонки і малої рухливості її протезування можливе без операції. У разі різко вираженої рухливості гребінь, що бовтається, слід видалити клиновидним посіченням.

Усунення тяжів слизової оболонки. Слід розрізняти два види тяжів слизової оболонки порожнини рота. До першого виду відносяться вуздечки мови, губ і інші тяжи слизової оболонки, що виконують визначену функцію : вони обмежують розмах рухів мови, губ і щік. Положення їх більш менш визначено. Ці складки заважають протезуванню лише у тому випадку, якщо вони прикріплюються на вершині альвеолярного гребеня. Другий вид тяжів слизової оболонки - це рубці різної величини і форми. Вони виникають після опіків, поранень, некрозів і інших патологічних процесів. Рубцеві тяжі є серйозною перешкодою при протезуванні знімними протезами. Усунення рубців змінених тканин, розташованих на протезному ложі або на його межі, є важко вирішуваним. Звичайне лінійне посічення їх з подальшим зближенням країв рани закінчується утворенням нового рубця, що ще більше ускладнює протезування. Видалення рубцевих тяжів вуздечок слизової оболонки, що заважають протезуванню, можливо трьома способами: пластикою місцевими тканинами, шляхом вільної пересадки шкіри і, нарешті, посіченням рубців з подальшою епітелізацією рани під протезом.

Пластика місцевими тканинами при посіченні рубцевих утворень проводиться різними методами. Не завжди вони дають добрі результати. Ефективніша вільна пересадка шкіри по Тиршу.

Видалення піднебінного валика. У дорослих при опуклій формі піднебінного шва утворюється валик - щільний кістковий виступ різної величини і форми, часто покритий стоншеною слизовою оболонкою. Якщо валик заважає протезуванню пластинковим протезом, на якому той балансує, викликаючи пролежні, а інша конструкція протеза неприйнятна, то його видаляють; правда, це робиться дуже рідко.

Френулектомія- висічення вуздечки губи або язика.

Френулотомія — розтин вуздечки. Показано при тонких, коротких вуздечках губи і язика. Френулотомію тонкої, короткої вуздечки роблять новонародженим, коли вона обмежує рух мови, заважає вигодовуванню дитяти. У доросліших дітей дану операцію роблять за логопедичними, ортодонтичним показниками, при травмуванні краєвого періодонта під час руху нижньої губи. Перевірити стан вуздечки і її вплив на ясна можна шляхом проведення проби «натяжіння». Для цього, захопивши губу пальцями, тягнуть її вгору і вперед. Рух міжзубного сосочка і збліднення ясен свідчать про травму періодонта (позитивний синдром «натяжіння»).

Техніка операції

Френулопластика по Лімбергу (Z-подібна) Після місцевої інфільтраційної анестезії, що проводиться за допомогою Ультракаїн Д-С форте із змістом епінефрину 1:100000 в об'ємі 1,7 мл, проводять вертикальний розріз посередині вуздечки. Два косі розрізи проводять від протилежних кінців в різні боки від першого розрізу під кутом 60 - 85 градусів. Сформовані трикутні клапті мобілізують і фіксують так, щоб центральний розріз розташовувався горизонтально. Важливим моментом є підготовка приймаючого ложа, оскільки просте зшивання країв розрізів між собою в межах слизової оболонки приведе тільки до ослабіння натягнення, але не виключить його повністю. Саме упущення цього моменту істотно знижує ефект від цієї методики, що і привело до незначного використання даного втручання. У зв'язку з цим підготовка приймаючого ложа проводиться так само, як і при попередній маніпуляції: підслизові тканини відшаровують уздовж окістя распатором. Потім вузловими швами з кетгута ушивають горизонтальний розріз наглухо, фіксуючи при цьому клапті до окіст. Додаткові розрізи ушивають так само наглухо, але вже без фіксації клаптів до окістя. Вестибулопластика направлена на створення безпосереднього прикріплення некератизованої слизової оболонки порожнини рота до окістя і кістки альвеолярного відростка з метою подальшої амортизації натягнення, що створюється групою м'язів і тяжів, що оточують рот. Глибина формованого передня має бути не менше її 5 мм і не більше 10 мм. Запропонована вестибулопластика Н.Obwegeser (1959) виконується при незмінній слизовій оболонці присінка порожнини рота. Модифікований метод вестибулопластики за V.H.Kazaniyan виконують розтин слизової оболонки мілкою передосіння. Від верхнього відділу губи до краю альвеолярного відростка щелепи потім горизонтальний розріз в ділянці альвеолярного краю до окістя відшаровують від кістки і пришивають до краю слизової оболонки. Вестибулопластика за В.С. Івановим, В.П. Почиваловим (1981). Поглиблення присінка порожнини рота з одночасним переміщенням вуздечки. Запропонований метод Г.В. Кручинський, А.С.Артюшкевич (1985) запропоновані варіанти в залежності наявності або відсутності вуздечки нижньої губи при малому присінку в межах фронтального відділу нижньої щелепи.

Вестибулопластика по Едлан-Мейхеру застосовується для проведення на нижній щелепі і при поєднанні цієї операції з цистектомією. Після місцевої інфільтраційної анестезії, що проводиться за допомогою Ультракаїн Д-С форте із змістом епінефрину 1:100000 в об'ємі 5,1 мл, бажано - по методу гідропрепарування - для більш легкого подальшого відшарування слизового клаптя. Скальпелем роблять розріз слизової оболонки паралельно вигину щелепи, відступивши від слизово-ясеневої межі на 10 - 12 мм на ділянці від ікла до ікла і на 7 - 10 мм - в ділянці премолярів і молярів (хоч в цій ділянці слід строго орієнтуватися на місце виходу судинно-нервового клубка). Ножицями тупим шляхом відшаровують слизовий клапоть від лінії розрізу до щелепи. На раневий дефект, що залишився, накладають захисну пов'язку до формування захисної фібринової плівки. В результаті все це істотно полегшує одужання пацієнта в післяопераційному періоді. Первинна площа раневого дефекту складає близько 8 - 12 см². Термін загоєння при цій методиці - 12 - 14 днів.

Вестибулопластику по Кларку. Її рекомендується проводити для поглиблення передсіння порожнини рота в ділянці верхньої щелепи. Після місцевої інфільтраційної анестезії, що проводиться за допомогою Ультракаїн Д-С форте із змістом епінефрину 1:100000 в об'ємі 5,1 мл, скальпелем проводять розріз по перехідній складці на глибину слизової оболонки. Ножицями відшаровують слизистий клапоть від лінії розрізу до губи

приблизно на 10 мм. Комплекс підслизових тканин - м'язи, сухожилля так само, як і по методиці Едлана - Мейхера - переміщують уздовж окістя на глибину 10 мм у фронтальному відділі і 6-7 мм - в бокових, а так само видаляють одиночні волокна тяжів і м'язів. Слизовий клапоть фіксують до окістя швами з кетгута в глибині сформованого передсіння. При цьому залишається достатньо обширний раневий дефект на альвеолярному відростку, який закривають захисною пов'язкою. Термін загоєння при цій методиці - 15 діб. Раневий дефект складає близько 8 - 12 см². Операція є оптимальною для верхньої щелепи, враховуючи, що на нижній щелепі потужні м'язи і сухожилля частенько можуть в подальшому істотно нівелювати спочатку отримані результати.

Тунельна вестибулопластика Після місцевої інфільтраційної анестезії, що проводиться за допомогою Ультракаїн Д-С форте із вмістом епінефрину 1:100000 в об'ємі 5,1 мл, проводять вертикальний розріз уздовж центральної вуздечки передсіння порожнини рота на всю її довжину (від місця її фіксації на прикріплених яснах і до місця її фіксації на губі - приблизно 20-25 мм). В ділянці пре молярів проводять горизонтальні розрізи уздовж перехідної складки завдовжки близько 20 мм. Тупим шляхом за допомогою розпатора або широкої гладилки відшаровують слизову оболонку від комплексу підслизових тканин на всю довжину оперованої ділянки. Підслизові тканини, м'язові тяжи знову за допомогою розпатора відокремлюють від окістя на заплановану глибину внутрішньо тунельним доступом. Візуально і інструментальний визначає, чи не залишилися прикріплені до окістя м'язових тяжів. Відшаровані слизові клапті на рівні лінії відшарування м'язових тяжів фіксують через слизову оболонку до окістя на відстані 10-12 мм від краю альвеолярного відростка. Вертикальний розріз ушивають, фіксуючи слизову оболонку до окістя на заданій глибині. Слизову оболонку в ділянці горизонтальних розрізів підшивають до окістя на відстані 5 - 8 мм від ясенного краю. На раневу ділянку, що залишилися 1,5-2 см² накладають захисну пов'язку. Термін загоєння при використанні цієї методики - 9-11 діб. Болі в післяопераційному періоді практично відсутні за рахунок мінімізації раневого дефекту. Операція однаково ефективна на обох щелепах.

6. МАТЕРІАЛИ ДЛЯ САМОКОНТРОЛЮ:

А. Завдання для самоконтролю (таблиці, схеми, малюнки, графіки):

- 1.Знати анатомію слизової оболонки порожнини рота.
2. Вивчити анатомію ротової порожнини.
- 3.Знати методи обстеження стоматологічного хворого.

Б. Задачі для самоконтролю:

1. Хворий 73 років звернувся до хірурга стоматолога зі скаргами на неможливість носити протези на нижній щелепі. При розмові та жуванні вони спадають. При огляді порожнини рота було відмічено атрофію альвеолярного відростка нижньої щелепи. Тактика хірурга стоматолога?

(Відповідь: Поглибити передосіння ротової порожнини хірургічним шляхом)

2. До хірурга стоматолога направив логопед дитину 7 років для консультації. При огляді ротової порожнини було відмічено в дитини потовщення вуздечки язика. При висовуванні язика він має вигляд серця і повністю не висовується. Тактика лікаря?

(Відповідь: Провести операцію френулотомію)

3. В дівчини 15 років лікар ортодонт відмітив діастему. Для її усунення він направив до хірурга стоматолога. При огляді хірургом стоматологом було відмічено великий щільний тяж який іде до альвеолярного відростку. Тактика лікаря?

(Відповідь: Провести операцію френулоектомію)

В. Матеріали для тестового контролю. Тестові завдання з одиничною правильною відповіддю ($\alpha = 2$):

1. Екзостози це:

- А. Кісткові нарости на альвеолярному відростку
- В. Гострий край комірки альвеолярного відростка
- С. Тверде утворення на зубах
- Д. Тверді каміння в яснах
- Е. Запалення слизової оболонки

(Правильна відповідь: А)

2. Вестибулопластика по Кларку:

- А. Поглиблення порожнини рота
- В. Відшарування слизової оболонки від комплексу підслизових тканин
- С. Видалення вуздечки
- Д. Розсічення вуздечки
- Е. Видалення вуздечки із слизовою оболонкою

(Правильна відповідь: А)

3. При тунельній вестибулопластиці розріз проводять
- А. Вертикальний розріз центральної вуздечки передсіння на всю її довжину
 - В. Боковий розріз центральної вуздечки передсіння на всю її довжину
 - С. Розріз центральної вуздечки передсіння не всю її довжину
 - Д. Розріз центральної вуздечки передсіння нероблять
 - Е. Розріз центральної вуздечки на 1/2 її довжини

(Правильна відповідь: А)

Г. Навчальні задачі 3-го рівня (нетипові задачі):

1. До хірурга стоматолога звернувся хворий 24 років зі скаргами на кровоточивість з ясен при чищенні зубів. При огляді хворого було відмічено слизова незначно гіперемована в ділянках шийки зубів. Передсіння глибоке. Вуздечка верхньої губи розташована досить високо. Діастеми немає. Тактика лікаря?

(Відповідь: направити до терапевта стоматолога).

2. До хірурга стоматолога звернувся хворий 14 років зі скаргами на кровоточивість з ясен при чищенні зубів, та оголення нижніх зубів в фронтальній ділянці. При огляді хворого було відмічено слизова незначно гіперемована в ділянках шийки зубів, оголення коренів зубів на 1/4. Передсіння мілке. Вуздечка верхньої губи розташована досить високо. Діастеми немає. Тактика лікаря?

(Відповідь: Провести вестибулопластику по поглибленні передсіння).

3. До хірурга стоматолога звернувся хворий 24 років зі скаргами на утруднене пережовування їжі та неможливість рухати язиком. При огляді хворого було відмічено слизова передсіння не гіперемована, оголення коренів зубів не відмічається. На язиці хворого в боковій поверхні відмічається виразка розміром 3x4 см. По краях ущільнена, дно рани має блюдце подібну форму, з глянцевою поверхнею. Тактика лікаря?

(Відповідь: Направити до дерматовенеролога).

7. ЛІТЕРАТУРА:

Основна література:

1. Бернадский Ю.И. Травматология и восстановительная хирургия челюстно-лицевой области./ Бернадский Ю.И – Киев: Вища школа, 1999. – 389 с.
2. Рябухина Н.А., Удиришина Н.М. Рентгенодиагностика заболеваний челюстно-лицевой области./ Н.А. Рябухина., Н.М. Удиришина. – М.: Медицина, 1991
3. Робустова Т.Г. Хирургическая стоматология / Т.Г. Робустова– М.: Медицина, 1990. – 576 с.
4. Муковозов И.Н. Дифференциальная диагностика заболеваний челюстно-лицевой области / И.Н. Муковозов– М.: Медицина, 1982.
5. Тимофеев А.А. Руководство по челюстно-лицевой хирургии и хирургической стоматологии / А.А. Тимофеев– Киев: 2002. – 1022 с.
6. Маланчук В.О. Хірургічна стоматологія та щелепно-лицева хірургія / В.О. Маланчук - Київ 2011. Т.2.- 478-482 с.

Додаткова література:

1. Шварц А.Д. Артикуляція, оклюзія / А.Д. Шварц М.: Мед., 1992. -342с.
2. Евдокимова А.И. Руководство по ортопедической стоматологии / Под. ред. А.И. Евдокимова.- М.: Медицина, 1974.- 568 с.
3. Рыбакова А.И. Справочник по стоматологии / Под. ред. А.И. Рыбакова.- М.: Медицина, 1993.- 576с.

№ 23. Біологічні основи дентальної імплантації. Види імплантів.

Показання, протипоказання, забезпечення.

1. АКТУАЛЬНІСТЬ ТЕМИ.

У сучасній стоматології широко використовується метод імплантації штучних опор для знімних і незнімних конструкцій зубних протезів. Дентальні імплантати збільшують можливості стоматолога при відновленні часткових і повних дефектів зубних рядів і мають цілий ряд переваг перед традиційним протезуванням.

2. КОНКРЕТНІ ЦІЛІ:

- 2.1. Аналізувати основні принципи оптимальної взаємодії між кісткою і поверхнею імпланта.
- 2.2. Пояснювати поняття «фіброостеоінтеграція», «остеоіндукція», «остеокондукція».
- 2.3. Запропонувати методи оптимізації процесів остеоінтеграції.

- 2.4. Класифікувати сучасні дентальні імпланти за будовою, складом, системі імплант + абатмент, етапності постановки конструкції.
- 2.5. Трахувати абсолютні та відносні протипоказання до операції внутрішньокісткової імплантації.
- 2.6. Малювати графологічну схему заняття.
- 2.7. Проаналізувати показання та наслідки дентальної імплантації залежно від різних клінічних випадків.
- 2.8. Скласти схему забезпечення стоматологічної операційної в якій проводиться хірургічний етап дентальної імплантації.

3. БАЗОВИЙ РІВЕНЬ ПІДГОТОВКИ.

Назви попередніх дисциплін	Отримані навички
1. Анатомія людини.	Знати нормальну будову кісткових структур лицьового скелета.
2. Гістологія, цитологія, ембріологія.	Диференціювати основні гістологічні структури кісткової тканини як органу.
3. Біоорганічна та біологічна хімія.	Знати особливості основних сплавів металів, їх хімічну будову.
4. Фізіологія.	Знати нормальні процеси осифікації.
5. Патоморфологія.	Описати різні процеси регенерації кісткової тканини, класифікувати типи кісткової мозолі.
6. Фармакологія.	Зобразити схематично різні групи препаратів, що використовуються в дентальній імплантації.
7. Радіологія.	Використовувати сучасні методи рентгенологічного дослідження на етапах планування та оцінки якості лікування.

4. ЗАВДАННЯ ДЛЯ САМОСТІЙНОЇ РОБОТИ ПІД ЧАС ПІДГОТОВКИ ДО ЗАНЯТТЯ.

4.1. Перелік основних термінів, параметрів, характеристик, які повинен засвоїти студент при підготовці до заняття:

Термін	Визначення
1. Стоматологічна імплантація	Це розділ стоматології займається заміщенням відсутніх зубів за допомогою імплантатів.
2. Дентальний імплантат	Штучно виготовлена, найчастіше багатокомпонентна конструкція, яка використовується для впровадження в кісткову тканину щелепи з наступним зрощенням з метою протезування.
3. Остеоінтеграція.	Це фундаментальне біологічне явище з широкими можливостями використання у всіх областях медицини і стоматології.
4. Остеокондукція	Проліферація остеогенних клітин по ходу волокон фібрину і диференціація цих клітин в остеобласти.
5. Остеоіндукція	Стимулювання зростання кісткової тканини

4.2. Теоретичні питання до заняття:

1. Гістологічне будова кісткової тканини.
2. Методи регенерації кістки.
3. Нормальне біохімічне будова кістки.
4. Процеси порушення регенерації кісткової тканини.
5. Історичне становлення дентальної імплантації.
6. Біологічне обґрунтування остеоінтеграції.
7. Етапи контактного остеогенезу.
8. Переваги та недоліки різних видів дентальних імплантатів.
9. Види сучасних дентальних імплантатів.
10. Показання до дентальної імплантації.
11. Протипоказання до дентальної імплантації.

4.3. Практичні роботи (завдання), які виконуються на занятті:

1. Оволодіти методикою передопераційного аналізу дефекту.

2. Оволодєть методикою передопераційного планування впровадження дентального імплантату.

5. ЗМІСТ ТЕМИ:

Спроби замінити втрачені зуби внутрішньокістковими імплантатами простежуються до древніх цивілізацій Єгипту та Південної Америки. Приклади ці описані в древніх рукописних джерелах і знайдені в скелетних останках, виявлених археологами. Так, у черепі, що відноситься до часів до відкриття Америки Колумбом і знаходиться зараз в музеї Гарвардського університету, виявлений штучний зуб, висічений з темного каменю і замінюючий нижній лівий бічний різець. Хранителі музею вважають зараз, що цей імплантат був зроблений після смерті за звичаєм південноамериканських індіанців тих часів. У зв'язку з цим, на думку М. Block, численні посилання на цей череп в літературі з імплантації зубів повинні бути скоректовані.

В одному з музеїв Перу зберігається череп інка з 32 зубами - імплантатами з кварцу і аметиста. Ця операція була виконана в 800-х роках нашої ери.

Стоматологічна імплантація - це відносно новий розділ стоматології, що вирішує проблеми відновлення анатомічної форми і функції різних ділянок зубощелепної системи за рахунок впровадження в тканині алопластичних матеріалів. За допомогою різних імплантів можливо відновити безперервність щелеп, СНЩС, контури особи (щелепно-лицьова імплантологія), або зубні дуги і окремі зуби (одонтоімплантологія).

Імплантат - конструкція з матеріалу небіологічного походження, яку впроваджують у тканини макроорганізму з метою протезування, або освіти опори для фіксації протеза.

Стрімкий розвиток стоматологічна імплантація отримала з впровадженням в практику титану і його сплавів. Вперше титан був використаний в медицині для остеосинтезу при переломах довгих трубчатих кісток в 1951 році O. Levanthol.

Вперше національна школа стоматологічної імплантації сформувалася на американському континенті, засновником якої став L. Linkow. У 1967 році він запропонував пластинчастий імплант з отвором (blade-went) і одноетапну методику імплантації.

У стоматологічну практику в Європі титан був впроваджений шведським вченим P. Branemark, який відкрив феномен остеointegraції. P. Branemark вперше промислово почав виготовлення гвинтових імплантів, розробив двоетапну методику їх імплантації.

На сьогоднішній день основною умовою імплантації є використання інертних матеріалів для виготовлення дентального імплантату, що не викликають імунологічних реакцій. У сучасній стоматології використовується титан, золото, нікель-хром-ванадієві сплави. Крім того в сучасній стоматології використовуються імплантати з пористо-порошковим покриттям, який є біоактивним, тобто за рахунок пористості проростання кісткової тканини всередину імплантату відбувається швидше, і вживлення стає більш надійним. Пористий складу з порошку титану, а потім біоактивної кераміки наноситься на титанову заготовку за допомогою плазмового напилення.

Також стає популярним застосування імплантів з плазмовим гідроксипатитним або трикальційфосфатним покриттям. Ці неорганічні складові кісткової тканини мають властивість з часом розсмоктуватися, активно стимулюючи при цьому кісткоутворення. Приживлюваність таких імплантів значно вище і стабілізація надійніше, ніж у будь-яких інших.

Види дентальних (внутрішньокісткових) імплантів:

По поверхні внутрішньокісткової частини: гладкі, текстурування, з біоактивним покриттям.

За матеріалом: металеві, керамічні.

За методикою застосування: одноетапні, двоетапні.

Механізм остеогенезу при імплантації

Поняття біосумісності узагальнене і охоплює як вплив біологічного середовища організму і пряму реакцію місцевих тканин на імплантат, так і ефект постійного впливу імплантату на навколишні тканини і організм в цілому.

Існують три основні варіанти організації тканин на поверхні розділу імплантат + кістка:

4. Безпосередній контакт кісткової тканини з поверхнею імплантату - кісткова інтеграція чи остеointegraції.

5. Опосередкований контакт, коли між власне кісткової тканини і поверхнею імплантату утворюється прошарок сполучної тканини, що складається переважно з волокон колагену і грубоволокнистої кісткової тканини фіброзно-кісткове інтеграція.

6. Освіта волокнистої сполучної тканини на поверхні імплантату (сполучнотканинна інтеграція).

Перші два варіанти - це функціональний відповідь кісткової тканини на введення і функціонування імплантату. Третій варіант є нормальним для сполук м'якої тканини, наприклад, слизової оболонки або стромы тканин кістковомозкових просторів.

Механізмом досягнення кісткової інтеграції є контактний остеогенез, в основі якого лежать процеси остеоіндукції і остеокондукції безпосередньо на поверхні імплантату, а також здатність кістки до загоєння за типом первинного натягу.

Фіброзно-кісткове інтеграція є результатом дистантного остеогенезу в основі якого лежать ті ж процеси. Однак остеоіндукція і остеокондукція відбувається не на поверхні імплантату, а на поверхні кістки. За своєю біологічною суттю дистантний остеогенез являє собою загоєння кістки за типом вторинного натягу.

Контактний і дистантний остеогенез відбувається в наступних випадках:

4. Якщо на поверхні виготовленого з біосумісного матеріалу імплантату відсутні домішки сторонніх матеріалів (немає контомінації) і збережена цілості оксидної плівки або покриття.

5. Якщо кісткова тканина сприймає ложа не втратила здатність до регенерації. Життєздатність прилеглої до поверхні імплантату кісткової тканини визначається в першу чергу відсутністю значних порушень кровопостачання і грубого пошкодження структурних одиниць кістки.

Після атравматичного препарування ложа глибина некрозу кісткової тканини, прилеглої до імплантату, становить до 500 мкм. Причому загибель всіх остеоцитів спостерігається, тільки по краю ложа на глибині 100 мкм, в той час як у прикордонній з некрозом зоні протягом інших 400 мкм частина остеоцитів залишається живими.

6. Якщо є щільний контакт між поверхнею імплантату і кістковою тканиною. Процеси контактної та дистантного остеогенезу відбуватимуться за наявності безпосереднього контакту між структурними одиницями кістки і поверхнею імплантату до примикає трабекул або остеон становить близько 100 мкм.

Умовою для остеокондукції є організація міцного прикріплення до поверхні імплантату згустку крові і утворення моста з волокон фібрину між поверхнею імплантату і життєздатною, що зберегла остеоіндуктивні властивості кісткової тканини.

Пошкодження кісткових капілярів під час препарування сприймає ложа викликає кровотечу. Після установки імплантату в кровоточить кісткове ложе деяку кількість крові потрапляє в навколишні тканини і на його поверхню, на якій утворюється білкова плівка. У формуванні плівки беруть участь білки і мікроелементи плазми крові: фібриноген, протромбін, тромбопластин, глікопротеїни, PDGF і IGF-протеїн, іони кальцію, а також клітини тромбоцити, еритроцити, лейкоцити. Агрегація тромбоцитів викликає утворення згустку і тромбоз судин, що кровоточать. Частина тромбоцитів прилипає до колагенових волокон кісткової тканини і поверхні імплантату. Одночасно з агрегацією тромбоцитів за допомогою тромбопластину протромбін перетворюється на тромбін, який у свою чергу провокує полімеризацію фібриногену у волокна фібрину. У результаті утворюється велика мережа тонких волокон фібрину, які з одного боку прикріплюються до колагенових волокон кістки і стінок капілярів, а з іншого до поверхні імплантату.

Відразу після організації згустку відбувається його ретракція. Скорочуючи, згусток досягає 10% свого початкового обсягу. Це принциповий момент для остеокондукції, тому що чим сильніше прикріплення білків плазми крові і волокон фібрину до поверхні імплантату, тим менше кількість останніх відірветься від поверхні імплантату і тим більше площа його поверхня буде покрита матрицею, на якій може відбуватися проліферація і диференціація остеогенних клітин.

Стадії контактного остеогенезу:

4. Остеокондукція. Проліферація остеогенних клітин по ходу волокон фібрину і диференціація цих клітин в остеобласти.

5. Освіта кістки de novo. Секреція остеобластами остеопоетина, остеоонектин і колагену.

6. Формування лінії цементоутворення. Освіта кристалів кальцій-фосфатних сполук.

Гістологічна зв'язок між поверхнею імплантату і слизовою оболонкою ясен подібний до зубосясеневого з'єднання, але відрізняється організацією колагенових волокон і кровоносних судин.

Показання та протипоказання до імплантації встановлюють на підставі загальнономедичного анамнезу та обстеження, оцінки психоемоційного стану та стоматологічного статусу пацієнта.

Показаннями до дентальної імплантації є:

5. Одиночні дефекти зубного ряду, коли проведення імплантації дозволить уникнути препарування розташованих поруч з дефектом зубів.

6. Включені дефекти зубних рядів, коли за допомогою імплантації можна уникнути препарування обмежують дефект зубів і знімного протезування.

7. Кінцеві дефекти зубних рядів при яких імплантація дозволяє здійснити незнімне протезування.

8. Повна адентія, коли за допомогою імплантації можна провести незнімне протезування або забезпечити більш надійну фіксацію повних знімних зубних протезів.
Існує ряд захворювань, при яких імплантація, як і будь-яка інша планова операція, протипоказана. До них відносяться:

5. Хронічні захворювання в стадії компенсації.
6. Порушення коагуляції і гомеостазу.
7. ВІЛ і будь-яка інша серопозитивна інфекція.
8. Психічні захворювання.

Існують також захворювання, фізіологічні та функціональні стани, при яких тільки на певному відрізку часу виконання будь-якої операції може завдати шкоди здоров'ю пацієнта, або в даний період стану організму не дозволить досягти позитивних результатів оперативного втручання. До них відносяться:

9. Гострі запальні захворювання і гострі вірусні інфекції.
10. Хронічні інфекційні захворювання (туберкульоз, актиномікоз та ін.)
11. Загострення хронічних захворювання.
12. Високий ступінь ризику бактеріемій (хворі з протезами клапанів серця і перенесли бактеріальний ендокардит, ревматизм).
13. Нещодавно перенесені інфаркт або інсульт.
14. Вагітність або лактація.
15. Лікування препаратами, що погіршують регенерацію тканин.
16. Ендокринопатології.

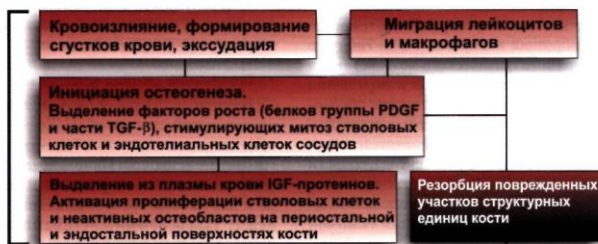В якості протипоказань до дентальної імплантації слід розглядати остеопатії (первинний і вторинний остеопороз, остеомаліція та ін.)

6. МАТЕРІАЛИ ДЛЯ САМОКОНТРОЛЮ:

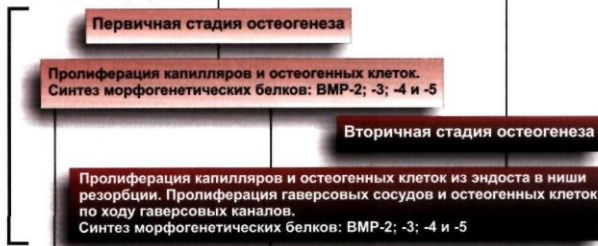А. Завдання для самоконтролю:

6.1. Схема репаративної регенерації кісткової тканини.

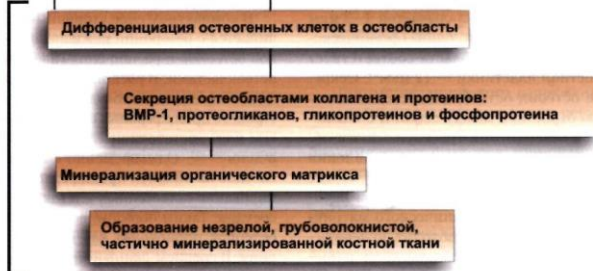
I ФАЗА: первичний тканевый ответ



II ФАЗА: пролиферация




III ФАЗА: формирование остеоида и грубоволокнистой костной ткани



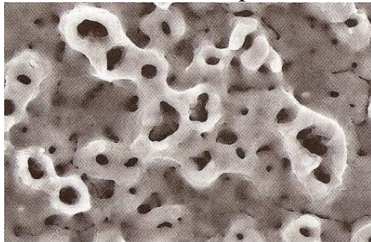
6.2. Гвинтовий імплантат (P. Branemark)



6.3. Пластинчастий імплантат (L. Linkow)



6.4. Зовнішня поверхня дентального внутрішньокісткового імплантату, плазмові покриття.



Б. Задачі для самоконтролю:

1. Які процеси лежать в основі остеоіндукції і остеокондукції безпосередньо на поверхні імплантату, а також здатність кістки до загоєння за типом первинного загоєння?

(Відповідь: контактний остеогенез)

2. З яких структур складається опосередкований контакт між власне кістковою тканиною і поверхнею імплантата?

(Відповідь: колагенові волокна, грубоволокниста кісткова тканина)

3. При огляді пацієнта 27 років, було визначено відсутність зуба 22, з анамнезу відомо що зуб був втрачений в результаті спортивної травми. Після проведення конусно-променевої комп'ютерної томографії було визначено товщину альвеолярного гребеня (4,3 мм) який товщають до підстави. Який найбільш оптимальний метод заміщення вторинної адентії?

(Відповідь: впровадження внутрішньокісткового дентального імплантату, двоетапна методика).

В. Матеріали для тестового контролю. Тестові завдання з однією правильною відповіддю ($\alpha=II$):

1. Як повинні прилягати краї рани один до одного за місцево-пластичних операцій?

А. Повинні бути зближені без натягу, з діастазом 1-2 мм.

В. Повинні бути зближені без натягу, щільно прилягати один до одного.

С. Повинні бути зближені з максимально можливим натягом, щільно прилягати один до одного.

Д. Прилягання країв рани один до одного не важливе.

Е. Один край повинен перекривати інший на 1-2 мм.

(Правильна відповідь: В).

2. Що є показанням для проведення френулотомії?

- A. Тонка та коротка вуздечка.
- B. Коротка масивна вуздечка.
- C. Мілкий присінок порожнини рота.
- D. Рубцевозмінена вуздечка.
- E. Вуздечка, що влітається до серединного піднебінного шва.

(Правильна відповідь: А).

3. Під яким кутом необхідно проводити розрізи при Z-пластиці вуздечки?

- A. 15-30.
- B. 30-45.
- C. 45-60.
- D. 60-85.
- E. 90-110.

(Правильна відповідь: D).

Г. Навчальні завдання 3-го рівня (нетипові завдання):

1. Яке співвідношення остеобластів до остеобластів необхідно для нормального підтримування внутрішнього сталості кісткової тканини (гомеостазу)?

(Відповідь: 100:1)

2. Яка методика використовується для нанесення біоактивної кераміки, гідроксиапатиту і трікальційфосфатного покриття на титанову заготовку дентального імплантату?

(Відповідь: методика плазмового напилення).

7. ЛІТЕРАТУРА:

1. Хірургічна стоматологія та щелепно-лицева хірургія: підручник; У 2т. – Т.2/В.О.Маланчук, І.П.Логвіненко, Т.О.Маланчук, О.Л.Ціленко – К.: ЛОГОС, 2011. – С. 3-4, 9-12.
2. Рузин Г.П. Краткий курс лекций по хирургической стоматологии и челюстно-лицевой хирургии / Геннадий Петрович Рузин – Киев: «Книга плюс», 2006 – С. 100 - 122.
3. Клиническая оперативная челюстно-лицевая хирургия: Руководство для врачей / Под ред. проф. В.Н.Балина и проф. Н.М.Александрова. 4-е изд., доп. и испр. – СПб.: СпецЛит, 2005. – С. 42-52.
4. Щелепно-лицева хірургія: підручник / О.О.Тімофєєв. – К.: ВСВ «Медицина», 2011. – С. 370-380.
5. Хирургическая стоматология и челюстно-лицевая хирургия. Национальное руководство / под ред. А.А.Кулакова, Т.Г.Робустовой, А.И.Неробеева. – М.: ГЭОТАР-Медиа, 2010 – С. 406-416.

№ 24. Показання та обстеження хворого перед хірургічним етапом дентальної імплантації. Підготовка альвеолярного відростка до імплантації. Техніка виконання.

1. АКТУАЛЬНІСТЬ ТЕМИ.

Серед напрямків сучасної медицини стоматологічна (дентальна) імплантологія, відродилася в середині ХХ століття як мультидисциплінарна спеціальність, завдяки своїй науковості та інтегративному потенціалу переживає бурхливий розвиток.

Стоматологічне лікування з використанням імплантатів викликає величезний інтерес у фахівців і привертає все більшу кількість пацієнтів.

Протягом останніх десятиліть даний вид лікування успішно застосовується, зокрема, в Німеччині, де більше 1000 фахівців-стоматологів мають відповідну підготовку і можуть виготовити протез на імплантатах на високому професійному рівні.

Дослідження, що проводилися з метою удосконалення цього виду стоматологічної допомоги, насамперед стосувалися терміну служби імплантатів. Визначено, що в середньому 92% ортопедичних конструкцій на зубних імплантатах функціонують більше 10 років.

2. КОНКРЕТНІ ЦІЛІ:

- 2.1. Аналізувати основні принципи обстеження хворого перед хірургічним етапом дентальної імплантації.
- 2.2. Пояснювати основні показання та переваги протезування на імплантатах.
- 2.3. Запропонувати методи оптимізації процесів планування оперативного втручання.
- 2.4. Класифікувати сучасні кістковопластичні матеріали.
- 2.5. Трактувати різні причини атрофії альвеолярного відростка щелеп.
- 2.6. Малювати графологічну схему заняття.

2.7. Проаналізувати показання та наслідки дентальної імплантації залежно від різних клінічних випадків.

2.8. Скласти схему підготовки кісткової тканини до хірургічного етапу дентальної імплантації.

3. БАЗОВИЙ РІВЕНЬ ПІДГОТОВКИ.

Назви попередніх дисциплін	Отримані навички
1. Анатомія людини.	Знати нормальну будову кісткових структур лицьового скелета.
2. Гістологія, цитологія, ембріологія.	Диференціювати основні гістологічні структури кісткової тканини як органу.
3. Біоорганічна та біологічна хімія.	Знати особливості основних сплавів металів, їх хімічну будову.
4. Фізіологія.	Знати нормальні процеси осифікації.
5. Патоморфологія.	Описати різні процеси регенерації кісткової тканини, класифікувати типи кісткової мозолі.
6. Фармакологія.	Зобразити схематично різні групи препаратів, що використовуються в дентальній імплантації.
7. Радіологія.	Використовувати сучасні методи рентгенологічного дослідження на етапах планування та оцінки якості лікування.
8. Пропедевтика ортопедичної стоматології.	Описати різні класифікації дефектів зубного ряду.

4. ЗАВДАННЯ ДЛЯ САМОСТІЙНОЇ РОБОТИ ПІД ЧАС ПІДГОТОВКИ ДО ЗАНЯТТЯ.

4.1. Перелік основних термінів, параметрів, характеристик, які повинен засвоїти студент при підготовці до заняття:

Термін	Визначення
1. Стоматологічна імплантація	Це розділ стоматології займається заміщенням відсутніх зубів за допомогою імплантатів.
2. Дентальний імплантат	Штучно виготовлена, найчастіше багатокомпонентна конструкція, яка використовується для впровадження в кісткову тканину щелепи з наступним зрощенням з метою протезування.
3. Остеоінтеграція.	Це фундаментальне біологічне явище з широкими можливостями використання у всіх областях медицини і стоматології.
4. Остеокондукція	Проліферація остеогенних клітин по ходу волокон фібрину і диференціація цих клітин в остеобласти.
1. 5. Остеоіндукція	Стимулювання зростання кісткової тканини.

4.2. Теоретичні питання до заняття:

1. Гістологічне будова кісткової тканини.
2. Методи регенерації кістки.
3. Нормальне біохімічне будова кістки.
4. Класифікація атрофій щелеп.
5. Класифікація будови щелеп залежно від внутрішньої будови.
6. Принципи спрямованої регенерації кісткової тканини.
7. Протокол хірургічного етапу дентальної імплантації.
8. Сучасні матеріали для кісткової аугментації.
9. Види сучасних дентальних імплантатів.
10. Принципи планування оперативного втручання.
11. Рентгенодіагностика в дентальній імплантології.
12. Основні принципи роботи з м'якими тканинами, закриття дефектів слизової оболонки, що прикриває кістковий аугментат.

5. ОРГАНІЗАЦІЯ ЗМІСТУ НАВЧАЛЬНОГО МАТЕРІАЛУ.

Успіх операції імплантації в чому залежить від особливостей будови щелеп.

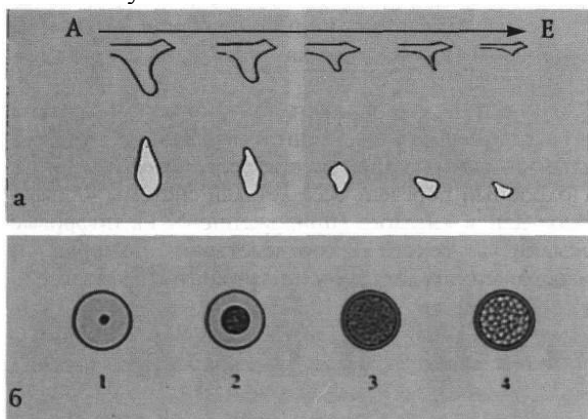
Інтеграція імплантату залежить від стану кісткової тканини. Існують класифікації щелепних кісток, в яких передбачається виробити імплантування, за будовою і якістю. За ступенем резорбції альвеолярного відростка щелепні кістки класифікуються від А до Е, коли Shape А - це кістка, яка не зазнала резорбції, а Shape Е - це кістка з дуже сильною резорбцією.

За пропорції між компактною і губчастою кістковою тканиною кістка класифікується від 1 до 4; при цьому 1 означає ситуацію, коли більше компактною кістки, а 4 більше спонгиозної (Мал. 1).

Ідеальна для імплантування кістка - це велика кістка, без вираженої резорбції, в якій є достатня кількість кортикальної кістки, що забезпечує швидке загоєння і остеоінтеграцію. За даними дослідження біомеханіки внутрішньокісткових імплантатів, саме кортикальна пластинка щелепи сприяє сприйняттю і розподілу жувальних навантажень. Отже, ідеальна кістка - це А2.

Після проведення імплантації, не слід навантажувати імплантати протягом 3 місяців при операції на нижній щелепі і 6 місяців - на верхній щелепі для зміцнення імплантату в кістці. У цей період відбувається взаємодія між остеообластами і остеокластами в процесі загоєння і кісткової інтеграції. Передчасне розкриття імплантату зменшує шанси на успіх.

Відмічені періоди 3-6 місяців - це мінімальні терміни «приживлення», за наявності «м'якої» кісткової тканини необхідно продовжити період очікування (остеоінтеграції) до моменту розкриття імплантату.



Особливості проведення імплантації на верхній щелепі.

- Нижня стінка максиллярного синуса нерівна, в ній є увігнуті і опуклі ділянки. На панорамному рентгенівському знімку максиллярного синуса нижня стінка виглядає абсолютно рівною, але це відбувається тому, що знімок є двовимірною копією об'ємної картини. Тому іноді на рентгенівському знімку можна бачити, що імплантат знаходиться в максиллярному синусі. Насправді дно імплантату може бути розташоване в товщі стінки максиллярного синуса. У деяких випадках низького розташування синуса імплантація можлива, оскільки, кортикальна пластина нижньої стінки синуса здатна підтримувати імплантат, розподіляючи діючі на нього сили по всій довжині кортикальної кістки;

- В основі носа розташована товста кістка, яка може стати хорошою опорою для імплантату і розподіляє сили, що діють на імплантат, уздовж кортикальної пластини верхньої щелепи;

- Ділянка Fossa Canine має в більшості випадків достатньо кістки для імплантатів (якщо неможливо ввести достатньо імплантатів для незнімного протеза, можна зробити знімний протез, який спиратиметься на імплантати, розміщені в цій ділянці);

- У піднебінній ділянці треба остерігатися поранення великої піднебінної артерії (у разі поранення здавити артерію і ушити її);

- Іноді існує необхідність зробити імплантацію в туберальній ділянці спертися на Fossa Pterigoidea. Кістка на цій ділянці, як правило, м'яка Турі 4, і треба бути обережним, щоб не потрапити в Fossa Sphenopalatine, яка дуже багата кровоносними судинами і нервовими закінченнями.

Особливості проведення імплантації на нижній щелепі

- Мандибулярний судинно-нервовий пучок може бути розташований і букально і лінгвально в тілі нижньої щелепи;

- Щоб визначити положення мандибулярного нерва, треба простежити його траєкторію по панорамному знімку з ділянки його входу в нижню щелепу до ментального отвору;

- Мандибулярний нерв виходить з нижньощелепного каналу в ментальному отворі, який, як правило, знаходиться між премолярами нижньої щелепи. Частина мандибулярного нерва проходить далі за ментальне отвір всередині каналу у напрямку до передніх зубів і називається інцизивальним нервом.

Пошкодження його звичайно не тягне за собою проблем, рідко воно викликає парестезію, триваючу кілька місяців;

- Траєкторія мандибулярного нерва перед тим, як він виходить з ментального отвору, кілька разів викривляється у вигляді петель в напрямку до передньої поверхні щелепи. Дуже важливо побачити петлю і не переплутати її з каналом інцизивального нерва. Пошкодження петлі спричинить втрату чутливості.

- У ретромолярній ділянці на рентгенівському знімку видно дві межі вершини альвеолярного відростка: щічної і язикової кортикальних пластин. При визначенні розміру імплантату потрібно орієнтуватися на нижню з них.

Перш ніж приступити до імплантації, необхідно скласти її програму, план обстеження і лікування, відповівши на такі питання:

Чи є даний клінічний випадок прийнятним для імплантації?

Чи є необхідність у додатковому спеціальному лікарському огляді та обстеженні?

Які плани пацієнта щодо відновлення зубних рядів?

Де саме встановлювати імплантати?

Яку кількість імплантатів необхідно встановити?

Яка довжина імплантату в кожному конкретному випадку і місце імплантації?

Який діаметр імплантату в кожному конкретному випадку?

Необхідно в загальному ознайомитися з пацієнтом з точки зору розумових і психічних особливостей, рівня гігієни порожнини рота, можливості взаєморозуміння. Також необхідно з'ясувати скарги пацієнта, чого він чекає від лікування з естетичної та функціональної точок зору.

При обстеженні порожнини рота важливо звернути увагу на:

- Стан м'яких тканин: висота і положення фіксованою слизової (attachedgingiva), колір тканин, товщину слизової ясен, патологічні ділянки і стан слиновиділення;

- Стан зубів: карієс, стан пародонту, рухливість зубів, щільність розташування і нахил зубів, гігієна ротової порожнини;

- Стан альвеолярного відростка, що не має зубів: висота, ширина, форма, а також наявність коренів зруйнованих зубів.

Слід уважно вивчити естетичний і функціональний стан зубощелепної системи, стан нижньощелепних суглобів до початку лікування.

Треба зібрати докладний анамнез загального стану здоров'я пацієнта, у разі необхідності отримати роз'яснення сімейного лікаря.

Планування типорозміру імплантату і зони імплантації.

При проведенні імплантації необхідно прагнути встановити імплантат якомога довший. Чим довший імплантат, тим він краще підтримується кісткою і кращий розподіл сил, діючих на нього. Чим довший імплантат, тим більше шансів на успіх імплантації. Необхідно також прагнути встановити імплантат якомога більшого діаметра. Чим більший діаметр, тим більша його поверхня, і тим міцніше він утримується в кістці.

Доцільно встановлювати імплантат між двома кортикальними шарами кістки. Розміщення між двома кортикальними шарами кістки забезпечує хорошу стійкість імплантату, тим самим підвищуючи його шанси на успіх. Один кортикальний шар розташований на вершині альвеолярного гребеня щелепи, а іншою опорою імплантату може служити нижня стінка гайморової пазухи, основа носа і нижньої щелепи в передній ділянці (не можна спиратися на кортикальну пластинку нижньощелепного каналу).

Опора на два кортикальних шари кістки забезпечує розподіл вертикальних сил по всій протяжності кортикальної кістки. Проникнення в максиллярний синус або носову порожнину не тягнуть за собою проблем. Якщо це трапляється, слід ретельно виміряти висоту кістки від вершини альвеолярного відростка до кортикальної пластини дна гайморової пазухи або носової порожнини і встановити імплантат точно в товщі кортикальної кістки. Деякі лікарі спеціально роблять це, щоб встановити імплантат між двома кортикальними шарами кістки.

Слід залишати резервних 2 мм до місцезнаходження судинно-нервового пучка нижньої щелепи з трьох причин:

- У свердла є додаткова довжина в 0,9 мм на вершині, що не взята до уваги;

- Існує небезпека виникнення запалення навколо апікальної частини імплантату, і, якщо імплантат доходить домандибулярного каналу, запалення може поширитися на мандибулярний нерв;

- Через помилку при підрахунках, спотворень в рентгенівському знімку або внаслідок неакуратної роботи, свердло може проникнути на глибину більшу, ніж розраховано.

Слід прагнути встановлювати імплантат під кутом, ідентичним нахилу природних зубів. У верхній щелепі існує невеликий буквальний нахил, а в нижній щелепі слабкий лінгвальний нахил зубів. Необхідно прагнути, щоб імплантати були паралельні один одному і до решти зубів. Якщо різниця в нахилі імплантатів буде більше 30 градусів, протезування буде проблематичним, і сили, що діють на імплантати, не проходять по вертикальній осі (рис. 3).

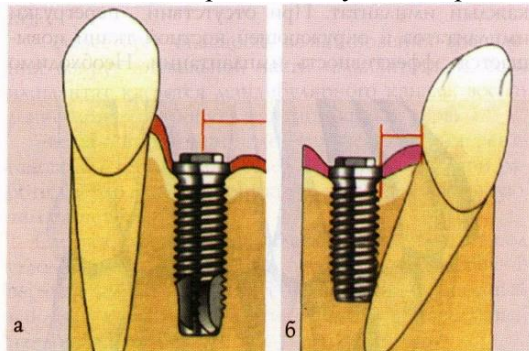


Рис 3. Розміщення імплантатів щодо осей зубів поруч: а) правильно; б) неправильно.

Мінімальна відстань між імплантатами повинна бути 2-3 мм, щоб створити умови для регенерації кісткової тканини.

Коли відсутні нижні передні різці, проведення імплантації є проблематичним, оскільки імплантати, як правило, ширше цих зубів. У цій ситуації варто обговорити можливість встановлення звичайного мостоподібного протеза або встановити кілька імплантатів більш лінгвально. При цьому результат конструювання зубного ряду виглядає як зайва щільність зубів і не порушує естетику.

Зуб з поганим прогнозом на майбутнє, особливо при локальній резорбції альвеоли, доцільніше видалити і встановити на його місці довгий імплантат. Збереження зуба з прогресуючим пародонтитом призведе в майбутньому до значної втрати кістки і до неможливості провести імплантацію.

Найбільш частим методом рентгенологічної діагностики є панорамний знімок щелеп. Панорамний знімок спотворює і збільшує розмір анатомічних утворень від 25% до 75%. Тому, для розрахунку розмірів за панорамним знімком слід користуватися, як правило, коефіцієнтом 40%. Наприклад, якщо висота кістки над мандибулярним каналом 20 мм, треба зменшити цю цифру на 40% (8 мм), в результаті виходить 12 мм. Далі від цієї величини слід відняти 2 мм (резерв до мандибулярного каналу) і остаточно визначити висоту планованого імплантату - 10 мм.

Панорамна рентгенограма може визначати положення ментального отвору в мезіодистальному напрямку в передбачуваній ділянці імплантації. Якщо передбачувана ділянка імплантації знаходиться на 3 мм або мезіальніше ментального отвору, можна використовувати довгий внутрішньокістковий імплантат, який буде входити в контакт з кортикальним шаром основи нижньої щелепи. Якщо ментальний отвір знаходиться ближче від вершини альвеолярного відростка, розріз для оголення кістки слід робити лінгвально, для того, щоб уникнути пошкодження мандибулярного нерва при розтині нижньощелепного симфізу.

Панорамні рентгенограми можуть дати інформацію щодо висоти альвеолярної кістки, але, вони не дають інформацію про ширину кістки. Панорамні рентгенограми не дають достатньої діагностичної інформації про розмір і форму верхньощелепних пазух: вони не показують увігнуті ділянки дна гайморової пазухи, які часто видно при комп'ютерній томографії і які можна використовувати для розміщення імплантату.

Перевага панорамних рентгенограм полягає в тому, що на одній плівці отримують зображення обох щелеп, більшість стоматологічних установ оснащені обладнанням для отримання панорамних рентгенограм, і всі стоматологи мають хорошу підготовку для їх читання.

З 1972 року, коли перший комп'ютеризований сканер перетворив рентгенівські знімки в цифрові сигнали, відбулися величезні зміни в отриманні зображень. По-перше, комп'ютерна томографія (КТ) стала використовувати комп'ютерну технологію для отримання зображень з величезним збільшенням великої кількості деталей. Якщо звичайна діагностична рентгенографічна техніка забезпечує зображення менш, ніж з 30 відтінками сірого кольору, то технологія сканування КТ виробляє більше 200 сірих відтінків. Розширена шкала сканування сірого кольору в КТ показує найменші зміни в щільності тканини, нерозрізнені при використанні звичайної рентгенографії.

По-друге, в 1987 році з'явилося спеціальне стоматологічне програмне забезпечення, що дозволяє подальше поліпшення якості КТ-сканування для отримання тривимірних картин як верхньої, так і нижньої щелепи.

Стоматолог зазвичай вивчає зображення КТ в трьох проєкціях, щоб отримати повне уявлення про ділянку, обраному для імплантації, особливо контуру кістки. Спочатку він вивчає звичайні панорамні знімки для розробки загального плану імплантації для кожної щелепи і консультування пацієнта. Після розробки загального плану для кожної щелепи стоматолог використовує інші рентгенівські уточнюючі зображення. В даний час дві фірми випускають на ринок програмне забезпечення, що дозволяє виробляти зображення в трьох проєкціях при плануванні зубних імплантатів. Програмне забезпечення від 3D / Dental («Columbia MD») виробляє вертикальні зрізи у натуральну величину (один до одного), а також горизонтальні і сагітальні зображення. Програмне забезпечення від DentalScan («General Elec-tric») включає в себе шкалу, яку хірург може використовувати для перетворення отриманих рентгенівських картин в реальні розміри.

У 1993 році фірма SIM / PLANT ("ColumbiaScientific. Inc.") запропонувала пакет інтерактивних програм для імплантології, які дозволяють стоматологам переглядати оброблені КТ знімки і маніпулювати з ними на комп'ютерах у своїх клініках. За допомогою програми SIM / PLANT для Windows (Microsoft) стоматолог може розглянути структури і оцінити розміри і якість кістки, застосовуючи вертикальні, горизонтальні і сагітальні зображення в натуральну величину. Крім використання зображення розмірів і якості кістки, стоматологи можуть застосовувати програму SIM / PLANT для накладення знімків імплантатів у натуральну величину на знімки КТ з метою планування лікування і демонстрації.

Сучасні КТ містять 3 листи інформації. На першому аркуші представлені горизонтальні зрізи на різній висоті щелепи, що показують загальні напрямки та положення анатомічних утворень.

Другий лист зазвичай демонструє три вертикальних зрізи, подібно панорамному знімку, в щічно-лінгвальному напрямку щелепи. Третій лист дає найбільш важливий вертикальний зріз з сагітальними зрізами по всій довжині щелепи через кожні 3 мм (можна зробити через кожні 2 мм і 1 мм). Зрізи пронумеровані у відповідності з нумерацією на горизонтальному знімку (зрізі).

Переваги комп'ютеризованої томограми (КТ) - одержання знімків один до одного з неперевершеною якістю деталей всіх потенційних ділянок імплантації на верхній і нижній щелепах.

Недоліки: необхідно спеціальне устаткування, знімки більш дорогі в порівнянні з іншими методами R-обстеження; стоматолог повинен навчатися аналізувати результати комп'ютерної томографії.

Надійна остеоінтеграція досягається при двоетапній методиці операції, тобто з попередньою інтеграцією в кісткову тканину щелепи внутрішньокісткової частини імплантата при відсутності навантаження на імплантат.

Операцію імплантації можна розбити на кілька послідовних стадій:

- Підготовка пацієнта до імплантації,
- Перевірка справності необхідного інструментарію та обладнання;
- Проведення анестезії;
- Підняття слизово-окісного клаптя і оголення важливих анатомічних ділянок, таких, наприклад, як ментальний отвір;
- Позначення на кістці за допомогою прямого або круглого хірургічного бору бажаного місця імплантації;
- Первинне препарування кістки на глибину меншу від запланованої;
- Введення вимірювача довжини і проведення контролю паралельності постановки імплантату;
- Продовження препарування першим свердлом до необхідної довжини після контрольного рентгенівського знімка;
- Продовження формування ложа імплантату наступними свердлами у відповідності з обраним видом імплантату;
- Установка вимірювача довжини і проведення контрольного дентального рентгенівського знімка;
- Установка імплантату;
- Закриття імплантату покривним гвинтом при техніці TwoPhases або закриття формувачем ясен при техніці OnePhases;
- Ушивання слизової;
- При необхідності знімок після імплантації (панорамний або дентальний);
- Спостереження після операції імплантації;
- Розкриття імплантату при двоетапній методиці імплантації.

При відшаруванні слизово-окісного клаптя розріз слід проводити в AttachedGingiva, тобто у фіксованій, а не в рухомій слизовій оболонці альвеолярного відростка. Можна зробити розріз MiddleCrest - по вершині альвеолярного відростка або злегка вестибулярно або лінгвально (Мал. 4). Рекомендується проводити розріз трохи лінгвально; тим самим при накладанні швів імплантат буде повністю покритий слизовою оболонкою, і шов не буде розташований над ним. Таким чином, зменшується небезпека оголення імплантату і його інфікування. Рекомендується підняти ширшу ділянку слизової оболонки і простежити за напрямом кістки, її розміром, дефектами. Необхідно забезпечити хороше кровопостачання відшарованого ділянки слизової.

Варіанти розрізів ясен в проекції альвеолярного гребеня

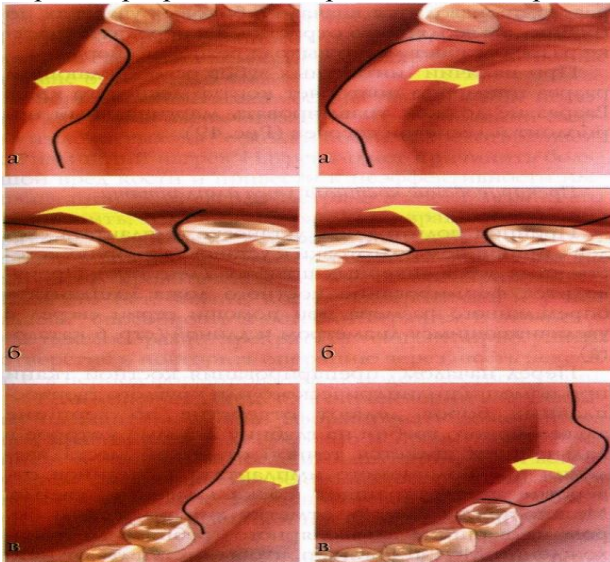


Рис 4. Розрізи для відшарування слизово-окісного клаптя при частковій відсутності зубів: а) верхньої щелепи при кінцевому дефекті; б) верхньої щелепи при включеному дефекті; в) нижньої щелепи при кінцевому дефекті.

Маніпуляції на слизовій оболонці та кістковій тканині порожнини рота.

В даний час розроблені хірургічні методи, що дозволили значно розширити показання до внутрішньокісткової імплантації або поліпшити її результати. Вони виробляються в процесі підготовки до імплантації, під час операції імплантації або після неї. Ці процедури не рекомендується проводити починаючому в сфері імплантології лікарю, а частину з них рекомендується проводити у відділенні щелепно-лицевої хірургії.

У багатьох випадках форма і стан кістки не дозволяє установку довгих і широких імплантатів в оптимальному місці під оптимальним кутом і отримати хороші естетичні результати. Можливо, що альвеолярний гребінь низький і вузький, в кістці є певні дефекти, або вершина альвеолярного гребеня розташовується під сильним щічним кутом. Щоб вирішити ці проблеми, були розроблені спеціальні методики.

Направлена регенерація кісткової тканини

Як правило, дефект кісткової тканини на межі зі слизовою оболонкою заповнюється сполучною тканиною або епітелієм, а не кісткою. Це пояснюється тим, що сполучні тканини і епітелій регенерують в кілька разів швидше, ніж кісткова тканина, і тому вони «перемагають» у змаганні щодо заповнення просторів. Встановлено, що перегородка перед сполучною тканиною і епітелієм створює можливість для кісткової регенерації дефекту.

Перегородка (мембрана) - це тонка смужка матеріалу, розташована під тканинами ясен на кістці. Використовуються різні види мембран.

Найпоширеніші:

- Мембрана GoreTex - це мембрана, зроблена з полімеру, який розсмоктується. Вона буває овальної форми трьох різних розмірів. При оголенні мембрана легко руйнується;
- Мембрана Kolagen складається з синтетичного колагену, який входить до складу кістки і сполучних тканин. Мембрана зроблена у формі квадрата і до неї додається лист для вирізання мембран необхідної форми;

- Мембрана LaminarBone (LAMB) - це мембрани з висушеної замороженої кістки. Мембрана зроблена з людської кістки, яка пройшла стерилізацію і спеціальну обробку і містить речовини, що стимулюють ріст кістки. Її занурюють у фізрозчин і накладають на потрібну ділянку;

- Полімерна мембрана Vicril - мембрана, щорезорбується і складається з полімеру, близького за своїм складом до колагену;

- Титанова мембрана (№ 305) - мембрана, яка не резорбується, зроблена з чистого титану. У неї є ряд переваг: швидко не забруднюється; її ціна становить 15% від ціни мембрани з колагену; можна надати необхідну округлу форму за допомогою хірургічного інструментарію.

Установку мембран під час операції можна зробити декількома шляхами:

- Мембрана пришивається до періосту (для мембран з титану не підходить);

- Мембрана зміцнюється маленькими титановими гвинтами. Для цього є два види гвинтів:

а) кріпильний гвинт для мембрани - вкручується через мембрану в стінку кісткового дефекту. Перш, ніж вкручувати гвинт, робиться невеликий отвір свердлом для гвинтів, і встановлюється мембрана за допомогою ключа 1,25. Якщо порівняти мембрану з наметом, то гвинт буде виконувати роль клина (кілочка) для намету;

б) опорний гвинт - гвинт вкручується в глибину кісткового дефекту. Перш ніж вкручувати гвинт, потрібно зробити невеликий отвір свердлом для гвинтів. Після установки опорного гвинта закріплюють мембрану, розташовуючи її над опорним гвинтом і закріпивши її по краях додатковими кріпильними гвинтами. Якщо порівняти мембрану з наметом, то опорний гвинт буде виконувати роль жердини для намету;

- Мембрана фіксується за допомогою закріплюючого гвинта (заглушки) для імплантату в разі, якщо імплантація проводилася одночасно з установкою мембрани. Слід зробити отвір в мембрані над імплантатом і вкрутити гвинт через мембрану в імплантат. Потім необхідно посилити мембрану додатковими гвинтами.

Мембрана не повинна торкатися сусідніх зубів, щоб не порушити герметичне прилягання до зубів ясен.

Успіх процесу нарощування (потовщення) кістки забезпечується заповненням простору або порожнини під мембраною матеріалом, який стимулює зростання кістки. Це також запобігає провалюванню мембрани всередину порожнини. Розроблено кілька методів заповнення порожнини:

1. Autograft - кістка береться у самого пацієнта. Результати застосування такої кістки найкращі. Коли потрібна невелика кількість кістки, можна використовувати кісткову тканину щелепи. Найбільш поширені місця забору тканини щелепи:

- Кістка під нижніми передніми зубами. З вестибулярної поверхні слід відступити мінімум 5 мм нижче від апексів коренів нижніх зубів;

- Кістка з ретромандибулярної ділянки;

- Міжзубні кісткові перегородки;

- Шматочки кістки, що виступають в місцях відсутніх зубів або між зубами;

- Осколки кістки, зібрані в процесі препарування кістки. Для цього необхідно встановити в слиновідсмоктувач спеціальний фільтр, який збирає осколки кістки.

Можливе використання кістки з інших ділянок тіла людини. Найбільш поширеними ділянками є гребінь клубової кістки і ребра.

Кістку можна брати у вигляді блоків і в такому ж вигляді вводити в дефект - ця форма трансплантації називається inlay (вкладка) кістки.

2. Allograft (Homograft) - кістка людського походження. Кістки стерилізуються, подрібнюються і піддаються спеціальній обробці. Цей матеріал називається DemineralizedFreezeDriedBone (DFDB) - висушена заморожена кістка, що пройшла процес демінералізації. Необхідна кількість - це 0,25 см³, для маленьких дефектів, для заповнення лунок видалених зубів потрібно 0,5 см³ і 1,0 см³ для заповнення великих ділянок або для декількох ділянок. Матеріал виготовляється у вигляді порошку. Частинки порошку бувають двох розмірів: 250-500 мікрон (№ 308) і 500-1000 мікрон. DFDB поставляється в стерильних упаковках по 1,0 і 0,5 см³.

Виділено натуральний білок, що стимулює розростання кістки - BoneMorphologicProtein (BMP). Для отримання мікрограмів цього продукту, необхідно багато кілограмів кістки, і тому матеріал є дуже дорогим. Розробляється створення даного матеріалу за допомогою генної інженерії.

3. Xenograft - кістка тваринного походження. Наприклад, BovinesBone - кістка великої рогатої худоби, перемелена і перетворена на порошок;

- Кістка свині, що пройшла депротеїнізацію і зберегла мінеральну будову.

4. Alloplast - кістка синтетичного походження. Її призначенням є вплив на остеокласти з тим, щоб вони утилізували штучну кістку і сприяли зростанню звичайної кістки натомість штучною. До матеріалів синтетичного походження відноситься гідроксиапатит.

Гранули гідроксиапатиту Hydroxyapatit (HA) виробляються по 0,5; 0,75; 3,0 см³. Синтетичні матеріали, що резорбуються мають переваги над тими, які нерезорбуються.

5. Кров'яний згусток - в крові є прогнатори, клітини для створення кістки, і присутність кров'яного згустку в ділянці регенерації обов'язкова.

Кожна фірма стверджує, що її матеріал дає найкращі результати. Однак сумнівно, що який-небудь матеріал дає хороші результати без присутності згустку крові. Вважається, що кістка самого пацієнта і В. М. Р. дають кращі результати.

Багато лікарів користуються сумішшю декількох матеріалів, наприклад, аутогенне кістка + D. F. D. V. + H. A. + кров. Зазвичай остеопластичний матеріал поміщають під мембрану, але якщо є маленький дефект, мембрана не використовується, при цьому, слід подбати, щоб місце операції було герметично закрито. Перед розміщенням матеріалу роблять отвори (перфорації) в кістці на даній ділянці, що прискорює взаємодію матеріалу, клітин кісткового мозку і крові.

Накладання швів над мембранами має свої особливості. Коли накладаються шви над мембраною, слід забезпечити повне герметичне закриття мембрани, щоб запобігти забрудненню. Дуже важливо, щоб у місці операції не створювалася напруга для кращого загоєння і створення естетично гарного зовнішнього вигляду. У багатьох випадках недостатньо м'якої тканини для того, щоб захити її без натягу, тому необхідно зробити поперечні послаблюючі розрізи з внутрішньої поверхні слизово-окісного клаптя. Розрізи дозволяють тканинам розтягуватися. Рекомендовані шви - це горизонтальний і вертикальний матрацний шов.

На жаль, від 25% до 60% обсягу новоствореної кістки піддається процесу зворотньої резорбції.

За наявності вузького альвеолярного гребеня (3 мм) можна застосувати методику розщеплення альвеолярного гребеня.

За допомогою різних доліт розщеплюються (роз'єднуються) вестибулярна і оральна кортикальні пластини по вершині гребеня на глибину 4-8 мм. Вестибулярна пластинка відхиляється в сторону і остеотомами, які відповідають розмірам свердла для імплантатів, створюють ложе для імплантатів (при широкій основі альвеолярного гребеня можливе використання свердел для імплантатів замість остеотому). Потім, як правило, використовується мембранна техніка.

Підняття дна верхньощелепної пазухи (SinusLifting)

Основним обмеженням у проведенні імплантації у верхній щелепі є низьке розташування стінки максиллярного синуса. Дуже часто висота кістки під нижньою стінкою синуса мала і не дозволяє встановити довгі імплантати. Ця ситуація виникає через резорбції альвеолярної кістки і пневматизації синуса (збільшення синуса вниз); обидва ці процеси відбуваються після видалення зуба. Кістку, розташовану під стінкою синуса ділять за висотою на 3 групи:

- Більше 10 мм - проводять імплантацію звичайним способом;

- Між 8-10 мм - встановлюють акуратно імплантати висотою 10 мм, занурюючи їх на 1-2 мм в синус під слизову оболонку. Кісткова стінка синуса злегка перфорується і встановлюються імплантати методом міжкортикальної фіксації;

- Менше 8 мм - проводиться хірургічна процедура, що дозволяє збільшити товщину стінки синуса за рахунок простору синуса. Послідовність дій при операції Sinuslifting:

- Відшаровується широка вестибулярна ділянка слизово-окісного клаптя, проводяться вертикальні розрізи в слизовій на рівні 4 і 7 зубів верхньої щелепи. Розріз для відшаровування клаптя слід проводити вздовж альвеолярного гребеня зі зміщенням в піднебінну ділянку, щоб отримати герметичне закриття після закінчення операції;

- Обережно, за допомогою борів, виділяється в вестибулярній стінці синуса ділянка кістки шириною 1 см і заввишки 0,7 см. При цьому цілісність слизової оболонки синуса не порушується, а кістковий фрагмент не відділяється від слизової синуса. Необхідно домогтися, щоб фрагмент кортикальної кістки став рухомих;

- Потім необхідно втиснути нижню частину кісткового фрагмента вгору і всередину так, щоб верхня його частина служила віссю. Вдавлювання проводиться обережно і в процесі його трохи відшаровується слизова синуса. Підняття слизової проводиться за допомогою спеціальних інструментів у вигляді кюретажної ложки, зігнутою під різними кутами. Наприкінці вдавнення кістковий фрагмент перетворюється в нижню стінку синуса і створюється простір між ним і колишньою стінкою синуса. Синус таким чином зменшується;

- Простір, що утворився через вікно в вестибулярній стінці синуса заповнюється остеотропними матеріалами;
- Імплантати встановлюються одночасно за умови, що є достатньо природної кістки щелепи під синусом для створення первинного закріплення імплантатів (не менше 5-6 мм кістки);
- Закривають вестибулярне вікно за допомогою будь-якої мембрани, як описано вище;
- Проводять герметичне накладання швів на слизову оболонку;
- Роблять перерву 9 місяців мінімум до проведення імплантації (або розкриття імплантатів, якщо імплантація проведена разом з підняттям синуса).

Після імплантації в перебудовану кістку також проходить період 9 місяців до розкриття імплантату. Розробляються методики мікросинусліфтинга, а також нові варіанти проведення стандартної операції синусліфтинг.

Зміна розміщення судинно-нервового пучка

Одне з основних обмежень при проведенні імплантації на нижній щелепі - це невелика висота кістки над мандибулярним нервом. У цій ситуації можна розглянути можливість переміщення судинно-нервового пучка і установку імплантатів з використанням всієї висоти щелепи.

Забирають кісткову тканину у вигляді 2-3 вікон (або по всій довжині) уздовж проекції судинно-нервового пучка, починаючи від ментального отвору. Обережно підтягують судинно-нервовий пучок через створене вікно і таким чином звільняють місце для установки імплантату. Після того, як послідовно встановлені імплантати, прокладають мембрану між імплантатами і прилеглими до них ділянками судинно-нервового пучка. Потім накладають мембрану на зовнішню поверхню судинно-нервового пучка і накладають шви.

Ця процедура складна і вимагає хороших навичок лікаря, тому що часто спостерігаються парестезії та анестезії після операції.

Маніпуляції на слизовій оболонці порожнини рота (муко-гінгівальна пластична хірургія)

Щоб отримати естетично гарний вигляд при протезуванні на імплантатах, необхідно, щоб імплантат був оточений досить товстою AttachedGingiva, особливо в щічній ділянці. Якщо у пацієнта тонка слизова оболонка з великою схильністю до рецесії, що створює естетичні проблеми, існують чимало технік нарощування (потовщення) слизової ясен навколо імплантату. Ці способи використовуються при захворюваннях пародонту зубів для вирішення аналогічних проблем.

При використанні місцевої трансплантації слизової оболонки порожнини рота береться блок ясеневієї тканини з ділянки присінка порожнини рота приблизно над другим премолярном або з ретромоларної ділянки і переноситься в місце проведеної імплантації (поверх імплантату).

При цій техніці важко отримати естетично гарний вигляд, оскільки, дуже часто має місце розбіжність у кольорі місцевих і «пересаджених» тканин.

Є лікарі, які проробляють трансплантацію трохи інакше (місцева пластика). Проводять розріз, відступивши кілька міліметрів від ясеневого краю з піднебінної поверхні імплантату, і переносять піднебінну слизову в пришийкову зону з вестибулярної поверхні імплантату.

Дефект піднебінної ділянки можна замінити слизовою, відповідною за величиною, з інших ділянок порожнини рота. Слизова оболонка ретельно зшивається з прилеглими тканинами.

Місцеву пластику слизової оболонки можна перенести обертальним способом.

Необхідно відшарувати слизовий клапоть з піднебінного розрізу до шийки імплантату і перекинути його на щічну ділянку імплантату, не від'єднуючи клапоть від прилеглої слизової оболонки з дистальної і медіальної сторін. Після цього клапоть і місцева слизова оболонка зшиваються. При використанні цього способу зберігається їх хороше кровопостачання.

Хороші естетичні результати дає процедура пересадки сполучної тканини (Subepithelialconnectivetissuegraft). Трансплантації піддається тільки підслизова сполучна тканина ясен. Тканину забирають на піднебінній ділянці приблизно над 5-м зубом або з ретромоларної ділянки. Рана ушивається, при цьому не залишається оголеної ділянки щелепи. Потім поміщають сполучну тканину на щічну поверхню імплантату під попередньо відшарований клапоть слизової оболонки. Так отримують потовщення ясен на даній ділянці. Шви накладають без натягу, при необхідності проводять послаблюючі розрізи.

Можна використовувати цю техніку для пластики переімплантатної слизової при оголенні металеві частини імплантату.

Цю процедуру можна проводити перед імплантацією, під час неї або при оголенні імплантату. Загоєння відбувається протягом 1,5 місяців.

6. Види самостійної роботи студентів.

1. Вивчити такі питання ($\alpha=1$):

1.1. Регенерація тканин. Біологічні основи остеогенезу.

1.2. Біологічні основи імплантації штучних зубів.

2. Тестові завдання з одиничним правильною відповіддю (= П):

2.1 Серед зубних внутрішньокісткових імплантів виділяють:

- A. Ендодонто-ендоосальні та ендоосальні.
- B. Ендоосальні та кризькісткові.
- C. Моноімпланти та комбіновані.
- D. Підслизові та підокістні.
- E. Усі перелічені.

(Правильна відповідь: А).

2.2 Які фактори не впливають на остеointegraцію імпланта?

- A. Матеріал та форма імпланта.
- B. Ступінь підготовки кісткового ложа.
- C. Дотримання правил асептики.
- D. Час
- E. Вид знеболення.

(Правильна відповідь: Е).

2.3 Що є показанням до дентальної імплантації?

- A. Одиничні дефекти зубного ряду.
- B. Включені дефекти зубних рядів.
- C. Кінцеві дефекти зубних рядів.
- D. Повна адентія.
- E. Усі відповіді вірні.

(Правильна відповідь: Е).

3. Тестові завдання з множинним вибором:

3.1. При обстеженні порожнини рота перед імплантацією в першу чергу важливо звернути увагу на:

- A. Стан м'яких тканин.
- B. Наявність пародонтозу зубів.
- C. Гігієну порожнини рота.
- D. Кольорову гаму наявних зубів.
- E. Наявність композитних планів.

(Правильна відповідь: А, В, С).

3.2. Найбільш часто використовувані методи рентгенодіагностики в стоматологічній імплантації на етапах планування:

- A. Панорамний знімок щелеп.
- B. МРТ.
- C. ТРГ.
- D. Конусно-променева комп'ютерна томографія.
- E. Бічна цефалометрична рентгенографія.

(Правильна відповідь: А, D).

3.3. Які види швів рекомендуються для закриття дефектів слизової?

- A. Вузлові адаптаційні шви.
- B. Горизонтальний матрацний шов.
- C. Внутрішньослизівий шов (за Поповичем).
- D. Безперервний шов.
- E. Вертикальний матрацний шов.

(Правильна відповідь: В, Е)

4. Задачі для самоконтролю:

4.1. У клініку щелепно-лицевої хірургії звернувся пацієнт 37 років. Встановлено діагноз: вторинна адентія, відсутність 46,47 зубів. На панорамному знімку визначається висота кістки над мандибулярним каналом 16 мм. Імплантат якої довжини необхідно вибрати для даного пацієнта?

(Відповідь: не довше 8 мм)

4.2. Пацієнт 43 років звернувся до хірурга-стоматолога з метою встановлення дентальних імплантів на верхню щелепу. При вивченні зрізів верхньої щелепи було виявлено, що обсяг кістки до дна верхньощелепної пазухи становить 5,7 мм, товщина альвеолярного гребеня 5,7 мм. Визначте найбільш раціональне ведення даного пацієнта.

(Відповідь: проведення відкритого SinusLifting, з одномоментною імплантацією)

4.3. При огляді пацієнта 27 років, було визначено відсутність зубів 35, 36, 37, з анамнезу відомо що зуб був втрачений в результаті спортивної травми. Після проведення конусно-променевої комп'ютерної томографії було визначено товщину альвеолярного гребеня (3,3 мм) який товщають до підстави. Який найбільш оптимальний метод заміщення вторинної адентії, за умови відсутності кістковопластичних матеріалів (аугментатів)?

(Відповідь: застосування внутрішньокісткових дентальних імплантатів, в комбінації з розщепленням альвеолярного відростка).

4.6. Перелік індивідуальних завдань.

Не передбачені програмою з навчальною дисципліною.

4.8. Перелік теоретичних питань до підсумкового модульного контролю:

1. Остеогенна і остеоіндуктивна терапія в патології кісток обличчя.

4.9. Перелік практичних завдань та робіт:

1. Провести курацію тематичного хворого.

2. Вміти проаналізувати рентгенологічні методи дослідження.

5.ОЦІНЮВАННЯ ДИСЦИПЛІНИ.

Форми контролю і система оцінювання здійснюються відповідно до вимог програми дисципліни та Інструкції про систему оцінювання навчальної діяльності студентів при кредитно-модульній системі організації навчального процесу, затвердженій МОЗ України. Оцінка за модуль визначається як сума оцінок поточної навчальної діяльності (у балах) та оцінки підсумкового модульного контролю (у балах), яка виставляється при оцінюванні теоретичних знань та практичних навичок відповідно до переліків, певними програмою дисципліни.

Поточний контроль здійснюється на кожному практичному занятті відповідно конкретним цілям з кожної теми. При оцінюванні навчальної діяльності студентів необхідно надавати перевагу стандартизованим методам контролю: тестуванню, структурованим письмовим роботам, структурованому за процедурою контролю практичних навичок в умовах, які наближені до реальних.

7. ЛІТЕРАТУРА.

1. Хірургічна стоматологія та щелепно-лицева хірургія: підручник; У 2т. – Т.2/В.О.Маланчук, І.П.Логвіненко, Т.О.Маланчук, О.Л.Ціленко – К.: ЛОГОС, 2011. – С. 3-4, 9-12.

2. Рузин Г.П. Краткий курс лекций по хирургической стоматологии и челюстно-лицевой хирургии / Геннадий Петрович Рузин – Киев: «Книга плюс», 2006 – С. 100 - 122.

3. Клиническая оперативная челюстно-лицевая хирургия: Руководство для врачей / Под ред. проф. В.Н.Балина и проф. Н.М.Александрова. 4-е изд., доп. и испр. – СПб.: СпецЛит, 2005. – С. 42-52.

4. Щелепно-лицева хірургія: підручник / О.О.Тимофєєв. – К.: ВСВ «Медицина», 2011. – С. 370-380.

5. Хирургическая стоматология и челюстно-лицевая хирургия. Национальное руководство / под ред. А.А.Кулакова, Т.Г.Робустовой, А.И.Неробеева. – М.: ГЭОТАР-Медиа, 2010 – С. 406-416.

№ 25. Результати, ускладнення дентальної імплантації і їх лікування.

1. АКТУАЛЬНІСТЬ ТЕМИ.

У сучасній стоматології широко використовується метод імплантації штучних опор для знімних і незнімних конструкцій зубних протезів. Дентальні імплантати збільшують можливості стоматолога при відновленні часткових і повних дефектів зубних рядів і мають цілий ряд переваг перед традиційним протезуванням.

2. КОНКРЕТНІ ЦІЛІ:

2.1. Аналізувати основні принципи обстеження хворого після хірургічного етапу дентальної імплантації.

2.2. Пояснювати основні результати протезування на імплантатах.

2.3. Запропонувати методи оптимізації профілактичних заходів ускладнень дентальної імплантації.

2.4. Класифікувати сучасні лікарські речовини.

2.5. Трахтувати різні етіопатогенетичні причини виникнення періімплантитів.

2.6. Малювати графологічну схему заняття.

2.7. Проаналізувати показання і результати дентальної імплантації залежно від різних клінічних випадків.

2.8. Скласти схему підготовки кісткової тканини до хірургічного етапу дентальної імплантації.

3.БАЗОВИЙ РІВЕНЬ ПІДГОТОВКИ.

Назви попередніх дисциплін	Отримані навички
----------------------------	------------------

1. Анатомія людини.	Знати нормальну будову кісткових структур лицьового скелета.
2. Гістологія, цитологія, ембріологія.	Диференціювати основні гістологічні структури кісткової тканини як органу.
3. Біоорганічна і біологічна хімія.	Знати особливості основних сплавів металів, їх хімічну будову.
4. Фізіологія.	Знати нормальні процеси осифікації.
5. Патоморфологія.	Описати різні процеси регенерації кісткової тканини, класифікувати типи кісткового мозоля.
6. Фармакологія.	Зображувати схемний різні групи препаратів, що використовуються в дентальній імплантації.
7. Радіологія.	Використати сучасні методи рентгенологічного дослідження на етапах планування і оцінки якості лікування.
8. Пропедевтика ортопедичної стоматології	Описати різні класифікації дефектів зубного ряду

4. ЗАВДАННЯ ДЛЯ САМОСТІЙНОЇ РОБОТИ ПІД ЧАС ПІДГОТОВКИ ДО ЗАНЯТТЯ.

4.1. Перелік основних термінів, параметрів, характеристик, які повинен засвоїти студент при підготовці до заняття :

Термін	Визначення
1. Стоматологічна імплантація	Це розділ стоматології займається заміщенням відсутніх зубів за допомогою імплантатів.
2. Дентальний імплантат	Штучно виготовлена, найчастіше багатоконпонентна конструкція, використовується для впровадження в кісткову тканину щелепи з подальшим зрощенням з метою протезування.
3. Остеоінтеграція	Це фундаментальне біологічне явище з широкими можливостями використання в усіх областях медицини і стоматології.
4. Остеокондукція	Проліферація остеогенних клітин по ходу волокон фібрину і диференціація цих клітин в остеобласти.
5. Остеоіндукція	Стимулювання росту кісткової тканини.

4.2. Теоретичні питання до заняття:

1. Гістологічна будова кісткової тканини.
2. Методи регенерації кістки.
3. Нормальна біохімічна будова кістки.
4. Процеси порушення регенерації кісткової тканини.
5. Історичне становлення дентальної імплантації.
6. Біологічне обґрунтування остеоінтеграції.
7. Етапи контактного остеогенезу.
8. Переваги і недоліки різних видів дентальних імплантатів.
9. Види сучасних дентальних імплантатів.
10. Показання до дентальної імплантації.
11. Протипоказання до дентальної імплантації.

4.3. Практичні роботи (завдання), які виконуються на занятті :

1. Опанувати методику передопераційного аналізу дефекту.
2. Опанувати методику передопераційного планування впровадження дентального імплантату.

5. ЗМІСТ ТЕМИ :

Причинами ускладнень імплантації можуть бути біологічні чинники: недостатнє кровопостачання кісткової тканини, регіонарний остеопороз, сучасно не виявлені захворювання, що порушують остеогенез, неконтрольоване і непередбачуване навантаження на імплантат. Проте у більшості випадків ускладнення обумовлені помилками при плануванні лікування, проведенні оперативного втручання і протезуванні.

В ході операції можуть статися: перелом бору або направляючого свердла, penetрація дна верхньощелепної пазухи і порожнини носа, ушкодження стінки нижньощелепного каналу і травма нижньолункового нерва, penetрація бічних або нижнього компактних шарів нижньої щелепи, перелом стінки альвеолярного відростка : до ускладнень можна також віднести відсутність первинної фіксації імплантату.

Частіше ламаються фісурні бори під час препарування кісткового ложа під пластинкові імплантати, рідше - свердла для препарування імплантатів гвинтової або циліндричної форми. Головною причиною переломів фісурних борів є надмірний натиск на інструмент під час подовжнього свердління ложа імплантату. Причиною перелому інструментів для препарування кісткового ложа можуть бути також неправильні температурні режими стерилізації (при сухожаровому методі стерилізації) і вироблений ресурс інструменту (більше 30 циклів стерилізації). Частину зламаного інструменту, що залишилася в кістці, необхідно видалити.

Penetraція дна верхньощелепної пазухи. Ускладнення, що досить часто зустрічається, при значній атрофії альвеолярного відростка верхньої щелепи. Причиною penetрації можуть бути неправильне визначення висоти альвеолярного відростка по ортопантограмі, а також надмірний тиск на інструмент і недбале препарування кісткового ложа. Частіше це ускладнення має місце при препаруванні ложа під гвинтові і циліндричні імплантати.

Якщо penetрація дна верхньощелепної пазухи або грушовидного отвору сталася під час препарування направляючого каналу, необхідно виміряти відстань від гребеня альвеолярного відростка до місця перфорації. Для цього можна використати глибиноміри або направляюче свердло. Розширення того, що направляє і подальше формування кісткового ложа необхідно проводити інструментами, висота яких буде менше вимірної відстані мінімум на 1 мм, встановивши той, що відповідає цим розмірам імплантат, який відділятиметься від дна верхньощелепної пазухи або порожнини носа шар кістки завтовшки близько 1 мм.

Якщо penetрація сталася під час остаточного препарування ложа при роботі свердлом, розгорткою або мітчиком, можливі декілька рішень цієї проблеми :

- Відмовитися від установки імплантату в цьому місці, якщо дозволяють умови, провести імплантацію поряд із вже сформованим ложем;
- Встановити внутрішньокістковий елемент імплантату, висота якого на 2 мм менше глибини сформованого ложа. При цьому перед його установкою необхідно ввести зібрану з інструменту кісткову стружку або кістковопластичний матеріал у верхню частину ложа.

Якщо планувалася установка одноетапного імплантату і сталася penetрація дна верхньощелепної пазухи або грушовидного отвору, доцільно змінити тактику лікування. Провести двоетапну імплантацію.

Ушкодження стінок нижньощелепного каналу травма нижньолункового нерва. Причинами ушкодження стінки нижньощелепного каналу і травма n. alveolaris inferior. являється некоректне планування, недбале препарування кісткового ложа і неправильне визначення розмірів імплантату із за непередбаченого спотворення вертикального розміру нижньої щелепи на ОПТГ. Слід зазначити, що не завжди розтин стінки нижньолункового каналу обов'язково викликають безповоротні ушкодження нижньолункового нерва. Розтин стінки каналу може привести до утворення внутрішньоканальної гематоми і тиску на нерв. В цьому випадку частково втрачена чутливість в зоні іннервації нижньолункового нерва поступово відновлюється протягом 2-3 тижнів.

При остеопорозі нижньої щелепи стінка нижньощелепного каналу може мати отвори, дефекти або зовсім бути відсутнім. При цьому симптом Венсана настає наступного дня після операції і поступово зникає через 5-7 днів.

Якщо симптом Венсана є наслідком здавлення нерва імплантатом і спостерігаються стійкі неврологічні зміни більше 2 тижнів, то імплантат слід витягнути і призначити відповідне комплексне лікування.

6. МАТЕРІАЛИ ДЛЯ САМОКОНТРОЛЮ:

А. Завдання для самоконтролю:

Б. Завдання для самоконтролю:

1. На який день зникає симптом Венсана при остеопорозі нижньої щелепи в умовах дефекту стінки нижньощелепного каналу?

(Відповідь: 5-7 днів)

2. Під час препарування направляючого каналу сталася перфорація дна верхньощелепної пазухи. Який інструмент оптимальний для визначення глибини відстані?

(Відповідь: глибиномір)

3. Через скільки циклів стерилізації вважається виробленим ресурс інструменту?

(Відповідь: більше 30 циклів).

В. Матеріали для тестового контролю. Тестові завдання з одиничною правильною відповіддю ($\alpha = 2$):

1. Що не відноситься до можливих ускладнень під час імплантації?

- A. Кровотеча з рани.
- B. Пошкодження дна гайморової пазухи і порожнини рота.
- C. Перелом стінки альвеолярного відростка.
- D. Повітряна емболія та емфізема тканин.
- E. Мукозит і періімплантит.

(Правильна відповідь: E.)

2. При установці яких імплантів частіше спостерігається таке ускладнення, як перфорація дна гайморової порожнини?

- A. Підокісних.
- B. Пластинкових.
- C. Імпланти комбінованої конструкції.
- D. Гвинтових і циліндричних.
- E. Всі відповіді правильні.

(Правильна відповідь: D.)

3. До критеріїв успішної імплантації не відноситься?

- A. Відновлення висоти і ортогнатичності прикусу.
- B. Відсутність рухливості кожного з імплантів.
- C. Щорічне зменшення рівня кістки повинно бути не менше 0,2 мм на рік.
- D. Відсутність болю, парестезій, інфекцій.
- E. Мінімальний рівень успішної імплантації 85% за 5 років.

(Правильна відповідь: A.)

Г. Учбові завдання 3-го рівня (нетипові завдання):

1.1. Яке співвідношення остеобластів до остеобластам потрібне для нормальної підтримки внутрішньої постійності кісткової тканини (гомеостазу)?

(Відповідь: 100:1)

2.2. Яка методика використовується для нанесення біоактивної кераміки, гідроксиапатита і трикальційфосфатного покриття на титанову заготовку дентального імплантату?

(Відповідь: методика плазмового напилення).

7. ЛІТЕРАТУРА.

1. Хірургічна стоматологія та щелепно-лицева хірургія: підручник; У 2т. – Т.2/В.О.Маланчук, І.П.Логвіненко, Т.О.Маланчук, О.Л.Ціленко – К.: ЛОГОС, 2011. – С. 3-4, 9-12.
2. Рузин Г.П. Краткий курс лекций по хирургической стоматологии и челюстно-лицевой хирургии / Геннадий Петрович Рузин – Киев: «Книга плюс», 2006 – С. 100 - 122.
3. Клиническая оперативная челюстно-лицевая хирургия: Руководство для врачей / Под ред. проф. В.Н.Балина и проф. Н.М.Александрова. 4-е изд., доп. и испр. – СПб.: СпецЛит, 2005. – С. 42-52.
4. Щелепно-лицева хірургія: підручник / О.О.Тимофєєв. – К.: ВСВ «Медицина», 2011. – С. 370-380.
5. Хирургическая стоматология и челюстно-лицевая хирургия. Национальное руководство / под ред. А.А.Кулакова, Т.Г.Робустовой, А.И.Неробеева. – М.: ГЭОТАР-Медиа, 2010 – С. 406-416.

№ 26. Пародонтальна хірургія, хірургічне лікування захворювань тканин пародонту: показання, техніка виконання, кістково-пластичні матеріали. Ускладнення ендодонтичних втручань та їх хірургічне лікування.

1. АКТУАЛЬНІСТЬ ТЕМИ.

Оволодіти методами аналізу і синтезу даних клініко-рентгенологічних та лабораторних досліджень для самостійного встановлення діагнозу, проводити диференційну діагностику в залежності від ступеня тяжкості, протікання, форми; систематизувати знання за сучасними методами лікування пародонтиту і опанувати засобами лікування сучасними препаратами.

2. КОНКРЕТНІ ЦІЛІ:

- 1.1. Аналізувати результати клінічних обстежень хворих з захворюваннями тканин пародонту.
- 1.2. Пояснювати результати додаткових досліджень.

- 1.3. Запропонувати плани лікування хворих з різними пародонтологічними захворюваннями.
- 1.4. Класифікувати всі захворювання тканин пародонту.
- 1.5. Тракувати етіологію і клінічні прояви захворювань тканин пародонту.
- 1.6. Малювати схему обстеження та лікування хворих з захворюваннями тканин пародонту.
- 1.7. Проаналізувати основні принципи діагностики цих захворювань.
- 1.8. Скласти план діагностики та диференційної діагностики захворювань тканин пародонту, провести курацію хворих, встановити діагноз, скласти план обстеження та лікування.

3. БАЗОВИЙ РІВЕНЬ ПІДГОТОВКИ.

Назви попередніх дисциплін	Отримані навички
1. Гістологія.	Особливості будови пародонта.
2. Топографічна анатомія.	Знання кровопостачання тканин пародонта.
3. Патологічна анатомія.	Описати гістологічну картину запальних процесів тканин пародонта.
4. Патологічна фізіологія.	Тракувати етіологію та патогенез захворювань тканин пародонта.
5. Терапевтична стоматологія.	Знання класифікації захворювань тканин пародонта.
6. Пропедевтика хірургічної стоматології.	Провести курацію хворого з абсцедуючим пародонтитом.

4. ЗАВДАННЯ ДЛЯ САМОСТІЙНОЇ РОБОТИ ПІД ЧАС ПІДГОТОВКИ ДО ЗАНЯТТЯ

4.1. Перелік основних термінів, параметрів, характеристик, які повинен засвоїти студент при підготовці до заняття:

Термін	Визначення
1. Періодонт (періодонтальна зв'язка, десмодонт)	сполучний апарат зуба, що виконує опорно-утримуючу і амортизуючу функції.
2. Гінгівіт	запалення ясен, обумовлене несприятливим впливом місцевих і загальних факторів і протікає без порушення цілісності зубоясенневого з'єднання.
3. Кюретаж	вишкрібання вмісту пародонтальних кишень.

4.2. Теоретичні питання до заняття:

1. З чого складається пародонт?
2. Диференційна діагностика захворювань тканин пародонту.
3. Показання до хірургічних методів лікування захворювань тканин пародонту.
4. Хірургічні методи лікування захворювань тканин пародонту
5. Формування присінку порожнини рота: показання та протипоказання, етапи проведення.
6. Передопераційна підготовка хворих.

4.3. Практичні роботи (завдання), які виконуються на занятті:

1. Оволодіти методикою читання рентгенівських знімків.
2. Оволодіти методикою використання хірургічного пародонтологічного інструментарія.

5. ЗМІСТ ТЕМИ:

Поняття «пародонт» об'єднує комплекс утворень: ясна, періодонт, кісткову тканину альвеоли і цемент кореня зуба, які мають загальні джерела іннервації та кровопостачання, складають єдине ціле, пов'язані спільністю функцією і походженням.

У формуванні зуба і пародонта активну участь приймають ектодермальний епітелій і мезенхіма первинної порожнини рота, який, поринувши в епітелій, утворює губну і зубну пластинки. На щечно-губній поверхні зубної пластинки внаслідок нерівномірного росту епітелію формуються відповідно до кількості і розташуванню зубів дзвоновидні вирости, які в подальшому перетворюються в емалеві органи. Сполучнотканинні волокна періодонта розвиваються з мезенхіми зубного мішечка. На ранніх стадіях розвитку зачатка зуба формуються три шари клітин. Клітини одного шару врастають в цемент, іншого - формують кісткові стінки альвеоли. Між ними розташовується третій шар, клітини якого не мають певної орієнтації. Під впливом функціонального навантаження вони перетворюються в волокна, напрямом яких відповідає навантаженню зуба.

Гістологічно ясна складаються з багат шарового плоского епітелію і власної пластинки. Розрізняють епітелій порожнини рота, епітелій борозни, сполучний епітелій (епітелій прикріплення). Епітелій борозди є проміжним між багат шаровим плоским і сполучним епітелієм. Епітеліальне прикріплення складається з кількох рядів продовгуватих клітин, розташованих паралельно поверхні

зуба. Клітини прикріплення оновлюються швидше за інших, що свідчить про їх регенеративні можливості. Епітелій міжзубних сосочків і прикріплених ясен більш товстий і може ороговівати. В цьому епітелії розрізняють базальний, шипуватий, зернистий і роговий шари. Базальний шар складається з циліндричних клітин, шипуватий - з клітин полігональної форми.

В епітеліальних клітинах виявлені РНК, глікоген, глікозаміноглікани, які відіграють важливу роль у процесі трофіки і регенерації тканини.

Ясна добре іннервовані. Розрізняють капсульовані і некапсульовані нервові закінчення. Капсульовані утворюють так звані колби Краузе та дотикові тільця (тілця Мейсснера). Крім того, від клубочків сосочкового шару відходять внутрішньоепітеліальні нервові закінчення. Нервово-рецепторний апарат сприймає відчуття болю, температурні і тактильні подразнення.

Слизова оболонка витримує значний жувальний тиск, сприяє формуванню харчової грудки, через неї активно всмоктуються і виділяються розчини багатьох лікарняних речовин.

Сполучний апарат ясен. Строма, складає основу ясен, в пришийковій ділянці (циркулярна зв'язка зуба) вміщує велику кількість колагенових, еластичних і аргірофільних волокон. Така насиченість сполучного апарату ясен сприяє її щільному приляганню до зуба і рівномірному розподілу жувального тиску. Розподіл сполучно-тканних волокон в пародонті на різних поверхнях і рівнях кореня зуба різне. З вестибулярної і язичної (піднебінної) сторін виділяються зубо-ясневу, зубоперіостальну, зубоальвеолярну горизонтальну і зубогребішкову групу волокон, пучки яких орієнтуються у різних напрямленнях.

Періодонт (періодонтальна зв'язка, десмодонт) - сполучний апарат зуба, що виконує опорно-утримуючу і амортизуючу функції. Це щільна сполучна тканина, що оточує корені зуба, розташована між цементом і альвеолярної кісткою на всьому протязі періодонтальної щілини. Хід і напрям волокон періодонта визначаються функціональним навантаженням зуба.

Пародонт кровопостачають концеві гілки верхньої і нижньощелепної артерій, що відходять від зовнішньої сонної артерії. Ясна верхньої щелепи кровопостачаються із анастомозів, утворених судинами зовнішньої артеріальної дуги верхньої щелепи. Анастомози безпосередньо примикають до кістки на відстані 0,5 см від ясенного краю. До вестибулярної поверхні ясен кров притікає від анастомозів між зовнішньою артеріальною дугою, щічною і верхньою губною артеріями. Ясна нижньої щелепи кровопостачаються артеріальними гілками внутрішньої альвеолярної дуги, з язикової поверхні - язичною артерією.

Функції пародонта обумовлені анатомо-фізіологічними особливостями його будови. Тканини пародонта являють собою єдину систему, яка забезпечує фіксацію зубів, сприймає і регулює жувальне навантаження, здійснює рефлекторний вплив на діяльність системи травлення, виконує пластичну і трофічну функції, являється бар'єром для середовищних травмуючих факторів (механічних, фізичних, біохімічних і ін).

КЛАСИФІКАЦІЯ ХВОРОБ ПАРОДОНТА

I. Гінгівіт - запалення ясен, обумовлене несприятливим впливом місцевих і загальних факторів і протікає без порушення цілісності зубоясенного з'єднання.

Форма: катаральний, гіпертрофічний, виразковий.

Тяжкість: легка, середня, важка.

Перебіг: гострий, хронічний, загострення, ремісія.

Поширеність: локалізований, генералізований.

II. Пародонтит - запалення тканин пародонту, яке характеризується прогресуючою деструкцією періодонта і кістки.

Тяжкість: легка, середня, важка.

Перебіг: гострий, хронічний, загострення (в тому числі абсцедуючий), ремісія.

Поширеність: локалізований, генералізований.

III. Пародонтоз - дистрофічне ураження пародонту.

Тяжкість: легка, середня, важка.

Перебіг: хронічний, ремісія.

Поширеність: генералізований.

IV. Ідіопатичні захворювання з прогресуючим лізисом тканин пародонту [синдром Папійона-Лефевра, гістіоцитоз X, гаммаглобулінемія, цукровий діабет (некомпенсований) і ін.

V. Пародонтоми - пухлини і пухлиноподібні процеси в пародонті.

Основною перевагою класифікації є диференційований підхід до різних захворювань тканин пародонта відповідно до клініко-морфологічних особливостей патологічного процесу: запалення, дистрофія, пухлини.

До I і II груп захворювань відносяться патологічні процеси тканин пародонту, які визначаються обов'язковим проявом в них класичних ознак запалення: ексудації, альтерації та проліферації.

У I групу включені багаточисельні захворювання, які вражають лише м'які тканини пародонту; II групу становить пародонтит, при якому в процес залучається весь комплекс пародонту: ясна, періодонт, альвеолярна кістка (відросток), тканини зуба. Особливістю його розвитку є незворотність процесу.

У III групу входить пародонтоз - генералізований дистрофічний процес всіх тканин пародонту.

У IV групі об'єднані процеси в пародонті, які супроводжують ряд загальних захворювань в організмі.

Терапія хворих з захворюваннями пародонту повинна проводитись комплексно, ціленаправлено і строго індивідуалізовано. Вона включає місцеве і загальне лікування, ефективні консервативні, хірургічні, ортопедичні та фізіотерапевтичні методи в умовах диспансерного спостереження.

Лікування переслідує наступні цілі: 1) усунути травматичні чинники в порожнині рота; 2) ліквідувати запалення тканин пародонту; 3) призупинити дистрофічний процес; 4) відновити порушення функцію тканин пародонта; 5) стимулювати процес регенерації; 6) зберегти зубний ряд як єдину динамічну систему; 7) виключити найбільш імовірні патологічні фактори.

У комплексній терапії захворювань пародонту хірургічні втручання займають найбільш питому вагу. Вони приходять на зміну консервативної терапії в тих випадках, коли виникає необхідність видалення патологічного вогнища, а також при реконструктивних і пластичних операціях на пародонті і слизовій оболонці рота.

До хірургічних методів лікування відносяться кюретаж, вакуум-кюретаж, гінгівотомія, гінгівектомія, гінгівопластика, операції коригуючі край ясен, клаптеві операції, френулотомія, френулектомія, пластичні операції, які формують присінок рота. Вони виконуються традиційним хірургічним методом або з використанням низьких (кріодеструкція) або високих (діатермокоагуляція) температур.

Кюретаж - вишкрібання вмісту пародонтальних кишень. Це один з найпоширеніших методів хірургічного лікування. Його метою є видалення з кармана зруйнованих тканин, під'ясенного зубного каменю, зміненого цементу, скупчення мікробів, грануляцій, вегетуючого епітелію.

Показання до кюретажу: пародонтит легкого та середнього ступеня тяжкості при наявності пародонтальних кишень глибиною до 4-5 мм, при щільній яснах і відсутності кісткових кишень.

Противпоказаннями до кюретажу: гострий запальний процес, наявність абсцесу, кісткових кишень, стоншення стінки кишень, фіброзно змінені ясна, глибина пародонтальних кишень більше 5 мм, значна рухомість зубів, аномалійне положення, наявність гострих інфекційних захворювань слизової оболонки порожнини рота і загальних захворювань.

Розрізняють простий і під'ясеневий кюретаж. Простий кюретаж проводиться в межах зубоченевого з'єднання при відсутності пародонтальної кишені. При под'ясеневому кюретажі усувають або зменшують пародонтальні кишень.

Кюретаж проводиться спеціальними інструментами, в набір яких входять зуболікарські гачки різних форм і розмірів, кюретажні ложечки, екскаватори, напильники, рашпили та ін.

Етапи

кюретажау:

- 1) ірригація порожнини рота слабкими розчинами антисептиків;
- 2) знеболювання аплікаційне і інстиляція в пародонтальні кишень, наприклад, офіційальною 5% тримікаїновою мазю; ін'єкційне (1% розчин новокаїну, тримекаїна). Застосовують переважно безголкові ін'єктор. Хворим з емоційною напругою, почуттям остраху й страху за 30-40 хв до операції проводиться премедикація;
- 3) обробка операційного поля йодвмісними розчинами;
- 4) видалення зубного каменю і зруйнованого цементу зуба. Видаляти зруйнований цемент краще екскаватором, здійснюючи легкі пошкрібання по його поверхні, не ушкоджуючи здорового цементу, без якого не можна розраховувати на відновлення волокнистих структур пародонту;
- 5) кюретаж кісткової тканини краю альвеоли. За допомогою невеликих кюреток обережно зішкрібають на дні пародонтальних кишень поверхневий розм'якшений шар краю кістки альвеолярного відростка і міжальвеолярної перегородки;
- 6) видалення грануляцій і врослого в кишень епітелію (деепітелізація кишень) - найбільш відповідальний етап операції. Він вимагає від лікаря особливої обережності і навичок. Проводиться маленькими кюретками і екскаваторами з гострими ріжучими гранями. Для цього кюретку, робоча частина якої обернена до ясен, вводять на всю глибину пародонтальної кишень. Великим пальцем лівої руки притискають ясна до кюретки і зуба, і безперервним рухом кюретки у напрямку до коронки зуба під контролем пальця зрізають грануляції і епітеліальну вистилку кишень. При цьому необхідно добре фіксувати робочу руку, уникаючи ковзання інструментів і пошкодження здорових

тканин. В результаті кюретажа внутрішня поверхня кишені перетворюється в операційну рану із залишками м'яких тканин і обломків зубного каменю; 7) промивання пародонтальних кишень антисептичними розчинами під тиском - вимивають залишки зубного каменю, грануляції та ін.

Одночасно проводять міроприємства, що зупиняють кровотечу. При цьому необхідно зберігати кров'яний згусток, який заповнює колишню кишеню, що сприяє швидкому загоєнню рани і створенню оптимальних умов для рубцювання. Опісля кюретажа кишеню можна заповнити емульсією і пастами з біологічно активними речовинами, які сприяють регенерації. Закінчують кюретаж накладанням лікувальної пов'язки. Кюретаж рекомендується проводити одномоментно, не частіше 2 разів на рік. Одночасно можна обробляти пародонтальні кишені в області 3 - 4 зубів. Інтервали між кюретажем різних груп зубів становить 2-3 дні. Після операції рекомендується ретельно дотримуватися гігієни порожнини рота. Через 8-10 год можна починати періодичні теплі полоскання відварами лікарських трав (ромашка, шавлія та ін), користуватися м'якою зубною щіткою і протизапальними зубними пастами. До недоліків методу відноситься недостатньо повне видалення зубного каменю і грануляції внаслідок кровоточивості і відсутності візуального контролю.

Успішно виконаний кюретаж дозволяє ліквідувати пародонтальні кишені, призводить до рубцевого зморщування його і вrostання сполучнотканинних волокон, що утворюються в міру організації кров'яного згустка і біологічно активних речовин, у шар збереженого і новоутвореного цементу.

Вакуум-кюретаж - видалення вмісту пародонтальних кишень в умовах місцевого вакууму. Перевага методу перед звичайним кюретажем заключається в тому, що він дозволяє обробити більш глибокі кишені при відносно безкровному операційному полі, візуально контролювати повноту та якість кюретажу і головне - обробити дно ясеневі кишені і прилеглу кісткову тканину: звільнити від вогнища деструкції, скупчення ексудату, мікроорганізмів і продуктів їх життєдіяльності. Вакуум-кюретаж можна проводити сконструйованими для цих цілей вакуум-апаратом, слюновідсосом зі спеціальними насадками. Вакуум-апарат складається з компресора, двох ємкостей (в одній створюється негативний, в іншій - невисокий надмірний тиск повітря). При включенні апарату під дією вакууму відсмоктується кров, ротова рідина, відторгнуті частинки тканин і зубного каменю. Надмірний тиск дозволяє зрешувати лікарськими розчинами операційне поле. Вишкрібання проводиться порожнистими гачками різних форми і розмірів (гачки-кюретки), які під час роботи закріплюються у спеціальному тримачі, з'єднанні з апаратом, який утворює вакуум.

Діатермокоагуляція - згортання або загустіння тканин під впливом струмів високої частоти. Використовується для порушення пророзшого епітелію і грануляції пародонтальної кишені, міжзубних сосочків, які розрослися при інших гіперпластичних процесах. Діатермокоагуляція показана також при гіпертрофічному гінгівіті, фіброматозі ясен, пародонтиті при глибині пародонтальних кишень більше 3 мм, пародонтальних абсцесах.

Кріохірургія - деструкція тканин пародонта за допомогою низької температури. Переваги методу - чітке обмежане руйнування тканини, безболісність операції, гемостатичений ефект та ін. В якості заморожувачої рідини використовують рідкий азот, фреон, вуглекислоту, кисень. Кріодеструкція проводиться при температурі -60-140 °C. Лікування здійснюється методом обдування, контактної кріодеструкції або кюретаж.

Показання до кріохірургії: глибокі пародонтальні кармани (5-7 мм), рясні разрастання грануляцій, гіпертрофічний гінгівіт, пародонтальні абсцеси, папіліт, пародонтоми та ін. Під час кріокюретажа кріозонд вводять в пародонтальні кишені і включають апарат на 3-10 с. Кріо-некроз настає через 24 - 48 год, а регенерація продовжується 6-12 днів. Протягом первих 2 діб захисні пов'язки не накладають, а проводять звичайний туалет рани.

Гінгівотомія - лінійне розсічення стінки пародонтального кишені з метою розкриття пародонтального абсцесу або для відкритого кюретажа пародонтальної кишені під візуальним контролем. Показаннями є глибокі і погано видимі ясеневі і кісткові пародонтальні кишені в області одного або декількох зубів, одиночні рецидивуючі абсцеси. З цієї метою застосовують різної форми розрізи: вертикальні по осі зуба, зміщені дистально, через міжзубний сосочок, півмісяцеві, Т-подібні та ін.

Після розкриття кишені її промивають антисептичними розчинами, проводять ретельний кюретаж, потім рану знову обробляють антисептичними розчинами, вводять біологічно активну суспензію із інгібіторів ферментів протеалізу, склеюють медичним клеєм, вкриваючи плівкою або лікувальною пов'язкою на 2-3 дні. При розтині абсцесов шви не накладають, в порожнину вводять біологічно активні суспензії (з ферментів, інгібіторів та інших речовин).

Гінгівектомія - висічення пародонтальної кишені на всю його глибину (на рівні альвеолярного краю) одночасно з патологічно зміненим ясеневим краєм і вмістом кишені. Розрізняють просту і радикальну гінгівектомію. Проста проводиться при глибині пародонтальних кишень більше 4-5 мм і горизонтальної, рівномірної розробці альвеолярного краю, при гіпертрофічному гінгівіті, розростанні грануляцій, підвищеній десквамації епітелію, відсутності рубцювання після кюретажу. Обсяг операції обмежується 2-3 бічними і 4-6 передніми зубами. Після предопераційної підготовки (знеболення, обробки операційного поля) уточнюють межі запалення ясен, визначають глибину розрізу (відповідає глибині кишень). Лінію розрізу відзначають водним розчином метиленового синього або йодвмістким розчином. Операція складається з наступних етапів:

- 1) висічення краю ясен з язичної (піднебінної) і вестибулярної сторін паралельно ясеневому краю з урахуванням нерівномірної глибини кишень;
- 2) видалення підясеневого зубного каменю;
- 3) відкритий кюретаж грануляцій і патологічно зміненої кістки альвеолярного відростка;
- 4) зупинка кровотечі;
- 5) введення ліофілізованого кісткового борошна в операційну рану;
- 6) депонування і аплікація лікарських засобів.

Недоліками операцій являються оголення шийок зубів, міжзубних просторів; висічення всіх ясенних сосочків в ділянці операційного поля утворює косметичний дефект, після операції часто розвивається гіперестезія оголених коренів від температурних, хімічних і тактильних подразників.

Клаптеві операції проводяться для ліквідації пародонтальних кишень і корекції дефектів альвеолярного відростка верхньої щелепи або альвеолярної частини нижньої щелепи.

Показаннями до клаптевої операції є пародонтит середнього і важкого ступеня при глибині пародонтальних карманів більше 5 мм, деструкція кісткової тканини не більше ніж на 1/2 довжини кореня зуба, стоншені і фібрознозміннені ясна.

При клаптевих операціях, після гінгівотомії відшаровується і формується слизово-надкістковий клапоть з язичної (піднебінної) і вестибулярної сторін. Розрізняють повні та розщеплені пародонтальні клапти. Повний клапоть включає епітелій, сполучну тканину, окісття, розщеплений - складається з епітелію і сполучної тканини. При одних операціях відпрепарований клапоть укладається на місце, при інших - переміщують в кінці операції на нову ділянку.

Радикальна гінгівектомія (операція Відемана - Неймана - Цешінського) показана при наявності глибоких пародонтальних кісткових кишень з вертикальним типом деструкції кістки, рухомості зубів I-II ступеня, при стоншених яснах.

Так само як і при простій гінгівектомії, після ірригації порожнини рота антисептичними розчинами, знеболювання, обробки ясеневому краю йодовмістним розчином проводять два вертикальні розрізи до кістки, що обмежують операційне поле, від краю ясен у напрямку до перехідної складки (розрізи не повинні проходити по вершині ясеневих сосочків). Потім тупо відсепаровують слизово-надкістковий клапоть з вестибулярної і язикової (піднебінної) сторін. Вестибулярний клапоть беруть на гачки, язичний (піднебінний) - відсепаровують на глибину не більше 0,5 см. Потім видаляють зубний камінь, висікають змінений край ясен, грануляції, проводять кюретаж, згладжують кістку альвеолярного відростка, полірують цемент кореня зуба. Операційне поле промивають антисептичними розчинами, зупиняють кровотечу, мобілізують слизово-надкістковий клапоть, видаляючи при цьому змінений епітелій, потім укладають клапоть на місце, накладають шви в кожному міжзубному проміжку і на вертикальні розрізи.

В операцію одномоментно включають ділянку не більше 6 зубів, оперувати бажано в стаціонарних умовах. Загоєння відбувається первинним натягом, шви знімають на 6 - 7-й день. Недоліками операції є оголення шийок зубів, гіперестезія, зниження висоти альвеолярного краю, оголення міжзубних проміжків.

Ряд клаптевих операцій дозволяє коригувати край ясни, покращує косметичні результати в області передніх зубів. З цією метою слизово-надкістковий клапоть розщиплюють (розділяють) на дві частини, потім закривають ними оголені шийки зубів і фіксують швами в міжзубних проміжках.

Існують клаптеві операції, які стимулюють репаративні процеси в пародонті. Для цих цілей застосовують кісткові трансплантати: ліофілізоване кісткове борошно, стружку, кістка, хрящ, формалізована кістка, брешкокістка, колагеновий остеопласт, препарати крові, консервовану кров, фібринний порошок, біопластмасу, біологічноактивні тампони, тканинні трансплантати (склера очей, тверда мозкова оболонка, ксеногенна очеревина) та ін.

Запропонована радикальна гінгівектомія з компактоостеотомією. За основу взято методику Відемана - Неймана - Цешінського. У кожному міжзубному проміжку частково видаляють патологічнозміннену

кісткову тканину, залишають кісткові ошурки з додаванням біологічною антисептичною пастою (БАП). Слизово-надкісткові клапті швами з антисептичного волокна летирана фіксують на рівні ясенного краю. Рану закривають пов'язкою, змоченою БАП. Шви знімають на 5-6-й день. При радикальній гінгівоостеопластиці дефекти кістки заповнюють ліофілізованим кістковим борошном, просякнутим кров'ю. Шви накладають з поліамідної смоли, потім - бальзамічну захисну пов'язку на основі мазі «Оксикорт».

Для остеогінгівопластики на пародонті використовують цільний кортикально-губчастий алотрансплантат, консервованій у 0,5% розчині формаліну.

При лікуванні пародонтиту застосовують також колаост - комплексний препарат колагену, кісткового борошна і антибіотиків широкого спектру дії. Цей препарат схожий на еластичну губку, легко моделюється в необхідну форму відновлюючого дефекту.

При пародонтиті середнього ступеня тяжкості з успіхом використовують бретоостеопласт на основі бретокості, отриманий після гомогенізації, ліофілізації, обробки парами формальдегіду і стерилізації в потоці гаммапроменів. Препарат пластичний, володіє бактерицидними і гемостатичними властивостями, стимулює процес регенерації кісткової тканини і ін.

При пародонтиті середнього і важкого ступеня тяжкості, що поєднується з оголенням кореня, укороченням вуздечки, дрібним присінком рота і щічними тяжами, ефективна мукогінгівоостеопластика, що включає усунення дефекту м'яких тканин - гінгівопластику; поліпшення репаративної регенерації кісткової тканини - остеопластики; усунення аномалійного розташування м'яких тканин - вестибулопластики і поглиблення зводу.

Френулотомія - розсічення вуздечки - застосовується при укороченні вуздечки язика. Проводиться в грудному або ранньому дитячому віці.

Операція проста: після загальноприйнятої підготовки вуздечку розтинають на необхідну глибину ріжучим інструментом у основи самої вуздечки на границі зі слизовою оболонкою дна порожнини рота і нижньої поверхні язика.

Френулектомії - висічення вуздечки язика або губи з переміщенням її, показана при короткій вуздечці, що перешкоджає нормальному розвитку губи, яка сприяє утворенню діастем. Двома напівовальними вертикальними розрізами висікають вуздечку, між центральними різцями проводять компактостеотомію, слизову оболонку навколо розрізу мобілізують, відсепаровують її тупим шляхом, краї рани зближують і зашивають наглухо.

При дрібному присінку рота і короткій вуздечці проводять одночасно висічення вуздечки і поглиблення присінку рота. Після анестезії двома злижуваними напівовальними розрізами до окіття в області місця прикріплення вуздечки формують і відсепаровують слизово-надкістковий клапоть по направленню до верхівки кореня на необхідну глибину (8-10 мм), край підшивають у зводу новоутвореного присінка до окіття. На слизову оболонку губи накладають 1-2 направляючих шва. Потім відсікають від окіття м'язи нижньої губи і разом зі слизовою оболонкою переміщують і підшивають до окіття. На рану накладають йодоформну пов'язку, рана заживає вторинним натягом, епітелізація настає через 10-14 днів.

Видалення зубів при хворобах пародонту має свої показання: 1) резорбція кісткової тканини альвеоли, значно перевищує 1/3 довжини кореня, рухливість зуба III ступеня; 2) пародонтальні абсцеси, які часто рецидивують і не піддаються лікуванню; 3) інтоксикація з пародонтальних карманів, вогнищ, що посилюють перебіг, особливо у хворих з загостренням вогнищезумовленими захворюваннями; 4) наявність біляверхівкових патологічних вогнищ, які не піддаються лікуванню; 5) загроза розвитку хронічносептичного стану; 6) ортопедичні показання для вибору раціональної конструкції шинуючого протеза.

У початкових стадіях утвореного пародонтального абсцесу ретельно промивають пародонтальні кишені антисептичними розчинами, призначають гіпертонічні полоскання, фізіотерапевтичні процедури (УФО, лазеротерапія тощо), протизапальні, десенсибілізуючі, знеболюючі та інші засоби. При відсутності ознак зтухання абсцесу розкривають півмісяцевим горизонтальним розрізом в місці найбільшого випинання або відшаровують ясна тупим шляхом за допомогою гладилки. Лікування проводиться під провідниковою або інфільтраційною анестезією, що дозволяє додатково зняти зубні відкладення, добре промити рану і пародонтальні кишені антисептичними розчинами. Призначають антисептичні полоскання, при необхідності - знеболюючі препарати.

В даний час, з метою відновлення втрачених структур пародонту і, перш за все, кістки, використовують широкий спектр остеотропних препаратів. Їх вибір залежить від таких факторів, як остеорегенераторний потенціал, біологічна інертність, швидкість васкуляризації і т. д. Однак найбільш важливою характеристикою матеріалу є механізм регенераторної відповіді тканин

пародонту на введення підсадки. На механізмі цієї відповіді заснована найбільш поширена на сьогодні класифікація остеотропних препаратів, за якою всі вони діляться на 3 основні групи:

- Остеоіндуктивний
- Остеокондуктивними
- Остеонейтральні.

Остеоіндуктивні матеріали сприяють регенерації кістки шляхом прямої стимуляції процесу трансформації недиференційованих мезенхімальних клітин в остеобласти, тобто остеоіндуктивні матеріали безпосередньо впливають на ріст кістки.

Остеокондуктивні матеріали використовують як матрикс, або каркас, на якому відбувається новоутворення кісткової тканини та її подальше диференціювання.

Остеонейтральні матеріали - це інертні, як правило, нерезорбуючі матеріали, які застосовують для заповнення порожнин.

Крім того, в залежності від походження кістковопластичні матеріали поділяють на групи:

Аутогені - джерелом матеріалу є сам пацієнт.

Алогені - матеріал отримують з тканин іншої людини.

Ксеногені - джерелом матеріалу є тварина.

Аллопластичні - синтетичні матеріали, виготовлені штучно. Основною характеристикою аллопластичних матеріалів є розсмоктуваність і вони розділяються на: резорбуючі і нерезорбуючі.

Перша група - це повністю резорбуючі матеріали, друга - частково або повністю нерезорбуюча.

За хімічним складом виділяють: гідроксиапатит, карбонат кальцію, полімери, альфа-і бета-трикальційфосфат, біоактивне скло, сульфат кальцію.

Також в хірургії використовують хірургічне лікування апікального періодонтиту в зубах з облітерацією корневих каналів, розширення та обробка яких неможливі, за рахунок ретроградного пломбування каналу з метою його герметичної ізоляції від проникнення інфекції.

Показанням до хірургічного лікування зубів з апікальним періодонтитом є неефективність традиційних методів лікування.

Перфорація кореня. Перфорація кореня зуба може бути ускладненням інструментальної обробки каналу. У більшості випадків наслідки перфорації вдається усунути традиційними методами ендодонтичного лікування, шляхом її закриття через кореневий канал. Однак нерідко кращою альтернативою виявляється хірургічна корекція. Перфорації в області бі-і трифуркації, навпаки вимагають консервативного лікування. У разі неефективної консервативної терапії виконується короносепарація або видалення одного з коренів зуба.

Зовнішня резорбція кореня. Лікування прогресуючої запальної зовнішньої резорбції кореня частіше всього здійснюється через кореневий канал. Однак в зубах із зовнішньою резорбцією в області шийки зуба показано проведення хірургічної операції. Створюється хірургічний доступ до області резорбції з подальшим видаленням грануляційної тканини і заповненням порожнини пломбувальним матеріалом. Іноді надмірне виведення пломбувального матеріалу за апекс може призвести до розвитку швидко прогресуючої апікальної резорбції кореня. У цих випадках лікування здійснюється шляхом хірургічного висічення надлишку пломбувального матеріалу разом з верхівкою кореня.

Перелом кореня. При горизонтальних переломах в області верхньої третини кореня відбувається некроз пульпи в його апікальній частині періодонтиту. Досить часто ендодонтичне лікування через лінію перелому виявляється неефективним, в той час як хірургічне видалення апікального фрагменту при локалізації перелому в верхівковій частині кореня дозволяє зберегти зуб.

Резекція верхівки кореня. Верхівка кореня може відігравати важливу роль в етіології апікального періодонтиту, оскільки в цій області локалізуються дельтовидні відгалуження кореневого каналу, що є постійним джерелом інфікування. У зв'язку з цим хірургічне ендодонтичне лікування апікального періодонтиту виконують шляхом резекції верхівки в середньому на 1-3 мм.

Потім операційне поле ретельно обробляється стерильним фізіологічним розчином, слизовнадкістковий клапоть репонується і притискається вологим марлевым тампоном протягом 1-2 хв для поліпшення його адаптації до підлягаючих тканин. Для ушивання клаптя краще використовувати безперервний шов, що починається в кутку, утвореному перетином вертикального і горизонтального розрізів. Щоб уникнути додаткового ушкодження тканин шви знімаються на 4-7-у добу після операції.

Запланована реплантація. Іноді необхідне хірургічне ендодонтичне лікування не може бути проведено в силу певних анатомічних або яких-небудь інших причин. У цьому випадку методом вибору може бути планове видалення зуба з обробкою корневих каналів і пломбуванням його поза порожнини рота і подальшої реплантації. Успіх лікування залежить від того, чи можливо видалення

зуба з мінімальним пошкодженням періодонтальної зв'язки і шару цементобластов на поверхні кореня зуба. Крім того, має значення час перебування зуба поза порожниною рота (не більше 5-10 хв). В процесі лікування лікар не повинен торкатися кореня зуба і фрагментів періодонтальної зв'язки, що залишилися на поверхні кореня, а також повинен стежити за тим, щоб вони залишалися вологими. З цієї метою всі етапи лікування, які не вимагають роботи в сухій порожнині, слід проводити, зануривши зуб в стерильний ізотонічний фізіологічний розчин. Зуб витягується з фізіологічного розчину лише на короткий час, який потрібний для обтурації ретроградної порожнини, перфораційного отвори або інших дефектів, але навіть у ці моменти поверхню кореня зуба повинна бути вологою.

Після закінчення пломбування зуб акуратно реплантується в лунку, при цьому слід всіляко уникати додаткової травми тканин на поверхні кореня. Найчастіше зуб Шинуюча до сусідніх зубів на 5-7 днів. Зручніше за все при цьому використовувати шини з адгезивних матеріалів. Первинне загоєння періодонтальної зв'язки спостерігається не часто. Анкілоз чи запальна резорбція спостерігаються при вираженому пошкодженні кореня в результаті видалення і реплантації. Однак при ретельному дотриманні технології операції можна очікувати відновлення періодонтальної зв'язки.

6. МАТЕРІАЛИ ДЛЯ САМОКОНТРОЛЮ:

А. Завдання для самоконтролю (таблиці, схеми, малюнки, графіки):

1. Вміти збирати анамнез і провести клінічне обстеження пацієнта, оформити історію хвороби або амбулаторну карту, встановити діагноз і призначити лікування.
2. Вміти використовувати хірургічний пародонтологічний інструментарій.

Б. задачі для самоконтролю:

1. Хворий звернувся зі скаргами на наявність неприємного гнилісного запаху з ротової порожнини, відчуття зуду, і болі в яснах, кровоточивість. Хворий відмічає загальне знедужання, головну біль, температуру тіла 39 С. Об'єктивно: відмічається значна кількість зубних відкладень, міжзубні сосочки втратили свою форму, мають вигляд рівномірно зрізаних, поверхня ясен має білувато-грязно-сіруватий колір. Поставте діагноз? (Відповідь: гострий виразковий-некротичний гінгівіт).
2. Хворий скаржиться на кровоточивість ясен при чистці зубів, інколи самовільну, розростання ясен, біль в яснах під час їди. Об'єктивно: ясенні сосочки збільшені, гіперемовані і покривають половину коронки зуба. Відмічається відшаровування ясен від зубів. Ваш діагноз: (Відповідь: гіпертрофічний гінгівіт).
3. Хворому 27 років встановлений діагноз виразково-некротичний гінгівіт.

Який із препаратів доцільно використати для обробки порожнини рота? (Відповідь: 1-2% розчин H_2O_2).

В. Матеріали для тестового контролю. Тестові завдання з одиночною правильною відповіддю (α = Π):

1. Недоліки гінгівитомії?
А. Проводиться без візуального контролю.
В. Ретракція ясеневого краю.
С. Часті кровотечі.
(Правильна відповідь: В)
2. Одиночні пародонтальні абсцеси чи можуть бути показанням до гінгівитомії?
А. Ні, не можуть.
В. Можуть.
(Правильна відповідь: В)
3. Френотомія – це:
А. Висічення вуздечки язика чи губи.
В. Розсічення вуздечки язика чи губи.
С. Формування трикутних клаптів з послідовним їх переміщенням.
(Правильна відповідь: В)

Г. Навчальні задачі 3-го рівня (нетипові задачі):

1. Хвора 37 р., звернулася до лікаря зі скаргами на кровоточивість та набряк ясни. Об'єктивно: ясенні сосочки набрякли, є відкладення над та під ясеневим зубним каменем. Рентгенологічно: остеопороз, деструкція міжзубних перетинок на 1/3 довжини, розширення періодонтальної щілини. Ваш діагноз. (Відповідь: Пародонтит I ст. важкості).
2. Хворий 33 років скаржиться на кровоточивість ясен під час чистки зубів. Об'єктивно: ясеневий край гіперемований, набряклий, при пальпації біль. На рентгенограмі: резорбція

кортикальної пластинки. Поставте діагноз?

(Відповідь: Начальний ступінь генералізованого пародонтиту).

3. Жінка 47 років, в анамнезі цукровий діабет звернулась з приводу загострення генералізованого пародонтиту III ступеню важкості. В комплексному лікуванні пародонтиту лікар призначив антибактеріальний препарат групи макролідів на протязі 7 діб. Яку групу препаратів обов'язково потрібно включити в лікування для профілактики дисбактеріозу?

(Відповідь: Еубіотики).

7. ЛІТЕРАТУРА:

Основна література:

1. Бернадский Ю.И. Основы челюстно-лицевой хирургии и хирургической стоматологии.- Белмедкнига, Витебск, 1998.- 404 с.
2. Заболевания пародонта: Атлас: учеб. пособие для студентов мед. вузов /Н. Ф. Данилевский, Е. А. Магид, Н.А.Мухин, В. Ю. Миликевич. — М.: Медицина, 1993. - 320 с.
3. Робустов Т.Г. Хирургическая стоматология.- М: Медицина, 1990.- 576 с.
4. Рожко М.М., Кириленко І.І., Денисенко О.Г. та ін.. Стоматологія: Т.2.- К.: Книга-плюс, 2010.- 608с.

Додаткова література:

1. Грудянов А.И.,Чухахин П.В. Методика направленной регенерации тканей. Подсадочные материалы. – М.: ООО "Медицинское информационное агентство", 2007. - 64 с.
2. Эдвард Коэн Атлас косметической и реконструктивной пародонтологической хирургии Перевод А. Островского Москва второе издание 2003
3. Клиническая оперативная челюстно-лицевая хирургия. Руководство для врачей/ Под редакцией проф. В. Н. Балина и Н.М. Александрова СПб «Специальная Литература», 1998. – 592 с.

№ 27. Хірургічні методи лікування больових синдромів, невралгій, невритів.

1.АКТУАЛЬНІСТЬ ТЕМИ: больові синдроми, невралгії, неврити в практичній діяльності хірурга-стоматолога спостерігаються досить часто. Диференційна діагностика цих станів між собою, іноді вимагає значних знань таких патологічних проявів.

2.КОНКРЕТНІ ЦІЛІ:

- 1.1. Аналізувати етіологічні фактори, які сприяють виникненню больових синдромів, невралгій, невритів.
- 1.2. Пояснювати особливості клінічного перебігу больових синдромів, невралгій, невритів різних ділянок обличчя.
- 1.3. Запропонувати план обстеження хворого з больовими синдромами, невралгіями, невритами щелепно-лицевої ділянки.
- 1.4. Класифікувати больові синдроми, невралгії, неврити щелепно-лицевої ділянки.
- 1.5. Трактувати принципи діагностики больових синдромів, невралгій, невритів щелепно-лицевої ділянки.
- 1.6. Створювати графологічну схему теми.
- 1.7. Проаналізувати результати лабораторних та інструментальних обстежень.
- 1.8. Зіставте алгоритм дій лікаря під час клінічного обстеження хворого з больовими синдромами, невралгіями, невритами щелепно-лицевої ділянки.

3.БАЗОВИЙ РІВЕНЬ ПІДГОТОВКИ.

Назви попередніх дисциплін	Набуті навички
1.Топографоанатомічна анатомія.	1.Визначити пошкоджену анатомічну ділянку.
2. Загальна хірургія.	2.Описувати історію хвороби пацієнтів з больовими синдромами, невралгіями, невритами щелепно-лицевої ділянки.
3. Внутрішні хвороби	3.Встановлювати діагноз больових синдромів, невралгій, невритів різних ділянок обличчя.
4. Фармакологія.	4.Призначити схему медикаментозного лікування пацієнтів з больовими синдромами, невралгіями, невритами щелепно-лицевої ділянки.
5. Рентгенологія.	5.Визначити необхідний для хворого метод обстеження.

4.Завдання для самостійної роботи під час підготовки до заняття.

4.1 Перелік основних термінів, параметрів, характеристик, які повинен засвоїти студент при підготовці до заняття.

Термін	Визначення
1. Центральна невралгія	- ураження гассерова ганглія.
2. Периферична невралгія	- ураження периферичних гілок трійчастого нерва
3. Гіперкінези обличчя м'язів	- посмикування м'язів підборіддя, очей або інших м'язів.
4. Неврит	- враження нерва, що характеризується змінами інтерстицію, мієлінової оболонки і осьових циліндрів. При невралгіях спостерігаються зміни тільки в його оболонках

4.2. Теоритичні питання до заняття:

1. Визначити пошкоджену анатомічну ділянку.
2. Описувати історію хвороби пацієнтів з больовими синдромами, невралгіями, невритами щелепно-лищевої ділянки.
3. Встановити діагноз болевих синдромів, невралгій, невритів різних ділянок обличчя
4. Призначити схему медикаментозного лікування пацієнтів з болевими синдромами, невралгіями, невритами щелепно-лищевої ділянки.
5. Визначити необхідний для хворого метод обстеження.

4.3. Практичні роботи, завдання які виконуються на занятті:

1. Провести пальпацію щелепно-лищевої ділянки у хворого з підозрою на невралгію, неврити щелепно-лищевої ділянки.

5. ОРГАНІЗАЦІЯ ЗМІСТУ НАВЧАЛЬНОГО МАТЕРІАЛУ.

У літературі розрізняють поділ невралгій трійчастого нерва на дві форми: центральну (ураження гассерова ганглія) і периферичну (ураження периферичних гілок трійчастого нерва). Змішувати невралгію трійчастого нерва центрального і периферичного генезу в одне захворювання можна, тому кожна з цих форм має свої особливості клінічного перебігу, що вимагає різних методів їх лікування.

Невралгія трійчастого нерва переважно центрального генезу.

Етіологія: Серед найбільш частих причин виникнення даної невралгії необхідно віднести наступні фактори: судинні захворювання (гіпертонічна хвороба), ревматизм, черепно-мозкова травма, інфекційні захворювання, ураження центральної нервової системи (арахноїдиту, енцефаліти), гострі порушення мозкового кровообігу, клімактеричний період, хронічні бактеріальні (ангіни) і вірусні (грип, ГРВІ) інфекції, отруєння різними отрутами (свинець, мідь, миш'як), ендогенні інтоксикації, ендокринні захворювання та ін. Частіше хворіють люди у віці 40-60 років.

Клініка. Захворювання характеризується появою гострих, різучих, нападаподібних лицевих болів. Хворі порівнюють їх з "проходженням електричного струму". Больові пароксизми тривають від кількох секунд до кількох хвилин. Частота нападів різна. Болі можуть виникати спонтанно, але частіше з'являються при русі мускулатури обличчя (розмови, їжі, умивання, гоління і т.д.). хворі застигають у певній позі, бояться поворухнутися (затримують дихання або посилено дихають, здавлюють хворобливу ділянку або розтирають її пальцями, деякі виконують жувальні рухи.).

Болі захоплюють певну ділянку обличчя, яка інервується тією чи іншою гілкою трійчастого нерва (частіше II або III гілка, рідше I). Болі супроводжуються вегетативними проявами - гіперемією обличчя, слъзотечею, ринорею, гіперсалівацією (рідко сухістю порожнини рота). З'являються гіперкінези м'язів обличчя - посмикування м'язів підборіддя, очей або інших м'язів. Напад болів припиняється раптово.

Для невралгії трійчастого нерва центрального генезу характерно (у 84% випадків) наявність зон Куркова (тригерних), тобто ділянок шкіри або слизової оболонки, подразнення яких провокує появу нападу болю. Куркові зони на шкірі обличчя мають назолабіальне розташування, тому локалізуються в ділянці губ і носа. Однак є тригерні зони і на слизовій оболонці порожнини рота (на піднебінні, альвеолярному відростку верхньої і нижньої щелеп або в інших ділянках). Куркові зони на слизовій оболонці завжди локалізуються на боці ураження трійчастого нерва. Болючі точки Валле - місце виходу гілок трійчастого нерва з кісткового отвору в м'якій тканині обличчя.

Нерідко хворі відзначають, що нападу болю передують вегетативна аура - гіпертермія або слъзотеча на хворій стороні. У інших хворих виникненню болю передують парестезії у вигляді "повзання мурашок", свербіння або поколювання. Kranzl В. (1977) встановив взаємозв'язок між коливаннями

кров'яного тиску і нападами захворювання. Частота нападів також зростає з підвищенням тиску повітря.

Між нападами болю ніяких відчуттів на ураженій стороні немає. При тривалому перебігу невралгії на відповідній стороні з'являється сухість шкіри, випадання вій, себорейна екзема, гіперпігментація і навіть атрофія жувальних, а іноді і м'язів.

Найбільш часто уражаються II і III гілки трійчастого нерва. Захворювання триває від декількох місяців до декількох років (іноді десятками років).

Лікування невралгій трійчастого нерва центрального генезу проводиться лікарями невропатологами. В першу чергу для зняття болю призначають антиепілептичні препарати: тегретол (финлепсин), етосуксемід, морфолеп, триметин, клоназепам та ін. Тегретол (Карбамазепін, финлепсин) в першу добу призначають 0,1 (0,2) грама 2 рази на добу. Щоденно дозу збільшують на 0,1 г. Доводять максимально до 0,6-0,8 г на добу (в 3-4приєма). Ефект настає на 2-3 добу від початку лікування. Після зникнення болю дозу препарату щодня знижують на 0,1 г і доводять до 0,1-0,2 г на добу. Курс лікування становить 3-4 тижні. Перед випискою зі стаціонару дозу препарату зменшують до тієї мінімальної дози, при якій не з'являються напади болю.

Етосумсід (суксілеп, Ронтон) призначають у дозі 0,25 г на добу. Поступово збільшують дозу до 0,5-1,0 г на добу (в 3-4 прийоми), дозу утримують кілька днів і поступово знижують до 0,25 г на добу. Лікування триває 3-4 тижні. Проводиться курс лікування нікотиною кислотою. Внутрішньовенно її вводять у вигляді 1% розчину, починаючи з 1 мл (нікотинову кислоту розчиняють в 10 мл 40% розчину глюкози). Щоденно дозу збільшують на 1 мл і доводять її до 10 мл (на десятий день лікування), а потім щодня знижують на 1 мл і закінчують введенням 1 мл препарату. Слід пам'ятати, що нікотинову кислоту потрібно вводити повільно, після прийому їжі, в положенні лежачи (тому препарат знижує артеріальний тиск).

Консервативне лікування включає призначення вітамінів групи В, антигістамінних препаратів, біогенних стимуляторів (ФІБС, алое, біосед, пелоїдин або ін), гіпотензивних та спазмолітичних засобів.

Існують відомості про призначення фізіотерапії (електрофорез або фонофорез з анальгетиками або анестетиками, діадинамічний струми, УФО, УВЧ та ін). Хірургічне лікування невралгій трійчастого нерва центрального генезу у щелепно - лицевому хірурга не дає позитивного ефекту.

Невралгія трійчастого нерва переважно периферичного генезу

Дані невралгії виникають в результаті впливу патологічного процесу на різні ділянки периферичного відділу трійчастого нерва.

До етіологічних чинників, які можуть викликати невралгію трійчастого нерва периферичного генезу слід віднести наступні захворювання: пульпіти; періодонтити; хронічні періостити; остеомиєліти; гайморити; гальванізм порожнини рота; пухлини і пухлиноподібні утворення м'яких тканин і кісток лицевого скелета; протези, які травмують слизову оболонку рота або порушують висоту прикусу; пломбувальна маса, яка виведена за межі верхівки зуба при проведенні запекальної терапії; при осифікації нижньощелепного каналу (проходить нижньощелепний нерв) або підочний отвори (виходить підочний нерв); простий або оперізуючий лишай (викликається нейротропним вірусом) і ін.

В даний час вважають, що фактором, який може підтримувати протягом невралгії є наявність неусунених вогнищ хронічної інфекції в носовій порожнині (хронічні риніти, поліпи та ін), ротоглотки (хронічний тонзиліт та ін) і порожнини рота (каріозні зуби, рецидивуючі захворювання слизової оболонки або ясен, зубні камені, зруйновані зуби та ін.)

Клінічно захворювання характеризується наявністю нападоподібний болю по ходу відповідних гілок трійчастого нерва. Больові пароксизми при невралгіях трійчастого нерва периферичного і центрального генезу не відрізняються між собою (див. опис раніше перерахованих симптомів). Болі поширюються по ходу II і III гілок трійчастого нерва.

Вегетативна симптоматика (сльозотеча, ринорея, гіперсаливація тощо) при периферичних невралгіях виражена не так чітко. Куркові (тригерні) зони зустрічаються не так часто (в 47% випадках), рідше больові точки Балі. Вегетативної аури немає.

На думку А.І. Тріщинський і А.Д. Дінабург (1983) існує зв'язок між зонами іррадіації болю і зоною її зародження. Якщо, наприклад, напади починаються в ділянку альвеолярного відростка верхньої щелепи (відповідно молярів і премолярів), то біль іррадіює в ділянку бугра верхньої щелепи і т.д. на висоті нападу болі можуть іррадіювати в лоб, скроню, потилицю, шию. Проведення аплікаційної анестезії в області зони зародження болю може запобігти появі больових пароксизмів. Проводячи

блокади, шляхом проведення місцевої анестезії (діагностична блокада), припиняються больові пароксизми на 1-2 години, рідше більше 3-х годин.

Таким чином, з раніше сказаного випливає, що клінічна симптоматика невралгії трійчастого нерва центрального і периферичного генезу має схоже перебіг. Діагноз уточнюється за рахунок правильно і ретельно зібраного анамнезу, вивчення клінічної симптоматики невралгічних проявів і проведення діагностичних блокад з місцевими анестетиками.

Диференціальна діагностика невралгій трійчастого нерва

Гангліоніт крилопіднебінного вузла (синдром Sluder) характеризується різкими болями в периорбітальній ділянці, в очному яблуці, в ділянці кореня носа, верхній і нижній щелепах, а іноді і в зубах. Болі іррадіюють в язик, м'яке піднебіння, скроню, потилицю, вухо, шию, лопатку, плече. Болі тривають від декількох хвилин до декількох годин. Обов'язково різко виражені вегетативні симптоми - гіперемія і набряклість шкіри половини обличчя, слезотеча, ринорея.

Є гіперемія і набряклість слизової оболонки заднього відділу носової порожнини. Больовий напад припиняється після проведення аплікаційної анестезії заднього відділу носової порожнини, що служить диференційно - діагностичним критерієм, який вказує на наявність у хворого гангліоніту крилопіднебінного вузла. а при неможливості виконання цієї анестезії можливий біль, який зникає при проведенні крилопіднебінної анестезії піднебінним шляхом, і інший шлях введення анестетика (туберальна, підскуло – крило піднебінна та ін.)

Гангліоніт півмісяцевого вузла. Півмісяцевий гангліон - це чутливий гангліон трійчастого нерва, що лежить в трійчастій порожнині твердої мозкової оболонки на передній поверхні піраміди скроневої кістки. Провокується інфекційними захворюваннями, судинними ураженнями, інтоксикаціями та іншими факторами. Відзначається біль у зоні іннервації трьох гілок трійчастого нерва з іррадіацією в половину голови. Біль носить випадковий характер. Є розлади всіх видів чутливості на відповідній половині обличчя. З'являються герпетичні висипання на шкірі обличчя (частіше в проекції I гілки трійчастого нерва). Тривалість герпетичних висипань 1-2 тижні. Гангліоніт війкового (циліарного) вузла (синдром Оппенгейма). Характеризується нападами гострого болю в області очного яблука. Болі часто виникають в нічний час і супроводжуються вираженою вегетативною симптоматикою (ринорея, слезотеча, світлобоязнь, гіперемія кон'юнктиви ока). Напад болю триває близько півгодини, а іноді й кілька годин. При пальпації є болючість очного яблука. Характерно поява герпетичних висипань на шкірі чола і носа. У хворих можуть розвинутися кон'юнктивіт і кератити.

Невралгія носовійчастого нерва (синдром Шарля). Відзначаються болі в області очного яблука, надбрів'я з іррадіацією в відповідну половину носа. Болі виникають вночі, виражена вегетативна симптоматика. Хворобливість при пальпації половини носа і внутрішнього кута очниці. Герпетичні висипання на шкірі носа і чола. Явища кератокон'юнктивіта. Болі зникають після проведення аплікаційної анестезії переднього відділу носової порожнини, що служить діагностичним критерієм невралгії носовійчастого нерва.

Гангліоніт вушного вузла. Є напади пекучих болюв, які локалізуються допереду від зовнішнього слухового проходу і в скроневої ділянці. Напади тривають від декількох хвилин до години. Болі іррадіюють в нижню щелепу, зуби і шию. З'являється відчуття закладеності і лясання в вусі. Під час нападу болю спостерігається гіперсалівація з відповідної сторони. Болі провокуються натисканням на ділянку зовнішнього слухового проходу (між зовнішнім слуховим проходом і голівкою нижньої щелепи). Болі зникають після проведення внутрішньошкірної анестезії попереду козелка вуха, що є діагностичним критерієм наявності гангліоніту вушного вузла.

Невралгія ушно - скроневого нерва (аурикуло - темпоральний синдром, привушний гіпергідроз, синдром Фрей). Вперше був описаний в 1874 р. ВС Покровським (з клініки С. П.Боткіна). Дана інформація вітчизняного лікаря залишилася непоміченою. У 1923 р. LuciePrey описала його під назвою "синдрому аурикуло - темпорального нерва". У 1927 р. AndreThomas пояснив появу синдрому вrostанням частини регенеруючих потових залоз. Розділення ушно-скроневого нерва призводить до усунення клінічної симптоматики.

Невралгія трійчастого нерва

Виникає після оперативних втручань на привушній залозі, травми м'яких тканин привушної ділянки, переломів, скроневого відростка нижньої щелепи, площинної остеотомії нижньої щелепи.

Характеризується ниючими або пекучими болями і появою вегетативно-судинних розладів в привушно-жувальній області (гіпергідроз, почервоніння, потепління, гіперестезія). Розвивається найчастіше під час їжі або при вигляді їжі, яка викликає підвищене слиновиділення. Синдром може викликатися курінням, нервовими стресами, перегрівом організму.

Новокаїнова блокада проекції ушно - скроневого нерва знімає клінічну

симптоматику синдрому (опис проведення блокади див. в розділі "Лікування невралгій").

У проекцію нерва з лікувальною метою вводять рівні кількості анестетика (новокаїну) і спирту (80%). Призначають парафінотерапія, електрофорез анестетиків на привушну ділянку.

Перед прийомом їжі рекомендують прийом атропіну або платифіліну. При неефективності консервативної терапії показано проведення хірургічного втручання (розділення ушно-скроневого і великого вушного нервів).

Невралгія язикоглоткового нерва. Нападоподібні болі, які починаються з кореня язика або в ділянці мигдалини. Іррадіюють в піднебінну фіранку, глотку, вухо, око, нижню щелепу і навіть шию. Болі виникають при розмові, ковтанні, прийомі їжі (особливо дуже холодної або гарячої). Напади тривають 1-3 хвилини. Інтервали між нападами різні. Під час нападу з'являється сухість у горлі, а після нападу болу - посилена саливація.

При проведенні диференціальної діагностики цього захворювання потрібно пам'ятати, що біль завжди починається в корені язика або в ділянці мигдалин, а механічне подразнення цих ділянок завжди провокує напад. При змазуванні кореня язика, мигдалини і задньої стінки глотки анестетиком (дикаїном, піромеканіном) напади припиняються.

Синдром Eagle. Збільшення в розмірах шилоподібного відростка скроневої кістки з характерними симптоматичними проявами носить назву синдрому Eagle. Нормальні розміри шилоподібного відростка коливаються в межах 25 мм. При його збільшенні хворі відзначають біль при ковтанні і русі, язика, з іррадіацією у вухо. Спостерігаються болі при повороті голови, характерним є невизначений головний біль з нудотою, запаморочення (це пов'язано з тиском шилоподібного відростка на сонну артерію, особливо при русі голови). Хворі скаржаться на дисфагію, оталгію. Пальпація мигдаликової ямки з хворої сторони викликає типову біль, яку постійно відчував хворий. Рентгенологічно - подовження шилоподібного відростка В кліній практиці у трьох хворих з таким діагнозом проведена операція з вкорочення шилоподібного відростка скроневої кістки (позаротовим доступом). Отриманий стійкий позитивний ефект.

Невралгія барабанного нерва (синдром Reicherf). Барабанний нерв є гілочкою язикоглоткового нерва. Характеризується нападами різучого болу в ділянці зовнішнього слухового проходу з іррадіацією в обличчя і ділянку соскоподібного відростка. Болі виникають гостро і стихають поступово. Виникнення нападу болу провокує пальпація зовнішнього слухового проходу.

Невралгія верхнього гортанного нерва. Клінічна картина багато в чому нагадує невралгію язикоглоткового нерва. Болі, які виникають у гортані, носять нападоподібний характер, з'являються під час їжі або при ковтальних рухах, іррадіюють в вухо.

У диференціальній діагностиці головне значення має локалізація болу. При невралгії верхнього гортанного нерва біль завжди починається з гортані, а на бічній поверхні шиї, трохи вище щитоподібного хряща нерідко можна виявити болючу точку. Під час нападу болу з'являється кашель.

Невралгія язикового нерва. Характеризується різкими нападами болу, які локалізуються в ділянці передніх двох третини половини язика. Болі виникають спонтанно або при прийомі їжі, а також при розмові. Часто буває гіперестезія відповідної половини язика, а нерідко призводить до втрати в цій зоні больової і смакової чутливості.

Гангліоніт підщелепного вузла. Приступ гострого болу в піднижньощелепній ділянці зазвичай 1-2 рази на добу, триває від декількох хвилин до години. Провокуються болі тільки прийомом гострої або рясної їжі. Болі іррадіюють в нижню щелепу і губу, потилицю, шию. Може спостерігатися підвищене слиновиділення. Припухлості м'яких тканин в піднижньощелепній ділянці не відмічаються. З протоки піднижньощелепної залози виділяється прозора слина.

Гангліоніт під'язикового вузла. Приступ гострого болу в під- нижньощелепній ділянці та язиці тривалістю від декількох хвилин до години. Больові пароксизми нечасті (1-2, рідше 3 рази на добу). Болі іррадіюють в різні відділи нижньої частини обличчя і особливо, в кінчик язика, а також під'язикову ділянку. Провокуються прийомом гострої і рясної їжі.

Глоссодинія (вісцеро-рефлекторний стовбуровий синдром) - системне захворювання, яке розвивається на тлі клінічної симптоматики патології внутрішніх органів і вегетосудинної дистонії. Провідним симптомом захворювання є перестезії (у вигляді печіння, опіку, свербіння, оніміння, повзання мурашок і т.д.). Місце виникнення перестезії-слизової оболонки кінчика язика (найбільш часто) і рідше в ділянці губ, щік, неба, шкірі обличчя, глотці. В залежності від локалізації парестезії Є.В. Яворська (2000) виділяє 6 варіантів глоссодинії: лінгвально-мандібулярна, максиллярні, окципітальну, мандібуло-максиллярні, глоссофарінгіальну, фронтопаріетальну. Топографічно парестезії зосереджені в ділянці іннервації трійчастого, язикоглоткового і блукаючого нервів. У хворих можуть виникати зміни смакових відчуттів. Залежно від патогенезу глоссодинії Е.С.

Яворська (2000) рекомендує направляти лікування на ліквідацію етіологічних факторів, які формують захворювання (підвищення або недостатність симпатичного тону, перезбудження або зниження функції парасимпатичної нервової системи, пароксизмальні вегетативні кризи чи уражені сегментарні вегетативні ділянки).

Хірургічне лікування

А.В. Вишневський (1934) довів, що анестезія нерва надає певну терапевтичну дію на вражену ділянку завдяки зняттю больового подразнення. Блокади можуть бути використані як з діагностичною метою, так і для лікування хворого.

Блокада проводиться місцевими анестетиками (новокаїн, лідокаїн, трімекаїн, маркаїн, ультракаїн та ін) або сумішшю наступного складу: поліглюкін, (реополіглюкін) 3 мл, 2% розчин лідокаїну 2 мл, гідрокортизон 1 мл (25 мг). Зникнення болей після проведення такої блокади, навіть на півгодини, є показником правильно встановленого місця блокади.

Неодноразове (до 15-20 разів) застосування блоkad в деяких випадках може мати позитивний ефект. Місце проведення блоkad - це місце виходу з кістки (або входу в кістку) периферичних гілок трійчастого нерва, тобто місце проведення периферичного і центрального провідникового знеболювання.

Блокада ушно-скроневого нерва проводиться позаду суглобової головки нижньої щелепи в просторі, обмеженому позаду козелком вуха, а зверху - нижнім краєм виличної дуги.

При введенні анестетика у вказане місце іноді блокується гілку лицьового нерва. Щоб уникнути цього голку не слід вводити на глибину більше 1 см, а кількість знеболюючої речовини не повинен перевищувати 1 мл. Доцільно спочатку ввести водний розчин місцевого анестетика короткої дії і залишити голку на місці введення. Якщо клінічна симптоматика ураження ушно-скроневого нерва зникає, а ознак блокади лицьового нерва немає, то можна з найменшим ризиком ввести 1-2% розчин спазмолітін для лікувальних цілей.

За пропозицією П.І. Семенченко та співавторів (1979) у хворих з невралгією трійчастого нерва для блоkad можна використовувати 0,25% -0,5% -1% -2% розчин спазмолітін. Для периферичної блоkad використовується 2% розчин спазмолітін, для центральних анестезій (блоkad) - 1% розчин, а для блоkad вегетативних гангліїв і внутрішньошкірної інфільтрації Куркова зон - 0,25% -0,5% розчини. Блокади проводяться через 3 дні, рідше - через 2 дні. Периферичні блокади чергуються з центральними. Для блоkad використовується від 0,5 мл до 3,0 мл 1-2% розчину спазмолітін і 2-5 мл 0,25% -0,5% розчину. Після проведення блоkad розчином спазмолітін спостерігається запаморочення, зниження артеріального тиску. Тому після проведення блоkad спазмолітином рекомендовано спостереження лікаря протягом 35-40 хвилин. Через 2-2,5 години на місці ін'єкції спазмолітином розвивається набряк м'яких тканин, який самостійно проходить через 3 дні. Для попередження набряку рекомендується застосування антигістамінних препаратів.

Протягом багатьох років, для лікування невралгій трійчастого нерва периферичного генезу використовувалися блокади розчином спазмолітін. Курс лікування складався з 5-7 блоkad. Позитивний ефект спостерігався у 2 / з хворих, а у 1 / з застосований згодом хірургічний метод лікування. Рецидиви болей з'являються приблизно у половини хворих через 2-4 роки. Ускладнення при використанні спазмолітін не спостерігаються.

Позитивний спостерігається при проведенні блоkad спазмалгоном (спазган, баралгін, максіган). Препарат діє більш м'якше, ніж спазмолітін. Рецидиви захворювання з'являються лише в невеликому відсотку випадків. Тривалість ефекту була більше 5 років, ускладнень не спостерігали (А.А. Тимофеев, Є.П. ваг, 1996, 1998).

До алкоголізації, як методу лікування невралгій трійчастого нерва, ми ставимося негативно, т.к. ця процедура дає тимчасовий ефект. Після алкоголізації дегенерації нерва не відбувається, а виникає патологічний його стан з приєднанням невриту. Часто алкоголізація може призвести до гангліонітів довколишнього вузла. У місці введення спирту утворюються грубі рубці, які в подальшому ускладнюють проведення операції. Алкоголізація сприяє появі стійкості до протисудомного препарату. При введенні спирту можливі ускладнення (некроз ділянки кістки або м'яких тканин, розвиток абсцесу або флегмони).

У нашій клініці для лікування невралгій трійчастого нерва раніше використовувався метод тканинної терапії І.М. Старобінського і СІ. Шефтель (1950) - підшкірної підсадки шкіри, взятої у самого ж хворого. Позитивний ефект спостерігали не більше, ніж у 30% прооперованих хворих. Рецидиви з'являлися через 1-2 роки. Хірургічні методи лікування зводяться до проведення нейротомії - розсічення нерва і нейректомії - висічення ділянки нерва, нейроекзереза.

Нейротомія II гілки трійчастого нерва способом Русселя (Russel), яка була запропонована автором в 1944 р. Для лікування невралгій другої гілки трійчастого нерва, використовується рідко, тому позитивний ефект настає не на тривалий термін (рецидиви через 4-5 місяців) і операція залишає косметичний дефект (проводиться позаротові доступом).

До теперішнього часу відомо багато методів нейректомії другої і третьої вервей трійчастого нерва. Для лікування невралгій запропоновані методи: Tniersch (1883), Rbmer (1953), Rosenthal (1955), Klampfer (1966) і багато інших. Найбільш перспективними методами для лікування периферичних форм невралгій трійчастого нерва є декомпресійні операції із звільненням периферичних гілок нерва з кісткових каналів.

У нашій клініці (Київська медична академія післядипломної освіти. П.Л. Шупика) знаходять широке застосування декортикації підочного або нижньощелепного каналу з резекцією нервово - судинного пучка. Позитивний ефект спостерігали майже у 90% хворих. Ускладнень не було.

Декортикація підочного каналу з резекцією нервово-судинного пучка. Показанням для зазначеного хірургічного втручання є рецидиви болів в зоні периферичної іннервації другої гілки трійчастого нерва після використання всіх можливостей консервативного лікування та ліквідації одонтогенних та інших патологічних процесів в ділянці верхньої щелепи, які можуть бути причиною невралгічних синдромів.

Методика проведення операції. Проводять анестезію у круглого отвору піднебінним або підскуло - крилоподібним шляхом (5 мл 2% розчину новокаїну, трімекаїну або лідокаїну) і інфільтраційну анестезію в ділянці передвер'я порожнини рота на тлі нейролептаналгезії.

Розсікають слизову оболонку і окістя по перехідній складці від бічного різця до другого великого корінного зуба. Відсепаровують м'які тканини від передньої стінки верхньощелепної пазухи, по можливості, до нижнього краю орбіти. Трепанують передню стінку верхньощелепної пазухи з утворенням наскрізного отвору близько 2,5-3 см в діаметрі. В результаті кістковий дефект приймає грушоподібну форму. Виділяють з м'яких тканин підочної ділянки нервово-судинний пучок і перетинають його на якомога більшій відстані (зазвичай 2,5-3 см) від підочного отвору. Куксу нервово-судинного пучка захоплюють затискачем, що, в подальшому, полегшує проведення операції. Подовжно розрізають і відсепаровують слизову оболонку верхньощелепної пазухи в ділянці проекції підочного каналу. Глибина залягання підочного каналу різна. Іноді нижня стінка його місцями відсутня. В інших випадках канал може бути "замурований" в товщі склерозованої кістки.

Видаляють нижню стінку каналу на всьому протязі і одночасно прилягаючу ділянку кістки задньої стінки верхньощелепної пазухи.

Зміщують нервово-судинний пучок вниз і перерізають його гострим серповидним скальпелем, по можливості, проксимальніше. Можна провести нейроекзезез. Кровотеча зупиняється електрокоагуляцією або шляхом накладення на закривавлену куксу кристалів перманганату калію. Шматки слизової оболонки верхньощелепної пазухи укладають на місце. Рану в передвер'ї рота зашивають наглухо. Якщо невралгія поєднується з хронічним гайморитом, вискоблюють змінену слизову оболонку і поліпи.

Під час оперативного втручання слід резіціювати нервово - судинний пучок протягом 7-8 см, включаючи його внекістковий відрізок (2,5-3 см).

У післяопераційному періоді проводиться симптоматичне лікування. При наявності пароксизмів болю, які можуть відзначатися протягом декількох днів після операції, хороший терапевтичний ефект досягається від призначення фінлепсіна по 1 таблетці 2 рази в день.

Декортикація нижньощелепного каналу з резекцією нервово-судинного пучка (за методом АМ Короленка, 1980). Відмінною особливістю оперативного втручання за методом АМ Короленка (1980) при невралгії III гілки трійчастого нерва з наявністю деструктивних змін у кістці нижньої щелепи є те, що крім резекції нервовосудинного пучка одночасно розширюється нижньощелепний канал. При необхідності навколо підборідного отвору, відступивши на 2-3 мм від його краю оголюють кістку, яка викликала зменшення діаметра цього отвору. Пломбування каналу не проводиться, щоб не перешкоджати проростанню регенеруючого нерва в сформоване кісткове ложе.

Висічення ділянки нижньощелепного нервово-судинного пучка необхідно з метою попередження рецидиву захворювання, так як морфологічно встановлені незворотні зміни в нерві і судинах при периферичній невралгії III гілки трійчастого нерва.

Операцію слід завершити, переконавшись в безперешкодному переміщенні центральної ділянки нервово-судинного пучка в збереженій проксимальній частині каналу. При недотриманні цієї умови можливі рецидиви болю. Операції проводяться під місцевою анестезією біля овального отвору 2% розчином новокаїну і інфільтрацією навколишніх м'яких тканин 1% розчином новокаїну з

премедикацією або з нейролептаналгезією. Це забезпечує безболісність втручання, спокійна поведінка хворих під час операції і в найближчі години після неї. У хворих з вираженою психоемоційною лабільністю слід застосовувати наркотики.

В залежності від локалізації і протяжності деструктивного процесу в нижній щелепі рекомендується три варіанти оперативних втручань.

I варіант операції. Показання: деструктивні зміни в більшій частині нижньощелепного каналу, в підборідному отворі і прилеглих до нього м'яких тканинах.

Проводять розріз в підщелепній ділянці, відступивши від нижнього краю нижньої щелепи на 1,5-2 см, довжиною 6-7 см. Розсічення окістя по краю нижньої щелепи. Звільнення зовнішньої поверхні нижньої щелепи від м'яких тканин. Відступивши на 2-3 мм від країв підборідного отвору і від проекції верхньої і нижньої меж нижньощелепного каналу фіссурним бором або циркулярною пилкою виробляються розпили кортикальної і губчастої кістки. Жолобуватим долотом знімається, по можливості, одним блоком кортикальний і губчастий шари кістки разом з зовнішньою стінкою нижньощелепного каналу і кістковим кільцем в ділянці підборідного отвору. Нервово-судинний пучок виводиться з кісткового ложа і резидується. Центральний і периферичний кінці його перев'язуються кетгутом. Січеться рубцева тканина, що утворилася після спиртових блокад, в ділянці підборіддя нерва. Рана зашивається наглухо.

II варіант операції. Показання: звуження підборідного отвору, рубці м'яких тканин після алкоголізації.

В ділянці нижнього склепіння присінку рота проводиться дугоподібний розріз до кістки довжиною 5-6 см. М'які тканини відсепаровуються. Фіссурним бором, проводяться розпили кортикальної і губчастої кістки в ділянці нижньощелепного каналу, відступивши від їх меж на 2-3 мм. Жолобкуватим долотом відділяється кістка в межах розпилів. Нервово-судинний пучок витягується з нижньощелепного каналу наскільки можливо і перетинається. Резидується підборідний нерв разом з судинами. Висікаються рубцевозмінену тканину. Рана зашивається наглухо.

III варіант операції. Показання: деструктивні зміни на обмеженій ділянці нижньощелепного каналу.

Техніка операції аналогічна описаній вище, за винятком втручання в ділянці підборідних отворів.

У післяопераційному періоді необхідно симптоматичне лікування, спрямоване, головним чином, на купірування післяопераційних болів. Призначається з цією метою фінлепсин по 1-3 таблетки на день. Протягом 2-3 днів і більше після операції можуть відчуватися приступоподібні болі, але менші за інтенсивності і частоти.

Представляє інтерес питання про розміри і ступінь порушення чутливості обличчя після операції. Вона, в основному, відповідає зоні іннервації підочного, нижнього луночкового і підборідного нервів. Найбільше порушується больова чутливість. Тактильна і температурна чутливість змінюється в меншій мірі, тому ушкодження деіннервованої області гарячою їжею, гострими предметами практично не має місця. З часом виникає тенденція до звуження зони та ступеня порушення всіх видів чутливості. Повного відновлення чутливості не відбувається.

Поряд із зазначеними порушеннями чутливості деякі хворі в перші тижні після операції відчувають поколювання, повзання мурашок, напругу в деіннервованій ділянці. Хворі вважають за краще під час їжі користуватися здоровим стороною і не стільки внаслідок порушення чутливості, скільки в силу звички, виробленої в процесі захворювання, а також відсутність багатьох зубів, видалених раніше з приводу невралгічної болю. Яких-небудь особливостей у процесі користування знімними протезами, які будуть виготовлені хворим надалі, не виникає. Функція мови у хворих не страждає. Порушення чутливості обличчя хоча і неприємно хворим, але в порівнянні з невралгічними болями, які передували операції, незрівнянно менш обтяжливо. До нього вони порівняно легко звикають. Хірургічне лікування практично безпечно і застосовується у хворих будь-якого віку.

Неврит трійчастого нерва

Неврит – враження нерва, що характеризується змінами інтерстицію, мієлінової оболонки і осьових циліндрів. При невралгіях спостерігаються зміни тільки в його оболонках. Проявляється симптомами подразнення і (або) випадіння функції в зоні відповідної іннервації. Ураження нерва обумовлено впливом різних етіологічних факторів: бактеріальні та вірусні інфекції, ендогенні та екзогенні інтоксикації, травми, судинні та обмінні порушення, алергічні чинники, охолодження, авітаміноз та ін

Патогенез невриту складний і обумовлений токсичними, обмінними і судинними змінами в нерві, а також порушенням анатомічної цілісності нервового волокна.

Особливістю клінічного прояву невриту трійчастого нерва є те, що захворювання проявляється болями, порушенням чутливості в зоні іннервації (гіпостезії, парестезії та ін), а також руховими порушеннями (при невриті нижньощелепного нерва).

Зустрічається як неврит трьох гілок трійчастого нерва, так і неврити окремих його гілок. Клінічно неврит трійчастого нерва проявляється мимовільними, постійними, ниючими болями в зоні іннервації його гілок (щелепах, зубах, яснах), оніміння (можуть бути парестезії) верхньої, нижньої губи і підборіддя, а також в зубах і яснах. Клінічна симптоматика може бути виражена як в легкій формі (мало турбує хворого), так і у важкій формі (викликає значні занепокоєння). При обстеженні виявляється випадання всіх видів чутливості в зоні іннервації трійчастого нерва.

Неврит нижньолуночкового (нижнього альвеолярного) нерва найчастіше виникає в результаті травми (складне видалення зубів, після проведеної анестезії, перелому щелепи та ін), при остеомієлітичному процесі, після виведення великої кількості пломбувального матеріалу за верхівку кореня зуба (премоляра або моляра), при пухлиноподібних і пухлинних процесах, які локалізуються в тілі нижньої щелепи і ін. Хворі скаржаться на ниючі болі (які іноді можуть бути виражені мало), відчуття оніміння в нижніх зубах і відповідній половині нижньої губи і підборіддя. Болі можуть бути постійними, а в деяких випадках навіть посилюватися або слабшати. Є відчуття незручності в підборідді. У гострій стадії (при запаленні) може бути парез жувальних м'язів і тризм - тонічне скорочення жувальних м'язів, що виявляється стисканням щелеп. При обстеженні виявляється випадіння всіх видів поверхневої чутливості на слизовій оболонці альвеолярного відростка з вестибулярної сторони (за винятком невеликої ділянки від другого премоляра до другого моляра), на слизовій оболонці і шкірі відповідної нижньої губи, а також шкірі підборіддя. Перкусія зубів болюча. Визначаючи електровозбудність пульпи зубів на відповідній половині нижньої щелепи можна встановити, що вона знижена або ж відсутня. Не всі групи зубів однаково реагують на силу струму, тому може бути поразка на певній ділянці нерва в нижньощелепному каналі. Роздратування струмом може викликати в зубах ниючий, а іноді тривалу біль. Неврит нижньолуночкового нерва може поєднуватися з невритом язикового і щічного нервів.

Неврит верхніх луночкових нервів (верхнього зубного сплетення) зустрічається після складних видалень зубів, при надмірному виведенні за межі зуба пломбувальної маси, при запальних процесах на верхній щелепі (остеомієліти, гайморити), після оперативних втручань та ін. Є незначні болі і відчуття оніміння в верхніх зубах (або в певній групі зубів), а також розлад всіх видів поверхневої чутливості слизової оболонки альвеолярного відростка з вестибулярної сторони і прилеглої ділянки щоки. Електробудність пульпи у відповідних зубах знижена або відсутня.

Для невритів верхніх луночкових нервів характерний тривалий перебіг (протягом декількох місяців). Електровозбудність пульпи зубів може і не відновитися. Останнє стосується тільки того випадку, якщо пошкоджені нерви, які відходять від верхньощелепного сплетення.

Неврит язикового нерва може бути ізольованим при травматичному його пошкодженні (проведення анестезії, складне видалення зубів, оперативні втручання в даній ділянці). Характеризується болями (бувають вираженими) і випадінням поверхневої чутливості (можуть бути парестезії), а іноді і смакової чутливості в передніх двох третин відповідної половини язика.

Неврит щічного нерва дуже часто поєднується з невритом нижньолуночкового нерва. Ізольованим буває дуже рідко (при травмі). Неврит щічного нерва не супроводжується ні болями, ні парестезіями. Спостерігається тільки випадіння чутливості на слизовій оболонці щоки і в області кута рота.

Діагноз невриту трійчастого нерва і його гілок встановлюється на підставі клінічної симптоматики та анамнестичних даних хворих. Необхідно тільки пам'ятати, що неврити можуть бути не тільки первинними (травма, запалення), але і вторинними - в результаті пухлин (невриноми, меланому та ін), туберкульозу, прогресуючих уражень нервової системи та деяких інших процесів.

Лікування невриту проводиться відповідно до етіологічним фактором і виразністю клінічної симптоматики. При невритах, які виникають в результаті запального процесу необхідно лікування основного захворювання. При здавленні нерва кісткою або пухлиною слід провести хірургічне лікування - видалення кістки або пухлини. Неврити алергічного або токсичного походження лікують усуненням фактора, який викликав алергію або інтоксикацію. Якщо неврит викликаний травматизацією нерва, то необхідно з'ясувати ущемлений нерв чи ні. Якщо він ущемлений (відломком щелепи, стінкою лунки або пломбувальною масою), то потрібно його звільнити (провести репозицію уламка, остеосинтез, альвеолектомію або видалення пломбувальної маси). Слід пам'ятати, що видалення пломбувальної маси, яка ущемлює нерв, є не таким простим втручанням (складно виявити місцезнаходження пломбувальної маси), а необережна маніпуляція інструментом може призвести до більш значної травми нерва.

У деяких випадках (при невритах тільки великих гілок трійчастого нерва) вдаються до невроліз - виділення нерва з рубців з метою поліпшення умов його регенерації та функціонування.

З фізіотерапевтичних засобів використовуються наступні: електрофорез та іонофорез знеболюючих і розсмоктуючих препаратів, електричне поле УВЧ, ультразвук, імпульсні струми, парафіноterapia.

З медикаментозних засобів призначають: болезаспокійливі, вітаміни (В, С і D), кокарбоксілаза, АТФ, інгібітори холінестерази (галантамін, прозерин, оксазил), дибазол. Необхідна обов'язкова санація порожнини рота всім хворим з невритами трійчастого нерва і його периферичних гілок.

Неврит лицевого нерва

Особовий нерв містить у собі волокна різного функціонального призначення (рухові, чутливі, вегетативні). У зв'язку з цим і пошкодження його тягнуть за собою цілий ряд різнохарактерних симптомів.

Неврит характеризується змінами інтерстицію, мієлінової оболонки і осьових циліндрів. Проявляється симптомами подразнення і (або) випадіння функцій у відповідній зоні іннервації.

Етіологія невритів лицевого нерва різна. Можуть спостерігатися неврити без порушення цілісності нерва (при запальних процесах, пухлинах, псевдотуберкульозу, синдромі Мелькерссона - Розенталя і ін.) і при його травматичних пошкодженнях (при оперативних втручаннях, травм та ін.)

У практичній діяльності лікаря - стоматолога доводиться стикатися з периферичним типом невritу лицевого нерва. В результаті цього виникають рухові розлади у вигляді парезу і паралічу мимічної мускулатури обличчя.

4.5. Види самостійної роботи студентів.

1. Вивчити такі питання (α= I):

1.1. Класифікація болевих синдромів, невралгій, невритів щелепно-лицевої ділянки. 1.2. Методи обстеження хворих з божевими синдромами, невралгіями, невритами щелепно-лицевої ділянки. 1.3. Клінічний перебіг болевих синдромів, невралгій, невритів різних ділянок обличчя. 1.4. План лікування хворих з божевими синдромами, невралгіями, невритами щелепно-лицевої ділянки.

2. Тестові завдання з одиначною правильною відповіддю (α=II):

2.1. Захворювання, яке виникає внаслідок подразнення чутливих волокон і характеризується нападаподібним інтенсивним болем за ходом нервового стовбура та його гілок? А. Невралгія. В. Неврит. С. Невралго-неврит. D. Невропатія. E. Парез. (Правильна відповідь: А)

2.2. Наявність тригерних зон характерна для: А. Невралгії трійчастого нерву центрального генезу. В. Невралгії трійчастого нерву периферійного генезу. С. Невritу трійчастого нерву. D. Нейропатії трійчастого нерву. E. Для усіх перелічених захворювань. (Правильна відповідь: А)

2.3. Ураження нерва, яке характеризується змінами інтерстицію, мієлінової оболонки та осьових циліндрів, та проявляється симптомами подразнення або випадінням функцій у зоні іннервації? А. Неврит. В. Невралгія. С. Невралго-неврит. D. Невропатія. E. Парез. (Правильна відповідь: А).

3. Тестові завдання з множинним вибором:

3.1. Які з наведених нижче методів обстеження є клінічними? А. Рентгенографія. В. Загальний аналіз крові. С. Огляд. D. Електроенцефалографія. E. Пальпація. (Правильна відповідь: С, E)

3.2. Які з наведених нижче симптомів можна віднести до невралгій трійчастого нерва периферичного генезу? А. гострі, ріжучі, нападаподібні лицеві болі. В. наявність зон Куркова. С. наявність болевих точок Вале. D. гострі, ріжучі, нападаподібні болі в ділянці шиї. E. гострі, ріжучі, нападаподібні болі в ділянці потилиці. (Правильна відповідь: А, В, С.)

3.3. При поділі невралгій трійчастого нерва виділяють наступні форми: А. центральну (ураження гассерова ганглія). В. периферичну (ураження периферичних гілок трійчастого нерва). С. невралгія носовійчастого нерва та півмісяцевого вузла. D. невралгія носовійчастого нерва. E. невралгія ушно-скроневого нерва. (Правильна відповідь: А, В.)

4. Задачі для самоконтролю:

4.1. На прийом до лікаря звернувся пацієнт зі скаргами на наявність гострих, ріжучих, нападаподібних болей в ділянці нижньої щелепи праворуч. Хворий порівнює їх з "проходженням електричного току". Біль продовжується від декількох секунд до декількох хвилин. Частота приступів різноманітна. Біль виникає мимовільно, але частіше з'являється при рухах м'язів обличчя. Хворі повідомляють про те, що замирають в певній позі, боїться поворухнутися, затримує подих. Біль супроводжується почервонінням обличчя, гіперсалівацією, посмикуванням м'язів підборіддя. Приступ болей припиняється раптово. Поставте правильний діагноз: (Відповідь: невралгія III гілки трійчастого нерва центрального генезу).

4.2. Хворий В., 45 років скаржиться на наявність нападаподібних болей в ділянці верхньої щелепи праворуч, приступи починаються в ділянці альвеолярного відростка верхньої щелепи (відповідно молярам і премолярам), біль розповсюджується в ділянку повік. Хворому проведена діагностична блокада, шляхом проведення місцевої анестезії, в місці враженої периферичної ділянки (II гілка трійчастого нерва) припиняються болеві параксизми на 1-2 години. Поставте правильний діагноз. (Відповідь: Невралгія II гілки трійчастого нерва периферичного генезу)

4.3. Хворому М., 48 р встановлено діагноз: Невралгія II гілки трійчастого нерва периферичного генезу. Складіть план лікування: (Відповідь: Етосумсід (Суксилеп, Ронтон) назначають в дозі 0,25 г в добу. Поступово збільшуючи дозу до 0,5-1,0 г на добу (в 3-4 прийоми), дозу утримують декілька днів і поступово знижують до 0,25 г на добу. Лікування: продовжується 3-4 тижні. Проводиться курс лікування нікотиновою кислотою. Внутрішньовенно її вводять у вигляді 1% розчину, починаючи з 1 мл (нікотинову кислоту розчиняють в 10 мл 40% розчину глюкози). Щоденно дозу збільшують на 1 мл і доводять її до 10мл (на десятый день лікування), а далі щоденно знижують на 1мл і закінчують ведення 1 мл.)

4.6. Перелік індивідуальних завдань (якщо їх виконання при вивченні даного модуля передбачено робочою навчальною програмою з дисципліни).

1 Провести пальпацію у хворого з больовими синдромами, невралгіями, невритами. 2. Скласти план лікування хворим з больовими синдромами, невралгіями, невритами.

4.8. Перелік теоретичних питань до підсумкового модульного контролю (з типової навчальної програми). 1. Класифікація больових синдромів, невралгій, невритів. 2. Методи обстеження хворих з больовими синдромами, невралгіями, невритами. 3. Клінічні прояви больових синдромів, невралгій, невритів. 4. Методи лікування пацієнтів з больовими синдромами, невралгіями, невритами.

4.9. Перелік практичних завдань та робіт до підсумкового модульного контролю (з типової навчальної програми). Програмою не передбачено.

7. ЛІТЕРАТУРА.

Основна література:

1.Хірургічна стоматологія та щелепно-лицева хірургія: підручник; У 2т. – Т2 / В.О Маланчук, П.І Логвіненко, О.Л Ціленко – К. : ЛОГОС, 2011 – С. 3-4.

Ускладнення травматичних пошкоджень щелепно-лицевої ділянки: навч. мед. посібник закладів 4 рівня акредитації та інтернів-стоматологів / Рибалов О.В., Ахмеров В.Д. – Полтава:ТОВ.

№ 28. Параліч мимічної мускулатури : етіологія, діагностика, клініка, результати.

1.АКТУАЛЬНІСТЬ ТЕМИ: парези та паралічі в практичній діяльності хірурга- стоматолога спостерігаються досить часто. Диференційна діагностика цих станів між собою іноді вимагає значних знань таких патологічних проявів.

2.КОНКРЕТНІ ЦІЛІ:

1.1. Аналізувати етіологічні фактори, які сприяють виникненню парезів та паралічей щелепно-лицевої ділянки.

1.2. Пояснювати особливості клінічного перебігу паралічей, парезів різних ділянок обличчя.

1.3. Запропонувати план обстеження хворого з парезами та паралічами щелепно-лицевої ділянки.

1.4. Тракувати принципи діагностики парезів та паралічем щелепно-лицевої ділянки.

1.5. Створювати графологічну схему теми.

1.6. Проаналізувати результати лабораторних та інструментальних обстежень.

1.7. Зіставте алгоритм дій лікаря під час клінічного обстеження хворого з парезами та паралічами щелепно-лицевої ділянки.

3.БАЗОВИЙ РІВЕНЬ ПІДГОТОВКИ.

Назви попередніх дисциплін	Набуті навички
1.Топографоанатомічна анатомія.	1.Визначити пошкоджену анатомічну ділянку.
2. Загальна хірургія.	2.Описувати історію хвороби пацієнтів з парезами та паралічами щелепно- лицевої ділянки.
3. Внутрішні хвороби	3.Встановлюють діагноз парезів та паралічей різних ділянок обличчя.
4. Фармакологія.	4.Призначити схему медикаментозного лікування пацієнтів з парезами та паралічами щелепно-лицевої ділянки.
5. Рентгенологія.	5.Визначити необхідний для хворого метод обстеження.

4.Завдання для самостійної роботи під час підготовки до заняття.

4.1.Перелік основних термінів, параметрів, характеристик, які повинен засвоїти студент при підготовці до заняття.

Термін	Визначення
1. Парез	Зменшення сили і амплітуди мимовільних рухів, обумовлених порушенням іннервації відповідних м'язів.
2. Параліч	Розлад рухових функцій у вигляді повної відсутності мимовільних рухів внаслідок денервації відповідної групи м'язів.

4.2.Теоритичні питання до заняття:

1. Визначити пошкоджену анатомічну ділянку.
2. Описувати історію хвороби пацієнтів з парезами та паралічами обличчя.
3. Встановити діагноз парезів та паралічем різних ділянок обличчя
4. Призначити схему медикаментозного лікування пацієнтів з парезами та паралічами щелепно-лищевої ділянки.
5. Визначити необхідний для хворого метод обстеження.

4.3.Практичні роботи, завдання які виконуються на занятті:

1. Провести пальпацію щелепно-лищевої ділянки у хворого з підозрою на парези та паралічі .

5.Організація змісту навчального матеріалу.

У літературі розрізняють поділ невралгій трійчастого нерва на дві форми: центральну (ураження гассерова ганглія) і периферичну (ураження периферичних гілок трійчастого нерва). Змішувати невралгії трійчастого нерва центрального і периферичного генезу в одне захворювання можна, тому кожна з цих форм має свої особливості клінічного перебігу, що вимагає різних методів їх лікування.

У практичній діяльності лікаря - стоматолога доводиться стикатися з периферичним типом неврити лицевого нерва. В результаті цього виникають рухові розлади у вигляді парезу і паралічу мимічної мускулатури обличчя.

Парез (paresis; грец. - Ослаблення) - зменшення сили та (або) амплітуди довільних рухів, обумовлене порушенням іннервації відповідних м'язів.

Параліч {paralysis, грец. - Розслабляти) - розлад рухових функцій у вигляді повної відсутності довільних рухів внаслідок денервації відповідних м'язів.

Клінічна картина ураження лицевого нерва характеризується парезом і (або) паралічем мимічної мускулатури, чутливими розладами і вегетативні порушення. Зовнішній вигляд обличчя хворого з паралічем лицевого нерва характерний - вся половина оличчя нерухома, лоб не збирається в складки, око не закривається, носогубна складка згладжена, зникають природні складки обличчя, кут рота опущений. При оскалюванні зубів рот перетягується в здорову сторону. Хворому не вдається нахмури брови, заплющити очей, надути щоки. Скласти губи трубочкою, свиснути хворий не може (повітря не видувається з достатньою силою, тому щока втрачає пружність). Через зниження м'язового тону у хворого їжа не затримується між щокою і яснами з ураженої сторони. Слина і рідина виливається з кута рота. Щока легко прикушувати. Стан хворого погіршується. Спостерігається симптом Белла - при спробі закрити очі верхню повіку на ураженій стороні опускається недостатньо, щоб закрити очну щілину, і видно, що одночасно з цим очне яблуко відходить догори і назовні. Зустрічаються: симптом Цестана - хворому пропонують дивитися вперед і спробувати повільно закрити очі; при цьому верхню повіку на боці ураження дещо піднімається - симптом Говерса - при вивертанні нижньої губи м'язи обличчя на стороні поразки не скорочуються; симптом Равіль - неможливо закрити око на стороні поразки; симптом Вартенберга - при пасивному піднятті верхнього повіка і при одночасному зажмурюванню відсутнє нормальне вібрування в круговому м'язі ока (у здорових людей можна відчувати цю вібрацію, вона пальпується пальцем); симптом Бергара Вартенберга - відсутність вібрації зімкнутих повік на ураженій стороні. Ступінь поразки мимічних м'язів різна і залежить від ступеня пошкодження нерва. У одних хворих при спробі заплющити очі верхню повіку очі не закриваються (залишається відкритим), в інших - прикривається око наполовину, у третіх - очі прикриваються повіками. Однак, якщо хворого попросити міцно заплющити очі, то на здоровій стороні вії повністю вбираються в заплющені повіки, а на ураженій стороні вії чітко видні-симптом вій (В.В. Міхеєв, Л.Р. Рубін. 1958).

Через зниження тону м'язів нижньої повіки вони нещільно прилягають до очного яблука і сльоза витікає назовні, що призводить до запальних процесів в кон'юктіві і рогівці. Нерідко спостерігається порушення потовиділення на ураженій половині обличчя. Зустрічається термоасиметрія обличчя. Може відзначатися сухість порожнини рота (при ураженні секреторних волокон лицевого нерва).

Вегетативні розлади у хворих зустрічаються доволі часто. У деяких випадках хворі скаржаться на порушення чутливості - розлад смаку або повна його відсутність у передніх двох третин відповідної половини язика (ураження гілочки лицьового нерва - барабанної струни, яка йде до язикового нерву). При обстеженні хворих з невритом лицьового нерва можна виявити наявність у них патологічних синкінезій - рефлекторно сумісної групи м'язів, яке супроводжує рухом певної частини обличчя (чола, повіки, губи і т.д.). Розрізняють багато синкінезій, але найбільш часто зустрічаються наступні:

- повічно - лобова синкінезія - при закриванні очей наморщується лоб;
- повічно - губна синкінезія - при закриванні очей піднімається кут рота на тій же стороні;
- повічно - платізмозова синкінезія - при зажмурюванні скорочується підшкірний м'яз шії;
- повічно - вушна синкінезія - при зажмурюванні мимоволі піднімається вушна раковина;
- лобно - губна синкінезія - мимовільне припіднімання кута рота при наморщуванні чола.

Діагностика невриту лицьового нерва зазвичай не викликає труднощів. Для виявлення порушення іннервації м'язів хворому пропонують наморщити лоб, нахмури брови, заплющити очі, ощеритися, надути щоки. Можна використовувати і більш точні тести діагностики:

- Тест мигання - очі блимають асинхронно;
- Тест вібрації повік див. симптом Вартенберга і Бергара - Вартенберга;
- Тест дослідження кругового м'яза рота - хворий слабо утримує смужку паперу кутом губ ураженої сторони;
- Тест надутих щік - хворий не може надути щоки, а якщо навіть він їх і надув, то при легкому дотику до щоки повітря виривається з кута рота ураженої сторони;
- Симптом повік - див. опис раніше;
- Тест на роздільне зажмурювання - хворий не може заплющити очей на хворій стороні, хоча обидва ока одночасно заплющити може.

Лікування невриту лицьового нерва зводиться в першу чергу до усунення причини основного захворювання. Подальші зусилля повинні бути спрямовані на прискорення регенерації пошкоджених (загиблих) нервових волокон і попередження атрофії деіннервованих м'язів.

Для прискорення регенерації нервових волокон в нашій клініці використовується наступна схема лікування: 40% розчин глюкози по 20-40 мл внутрішньовенно щодня протягом 10 днів; прозерин (або галантамін) 0,05% - 1 мл підшкірно щодня (25-30 днів); АТФ 1% розчи внутрішньом'язово по 1 мл (25-30 днів); церебралізін 1 мл внутрішньом'язово (25 днів); вітамін В12 • 0,02% розчин (200 мг) по 1 мл внутрішньом'язово (25 днів); дибазол по 0,025 г один раз на добу (25-30 днів); плазмол вводять підшкірно по 1 мл щодня (10 днів); компламин {теонікол} по 0,15 г два рази на день (30 днів).

З фізіотерапевтичних процедур рекомендується електростимуляція уражених м'язів, масаж м'язової мускулатури.

Для запобігання атрофії м'язів необхідна їх тренування, яке проводиться щоденно (до повного одужання), по кілька разів на добу (багаторазово). А.К. Попов (1968) пропонує наступні завдання: поперемінне закриття очей, а також вимова букв і слів, у формуванні яких беруть участь м'язи (голосні - А, У, І, О, приголосні - Б, В, Ф). При необоротному паралічі м'язів показано проведення хірургічного лікування: статичне і кінетичне підвищення опущених тканин, міопластика, кантопластика (від грец. Kanthos - складова частина складних слів, що відносяться до кута ока) - пластична операція з приводу звуження очної щілини, тобто її подовження і розширення. Методика м'язових вправ (по В.А. Кузьміну.)

4.5. Види самостійної роботи студентів.

1. Вивчити такі питання:

- 1.1 Методи обстеження хворих з парезами та паралічами обличчя.
- 1.2. Клінічні прояви парезів та паралічей щелепно - лецевої
- 1.3. План лікування хворих з парезами та паралічами щелепно-лицевої ділянки.

2. Тестові завдання з одиничною правильною відповіддю (α= II):

2.1. Параліч – це:

А. Зменшення сили й амплітуди довільних рухів, зумовлене порушенням іннервації відповідних м'язів.

В. Захворювання, яке виникає внаслідок подразнення чутливих волокон і характеризується нападаподібним інтенсивним болем за ходом нервового стовбура та його гілок.

С. Розлад рухових функцій у вигляді повної відсутності довільних рухів внаслідок енервації відповідних м'язів.

Д. Ураження нерва, яке характеризується змінами інтерстицію, мієлінової оболонки та осевих циліндрів, та проявляється симптомами подразнення або випадінням функцій у зоні іннервації.

Е. Правильної відповіді немає.

(Правильна відповідь: С).

2.2 Зменшення сили й амплітуди довільних рухів, зумовлене порушенням іннервації відповідних м'язів – це:

А. Параліч.

В. Невропатія.

С. Неврит.

Д. Парез.

Е. Невралгія.

(Правильна відповідь: Д).

2.3 Який з перелічених симптомів не характерний для паралічу лицевого нерва?

А. Неспроможність прийому їжі.

В. Половина обличчя нерухома.

С. Згладженість носу-губної борозни.

Д. Порушення мови.

Е. Неспроможність скласти губи трубочкою.

(Правильна відповідь: А).

3. Тестові завдання з множинним вибором:

3.1. Які з наведених нижче методів обстеження є клінічними?

А. Рентгенографія. В. Загальний аналіз крові.

С. Огляд.

Д. Електроенцефалографія.

Е. Пальпація. (Правильна відповідь: С, Е)

3.2. До складу лицевого нерва входять:

А. Вегетативні волокна.

В. Барорецепторні волокна.

С. Парасимпатичні волокна.

Д. Рухові волокна.

Е. Чутливі волокна.

(Правильна відповідь: А, Д, Е).

3.3. Виділяють такі види паралічу лицевого нерву:

А. Однобічний.

В. Периферичний.

С. Центральний.

Д. Двобічний.

Е. Парасимпатичні.

(Правильна відповідь: В, С).

4. Задачі для самоконтролю:

4.1. Який попередній діагноз можливо передбачити при наступній об'єктивній картині? При огляді половина обличчя нерухома, лоб не збирається в складки, око не закривається, носогубна складка згладжена, зникають природні складки обличчя, кут рота опущений. При оскалюванні зубів рот перетягується в ліву сторону. Хворому не вдається нахмурих брови, заплющити очей, надути щоки. Скласти губи трубочкою, свиснути хворий не може (повітря не видувається з достатньою силою, тому шока втрачає пружність). (Відповідь: правосторонній параліч лицевого нерва).

4.2. При огляді хворого В., 45 років виявлено симптом Белла - при спробі закрити очі верхню повіку з лівої сторони опускається недостатньо, щоб закрити очну щілину, і видно, що одночасно з цим очне яблуко відходить догори і назовні. Відмічається: симптом Цестана - хворому пропонують дивитися вперед і спробувати повільно закрити очі; при цьому верхню повіку на боці ураження дещо піднімається. (Відповідь: лівосторонній параліч лицевого нерва.)

4.3. Хворому М., 48 р встановлено діагноз: параліч лицевого нерва, призначте план лікування. Скласти план лікування хворим з з парезами та паралічами обличчя. (Відповідь: 40% розчин глюкози по 20-40 мл внутрішньовенно щодня протягом 10 днів; прозерин (або галантамін) 0,05% - 1 мл підшкірно щодня (25-30 днів); АТФ 1% розчи внутрішньом'язово по 1 мл (25-30 днів); церебролізін 1 мл внутрішньом'язово (25 днів); вітамін В12 • 0,02% розчин (200 мг) по 1 мл внутрішньом'язово (25 днів); дибазол по 0,025 г один раз на добу (25-30 днів); плазмол вводять підшкірно по 1 мл щодня (10 днів); компламін {теонікол} по 0,15 г два рази на день (30 днів).

4.6. Перелік індивідуальних завдань (якщо їх виконання при вивченні даного модуля передбачено робочою навчальною програмою з дисципліни).

Програмою не передбачено.

4.8. Перелік теоретичних питань до підсумкового модульного контролю (з типової навчальної програми). 1. Методи обстеження хворих з паралічами та парезами обличчя. 2. Клінічні прояви парезів та паралічей обличчя. 3. Методи лікування пацієнтів з паралічами та парезами обличчя.

4.9. Перелік практичних завдань та робіт до підсумкового модульного контролю (з типової навчальної програми). Програмою не передбачено.

7. ЛІТЕРАТУРА.

Основна література:

1. Хірургічна стоматологія та щелепно-лицева хірургія: підручник; У 2т. – Т2 / В.О Маланчук, П.І Логвіненко, О.Л Ціленко – К. : ЛОГОС, 2011 – С. 3-4.

2. Ускладнення травматичних пошкоджень щелепно-лицевої ділянки: навч. мед. посібник закладів 4 рівня акредитації та інтернів-стоматологів / Рибалов О.В., Ахмеров В.Д. – Полтава: ТОВ.

№ 29. Ректорський контроль: захворювання скронево-нижньощелепного суглобу, трансплантація кісткової та хрящової тканини, пародонтальна та періодонтальна хірургія, хірургічний етап дентальної імплантації, больові симптоми обличчя.

1. АКТУАЛЬНІСТЬ ТЕМИ:

Сучасний етап розвитку стоматології передбачає знання лікарем-стоматологом основ пластичної та реконструктивної хірургії, дентальної імплантації. Також значно поширеними є захворювання скронево-нижньощелепного суглобу та нервів обличчя, що вимагає від майбутнього спеціаліста певної бази знань з цих питань.

2. КОНКРЕТНІ ЦІЛІ:

1.1. Обґрунтувати етіологію, клініку, диференційну діагностику та лікування захворювань СНЩС.

1.2. Знати види, методи, показання, протипоказання та ускладнення трансплантації кісткової та хрящової тканини за дефектах та деформаціях щелепно-лицевої ділянки.

1.3. Знати види, методи, показання, протипоказання та ускладнення пародонтальної та періодонтальної хірургії.

1.4. Знати види, методи, показання, протипоказання та ускладнення дентальної імплантації.

1.5. Обґрунтувати етіологію, клініку, диференційну діагностику та хірургічне лікування больових симптомів обличчя.

3. БАЗОВІ ЗНАННЯ, ВМІННЯ, НАВИЧКИ, НЕОБХІДНІ ДЛЯ ВИВЧЕННЯ ТЕМИ (міждисциплінарна інтеграція).

Назви попередніх дисциплін	Набуті навички
1. Анатомія людини.	Знати анатомію щелепно-лицевої ділянки.
2. Загальна хірургія.	Знати основні методики хірургічних маніпуляцій
3. Внутрішня медицина.	Знати прояви загально соматичних захворювань
5. Неврологія	Знати прояви захворювань чутливих та рухових нервів

4. ЗАВДАННЯ ДЛЯ САМОСТІЙНОЇ РОБОТИ ПІД ЧАС ПІДГОТОВКИ ДО ЗАНЯТТЯ.

4.1. Перелік основних термінів, параметрів, характеристик, які повинен засвоїти студент при підготовці до заняття: (вказано у попередніх темах).

4.2. Теоретичні питання до заняття: (вказано у попередніх темах).

4.3. Практичні роботи (завдання), які виконуються на занятті: (вказано у попередніх темах).

5. ЗМІСТ ТЕМИ.

Тема №6. Анатомія СНЩС. Сучасні методи діагностики захворювань СНЩС. Артроскопія, її можливості у діагностиці захворювань СНЩС.

1. Яке з перерахованих захворювань СНЩС є неартикулярним?

А. Остеоартроз.

В. Синдром больової дисфункції СНЩС.

С. Анкілоз.

Д. Артрит.

Е. Артрозо-артрит.

2. До артикулярних захворювань СНЩС відносять:
 - А. Артрит, артроз, артрозо-артрит, анкілоз.
 - В. Артрит, артроз, артрозо-артрит, анкілоз, контрактура.
 - С. Артрит, артроз, анкілоз, больова дисфункція СНЩС.
 - Д. Артрит, артроз, анкілоз, контрактура, больова дисфункція СНЩС.
 - Е. Артрит, артроз, анкілоз, бруксизм, контрактура.
3. До методів обстеження пацієнтів із захворюваннями СНЩС не відноситься:
 - А. Аналіз оклюзійних контактів зубних рядів.
 - В. Електроміографія жувальних м'язів.
 - С. Вивчення анамнезу та скарг хворого.
 - Д. Сіалографія.
 - Е. Ортопантомограмма.
4. Яке знеболення використовуються для проведення артроскопії:
 - А. Інфільтраційна анестезія за Вишневським.
 - В. Анастезія за Уваровим.
 - С. Нейролептанальгезія.
 - Д. Наркоз.
 - Е. Аплікаційне знеболення.
5. Що не є анатомічною відмінністю СНЩС:
 - А. Суглобові поверхні кісток покриті гіаліновим хрящем.
 - В. Повна залежність внутрішньосуглобових взаємин від характеру оклюзії і стану жувальних м'язів.
 - С. Парність суглоба.
 - Д. Суглобова капсула прикріплюється всередині нижньощелепної ямки, а не за суглобовою ямкою, як в інших суглобах.
 - Е. Лівий і правий суглоби функціонують як єдине ціле.
6. Який із перелічених методів обстеження є додатковим для обстеження СНЩС.
 - А. Електроміографія жувальних м'язів.
 - В. Пальпація.
 - С. Аускультация СНЩС.
 - Д. Сіалографія.
 - Е. ЕЕГ.
7. Артикулюючі поверхні СНЩС утворені:
 - А. Суглобовими головками нижньої щелепи і суглобовими поверхнями основних кісток.
 - В. Суглобовими головками нижньої щелепи і суглобовими поверхнями скроневих кісток.
 - С. Суглобовими головками нижньої щелепи і суглобовими поверхнями виличних та верхньощелепних кісток.
 - Д. Суглобовими поверхнями нижньої щелепи і суглобовими головками основних кісток.
 - Е. Суглобовими поверхнями нижньої щелепи і суглобовими головками скроневих кісток.
8. Суглобова капсула СНЩС укріплюється такими позасуглобовими зв'язками:
 - А. Вилично-щелепна, клиноподібно-щелепна.
 - В. Вилично-щелепна, скронево-щелепна, клиноподібно-щелепна.
 - С. Вилично-щелепна, скронево-щелепна, шилощелепна, клиноподібно-щелепна.
 - Д. Скронево-щелепна, шилощелепна.
 - Е. Скронево-щелепна, шилощелепна та клиноподібно-щелепна.
9. Яку форму має суглобовий диск СНЩС?
 - А. Двоєко опуклий овальний.
 - В. Двоєко увігнутий овальний.
 - С. Овальний, з одного боку увігнутий, з іншого – опуклий.
 - Д. Не має постійної форми.
 - Е. Немає правильної відповіді.
10. Які є показання до використання артроскопії?
 - А. Артикулярні та неартикулярні захворювання СНЩС.
 - В. Ревматоїдні захворювання СНЩС.
 - С. Неартикулярні захворювання СНЩС.
 - Д. Артикулярні захворювання СНЩС.
 - Е. Правильної відповіді немає.

Тема №7. Вивихи нижньої щелепи. етіологія, класифікація, клініка, диференційна діагностика, лікування, профілактика.

1. Стійке зміщення суглобової головки з суглобової ямки за межі її фізіологічної рухомості – це:

- A. Контрактура.
- B. Бруксизм.
- C. Вивих.
- D. Синдром Костена.
- E. Хронічний артрит.

2. До етіологічних факторів виникнення вивиху СНЩС не відноситься:

- A. Широке відкриття рота.
- B. Гостра травма.
- C. Відкушування твердої їжі
- D. Десинхронізація роботи жувальних м'язів.
- E. Тривала іммобілізація нижньої щелепи.

3. За давністю вивихи СНЩС розрізняють:

- A. Гострі, хронічні.
- B. Гострі, хронічні, звичні.
- C. Гострі, застарілі, звичні.
- D. Повні, неповні.
- E. Травматичні, звичні.

4. Пацієнт скаржиться на неможливість закрити рот, невиразне мовлення. Зі слів хворого такий стан наступив після видалення 38 зуба. Об'єктивно: рот відкритий, підборіддя висунуте вперед і донизу, попереду козелків вух м'які тканини западають, під виличною дугою пальпуються випячування. Який найбільш імовірний діагноз?

- A. Передній двобічний вивих нижньої щелепи.
- B. Передній лівобічний вивих нижньої щелепи.
- C. Задній двобічний вивих нижньої щелепи.
- D. Звичний вивих нижньої щелепи.
- E. Гострий артрит СНЩС.

5. До стоматолога звернувся пацієнт із скаргами на неможливість закрити рот. Об'єктивно: рот напіввідкритий, підборіддя висунуте вперед і зміщено у лівий бік. Такий стан наступив після широкого відкриття рота. Який найбільш імовірний діагноз?

- A. Передній лівобічний вивих нижньої щелепи.
- B. Передній правобічний вивих нижньої щелепи.
- C. Передній двобічний вивих нижньої щелепи.
- D. Задній правобічний вивих нижньої щелепи.
- E. Задній лівобічний вивих нижньої щелепи.

6. На який термін потрібно обмежити рухи нижньої щелепи після вправлення вивиху СНЩС?

- A. На 1-2 дня.
- B. На 2-3 тижні.
- C. На 4-5 днів.
- D. На 10-14 днів.
- E. Не потрібно обмежувати рухи нижньої щелепи.

7. Який із перелічених методів лікування вивиху СНЩС є консервативним?

- A. Метод Гіппократа.
- B. Резекція головки нижньої щелепи.
- C. Кондилотомія.
- D. Склерозування капсули суглоба.
- E. Фіксація головки СНЩС у суглобовій ямці.

8. Метод лікування вивиху СНЩС, при якому проводять остеотомію в ділянці шийки виросткового відростку нижньої щелепи, видаляють головку щелепи з підскроневої ямки, вводять її в суглобову ямку та фіксують її у правильному положенні до гілки щелепи?

- A. Метод Г.Л. Блехмана.
- B. Метод В. Попеску.
- C. Переміщення диска СНЩС.
- D. Склерозування капсули СНЩС.
- E. Кондилотомія, репозиція і фіксація головки нижньої щелепи.

9. Пацієнт звернувся до стоматолога зі скаргами на неможливість закрити рот, невиразне мовлення. Зі слів хворого такий стан виникає періодично при широкому відкриванні рота, вживанні твердої їжі.
- A. Застарілий вивих нижньої щелепи.
 - B. Звичний вивих нижньої щелепи.
 - C. Забій СНЩС.
 - D. Гострий вивих нижньої щелепи.
 - E. Больова дисфункція СНЩС.
10. Звичні вивихи нижньої щелепи можуть спричинити:
- A. Внутрішньосуглобовий анкілоз СНЩС.
 - B. Больову дисфункцію СНЩС.
 - C. Забій СНЩС.
 - D. Післятравматичний артрит.
 - E. Усі відповіді вірні.

Тема №8. Артрити, артрозо-артрити, артрози. етіологія, класифікація, клініка, диференційна діагностика, лікування, профілактика

1. За патогенезом артроз СНЩС виділяють:

- A. Склерозуючий і деформуючий.
- B. Серозний і гнійний.
- C. Гострий і хронічний.
- D. Первинний і вторинний.
- E. Усі відповіді вірні.

2. Для етіопатогенезу первинного артрозу характерно:

- A. Розвинення дегенеративного процесу на зміненому суглобовому хрящі внаслідок травми.
- B. Розвинення дегенеративного процесу на здоровому суглобовому хрящі.
- C. Розвинення дегенеративного процесу на здоровій суглобовій головці.
- D. Розвинення дегенеративного процесу в суглобовій ямці.
- E. Розвинення дегенеративного процесу в суглобі внаслідок загальносоматичних порушень.

3. Скільки рентгенологічних стадій вторинного деформуючого артрозу виділяють?

- A. 3 стадії.
- B. 4 стадії.
- C. 5 стадій.
- D. 6 стадій.
- E. За стадіями не розрізняють.

4. Для якої рентгенологічної стадії вторинного деформуючого артрозу характерна виражена репарація, суглобова щілина за формою нагадує пряму лінію, виростковий відросток різко сплющений та деформований, склероз кісткових структур, інгруєнтність суглобових поверхонь?

- A. 1-а стадія.
- B. 2-а стадія.
- C. 3-я стадія.
- D. 4-а стадія.
- E. Правильної відповіді немає.

5. Для якої рентгенологічної стадії вторинного деформуючого артрозу характерна руйнування суглобової поверхні виросткового відростку, початкові явища репарації, суглобова щілина невірномірно звужена?

- A. 1-а стадія.
- B. 2-а стадія.
- C. 3-я стадія.
- D. 4-а стадія.
- E. 5-а стадія.

6. За етіологією артрити СНЩС не виділяють:

- A. Загальносоматичні.
- B. Обмінно-дистрофічні.
- C. Специфічні.
- D. Неспецифічні.
- E. Посттравматичні.

7. Рентгенологічні зміни у СНЩС при гострому артриті:

- A. Немає.
 - B. Як правило немає, рідко розвивається розширення суглобової щілини.
 - C. Як правило немає, рідко розвивається звуження суглобової щілини.
 - D. Початкові явища репарації.
 - E. Межі нижньощелепної ямки та суглобового відростка згладжуються, наближаючись до прямої лінії.
8. Клінічною ознакою гострого артрити СНЩС не є:
- A. Біль постійний, зменшується у стані спокою нижньої щелепи.
 - B. Різкий, іррадіюючий біль.
 - C. Набряклість та інфільтрація м'яких тканин попереду козелка вуха.
 - D. Серозний або гнійний ексудат у порожнині суглоба.
 - E. «Тугорухомість» суглобу зранку.
9. Обмеження відкривання рота у період загострення хронічного артрити спостерігається:
- A. Постійно.
 - B. Не спостерігається.
 - C. Не залежить від періоду.
 - D. В період ремісії.
 - E. В період загострення.
10. Що є характерною ознакою ревматоїдного артрити СНЩС?
- A. Позитивні серологічні реакції.
 - B. Наявність в анамнезі хронічної травми.
 - C. Поєднання із артрогенною контрактурою.
 - D. Двобічність ураження.
 - E. «Тугорухомість» нижньої щелепи зранку.

Тема № 9. Контрактура нижньої щелепи: етіологія, класифікація, клініка, диференційна діагностика, лікування, профілактика.

1. Стійке обмеження руху в суглобі, що виникає внаслідок поза суглобових змін – це:
- A. Артроз;
 - B. Анкілоз;
 - C. Контрактура;
 - D. Хронічний артрит;
 - E. Гострий артрит.
2. За видом контрактура буває:
- A. Артрогенна, больова, міогенна, нейрогенна, рубцева.
 - B. Артрогенна, больова, нейрогенна, гематогенна, лімфогенна.
 - C. Больова, міогенна, рубцева.
 - D. Больова, міогенна, нейрогенна.
 - E. Нейрогенна, гематогенна, лімфогенна.
3. Контрактура, зумовлена змінами в капсулі суглоба або зв'язках:
- A. Хондрогенна.
 - B. Міогенна.
 - C. Остеогенна.
 - D. Артрогенна.
 - E. Рубцева.
4. Контрактура, яка розвивається внаслідок травми, запалення, дистрофічного процесу в м'язах або в разі знерухомлення нижньої щелепи:
- A. Посттравматична.
 - B. Міогенна.
 - C. Імобілізаційна.
 - D. Артрогенна.
 - E. Рубцева.
5. Із яким захворюванням потрібно в першу чергу проводити диференційну діагностику при контрактурі СНЩС?
- A. Анкілоз.
 - B. Остеоартроз.
 - C. Хронічний артрит.

- D. Юнацький деформуючий артрит.
 - E. Больова дисфункція СНЩС.
6. Що не є показанням до проведення редресації (насильний безкровний розрив рубців) при контрактурі?
- A. Малий обсяг рубця.
 - B. Поєднання контрактури із анкілозом СНЩС.
 - C. Наявність великої кількості зубів із здоровим пародонтом.
 - D. Дорослий вік.
 - E. Свіжа контрактура.
7. Після оперативного лікування контрактури нижньої щелепи необхідно:
- A. Провести санацію порожнини рота, медикаментозне лікування.
 - B. Максимально тривалий час утримувати міжщелепну розпірку, механотерапія на весь період формування рубців.
 - C. Механотерапія на весь період формування рубців.
 - D. Максимально тривалий час утримувати міжщелепну розпірку, використання працюючої пов'язки, механотерапія на весь період формування рубців.
 - E. Максимально тривалий час утримувати міжщелепну розпірку, медикаментозне лікування, механотерапія на весь період формування рубців.
8. Коли можуть спостерігатися рецидиви контрактур після лікування?
- A. При системних ураженнях сполучної тканини.
 - B. При надмірному колагеногенезі.
 - C. При неналежному лікуванні хворого.
 - D. Немає правильної відповіді.
 - E. Усі відповіді вірні.
9. Що не є необхідним при хірургічному лікуванні контрактур нижньої щелепи?
- A. Максимально вивести нижню щелепу вперед і зафіксувати гумовою тягою.
 - B. Максимально видалити патологічно змінені тканини.
 - C. Максимально відкрити рот і зафіксувати досягнутий рівень міжщелепною розпіркою.
 - D. Максимально роз'єднати здорові та патологічно змінені тканини.
 - E. Запобігти можливим ускладненням.
10. Який з наведених методів відноситься до хірургічних методів лікування рубцевих контрактур нижньої щелепи?
- A. Кондилотомія, репозиція і фіксація головки нижньої щелепи.
 - B. Переміщення диска СНЩС.
 - C. Створення фіброзних комісур біля виросткового відростка.
 - D. Склерозування капсули СНЩС.
 - E. Механотерапія.

Тема №10. Анкілози скронево-нижньощелепного суглоба: етіологія, клініка, діагностика, лікування.

1. Відсутність рухомості у суглобі внаслідок запалення, дегенеративного процесу або травми:
- A. Анкілоз.
 - B. Контрактура.
 - C. Хронічний артрит.
 - D. Юнацький деформуючий артрит.
 - E. Склерозуючий артроз.
2. Що не є рентгенологічною ознакою кісткового анкілозу?
- A. Повне зникнення суглобової щілини.
 - B. Кісткове зрощення головки нижньої щелепи із суглобовим заглибленням скроневої кістки.
 - C. Наявність екзофітів.
 - D. Утворення єдиного кісткового конгломерату.
 - E. Стовщення та укорочення шийки нижньої щелепи.
3. Які є рентгенологічні ознаки фіброзного анкілозу?
- A. Кісткове зрощення головки нижньої щелепи із суглобовим заглибленням скроневої кістки.
 - B. Руйнування суглобової головки та початкові явища репарації.
 - C. Межі нижньощелепної ямки та суглобового відростка згладжуються, наближаючись до прямої лінії.

- D. Ділянки звуження і розширення суглобової щілини, вогнище остеопорозу і деструкції кісткової тканини елементів СНЩС.
- E. Суглобова щілина ледве помітна, суглобова головка сплюснена, шийка стовщена.
4. Види анкілозу:
- A. Позасуглобовий, внутрішньосуглобовий, гострий, хронічний.
- B. Позасуглобовий, внутрішньосуглобовий, генералізований, фіброзний, кістковий.
- C. Позасуглобовий, внутрішньосуглобовий, фіброзний, кістковий.
- D. Локалізований, генералізований, фіброзний, кістковий.
- E. Локалізований, генералізований, фіброзний, хрящовий, кістковий.
5. Пацієнт звернувся зі скаргами на обмеження відкривання рота до 0,5 см, відсутність горизонтальних рухів нижньої щелепи, біль в обох СНЩС. При рентгенологічному дослідженні встановлена відсутність суглобової щілини на деяких ділянках, потовщення головки і шийки суглобового відростка, зменшення вирізки нижньої щелепи. Який діагноз можна допустити?
- A. Кістковий анкілоз СНЩС.
- B. Фіброзний анкілоз СНЩС.
- C. Деформуючий артрит СНЩС.
- D. Артроз СНЩС.
- E. Синдром Костена.
6. Яке захворювання характеризується кістковим зрощенням суглобових поверхонь СНЩС?
- A. Кістковий анкілоз СНЩС.
- B. Фіброзний анкілоз СНЩС.
- C. Деформуючий артрит СНЩС.
- D. Артроз СНЩС.
- E. Синдром Костена.
7. Чим часто супроводжується анкілоз СНЩС?
- A. Первинною частковою адентією.
- B. Контрактурою нижньої щелепи.
- C. Макрогнатією.
- D. Мікрогенією в дитячому віці.
- E. Не супроводжується іншими проявами.
8. Внаслідок чого анкілоз СНЩС може призвести до деформації обличчя?
- A. Недорозвинення нижньої щелепи.
- B. Парезу м'якої мускулатури.
- C. Недорозвинення верхньої щелепи.
- D. Макрогенії.
- E. Парезу жувальної мускулатури.
9. Фіброзний анкілоз СНЩС характеризується:
- A. Зрощення суглобових поверхонь.
- B. Наявністю рубцевих спайок між зчленованими суглобовими поверхнями.
- C. Наявністю рубцевих змін у жувальних м'язах.
- D. Склерозом кортикальних пластинок суглобових кісткових поверхонь.
- E. Деструктивними і гіперпластичними змінами кісткових елементів суглоба.
10. Для якого захворювання характерна така рентгенологічна картина: повне зникнення суглобової щілини, кісткове зрощення головки нижньої щелепи із суглобовою ямкою скроневої кістки?
- A. Кістковий анкілоз.
- B. Фіброзний анкілоз.
- C. Склерозуючий артроз.
- D. Деформуючий артроз.
- E. Хронічний артрит.

Тема №11. Дисфункції СНЩС. С-м больової дисфункції.

1. Що є синонімом синдрому больової дисфункції СНЩС?
- A. Ювенільна дисфункція СНЩС.
- B. Синдром Костена.
- C. Синдром Робена.
- D. Хвороба Крона.
- E. Неврогенна контрактура нижньої щелепи.

2. Для якого захворювання характерні S-подібні рухи нижньої щелепи під час відкривання рота?
- A. Гострий артрит.
 - B. Хронічний артрит.
 - C. Артроз.
 - D. Анкілоз.
 - E. Больова дисфункція СНЩС.
3. За больової дисфункції СНЩС амплітуда рухів нижньої щелепи:
- A. Не змінена.
 - B. Збільшена.
 - C. Зменшена.
 - D. Нижня щелепа знерухомлюється.
 - E. Немає правильної відповіді.
4. Для синдрому Костена не характерно:
- A. Тупий біль у ділянці СНЩС.
 - B. Адентія або зниження прикусу.
 - C. Зниження слуху та шум у вухах.
 - D. «Тугорухомість» нижньої щелепи зранку.
 - E. Головний біль.
5. Яке захворювання обумовлюється зниженням висоти прикусу, що призводить до тиску головок нижньої щелепи на склепіння суглобової ямки та на вушно-темпоральний нерв та барабанну струну?
- A. Ювенільна дисфункція СНЩС.
 - B. Синдром Робена.
 - C. Синдром Костена.
 - D. Артрогенна контрактура нижньої щелепи.
 - E. Внутрішньосуглобовий анкілоз.
6. При рентгенологічному дослідженні за больової дисфункції СНЩС спостерігається:
- A. Розширення суглобової щілини.
 - B. Звуження суглобової щілини.
 - C. Початкові явища репарації.
 - D. Асиметрія взаємовідношень суглобових головок і суглобових щілин.
 - E. Межі нижньощелепної ямки та суглобового відростка згладжуються, наближаючись до прямої лінії.
7. До типових симптомів дисфункції СНЩС не відноситься:
- A. Біль в ділянці обличчя, щелепних суглобів, шиї і плечей, всередині або біля вуха при жуванні, розмові або широкому відкриванні рота.
 - B. Вегетативна симптоматика.
 - C. Стомлюваність лицьових м'язів.
 - D. Обмеження амплітуди відкривання рота.
 - E. Набряклість з одного боку обличчя.
8. До етіологічних чинників виникнення дисфункції СНЩС не відноситься:
- A. Оклюзійні порушення.
 - B. Психо-емоціональний стрес.
 - C. Вживання м'якої їжі.
 - D. Бруксизм.
 - E. Гормональні порушення.
9. Пацієнт звернувся до хірурга-стоматолога зі скаргами на хрускіт і клацання у лівому СНЩС, тупий та ниючий біль. Об'єктивно: пальпація СНЩС безболісна, амплітуда рухів нижньої щелепи збільшена, відмічається S-подібні рухи щелепи. Який найбільш ймовірний діагноз?
- A. Больова дисфункція СНЩС.
 - B. Гострий артрит.
 - C. Хронічний артрит.
 - D. Контрактура нижньої щелепи.
 - E. Позасуглобовий анкілоз СНЩС.
10. Які з перелічених методів використовуються для лікування больової дисфункції СНЩС?
- A. Вправлення зміщеного внутрішньосуглобового диску.
 - B. Вправлення зміщеного внутрішньосуглобового диску, медикаментозна, фізіотерапія, кондилотомія.

- С. Вправлення зміщеного внутрішньосуглобового диску, медикаментозна, фізіотерапія, міжклюзійні ортопедичні капи.
- Д. Медикаментозна, фізіотерапія, міжклюзійні ортопедичні капи.
- Е. Жоден з перелічених.

Тема №12. Підсумкове заняття.

1. Дистрофічне захворювання, зумовлене ураженням суглобового хряща?
 - А. Контрактура;
 - В. Анкілоз;
 - С. Артроз;
 - Д. Хронічний артрит;
 - Е. Гострий артрит.
2. Екзофіти на поверхні кістки можуть з'являтися при:
 - А. Хронічному артриті.
 - В. Внутрішньосуглобовому анкілозі.
 - С. Позасуглобовому анкілозі.
 - Д. Деформуючому артрозі.
 - Е. Склерозуючому артрозі.
3. Деформуючий артроз характеризується:
 - А. Склерозом кортикальних пластинок суглобових кісткових поверхонь.
 - В. Двобічністю ураження з вираженими симптомами інтоксикації.
 - С. Відсутністю рухомості у суглобі.
 - Д. Кістковим зрощенням суглобових поверхонь.
 - Е. Вираженими деструктивними і гіперпластичними змінами кісткових елементів суглоба.
4. Хворий звернувся до лікаря-стоматолога зі скаргами на тупий ниючий біль, тугорухомість нижньої щелепи, яка «розробляється» до вечора. При відкриванні рота нижня щелепа зміщується у лівий бік. Який найбільш імовірний діагноз?
 - А. Артроз лівого СНЩС.
 - В. Артроз правого СНЩС.
 - С. Хронічний артрит правого СНЩС.
 - Д. Хронічний артрит лівого СНЩС.
 - Е. Больова дисфункція СНЩС.
5. Пацієнт скаржиться на помірно виражений біль у СНЩС, болючість біля козелка вуха, хрускіт у суглобі, утруднену рухомість нижньої щелепи вранці та наприкінці дня, обмежене відкривання рота. Зі слів хворого такий стан періодично повторюється протягом 3 років. Який найбільш вірогідний діагноз?
 - А. Гострий артрит СНЩС.
 - В. Хронічний артрит СНЩС.
 - С. Анкілоз СНЩС.
 - Д. Неврогенна контрактура нижньої щелепи.
 - Е. Больова дисфункція СНЩС.
6. При якому захворюванні біль різко збільшується за будь-яких рухах нижньої щелепи?
 - А. Гострий артрит.
 - В. Хронічний артрит.
 - С. Больова дисфункція СНЩС.
 - Д. Артроз.
 - Е. Анкілоз.
7. Що не є складовою лікування артрозу:
 - А. Корекція прикусу.
 - В. Медикаментозне лікування.
 - С. Фізіотерапія.
 - Д. Артропластика.
 - Е. Блокада рухових точок жувальних м'язів за П.М. Єгоровим.
8. Первинний артроз розвивається внаслідок:
 - А. Травматичного ушкодження СНЩС.
 - В. Загальносоматичних захворювань.
 - С. Вродженої аномалії.

- D. Втрати зубів.
 - E. Усі відповіді вірні.
9. Для якого захворювання характерна наявність болючих і спазмованих ділянок у м'язах?
- A. Больова дисфункція СНЩС.
 - B. Гострий артрит СНЩС.
 - C. Хронічний артрит СНЩС.
 - D. М'язова контрактура нижньої щелепи.
 - E. Нейрогенна контрактура нижньої щелепи.
10. У чому полягає профілактика больової дисфункції СНЩС?
- A. Проведенні механотерапії.
 - B. Використання працюючої пов'язки щовечора.
 - C. У раціональному протезуванні та корекції прикусу.
 - D. Лікування у невролога та ревматолога.
 - E. Усі відповіді вірні.

Тема № 13. Принципи і прийоми планування місцевопластичних операцій, показання та протипоказання.

1. До лікувальних особливостей післяопераційного періоду при місцевопластичних операціях відноситься:
- A. Раннє функціональне навантаження.
 - B. Відкрите ведення рани.
 - C. Дотримання суворого постільного режиму та щелепної дієти.
 - D. Використання давлучих пов'язок та місцева гіпотермія.
 - E. Особливостей немає.
2. До основних принципів планування пластичних операцій щелепно-лицевої ділянки не відноситься?
- A. Можливість оперативного втручання за піодермії, дерматитах, екземи.
 - B. Адекватно мінімальний строк між окремими етапами операцій.
 - C. Вибір способу анестезіологічної допомоги, який адекватний об'єму та особливостям хірургічного втручання.
 - D. Намагатися забезпечити можливість прийому їжі пацієнтом у післяопераційному періоді, яке близьке до фізіологічного.
 - E. Намагатися мінімізувати кількість етапів операції.
3. Що не відноситься до основних оперативно-технічних принципів відновлювальної та реконструктивної хірургії у щелепно-лицевій ділянці?
- A. Використовування гіпотермії під час оперативного втручання.
 - B. Строге дотримання правил асептики та антисептики.
 - C. Адекватне знеболення.
 - D. Краї переміщуваних тканин повинні зближатися без значного натягу.
 - E. Ретельний гемостаз за ходом операції.
4. Що відноситься до основних біологічних принципів пластичної хірургії у щелепно-лицевій ділянці?
- A. Краї переміщуваних тканин повинні зближатися без значного натягу.
 - B. Строге дотримання правил асептики та антисептики.
 - C. Адекватність пересаджуваних тканин за консистенцією, формою, об'єму та функцією відновлюваному органу (принцип органотиповості).
 - D. Використання давлучих пов'язок та місцева гіпотермія.
 - E. Усі відповіді вірні.
5. Які виділяють види пластичних оперативних втручань за особливостями оперативно-технічних прийомів?
- A. Пластика клаптями на поживній ніжці, вільна пересадка тканин та пересадка тканин на гетероколатеральних поживних ніжках.
 - B. Місцево-пластичні, пластика клаптями на поживній ніжці та пересадка тканин на гетероколатеральних поживних ніжках.
 - C. Місцево-пластичні, пластика клаптями на поживній ніжці.
 - D. Місцево-пластичні, пластика клаптями на поживній ніжці та вільна пересадка тканин.
 - E. Усі відповіді вірні.

6. Чи можливе поєднання вільної пересадки тканин із іншими видами оперативних втручань?
- Так, але тільки за другого етапу оперативного втручання.
 - Так, можливе, але тільки за поєднання із місцево-пластичними операціями.
 - Так, можливе поєднання із місцево-пластичними операціями та пластикою клаптями на поживній ніжці.
 - Ні, неможливе.
 - Можливе тільки за неможливості проведення загального знеболення.
7. Що є основними показаннями до проведення пластичних відновлювальних та реконструктивних оперативних втручань?
- Наявність запальних захворювань обличчя та шиї.
 - Наявність дефектів та деформацій обличчя та шиї.
 - Наявність переломів кісток лицевого скелету.
 - Наявність пухлини обличчя та шиї.
 - Усі відповіді вірні.
8. Що відноситься до загальних протипоказань для пластичних хірургічних втручань?
- Наявність піодермії, дерматитів, екземи.
 - Регіонарні лімфаденіти.
 - Гострі або загострення хронічних гнійно-запальних процесів щелепно-лицевої ділянки.
 - Незначний ступінь дефекту.
 - Хронічні захворювання паренхіматозних органів у стадії декомпенсації.
9. Що потрібно враховувати при плануванні пластичних та реконструктивних оперативних втручань у щелепно-лицевій ділянці?
- Глибину дефекту.
 - Наявність у пацієнта загальносоматичних захворювань.
 - Особливості структури шкірних покривів.
 - Характер та походження дефекту.
 - Усі відповіді вірні.
10. Рівномірне та поширене зближення тканин відноситься до таких принципів оперативних втручань:
- Біологічні.
 - Діагностичні.
 - Оперативно-технічні.
 - Планування оперативних втручань.
 - Усі відповіді вірні.

Тема № 14. Набуті дефекти і деформації губ, щік, носа, підборіддя. Заміщення дефектів, усунення деформацій місцевими тканинами, зокрема клаптем га ніжці.

1. Яке співвідношення ширини клаптя на ніжці до його довжини на обличчі та шиї?
- 1 : 1.
 - 1 : 2.
 - 1 : 3.
 - 1 : 5.
 - 2 : 3.
2. Чим супроводжується поворот клаптя на ніжці більш ніж на 85-90*?
- Некрозом клаптя.
 - Не супроводжується змінами.
 - Зміною кольору клаптя.
 - Пере розтягненням клаптям та можливим відторгненням його.
 - Утворенням опуклого горбика на ніжці клаптя.
3. Що потрібно враховувати при плануванні пластики клаптем на ніжці?
- Направлення крупних артеріальних та венозних судин.
 - Колір донорської зони.
 - Бажання пацієнта.
 - На розсуд хірурга.
 - Усі відповіді вірні.
4. Розмір клаптя на ніжці від вершини до основи:
- Поступово стонщується.
 - Поступово стовщується.

- С. Різко стовщується.
 - Д. Різко стоншується.
 - Е. Не змінюється.
5. Клапоть на ніжці – це:
- А. Клапті шкіри до підшкірної клітковини.
 - В. Клапоть, який має у своєму складі хрящ або кістку.
 - С. Сформований масив тканин, який зберігає свій поживний зв'язок із місцем заготовки.
 - Д. Сформований масив тканин, який має у своєму складі епідерміс та усі шари дерми.
 - Е. Надлишковий клапоть тканин, який видаляється після проведення реконструктивних втручань.
6. При повороті на який кут клаптя на ніжці відбувається порушення форми поверхні.
- А. 25-40°
 - В. 45-60°
 - С. 85-90°
 - Д. 120-160°
 - Е. Кут не має значення.
7. До чого може призвести груба механічна дія, здавлювання клаптя на ніжці?
- А. Запуск аутоімунних реакцій організму, що призводить до відторгнення клаптя.
 - В. Формування нориць.
 - С. Порушення головного комплексу гістосумісності, що призводить до відторгнення клаптя.
 - Д. Ускладнення притоку та відтіку крові, що спричинює загибель клаптя.
 - Е. Усі відповіді вірні.
8. Чим обумовлене утворення конусоподібних валиків за пластики місцевими тканинами?
- А. Більшим кутом повороту клаптя на ніжці.
 - В. Значним ступенем натягування країв рани.
 - С. Включенням до складу клаптя артеріальних та венозних судин.
 - Д. Надмірною мобілізацією країв рани.
 - Е. Усі відповіді вірні.
9. Місцевопластині операції не застосовуються за:
- А. Наявності свіжих травм зубів, губи, носа, підборіддя, повік.
 - В. Наявності таких процесів, як гемангіома, лімфангіома, нейрофіброматоз.
 - С. Рубцевих деформацій обличчя після травматичних пошкоджень.
 - Д. Вроджених дефектах губ.
 - Е. Дефектах після висічення новоутворень у шкірі та підшкірній клітковині.
10. Який метод відноситься до місцевопластинних операцій ?
- А. Шимановського.
 - В. Філатова.
 - С. Сулова.
 - Д. Крайля.
 - Е. Ковтуновича.

Тема № 15. Філатовське стебло. Показання до використання філатовського стебла. Методи заготовки стебла, міграції.

1. У післяопераційному періоді філатовське стебло повинно бути:
- А. Теплим, нормального кольору.
 - В. Ціанотичним, з явищами мацерації.
 - С. Гарячим, із явищами артеріальної гіперемії.
 - Д. Нормального кольору в центрі, по периферії – ціанотичним.
 - Е. Холодним, нормального кольору.
2. В яких випадках використовують переривчасте стебло із проміжними поживними ніжками?
- А. При необхідності заміщення дефекту носа.
 - В. При необхідності отримання довгого стебла.
 - С. При використанні рубцевозміненої шкіри для пластики.
 - Д. На розсуд хірурга.
 - Е. Усі відповіді вірні.
3. Що не є характеристикою філатовського стебла?

- A. Гарне приживлення у місцях із значними рубцевими змінами.
B. Можливість заготовки стебла у будь-якій ділянці тіла.
C. Етапність операції.
D. Відсутність значного порушення кровообігу.
E. Відсутність вимушеного положення тіла для пацієнта.
4. Яке повинно бути співвідношення ширини до довжини при формуванні пришивдшеного філатовського стебла?
A. 1 : 1.
B. 1 : 2.
C. 1 : 3.
D. 1 : 5.
E. 2 : 3.
5. Яке повинно бути співвідношення ширини до довжини при формуванні філатовського стебла?
A. 1 : 1.
B. 1 : 2.
C. 1 : 3.
D. 1 : 5.
E. 2 : 3.
6. Як повинна відрізнятися поверхня стебла від площі заміщуваного дефекта?
A. Більше на 5-10%.
B. Менше на 5-10%.
C. Більше на 15-20%.
D. Більше у 1,5-2 рази.
E. Не відрізняється.
7. Коли рекомендовано проводити пересадку філатовського стебла?
A. Безпосередньо після операції.
B. Через 4-5 днів після операції.
C. Через 10-12 днів після операції.
D. Через 14 днів після операції.
E. Через 21 день після операції.
8. При виникненні гематоми у стеблі потрібно:
A. Відразу опорожнити її.
B. Використовувати місцеву гіпотермію.
C. Призначити електрофорез з ліпазою №5.
D. Не вживати жодних заходів.
E. При нагноєнні гематоми сформувати інше стебло.
9. Після остаточного формування органу з філатовського стебла чутливість відновлюється:
A. Через 2-3 тижні.
B. Через 4-6 тижнів.
C. Через 3-5 місяців.
D. Через 1-1,5 року.
E. Не відновлюється.
10. Скільки етапів операції проводиться при заміщенні ненаскрізного дефекту м'яких тканин обличчя філатовським стеблом?
A. 2 етапи.
B. 3 етапи.
C. 4 етапи.
D. 5 етапів.
E. 6 етапів.

Тема № 16. Дефекти шкіри, слизової оболонки, закриття їх вільним клаптем. Вільна пересадка шкіри та слизової оболонки.

1. Повношарові клапті – це:
A. Клапті шкіри до підшкірної клітковини.
B. Клапті шкіри разом з підшкірною клітковиною.
C. Клапті шкіри, товщиною $\frac{3}{4}$ від товщини шкіри.
D. Клапті волосистої шкіри.

- Е. Клапті, які включають епідерміс і сосочковий шар дерми.
2. Від чого залежить сутінь скоротливості шкірного клаптя?
- А. Від віку, статі та товщини клаптя.
В. Від віку та товщини клаптя.
С. Від площі клаптя.
D. Від площі та товщини клаптя.
Е. Від віку та статі.
3. Що не відноситься до властивостей повношарового шкірного клаптя?
- А. Відновлення функцій шкірних залоз.
В. Відновлення підшкірної клітковини під клаптем.
С. Збереження нормального кольору клаптя.
D. Можливість заміщення великих раневих поверхонь
Е. Малий ступінь скорочення клаптя.
4. Що є протипоказаннями для використання повношарового шкірного клаптя?
- А. Відновлення вроджених аномалій.
В. Заміщення рубцевозмінених тканин.
С. Наявність інфекції, інтоксикація.
D. Відновлення дефектів на відкритих ділянках шкіри.
Е. Усі відповіді вірні.
5. Які шари має розщеплений шкірний клапоть?
- А. Епідерміс та сосочковий шар дерми.
В. Епідерміс, дерма та частково підшкірно-жирова клітковина.
С. Епідерміс, сосочковий та частково сітчатий шари дерми.
D. Епідерміс та сітчатий шар дерми.
Е. Епідерміс та частково сосочковий шар дерми.
6. При відсутності протипоказань першу перев'язку при пересадці розщепленого шкірного клаптя проводять:
- А. Через 12 годин.
В. На 2-й день.
С. На 4-5 добу.
D. На 6-7 добу.
Е. На 12-14 добу.
7. Що із перелічених умов не є необхідним для успішного приживлення розщепленого шкірного клаптя?
- А. Атравматична операційна техніка.
В. Правильне накладання пов'язки.
С. Створення для трансплантату в післяопераційному періоді спокою та оптимального тиску.
D. Створення рівного ложа для трансплантата.
Е. Перенесення трансплантату на підготовлене місце після ушивання донорського ложа.
8. Які вимоги для приймаючого ложа при повношаровій пересадці шкіри?
- А. Ложе повинно бути рівним, без заглибин, на дні обов'язково повинні бути наявні грануляції.
В. Ложе повинно бути рівним, без заглибин, необхідно видалити всі нежиттєздатні тканини.
С. Особливих вимог немає.
D. Можна не проводити ретельний гемостаз.
Е. Немає правильної відповіді.
9. Яка повинна бути форма клаптя при вільній пересадці слизової оболонки при пластиці губ:
- А. Трапецієподібна.
В. Квадратна.
С. Прямокутна.
D. Овоїдна.
Е. Фартухоподібна.
10. Що відноситься до недоліків розщепленого шкірного клаптя?
- А. Чутливість до надмірного тиску.
В. Можливість зморщування трансплантату.
С. Чутливість до температури.
D. Можлива гіпо- та гіперпигментація.
Е. Усі відповіді вірні.

Тема №17. Вроджені та набуті черепно-щелепно-лицеві деформації. Спеціальні методи обстеження тематичних хворих.

1. Який із перелічених додаткових методів обстеження є найбільш вживаним при деформації щелепно-лицевої ділянки?
 - A. Цитологічне дослідження.
 - B. Пальпація та перкусія.
 - C. Електроодонтодіагностика.
 - D. Рентгенографія.
 - E. Усі відповіді вірні.
2. Що є перевагами спіральної КТ над звичайною КТ?
 - A. Реконструкція зображення у будь-якій заданій площині.
 - B. Можливість проведення постпроцесорної обробки даних.
 - C. Відновлення зображення одночасно у декількох площинах.
 - D. Менший крок пошарового зрізу.
 - E. Усі відповіді вірні.
3. Що відноситься до недоліків спіральної КТ?
 - A. Неможливість отримання деталізованого зображення.
 - B. Високе променеве навантаження.
 - C. Металеві конструкції у порожнині рота можуть спричинити наявність артефактів.
 - D. Необхідність наявності висококваліфікованого спеціаліста з променевої діагностики.
 - E. Усі відповіді вірні.
4. Що не відноситься до променевих методів діагностики пацієнтів із деформаціями ЩЛД?
 - A. Електроодонтодіагностика.
 - B. Метод дентальної об'ємної томографії.
 - C. Спіральна КТ.
 - D. Конусно-променева КТ.
 - E. Усі відповіді вірні.
5. Що не відноситься до переваг спірально-променевої КТ?
 - A. Значно знижене променеве навантаження.
 - B. Трьохмірне зображення.
 - C. Висока візуалізація м'яких тканин.
 - D. Можливість розгляду зображення під різними кутами.
 - E. Можливість точного вимірювання.
6. Що є синонімом спірально-променевої КТ?
 - A. Дентальна об'ємна томографія.
 - B. Спіральна томографія.
 - C. Магнітно-резонансна томографія.
 - D. Ортопантомографія.
 - E. Мультиспіральна комп'ютерна томографія.
7. Що відноситься до основних методів обстеження пацієнтів із деформаціями щелепно-лицевої ділянки?
 - A. Дентальна об'ємна томографія.
 - B. Спіральна томографія.
 - C. Ортопантомографія.
 - D. Огляд.
 - E. Анамнез жаття та захворювання.
8. Який із перелічених методів не є променевим?
 - A. Комп'ютерна томографія.
 - B. Ортопантомографія.
 - C. Дентальна об'ємна томографія.
 - D. Мультиспіральна комп'ютерна томографія.
 - E. Магнітно-резонансна томографія.
9. Що є основними позитивними критеріями переваг спірально-променевої КТ?
 - A. Висока візуалізація як м'яких та твердих тканин.
 - B. Трьохмірна візуалізація об'єктів та низьке променеве навантаження.
 - C. Можливість точного вимірювання м'якотканинних утворень.

- D. Можливість внесення змін у зображення.
 - E. Усі відповіді вірні.
10. Який із променевих методів обстеження дає можливість отримати тривимірне зображення у повному обсязі без проєкційних викривлень?
- A. Радіовізіографічне дослідження.
 - B. Магнітно-резонансна томографія.
 - C. Дентальна об'ємна томографія.
 - D. Ортопантомографія.
 - E. Оглядова рентгенографія кісток лицевого скелету.

Тема № 18. Регенерація кісткової тканини щелеп. Остеогенна та остеоіндуктивна терапія. Трансплантація органів і тканин. Головний комплекс гістосумісності, РТПГ та РГПТ. Основні методи попередження відторгнення трансплантатів.

1. Що не відноситься до переваг використання алотрансплантатів.
 - A. Здатність до остеоіндукції.
 - B. Відсутність потреби в донорському місці.
 - C. Відсутність імунної реакції (відторгнення) на трансплантат.
 - D. Можливість повного відтворення анатомічної форми.
 - E. Можливість одразу ж використовувати фізіотерапевтичні методи лікування.
2. Здатність матеріалу викликати остеогенез, цементогенез, ріст пародонтальної зв'язки – це:
 - A. Репаративна регенерація.
 - B. Фізіологічна регенерація.
 - C. Остеоінтеграція.
 - D. Остеоіндукція.
 - E. Фіброостеоінтеграція.
3. Остеокондукція – це:
 - A. Здатність матеріалу відігравати роль пасивного матриксу для нової кістки.
 - B. Здатність матеріалу викликати остеогенез, цементогенез, ріст пародонтальної зв'язки.
 - C. Здатність матеріалу розсмоктуватися шляхом клітинної резорбції.
 - D. Здатність кісткової тканини відновлюватися після набуття дефекту.
 - E. Здатність кісткової тканини протидіяти відторгненню трансплантата.
4. Що є позитивною стороною використання леофілізації для виготовлення трансплантату?
 - A. Можливість надання кістці іншої форми.
 - B. Трансплантат у процесі приживлення не розсмоктується.
 - C. Можливість використання ліофілізованих трансплантатів у інфікованих ложах реципієнта.
 - D. В тканині не відбувається денатурація білків.
 - E. Усі відповіді вірні.
5. Які є фази ремоделювання кісткової тканини?
 - A. Активація, заміщення та формування.
 - B. Активація, резорбція та проліферація.
 - C. Активація, остеоінтеграція та фіброостеоінтеграція.
 - D. Активація, індукція, інтеграція та формування.
 - E. Активація, резорбція, реверсія та формування.
6. Регенерація буває:
 - A. Фізіологічна та патологічна.
 - B. Фізіологічна та репаративна.
 - C. Клітинна та тканинна.
 - D. Індуктивна та інтеграційна.
 - E. Усі відповіді вірні.
7. Чим обумовлений головний комплекс гістосумісності?
 - A. Розбіжність у мінеральному складі між трансплантатами і клітинами організму-реципієнта.
 - B. Розбіжність глікопротеїнів між трансплантатами і клітинами організму-реципієнта.
 - C. Розбіжність у кровопостачанні між трансплантатами і клітинами організму-реципієнта.
 - D. Розбіжність протеогліканів між трансплантатами і клітинами організму-реципієнта.
 - E. Усі відповіді вірні.
8. Відторгнення трансплантату буває:
 - A. Гостре, хронічне.

- В. Гостре, підгостре, хронічне.
 - С. Тотальне, часткове.
 - Д. Тотальне, часткове та гостре, хронічне.
 - Е. Клітинне, тканинне.
9. Для попередження відторгнення трансплантату використовують:
- А. Антигістамінну терапію.
 - В. Антибактеріальну терапію.
 - С. Імуномодельюючу терапію.
 - Д. Паліативну терапію.
 - Е. Імуносупресорну терапію.
10. Дією яких чинників переважно обумовлене відторгнення трансплантатів?
- А. Т-лімфоцитів.
 - В. Макрофагів.
 - С. Клітин Пирогова-Лангханса.
 - Д. Клітин Березовського-Штернберга.
 - Е. Хондроїтинсульфатів.

Тема №19. Біологічні засади та методи трансплантації кісткових, хрящових тканин. Принципи та методи імплантації штучних конструкцій. Результати, ускладнення.

1. Пересадка донорської кістки такого ж виду – це:
- А. Аутопластика.
 - В. Аллопластика.
 - С. Ксенопластика.
 - Д. Гетеропластика.
 - Е. Ксеноаллопластика.
2. До основних методів кісткової пластики не відноситься:
- А. Пластика філатовським стеблом.
 - В. Декортикація.
 - С. Пластика ковзаючим трансплантатом.
 - Д. Інтрамедулярна пластика.
 - Е. Комбінована металопластика.
3. Спосіб екстремедулярної аутопластики, за якого відокремлюється окістя із тонкими кортикальними пластинами.
- А. Пластика ковзаючим трансплантатом.
 - В. Декортикація.
 - С. Дистракційно-компресійна аутопластика.
 - Д. Контурна пластика.
 - Е. Комбінована металопластика.
4. Яка із перелічених вимог не відноситься до концепції кісткової пересадки?
- А. Об'єм пересаджуваної кістки повинен бути на 20% більше від необхідного.
 - В. За повної відсутності живлячих судин необхідно використовувати реваскуляризований трансплантат.
 - С. Пересаджувана кістка повинна бути попередньо оброблена розчином хлоргексидину.
 - Д. Пересаджувана кістка повинна нести ті ж самі функції, що й зона, куди її пересаджують.
 - Е. Пересаджувана кістка повинна бути ідентичною.
5. Що є показанням для пересадки хряща?
- А. Ото- та ринопластика.
 - В. Закриття грануюючих ран.
 - С. Формування очної ямки та ринопластика.
 - Д. Контурна та отопластика.
 - Е. Усі відповіді вірні.
6. За пересадки хряща використовують трансплантат:
- А. З гребня клубової кістки.
 - В. З ділянки 11 та 12 ребра з підхрящам.
 - С. З ділянки 6 та 7 ребра без підхряща.
 - Д. З ділянки променевої кістки.
 - Е. Усі відповіді вірні.

7. Вид лікування, яке займається перебудовою органів та функціональних систем щелепно-лицевої ділянки – це:
- Відновлювальна хірургія.
 - Естетична хірургія.
 - Паліативне лікування.
 - Комбінована терапія.
 - Реконструктивна хірургія.
8. Яка з перелічених маніпуляцій не поліпшує умов для остеогенезу?
- Мінімальне використання анестетика під час оперативного втручання.
 - Мінімальна додаткова травма м'яких і твердих тканин.
 - Корекція стану регуляторних систем організму.
 - Ліквідація патологічного процесу, у тому числі й запального.
 - Максимальне збереження наявної трофіки (іннервація, кровопостачання) м'яких і твердих тканин.
9. Аллопластики –це:
- Трансплантати, які беруться у пацієнта.
 - Трансплантати від одного виду до іншого.
 - Трансплантат, який висушується в умовах вакууму.
 - Синтетичні, отримані хімічним шляхом, замінники кістки.
 - Матеріали, які отримані внаслідок хімічної обробки донорського органу.
10. Які виділяють види трансплантатів?
- Ауто-, алло- та ксенотрансплантати.
 - Ауто-, алло-, моно- та гетеротрансплантати.
 - Ауто-, моно- та гетеротрансплантати.
 - Алло-, ксено- та гетеротрансплантати.
 - Ауто-, алло-, моно-, гетеро- та псевдотрансплантати.

Тема №20. Деформації нижньої щелепи: етіологія, патогенез, класифікація, клініка, діагностика, лікування.

- Що потрібно враховувати при виборі метода лікування за мікрогенії?
 - Поєднання мікрогенії з анкілозом.
 - Розміри вкорочення гілки та тіла щелепи.
 - Ступінь відкриття рота.
 - Зміщення підборіддя вбік.
 - Усі відповіді вірні.
- Який з перелічених методів не відноситься до хірургічного лікування деформацій нижньої щелепи?
 - Кістково-пластична реконструкція.
 - Усунення деформацій біоактивними остеопластичними матеріалами.
 - Використовування філатовського стебла.
 - Дистракційний остеогенез.
 - Ендопротезування.
- Які виділяють деформації нижньої щелепи?
 - Вроджені та набуті.
 - Постзапальні та посттравматичні.
 - Симетричні та несиметричні.
 - Однобічні та двобічні.
 - Усі відповіді вірні.
- До причин виникнення деформацій нижньої щелепи не відноситься:
 - Травма.
 - Резекція щелепи.
 - Вроджена патологія.
 - Запальні захворювання кістки.
 - Неправильне зрощення перелому.
- До деформацій нижньої щелепи не відноситься:
 - Перелом нижньої щелепи із дефектом кістки.
 - Мікро- та макрогнатія.
 - Про- та ретрогнатія.

- D. Щелепно-лицевий дизостоз.
 - E. Краніостеноз.
6. Коли проводять хірургічне лікування пацієнта із деформаціями прикусу відносно ортодонтичного?
- A. Після проведеного ортодонтичного лікування.
 - B. Перед ортодонтичним лікуванням.
 - C. Після проведеного ортодонтичного лікування, яке необхідно і після оперативного втручання.
 - D. Одночасно із ортодонтичним лікуванням.
 - E. Немає суттєвого значення.
7. Прогенію розрізняють:
- A. Вроджена та набута.
 - B. Справжня та хибна.
 - C. Однобічна та двобічна.
 - D. Симетрична та несиметрична.
 - E. Усі відповіді вірні.
8. Яким захворюванням часто супроводжується набута мікрогенія?
- A. Невралгія трійчастого нерву.
 - B. Щелепно-лицевий дизостоз.
 - C. Хибна прогнатія.
 - D. Запальні захворювання щелепно-лицевої ділянки.
 - E. Анкілоз СНЩС.
9. Внаслідок чого може розвинутися набута мікрогнатія?
- A. Пошкодження зон росту внаслідок травматичних або запальних уражень.
 - B. Інфекційні та запальні захворювання матері.
 - C. Ендокринні та аутоімунні порушення.
 - D. Рання втрата тимчасових або постійних зубів.
 - E. Усі відповіді вірні.
10. Істинна прогенія характеризується:
- A. У зворотному прикусі знаходяться фронтальні зуби.
 - B. У зворотному прикусі знаходяться фронтальні та бокові зуби.
 - C. Недорозвиненням нижньої щелепи.
 - D. Більш висунутим положенням нижньої щелепи внаслідок втрати зубів.
 - E. Більш висунутим положенням нижньої щелепи внаслідок недорозвинення верхньої щелепи.

Тема №21. Дефекти нижньої щелепи: етіологія, патогенез, класифікація, клініка, діагностика, лікування.

1. Пересадка кістки при вже сформованому дефекту нижньої щелепи:
- A. Первинна.
 - B. Вторинна.
 - C. Аллопластика.
 - D. Аутопластика.
 - E. Ксенопластика.
2. Місця взяття кісткового аутотрансплантанту для пластики нижньої щелепи.
- A. Ребро або коронарний відросток нижньої щелепи з іншого боку.
 - B. Гребінь клубової кістки.
 - C. Ребро чи гребінь клубової кістки.
 - D. Ребро або малогомілкова кістка.
 - E. Малогомілкова кістка.
3. Дефекти нижньої щелепи виділяють:
- A. Закриті та відкриті.
 - B. Вроджені та набуті.
 - C. Гострі та хронічні.
 - D. Вогнепальні та невогнепальні.
 - E. Усі відповіді вірні.
4. За класифікацією Б.Л.Павлова дефекти нижньої щелепи бувають:
- A. Одиночні, подвійні та множинні.
 - B. Кінцеві, дефекти впродовж щелепи та подвійні дефекти.

- C. Кінцеві та включені дефекти.
 - D. Кінцеві, включені та множинні дефекти.
 - E. Усі відповіді вірні.
5. Що являє собою леофілізація кістки?
- A. Консервування кістки в умовах підвищеної вологості.
 - B. Заморожування кістки.
 - C. Заморожування кістки в умовах підвищеного тиску.
 - D. Розщеплення кістки на кубічні фрагменти.
 - E. Сублімація води із попередньо замороженої кістки.
6. Який із перелічених методів може використовуватись для лікування дефектів нижньої щелепи?
- A. Аллотрансплантація.
 - B. Аутотрансплантація.
 - C. Імплантація склокераміки.
 - D. Ксенопластика.
 - E. Усі відповіді вірні.
7. Клінічна картина дефекту нижньої щелепи не супроводжується:
- A. Порушенням носового дихання.
 - B. Порушеннями функції мови, жування, ковтання.
 - C. Психосоматичними порушеннями.
 - D. Деформацією обличчя.
 - E. Усі відповіді вірні.
8. Чим буде відрізнятися дефект підборідного відділу нижньої щелепи при поєднанні його із дефектом м'яких тканин?
- A. Порушенням носового дихання.
 - B. Порушеннями функції мови.
 - C. Порушеннями функції жування, ковтання.
 - D. Порушенням смакової чутливості.
 - E. Слиноотечею.
9. До причин виникнення дефектів нижньої щелепи не відноситься:
- A. Вроджена патологія.
 - B. Травма.
 - C. Неекономна секвестректомія.
 - D. Резекція щелепи.
 - E. Екзартикуляція щелепи.
10. Від чого залежить ступінь порушення функцій за дефектів нижньої щелепи?
- A. Локалізації дефекту.
 - B. Величини дефекту.
 - C. Характеру пошкоджень оточуючих м'яких тканин.
 - D. Наявності порушення неперервності нижньої щелепи.
 - E. Усі відповіді вірні.

Тема №22. Деформації верхньої щелепи: етіологія, патогенез, класифікація, клініка, діагностика, лікування.

1. Що є найбільш частою причиною недорозвинення верхньої щелепи?
- A. Анкілоз СНЩС.
 - B. Вроджене незрощення верхньої губи та піднебіння.
 - C. Інфекційні та аутоімунні захворювання.
 - D. Неправильне зрощення перелому.
 - E. Усі відповіді вірні.
2. Яке захворювання провокує таку деформацію верхньої щелепи, за якої передній відділ набуває дзьобоподібної форми, а піднебіння – форму ліри?
- A. Остеобластокластома.
 - B. Гіпертиреоз.
 - C. Вроджена адентія.
 - D. Хвороба Енгля-Ренлінгаузена.
 - E. Рахіт.

3. Захворювання, яке характеризується висунутим положенням верхньої щелепи внаслідок її надмірного розвитку?
- A. Ретрогнатія.
 - B. Ретрогенія.
 - C. Прогнатія.
 - D. Прогенія.
 - E. Мікрогнатія.
4. Яке захворювання проявляється западанням верхньої губи, значним зниженням висоти середньої зони обличчя, виступанням підборіддя?
- A. Мікрогнатія.
 - B. Прогнатія.
 - C. Прогенія.
 - D. Ретрогнатія.
 - E. Ретрогенія.
5. Чим може супроводжуватись верхня ретрогнатія?
- A. Вродженими розщілинами губи та піднебіння.
 - B. Відкритим прикусом.
 - C. Деформаціями черепа.
 - D. Порушенням носового дихання.
 - E. Усі відповіді вірні.
6. Зміна форми, яка виникла внаслідок травми, недорозвинення, втрати зубів тощо – це:
- A. Дефект.
 - B. Деформація.
 - C. Аномалія.
 - D. Аплазія.
 - E. Щелепно-лицевий дизостоз.
7. Що є синонімом мікрогнатії?
- A. Верхня ретрогнатія.
 - B. Нижня ретрогнатія.
 - C. Верхня прогнатія.
 - D. Нижня прогнатія.
 - E. Щелепно-лицевий дизостоз.
8. Який із наведених методів використовують для лікування деформацій верхньої щелепи?
- A. Остеотомія та компактостеотомія.
 - B. Контурна пластика.
 - C. Секвестрэктомія.
 - D. Резекція щелепи.
 - E. Усі відповіді вірні.
9. Двобічна верхньощелепна остеотомія проводиться по типу:
- A. Нижній тип Васмунд.
 - B. Верхній тип Васмунд.
 - C. Нижній тип Ле Фор.
 - D. Середній тип Ле Фор.
 - E. Верхній тип Ле Фор.
10. На який час потрібно проводити фіксацію верхньої щелепи після двобічної остеотомії?
- A. 14 днів.
 - B. 3 тижня.
 - C. 2 місяці.
 - D. 6 місяців.
 - E. 4-5 місяців.

Тема №23. Дефекти верхньої щелепи: етіологія, патогенез, класифікація, клініка, діагностика, лікування.

1. Що найбільш характерно для обмеженого дефекту верхньої щелепи після її резекції, який не сполучається із порожниною носа?
- A. Переважають функціональні, а не анатомічні порушення, головним чином жування.
 - B. Мова набуває гугнявого характеру, стає незрозумілою.

- С. Порушується мова та акт жування і ковтання.
D. Виражена асиметрія обличчя, очне яблуко опущено, порушені мова та ковтання.
E. Повне порушення акту жування та ковтання, мови, виражене спотворення обличчя.
2. Що не відноситься до етіологічних чинників дефектів верхньої щелепи?
A. Злоякісні пухлини.
B. Osteomielit.
C. Вроджене незрощення піднебіння.
D. Вогнепальні поранення.
E. Усі відповіді вірні.
3. Які клінічні симптоми не характерні після типової резекції верхньої щелепи?
A. Западання тканин щоки.
B. Опущення очного яблука.
C. Порушення функцій ковтання, мови.
D. Порушення бінокулярного зору.
E. Переважають функціональні, а не анатомічні порушення, головним чином жування.
4. Чи можливе використання пластики місцевими тканинами за дефектах верхньої щелепи?
A. Ні, не можлива.
B. Так, за малих дефектах та ороназальних та ороантральних сполученнях.
C. Так, за дефектах фронтального відділу альвеолярного відростку.
D. Так, за умов незадовільного загальносоматичного стану пацієнта.
E. Так, за умов відторгнення кісткового трансплантату.
5. За дефектах верхньої щелепи порожнина рота може сполучатися із:
A. Порожниною носа та гайморовою порожниною.
B. Порожниною носа та решітчастим лабіринтом.
C. Порожниною носа.
D. Порожниною носа, гайморовою порожниною та решітчастим лабіринтом.
E. Порожниною носа та середньою черепною ямкою.
6. Повні дефекти верхньої щелепи бувають:
A. Без дефекту м'яких тканин та з дефектом м'яких тканин.
B. З наявністю зубів та без наявності зубів.
C. Однобічні та двобічні.
D. Вроджені та набуті.
E. Усі відповіді вірні.
7. Які види операцій не відносяться до кісткової пластики верхньої щелепи?
A. Пластика місцевою кісткою.
B. Пластика вільним кістковим аутоотрансплантатом.
C. Пластика мікросудинним трансплантатом.
D. Пластика штучним каркасом.
E. Усі відповіді вірні.
8. Від чого залежить хірургічне лікування хворих із дефектами верхньої щелепи?
A. Локалізація та величина дефекту.
B. Загальний стан пацієнта.
C. Стан зубів та прикусу.
D. Стан слизової оболонки порожнини рота.
E. Усі відповіді вірні.
9. Який із перелічених методів лікування дозволяє відновити альвеолярний відросток верхньої щелепи у вертикальному напрямку?
A. Пластика місцевою кісткою.
B. Пластика вільним кістковим аутоотрансплантатом.
C. Пластика мікросудинним трансплантатом.
D. Пластика Філатовським стеблом.
E. Дистракційний остеогенез.
10. Які із перелічених методів обстеження не використовуються у хворих з дефектами верхньої щелепи?
A. Огляд, пальпація.
B. Сіалогія.
C. КТ-3D.

- D. Анамнез, скарги.
- E. Оглядова рентгенографія кісток лицевого скелету.

Тема №24. Дистанційно-компресійні методи лікування дефектів і деформацій кісток лицевого черепу.

1. Що не є показанням до використання компресійного остеосинтезу позаротовими конструкціями?
 - A. Уповільнення формування кісткового мозолу.
 - B. Псевдоартроз.
 - C. Перелом, ускладнений остеомиєлітом.
 - D. Поєднання перелому із мікрогнатією.
 - E. Незрощений перелом.
2. Компресія за остеосинтезу розрізняється:
 - A. Тимчасова та постійна.
 - B. Одночасна та постійна.
 - C. Одноетапна та двоетапна.
 - D. Двоетапна та трьохетапна.
 - E. Усі відповіді вірні.
3. Дистракційний остеогенез – це:
 - A. Біологічний процес формування нової кістки між поверхніми кісткових сегментів, які поступово розділяються тракцією, яка збільшується.
 - B. Біологічний процес формування нової кістки між поверхніми кісткових сегментів, які поступово поєднуються.
 - C. Біологічний процес формування нової патологічно-зміненої кістки між поверхніми кісткових сегментів, які поступово розділяються між собою.
 - D. Біологічний процес формування нової патологічно-зміненої кістки між поверхніми кісткових сегментів, які поступово розділяються тракцією, яка збільшується.
 - E. Усі відповіді вірні.
4. Що не відноситься до характеристик дистракційного остеогенезу?
 - A. Можливість збільшення кісткового фрагменту на необхідну величину.
 - B. Відсутність необхідності у додатковому джерелі кісткової тканини.
 - C. Можливість використання у дитячому віці.
 - D. Швидкість проведеного лікування.
 - E. Усі відповіді вірні.
5. Яке знеболення використовується при проведенні дистракційно-компресійного остеосинтезу?
 - A. Провідникова анестезія та нейролептанальгезія.
 - B. Провідникова анестезія.
 - C. Нейролептанальгезія.
 - D. Наркоз.
 - E. Рауш-наркоз.
6. Внаслідок чого не виникають рецидиви після дистракційного остеогенезу?
 - A. Додаткове втручання на СНЩС та механотерапія жувальних м'язів.
 - B. Дистракційний апарат залишається у пацієнта протягом життя.
 - C. Поступові зміни розміру щелепи та зберігання функції нижньої щелепи перебудовують СНЩС та жувальні м'язи.
 - D. Залежить від віку пацієнта.
 - E. Усі відповіді вірні.
7. Що є показаннями для використання дистанційно-компресійних методів лікування?
 - A. Дефекти нижньої щелепи.
 - B. Несправжній суглоб.
 - C. Уповільнена консолідація уламків.
 - D. Свіжі переломи нижньої щелепи.
 - E. Усі відповіді вірні.
8. До якого методу відноситься дистанційно-компресійне лікування?
 - A. Остеосинтез.
 - B. Місцево-пластична операція.
 - C. Остеотомія.
 - D. Діагностичне втручання.
 - E. Ортодонтичне лікування.

9. Дистанційно-компресійне лікування являє собою:

- A. Прямий внутрішньокістковий остеосинтез.
- B. Накістний непрямий остеосинтез.
- C. Внутрішньокістковий непрямий остеосинтез.
- D. Внутрішньокістковий-накістковий прямий остеосинтез.
- E. Внутрішньокістковий-накістковий-назубний непрямий остеосинтез.

10. Які ускладнення можуть виникати, якщо темп дистракції фрагментів менший ніж темп росту кістки?

- A. Розрив регенерату.
- B. Утворення несправжнього суглобу.
- C. Відсутність подовження кістки.
- D. Кістоутворення у кістці.
- E. Виникнення зон ішемії.

Тема №25. Підсумкове заняття: методики стимуляції регенерації та трансплантації кісткової тканини. Сучасні методи хірургічного лікування дефектів та деформацій кісток лицевого скелету.

1. Які виділяють види аномалій прикусу?

- A. Дентальний та гнатичний.
- B. Дентальний, денто-альверлярний та гнатичний.
- C. Дентальний, альвеолярний, денто-альверлярний та гнатичний.
- D. Альвеолярний, лицевий та краніальний.
- E. Дентальний, періодонтальний та альвеолярний.

2. До причин вроджених деформацій щелепно-лицевої ділянки відносяться:

- A. Інфекційні захворювання матері.
- B. Порушення носового дихання.
- C. Шкідливі звички.
- D. Травматичні ураження.
- E. Ускладнення внаслідок перенесеного рахіту.

3. При аллотрансплантації використовують:

- A. Свіжі кісткові трансплантати.
- B. Трансплантат на ніжці із окістям.
- C. Синтетичні матеріали.
- D. Кісткові трансплантати, які оброблені при низьких температурах.
- E. Усі відповіді вірні.

4. Чим може ускладнитися проведення раннього хірургічного втручання за деформацій щелеп?

- A. Відторгненням трансплантату.
- B. Затримкою росту щелепи та вторинними деформаціями.
- C. Порушеннями імунної системи, внаслідок введення трансплантату.
- D. Порушенням загальносоматичного стану.
- E. Усі відповіді вірні.

5. Які є види компактостеотомії?

- A. Решітчаста, ступінчаста, тотальна, субтотальна.
- B. Решітчаста, лінійна, комбінована.
- C. Верхня, нижня, тотальна, субтотальна.
- D. Ступінчаста, лінійна, сітчаста, губчаста.
- E. Кортикальна та губчаста.

6. Яке ускладнення часто розвивається після незначного дефекту нижньої щелепи?

- A. Остеомієліт.
- B. Артроз СНЩС.
- C. Анкілоз СНЩС.
- D. Несправжній суглоб.
- E. Гнатична аномалія прикусу.

7. За яких видів аномалій прикусу окрім ортодонтичного необхідно проводити хірургічне лікування?

- A. Дентальний та гнатичний.
- B. Дентальний.
- C. Гнатичний.
- D. Денто-альверлярний.

- Е. Денто-альверлярний та гнатичний.
8. Що відноситься до негативних сторін місцево пластичних операцій?
- А. При проведенні додаткових розтинів, викроюванні клаптя на ніжці на обличчі, шиї, утворюються додаткові рубці.
- В. Місцевопластичні операції мають короткий післяопераційний період, що скорочує термін непрацездатності хворого.
- С. Складність планування та проведення оперативного втручання.
- Д. Необхідність проведення багатоетапних операцій.
- Е. Усі відповіді вірні.
9. Первинне зрощення перелому – це:
- А. Зрощення, яке проходить внаслідок безпосереднього утворення інтермедіального кісткового мозолю.
- В. Зрощення, яке проходить внаслідок безпосереднього утворення періостального кісткового мозолю.
- С. Зрощення, яке проходить внаслідок поступового утворення періостального, а потім - інтермедіального кісткового мозолю.
- Д. Зрощення, яке проходить внаслідок утворення параоссального кісткового мозолю.
- Е. Зрощення, яке проходить внаслідок утворення ендоссального кісткового мозолю.
10. Який метод лікування дозволяє добитися первинного кісткового зрощення?
- А. Аллотрансплантація.
- В. Аутоотрансплантація.
- С. Ксенотрансплантація.
- Д. Компактостеотомія.
- Е. Компресійно-дистакційний остеосинтез.

Тема №26. Хірургічна підготовка порожнини рота до ортопедичного лікування. Пластика вуздечок губ та язика: показання, методики виконання.

1. Для зближення країв рани проводять:
- А. Максимальне збільшення співвідношення довжини клаптя до його ширини.
- В. Мобілізацію країв рани.
- С. Використання пластиночних швів.
- Д. Використання направляючих швів.
- Е. Усі відповіді вірні.
2. Як повинні прилягати краї рани один до одного за місцево-пластичних операцій?
- А. Повинні бути зближені без натягу, з діастазом 1-2 мм.
- В. Повинні бути зближені без натягу, щільно прилягати один до одного.
- С. Повинні бути зближені з максимально можливим натягом, щільно прилягати один до одного.
- Д. Прилягання країв рани один до одного не важливе.
- Е. Один край повинен перекривати інший на 1-2 мм.
3. Що не відноситься до хірургічної підготовки порожнини рота до протезування?
- А. Видалення надлишку м'яких тканин.
- В. Остеопластика.
- С. Синусліфтинг.
- Д. Професійна гігієна порожнини рота.
- Е. Видалення зубів, які не підлягають терапевтичному лікуванню.
4. Які існують види рецесії ясен?
- А. Травматична, симптоматична, фізіологічна.
- В. Вроджена, набута.
- С. Симетрична, несиметрична.
- Д. Однощелепна, двощелепна.
- Е. Усі відповіді вірні.
5. Вестибулопластика за Кларком проводиться:
- А. За умов поганого загальносоматичного стану пацієнта.
- В. Тільки за умов повної адентії.
- С. На верхній щелепі.
- Д. На нижній щелепі.
- Е. Усі відповіді вірні.

6. Які розрізняють види френулопластики за Лімбергом?
 - A. Z-подібна.
 - B. Y-подібна, Z-подібна.
 - C. Z-подібна, W-подібна.
 - D. Відкрита та закрита.
 - E. M-подібна.
7. За якою ознакою розрізняють види френулопластики за Лімбергом?
 - A. За етапністю проведення операції.
 - B. За віком пацієнта.
 - C. За станом тканин пародонту.
 - D. За типом розрізу.
 - E. Усі відповіді вірні.
8. Які методи лікування використовують для корекції вуздечки губ?
 - A. Френулектомія, френулопластика.
 - B. Френулопластика, вестибулопластика.
 - C. Френулотомія, френулоцентез, френулопластика.
 - D. Френулотомія, френулоцентез, френулектомія.
 - E. Френулотомія, френулектомія, френулопластика.
9. Що є показанням для проведення френулотомії?
 - A. Тонка та коротка вуздечка.
 - B. Коротка масивна вуздечка.
 - C. Мілкий присінок порожнини рота.
 - D. Рубцевозмінена вуздечка.
 - E. Вуздечка, що вплітається до серединного піднебінного шва.
10. Під яким кутом необхідно проводити розрізи при Z-пластиці вуздечки?
 - A. 15-30.
 - B. 30-45.
 - C. 45-60.
 - D. 60-85.
 - E. 90-110.

Тема №27. Біологічні основи дентальної імплантації. Види імплантів. Показання, протипоказання, забезпечення.

1. Серед зубних внутрішньокісткових імплантів виділяють:
 - A. Ендодонто-ендоосальні та ендоосальні.
 - B. Ендоосальні та крізькісткові.
 - C. Моноімпланти та комбіновані.
 - D. Підслизові та підокістні.
 - E. Усі перелічені.
2. Що відноситься до абсолютних протипоказань до дентальної імплантації?
 - A. Ендокринні захворювання.
 - B. Неврологічні та ендокринні захворювання.
 - C. Аутоімунні та алергічні захворювання.
 - D. Усі відповіді правильні.
 - E. Правильної відповіді немає.
3. До переваг плоских (пластиночних) імплантів не відноситься:
 - A. Невелика глибина занурення імпланту в кістку.
 - B. Можливість із великою точністю інструментально створити кісткове ложе.
 - C. Можливість встановлення разом із природними зубами і включати їх в якості опор для ортопедичних конструкцій.
 - D. Усі відповіді правильні.
 - E. Правильної відповіді немає.
4. Рамусний імплант – це:
 - A. Імплант, який фіксується підокістно.
 - B. Внутрішньо слизовий імплант.
 - C. Біоактивний імплант.
 - D. Конструкція із амортизаційною системою.

- Е. Плоска конструкція, яка фіксується у трьох місцях нижньої щелепи.
5. Які імпланти частіше використовуються?
- А. Внутрішньо кісткові імпланти.
 - В. Підокістні імпланти.
 - С. Комбіновані імпланти.
 - Д. Чрезкістні імпланти.
 - Е. Усі відповіді вірні.
6. Що не відноситься до анатомічного ризику в імплантології?
- А. Риск травмувати анатомічну структуру під час операції.
 - В. Риск відсутності остеоінтеграції.
 - С. Риск створити ситуацію тимчасового чи постійного дискомфорту.
 - Д. Риск виникнення кровотечі під час операції.
 - Е. Риск травматизма не адекватний із об'ємом втручання при встановленні імпланта.
7. Що є перевагами використання титанового сплаву при дентальній імплантації?
- А. Висока корозійна стійкість та біоактивність.
 - В. Висока корозійна стійкість та біотолерантність.
 - С. Можливість надати конструкції будь-якої форми.
 - Д. Можливість використання матеріалу у пацієнтів із захворюваннями крові.
 - Е. Усі відповіді правильні.
8. Метал, який використовується для внутрішньокісткової імплантації та є практично повним аналогом титану?
- А. Молібден.
 - В. Полоній.
 - С. Цинк.
 - Д. Цирконій.
 - Е. Гідраргіум.
9. Які фактори не впливають на остеоінтеграцію імпланта?
- А. Матеріал та форма імпланта.
 - В. Ступінь підготовки кісткового ложа.
 - С. Дотримання правил асептики.
 - Д. Час
 - Е. Вид знеболення.
10. Що є показанням до дентальної імплантації?
- А. Одиначні дефекти зубного ряду.
 - В. Включені дефекти зубних рядів.
 - С. Кінцеві дефекти зубних рядів.
 - Д. Повна адентія.
 - Е. Усі відповіді вірні.

Тема № 28. Показання та обстеження хворих перед хірургічним етапом дентальної імплантації. Підготовка альвеолярного відростку до імплантації. Техніка виконання.

1. Від чого залежить спосіб формування кісткового ложа для імпланта?
- А. Віку пацієнта.
 - В. Конструкції імпланта.
 - С. Кількості імплантів.
 - Д. Виду та конструкції імпланта.
 - Е. Досвіду хірурга.
2. Як відбувається атрофія кісткової тканини альвеолярного відростку верхньої щелепи?
- А. Більше з орального боку, вгору.
 - В. Більше з вестибулярного боку, медіально, вгору.
 - С. Однаково з обох боків, латерально, вгору.
 - Д. Однаково з обох боків, медіально, вгору.
 - Е. Більше з орального боку, лаьерально, вгору.
3. Як правильно розміщують пластиночні імпланти?
- А. По центру альвеолярного відростку, проходить крізь ясна медіальніше положення колишнього зуба.

- В. По центру альвеолярного відростку, проходить крізь ясна латеральніше положення колишнього зуба.
- С. З латерального боку альвеолярного відростку, проходить крізь ясна медіальніше положення колишнього зуба.
- Д. З латерального боку альвеолярного відростку, проходить крізь ясна аналогічно положення колишнього зуба.
- Е. З медіального боку альвеолярного відростку, проходить крізь ясна медіальніше положення колишнього зуба.
4. Лінія розрізу при встановленні імпланту проходить:
- А. З медіального боку альвеолярного відростку.
- В. З орального боку альвеолярного відростку.
- С. З вестибулярного боку альвеолярного відростку.
- Д. На 1 см вище (нижче) перехідної складки.
- Е. По центру альвеолярного відростку або дещо щічно.
5. Для заміщення кінцевих дефектів зубних рядів ортопедичними конструкціями, які спираються тільки на імпланти, потрібно дотримуватися такого принципу:
- А. Використовуються тільки підокісні імпланти.
- В. Імпланти встановлюють під нахилом 5-7% один до одного.
- С. Відстань між імплантатами не повинна перевищувати $\frac{1}{2}$ довжини імплантата.
- Д. Імплант, який розташовується в центрі виходить за межі лінії, яка сполучає два крайні імпланти.
- Е. Усі відповіді вірні.
6. Який спосіб протезування на імплантах є найбільш сприятливим за повної адентії?
- А. Знімне.
- В. Незнімне.
- С. Умовно-знімне.
- Д. Комбіноване.
- Е. Усі відповіді вірні.
7. Що є основоположним принципом імплантації?
- А. Максимальне видалення нежиттєздатних тканин.
- В. Атрауматична техніка проведення операцій.
- С. Проведення оперативних втручань тільки під загальним знеболенням.
- Д. Проведення передімплантаційної підготовки порожнини рота.
- Е. Усі відповіді правильні.
8. Які виділяють етапи операційної тактики за імплантації?
- А. Розріз та забезпечення операційного доступу, препарування кісткового ложа, встановлення імплантата, закриття операційної рани.
- В. Розріз та забезпечення операційного доступу, препарування кісткового ложа, встановлення імплантата, накладання контрапертури, закриття операційної рани.
- С. Розріз та забезпечення операційного доступу, встановлення імплантата, закриття операційної рани.
- Д. Розріз та забезпечення операційного доступу, одночасне препарування кісткового ложа та встановлення імплантата, закриття операційної рани.
- Е. Розріз та забезпечення операційного доступу, встановлення імплантата та його корекція, закриття операційної рани.
9. Що не відноситься до принципів направленої регенерації кістки за імплантації?
- А. Найбільш раннє проведення операційного втручання після видалення зуба.
- В. Атрауматичне виконання оперативного втручання.
- С. Ретельна ревізія дефекту кістки із повним видаленням фіброзної та грануляційної тканин.
- Д. Заповнення дефекту остеокондуктивними матеріалами.
- Е. Ізоляція дефекту кістки від навколишніх тканин.
10. Які виділяють методики операції синус-ліфтинг?
- А. Часткова та тотальна.
- В. Компресійна та декомпресійна.
- С. Відкрита та закрита.
- Д. Висхідна та низхідна.
- Е. Усі відповіді вірні.

Тема №29. Результати, ускладнення дентальної імплантації та їх лікування.

1. Що не відноситься до можливих ускладнень під час імплантації?
 - A. Кровотеча з рани.
 - B. Пошкодження дна гайморової порожнини та порожнини рота.
 - C. Перелом стінки альвеолярного відросту.
 - D. Повітряна емболія та емфізема тканин.
 - E. Мукозит та периімплантит.
2. Які критерії успішності внутрішньокісткової імплантації?
 - A. Відсутність больових відчуттів у пацієнта.
 - B. Клінічної стабільності в умовах навантаження.
 - C. Мінімальна втрата висоти альвеолярного відростку.
 - D. Відсутність пошкодження інших анатомічних структур.
 - E. Усі відповіді вірні.
3. Що не відноситься до причин виникнення периімплантиту?
 - A. Глибокий або медіальний прикус.
 - B. Недотримання атравматичності при формуванні кісткового ложа.
 - C. Неадекватне закриття операційної рани.
 - D. Мілкий присінок порожнини рота.
 - E. Незадовільна гігієна порожнини рота.
4. Що не відноситься до заходів лікування периімплантиту?
 - A. Видалення нальоту з виступаючої в порожнину рота частини імпланта.
 - B. Гігієнічна обробка порожнини рота.
 - C. Проведення послаблюючих розрізів.
 - D. Медикаментозна протизапальна терапія.
 - E. Обробка ясеневі манжети антибактеріальними гелями.
5. Яке з перелічених ускладнень проявляється у період функціонування імпланту?
 - A. Перелом стінки альвеолярного відросту.
 - B. Мукозит.
 - C. Повітряна емболія та емфізема тканин.
 - D. Міграція імпланту у верхньощелепну пазуху.
 - E. Відторгнення імпланту.
6. Які варіанти відторгнення імпланту виділяють?
 - A. Утворення секвестра, який включає в себе імплант, утворення множинних секвестрів навколо імпланту.
 - B. Утворення грануляційної тканини між імплантом та кісткою, утворення секвестра, який включає в себе імплант, утворення множинних секвестрів навколо імпланту.
 - C. Утворення секвестра, який включає в себе імплант, випадіння імпланта.
 - D. Утворення грануляційної тканини між імплантом та кісткою і утворення секвестра, який включає в себе імплант.
 - E. Усі відповіді правильні.
7. Коли можна проводити повторну імплантацію після відторгнення імпланту при утворенні грануляційної тканини між ним та кісткою?
 - A. Не раніше ніж через 6-8 місяців.
 - B. Повторна імплантація не проводиться.
 - C. Через 1-2 роки.
 - D. Безпосередньо після відторгнення імпланту.
 - E. Через 2-4 місяці.
8. Які фактори можуть призвести до відсутності первинної фіксації імпланта?
 - A. Ранній початок ортопедичного етапу імплантації.
 - B. Остеопороз та некоректне формування кісткового ложа.
 - C. Травмування нижньощелепного каналу або перфорація гайморової порожнини.
 - D. Кровотеча з рани у ранній післяопераційний період.
 - E. Усі відповіді вірні.
9. При встановленні яких імплантів частіше спостерігається таке ускладнення, як перфорація дна гайморової порожнини?
 - A. Підокісних.
 - B. Пластиночних.
 - C. Імпланти комбінованої конструкції.

- D. Гвинтових та циліндричних.
 - E. Усі відповіді вірні.
10. До критеріїв успішної імплантації не відноситься?
- A. Відновлення висоти та ортогнатичності прикусу.
 - B. Відсутність рухомості кожного з імплантів.
 - C. Щорічне зменшення рівня кістки повинно бути не менше 0,2 мм на рік.
 - D. Відсутність болю, парестезій, інфекцій.
 - E. Мінімальний рівень успішної імплантації 85% за 5 років.

Тема №30. Пародонтальна хірургія, хірургічне лікування захворювань тканин пародонту: показання, техніка виконання, кістково-пластичні матеріали. Ускладнення ендодонтичних втручань та їх хірургічне лікування.

1. Що є метою хірургічного лікування захворювань пародонту?
 - A. Ліквідація пародонтальних та кісткових карманів, дефектів тканин пародонту.
 - B. Ліквідація одонтогенного вогнища інфекції та хроніоінтоксикації.
 - C. Зняття м'яких та твердих зубних відкладень
 - D. Підтримуюча терапія пародонту.
 - E. Правильної відповіді немає.
2. Виділяють такі види хірургічних методів лікування захворювань пародонту:
 - A. Гінгівопластика, остеогінгівопластика, одонтопластика.
 - B. Гінгівальні, клаптеві операції, остеогінгівопластика, мукогінгівопластика, одонтопластика.
 - C. Остеогінгівопластика, мукогінгівопластика, одонтопластика, дистракційно-компресійне лікування.
 - D. Дистракційно-компресійне лікування, гінгівопластика, остеогінгівопластика, одонтопластика.
 - E. Дистракційно-компресійне лікування, клаптеві операції, остеогінгівопластика.
3. Група пластичних оперативних втручань на слизовій оболонці, яснах та кістці альвеолярного відростка щелепи:
 - A. Остеогінгівопластика.
 - B. Гінгівопластика.
 - C. Дистракційно-компресійне лікування.
 - D. Клаптеві операції.
 - E. Мукогінгівопластика.
4. До резективної пародонтальної хірургії не відноситься:
 - A. Гінгівектомія, гінгівопластика.
 - B. Остеоектомія, остеопластика.
 - C. Клаптеві операції закриття рецесій.
 - D. Одонтопластика, гемісекція.
 - E. Стратегічна екстракція зубів.
5. Які виділяють види пародонтальної хірургії:
 - A. Резективна та регенеративна.
 - B. Ургентна та планова.
 - C. Регенеративна та репаративна.
 - D. Симптоматична та паліативна.
 - E. Усі відповіді вірні.
6. Що не є протипоказанням до пародонтальних втручань?
 - A. Глибокі зубо-ясеневі кишені.
 - B. Системний остеопороз.
 - C. Недотримання гігієни порожнини рота.
 - D. Рухомість зубів III – IV ступенів.
 - E. Захворювання крові.
7. Що є показанням до радикальної гінгівектомії?
 - A. Пародонтальний карман більш ніж 5 мм, горизонтальна резорбція альвеол.
 - B. Гіпертрофічний гінгівіт, фіброматоз ясен.
 - C. Пародонтальні абсцеси та пародонтальний карман більш ніж 5 мм
 - D. Глибокі пародонт альні та кісткові кармани із вертикальною резорбцією альвеол та рухомістю зубів I-III ступенів.
 - E. Усі відповіді вірні.

8. Паліативний метод лікування, який являє собою лінійне розсічення ясен та стінки пародонтального карману, евакуації ексудата, видаленні ексудата та зубних відкладень.
- A. Гінгивектомія.
 - B. Гінгивотомія.
 - C. Кюретаж.
 - D. Клаптева операція.
 - E. Гінгиволастика.
9. Що є показанням до відкритого кюретажу?
- A. Пародонтальний карман більш ніж 5 мм, горизонтальна резорбція альвеол.
 - B. Гіпертрофічний гінгівіт, фіброматоз ясен.
 - C. Пародонтальні абсцеси та пародонтальний карман більш ніж 5 мм
 - D. Пародонтальний карман менше 5 мм, відсутність кісткових карманів.
 - E. Пародонти середнього ступеню важкості, пародонт альні кишені до 4-5 см глибиною.
10. Що не відноситься до основних критеріїв вибору хірургічного методу лікування захворювань тканин пародонту?
- A. Стан ясеневого краю та кістки альвеолярного відростку.
 - B. Наявність ортопедичних конструкцій.
 - C. Глибина пародонтальної кишені та ступінь рухомості зубів.
 - D. Стан реактивності організму.
 - E. Стан прикусу.

Тема №31. Хірургічне лікування больових синдромів: невралгії, неврити щелепно-лицевої ділянки.

1. Захворювання, яке виникає внаслідок подразнення чутливих волокон і характеризується нападоподібним інтенсивним болем за ходом нервового стовбура та його гілок?
- A. Неврит.
 - B. Невралгія.
 - C. Невралго-неврит.
 - D. Невропатія.
 - E. Парез.
2. Наявність тригерних зон характерна для:
- A. Невралгії трійчастого нерву периферійного генезу.
 - B. Невралгії трійчастого нерву центрального генезу.
 - C. Невриту трійчастого нерву.
 - D. Нейропатії трійчастого нерву.
 - E. Для усі перелічених захворювань.
3. Ураження нерва, яке характеризується змінами інтерстицію, мієлінової оболонки та осьових циліндрів, та проявляється симптомами подразнення або випадінням функцій у зоні іннервації?
- A. Невралгія.
 - B. Невралго-неврит.
 - C. Невропатія.
 - D. Неврит.
 - E. Парез.
4. Який із перелічених методів лікування невралгії трійчастого нерву не є хірургічним?
- A. Блокада.
 - B. Нейротомія.
 - C. Нейректомія.
 - D. Нейроекзерез.
 - E. Декортрикація каналу.
5. Який з перелічених симптомів не відноситься до невриту лицевого нерву?
- A. Відсутність вібрації зімкнутих повік на ураженому боці.
 - B. Неможливість змикання губ на боці ураження.
 - C. Напади ріжучого болю в ділянці зовнішнього слухового ходу.
 - D. При спробі дивитися вперед і повільно закривати очі верхня повіка на боці ураження дещо піднімається.
 - E. При прижмуріванні відсутня нормальна вібрація у круговому м'язі ока.
6. Що є показанням до декортрикації нижньощелепного каналу з резекцією нерво-судинного пучка?
- A. Рубці м'яких тканин після алкоголізації.

- В. Деструктивні зміни у більшій частині нижньощелепного каналу.
 - С. Звуження підборідного отвору.
 - Д. Деструктивні зміни на обмеженій ділянці нижньощелепного каналу.
 - Е. Усі відповіді вірні.
7. Декортикація переднього відділу нижньощелепного каналу із виділенням судинно-нервового пучка – це:
- А. Хірургічний метод лікування периферійної невралгії II гілки трійчастого нерва.
 - В. Хірургічний метод лікування периферійної невралгії III гілки трійчастого нерва.
 - С. Хірургічний метод лікування центральної невралгії трійчастого нерва.
 - Д. Консервативний метод лікування центральної невралгії трійчастого нерва.
 - Е. Консервативний метод лікування периферійної невралгії III гілки трійчастого нерва.
8. До етіологічних чинників невралгії трійчастого нерва периферійного генезу не відноситься?
- А. Гальваноз порожнини рота.
 - В. Осифікація нижньощелепного каналу.
 - С. Пухлини та пухлиноподібні утворення щелепно-лицевої ділянки.
 - Д. Судинні захворювання.
 - Е. Захворювання зубів.
9. Залежно від ступеня посттравматичному ушкодження нерва не виділяють:
- А. Струс.
 - В. Забиття.
 - С. Розтягування.
 - Д. Неповний розрив.
 - Е. Повний розрив.
10. Який з перелічених хірургічних методів лікування захворювань нервів є найбільш перспективним?
- А. Висічення ділянки нерва.
 - В. Видалення нерва шляхом його викручування.
 - С. Декомпресійні операції з вивільненням периферійних гілок з кісткових каналів.
 - Д. Пластика кісткових каналів для периферійних гілок.
 - Е. Усі відповіді вірні.

Тема № 32. Параліч мимічної мускулатури: етіологія, діагностика, клініка, лікування, результати.

1. Параліч – це:
- А. Зменшення сили й амплітуди довільних рухів, зумовлене порушенням іннервації відповідних м'язів.
 - В. Захворювання, яке виникає внаслідок подразнення чутливих волокон і характеризується нападаподібним інтенсивним болем за ходом нервового стовбура та його гілок.
 - С. Ураження нерва, яке характеризується змінами інтерстицію, мієлінової оболонки та осьових циліндрів, та проявляється симптомами подразнення або випадінням функцій у зоні іннервації.
 - Д. Розлад рухових функцій у вигляді повної відсутності довільних рухів внаслідок енервації відповідних м'язів.
 - Е. Правильної відповіді немає.
2. Зменшення сили й амплітуди довільних рухів, зумовлене порушенням іннервації відповідних м'язів – це:
- А. Парез.
 - В. Параліч.
 - С. Невропатія.
 - Д. Неврит.
 - Е. Невралгія.
3. Який з перелічених симптомів не характерний для паралічу лицевого нерва?
- А. Половина обличчя нерухома.
 - В. Згладженість носу-губної борозни.
 - С. Порушення мови.
 - Д. Неспроможність скласти губи трубочкою.
 - Е. Неспроможність прийому їжі.
4. Що не відноситься до методів діагностики парезів лицевого нерва?
- А. Неврологічне обстеження.
 - В. МРТ головного мозку.

- C. Консультація окуліста.
 - D. Мастикаціографія.
 - E. Електронейроміографія.
5. До складу лицевого нерва входять:
- A. Рухові, чутливі та вегетативні волокна.
 - B. Рухові та вегетативні волокна.
 - C. Чутливі та парасимпатичні.
 - D. Рухові.
 - E. Чутливі.
6. Виділяють такі види паралічу лицевого нерву:
- A. Центральний та периферичний.
 - B. Однобічний та двобічний.
 - C. Посттравматичні та інфекційні.
 - D. Симпатичні та парасимпатичні.
 - E. Усі відповіді вірні.
7. Чим відрізняється центральний параліч лицевого нерву від периферичного?
- A. Двобічністю ураження.
 - B. Поєднанням із вегетативною симптоматикою.
 - C. Згладженість носо-губної складки.
 - D. Можливістю змиканням повік з обох боків.
 - E. Усі відповіді вірні.
8. Чим із вказаних ознак не характеризується параліч лицевого нерву?
- A. Зміна кольору шкіри.
 - B. Наявність тригерних зон.
 - C. Зниження температури тканин на ураженій ділянці.
 - D. Вегетативно-судинні порушення.
 - E. Ін'єкція кон'юнктиви.
9. Консультація якого спеціаліста необхідна при паралічі лицевого нерву?
- A. Ендокринолога.
 - B. Терапевта.
 - C. Невролога.
 - D. Нейрохірурга.
 - E. Ревматолога.
10. Нервово-м'язова пластика – це:
- A. Зшивання закінчення паралізованого нерва із іншим.
 - B. Вшивання будь-якого нерва у паралізований м'яз.
 - C. Кінетичне підвішування опущених м'язів до коронарного відростку нижньої щелепи.
 - D. Статистичне підвішування опущених м'язів до коронарного відростку нижньої щелепи.
 - E. Зшивання паралізованого м'язу із неураженим.

№ 30. Підсумковий модульний контроль.

1. АКТУАЛЬНІСТЬ ТЕМИ.

Остеопластика - це ефективний метод усунення кісткових дефектів, який в останні роки збагатився новими перспективними технологіями. Запропоновано численні оригінальні матеріали застосування яких дозволяє отримувати оптимальні результати як при усуненні невеликих дефектів кістки (кісткові кишені, дефекти при лікуванні кіст та ін.), так і під час відновлювальних операцій значного обсягу, наприклад, після резекції щелепи.

2. КОНКРЕТНІ ЦІЛІ:

- 2.1. Аналізувати фази регенерації кісткової тканини.
- 2.2. Пояснювати механізм утворення первинної та вторинної кісткової мозолі.
- 2.3. Запропонувати план обстеження хворого, якому планується пересадка кісткового трансплантата.
- 2.4. Класифікувати остеопластическі матеріали.
- 2.5. Тракувати різні причини атрофії альвеолярного відростка щелеп.
- 2.6. Малювати графологічну схему заняття.
- 2.7. Проаналізувати показання та наслідки дентальної імплантації залежно від різних клінічних випадків.

2.8. Скласти схему підготовки кісткової тканини до хірургічного етапу дентальної імплантації.

3. БАЗОВІ ЗНАННЯ, ВМІННЯ, НАВИЧКИ, НЕОБХІДНІ ДЛЯ ВИВЧЕННЯ ТЕМИ (міждисциплінарна інтеграція).

Назви попередніх дисциплін	Отримані навички
1. Анатомія людини.	Знати нормальну будову кісткових структур лицьового скелета.
2. Гістологія, цитологія, ембріологія.	Диференціювати основні гістологічні структури кісткової тканини як органу.
3. Біоорганічна та біологічна хімія.	Знати особливості основних сплавів металів, їх хімічну будову.
4. Фізіологія.	Знати нормальні процеси осифікації.
5. Патоморфологія.	Описати різні процеси регенерації кісткової тканини, класифікувати типи кісткової мозолі.
6. Фармакологія.	Зобразити схематично різні групи препаратів, що використовуються в дентальній імплантації.
7. Радіологія.	Використовувати сучасні методи рентгенологічного дослідження на етапах планування та оцінки якості лікування.
8. Пропедевтика ортопедичної стоматології.	Описати різні класифікації дефектів зубного ряду.

4. ЗАВДАННЯ ДЛЯ САМОСТІЙНОЇ РОБОТИ ПІД ЧАС ПІДГОТОВКИ ДО ЗАНЯТТЯ.

4.1. Перелік основних термінів, параметрів, характеристик, які повинен засвоїти студент при підготовці до заняття:

Термін	Визначення
Аутоотрансплантація	Це матеріал для пересадки, отримують з тканин самого пацієнта.
Алотрансплантація.	Це пересадка тканин від людини людині.
Гетеротрансплантація.	Це пересадка тканин від тварини людині.
Остеоінтеграція.	Це фундаментальне біологічне явище з широкими можливостями використання у всіх областях медицини і стоматології.
Остеокондукція	Проліферація остеогенних клітин по ходу волокон фібрину і диференціація цих клітин в остеобласти.
Остеоіндукція	Стимулювання зростання кісткової тканини.

4.2. Теоретичні питання до заняття:

1. Гістологічне побудова кісткової тканини.
2. Механізм ренегерації кістки.
3. Определение понятия «остеопластика». Класифікація остеопластичних матеріалів.
4. Визначення поняття «трансплантація». Класифікація видів трансплантації.
5. Визначення сумісності тканин донора і реципієнта.
6. Методи попередження відторгнення пересаджених трансплантатів.
7. Механізм виникнення вроджених і набутих черепно-щелепно-лицевих деформацій.
8. Клінічні прояви фіброзної дисплазії.
9. Клінічні прояви хвороби Педжета.
10. Клінічні прояви дизостоз (щелепно-черепного, щелепно-лицевої, черепно-лицевої).
11. Методи діагностики черепно-щелепно-лицевих деформацій.
12. Методи лікування черепно-щелепно-лицевих деформацій.
13. Гістологічна будова шкіри.
14. Метод вільної пересадки шкіри на обличчя. Показання та протипоказання.
15. Пересадка шкіри по Ревердену.

16. Пересадка шкіри по Яновичу-Чайнському-Девісу.
 17. Пересадка шкіри по Краузе.
 18. Пересадка шкіри по Тіршу.
 19. Пересадка шкіри по Педжета.
 20. Переваги та недоліки існуючих методів вільної пересадки шкіри при їх використанні на обличчі.
 21. Методика отримання клаптів шкіри для вільної пересадки на обличчя.
 22. Методика пересадки вільного клаптя в зону дефекту.
 23. Методика пересадки шкіри в порожнину рота.
 24. Пересадка слизової оболонки.
 25. Класифікація апаратів для компресійно-дистракційного остеосинтезу.
 26. Механізм дії компресійно-дистракційного апаратів.
 27. Вплив компресії на тип загоєння кісткової рани.
 28. Переваги та недоліки компресійно-дистракційного остеосинтезу.
 29. Гістологічне будова кісткової тканини.
 30. Методи регенерації кістки.
 31. Нормальне біохімічне будова кістки.
 32. Класифікація атрофій щелеп.
 33. Класифікація будови щелеп залежно від внутрішньої будови.
 34. Принципи спрямованої регенерації кісткової тканини.
 35. Протокол хірургічного етапу дентальної імплантації.
 36. Сучасні матеріали для кісткової аугментації.
 37. Види сучасних дентальних імплантатів.
 38. Принципи планування оперативного втручання.
 39. Рентгенодіагностика в дентальній імплантології.
 40. Основні принципи роботи з м'якими тканинами, закриття дефектів слизової оболонки, що прикриває кістковий аугментат.
 41. Гістологічне будова кісткової тканини.
 42. Методи регенерації кістки.
 43. Нормальне біохімічне будова кістки.
 44. Процеси порушення регенерації кісткової тканини.
 45. Історичне становлення дентальної імплантації.
 46. Біологічне обґрунтування остеоінтеграції.
 47. Етапи контактного остеогенезу.
 48. Переваги та недоліки різних видів дентальних імплантатів.
 49. Види сучасних дентальних імплантатів.
 50. Показання до дентальної імплантації.
 51. Протипоказання до дентальної імплантації.
- 4.3. Практичні роботи (завдання), які виконуються на занятті: програмою не передбачені.

5. ЗМІСТ ТЕМИ:

Під терміном регенерація слід розуміти відновлення організмом втрачених або пошкоджених тканин. Можна виділити чотири стадії цього процесу в кістковій тканині.

Перша стадія - руйнування клітинних елементів і структур, які входять до складу кістки. Це первинна реакція на травму. Тривалість цього періоду до 3 діб.

Друга стадія - проліферація і диференціювання клітинних елементів. Формується молода сполучна тканина (грануляційна тканина), яка поступово заповнює дефект. Триває цей період до 8 діб.

Третя стадія - поява первинних кісткових структур. Грануляційна тканина перетворюється на фіброзну, формується первинна кісткова мозоль. Цей період починається з 9 - 10 - го дня після травми і триває в середньому 20 - 30 діб.

Четверта стадія - спостерігається резорбція первинної кісткової тканини та пластинчастої кісткової тканини, яка означає формування вторинної кісткової мозолі. Повний цикл перебудови тканини займає приблизно 100 днів.

Остеогенна і остеоіндуктивна терапія. Під цим розуміють пересадку остеопластичного матеріалу в ділянку дефекту кістки з метою його усунення.

За механізмом регенераторного відповіді кісткової тканини на проведення підсадки численні на сьогодні остеотропні матеріали розподіляють на три основних групи:

- Остеоіндуктивні;
- Остеокондуктивні;

- Остеонейтральні.

Остеоіндуктивні матеріали безпосередньо впливають на зростання кістки, оптимізуючи процес трансформації недиференційованих мезенхімальних клітин в остеобласти.

Остеокондуктивні матеріали безпосередньо не впливають на зростання кістки і виконують роль матриксу або каркаса на якому відбувається новоутворення кісткової тканини та її подальше диференціювання.

Остеонейтральні матеріали - це інертні матеріали, що не розсмоктуються і застосовуються для заповнення кісткових дефектів.

Залежно від походження остеотропні матеріали розподіляються на:

- Аутогенні (джерелом матеріалу є сам пацієнт);
- Алогенні (матеріал отримують з тканин іншої людини);
- Ксеногенні (донором матеріалу є тварина);
- Алопластичні (синтетичні матеріали виготовлені штучно).

Трансплантація органів і тканин

Трансплантація - це операція по заміщенню органу, або тканин пацієнта відповідними структурами взятими від пацієнта, або іншого організму.

Класифікація трансплантацій

1. За типом трансплантатів:

- Пересадка органів;
- Пересадка тканин.

2. За типом донорів:

- Аутотрансплантація (донор і реципієнт - одна і та ж особа);
- Алотрансплантація (гомотрансплантація) - пересадка здійснюється між двома організмами одного біологічного виду (від людини людині);
- Ксенотрансплантація (гетеротрансплантація) - пересадку здійснюють від представника одного біологічного виду представникові іншого виду, наприклад, від тварини людині (застосовується вкрай рідко).

3. За місцем пересадки:

- Ортотопічна трансплантація (орган або тканину пересаджують у теж місце, де знаходився орган реципієнта);
- Гетеротопічна трансплантація (орган або тканину пересаджують в інше місце).

При алотрансплантації проблема сумісності донора і реципієнта є найважливішою для забезпечення нормального функціонування трансплантата в організмі реципієнта.

На сьогоднішній день підбір донорів здійснюється за двома основними системам антигенів: АВО (антигенів еритроцитів) і HLA (антигени лейкоцитів або антигени гістосумісності).

При лікуванні переломів кісток, механічний вплив на відламки за показаннями може бути здійснено в напрямку їх зближення під тиском (компресія) або, навпаки, в протилежних напрямках з метою їх розведення (дистракція).

Доведено, що компресія відламків в ділянці перелому має позитивний вплив на загоєння кісткового дефекту, скорочуючи терміни лікування. Сама по собі компресія не прискорює остеосинтез, але за умови точного зіставлення відламків, оптимізує утворення кісткової мозолі. При цьому мозоль формується лише в лінії перелому, не відбувається її надмірного утворення на поверхні кістки, як це має місце при зміщенні відламків. Інакше кажучи, здійснюється первинне кісткове загоєння.

У разі застарілого перелому зі зміщенням уламків, коли ручна репозиція неефективна або взагалі неможлива в результаті формування фіброзної мозолі, виникає необхідність поступового розведення відламків за рахунок тяги в протилежні сторони. Після цього здійснюють постійну фіксацію за допомогою ортопедичних або хірургічних методів.

За характером дії апарати поділяють на дистракційні, компресійні і змішаної дії, за методом фіксації - внутрішньо-і позаротові.

Дистракцію використовують, також, у випадках коли необхідно «подовжити» певну ділянку щелепи (частіше верхньої), наприклад, при лікуванні мікрогнатії. При цьому за допомогою бору наносять у шаховому порядку отвори компактної пластинки щелепи, після чого фіксують на щелепи апарат дистракційного дії.

Таким чином, показаннями до компресійно-дистракційного методу будуть: складні переломи щелеп зі значним зміщенням уламків, псевдосуглоба, уповільнена консолидація, переломи ускладнені остеомієлітом, необхідність подовження кістки.

До переваг методу можна віднести такі як:

- Вплив на кістку поза місця пошкодження;
- Точне з'єднання уламків з можливістю первинного загоєння і скорочення терміну лікування;
- Можливість руху в суглобі і раннього навантаження на щелепу;
- Можливість подовження кістки;
- Можливість лікування помилкового суглоба компресією;
- Можливість амбулаторного лікування.

Основними недоліками методу є його складність і можливість післяопераційних інфекційних ускладнень.

У загальній травматології класичним прикладом компресійно-дистракційного апарата є апарат Ілізарова.

У щелепно-лицевої хірургії як приклад апарату distraкційного дії можна привести апарат Катца, запропонований автором для лікування переломів нижньої щелепи при наявності дефекту кістки і distraкційно-компресійний апарат Грозовського.

Ці апарати виготовляють лабораторним способом і фіксують на зубах за допомогою металевих коронок, що значно ускладнює процес лікування. Серед сучасних методик можна назвати апарат Кононенко-Рузина, який представляє собою гвинт всередині якого є канал з різьбленням, в який вкручений циліндр з отворами під ключ. Гвинт вкручують в малий уламок щелепи в ретромолярній ділянці після чого з'єднують його з назубних дротяної шиною яку фіксують на зубах. Обертаючи циліндр за допомогою ключа за годинниковою стрілкою досягають зведення відламків, а проти годинникової стрілки - їх розведення. Крім цього застосовують апарат Рудько, модифікований для компресійно-дистракційного дії і апарат Магарілл-Соловйова.

Певною компресії можна досягти при застосуванні шини Тігерштедта з зацепними гачками. З цією метою при виготовленні шини між плечима гачків залишають проміжок в 2 - 3 мм. Після фіксації шини на нижній щелепі плечі гачків зводять за допомогою клямпових щипців, за рахунок чого шина звужується, що призводить до компресії в ділянці перелому.

Успіх операції імплантації в чому залежить від особливостей будови щелеп.

Інтеграція імплантату залежить від стану кісткової тканини. Існують класифікації щелепних кісток, в яких передбачається виробити імплантування, за будовою і якістю. За ступенем резорбції альвеолярного відростка щелепні кістки класифікуються від А до Е, коли Shape А - це кістка, яка не зазнала резорбції, а Shape Е - це кістка з дуже сильною резорбцією.

Ідеальна для імплантування кістка - це велика кістка, без вираженої резорбції, кістка, в якій є достатня кількість кортикальної кістки, що забезпечує швидке загоєння і ос-теоінтеграцію. За даними дослідження біомеханіки внутрішньокісткових імплантатів, саме кортикальна кістку щелепи сприяє сприйняттю і розподілу жувальних навантажень. Отже, ідеальна кістка - це А2.

Після проведення імплантації, не слід навантажувати імплантати протягом 3 місяців при операції на нижній щелепі і 6 місяців - на верхній щелепі для зміцнення імплантату в кістки. У цей період відбувається взаємодія між остеобластами і остеокластами в процесі загоєння і кісткової інтеграції. Передчасне розкриття імплантату зменшує шанси на успіх.

Відмічені періоди 3-6 місяців - це мінімальні терміни «приживлення», за наявності «м'якої» кісткової тканини необхідно продовжити період очікування (остеоінтеграції) до моменту розкриття імплантату.

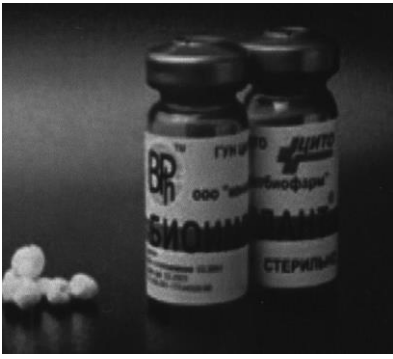
6. МАТЕРІАЛИ ДЛЯ САМОКОНТРОЛЮ:

А. Завдання для самоконтролю:

Сучасні кістково-пластичні матеріали



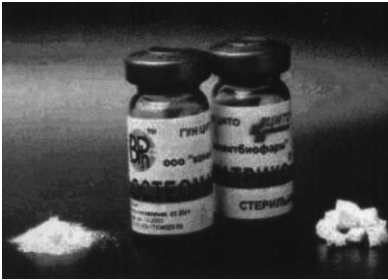Колапол КП



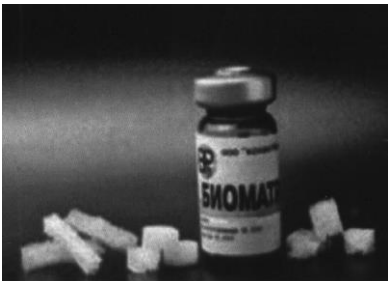
Біоімплант



Колапан



Остеоматрікс



Біоматрікс

Б. Задачі для самоконтролю:

дивитися методичні рекомендації попередніх тем.

В. Матеріали для тестового контролю. Тестові завдання з однією правильною відповіддю ($\alpha=II$):

дивитися методичні рекомендації попередніх тем.

Г. Навчальні завдання 3-го рівня (нетипові завдання):

дивитися методичні рекомендації попередніх тем.

7. ЛІТЕРАТУРА:

1. Хірургічна стоматологія та щелепно-лицева хірургія: підручник; У 2т. – Т.2/В.О.Маланчук, І.П.Логвіненко, Т.О.Маланчук, О.Л.Ціленко – К.: ЛОГОС, 2011. – С. 3-4, 9-12.
2. Рузин Г.П. Краткий курс лекций по хирургической стоматологии и челюстно-лицевой хирургии / Геннадий Петрович Рузин – Киев: «Книга плюс», 2006 – С. 100 - 122.
3. Клиническая оперативная челюстно-лицевая хирургия: Руководство для врачей / Под ред. проф. В.Н.Балина и проф. Н.М.Александрова. 4-е изд., доп. и испр. – СПб.: СпецЛит, 2005. – С. 42-52.
4. Щелепно-лицева хірургія: підручник / О.О.Тимофєєв. – К.: ВСВ «Медицина», 2011. – С. 370-380.
5. Хирургическая стоматология и челюстно-лицевая хирургия. Национальное руководство / под ред. А.А.Кулакова, Т.Г.Робустовой, А.И.Неробеева. – М.: ГЭОТАР-Медиа, 2010 – С. 406-416.

№ 1. Написание академической истории болезни.

1. АКТУАЛЬНОСТЬ ТЕМЫ: подготовка студентов в высшем медицинском учебном заведении по конкретной дисциплине логично завершается написанием академической истории болезни. Академическая история болезни отражает умение студента общаться с пациентом, ставить верный диагноз и назначать адекватное лечение. Все это предусматривает написание академической истории болезни, в которой студент имеет возможность использовать знания, полученные при изучении фундаментальных и прикладных дисциплин, продемонстрировать полученные практические навыки.

2. КОНКРЕТНЫЕ ЦЕЛИ:

2.1 Предложить общую схему обследования пациента в клинике хирургической стоматологии и челюстно-лицевой хирургии.

2.2. Объяснять особенности обследования пациента в клинике хирургической стоматологии и челюстно-лицевой хирургии .

2.3. Предложить методы диагностики, необходимые для установления окончательного диагноза в клинике хирургической стоматологии и челюстно-лицевой хирургии.

2.4. Классифицировать дополнительные методы обследования, используемые в клинике хирургической стоматологии и челюстно-лицевой хирургии.

2.5. Составить план дифференциальной диагностики пациента с заболеваниями челюстно-лицевой области.

2.6. Составить план лечения пациента с заболеваниями челюстно-лицевой области и их осложнениями.

3. БАЗОВЫЕ ЗНАНИЯ, УМЕНИЯ, НАВЫКИ, НЕОБХОДИМЫЕ ДЛЯ ИЗУЧЕНИЯ ТЕМЫ (МЕЖДИСЦИПЛИНАРНАЯ ИНТЕГРАЦИЯ)

Названия предыдущих дисциплин	Полученные навыки
1. Внутренняя медицина	<p>Применять знания по клиническим проявлениям патологии внутренних органов.</p> <p>Демонстрировать навыки обследования пациента по органам и системам.</p> <p>Описывать общий статус пациента, сопровождающего патологию.</p> <p>Демонстрировать навыки по интерпретации данных дополнительных методов обследования.</p> <p>Составить план лечения пациента с патологией челюстно-лицевой области.</p>
2. Хирургия	<p>Описывать историю болезни пациента с хирургическими заболеваниями челюстно-лицевой локализации.</p> <p>Демонстрировать навыки по проведению хирургических вмешательств при заболеваниях челюстно-лицевой области и шеи.</p> <p>Определять состояние, в котором находится пациент с заболеванием челюстно-лицевой области (шок, кома и др.).</p> <p>Определять характер повреждения, осмотреть и обследовать пациента, определить план оказания медицинской помощи.</p>
3. Общая хирургия (с оперативной хирургией и топографической анатомией)	<p>Применять знания по хирургической анатомии головы и шеи.</p> <p>Изобразить схематически методику оперативного вмешательства при оказании помощи пациентам с патологией челюстно-лицевой области и шеи.</p> <p>Демонстрировать навыки по наложению разных видов швов при проведении оперативных вмешательств у пациентов с патологией челюстно-лицевой локализации.</p>

4. ЗАДАНИЯ ДЛЯ САМОСТОЯТЕЛЬНОЙ РАБОТЫ ВО ВРЕМЯ ПОДГОТОВКИ К ЗАНЯТИЮ.

4.1. Перечень основных терминов, параметров, характеристик, которые должен усвоить студент при подготовке к занятию:

Термин	Определение
1. Пациент (лат. <i>patiens</i> – терпящий, страдающий) – заболевания.	человек или другое живое существо, получающий(-ее) медицинскую помощь, подвергающийся медицинскому наблюдению и/или лечению по поводу какого-либо заболевания, патологического состояния или иного нарушения здоровья и жизнедеятельности, а также пользующийся медицинскими услугами независимо от наличия у него
2. Анамнез(от греч. ἀνάμνησις – воспоминание)	совокупность сведений, получаемых при медицинском обследовании путём расспроса самого обследуемого и/или знающих его лиц. Изучение анамнеза, как и расспрос в целом, не просто перечень вопросов и ответов на них. От стиля беседы врача и больного зависит та психологическая совместимость, которая во многом определяет конечную цель – облегчение состояния пациента.
3. Анамнез болезни (лат. <i>Anamnesis morbi</i>)	Начало заболевания, динамика симптомов с момента начала заболевания до момента обращения, с какими факторами пациент связывает данное заболевание, какие исследования и какое лечение проводилось и каковы результаты и т.п.
4. Анамнез жизни (новолат. <i>Anamnesis vitae</i>)	Перенесённые ранее заболевания, существующая хроническая патология со стороны различных органов и систем органов, операции, травмы и т.п. А также где проживает и в каких условиях
5. Семейный анамнез	Наличие подобных симптомов у кровных родственников, наследственные заболевания и т.п.
6.Аллергологический анамнез	Аллергические реакции, в том числе на лекарственные средства, вакцины, пищевые продукты, растения и т.п. Характер проявлений при развитии аллергии
7. Диагноз (греч. Διάγνωσις – распознавание)	заключение о сущности болезни и состоянии пациента, выраженное в принятой медицинской терминологии и основанное на всестороннем систематическом изучении пациента.
8. Эпикриз (от греч. ἐπίκρισις (<i>epikrisis</i>) – суждение, решение)	суждение о состоянии больного, о диагнозе, причинах возникновения и развитии болезни, об обосновании и результатах лечения, формулируемое по завершении лечения или на определённом его этапе. Эпикриз является обязательной составной частью медицинских учетных документов. В зависимости от особенностей течения и исхода болезни эпикриз может включать суждение о прогнозе больного, заключение о необходимости дальнейшего наблюдения за ним, лечебно-трудовые рекомендации. В случае летального исхода в эпикризе указывается причина смерти. Содержание эпикриза доступно только пациенту и медработникам, и на него распространяются правила соблюдения профессиональной тайны.

4.2. Теоретические вопросы к занятию:

1. Последовательность обследования общего и местного статуса тематического больного.
2. Какие инструменты необходимы для обследования больного?
3. Что такое существенные признаки заболевания?
4. Может ли расходиться (не совпадать) диагноз при поступлении и после обследования больного (клинический диагноз)?
5. Как правильно измерять температуру тела больного ?

6. Какие параметры отражает клинический общий анализ крови, мочи. Назовите их нормальные показатели.
7. Как определить "причинный" зуб одонтогенного воспалительного заболевания ?
8. Назовите признаки интоксикации организма.
9. Назовите последовательность комплексного лечения пациента с воспалительными заболеваниями челюстно-лицевой локализации.
10. Назовите последовательность комплексного лечения пациента с травматическими повреждениями челюстно-лицевой локализации.
11. Назовите последовательность комплексного лечения пациента с опухолевыми и опухолеподобными процессами челюстно-лицевой локализации.
12. Назовите последовательность комплексного лечения пациента с диспластическими заболеваниями челюстно-лицевой локализации.
13. Назовите последовательность комплексного лечения пациента с врожденной патологией челюстно-лицевой локализации.

4.3. Практические работы (задания), выполняемые на занятии:

1. Провести опрос пациента с патологией челюстно-лицевой области.
2. Провести обследование пациента с патологией челюстно-лицевой области.
3. Установить предварительный диагноз.
4. Составить план обследования пациента с патологией челюстно-лицевой области.
5. Интерпретировать результаты дополнительных методов обследования (лабораторных, клинических, биохимических, специальных).
6. Установить клинический диагноз.
7. Провести дифференциальную диагностику.
8. Установить окончательный диагноз.
9. Определить этиологию и патогенез основного заболевания.
10. Определить основные принципы лечения пациента.
11. Составить план лечения.
12. Оформить медицинскую документацию.
13. Подобрать инструментарий, необходимый для проведения оперативного вмешательства (по академической истории болезни).
14. Нарисовать схему оперативного вмешательства (по академической истории болезни).

5. СОДЕРЖАНИЕ ТЕМЫ:

1. Субъективное обследование пациента

6. Жалобы пациента. Необходимо выяснить с какими жалобами пациент обратился в медицинское учреждение. Во время опроса следует оценить нервно-психическое состояние пациента, уровень его интеллекта и на этом основании проанализировать жалобы и развитие данного заболевания.

Боль. Следует установить характер, локализацию, продолжительность, интенсивность боли, связь с приемом пищи, разговором, дыханием, изменением положения тела, временем суток и года, окраску, связь с воздействием раздражающих факторов.

Симметрия лица. Установить причину нарушения симметрии (отек, инфильтрат, опухоль, дефект).

Повышение температуры тела.

Ограничение открывания рта. Установить причину, степень ограничения.

Нарушение слюноотделения. Установить причину, степень нарушения, появление соленого привкуса и т.д.

Онемение и парестезии отдельных зон лица. Установить причину, степень нарушения чувствительности.

Кровотечение из полости рта, носа. Установить причину, длительность.

7. Анамнез заболевания.

Уточнить динамику заболевания:

- когда появились первые симптомы;
- кто их наблюдал (пациент, окружающие, врач);
- куда пациент обращался за помощью (вид и результат лечения);
- наличие документации по проведенным ранее обследованиям;
- проведенное лечение и его эффективность.

Если заболевание хроническое – динамику заболевания уточняют в хронологическом порядке: периоды обострения, их частота, причины; клинические проявления, результаты дополнительных

методов обследования, методы лечения и их эффективность, влияние заболевания на работоспособность пациента.

8. Анамнез жизни.

Следует собрать информацию о всех этапах жизни пациента, начиная с рождения, указав социальную принадлежность, материальные условия проживания. Наличие профессиональных вредностей и вредных привычек, семейное положение. Необходимо выяснить, какие заболевания перенес пациент, как они протекали, какое лечение проводилось и его результат. В хронологическом порядке отмечают травмы, оперативные вмешательства (отмечают вид обезболивания), гемотрансфузии и др. Особое внимание следует уделить таким заболеваниям как: туберкулез, гепатиты, венерические заболевания, злокачественные опухоли, возможные контакты с ВИЧ-инфицированными, психические заболевания, аллергические реакции, иммунодефицитные состояния.

В некоторых ситуациях следует собирать семейный анамнез не только у пациента, но и у ближайших родственников.

В случае, если пациент находится в бессознательном состоянии, следует собрать анамнез жизни у родственников или сопровождающих лиц.

2. Объективное обследование пациента.

1. Внешний осмотр пациента:

- общее состояние (удовлетворительное, средней степени тяжести, тяжелое, крайне тяжелое, агональное);
- состояние сознания (ясное, спутанное, ступор, сопор, кома, без сознания, ирритативные нарушения (галлюцинации, навязчивые идеи и состояния);
- положение (активное, пассивное, вынужденное (стоя, сидя. Лежа – описать детально);
- осанка (определяется при хождении) – обычная (прямая, стройная), сутулость, сколиоз и др.
- выражение лица (спокойное, бодрое, возбужденное, страдальческое, равнодушное, маскообразное и др.);
- рост (средний – для мужчин 160-180 см, для женщин 155-170 см; высокий, низкий, карликовость (до 135 см), гигантский (выше 200 см для мужчин и 190 см – для женщин);
- масса тела (кг). Упитанность: удовлетворительная, чрезмерная, ожирение (индекс Брока: I – 110-125%, II – 125-150%, III – 150-200%, IV – более 200%), снижена (индекс Брока ниже 90%), истощение (кахексия);
- конституциональный тип (нормостенический, астенический, гиперстенический);
- температура тела (в градусах по Цельсию).

2. Обследование кожи:

- цвет (бледный, бледно-розовый, красный, желтушный, землистый, бронзовый, синюшный и др., участки пигментации и гиперпигментации, локализация измененных участков);
- чистота и целостность, наличие патологических элементов;
- влажность (обычная, умеренно влажная, влажная, сухая);
- эластичность и тургор (сохранены, снижены);
- состояние волосяного покрова (оволосение по мужскому или женскому типу; цвет, блеск, развитие волос; облысение);
- ногти (форма, цвет, прозрачность, состояние и толщина ногтевых пластинок, наличие трофических изменений, отсутствие ногтей).

3. Обследование подкожно-жировой клетчатки

- степень развития (умеренная, слабая, чрезмерная, истощение);
- распределение (равномерное, неравномерное);
- пастозность, отеки (указать локализацию, консистенцию, цвет и температуру кожи);
- консистенция.

4. Обследование видимых слизистых оболочек

- цвет, влажность, чистота, наличие налета и патологических элементов.

5. Обследование лимфатических узлов

- локализация, количество, форма, состояние поверхности, консистенция, размер, болезненность, подвижность, связь друг с другом и окружающими тканями;
- состояние кожи над лимфатическими узлами (цвет, наличие рубцов, язв, свищей).

6. Обследование костно-мышечной системы

- осмотр (степень развития мышц, наличие судорожных подергиваний, болезненность, тонус);
- пальпация (болезненность, наличие тремора);

- обследование позвоночника:

- осмотр (физиологические изгибы, профильный контур, патологические искривления, активные движения);
- пальпация (состояние остистых отростков, нагрузка позвоночника);
- симметричность (плеч, лопаток, гребней подвздошных костей, ягодиц, нижних конечностей, объем движений головы и позвоночника);

- обследование конечностей:

- осмотр (положение, форма, симметрия, припухлость, целостность, наличие свищей, рубцов, атрофии и др.);
- пальпация (местная температура, болезненность при надавливании на выступающие костные точки, крепитация, состояние вен, определение пульсации на доступных пальпации артериях в симметричных местах);

- кости (болезненность при пальпации и постукивании по грудице, ключицам, ребрам, гребням подвздошных костей, длинным трубчатым костям);

- суставы (конфигурация, размеры, объем активных и пассивных движений, состояние кожи над суставами, наличие ложных суставов, патологических изменений конфигурации суставов, результаты аускультации суставов);

- кисти и стопы (размеры, форма, нарушения движений, состояние кожи и мышц, болезненность, нарушение чувствительности, состояние суставов и др.).

7. Обследование грудной клетки и органов дыхания

- форма (правильная, патологическая, наличие асимметрии или деформации, состояние над- и подключичных ямок, межреберных промежутков, положение лопаток, надчревной угол);

- динамический осмотр (равномерность движения обеих половин грудной клетки, участие в акте дыхания основных и вспомогательных мышц; тип, частота, глубина и ритм дыхания);

- пальпация грудной клетки (наличие пастозности, характер поверхности ребер, болезненность, резистентность, голосовое дрожание);

- перкуссия ребер (топографическая, определение нижней границы легких);

- аускультация (характеристика дыхания, наличие хрипов, крепитации, шума трения плевры, бронхофония).

8. Обследование сердечно-сосудистой системы

- обследование поверхностных сосудов (осмотр сосудов головы и шеи, туловища и конечностей; характеристика пульса на лучевых артериях, измерение артериального давления на обеих плечевых артериях);

- осмотр области сердца (наличие сердечного горба, систолического втяжения, сердечного и верхушечного толчка, пульсация восходящей части аорты, надчревная пульсация);

- пальпация сердечной области (верхушечный толчок, пульсация восходящей части аорты);

- перкуссия сердца (границы сердечной тупости, измерение поперечника сердца, ширина сосудистого пучка);

- аускультация сердца (описать ритм сердечной деятельности, определить частоту сердечных сокращений, описать тоны сердца, шумы).

9. Обследование системы органов пищеварения

- осмотр (форма живота, размер, наличие грыж, состояние пупка, видимая перистальтика и пульсация);

- перкуссия (определение свободной жидкости);

- поверхностная пальпация (болезненность, напряжение брюшной стенки);

- глубокая пальпация кишечника;

- пальпация желудка;

- перкуссия и пальпация печени и желчного пузыря;

- пальпация поджелудочной железы;

- перкуссия и пальпация селезенки;

- аускультация (кишечные шумы, шум трения брюшины, брюшной аорты и брыжеечных артерий);

- обследование живота в вертикальном положении:

- осмотр;

- пальпация надчревной области и боковых участков живота;

- перкуторное определение свободной жидкости в брюшной полости;

- охват живота;

- обследование анальной области и прямой кишки.

10. Обследование органов мочеполовой системы

- осмотр и пальпация поясничной области (симптом поколачивая, пальпация почек);
- осмотр и пальпация надлобковой области;
- перкуссия мочевого пузыря;
- осмотр внешних половых органов, характер оволосения.

11. Обследование нервно-психической системы

- интеллект (нормальный, ослабленный, врожденные отклонения и их степень);
- мышление (обычное, замедленное, ускоренное, неправильное);
- контакт (активный, пассивный, ответы на вопросы по сути, непродуктивный);
- ориентация (во времени, месте, в окружающей обстановке, в сыоей личности);
- память (гипомнезия, гипермнезия, амнезия, ложная память);
- настроение (ровное, эйфория, угнетенное, тревожное, апатия, «эмоциональная тупость»);
- чувствительность (пальпация болезненных точек, симптомы натяжения нервных стволов и корешков, поверхностные виды чувствительности);
- двигательная сфера (походка, нарушения экстрапирамидной функции, состояние нервно-мышечной возбудимости, судороги);
- рефлекторная сфера.

12. Обследование эндокринной системы

- наличие избыточной массы тела (адипозо-генитальная дистрофия, болезнь Иценко — Кушинга);
- похудание (болезнь Симмондса, несахарный диабет);
- изменения роста (гигантизм, карликовость), акромегалия (признаки поражения гипофиза);
- глазные симптомы и зоб (при тиреотоксикозе);
- лунообразное лицо (при болезни Иценко — Кушинга);
- утолщение носа, языка, губ (при акромегалии);
- катаракта, пиорея, стоматит (при сахарном диабете);
- нарушения окостенения, порядка прорезывания зубов (при гиперпаратиреозе, гипопитуитаризме и др.);
- пальпация эндокринных желез может дать представление о величине, форме, консистенции щитовидной железы, крупных опухолей надпочечников, поджелудочной железы, о состоянии яичников и яичек (опухоли, аплазия и др.).

13. Характеристика местного статуса.

- осмотр (определение симметрии и рельефа лица, уровень развития подкожного жирового слоя, состояние хрящевого отдела носа, глазных и ротовой щелей, ушных раковин и кожи др.);
- пальпация (поверхностная, глубокая, внеротовая, внутриротовая, сравнительная, болевых точек, лимфатических узлов);
- определение чувствительности и двигательной функции тройничного, лицевого, языкоглоточного и подъязычного нервов;
- обследование полости рта (степень открывания рта, осмотр преддверия полости рта, собственно полости рта, состояние десневых сосочков и карманов, прикус, функцию слюнных желез и т.д.);
- описание *locus morbi*.

Порядок описания местного статуса:

11. Данные осмотра лица.
12. характер и степень открывания рта, функция ВНЧС, характер движения нижней челюсти.
13. данные пальпации челюстей, слюнных желез, лимфатических узлов, точек выхода ветвей тройничного нерва на поверхность лицевого черепа.
14. данные осмотра губ, преддверия полости рта, зубов, десен, слизистой альвеолярных отростков, неба, щек, подъязычной области, крылочелюстных складок, небных дужек, миндалин, зева.
15. данные перкуссии и зонирования зубов, состояние тканей пародонта.
16. зубная формула (клиническая или по ВОЗ).
17. состояние прикуса.
18. данные осмотра устьев выводных протоков слюнных желез, определение функции слюнных желез.
19. характеристика языка.
20. результаты дополнительных методов обследования.

При описании патологического очага необходимо отметить размеры и границы поражения, характерные изменения тканей, обусловленные патологическим процессом (болезненность, консистенцию, спаянность с окружающими тканями и степень их смещения, температуру тканей).

3. Предварительный диагноз

ставится на основании жалоб пациента (перечислить основные жалобы), данных анамнеза заболевания, анамнеза жизни (если их учитывают при постановке диагноза), данных объективного обследования (описать основные симптомы заболевания).

4. План обследования больного

1. Лабораторные обследования

- клинический анализ крови;
- клинический анализ мочи;
- анализ крови на антитела к ВИЧ, HBs –антиген, гепатитам, КСР;
- анализ мочи на сахар (суточный диурез);
- биохимический анализ крови;
- кислотно-щелочное равновесие;
- показатели свертывания крови и фибринолиза;
- анализ крови на сахар;
- биохимический анализ мочи;
- группа крови и резус-фактор;
- анализ кала;
- иммунограмма;
- количественный и качественный состав ротовой жидкости и слюны.

2. Инструментальные исследования:

- рентгенологическое исследование:
 - внутриротовая рентгенография зубов, альвеолярных отростков, небных отростков, органов дна полости рта;
 - внеротовая рентгенография нижней и верхней челюстей, скуловых, небных, лобной, носовых, височных костей и костей основания черепа, придаточных пазух носа, височно-нижнечелюстного сустава, больших слюнных желез. Проекция – прямая, полуаксиальная, аксиальная, косая контактная, тангенциальная.
 - рентгенография с контрастированием (сиалография, синусография, фистулография), компьютерная томография;
- электроодонтометрия;
- эстезиометрия;
- реография;
- полярография;
- эхоостеометрия;
- люминисцентная диагностика;
- электромиография;
- определение биоэлектрических и электрохимических потенциалов в полости рта;
- радиоизотопные исследования.

3. Морфологические исследования:

- цитологический метод (отпечатки, перепечатки, соскобы, пункционный материал);
- гистологический метод (аспирационная, пункционная, инцизионная биопсия).

9. Бактериологическое исследование (определение вида возбудителя, его вирулентности, чувствительности к антибиотикам).

10. Иммунобиологические и аллергологические исследования.

5. Результаты лабораторных, клинических, биохимических и специальных методов исследования

Результаты дополнительных методов обследования приводятся в истории болезни согласно с планом обследования с обязательным указанием даты проведения обследования.

6. Клинический диагноз.

На основании жалоб, данных анамнеза заболевания и анамнеза жизни пациента, данных объективного обследования, результатов дополнительных методов обследования устанавливают клинический диагноз с указанием основного заболевания и осложнений, сопровождающих заболевание.

Указываются только те данные, которые отображают этиологию, патогенез, клиническую картину основного заболевания, его осложнения и сопутствующие заболевания.

7. Дифференциальный диагноз.

Дифференциальный диагноз устанавливается на основании сравнения конкретной клинической картины с рядом похожих абстрактных болезней с целью идентификации с одной из них и исключением других. Сравнение должно проводиться по определенным правилам:

- общая ориентировочная оценка клинической картины заболевания у пациента;
- определение класса болезней, к которому это заболевание относится;
- определение главного симптома или синдрома в клинической картине заболевания у конкретного пациента;
- определение всех нозологических форм, у которых есть этот симптом или синдром;
- сравнение с позиций динамического развития всех признаков конкретной клинической картины с признаками абстрактной клинической картины последовательно с каждым из предполагаемых заболеваний;
- исключение всех видов болезни, кроме наиболее вероятной в данном конкретном случае.

Исключение проводится на основании одного из принципов дифференциации:

- принцип существенного расхождения;
- принцип исключения через противоположность;
- принцип расхождения признаков.

При дифференциальной диагностике проводят внесиндромную и внутрисиндромную диагностику.

Внесиндромная дифференциальная диагностика проводится с основными группами патологических процессов челюстно-лицевой локализации – врожденной патологией, дистрофическими нарушениями, опухолями и опухолеподобными заболеваниями, травмами мягких тканей и костей лицевого скелета, воспалительными процессами. Сравнение похожих признаков заболевания начинают с группы заболеваний, имеющих наименее похожие симптомы с заболеванием у пациента.

Внутрисиндромная дифференциальная диагностика проводится в середине группы однотипных патологических процессов с отдельными похожими по этиологии, патогенезу и клинической картине заболеваниями. Сравнение подобных признаков можно проводить двумя методами – сравнивать параллельно отдельные симптомы предполагаемого заболевания и симптомы заболевания пациента, приходя к окончательному исключению или подтверждению заболевания, потом определить отличительные признаки и также исключить предполагаемое заболевание или поставить окончательный диагноз.

8. Окончательный диагноз

Ставят на основании анализа основных жалоб, анамнеза жизни и заболевания пациента, результатов дополнительных методов исследования и проведенной дифференциальной диагностики с указанием основного, сопутствующего заболевания и осложнений заболевания.

9. Этиология и патогенез основного заболевания

Изучение этиологии и описание этиологии основного заболевания заключается в определении причин возникновения и развития заболевания. Для этого используют фактические данные, полученные при уточнении жалоб, анамнеза жизни и заболевания больного, его объективного обследования, подтверждающего причинный фактор заболевания.

Необходимо учитывать целостность организма пациента, особенности его жизнедеятельности, единство организма и окружающей среды. Учитываются врожденные и приобретенные особенности конституции и функций организма, вызвавшие развитие заболевания, поэтому этиологические факторы связывают с особенностями обучения и профессии пациента, с семейными и перенесенными заболеваниями.

Описывают механизм развития заболевания – воспаление, дистрофия, травма, опухолевый рост, нарушения эмбриогенеза. Указывают возможные исходы и осложнения заболевания.

10. Основные принципы лечения

После постановки диагноза необходимо изложить основные принципы лечения заболевания пациента, разработать план лечения данного пациента (хирургическую тактику в частности), план

комплексного лечения и реабилитации пациента. Комплекс лечебных мероприятий проводят в такой последовательности:

- режим пациента (строгий постельный, постельный, палатный, свободный);
- диета (общий стол, челюстная диета № 1 и №2, при сопутствующих заболеваниях соответствующая диета);
- подготовка к проведению оперативного вмешательства;
- предоперационный эпикриз;
- протокол операции;
- послеоперационное ведение больного;
- медикаментозная терапия;
- физиотерапевтическое лечение;
- лечебная физкультура.

При оформлении протокола операции следует отразить такие этапы:

10. Обработка операционного поля.
11. Вид обезболивания с указанием использованных лекарственных препаратов и их доз.
12. Оперативный доступ.
13. Разрез кожи или слизистой оболочки (локализация, форма, длина, глубина).
14. Данные осмотра и ревизии операционного поля, органов и патологических изменений в них.
15. Последовательность этапов операции и особенности их проведения.
16. Осложнения во время проведения оперативного вмешательства.
17. Окончание оперативного вмешательства, общее состояние пациента на момент окончания операции.
18. Описание макропрепарата.

Обязательным элементом истории болезни является температурный лист и лист врачебных назначений с отметкой их выполнения.

11. Дневник с отображением динамики заболевания и коррекции врачебных назначений.

В дневнике обязательно отмечают жалобы пациента, общее объективное состояние, сон, аппетит, физиологические отправления, артериальное давление, пульс, частоту дыхательных движений, а также детально описывается место заболевания, оценивается эффективность лечения.

12. Эпикриз

Короткое изложение истории заболевания пациента. История болезни может содержать предоперационный, этапный, переводной, выписной и посмертный эпикриз.

Предоперационный эпикриз оформляют при планировании оперативного вмешательства. В нем указывают жалобы, данные анамнеза заболевания и жизни, данные объективного и дополнительных методов обследования, окончательный диагноз, показания к оперативному вмешательству, обоснование выбора метода обезболивания, оперативного доступа и объема вмешательства, оперирующая бригада.

Переводной эпикриз оформляют при переводе пациента в другое отделение или лечебное учреждение, где будет проводиться дальнейшее лечение или реабилитация пациента.

Обязательно следует указать причину перевода больного, дают рекомендации по дальнейшему лечению и реабилитации больного.

Этапный эпикриз оформляют каждые 10-12 дней пребывания пациента в стационаре, в котором указывают основную информацию по течению заболевания, обосновывают необходимость дальнейшего обследования и лечения.

Выписной эпикриз - это заключительный раздел истории болезни, где коротко и логично обобщаются все данные наблюдения за больным, отражены основные данные анамнеза, объективного обследования, дополнительных методов исследования, окончательный диагноз, проведенное лечение и его эффективность, проведенное оперативное лечение, осложнения и исход заболевания. Заканчивается рекомендациями для амбулаторного лечения.

Посмертный эпикриз оформляется в случае смерти пациента. Обосновывают основной диагноз и его осложнения, указывают непосредственную причину смерти пациента, патологоанатомический диагноз.

13. Прогноз заболевания. Реабилитация пациента. Рекомендации пациенту.

Прогноз заболевания определяют на основании клинического диагноза основного заболевания, имеющихся осложнений и сопутствующих заболеваний. При этом учитывают данные дневника наблюдения за больным и эффективность проведенного лечения.

Указывают прогноз для:

- жизни (угрожает ли заболевание жизни пациента в данный момент почему);
- выздоровления (возможность выздоровления пациента или улучшения его состояния при хроническом заболевании);
- восстановление функций и трудоспособности (указать потерю трудоспособности – временная, длительная или постоянная).

Реабилитационные мероприятия (если необходимо) проводятся в поликлинике по месту жительства и могут заключаться в консультациях психотерапевта, проведении ФТЛ и ЛФК и т.д.

14. Исход заболевания

Указывается в эпикризе и на титульном листе истории болезни:

- выздоровление;
- улучшение состояния;
- без перемен;
- ухудшение состояния;
- смерть.

15. Список использованной литературы.

6. МАТЕРИАЛЫ ДЛЯ САМОКОНТРОЛЯ:

А. Задания для самоконтроля (таблицы, схемы, рисунки, графики):

1. Заполнить графы:

Признак	Отек	Инфильтрат
Цвет кожных покровов	Не изменен	
Плотность тканей	Мягкие	
Температура	Не изменена	
Пальпация	Безболезненна	
Нарушение функции	Нет	

2. Заполните графы:

Признак	Острый одонтогенный остеомиелит	Хронический одонтогенный остеомиелит
Муфтообразный инфильтрат		
Наличие секвестров		
Множественный периодонтит		
Наличие свищей		
Симптом Венсана		

3. Заполните графы:

Шины Тигерштедта	Лабораторные шины
Гладкая шина-скоба	
Гладкая шина-скоба с распорочным изгибом	

Б. Задачи для самоконтроля:

1. В приемное отделение областной больницы поступил пациент после ДТП. Предварительный диагноз: двусторонний ангулярный перелом нижней челюсти, закрытая черепно-мозговая травма. Состояние больного средней тяжести. Отмечалась кратковременная потеря сознания. Каких специалистов необходимо пригласить на консультацию?

(Ответ: челюстно-лицевого хирурга, нейрохирурга)

2. В челюстно-лицевое отделение госпитализирована пациентка 45 лет с предварительным диагнозом «Болезнь Шегрена». Какие дополнительные методы обследования следует провести для уточнения диагноза?

(Ответ: сиалография, гистологический)

3. В приемное отделение доставлено двое пострадавших из ДТП. У одного – резано-рваные раны на лице, шее, конечностях, у другого – подозрение на клапанную асфиксию. Какому из пациентов помощь будет оказана в первую очередь?

(Ответ: пациенту с подозрением на клапанную асфиксию).

В. Материалы для тестового контроля. Тестовые задания с одним правильным ответом (α=II):

1. Чем проявляется местная реакция организма на воспаление:

- A. формированием в окружающих тканях очага воспаления.
- B. отеком тканей ;
- C. формированием зоны некроза;
- D. спазмом и тромбозом сосудов;
- E. изменением pH тканей.

(Правильный ответ: B).

2. Принципы лечения пациентов с переломами челюстей:

- A. своевременное оказание медицинской помощи;
- B. репозиция отломков;
- C. репозиция и фиксация отломков;
- D. репозиция, фиксация и иммобилизация отломков;
- E. репозиция, фиксация, иммобилизация отломков и ЛФК.

(Правильный ответ: D).

3. Какой эпикриз отражает динамику лечения пациента в стационаре:

- A. предоперационный ;
- B. посмертный ;
- C. выписной;
- D. переводной;
- E. этапный.

(Правильный ответ: E).

Г. Учебные задачи 3-го уровня (нетипичные задачи):

1. Пациентка, 27 лет, обратилась в клинику с жалобами на боль, усиливающуюся при накусывании и подвижность зуба 21. Из анамнеза выяснено, что около 3 дней тому назад дома, споткнувшись, ударилась верхними зубами о твердый предмет. В связи с появившейся подвижностью зуба 21 делала теплые содовые ванночки. Из перенесенных заболеваний указывает на болезнь Боткина, оперирована по поводу радикулярной кисты верхней челюсти в области зубов 22, 23 около восьми месяцев тому. Местно определяется незначительная припухлость верхней губы слева; подвижность зуба 21 I- II степени; зуб в цвете не изменен, перкуссия безболезненна, слизистая оболочка десневого края слегка гиперемирована, отечна, синюшна в области зубов 21, 22. Слизистая оболочка в области зубов 21, 22, 23 рубцово изменена, бледно-розового цвета, безболезненна при пальпации; зубы 22, 23 неподвижны. При рентгенологическом исследовании данных за перелом зуба 21 нет, периодонтальная щель зуба 21 расширена, а в области верхушек корней зубов 22, 23 наблюдается процесс регенерации костной ткани.

1. Проведите обоснование диагноза.

2. Поставьте диагноз.

3. Составьте план лечения.

4. Имеет ли значение для составления плана лечения предшествующая операция по поводу радикулярной кисты верхней челюсти в области зубов 22, 23.

(Ответ: 1. Боль в зубе 21, усиливающаяся при накусывании и перкуссии, подвижность, расширение периодонтальной щели, возникшее после травмы.

2. Неполный вывих зуба 21.

3. Когда лунка зуба не повреждена, необходимо стремиться к его сохранению. После ручного вправления, проведенного под местным обезболиванием, следует обеспечить иммобилизацию зуба с помощью лигатурного связывания или на зубной шины.

4. Для составления плана лечения предшествующая операция на верхней челюсти по поводу радикулярной кисты значения не имеет).

2. Больная, 38 лет, обратилась по поводу красного пятна в области носа, которое появилось три дня тому назад и стало распространяться на правую щечную область. Одновременно пациентка отмечает общую слабость, насморк, озноб, потерю трудоспособности. Температура тела 38,5°C. По общему статусу патологии не выявлено. На границе хрящевого и костного отделов носа его боковых поверхностях и правом крыле, а также правой щечной области кожа резко гиперемирована, отечна,

лоснится, напряжена, утолщена и приподнята над окружающими участками здоровой кожи. Край гиперемизированного участка кожи имеют фестончатые очертания. Пальпация очага слегка болезненна. Полость рта санирована. В левой поднижнечелюстной области выявлена фиброма 0,8x0,8см.

1. Проведите обоснование диагноза.
2. Поставьте диагноз.
3. Составьте план лечения.
4. Определите признаки, нехарактерные для данного заболевания.
5. В каком лечебном учреждении необходимо лечить пациентку?

(Ответ: 1. Характерная клиническая картина рожистого воспаления: гиперемия и утолщение кожи с неровными контурами.

2. Рожистое воспаление кожи носа и правой щечной области.
3. Лечение: общее – антибиотикотерапия, при непереносимости антибиотиков – сульфаниламидные препараты нитрофуранового ряда. Дезинтоксикационная терапия. Гипосенсибилизирующие средства, биогенные стимуляторы. Местно: повязки с растворами антисептиков, УФ-облучение.
4. Фиброма левой поднижнечелюстной области.
5. В инфекционном отделении).

3. Больная, 44 лет, обратилась с жалобами на наличие новообразования в правой околоушно-жевательной области. Впервые обнаружила его около 3 лет тому назад. Образование медленно увеличивалось в размере, безболезненное. В правой околоушно-жевательной области определяется образование диаметром около 2,0 см, безболезненное. Кожа над ним в цвете не изменена. Регионарные лимфатические узлы не увеличены в размере, безболезненные, подвижные.

1. Каких данных не хватает для постановки предварительного диагноза?
2. Наметьте план обследования.

3. Какие заболевания Вы можете предположить для проведения дифференциальной диагностики?

(Ответ: 1. В анамнезе не хватает данных о появлении в процессе роста новообразования признаков воспаления (боль, гиперемия кожных покровов, увеличение размеров), наблюдении выделения прозрачной жидкости из правого уха; не хватает клинических данных о характере поверхности новообразования (гладкая, бугристая), консистенции, подвижности. Нет данных о характере слюноотделительной функции и дополнительных методах обследования.

2. Необходимо провести цитологическое исследование пунктата новообразования.
3. Эпителиальные доброкачественные опухоли слюнных желез, врожденная правосторонняя предушная киста, липома, эпидермальная киста, хронический гиперпластический лимфаденит.)

7. ЛИТЕРАТУРА.

Основная:

1. Хірургічна стоматологія та щелепно-лицева хірургія: підручник; У 2т. – Т.2/ В.О.Маланчук, І.П.Логвіненко, Т.О.Маланчук, О.Л. Ціленко – К.: ЛОГОС, 2011. – 606с.
2. Щелепно-лицева хірургія: підручник /О.О.Тимофєєв. – К.: ВСВ «Медицина», 2011. – 752 с.

Дополнительная:

4. Хирургическая стоматология и челюстно-лицевая хирургия. Национальное руководство / под ред. А.А.Кулакова, Т.Г.Робустовой, А.И.Неробеева. – М.: ГЭОТАР-Медиа, 2010. – 576 с.
5. Бернадский Ю.И. Травматология и восстановительная хирургия челюстно-лицевой области. – Киев: Вища школа, 1999. – 389с.
6. Робустова Т.Г. Хирургическая стоматология. – М. Медицина, 2003. – 504 с.

При подготовке академической истории болезни по отдельным нозологическим группам заболеваний челюстно-лицевой области следует использовать списки литературы, указанные в методических рекомендациях для 3, 4 и 5 модулей.

№ 2. Анатомия височно-нижнечелюстного сустава (ВНЧС). Современные методы диагностики заболеваний ВНЧС. Артроскопия, ее возможности в диагностике и лечении заболеваний ВНЧС. 1.АКТУАЛЬНОСТЬ ТЕМЫ.

Височно - нижнечелюстной сустав есть одним с наиболее активно работающих суставов человека. Движения нижней челюсти происходят почти постоянно – во время функции жевания, движения языка, и так далее Поэтому знание функциональной анатомии височно - нижнечелюстного сустава необходимо для понимания взаимоотношений между разными структурными элементами жевательного аппарата и позволяет диагностировать патологические изменения зубочелюстной системы.

2. КОНКРЕТНЫЕ ЦЕЛИ:

- 2.1. Анализировать знать статистику, заболеваний ВНЧС.;
- 2.2. Объяснять методы диагностики заболеваний ВНЧС.;
- 2.3. Предложить обследовать больных с заболеваниями ВНЧС.;
- 2.4. Классифицировать заболевание ВНЧС.;
- 2.5. Трактовать теоретические и клинические исследования заболеваний ВНЧС.;
- 2.6. Рисовать схемы, графику
- 2.7. Проанализировать план лечения больных с заболеваниями ВНЧС.;
- 2.8. Составить план лечения больных с заболеваниями ВНЧС.;

3. БАЗОВЫЕ ЗНАНИЯ, УМЕНИЯ, НАВЫКИ, НЕОБХОДИМЫЕ ДЛЯ ИЗУЧЕНИЯ ТЕМЫ (междисциплинарная интеграция).

Названия предыдущих дисциплин	Получены навыки
1. Анатомия	Выучить анатомо-топографичное строение височно - нижнечелюстного сустава.
2. Физиология	Знать пространственное соотношение составляющих височно-нижнечелюстного сустава.
3. Биофизика	Определить функциональную нагрузку на сустав.
4. Хирургическая стоматология	Составить методы лечения больных из В.Н.Ч.С.

4. ЗАДАНИЕ ДЛЯ САМОСТОЯТЕЛЬНОЙ РАБОТЫ ВО ВРЕМЯ ПОДГОТОВКИ К ЗАНЯТИЮ.

4.1. Перечень основных терминов, параметров, характеристик, которые должен усвоить студент при подготовке к занятию:

Терминов	Определение
4. ВНЧС	Это височно – нижнечелюстной сустав
5. Конгруэнтность	Соответствие суставной поверхности друг другу
6. Инконгруэнтность	Не соответствие суставной поверхности друг другу

4.2. Теоретические вопросы к занятию:

7. Классификация височно - нижнечелюстного сустава за типами строения.
8. Классификация височно - нижнечелюстного сустава за периодами постнатального развития ВНЧС.
9. Особенности строения ВНЧС в вековом аспекте.
10. Влияние сокращений жевательных мышц на движения в суставе.
11. Иннервация и кровоснабжение ВНЧС.
12. Биомеханика ВНЧС в зависимости от вида прикуса.

4.3. Практические работы (задание), которые выполняются на занятии:

1. С помощью демонстрирования стендов с разновидностями суставов у животных: хищников, грызунов, приматов, с объяснением превалирования тех или других движений нижней челюсти у студентов формируется представление о строении и движениях в ВНЧС.
2. Студенты на черепе человека указывают соотношение суставной головки к суставной ямке, расположения суставного горба и других костных образований, которые входят в состав ВНЧС.

5. СОДЕРЖАНИЕ ТЕМЫ:

Височно - нижнечелюстной сустав есть одним с наиболее активно работающих суставов человека. Движения нижней челюсти происходят почти постоянно – во время функции жевания, языка, и так далее. Формирование ВНЧС в филогенезе неотрывно связано с видами деятельности человека, характером питания, то есть зависит от особенностей движений нижней челюсти. У хищников в ВНЧС происходят лишь вертикальные движения, которые позволяют отрывать еду, потому он имеет шарнирное строение. Головки нижней челюсти расположены глубоко в ямках и полностью заполняют их. Сустав приматов имеет внутрисуставной диск, головка нижней челюсти не занимает полностью ямку, за счет чего движения в соединении усложняются и выполняют комбинированное действие. ВНЧС человека более совершенный, отличается разнообразием движений, но он менее прочен. За строением его относят к диартрозных или синовиальных суставов, он состоит из целого комплекса образований, которые обеспечивают движения нижней челюсти. В этот комплекс входят костные и хрящевые структуры суставных поверхностей, связки, и мышцы. К костным структурам относятся: головка нижней челюсти, суставная ямка и суставной горб височной кости. Суставная ямка височной кости имеет форму эллипса и является выпуклой в передней части (суставной горб) и вогнутую – в дистальном отделе. Суставной горб – плотное костное образование, которое обеспечивает восприятие жевательной нагрузки. В задней (вогнутой) части находится головка

суставного побегу в покое. Это же место занимает она при положении зубов в центральной окклюзии. Суставной отросток нижней челюсти заканчивается головкой эллипсоподобной формы. За строением она имеет в основном губчатую ткань, окаймленную тонким слоем компактного вещества. На передней ее поверхности есть крыловидная ямка – место прикрепления нижнего пучка латеральной крыловидной мышцы. Размеры суставной ямки и головки суставного отростка отличаются один от другого, отмечается их инконгруэнтность и возможность разнообразного положения головки в ямке – в зависимости от состояния других составляющих комплекса тканей, которые обеспечивают движения в суставе. Суставные поверхности суставной головки и суставной впадины имеют фиброзно-хрящевое покрытие, которое представлено в целом коллагеновыми волокнами. При эмбрионном развитии из мезенхимы формируются соединительно тканые структуры, которые образуют диск, капсулу и клиновидно-нижнечелюстную связку. В этом же периоде формируется 2 этажа полости сустава. Между головкой суставного отростка и суставной ямкой расположен суставной диск двояко вогнутой овальной формы. Нижняя его часть повторяет форму головки, верхняя – суставной ямки. Наличие диска позволяет избежать инконгруэнтности костных образований сустава, а также нижняя его поверхность образует ямку для вращения суставной головки. Диск состоит из плотной фиброзной соединительной ткани с включениями хрящевых клеток. Его задний отдел продолжается в соединительную биламинарную зону, которая связывает задний отдел ямки и заднюю часть суставной плоскости головки. Сустав делится диском на два этажа. Объем верхнего этажа – 1,2 мл, нижнего – 0,9 мл. Все упомянуты структуры окружены суставной капсулой, которая являет собой соединительную оболочку. Сверху капсула крепится к височной кости, снизу – к шейке суставного отростка. Соединение капсулы с диском укрепляется внутренне суставными связками, которые крепятся к диску и костным структурам суставной ямки и головки суставного отростка. Капсула и задние дисковые отделы образуют параллельные вехе, которые макроскопически сливаются с диском. Это так называемые придисковые выступления, которые состоят из двух частей: задней – между диском и капсулой и передней, которая выходит наружу от капсулы и вплетается в связки и мышцы. Волокна этих выступлений образуют складки, а их костные прикрепления позволяют контролировать движения диска. Переднедисковый край преддискового слоя – это место прикрепления капсулодискальной головки к жевательной мышце. Слой этой мышцы (длиной 20-30 мм и толщиной 10 мм) идет доверху и назад и прикрепляется к этому выступлению. Зв'зочна часть указанного пучка прикрепляется в центре мандибулярной ямки на внешней стороне. К средней и передней частям выступления прикрепляется капсула сустава, которая всходит из задней трети височной мышцы. Волокна височной мышцы идут вниз, назад и косо от чешуи височной кости, а капсулодискальная часть латеральной крыловидной мышцы переходит в сухожильную часть передней головки этой мышцы. Таким образом, не только латеральная крыловидная мышца, но и собственно жевательная и височная имеют отношение к движениям диска. От верхней поверхности диска к суставной ямке идут эластичные щепотки связь, а от нижней – толстая фиброзная соединительная ткань. Верхние эластичные связки вращают диск назад при переднем его перемещении, а нижние, грубые, помогают удерживать его от переднего смещения. По бокам диск подвешен к полюсам головки и отделен от капсулы. Строение суставной капсулы подано двумя слоями: внешним (фиброзным) и внутренним (эпителиальным). В заднем отделе сустава между капсулой и задним полюсом диска есть рыхлая соединительная ткань, которая имеет название “задисковая подушка”, или биламинарная зона. Внутренний слой капсулы и биламинарная зона является местом выработки синовиальной жидкости, которая уменьшает трение поверхностей при движениях и является иммунобиологической средой, которая защищает сустав от инфекции. Суставная капсула укрепляется внесуставными связками, которые противодействуют ее растягиванию. К этим связь относятся: височно-челюстная, шило-челюстная и клинообразно-челюстная. Связки образованы неэластичной соединительной тканью, потому в случае перерозтяжения они не возобновляют первобытный размер.

Кровоснабжение ВНЧС происходит из бассейна внешней сонной артерии с помощью поверхностной височной, глубокой ушной, передней барабанной, средней артерии, твердой мозговой оболочки и крыловидной артерии. Анастомозы между артериями выражены слабо. Наиболее выражена сосудистая сетка по периферии диска, в биламинарной зоне и капсуле сустава, откуда сосуды проникают к периосту головки. Венозная сетка хорошо выражена, широко анастомозирует с венами среднего уха, внешнего слухового прохода, слуховых труб и венами крыловидного венозного сплетения. Венозная сетка образует широкое сплетение вокруг капсулы и в ней. Отток венозной крови осуществляется в бассейн лицевой вены. Кроме хрящевых и мягкотканых компонентов ВНЧС в участке нижней челюсти прикрепляется большое количество мышц, которые принимают

непосредственное участие в осуществлении ее функций. Латеральная крыловидная мышца условно состоит из двух мышц. Верхняя его часть начинается от подвисочной поверхности большого крыла основной кости и подвисочного гребня и, идя горизонтально и наружу, прикрепляется к капсуле и переднему краю суставного диска. Нижняя головка начинается от внешней пластинки крыловидного отростка клинообразной кости и частично – горба верхней челюсти и прикрепляется к нижней челюсти в крыловидной ямке. Функция этой мышцы прижатие нижней челюсти к верхней. Сокращение мышц происходит строго под контролем центральной нервной системы. ВНЧС иннервируют самостоятельные нервные ветви, основным источником которых является ушно-височный нерв, но также в иннервации принимают участие ветви лицевого, заднего глубокого височного, а также третья ветвь тройничного нерва. Последние осуществляют иннервацию внутренней, внешней и задней поверхности капсулы сустава. Движения в ВНЧС выполняются за счет сокращения мышц, которые прикрепляются к нижней челюсти, их иннервация происходит двигательной порцией третьей ветви тройничного нерва. Двигательные нервы, иннервируя те или другие мышцы носят соответствующие названия. По данным разных авторов, информация от сустава, пародонта, связки, мышц через сенсорные окончания поступают в пробковые центры ЦНС, а также через чувствительное ядро тройничного нерва в проворное ядро. За счет полученной информации происходит регуляция тонуса, напряжения и активности той или другой мышцы. Локализация проворного и чувствительного ядер в гассеровом узле и выход через овальное отверстие чувствительной и двигательной ветвей тройничного нерва подчеркивают их тесную взаимосвязь. Отсюда понятной становится роль информации от тканей пародонта для нормального функционирования нижней челюсти и ВНЧС.

По данным Н.А. Рабухиной (1966) выделяют три типа ВНЧС:

1. Умеренно вогнутый сустав, который характеризуется средней выпуклостью суставной поверхности головки и суставного горба; средней шириной и глубиной суставной впадины и небольшим наклоном шейки суставного отростка вперед по отношению к горизонтальной плоскости.
2. Поверхностный, плоскостной сустав, который характеризуется уплощенной головкой, невысоким плоским суставным бугром, неглубокой суставной ямкой и почти вертикальным положением шейки суставного отростка.
3. Подчеркнуто выпукло вогнутый сустав, который характеризуется глубокой и узкой суставной впадиной, высоким и выпуклым суставным бугром, большим углом наклона головки суставного отростка к шейке с выпуклой суставной поверхностью головки.

Первый тип сочленения, который отвечает ортогнатическому прикусу, является примером наиболее гармоничного соотношения элементов ВНЧС и обеспечивает соединение шарнирных и скользящих движений.

При втором типе сочленения преобладают скользящие движения, а шарнирные возведены к минимуму. В то же время при таком строении хрящ, который обычно укрывает только задний скат бугра, укрывает весь бугор с выходом на передний его край.

Третий тип сочленения характеризуется преобладанием шарнирных движений.

ВНЧС в процессе жизни и развития человека испытывает возрастной и инволютивные изменения.

Ю.А. Петросов (1982, 1985) провел динамическое наблюдение гистоструктуры ВНЧС в возрастном аспекте и выделил 4 периода постнатального развития:

5. от рождения до 2-3 годов – период анатомического становления сустава как органа;
6. подростковый (до 12-14 годов) период, когда заканчивается анатомическое формирование сустава относительно его функции;
7. период активной деятельности – с 14 до 50 годов;
8. преклонный и старческой – от 50 годов до глубокой старости.

Конечно, ВНЧС - это орган целостного организма, как и все его составляющие, перетерпевает периоды формирования, становления и инволюционных изменений, исполняющие одну из более важных функций движений нижней челюсти. Уже после рождения ребенка возникают согласованные движения височно - нижнечелюстного комплекса во время сосания, глотания, крика. При прорезывании зубов, когда ребенок добывает возможность пережевывать еду, развитию языка характер движений нижней челюсти усложняется. За механикой ВНЧС – сложный сустав. Во время открывания рта все системы сустава функционируют последовательно. Сначала – верхнепередняя часть: головка и связки с диском. Происходит ротация головки вокруг поперечной вехе, которая заканчивается в нижнем этаже сустава. Потом комплекс диск-головка движется книзу к верхушке суставного горба, то есть движение осуществляется и заканчивается в верхнем этаже сустава. Ротационные движения происходят в нижнем этаже, впадиной является нижняя поверхность диска, а

ось вращения идет поясница через центр суставной головки. Верхний полюс головки при ротации перемещается вентральный; во время ротации изменяет свое положение и диск – начинает двигаться по задненижней поверхности суставного горба. Это не прямой путь, а выгнутый, и его ось лежит в центре суставного бугра при окончательном открывании рта. При указанном смещении сначала раздражаются и натягиваются нижние фиброзные щепотки связки, потом – эластичные верхние, вызывая сенсорную активность рецепторов, расположенных между ними. Рефлекс по ЦНС передается мышечными волокнами, которые стабилизируют положение головки. Этот механизм защищает и стабилизирует сустав. При переходе из физиологического покоя в окклюзию отмечается лишь небольшая ротация суставной головки. Во время жевания движения в суставах намного более сложны, потому что появляются рабочая и балансирующая стороны нижней челюсти. При боковых движениях на рабочей поверхности ротации не имеют, а на балансирующей происходит туберкулярная ротация, но не вокруг поперечной, а вокруг прямой вертикальной оси, которая идет от центра бугра с балансирующей стороны до центра головки рабочей стороны. При этом перед первым зубным контактом регистрируется максимальное развитие силы мышц. При появлении зубного контакта происходит возбуждение мышц, и сустав разгружается. В 60% людей в норме во время жевания первый зубной контакт наступает на боку, противоположному жеванию. Поэтому физиологическая нагрузка суставов никогда не превышает возможные пределы. Таким образом, ВНЧС – очень сложное анатомическое образование, в формировании которого принимают участие костные и мягкотканые структуры. Движения нижней челюсти осуществляются с помощью мышц, при перемещении составляющих сустава, которые координируются ЦНС, которая получает информацию от рецепторного аппарата капсулы.

Артроскопия прежде всего используется, чтобы точно диагностировать проблемы суставов. Эта процедура, обычно связана с повреждениями колена и плеча, она позволяет дать точную экспертизу и диагноз поврежденных связок и суставов, поверхностей, и других соединяющих структур.

Определение артроскопия - детальное обследование связок с внутренней стороны. Процедура осуществляется при помощи вставления специально разработанного устройства с источником света в сустав через маленький разрез. Этот инструмент называют артроскоп. Процедура артроскопии, прежде всего, связана с процессом диагностирования. Однако когда с помощью неё проводят операцию, она уже называется артроскопическая хирургия.

Цель артроскопии используется, прежде всего, докторами, которые специализируются в лечении болезней костей и соединительных тканей (ортопедия). Раньше артроскопию применяли только для спортсменов при их многочисленных травмах и повреждениях, но теперь артроскопия - обычная процедура, проводимая ортопедами для лечения пациентов всех возрастов. Эта процедура обычно используется, чтобы диагностировать болезни колена и плеча, однако локти, бедра, запястья, и лодыжки могут также быть исследованы с помощью артроскопа. Предосторожности большинство артроскопических процедур делаются в обычных центрах хирургии, куда пациент приходит непосредственно перед хирургией. Через несколько часов после процедуры пациенту разрешают вернуться домой, хотя обычно только при сопровождении родственников. В зависимости от типа используемой анестезии, пациенту нужно не есть в течение нескольких часов перед процедурой. Перед процедурой анестезиолог обычно спрашивает, есть ли у пациента аллергия на местные или общие анестезирующие средства. Воздушная обструкция всегда возможна у любого пациента, которому делают общую анестезию. Из-за этого, должны быть доступны: кислородная маска и аппарат всасывания. Сердечные показатели пациента должны всегда проверяться, если возникают любые сердечные отклонения вовремя артроскопии. Описание: артроскоп- инструмент, используемый, чтобы непосредственно изучить сустав. Он содержит увеличительные линзы, покрытые волокном, которые посылают концентрированный свет в сустав. Камера, присоединённая к артроскопу, позволяет хирургу чётко видеть сам сустав изнутри. Это изображение передаётся на монитор компьютера в режиме реального времени. Эта видео технология очень важна для документации артроскопической процедуры. Например, если хирург решит после экспертизы, что должен использоваться обычный подход хирургическим путем, такой как - открытие сустава (артротомия), то хороший фото-отчет будет способствовать хирургу при работе. Процедура требует, чтобы хирург сделал несколько маленьких разрезов на поверхности кожи к суставу. Через одно или два отверстия вставляют 2 полых иглы, присоединенных к трубке. Сустав раздувается безвредным солевым раствором, дабы расширить его и гарантировать отчетливое изображение. Часто, после недавней травмы сустава, естественная жидкость связок и суставов может сама обволакивать сустав, делая внутреннее рассмотрение сустава трудно достижимым. При таком условии, необходим постоянный поток солевого раствора. Этот поток солевого раствора может протекать через одну

трубку артроскопа, а высасываться через другую трубку.

Подготовка: прежде, чем будет сделана артроскопия, хирург должен произвести полную медицинскую оценку. Важно, что для точности этой диагностической процедуры, медицинская оценка может обнаружить другие проблемы с суставами и связками, доказывая ненужность самой процедуры. Это всегда важный предварительный шаг, потому что боль может часто исходить из сустава, а источником её являться совершенно другой орган. Доктор и его ассистенты должны сделать всё, чтобы предотвратить загрязнение от инструментов, используемых при артроскопии: камеры, тонких шнуров и трубок. Общая или местная анестезия может использоваться во время артроскопии. Местная анестезия обычно используется, потому что она уменьшает риск легочного и сердечного осложнений и позволяет пациенту быстрее восстановиться. Местное анестезирующее средство может быть введено в маленьких количествах в разные места и объединенные ткани кожи. В других случаях, анестезирующее средство вводится в спинной мозг или главный нерв повреждённой полости. Этот процесс называют "блокированием", так как он блокирует все ощущения ниже главного ствола нерва. Например, бедренное блокирование обезболивает ногу от бедра до стопы. Многим пациентам удобно, когда кожа, мышцы и другие ткани вокруг сустава онемевают из-за анестезирующего средства; однако, некоторым пациентам также дают успокоительное средство, если они выражают беспокойство о процедуре. Для пациента важно оставаться в сознании в течение артроскопической экспертизы. Общая анестезия, при которой пациент находится без сознания, может использоваться, если процедура очень усложнена или болезненна. Уход после операции. Надрезы закрываются маленькими полосками пластыря или бинтом, и накладывается повязка. Пациент недолго находится в палате восстановления после артроскопии. Большинство пациентов может пойти домой приблизительно через час после процедуры. Болеутоляющие можно принимать в течение нескольких дней после процедуры; однако, многие пациенты редко прибегают к сильнодействующим препаратам и обходятся обычными обезболивающими. После хирургической процедуры, пациент должен знать о признаках инфекции, которые включают красноту, теплоту, чрезмерную боль, и опухоль. Риск инфекции увеличивается, если разрезы начать мочить слишком рано после процедуры. Поэтому следует покрывать больное место плёнкой или полиэтиленовым пакетом, при водных процедурах после артроскопии. Использование костылей является обычной практикой после артроскопии, затем пациент постепенно переходит на обычную походку. Вообще, программа восстановления, контролируемая физиотерапевтом, следует вскоре после артроскопии, чтобы помочь пациенту восстановить подвижность исилузатронутосустава. Сфера действия осложнений низка по сравнению с высоким числом артроскопических процедур, выполняемых каждый год. Возможные осложнения включают инфекцию, опухоль, повреждение тканей в суставе, кровяные сгустки в венах ног (тромбофлебит), гематомы, кровяные сгустки, которые перемещаются в легкие и легкое повреждение нервных тканей вокруг сустава. Цель артроскопии состоит в том, чтобы диагностировать причину боли в суставах и связках, а так же проблемы нефункционирования этих частей организма. Например, артроскопия может быть полезным инструментом в нахождении дырки в соединительном суставе колена или нахождении порванной связки плеча. Артроскопическая экспертиза часто сопровождается артроскопической хирургией, которая выполняется, чтобы избавиться от проблемы в суставе или связке. Окончательный результат состоит в том, чтобы уменьшить боль, улучшить подвижность сустава, и таким образом улучшить качество ежедневных действий пациента. Менее успешные результаты, которые могут требовать дальнейшего лечения, это нарушение нормальной подвижности конечности. В этом случае, суставная сумка, которая естественно формируется вокруг сустава, становится утолщенной, образуя прилипание. Это приводит к жесткому и менее мобильному соединению. Эта проблема часто исправляется мобилизацией соединения под общей анестезией.

6. МАТЕРИАЛЫ ДЛЯ САМОКОНТРОЛЯ:

А. Завдания для самоконтроля (таблицы, схемы, рисунки, графика):

1. Знать анатомо-топографические особенности строения ВНЧС;
2. Объяснять связь функций ВНЧС при артикуляционных движениях нижней челюсти;
3. Анализировать изменения в суставе во время функции жевания.

Б. Задачи для самоконтроля:

1. Пациент, 26 лет, обратился в клинику с жалобами на боль в правом ВНЧС, что усиливается при открывании рта. Объективно: асимметрия за счет отека на участке правого ВНЧС, покраснение кожи над данным участком, температура тела до 38,20 С. Поставьте предыдущий диагноз.

(Ответ: Острый артрит ВНЧС)

2. Пациентка, 78 лет. Жалобы на хруст и периодическую боль в левом ВНЧС. Вторичная адентия, протезирование зубов, не проводилось. Открывание рта до 2,5 см. Что можно заподозрить в этом случае?
(Ответ: Артрозоартрит левого ВНЧС.)

3. У больного, 39 лет, после перенесенного не леченого острого артрита правого ВНЧС, установлен диагноз: костный анкилоз правого ВНЧС. Какой метод лечения необходимо выбрать?
(Ответ: Хирургический.)

В. Материалы для тестового контроля. Тесты задания с одиночным правильным ответом (а = 2):

1. Глубокая и узкая форма суставной ямки развивается при:

А. Ортогнатичному прикусу.

В. Прямом прикусе.

С. Глубоком прикусе.

Д. Перекрестном прикусе.

Е. Открытом прикусе.

(Правильный ответ: Е)

2. Глубокая и узкая форма суставной ямки развивается при:

А. Ортогнатичному прикусу.

В. Прямом прикусе.

С. Глубокому прикусу.

Д. Перекрестном прикусе.

Е. Открытом прикусе.

(Правильный ответ: Е)

3. Суставная сумка представляет собой:

А. Активно-подвижную слизистую оболочку.

В. Рыхлую соединительную ткань с мышцами.

С. Пассивно-подвижную слизистую оболочку.

Д. Фиброзно неэластичную соединительную ткань.

Е. Поддатливую соединительнотканную оболочку.

(Правильный ответ: Е)

Г. Навчальни задачи 3-го уровня (нетипичные задачи):

1. Больной 25 лет обратился к хирургу стоматолога из жалобами на боль в ухе которая усиливается при открывании рта. При осмотре хирургом стоматологом было отмечено что из уха выделяется гнойное выделения, сустав при пальпации безболезненный. Открывание рта в полном объеме. Тактика врача?
(Ответ: направить на консультацию к ЛОР врачу).

2. Больная 35 лет обратилась к хирургу стоматолога с жалобами на боль в зубе на верхней челюсти которая отдает в висок и правый сустав. Боль усиливается от температурных раздражителей. При осмотре зубов хирургом стоматологом было отмечено в 18 зубе глубокую кариозную полость которая сообщается с полостью зуба. Ваш диагноз?
(Ответ: Острый пульпит).

3. К хирургу стоматологу обратился пациент с жалобами на свищ в околоушном участке. При открывании рта из свища выделяется гной. Ваша тактика?
(Ответ: Направить больного к ЛОР врача).

7. ЛИТЕРАТУРА.

Основная литература:

1. Бернадский Ю.И. Травматология и восстановительная хирургия челюстно-лицевой области / Ю.И. Бернадский – Киев: Высшая школа, 1999. – 389 с.

2. Безруков в.М. Заболевания височно-нижнечелюстного сустава. Учебное пособие / В.М. Безруков, В.А. Семкин, Л.А. Григорьянц, Н.А. Рабухина // М. “Гэотар-мед” 2002г. ? с. 4-15

3. Маланчук в.О. Хирургическая стоматология и челюстно-лицевая хирургия / В.О. Маланчук - Киев 2011. Т.2.- 478-482 с.

3. Робустова т.Г. Хирургическая стоматология / Т.Г. Робустова – М.: Медицина, 1990. – 576 с.

4. Тимофеев а.А. Руководство по челюстно-лицевой хирургии и хирургической стоматологии / А.А. Тимофеев – Киев: 2002. – 1022 с.

Дополнительная литература:

1. Аболмасов н.Г. Ортопедическая стоматология / Н.Г. Аболмасов, Н.Н. Аболмасов, В.А. Бычков, А. Аль-хаким // М. “Медпресс-информ” 2002г. ? с. 9-15

- 2.Муковозов и.Н. Дифференциальная диагностика заболеваний челюстно-лицевой области / И.Н. Муковозов– М.: Медицина, 1982.
- 3.Роев.В. Большой атлас по анатомии / Й.В. Роев, Ч. Йокочи Э. Лютьен-дрекол // пер. ТОО “Внешсигма”. ? 1998 г. ? с. 55-57
- 4.Рябухина Н.А., удиришина Н.М.Рентгенодиагностика заболеваний челюстно-лицевой области./ Н.А. Рябухина., Н.М Удиришина. – М.: Медицина, 1991

№ 3. Вывихи нижней челюсти: этиология, клиника, диагностика, лечение.

1.АКТУАЛЬНОСТЬ ТЕМЫ.

Вывихи нижней челюсти в практической деятельности хирурга-стоматолога наблюдаются достаточно часто, особенно это происходит у женщин. Дифференциальная диагностика этих состояний между собой и другими травматическими повреждениями иногда являет собой знание клинической и рентгенологически картины таких повреждений.

2.КОНКРЕТНЫЕ ЦЕЛИ:

- 2.1.Анализировать знать статистику, классификации, особенности этиологии и патогенеза, вывихов нижней челюсти.
- 2.2. Объяснять методы диагностики вывихов нижней челюсти.
- 2.3. Предложить обследования больного с вывихами нижней челюсти.
- 2.4. Классифицировать вывихи нижней челюсти.
- 2.5. Трактовать теоретические и клинические исследования проблемы вывихов нижней челюсти.
- 2.6. Рисовать схемы, графику.
- 2.7.Проанализував проблемы вывихов нижней челюсти.
- 2.8. Составить план профилактики и лечения вывихов нижней челюсти.

3.БАЗОВЫЕ ЗНАНИЯ, УМЕНИЯ, НАВЫКИ, НЕОБХОДИМЫЕ ДЛЯ ИЗУЧЕНИЯ ТЕМЫ (междисциплинарная интеграция).

Названия предыдущих дисциплин	Получены навыки
Этика и деонтология.	Установить психологический контакт с больным при вивихе нижней челюсти.
Рентгенология.	Описывать рентгенологически картину вывихов.
Хирургическая стоматология.	Определять вид вывиха.

4.ЗАДАНИЕ ДЛЯ САМОСТОЯТЕЛЬНОЙ РАБОТЫ ВО ВРЕМЯ ПОДГОТОВКИ К ЗАНЯТИЮ.

4.1.Перечень основных терминов, параметров, характеристик, которые должен усвоить студент при подготовке к занятию:

Термин	Определение
1. Передний вывих ВНЧС	Это выход суставных отростков из суставной ямки.
2. Задний вывих	Западиння суставных отростков назад
3.Боковой	Смещение суставу в одну из сторон

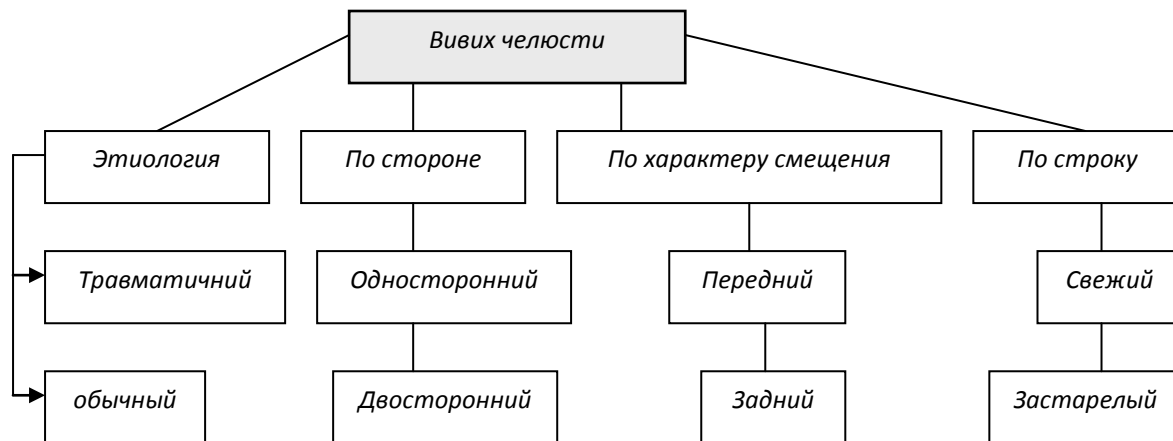
4.2. Теоретические вопросы к занятию:

8. Классификация вывиха нижней челюсти.
9. Анатомическое строение височно- нижнечелюстного сустава.
10. Клиника переднего вывиха нижней челюсти.
11. Клиника заднего вывиха нижней челюсти.
12. Диагностика вывихов нижней челюсти.
13. Консервативные методы лечения вывиха нижней челюсти.
- 7.Хирургические методы лечения вывиха нижней челюсти

4.3. Практические работы (задание), которые выполняются на занятии:

1. Уметь изготовить пращевидную повязку.
2. Уметь провести за ротовую центральную анестезию.
3. Уметь вправить передний вывих.

5.СОДЕРЖАНИЕ ТЕМЫ:



Передний вывих характеризуется смещением головки нижней челюсти вперед по отношению к суставному бугорку височной кости, в результате чего рот открыт (особенно широко - при двустороннем вывихе), подбородок смещен вниз и вперед (при двустороннем вывихе), больной испытывает более или менее выраженную боль. Речь затруднена, жевание невозможно, изо рта течет слюна, так как смыкать губы трудно, а порой невозможно. При одностороннем вывихе подбородок с центральными резцами и уздечкой нижней губы смещается в здоровую сторону; рот при этом полуоткрыт, смыкать губы удается. Движения нижней челюсти возможны только вниз, при этом рот еще больше открывается. Впереди козелка уха определяется западение, а под скуловой дугой впереди суставного бугорка височной кости - выпячивание за счет смещения головки нижней челюсти в подвисочную ямку.

Задний край ветви челюсти приобретает косо направление, угол челюсти сближен с сосцевидным отростком височной кости. На рентгенограмме височно-нижнечелюстного сустава в боковой проекции видно, что вывихнутая головка нижней челюсти находится впереди суставного бугорка височной кости.

Односторонний передний вывих нужно дифференцировать с односторонним переломом нижней челюсти, при котором отсутствует симптом выдвижения подбородка вперед и в здоровую сторону. Двусторонний передний вывих нижней челюсти необходимо отличать от двустороннего перелома мышечковых отростков или ветви челюсти со смещением отломков. При этом рекомендуется учитывать следующие семь признаков.

1. В обоих случаях прикус открытый, но при вывихе подбородок и вся фронтальная группа зубов выдвинуты вперед, а при переломе они смещены кзади. При вывихе внешний вид лица больного - прогенический, а при переломе - прогнатический.

2. У больного с переломом амплитуда движений челюсти больше, а ограничение открывания рта обусловлено болевыми ощущениями. При вывихе возможно лишь некоторое дополнительное открывание рта, хотя при попытках двигать нижней челюстью больной не испытывает значительных болевых ощущений.

3. При переломе задние края ветви нижней челюсти располагаются более отвесно и дистальнее, чем при вывихе.

4. При пальпации верхнего отдела заднего края ветви челюсти можно выявить деформацию его и локализованную боль (в месте перелома кости), чего нет у больных с вывихом.

5. При переломе и вывихе отсутствует ощущение подвижности головок нижней челюсти при пальпации их через наружные слуховые проходы; однако при переломе (без вывиха суставной головки) отсутствует западение впереди козелка.

6. Рентгенографически при переломе, не сопровождающемся вывихом, головка нижней челюсти находится на своем обычном месте, а при вывихе она выходит из суставной ямки и располагается впереди суставного бугорка.

7. При переломе, в отличие от вывиха, на рентгенограмме видна тень щели перелома.

Прогноз острого вывиха благоприятный, так как диагностировать и устранить его у большинства больных легко. Осложнениями острого вывиха чаще всего являются рецидивы и привычные вывихи. Вывихи нижней челюсти кзади происходят в результате удара в подбородок в момент небольшого отведения челюсти, при удалении нижних больших коренных зубов с применением большой силы, при судорожной зевоте. В результате головка нижней челюсти

устанавливается между нижнечелюстной ямкой и сосцевидным отростком височной кости, под нижней стенкой костной части слуховой трубы. Иногда при этом проламывается передняя (костная) стенка наружного слухового прохода, что проявляется следующими признаками: сведение челюстей; невозможность открытия рта; смещение подбородка кзади; нарушение контакта между молярами антагонистами вследствие того, что нижние резцы упираются в слизистую оболочку мягкого неба. При макроглоссии задний вывих может привести к западению языка и затруднению дыхания.

Вправление вывихов: метод Гипократа - Больного усаживают на низкий стул или табурет спиной к спинке стула или к стене (чтобы затылочная область головы имела прочную опору). При этом нижняя челюсть больного должна находиться несколько выше (до 10 см) уровня опущенных верхних конечностей стоящего перед больным врача-стоматолога. Соблюдение этого условия позволяет врачу добиться полного расслабления жевательных мышц больного при минимальном усилии. Встав лицом к больному, врач обвертывает большие пальцы обеих рук марлевыми салфетками или концами полотенца и устанавливает их справа и слева на жевательные поверхности коренных зубов (при отсутствии их - на альвеолярные отростки); остальными четырьмя пальцами он захватывает вывихнутую челюсть снизу. Постепенно и осторожно нажимая большими пальцами вниз, а остальными вверх (на подбородок), добиваются утомления и расслабления жевательных мышц и насильственно оттесняют головки нижней челюсти вниз - несколько ниже уровня суставных бугорков. После этого плавно смещают челюсть назад, чтобы суставные головки погрузились в суставные ямки. Возвращение головок в обычное положение сопровождается характерным щелкающим звуком (за счет быстрого соскальзывания их бугорков в суставные ямки) и рефлекторным сжатием челюстей. Поэтому, смещая челюсть кзади, врач должен одновременно быстро переместить большие пальцы обеих рук по направлению к щекам (в вестибулярное пространство), чтобы избежать прикусывания их. При двустороннем вывихе обе головки вправляют одновременно либо сначала с одной, а затем с другой стороны.

Метод Ходоровича: Ввиду того что обернутые салфеткой большие пальцы становятся громоздкими и в них притупляется осязание, Ходорович предложил вводить большие пальцы в преддверие рта и накладывать их на наружные косые линии нижней челюсти на уровне больших коренных зубов таким образом, чтобы ногтевые фаланги занимали ретромолярные ямки (треугольники) и своими концами упирались в передние края ветвей челюсти. Указательными пальцами охватывают углы, а остальными - тело челюсти. При введении головок нижней челюсти в суставные ямки большие пальцы врача в этом случае не могут ущемиться между зубами больного, поэтому они остаются в ретромолярных ямках до конца манипуляции. Если в процессе устранения двустороннего вывиха вправится лишь одна суставная головка нижней челюсти, а положение другой останется неправильным (вывихнутым), врач должен продолжать вправлять ее так, как при одностороннем вывихе. При этом нужно учитывать, что чем больше физически развит больной или чем больше он возбужден, тем дольше не наступает утомление жевательных мышц и тем больше времени требуется для вправления нижней челюсти. При выраженных болевых ощущениях в растянувшихся суставных капсулах, связочном аппарате и жевательных мышцах вправить нижнюю челюсть довольно трудно. В таких случаях следует предварительно провести **регионарную анестезию по Berchet - М. Д. Дубову**, а если этого сделать нельзя, то необходимо медленно оттеснять головки челюсти, отвлекая внимание больного. После устранения вывиха нужно иммобилизовать нижнюю челюсть (на 10-15 дней) с помощью пращевидной бинтовой повязки либо стандартной пластмассовой пращи с эластическим вытяжением к головной тапочке. В период такой иммобилизации больной должен принимать измельченную пищу.

Метод Блехмана – Гершуни: суть метода Г.Л. Блехмана заключается в том, что врач надавливает указательными пальцами на выступающие (при вывихе) в преддверие рта венечные отростки нижней челюсти в направлении назад и вниз. Возникающее при этом болевое ощущение приводит к рефлекторному расслаблению жевательных мышц; вправление челюсти происходит в течение нескольких секунд. Ю. Д. Гершуни модифицировал метод Г. Л. Блехмана следующим образом. Пальпаторно через кожу щек, несколько ниже скуловых костей, определяют положение верхушек венечных отростков нижней челюсти и надавливают на них большими пальцами в направлении назад и вниз. При этом исключается необходимость применения большой физической силы, отпадает надобность в ассистенте, вправление можно осуществить при любом положении больного и в любых условиях. Этому методу можно быстро обучить не только медработников, но и родственников больных. Важным моментом является то, что вправление осуществляют без введения пальцев в рот больному. Особенно целесообразно применение этого метода у лиц пожилого и старческого возраста.

Вправление заднего вывиха: большие пальцы рук вводят в преддверие рта и помешают на наружной поверхности альвеолярных отростков у зубов мудрости и на косых линиях челюсти. Остальными пальцами охватывают тело челюсти. Нажимом больших пальцев книзу и выдвиганием нижней челюсти вперед суставные головки устанавливаются а правильное положение. После устранения вывиха применяют иммобилизирующую повязку на 2,5-3 недели. Исходы лечения обычно благоприятные, в отдельных случаях сохраняется некоторая тугоподвижность в суставе.

6. МАТЕРИАЛЫ ДЛЯ САМОКОНТРОЛЯ:

А. Задания для самоконтроля (таблицы, схемы, рисунки, графика):

1. Строение суставной капсулы височно- нижнечелюстного сустава
2. Мышцы которые прикрепляются к височно - нижнечелюстному суставу

Б. Задачи для самоконтроля:

1. Больной, который получил удар в участок нижней челюсти жалуется на боль и невозможность открыть рот. При пальпации головки суставов определяются под внешним слуховым проходом. Какой предыдущий диагноз наиболее достоверен?

(Ответ: задний вывих нижней челюсти)

2. К врачу обратился больной с жалобами на невозможность открывания рта. Объективно зубы на нижней челюсти плотно прижал, со слов свидетеля больной упал и ударился подбородком. Какой наиболее достоверный диагноз?

(Ответ: Задний вывих нижней челюсти)

3. Больной, который получил удар в участок нижней челюсти жалуется на боль и невозможность открыть рта. При пальпации головки суставов определяются под внешним слуховым отверстием. Какой предыдущий диагноз наиболее достоверен?

(Ответ: Задний вывих нижней челюсти)

В. Материалы для тестового контроля. Тесту задания с единичным правильным ответом (? = 2):

1. Вывих нижней челюсти не бывает:

- А. Передним;
- В.Задним;
- С. Переломо-вывихом;
- Д. Нижним.
- Е.Боковым

(Правильный ответ: D)

2. При переднем вывихе нижней челюсти;

- А. больной не может открыть рот
- В.больной не может закрыть рот
- С. открывание и закрывание рта свободно
- Д. рот закрыт
- Е. челюсть смещена вправо

(Правильный ответ: В).

3. Определить тип анестезии во время вправления вывиха нижней челюсти;

- А.мандибулярну
- В.торусальну
- С. туберальна и небная
- Д.щечная
- Е.по Берше –Дубову или Уварову

(Правильный ответ: Е)

Г. Учебные задачи 3-го уровня (нетипичные задачи):

1. Больной доставлен в челюстное лицевое отделение после д.т.п. Он жалуется на затрудненное открывание рта. При пальпации на нижней и верхней челюстях боли не отмечается, челюсти не подвижные.Тактика врача?

(Ответ: Направить на рентгеновский снимок).

2.Больной доставлен в щ.л.х после избиения на улице. При обзоре у больного открыт прикус, симптомы нагрузки позитивный из обеих сторон. На снимке смещения суставных отростков как дело так и из левая.Тактика врача?

(Ответ: Направить на остеосинтез).

3.У больного при открывании рта отмечается боль в правом суставном отростке. При осмотре отмечается свищ в заушном участке, из которого выделяется гной.Тактика врача?

(Ответ: Направить к ЛОР врачу).

7. ЛИТЕРАТУРА:

Основная:

4. Бернадский Ю.И. Травматология и восстановительная хирургия челюстно-лицевой области./ Бернадский Ю.И – Киев: Высшая школа, 1999. – 389 с.
5. Робустова Т.Г. Хирургическая стоматология / Т.Г. Робустова– М.: Медицина, 1990. – 576 с.
6. Маланчук В.О. Хирургическая стоматология и челюстно-лицевая хирургия / В.О. Маланчук - Киев 2011. Т.2.- 478-482 с.

Дополнительная литература:

4. Муковозов И.Н. Дифференциальная диагностика заболеваний челюстно-лицевой области / И.Н. Муковозов– М.: Медицина, 1982
5. Рябухина Н.А., удиришина Н.М.Рентгенодиагностика заболеваний челюстно-лицевой области./ Н.А. Рябухина., Н.М Удиришина. – М.: Медицина, 1991
6. Тимофеев А.А. Руководство по челюстно-лицевой хирургии и хирургической стоматологии / А.А. Тимофеев– Киев: 2002. – 1022 с.

№ 4. Артриты, артрито-артрозы, артрозы височно-нижнечелюстного сустава. Этиология, классификация, клиника, диагностика, лечение.

1.АКТУАЛЬНОСТЬ ТЕМЫ.

Воспалительно-дистрофические заболевания ВНЧС относятся к числу довольно распространенных заболеваний, весьма упорных по своему клиническому течению и плохо поддающихся лечению, частота которых увеличивается с возрастом (Хватова В. А., 1982; Иванов А. С., 1984; 1988). Поэтому знание клиники, методов лечения и профилактики воспалительно-дистрофических заболеваний ВНЧС является на сегодня актуальным при изучении этой темы.

2. КОНКРЕТНЫЕ ЦЕЛИ:

Дать определение, что такое артрит, артрозо-артрит, артроз ВНЧС.

Анализировать этиологию и патогенез артритов, артрозо-артритов, артрозов ВНЧС.

Предложить план обследования больного с острым и хроническим артритом, артрозо-артритом, артрозом ВНЧС.

Классифицировать артриты, артрозо-артриты, артрозы ВНЧС.

Перечислить основные клинические признаки острых артритов ВНЧС.

Перечислить основные клинические признаки хронических артритов ВНЧС.

Перечислить основные клинические признаки артрозо-артрита ВНЧС.

Перечислить основные клинические признаки артроза ВНЧС.

Предложить схемы лечения больных с артритом, артрозо-артритом, артрозом ВНЧС.

Проанализировать данные дополнительных методов обследования больных с артритом, артрозо-артритом, артрозом ВНЧС.

3. БАЗОВЫЕ ЗНАНИЯ, УМЕНИЯ, НАВЫКИ, НЕОБХОДИМЫЕ ДЛЯ ИЗУЧЕНИЯ ТЕМЫ (междисциплинарная интеграция).

Названия предыдущих дисциплин	Полученные навыки
1. Этика и деонтология	Установить психологический контакт с больным
2. Нормальная анатомия	Знать анатомическое строение ВНЧС
3. Нормальная физиология	Знать функциональные возможности ВНЧС в норме
4. Патоморфология	Описывать морфо-функциональные изменения в ВНЧС при различных видах его патологии
5. Пропедевтика внутренних болезней	Применять методы обследования больного при различных видах патологии ВНЧС
6. Рентгенология	Уметь описать рентгенологические снимки ВНЧС
7. Клиническая фармакология	Знать действие, показания к применению, противопоказания, дозировку, схемы назначения медикаментозных препаратов применяемых при лечении патологии ВНЧС

4. ЗАДАНИЕ ДЛЯ САМОСТОЯТЕЛЬНОЙ РАБОТЫ ВО ВРЕМЯ ПОДГОТОВКИ К ЗАНЯТИЮ.

4.1. Перечень основных терминов, параметров, характеристик, которые должен усвоить студент при подготовке к занятию:

Термин	Определение
Острый артрит	Это острое воспалительное заболевание сустава
Хронический артрит	Это хроническое воспалительное заболевание сустава, при котором чередуются периоды ремиссии и обострения процесса
Артрозо-артрит	Это хроническое воспалительно-дистрофическое заболевание сустава
Артроз	Это хроническое дистрофическое заболевание сустава

4.2. Теоретические вопросы к занятию:

1. Этиология и патогенез артритов, артрозо-артритов, артрозов ВНЧС.
2. План обследования больного с острым и хроническим артритом, артрозо-артритом, артрозом ВНЧС.
3. Классификации артритов, артрозо-артритов, артрозов ВНЧС.
4. Клинические признаки и методы лечения острых артритов ВНЧС.
5. Клинические признаки и методы лечения хронических артритов ВНЧС.
6. Клинические признаки и методы лечения артрозо-артрита ВНЧС.
7. Клинические признаки и методы лечения артроза ВНЧС.
8. Схемы лечения больных с артритом, артрозо-артритом, артрозом ВНЧС.

4.3. Практические вопросы (задания), которые разбираются на занятии:

1. Дополнительные методы диагностика воспалительно-дистрофических заболеваний ВНЧС.
2. Ведение медицинской документации больных с воспалительно-дистрофическими заболеваниями ВНЧС.
3. Методы лечения больных с воспалительно-дистрофическими заболеваниями ВНЧС.
4. Оперативные методы лечения больных с воспалительно-дистрофическими заболеваниями ВНЧС.
5. Механо- и физиотерапия в комплексном лечении больных с воспалительно-дистрофическими заболеваниями ВНЧС.

4.4. Практические навыки (задания), которые выполняются на занятии:

1. Обследовать больного с воспалительно-дистрофическими заболеваниями ВНЧС.
2. Описать историю болезни или амбулаторную карточку больного с воспалительно-дистрофическими заболеваниями ВНЧС.
3. Назначить план обследования больного с воспалительно-дистрофическими заболеваниями ВНЧС.
4. Составить план лечения больного с воспалительно-дистрофическими заболеваниями ВНЧС.

5. СОДЕРЖАНИЕ ТЕМЫ:

Артриты. В зависимости от этиологии заболевания различают инфекционные и травматические артриты, а по характеру течения — острые и хронические. Инфекционные артриты могут быть неспецифическими и специфическими. Травматические артриты являются результатом механического повреждения.

Острые артриты. Острый артрит височно-нижнечелюстного сустава травматической этиологии возникает в результате сильного механического воздействия: удара, ушиба, чрезмерного открывания рта и т. п.

Больные предъявляют жалобы на резкую боль в области сустава в момент его повреждения. При попытке открывать рот возникают боли, подбородок при этом смещается в сторону поврежденного сустава. Развивается отек. Пальпация сустава резко болезненна. При рентгенографическом исследовании, если нет перелома костных структур мышечкового отростка, не определяются отклонения от нормы. Исключение составляют случаи, когда происходит разрыв связочного аппарата, сопровождающийся кровоизлиянием в сустав; в таких случаях на рентгенограмме определяется расширение суставной щели.

Острый артрит инфекционного происхождения развивается обычно на фоне острого тонзиллита, переохлаждения, гриппа и т. п. Ревматические и ревматоидные артриты являются результатом гематогенного инфицирования или распространения инфекции по продолжению при отите, мастоидите, остеомиелите ветви челюсти, гнойном паротите и т. п.

Начало заболевания — острое. Появляются сильные боли в суставе, усиливающиеся при попытке произвести движения челюстью. Иногда боли могут иррадиировать в ухо, язык, висок, затылок, по ходу ушно-височного, большого ушного, малого затылочного нервов, ушной веточки блуждающего нерва, имеющей анастомоз с язычно-глоточным нервом. Однако, как правило, боли

пульсирующие и локальные, что отличают их от болей при невралгии тройничного нерва. Открывание рта ограничено — на 3—5 мм. При осмотре больного определяется отек мягких тканей спереди от козелка уха, при пальпации этой области возникают боли, кожные покровы гиперемированы.

Развитие гнойного артрита сопровождается образованием инфильтрата в области сустава, гиперестезией кожи, она напряжена, в складку не собирается, гиперемирована. Наружный слуховой проход сужен: больные отмечают снижение остроты слуха, головокружение. При надавливании пальцем на подбородок вперед и вверх боли усиливаются. Температура тела повышена до 38°C, СОЭ увеличена, реакция на С-реактивный белок положительная. На рентгенограмме при выпоте экссудата суставная щель расширена. При ревматическом артрите возможно поражение обоих суставов, хотя следует отметить, что за последние годы оно встречается значительно реже. При обследовании больного обычно выявляют заболевания сердца: пороки, ревмокардит и т. п.

При ревматоидном артрите поражается, как правило, один из височно-нижнечелюстных суставов, но больные отмечают боли и в других суставах: плечевом, тазобедренном или коленном. При этом височно-нижнечелюстной сустав очень редко поражается первым; частота его поражения при ревматоидном артрите достигает, по данным ряда авторов, 50,7% [Каназирска Ц., Мажаров Д., 1978]. Видимых изменений сердца не обнаруживают. Для ревматоидного артрита нехарактерна летучесть болей.

Острый артрит приходится дифференцировать от острого отита, невралгии тройничного нерва, перикоронарита, а также от ряда других заболеваний, в клинической картине которых проявления артропатии весьма выражены: дерматомиозита, подагры, острых инфекционных артритов вирусной этиологии, болезни Бехтерева, синдрома Бехчета, инфекционно-аллергического полиартрита и др.

Лечение острого артрита любой этиологии начинают с обеспечения покоя суставу. Этого достигают с помощью индивидуально изготавливаемой пращевидной повязки и межзубной разобщающей прикус пластинки или прокладки, которую накладывают на стороне поражения сроком на 2—3 дня. Пища должна быть жидкой.

Лечение при травматическом артрите проводят с целью снять боли, достичь рассасывания излившейся в сустав крови в возможно ранние сроки и добиться полного восстановления функции нижней челюсти. Больному назначают анальгетики (анальгин по 0,25 г 3 раза в день) и местную гипотермию в течение 2—3 дней, в последующем—УВЧ-терапию по 10—15 мин ежедневно в течение 6 дней, электрофорез калия йодида и новокаина (поочередно). Одновременно могут быть рекомендованы компрессы с ронидазой, парафино- или озокери-терапия, грязелечение. При продолжающихся болях следует назначать диадинамические токи Бернара (2—3 сеанса).

Лечение ревматических и ревматоидных артритов проводят консервативными средствами и обязательно совместно с ревматологом. В комплекс назначаемой терапии входят противовоспалительные нестероидные, антибактериальные, стероидные препараты. Весьма сдержанно следует относиться к рекомендациям применять внутрисуставное внедрение лекарственных препаратов, нельзя одновременно вводить в сустав более 1 мл раствора любого вещества, так как это приводит к растяжению суставной сумки. Задачами стоматолога являются санация полости рта больного и рациональное протезирование зубов для нормализации высоты прикуса.

При гнойных артритах показано безотлагательное оперативное лечение больного: вскрытие и дренирование очага воспаления, которые производят в стационаре.

На этапе долечивания больным назначают физиотерапевтическое лечение: сухое тепло, УВЧ-терапию, электрофорез, диатермию, компрессы.

При несвоевременном и недостаточно полном лечении острый гнойный и травматический артриты могут осложняться анкилозом, особенно у детей. Течение острого ревматического и ревматоидного артрита может принять хроническую форму.

Хронические артриты. Хронический артрит характеризуется, прежде всего, ноющими болями в суставе, тугоподвижностью, хрустом, скованностью по утрам и после более или менее продолжительного состояния покоя. Боли самопроизвольные, постоянные, усиливающиеся при возобновлении функции нижней челюсти. Больной в состоянии открыть рот на 2—2,5 см. Открывание рта сопровождается умеренным крепитирующим, а иногда сильным хрустом, при этом подбородок смещается в сторону пораженного сустава. Окраска прилежащих к нему кожных покровов может быть не изменена, но пальпация сустава всегда вызывает усиление болей.

На рентгенограмме определяется сужение суставной щели — результат реактивных, а позже и деструктивных изменений покровного хряща головки нижней челюсти и суставной ямки.

Общее состояние больного остается удовлетворительным, температура тела нормальная. В крови не отмечается видимых изменений, СОЭ увеличена до 25—35 мм/ч. При обострении процесса клиническое течение приобретает характер острого воспаления.

Лечение больных с ревматическим и ревматоидным артритом осуществляют ревматологи. При переходе травматических артритов в хроническую стадию назначают ультразвуковую терапию, парафино- и озокерито- терапию, массаж жевательных мышц, электрофорез пчелиного яда, медицинской желчи, препаратов йода. Хороший результат дает миогимнастика [Рубинов И. С., 1965]: производят дозированное открывание рта без выдвигания нижней челюсти. Для этого больной садится на стул, прислонив затылок к стене, а кулаком надавливает на подбородок при открывании и закрывании рта. Такие упражнения больной делает самостоятельно ежедневно утром и еще 2—3 раза в течение дня по 3—5 мин на протяжении 4—6 нед.

Модификация изложенной методики миогимнастики предложена Б.К.Костур и соавт. (1981). Авторы рекомендуют создавать дозированное давление на подбородок не только в направлении снизу вверх и спереди назад, но и в сторону, противоположную смещению челюсти при открывании рта. Такие упражнения повторяют 5—10 раз, проводят 3—4 сеанса в день, следя за тем, чтобы давление на подбородок не было чрезмерным и не вызывало болей.

Очень важно, чтобы в комплексе лечения была произведена санация полости рта и носоглотки, а при наличии показаний осуществлено рациональное протезирование зубов.

При эффективном лечении изменения, возникающие в суставе при ревматическом артрите, в отличие от таковых при ревматоидном артрите, полностью обратимы.

Инфекционно-специфические артриты. Инфекционно-специфические артриты встречаются сравнительно редко. Различают гонорейный, туберкулезный, актиномикотический сифилитический артриты и др. Они возникают в результате распространения инфекции по продолжению или при ее проникновении в сустав гематогенным (лимфогенным) путем.

Гонорейный артрит развивается в течение первого месяца заболевания, но при осложненной форме течения гонореи, на фоне хронического уретрита, может появиться и в более поздние сроки. Заболевание начинается остро с возникновением резких болей, отека мягких тканей вокруг пораженного сустава, сужения слухового прохода, что приводит к снижению остроты слуха. Первично возникающая серозная форма воспаления быстро переходит в гнойную. Образуется инфильтрат. На рентгенограмме определяется расширение суставной щели. Заболевание характеризуется ранним образованием мышечной контрактуры, поражением хрящевых покровов суставных поверхностей и склонностью к анкилозированию.

Встречаются три формы туберкулезного артрита: первично-костный, первично-синовиальный и инфекционно-аллергический. Заболевание начинается незаметно, развивается вяло, протекает длительно. При рентгенографии определяется постепенная резорбция костных структур головки челюсти. При туберкулезном артрите может развиваться фиброзный анкилоз.

Актиномикотический артрит обычно является результатом распространения первичного очага на подлежащие ткани. Патологический процесс, поражая суставную капсулу, вызывает развитие нестойкой контрактуры, чередующейся с ремиссиями. Общее состояние больного изменяется мало: беспокоят слабые боли в суставе, усиливающиеся при попытке открыть рот. В процессе лечения и после его завершения морфологических изменений в суставе не обнаруживают.

Сифилитический артрит характеризуется вялым течением, мало выраженной болезненностью. Заболевание встречается крайне редко.

Лечение больных с инфекционно-специфическими артритами направлено на ликвидацию основного заболевания и осуществляется соответствующими специалистами.

Артрозы. В основе этиологии заболевания лежат процессы дистрофического характера, развивающиеся на фоне длительного, вяло протекающего воспаления или хронической микротравмы, среди которых значительное место занимают частичная адентия, особенно при односторонних концевых дефектах, зубочелюстные деформации и неправильные артикуляционные взаимоотношения, создаваемые при протезировании зубов. В результате одновременно протекающих процессов воспаления и дегенерации, сопровождающихся деструкцией и пролиферацией хрящевой и костной ткани, развиваются явления остеосклероза и остеопороза анатомических структур височно-нижнечелюстного сустава, что приводит к их деформации и нарушению конгруэнтности. В зависимости от степени выраженности этих состояний различают склерозирующие и деформирующие артрозы.

Больные жалуются на тупые боли, усиливающиеся при функциональной нагрузке сустава. В выраженных случаях с развитием вторичного реактивного синовита они становятся постоянными,

что особенно проявляется в холодную сырую погоду, при перегрузке, к вечеру и при начальных движениях после состояния покоя. Аналогичными по своей характеристике являются старческие боли. Они также характеризуются ощущениями тяжести и ломоты в костях, но отличаются кратковременностью и малой интенсивностью. Больные часто жалуются, кроме того, на боли в области глаза и уха на стороне поражения сустава, головную боль, глоссалгию, парестезию слизистой оболочки полости рта, снижение остроты слуха.

В результате нарушения конгруэнтности суставных поверхностей, спазма мышц, изменений в суставной капсуле и в периартикулярных тканях развивается тугоподвижность в суставе. Больные отмечают быструю утомляемость, чувство скованности, но ограничение функции сустава у них обычно умеренное и обусловлено болевым симптомом или костными разрастаниями. Фиброзных или костных анкилозов никогда не бывает.

По мере образования на суставных поверхностях неровностей в результате известковых отложений и склероза появляется грубый хруст при движениях головки нижней челюсти. Местные признаки воспаления отсутствуют: окраска кожи не изменена, она неотечна, но чувствительность в ушно-височной области может быть понижена, что объясняется развивающимся невритом ушно-височного нерва.

Общее состояние больного остается удовлетворительным. В крови не происходит выраженных патологических изменений, но СОЭ увеличена, а реакция на С-реактивный белок положительная.

Клинические проявления склерозирующего артроза менее выражены, чем деформирующего. На рентгенограммах при склерозирующем артрозе определяется склероз поверхностных и подлежащих слоев губчатого вещества кости анатомических образований сустава с некоей деформацией головки нижней челюсти. При деформирующем артрозе возникают костные разрастания в виде экзостозов и остеофитов, что приводит к необратимым структурным изменениям головки нижней челюсти и суставного бугорка. Суставная щель сужена. Болезнь протекает медленно.

Диагноз устанавливают на основании оценки результатов клинических, рентгенографических и лабораторных исследований.

Лечение больных комплексное: медикаментозное, физиотерапевтическое, ортопедическое и, при наличии показаний, оперативное. Медикаментозную терапию назначают ревматологи. Она включает бруфен, вольтарен, витамины группы В, препараты стероидного ряда. Однако надо иметь в виду, что внутрисуставное введение стероидных препаратов имеет лишь вспомогательное значение и является симптоматической терапией. Этот метод не следует рекомендовать в поздних стадиях заболевания при развитии вторичного остеоартроза и при наличии признаков остеопороза, так как он способствует их прогрессированию. Применение кортикостероидов противопоказано при деформирующем артрозе.

В комплексе с медикаментозным лечением назначают физиотерапию: электрофорез желчи, пчелиного яда, лидазы, препаратов йода. Могут быть также рекомендованы: парафино- и озокеритотерапия, грязелечение, инфракрасное облучение и лазерное излучение. Одновременно назначают массаж жевательных мышц и лечебную гимнастику. Важным условием достижения благоприятного исхода является осуществление рационального протезирования зубов. В тяжелых случаях показано оперативное лечение: кондилэктомия с одномоментной артропластикой ортотропным аллогенным остеотрансплантатом.

6. МАТЕРИАЛЫ ДЛЯ САМОКОНТРОЛЯ:

А. Задания для самоконтроля (таблицы, схемы, рисунки, графики):

1. Медицинская амбулаторная карта больного с патологией ВНЧС.
2. Схемы обследования больного с патологией ВНЧС.
3. Схемы лечения больных с патологией ВНЧС.

Б. Задачи для самоконтроля:

1. Больной Н., 35 лет с диагнозом хронического артрита левого ВНЧС жалуется на ограничение в открывании рта. Ограничение открывания рта в период обострения хронического артрита наблюдается?:

Ответ: В период обострения заболевания.

6. У больной Ж., 39 лет диагноз ревматоидный артрит правого и левого ВНЧС. Что является характерным признаком ревматоидного артрита ВНЧС?

Ответ: Двусторонность поражения.

В. Материалы для тестового контроля. Тестовые задания с единичным правильным ответом ($\alpha = 2$):

1. По патогенетическим признакам артроз ВНЧС бывает:

- Ф. Первичный и вторичный.
- Г. Склерозирующий и деформирующий.
- Н. Серозный и гнойный.
- И. Острый и хронический.
- Ж. Гипертрофический и атрофический.

(Правильный ответ: А)

2. Для этиопатогенеза первичного артроза характерно:

- А. Развитие дегенеративного процесса на здоровом суставном хряще.
- В. Развитие дегенеративного процесса на измененном суставном хряще в результате травмы.
- С. Развитие дегенеративного процесса на здоровой суставной головке.
- Д. Развитие дегенеративного процесса в суставной ямке.
- Е. Развитие дегенеративного процесса в суставе в результате соматических в общих чертах нарушений.

(Правильный ответ: А)

3. Сколько рентгенологических стадий вторичного деформирующего артроза выделяют?

- Ф. 4 стадии.
- Г. 3 стадии.
- Н. 5 стадий.
- И. 6 стадий.
- Ж. По стадиями не различают.

(Правильный ответ: А)

5. Для какой рентгенологической стадии вторичного деформирующего артроза характерная выраженная репарация, суставная щель по форме напоминает прямую линию, мыщелковый отросток резко сплюснен и деформирован, склероз костных структур, ингруентность суставных поверхностей?

- Ф. 3-я стадия.
- Г. 1-я стадия.
- Н. 2-я стадия.
- И. 4-я стадия.
- Ж. Правильного ответа нет.

(Правильный ответ: А)

6. Для какой рентгенологической стадии вторичного деформирующего артроза характерная разрушение суставной поверхности мыщелкового отростку, начальные явления репарации, суставная щель неравномерно сужена?

- Ф. 2-я стадия.
- Г. 3-я стадия.
- Н. 1-я стадия.
- И. 4-я стадия.
- Ж. 5-я стадия.

(Правильный ответ: А)

Г. Учебные задачи 3-го уровня (нетипичные задачи):

1. В клинику хирургической стоматологии поступил больной У. 46 лет, с диагнозом острый артрит левого ВНЧС. По этиологии артриты ВНЧС бывают:

(Ответ: Обменно-дистрофические, специфические, неспецифические, посттравматические)

7. К врачу-хирургу стоматологу на прием явился больной Г. 34 лет, с жалобами на боли в ВНЧС, больному было проведено рентгенологическое исследование сустава по Шиллеру. Какие возможны рентгенологические изменения в ВНЧС при его патологии:

(Ответ: Суставная щель отсутствует, редко отмечается сужение суставной щели, начальные явления репарации, пределы нижнечелюстной ямки и суставного отростка сглаживаются, приближаясь к прямой линии)

8. Больной П., 23 лет, поставлен диагноз острого артрита левого ВНЧС. Клиническим признаком острого артрита ВНЧС есть:

(Ответ: Боль постоянна, уменьшается в состоянии спокойствия нижней челюсти, резкая, иррадиирующая боль, отечность и инфильтрация мягких тканей впереди козелка уха, серозный или гнойный экссудат в полости сустава)

7. ЛИТЕРАТУРА.

1. Безруков В.М. Руководство по хирургической стоматологии челюстно-лицевой хирургии: 2 том / В.М.Безруков, Т.Г. Робустова. - М., Медицина, 2000. - 488 с.
2. Бернадский Ю.И. Травматология и восстановительная хирургия черепно-челюстно-лицевой области / Ю.И. Бернадский. - М.: Медицинская литература, 1999. – 456 с.
3. Петросов Ю.А. Заболевания височно-нижнечелюстного сустава / Ю.А. Петросов, О.Ю. Калпакьянц, Н.Ю. Сеферян. Краснодар, 1996. – 349 с.
4. Робустова Т.Г. Хирургическая стоматология / Т.Г. Робустова. - М., 2003. - С.68-88.
5. Диагностика и лечение заболеваний височно-нижнечелюстного сустава / В.А. Семкин: Дис. д. мед. . – М., 1997. - 204 с.
6. Тимофеев А.А. Руководство по челюстно-лицевой хирургии и хирургической стоматологии / А.А. Тимофеев. - Киев, 2002. - С. 120.

№ 5. Контрактура нижней челюсти: этиология, классификация, клиника, дифференциальная диагностика, лечение, профилактика.

1.АКТУАЛЬНОСТЬ ТЕМЫ.

Контрактуры нижней челюсти на амбулаторном приеме встречаются довольно часто. Контрактура нижней челюсти может возникнуть не только в результате механических травматических повреждений челюстных костей, мягких тканей рта и лица, но и по другим причинам (язвенно-некротические процессы в полости рта, хронические специфические заболевания, термические и химические ожоги, отморожения, оссифицирующий миозит, опухоли и др.). Поэтому знание клиники, методов лечения и профилактики контрактур является на сегодня актуальным при изучении этой темы.

2. КОНКРЕТНЫЕ ЦЕЛИ:

- Дать определение, что такое контрактура нижней челюсти.
- Анализировать этиологию и патогенез разных форм контрактур нижней челюсти.
- Предложить план обследования больного с контрактурой нижней челюсти.
- Классифицировать контрактуры нижней челюсти.
- Перечислить основные клинические признаки контрактуры нижней челюсти.
- Предложить схемы лечения больных с контрактурой нижней челюсти.
- Проанализировать данные дополнительных методов обследования больных с контрактурой нижней челюсти.

3. БАЗОВЫЕ ЗНАНИЯ, УМЕНИЯ, НАВЫКИ, НЕОБХОДИМЫЕ ДЛЯ ИЗУЧЕНИЯ ТЕМЫ (междисциплинарная интеграция).

Названия предыдущих дисциплин	Полученные навыки
1. Этика и деонтология	Установить психологический контакт с больным
2. Нормальная анатомия	Знать анатомическое строение височно-нижнечелюстного сустава
3. Нормальная физиология	Знать функциональные возможности височно-нижнечелюстного сустава в норме
4. Патоморфология	Описывать морфо-функциональные изменения в височно-нижнечелюстном суставе при различных видах его патологии
5. Пропедевтика внутренних болезней	Применять методы обследования больного при различных видах патологии височно-нижнечелюстного сустава
6. Рентгенология	Уметь описать рентгенологические снимки височно-нижнечелюстного сустава
7. Клиническая фармакология	Знать действие, показания к применению, противопоказания, дозировку, схемы назначения медикаментозных препаратов применяемых при лечении патологии височно-нижнечелюстного сустава

4.ЗАДАНИЕ ДЛЯ САМОСТОЯТЕЛЬНОЙ РАБОТЫ ВО ВРЕМЯ ПОДГОТОВКИ К ЗАНЯТИЮ.

4.1.Перечень основных терминов, параметров, характеристик, которые должен усвоить студент при подготовке к занятию:

Термин	Определение
--------	-------------

7. Контрактура	Это резкое ограничение подвижности в височно-нижнечелюстном суставе в результате патологических изменений мягких тканей, которые окружают его и функционально связанных с ним
2. Редрессация	Это насильственный бескровный разрыв рубцов при контрактуре нижней челюсти
3. Механотерапия	Это использование стандартных или индивидуальных аппаратов для лечения контрактуры нижней челюсти.

4.2. Теоретические вопросы к занятию:

1. Этиопатогенез контрактуры нижней челюсти.
2. Виды контрактур нижней челюсти.
3. Клинические проявления контрактуры нижней челюсти.
4. Диагностика контрактуры нижней челюсти.
5. Методы лечения больных с контрактурой нижней челюсти.
6. Оперативные методы лечения больных с контрактурой нижней челюсти.
7. Механо- и физиотерапия в комплексном лечении контрактуры нижней челюсти.
8. Причины возникновения рецидивов контрактуры нижней челюсти. Методы профилактики.

4.3. Практические вопросы (задания), которые разбираются на занятии:

1. Диагностика контрактуры нижней челюсти.
2. Методы лечения больных с контрактурой нижней челюсти.
3. Оперативные методы лечения больных с контрактурой нижней челюсти.
4. Механо- но физиотерапия в комплексном лечении контрактуры нижней челюсти.

4.4. Практические навыки (задания), которые выполняются на занятии:

1. Уметь провести дифференциальную диагностику между разными видами контрактур.
2. Овладеть методикой работы с аппаратами А. М. Никандрова и Р. А. Досталь (1984) или Д. В. Чернова (1991), в которых источником давления на зубные дуги является воздух, то есть пневматический повод.
3. Овладеть методиками механотерапии использовать стандартные аппараты и индивидуальные приспособления, которые изготавливают в зуботехнической лаборатории.
4. Знать методики оперативного лечения контрактуры нижней челюсти.

5. СОДЕРЖАНИЕ ТЕМЫ:

Контрактура нижней челюсти (лат. *contrahere* - стягиваться, сокращаться) - резкое ограничение подвижности в височно-нижнечелюстном суставе вследствие патологических изменений мягких тканей, окружающих его и функционально связанных с ним.

Нередко контрактура нижней челюсти сочетается с внутрисуставными спайками (т. е. с анкилозом).

Контрактура нижней челюсти возникает на почве изменений в коже, в окружающей сустав подкожной клетчатке, в жевательных мышцах, в фасции (околоушно-височной), в нервных волокнах травматического или воспалительного происхождения.

Грубые фиброзные и костные сращения переднего края ветви нижней челюсти или ее вечноного отростка со скуловой дугой или бугром верхней челюсти могут возникнуть после огнестрельных и неогнестрельных повреждений. Также контрактура может возникнуть после ошибочной инъекции растворов (спирта, формалина, кислот, перекиси водорода и т. п.), вызывающих некроз мягких тканей вокруг челюсти на месте инъекции. После некроза нормальные ткани замещаются рубцовыми тканями.

Контрактуры на почве длительной адинамии головки нижней челюсти при межчелюстном скреплении отломков нижней челюсти могут дополняться образованием рубцов в толще щек или губ, если одновременно с переломом челюсти были повреждены мягкие ткани лица.

Неврогенная контрактура нижней челюсти может развиваться на почве рефлекторно-болевого сокращения жевательных мышц (вызванного перикоронаритом, остеомиелитом, травмой мышц иглой во время проведения анестезии), спастических параличей и истерии.

Клиника контрактуры нижней челюсти

При контрактуре нижней челюсти всегда отмечается более или менее выраженное сведение челюстей. Если в основе его лежит острое воспаление жевательных мышц (тризм на почве миозита), попытки насильственного разведения челюстей вызывают боль.

При стойких рубцовых и костных сращениях сведение челюстей может быть особенно значительным, но попытка разведения их в этом случае не сопровождается острыми болевыми

ощущениями. Пальпаторно при этом иногда можно определить грубые рубцовые стяжения во всем преддверии рта или в ретромолярной области, в области скуловой кости, венечного отростка.

В случаях, когда травма или воспалительный процесс возникли у взрослого человека, внешне заметной грубой асимметрии лица, а также изменений формы ветви, мышечкового отростка, угла и тела нижней челюсти не отмечается. Если же заболевание развилось еще в детском или юношеском возрасте, то к моменту обследования (у взрослого) врач может обнаружить (клинически и рентгенографически) грубые анатомические нарушения: недоразвитие ветви и тела челюсти, смещение ее подбородочного отдела в большую сторону и др.

Лечение контрактуры нижней челюсти

Лечение контрактур нижней челюсти должно быть патогенетическим. Если контрактура нижней челюсти центрального происхождения, больного направляют в неврологическое отделение больницы для устранения основного этиологического фактора (спастический тризм, истерия).

В случае ее воспалительного происхождения вначале устраняют источник воспаления (удаляют причинный зуб, вскрывают флегмону или абсцесс), а затем проводят антибиотико-, физио- и механотерапию. Последнюю желательно осуществлять аппаратами А. М. Никандрова и Р. А. Досталь (1984) либо Д. В. Чернова (1991), в которых источником давления на зубные дуги является воздух, то есть пневматический привод, который в спавшемся состоянии имеет толщину в 2-3 мм. Д. В. Чернов рекомендует доводить рабочее давление в трубке, вводимой в полость рта больного, в пределах 1.5-2 кг/см² как при консервативном лечении рубцово-мышечной контрактуры, так и при воспалительной ее этиологии.

Контрактуры нижней челюсти, вызванные костными или костно-фиброзными обширными спайками, сращениями венечного отростка, переднего края ветви или щеки, устраняют путем иссечения, рассечения этих спаек, а обусловленные наличием узких рубцовых стяжений в ретромолярной области - методом пластики встречными треугольными лоскутами.

После операции с целью предупреждения сморщивания кожного лоскута и рубцевания под ним нужно, во-первых, оставлять во рту лечебную шину (вместе со стенсовым вкладышем) на 2-3 недели, ежедневно извлекая ее для проведения туалета полости рта. Затем изготавливать съемный протез. Во-вторых, в послеоперационном периоде необходимо осуществить ряд мероприятий, предупреждающих рецидив контрактуры и укрепляющих функциональный эффект операции. К ним относится активная и пассивная механотерапия, начиная с 8-10-го дней после операции (желательно - под руководством методиста).

Для механотерапии можно использовать стандартные аппараты и индивидуальные приспособления, которые изготавливают в зуботехнической лаборатории. Об этом более подробно говорится ниже.

Рекомендуются физиотерапевтические процедуры (облучение лучами Букки, ионогальванизация, диатермия), способствующие профилактике образования грубых послеоперационных рубцов, а также инъекции лидазы при тенденции к рубцовому стяжению челюстей.

После выписки из стационара необходимо продолжать механотерапию в течение 6 месяцев - до окончательного формирования соединительной ткани в области бывших раневых поверхностей. Периодически параллельно с механотерапией нужно проводить курс физиотерапии.

При выписке необходимо снабдить больного простейшими приспособлениями - средствами для пассивной механотерапии (пластмассовые винты и клинья, резиновые распорки и др.).

Методики устранения контрактуры нижней челюсти.

Иссечение фиброзных спаек, остеотомия и артропластика на уровне основания мышечкового отростка с применением дезэпидермизированного кожного лоскута

Такая же операция на уровне нижнего края скуловой арки с иссечением костно-рубцового конгломерата и моделированием головки нижней челюсти, интерпозицией кожного дезэпидермизированного лоскута

Рассечение и иссечение рубцов мягких тканей со стороны полости рта; резекция венечного отростка, устранение костных сращений (долотом, бормашиной, кусачками Люэра); эпидермизация раны расщепленным кожным лоскутом

Рассечение и иссечение рубцовых и костных сращений через наружный доступ, резекция венечного отростка. При отсутствии рубцов на коже - операция через внутриротовой доступ с обязательной пересадкой расщепленного кожного лоскута

Иссечение всего конгломерата рубцов и костных спаек через внутриротовой доступ, чтобы обеспечить широкое открывание рта; пересадка расщепленного кожного лоскута. Перед операцией перевязывают наружную сонную артерию

Рассечение и иссечение костных и фиброзных спаек щеки, чтобы обеспечить широкое открывание рта и закрытие образовавшегося дефекта заранее пересаженным на щеку филатовским стеблем или устранение дефекта щеки кожным артериализированным лоскутом.

Хорошие результаты при лечении вышеописанными методами отмечены у 70.4% больных. Раскрывание рта у них между передними зубами верхней и нижней челюстей колебалось в пределах 3-4.5 см, а у отдельных лиц достигало 5 см. У 19.2% человек величина открывания рта составляла до 2.8 см, а у 10.4% - только до 2 см. В последнем случае приходилось делать повторную операцию.

Причинами рецидивов контрактур нижней челюсти являются: недостаточное иссечение рубцов во время операции, применение (для эпидермизации раны) не расщепленного, а тонкого эпидермального лоскута А. С. Яценко-Тiersh; некроз части пересаженного лоскута кожи; недостаточно активная механотерапия, игнорирование возможностей физиотерапевтической профилактики возникновения и лечения Рубцовых стяжений после операции.

Рецидивы контрактур нижней челюсти чаще возникают у детей, особенно у оперированных не под наркозом или потенцированным обезболиванием, а под обычной местной анестезией, когда хирургу не удается выполнить операцию по всем правилам. Кроме того, дети не выполняют назначений по механо- и физиотерапии. Поэтому у детей особенно важно правильное выполнение самой операции и назначение после нее грубой пищи (сухари, булочки, леденцы, яблоки, морковь, орехи и т. п.).

6. МАТЕРИАЛЫ ДЛЯ САМОКОНТРОЛЯ:

А. Задания для самоконтроля (таблицы, схемы, рисунки, графики):

1. Медицинская амбулаторная карта больного с патологией ВНЧС.
2. Схемы обследования больного с патологией ВНЧС.
3. Схемы лечения больных с патологией ВНЧС.

Б. Задачи для самоконтроля:

1. Больной М., 44 года, прооперированный по поводу контрактуры нижней челюсти. Что необходимо сделать после оперативного лечения?:

Ответ: Максимально длительное время удерживать межчелюстную распорку, медикаментозное лечение, механотерапия на весь период формирования рубцов.

2. Больная Д., 32 года, прооперированная по поводу контрактуры нижней челюсти. Через полгода больная обратилась к врачу-хирургу-стоматологу по поводу рецидива заболевания. Когда могут наблюдаться рецидивы контрактур после лечения?

Ответ: При системных поражениях соединительной ткани. При чрезмерном колагеногенезе. При неправильном лечении больного.

В. Материалы для тестового контроля. Тестовые задания с единичным правильным ответом (α=2):

1. Стойкое ограничение движения в суставе, который возникает в результате внесуставных изменений - это:

- А. Контрактура
- В. Артроз
- С. Анкилоз
- Д. Хронический артрит
- Е. Острый артрит

(Правильный ответ: А)

2. По этиологическому фактору контрактура бывает:

- А. Артрогенная, болевая, миогенная, нейрогенная, рубцовая
- В. Артрогенная, болевая, нейрогенная, гематогенная, лимфогенная
- С. Болевая, миогенная, рубцовая
- Д. Болевая, миогенная, нейрогенная
- Е. Нейрогенная, гематогенная, лимфогенная

(Правильный ответ: А)

3. Контрактура, предопределенная изменениями в капсуле сустава или связках есть:

- А. Артрогенная
- В. Хондрогенная
- С. Миогенная
- Д. Остеогенная
- Е. Рубцовая

(Правильный ответ: А)

4. Контрактура, которая развивается в результате травмы, воспаления, дистрофического процесса в мышцах или в случае обездвиживания нижней челюсти:

- А. Миогенная
- В. Посттравматическая
- С. Иммобилизационная
- Д. Артрогенная
- Е. Рубцовая

(Правильный ответ: А)

5. С каким заболеванием нужно в первую очередь проводить дифференциальную диагностику при контрактуре СНЩС?

- А. Анкилозом
- В. Остеоартроз
- С. Хронический артрит
- Д. Юношеский деформирующий артрит
- Е. Болевая дисфункция СНЩС

(Правильный ответ: А)

Г. Учебные задачи 3-го уровня (нетипичные задачи) :

1. Больному Д., 40 лет, с диагнозом контрактура нижней челюсти показана операция редрессации. Что является показанием к проведению редрессации (насилованный бескровный разрыв рубцов) при контрактуре нижней челюсти?

(Ответ: Малый объем рубца. Наличие большого количества зубов со здоровым пародонтом. Взрослый возраст. Свежая контрактура).

2. Больной М., 45 лет, с диагнозом контрактура нижней челюсти показано оперативное лечение. Что является необходимым при хирургическом лечении контрактур нижней челюсти?

(Ответ: Максимально удалить патологически измененные ткани. Максимально открыть рот и зафиксировать достигнутый уровень межчелюстной распоркой. Максимально разъединить здоровые и патологически измененные ткани. Предотвратить возможные осложнения).

3. Больному С., 47 лет, с диагнозом контрактура нижней челюсти показано оперативное лечение. Какие из приведенных методов не относятся к хирургическим методам лечения рубцовых контрактур нижней челюсти?

(Ответ: Кондилотомия, репозиция и фиксация головки нижней челюсти. Перемещение диска СНЩС. Склерозирование капсулы СНЩС. Механотерапия).

7. ЛИТЕРАТУРА.

1. Безруков В.М. Руководство по хирургической стоматологии челюстно-лицевой хирургии: 2 тома / В.М.Безруков, Т.Г. Робустова. - М., Медицина, 2000. - 488 с.

2. Бернадский Ю.И. Травматология и восстановительная хирургия черепно-челюстно-лицевой области / Ю.И. Бернадский. - М.: Медицинская литература, 1999. - 456 с.

3. Ибрагимов З.И. Рентгенологические проявления контрактур височно-нижнечелюстного сустава / З.И. Ибрагимов, Н.А. Рабухина, В.А. Семкин // Вестник рентгенологии и радиологии. - М. - 2005.- №4.- С.21-23.

4. Петросов Ю.А. Заболевания височно-нижнечелюстного сустава / Ю.А. Петросов, О.Ю. Калпакьянц, Н.Ю. Сеферян. Краснодар, 1996. - 349 с.

5. Робустова Т.Г. Хирургическая стоматология / Т.Г. Робустова. - М., 2003. - С.68-88.

6. Диагностика и лечение заболеваний височно-нижнечелюстного сустава / В.А. Семкин: Дис. д. мед. н. - М., 1997. - 204 с.

7. Семкин В.А. Клиника, диагностика и лечение постинъекционных контрактур нижней челюсти / В.А. Семкин, Н.А. Рабухина, Н.В. Букатина // Стоматология. - 1998. - №5. - С.30-31.

8. Тимофеев А.А. Руководство по челюстно-лицевой хирургии и хирургической стоматологии / А.А. Тимофеев. - Киев, 2002. - С. 120.

9. Ибрагимов З.И. Постинъекционная контрактура нижней челюсти (экспериментально-клиническое исследование) / З.И. Ибрагимов: Дис. к. мед. н. - М., 2007. - 134 с.

№ 6. Анкилозы височно-нижнечелюстного сустава: этиология, патогенез, классификация, клиника, диагностика, лечение.

1.АКТУАЛЬНОСТЬ ТЕМЫ.

Анкилоз височно-нижнечелюстного сустава (ВНЧС) является тяжелым инвалидизирующим заболеванием, приводящим к комплексу функциональных и косметических нарушений. Это объясняет необходимость раннего выявления и устранения анкилоза ВНЧС. Хотя число подобных больных относительно невелико, составляя по данным литературы не более 5% от общего числа пациентов отделений челюстно-лицевой хирургии, но тяжесть функциональных нарушений и косметической деформации обычно настолько выражена, что при поступлении подобного пациента в стационар, он забирает на себя большую долю сил и умений врача. Кроме того, анкилозы все еще относятся к заболеваниям с высоким риском рецидивирования, что вдобавок к физическим сильно расходует и душевные силы хирурга, который, выписывая прооперированного пациента, никогда не знает с чем пациент вернется через год. Все это приводит к тому, что споры о тактике лечения, сроках и этапности оперативных вмешательств не утихают до сих пор, а небольшое количество больных не позволяет сделать однозначных выводов и разработать стандарты лечения для этой тяжелой группы больных.

2. КОНКРЕТНЫЕ ЦЕЛИ:

Дать определение, что такое анкилоз ВНЧС.

Анализировать этиологию и патогенез разных форм анкилоза ВНЧС.

Предложить план обследования больного с анкилозом ВНЧС.

Классифицировать анкилоз ВНЧС.

Перечислить основные клинические признаки анкилоза ВНЧС.

Предложить схемы лечения больных с анкилозом ВНЧС.

Проанализировать данные дополнительных методов обследования больных с анкилозом ВНЧС.

3. БАЗОВЫЕ ЗНАНИЯ, УМЕНИЯ, НАВЫКИ, НЕОБХОДИМЫЕ ДЛЯ ИЗУЧЕНИЯ ТЕМЫ (междисциплинарная интеграция).

Названия предыдущих дисциплин	Полученные навыки
1. Этика и деонтология	Установить психологический контакт с больным
2. Нормальная анатомия	Знать анатомическое строение височно-нижнечелюстного сустава
3. Нормальная физиология	Знать функциональные возможности височно-нижнечелюстного сустава в норме
4. Патоморфология	Описывать морфо-функциональные изменения в височно-нижнечелюстном суставе при различных видах его патологии
5. Пропедевтика внутренних болезней	Применять методы обследования больного при различных видах патологии височно-нижнечелюстного сустава
6. Рентгенология	Уметь описать рентгенологические снимки височно-нижнечелюстного сустава
7. Клиническая фармакология	Знать действие, показания к применению, противопоказания, дозировку, схемы назначения медикаментозных препаратов применяемых при лечении патологии височно-нижнечелюстного сустава

4. ЗАДАНИЕ ДЛЯ САМОСТОЯТЕЛЬНОЙ РАБОТЫ ВО ВРЕМЯ ПОДГОТОВКИ К ЗАНЯТИЮ.

4.1. Перечень основных терминов, параметров, характеристик, которые должен усвоить студент при подготовке к занятию:

Термин	Определение
1. Анкилоз	Это фиброзное или костное сращение суставных поверхностей, которое обуславливает частичное или полное исчезновение суставной щели.
2. Симптом «птичье лицо»	Это симптом, когда в детском возрасте поражаются оба сустава, развивается двусторонняя микрогензия, т. е. резкое недоразвитием всего нижнего отдела лица.
3. ВДОА	Это вторичный деформирующий остеоартроз.

4.2. Теоретические вопросы к занятию:

Дать определение, что такое анкилоз ВНЧС.

Анализировать этиологию и патогенез разных видов анкилоза ВНЧС.

Предложить план обследования больного с анкилозом ВНЧС.

Классифицировать анкилоз ВНЧС.

Перечислить основные клинические признаки анкилоза ВНЧС.

Предложить схемы лечения больных с анкилозом ВНЧС.

Перечислить основные методы и методики оперативного лечения анкилоза ВНЧС.

Проанализировать данные дополнительных методов обследования больных с анкилозом ВНЧС.

Предложить план диспансерного наблюдения за больными с анкилозом ВНЧС.

4.5. Практические вопросы (задания), которые выполняются на занятии:

1. Уметь провести дифференциальную диагностику между анкилозом и другими заболеваниями ВНЧС.

2. Уметь прочитать рентгенологический снимок, МРТ, компьютерную томограмму при анкилозе ВНЧС.

3. Знать методики оперативного лечения костного анкилоза ВНЧС.

4. Знать методики оперативного лечения фиброзного анкилоза ВНЧС.

5. Знать методики артропластики ВНЧС.

5. СОДЕРЖАНИЕ ТЕМЫ:

Анкилоз височно-нижнечелюстного сустава - фиброзное или костное сращение суставных поверхностей, обуславливающее частичное или полное исчезновение суставной щели.

При наличии у больного наряду с внутрисуставными (анкилозирующими) спайками еще и костных образований внесуставных (контрактурных) следует говорить о сочетании анкилоза височно-нижнечелюстного сустава с контрактурой нижней челюсти. Такой диагноз требует и соответствующего плана хирургического вмешательства.

На основании классификации болезней костей и суставов у детей Н. Н. Каспарова именуется состояние фиброзной спайки суставных поверхностей (т. е. фиброзный анкилоз ВНЧС), сочетающееся с грубой деформацией мышечного отростка (его укорочением и конгломератным разрастанием), вторичным деформирующим остеоартрозом (ВДОА). На основании этого обстоятельства мы делим фиброзные анкилозы на две подгруппы, имеющие право на самостоятельность нозологических форм: неосложненный фиброзный анкилоз и осложненный (деформацией) фиброзный анкилоз, который можно назвать еще и вторичным деформирующим остеоартрозом или анкилозоконтрактурой.

Причиной внутрисуставных сращений могут быть инфекционные остеоартриты и травмы, в том числе родовые; в единичных случаях отмечается тугоподвижность в суставе, возникающая еще до рождения ребенка. Принято делить анкилозы на приобретенные и врожденные, воспалительные и травматические.

У детей анкилоз развивается чаще всего в результате гнойного отита, возникшего в связи с каким-либо инфекционным заболеванием (скарлатина, эпидемический паротит и др.).

Развитие анкилоза возможно также (как у детей, так и у взрослых) в связи с артритом любой другой этиологии. По имеющимся данным, в мирное время около 30% анкилозов возникает в результате повреждения мышечного отростка нижней челюсти и суставной ямки височной кости при падениях, ударах в область подбородка и травмах во время родов; 22% - вследствие вторичного септического поражения сустава при гнойном отите; 13% - из-за поражения головки нижней челюсти остеомиелитом; гонорейные, ревматические, деформирующие артриты бывают причиной анкилозов у 13% больных.

Травматические анкилозы обычно развиваются после закрытых переломов мышечного отростка нижней челюсти. После открытых, особенно огнестрельных, повреждений анкилозирование наступает не так часто.

Иногда анкилоз развивается вследствие неустраненного вывиха нижней челюсти. У детей грудного возраста травматический анкилоз может возникнуть в связи с повреждением сустава при наложении щипцов во время родов.

Механизм развития костного анкилоза после перелома шейки нижней челюсти у детей можно себе представить следующим образом: сместившаяся головка нижней челюсти сохраняет эпифизарные зоны роста, продолжающие функционировать - продуцировать новую костную ткань, которая постепенно заполняет нижнечелюстную ямку, срастается с ней и приводит к анкилозу.

Повреждением зон роста объясняется последующее недоразвитие соответствующей ветви челюсти; если она и не повреждена, то микрогенез развивается из-за того, что «энергия» зоны роста уходит на образование костного конгломерата: чем он больше, массивнее, тем больше недоразвита ветвь челюсти по своей высоте. Поэтому для профилактики посттравматических анкилозов у детей рекомендуется тщательно сопоставлять и надежно фиксировать отломки ветви челюсти.

Симптомы анкилоза височно-нижнечелюстного сустава

Врожденные анкилозы наблюдаются исключительно редко. Согласно имеющимся данным, до 80% анкилозов височно-нижнечелюстного сустава развиваются у детей в возрасте до 10-15 лет. Однако многие больные поступают в лечебные учреждения значительно позже.

Анкилозы могут быть полные и частичные, костные и фиброзные, одно- (около 93%) и двусторонние (около 7%).

Непременный симптом анкилоза - это стойкое полное или частичное ограничение раскрывания рта, т. е. ограничение опускания нижней челюсти и полное отсутствие скользящих движений в пораженном суставе по горизонтали.

Степень подвижности головки нижней челюсти определяется путем ее пальпации впереди козелка уха и через переднюю стенку наружного слухового прохода. При фиброзном анкилозе врач ощущает едва заметную подвижность головки нижней челюсти, чего нет при синостозе. Однако, несмотря на полный синостоз в пораженном суставе, сохраняется, хотя и незначительная, подвижность головки нижней челюсти на здоровой стороне. Это оказывается возможным за счет эластичности всей нижнечелюстной кости.

Иногда, в случаях рецидива анкилоза, отмечается стойко фиксированный открытый прикус. Это обычно является следствием рецидива после оперативного вмешательства, при котором резецируется значительный фрагмент ветви челюсти, или результатом неправильной фиксации нижней челюсти после операции, а также неправильно проводимой механотерапии, когда больной уделяет внимание только открыванию рта.

При обследовании взрослого больного, у которого анкилоз развился в детском возрасте, обнаруживают выраженную задержку роста пораженной половины нижней челюсти и всей соответствующей половины лица. Однако и у детей с анкилозами заметна асимметрия лица вследствие смещения подбородка и кончика носа в больную сторону, уменьшения всех размеров пораженной половины тела и ветви нижней челюсти (односторонняя микрогения или мандибулярная ретрогнатия). К тому же ушная раковина на больной стороне может быть расположена ниже, чем на здоровой. В результате этого здоровая половина лица выглядит запавшей и уплощенной. Подбородок смещен в больную сторону, которая, вследствие размещения нормального объема мягких тканей в области уменьшенных в размерах тела и ветви нижней челюсти, кажется более округлой и создает впечатление здоровой. Поэтому бывают случаи, когда неопытный врач принимает здоровую сторону за больную и даже предпринимает операцию на здоровом суставе. В связи с этим нужно тщательно определить основные размеры нижней челюсти с обеих сторон.

Если в детском возрасте поражаются оба сустава, развивается двусторонняя микрогения, характеризующаяся так называемым птичьим лицом, т. е. резким недоразвитием всего нижнего отдела лица.

В случае развития анкилоза у взрослого человека, у которого уже закончилось формирование скелета, задержка в развитии нижней челюсти незначительная или совершенно отсутствует.

В результате длительного анкилозирования резко нарушается функция питания и речи, особенно при двусторонних фиброзных и костных анкилозах. В этих случаях вследствие недостаточного раскрывания рта полностью или почти полностью исключается прием пищи нормальной консистенции. Больные питаются жидкой или кашицеобразной пищей через узкую щель между зубными рядами, через щель на месте отсутствующего зуба или позадиомолярную щель; хлеб им приходится протирать пальцем сквозь щели между зубами.

По данным мастикациографии, для анкилозов характерны раздавливающий тип жевания, уменьшение частоты жевательных движений (до 0.4-0.6 в 1 с), потеря жевательной эффективности колеблется в пределах 17-98%.

Биоэлектрическая активность жевательных мышц (БАЖМ) на больной и здоровой сторонах весьма различна и зависит от степени распространения рубцовых изменений в суставе и окружающих тканях; в тех случаях, когда костные или фиброзные спайки локализуются в самом суставе, БАЖМ на больной стороне всегда выше, чем на здоровой, а когда рубцы распространились на мышцы и окружающие сустав мягкие ткани, БАЖМ на больной стороне ниже, чем на здоровой. При двусторонних анкилозах БАЖМ почти одинакова с обеих сторон.

Невозможность нормального приема и разжевывания пищи приводит к появлению гингивита, патологических десневых карманов, к отложению большого количества зубного камня, множественному поражению зубов кариозным процессом и веерообразному смещению зубов.

Такие больные, как правило, ослабленные, истощенные и имеют нездоровый цвет лица; у большинства из них отмечается пониженная или нулевая кислотность желудочного сока из-за нарушения секреции желудка. Однако в некоторых случаях больные хорошо адаптируются к таким

условиям приема пищи и питание их при этом почти не нарушено. Речь больных с анкилозом нарушена и затруднена.

Лечение и удаление зубов при полном сведении челюстей или очень затруднено, или совершенно невозможно.

В случае рвоты (при интоксикации, опьянении) таким больным грозит аспирация и асфиксия.

Недоразвитие челюсти приводит к западению языка во время сна на спине, вследствие чего спать в этом положении совсем невозможно или же сон сопровождается сильнейшим храпом. Постоянное недосыпание приводит к истощению нервной системы, больной становится раздражительным, худеет и теряет работоспособность.

Обязательными рентгенографическими признаками у больных с костным анкилозом являются полное или частичное отсутствие суставной щели, перехода структуры одной кости в другую и отсутствие изображения контуров тех отделов костей, которые образуют сочленение.

Если анкилоз развился давно (в раннем детстве), на рентгенограмме будет определяться укорочение и утолщение мышелкового отростка, «шпора» в области угла нижней челюсти, наличие непрорезавшегося нижнего 7 или 8 зуба в области ее ветви.

Вырезка нижней челюсти уменьшена, сливается с отростками ветви нижней челюсти или имеет остроугольную форму.

Дифференциальная диагностика анкилоза височно-нижнечелюстного сустава. Неосложненный костный анкилоз необходимо дифференцировать с костной контрактурой нижней челюсти (см. выше), а также с механическими препятствиями к открыванию рта. Препятствия могут быть обусловлены опухолью (остеомой, одонтомой, саркомой и т. д.) в области ветви челюсти, бугра верхней челюсти или скуловой кости. Поэтому для окончательного установления диагноза следует произвести тщательное пальцевое исследование (при этом указательный палец вводят между бугром верхней челюсти и ветвью нижней челюсти больного, а также пальпируют боковую стенку глотки) и рентгенографию.

При фиброзной, костной или костно-фиброзной контрактуре нижней челюсти, не сочетающейся с анкилозом, ограничение ее подвижности вызвано внесуставными фиброзными или костными стяжениями или разрастаниями.

Диагноз анкилоза должен основываться на данных анамнеза (выяснение этиологического фактора и динамики заболевания), клинического и рентгенографического обследования, а именно:

стойкое полное или частичное ограничение движений в височно-нижнечелюстном суставе;
деформация мышелкового отростка;

изменение размеров и формы нижней челюсти на пораженной стороне;

наличие рентгенографических признаков анкилоза.

Осматривая область суставов, необходимо обращать внимание на наличие на коже рубцов (след ранения или воспаления), послеоперационных шрамов позади ушной раковины (по поводу мастоидита, отита) и выделения гноя из наружного слухового прохода, а также на положение ушных раковин, подбородочного отдела нижней челюсти и на уровень ее нижнего края на больной и здоровой сторонах. Эти и другие данные проанализированы при описании клинических симптомов анкилоза.

Лечение таких больных комплексное. Оперативное вмешательство должно быть направлено на восстановление подвижности в суставе и устранение сопутствующей анкилозу деформации. Цель консервативного лечения у ортопеда — восстановление прикуса. При хирургическом лечении анкилозов следует не только добиться подвижности челюсти путем создания ложного сустава, но и одновременно с этим устранить сопутствующие анкилозу деформацию челюсти и нарушение прикуса.

Благоприятных результатов при хирургическом лечении анкилозов височно-нижнечелюстного сустава можно добиться, если выполнить следующие условия:

При выделении измененного суставного конца ветви челюсти должны быть обеспечены максимальная сохранность и атравматичность жевательных мышц во время операции и фиксация их в физиологическом натяжении. Для этого не следует отделять от кости сухожилия мышц, а надо проводить костно-мышечный декортикат;

Проводить высокую остеотомию ветви челюсти у основания мышелкового отростка с удалением патологически измененного верхнего фрагмента и формировать суставную площадку, по форме близкую к естественной и так же расположенную;

Замещение дефекта суставного конца челюсти желательно осуществлять ортотопическим аллотрансплантатом с хрящевым покрытием суставного конца, а лучше проводить пересадку

нижнего полусустава (вместе с мениском) или блока полного височно-нижнечелюстного сустава со всеми его компонентами (ветвь челюсти с суставной головкой, межсуставной диск, суставная площадка височной кости, межсуставные связки и суставная капсула);

Необходимо плотно припасовывать трансплантат к кости реципиента и надежно фиксировать;

Рекомендовать ранние функциональные нагрузки. Оперативное лечение анкилозов височно-нижнечелюстного сустава является сложным и травматичным хирургическим вмешательством, поэтому операцию следует производить под эндотрахеальным наркозом с введением интубационной трубки через нос "вслепую". В тех случаях, когда назо-трахеальный наркоз провести не удастся (искривление носовой перегородки, атрезия, рубцовое заращение или сужение носовых ходов), приходится прибегать к трахеотомии.

Наиболее удобный доступ обеспечивается полуовальным разрезом кожи, который начинается на 1,5-2 см ниже мочки уха и огибает угол челюсти.

Далее разрез продолжают в подчелюстную область примерно до уровня 6 б. В подчелюстной области разрез необходимо проводить на 3-4 см ниже края челюсти с учетом укорочения и низведения ветви челюсти. Ткани рассекаются послойно до кости. Необходимо учитывать, что восстановление жевательной функции при анкилозе зависит не только от создания искусственного сустава, но и от состояния жевательных мышц. В связи с этим для обеспечения успеха операции очень большое значение имеет сохранение целостности жевательных мышц и их фиксация в физиологическом положении. Учитывая это, сухожилия собственно жевательной мышцы нужно не отсекать от кости, а отделять вместе с кортикальной пластинкой ветви челюсти соответственно месту их прикрепления.

С этой целью линейным разрезом по нижневнутреннему краю угла, то есть на границе прикрепления собственно жевательной и медиальной крыловидной мышц, рассекают сухожильно-мышечные волокна и отделяют от нижнего края кости. Затем по нижнезаднему краю угла и переднему краю собственно жевательной мышцы с помощью бормашины циркулярной пилой и трепаном, ультразвуком или лазерным лучом проводят распил кортикального слоя нижней челюсти и отделяют его вместе с прикрепленной мышцей с помощью тонкого широкого острого долота. На остальном участке ветви челюсти с наружной и внутренней стороны на всем протяжении до скуловой дуги распатором субпериостально отделяют мягкие ткани. После этого приступают к созданию воспринимающего ложа для трансплантата. Для этого с наружной стороны ветви фрезой ровным слоем снимают оставшийся кортикальный слой до появления кровоточащих точек.

Уровень пересечения ветви челюсти определяется характером и распространенностью патологических изменений в кости. Так, при фиброзном или костном сращении суставной головки с суставной впадиной височной кости проводят резекцию мышечкового отростка. Рассекают кость с помощью трепана и бора в поперечном или пилой Джигли в косом направлении через полулунную вырезку кзади и вниз. Если после иссечения мышечкового отростка тяга височной мышцы препятствует низведению ветви, то остеотомию проводят у основания венечного отростка, который сохраняют для проведения костной пластики и восстановления функции нижней челюсти. При массивных костных разрастаниях, когда суставной и венечный отростки образуют единый костный конгломерат, проводят поперечную остеотомию в верхней ее трети, как можно выше к суставу.

Во время остеотомии во избежание повреждения сосудов ассистент подводит изогнутый шпатель под внутреннюю поверхность ветви на уровне предполагаемого пересечения кости. В это время хирург специальным острым длинным трепаном с помощью бормашины делает ряд сквозных отверстий, которые соединяют трехгранной хирургической фрезой или цилиндрическим бором. После того как получена подвижность челюсти на месте остеотомии, хирург берет костные щипцы (костодержатель), захватывает ими челюсть за угол и низводит ее. Не всегда удается при этом легко низвести челюсть, так как на внутренней поверхности ветви иногда остаются рубцовые спайки с окружающими тканями. В таком случае поступают следующим образом. Ассистент крючками хорошо поднимает жевательную мышцу вместе со слюнной железой и мягкими тканями, а хирург в линию остеотомии вводит роторасширитель и им раздвигает костные поверхности. Этот прием всегда обеспечивает вполне достаточное низведение челюсти. Если рубцовая ткань спаивала ветвь челюсти со слизистой оболочкой заднего отдела полости рта, то при насильственном низведении нижней челюсти происходит разрыв слизистой оболочки; при этом может возникнуть кровотечение и, кроме того, операционная рана загрязняется слюной. Чтобы можно было хорошо осмотреть рану в глубине, роторасширитель из раны удаляют, а ассистент однозубым крючком удерживает челюсть в низведенном положении.

Капиллярное кровотечение из рубцов в большинстве случаев удается остановить тугой тампонадой марлей, смоченной горячим изотоническим раствором хлорида натрия, биологическим тампоном или гемостатической губкой.

Но иногда при низведении челюсти или при освобождении из рубцов мышелкового отростка повреждается челюстная артерия, которая отходит от наружной сонной артерии и очень близко располагается к мышелковому отростку, а при массивных рубцах или костной мозоли может располагаться в них. В этом случае следует попытаться перевязать ее в ране, но сделать перевязку артерии в ране часто в подобных случаях не удается. Не затягивая операцию многократными безуспешными попытками перевязать артерию в ране, следует рану туго затампонировать, и произвести перевязку наружной сонной артерии в типичном месте на шее. Для закрытия раны слизистой оболочки следует мобилизовать ее края и наложить кетгутовые швы. Если же это не удастся, то остается единственный выход — тампонировать рану слизистой оболочки со стороны полости рта йодоформной турундой, которую постепенно удаляют на 8-10-й день после операции. После низведения челюсти и перемещения подбородка в правильное положение необходимо костными кусачками сгладить рассеченные поверхности кости и особенно тщательно удалить все острые шипы. Если при исследовании пальцем внутренней поверхности ветви обнаруживаются костные шипы и разрастания костной ткани, то их необходимо удалить долотом, кусачками и острой ложкой, так как оставшиеся шипы и костные выросты могут дать в дальнейшем разрастания новой костной ткани и рецидив анкилоза. Так же с внутренней поверхности ветви челюсти удаляют обрывки надкостницы. Для остеопластики при дефектах нижней челюсти наиболее широко применяют костный аутотрансплантат, взятый из ребра и гребня подвздошной кости. Такой трансплантат является наиболее близким тканям организма в генетическом плане. Однако при аутопластике сложно, а иногда невозможно добиться правильной формы нижней челюсти, особенно при замещении ее обширных дефектов. Аутопластика связана с дополнительной травмой для больного. При взятии трансплантата увеличивается продолжительность операции, вследствие чего ухудшается состояние больного. В случае использования аутотрансплантатов при повреждениях мышелкового отростка или их последствиях невозможно провести первичную артропластику и осуществить реконструктивные операции на височно-нижнечелюстном суставе. В последние десятилетия, как в нашей стране, так и за рубежом накоплен значительный экспериментальный и клинический опыт использования костных аллотрансплантатов, консервированных различными способами, при конструктивных и реконструктивных операциях в челюстно-лицевой области. Наиболее ценным пластическим материалом является ортотопический аллотрансплантат, то есть трансплантат из нижнечелюстной кости, и височно-нижнечелюстной сустав с его составными компонентами. Идентичность этого трансплантата по анатомическому и гистологическому строению нижнечелюстной кости реципиента создает благоприятные условия для его приживания и перестройки с образованием органотипичного регенерата, позволяющего, особенно при первичной костной пластике, получить хорошие результаты.

Артропластика при анкилозе височно-нижнечелюстного сустава (первый вариант)

При выполнении операции по первому варианту, когда в качестве трансплантата используют ортотопический аллотрансплантат из консервированной нижнечелюстной кости вместе с суставной головкой, воспринимающую суставную площадку создают следующим образом. При формировании суставной площадки во избежание вывиха впереди ее создают костный бугорок, который ограничивает смещение суставной головки вперед. Это позволяет ей совершать не только шарнирные, но и в какой-то степени поступательные движения. После этого при необходимости осуществляют низведение ветви и смещение челюсти в здоровую сторону. Подбородок устанавливают в правильное положение по средней линии. У детей и подростков, учитывая рост непораженной половины челюсти, прикус устанавливают с некоторой гиперкоррекцией. В этом положении челюсть фиксируют с помощью различных шин. Для костной пластики образовавшегося дефекта суставного конца нижней челюсти после удаления верхнего фрагмента и перемещения челюсти используют консервированный методом лиофилизации или формализации аллотрансплантат из ветви нижней челюсти вместе с суставной головкой, а в некоторых случаях и с вечноым отростком.

Лучшие функциональные результаты наблюдаются при пересадке полусустава, то есть нижнего этажа сустава — ветви челюсти с суставной головкой, межсуставным диском и соответствующим участком капсулы. В этом случае воспринимающую суставную площадку нужно формировать по форме верхней поверхности межсуставного диска с сохранением по краям выступов, препятствующих смещению трансплантата. С внутренней поверхности трансплантата соответственно

воспринимающему ложу кости реципиента снимают кортикальный слой. С наружной стороны его в области прикрепления кортикальной пластинки с жевательной мышцей также создают воспринимающее ложе. Трансплантат ветви из нижней челюсти следует брать с углом и во всю ее ширину, для того чтобы им можно было одновременно удлинить ветвь, создать угол челюсти, и возместить недостающую часть кости по заднему краю ветви, образовавшуюся после перемещения челюсти вперед. Образовавшийся дефект суставного конца челюсти замещают трансплантатом с таким расчетом, чтобы его суставная головка помещалась на созданной суставной площадке. Сохранившийся венечный отросток соединяют с венечным отростком трансплантата. Второй конец трансплантата соединяют с концом челюсти реципиента внакладку и плотно укрепляют двумя проволочными швами. Венечные отростки скрепляют тонкой танталовой проволокой. Сухожилия медиальной крыловидной мышцы и собственно жевательную мышцу с кортикальной пластинкой прикрепляют не к углу, а сзади угла к заднему краю ветви челюсти, то есть, не изменяя их длины, стремясь воспроизвести физиологическое натяжение мышц. Сохранение целостности и физиологического натяжения жевательных мышц, несомненно, положительно сказывается на жевательной функции.

Артропластика при анкилозе височно-нижнечелюстного сустава (второй вариант)

Артропластика сустава по второму варианту заключается в том, что в область дефекта мышечного отростка после его удаления при анкилозе пересаживают целый блок консервированного аллогенного сустава. Показанием к его пересадке является наличие только костного и рецидивирующего анкилоза в сочетании с недоразвитием челюсти или без ее деформации. Доступ к суставу при операции по второму варианту осуществляют также экстраоральным подходом. После остеотомии и удаления костного конгломерата формируют не суставную площадку, как при первом варианте операции, а воспринимающее костное ложе для трансплантата. Костное ложе должно представлять собой ровную горизонтальную плоскость с двумя — передним и задним — выступами, в которых делают по одному отверстию для фиксации трансплантата. Трансплантат содержит блок сустава, который состоит из:

- участка височной кости с суставной площадкой;
- межсуставного диска;
- суставной головки;
- суставной капсулы;
- межсуставных связок.

Во время припасовки трансплантата его верхнюю поверхность на височной кости выравнивают. По краям передней и задней сторон ее делают по одному отверстию соответственно выступающим участкам воспринимающего ложа. После введения трансплантата в созданное ложе его фиксируют двумя швами из тонкой танталовой проволоки. Второй конец трансплантата соединяют с ветвью челюсти реципиента, как в первом варианте. В рану вводят антибиотики и послойно зашивают ее. Для предупреждения образования гематомы на 1-2 дня в ране оставляют резиновый выпускник.

Плотность трансплантата обеспечивает надежную фиксацию его к челюсти реципиента и прочное удержание челюсти в приданом положении проволочными швами.

Нижнюю челюсть фиксируют к верхней только на период проведения костной пластики и на 7-10 дней послеоперационного периода, до устранения отека. Затем больной постепенно начинает делать активные движения челюстью, в последующем ему назначают физио- и механотерапию. Применение данных методов позволяет восстановить жевательную функцию, одномоментно удлинить ветви челюсти, установить прикус в нормальное положение и устранить деформацию нижней челюсти. Кроме того, при пересадке цельного блока сустава, помимо функции открывания рта, в известной степени восстанавливаются и боковые движения, что имеет немаловажное значение для полноценного разжевывания пищи.

В. С. Иовчев (1963) описал способ “подвесной” артропластики при анкилозе без изменений венечного отростка и окружающих тканей. Он произвел поперечную остеотомию мышечного отростка по возможности ближе к головке и под основание венечного отростка. Челюсть перемещал вниз и в непораженную сторону. Затем свободный конец венечного отростка соединял с культей в области отделенного мышечного отростка и скреплял их костным швом. При этой методике ветвь челюсти не имеет упора в суставе и остается как бы подвешенной на височной мышце.

Для заполнения мягких тканей к заднему краю сдвинутой вперед ветви челюсти прикрепляют двумя швами хрящевой аллотрансплантат.

Г. П. Иоаннидис (1970) при анкилозе височно-нижнечелюстного сустава производил остеотомию в верхней трети ветви челюсти. После удаления и соответствующей обработки верхнего фрагмента подбородок устанавливают по средней линии. Дефект суставного конца челюсти замещают реберным

костно-хрящевым аллотрансплантатом. Костный конец трансплантата погружают в созданное углубление ветви или продольно расщепляют и одну его часть помещают в созданный канал, а другую — на наружную поверхность поднадкостнично без дополнительной фиксации. При этом хрящевой конец закругленной формы обращен в сторону сустава, который обычно располагается ниже естественного, что, по мнению автора, лишь незначительно ухудшает функцию нижней челюсти.

Западение в зачелюстном пространстве, возникающее после перемещения челюсти вперед и в непораженную сторону, ликвидируют путем дополнительной подсадки аллогенного хряща, который фиксируют к заднему краю ветви кетгутowymi швами. При использовании этой методики, как отмечает автор, значительно уменьшается микрогения и достигаются хорошие функциональные результаты.

П. З. Аржанцев (1971) при анкилозе височно-нижнечелюстного сустава и микрогении после тщательного изучения клинических, рентгенологических и функциональных данных, а также особенностей челюстно-лицевой деформации производил реконструктивные операции с целью устранения микрогении, костного анкилоза с одной стороны и фиброзного — с другой. Под эндотрахеальным наркозом (с интубацией через трахеостому) выполняют двустороннюю высокую остеотомию ветвей нижней челюсти. Удаляют костный конгломерат в области мышелкового отростка на стороне костного сращения. Возникший дефект возмещают имплантатом из органического стекла или пластмассы. Суставную впадину формируют хирургическим путем. В области подбородка накладывают зажим аппарата Рудько для скелетного вытяжения нижней челюсти. Через 5-7 дней после установления зубов в прикус скелетное вытяжение заменяют межчелюстной резиновой тягой. Спустя 3 нед под эндотрахеальным наркозом через ранее наложенную трахеостому вычленивают малоподвижный мышелковый отросток на стороне фиброзного сращения. Имплантат, установленный для формирования воспринимающего костного ложа (на предыдущей операции), удаляют. После этого осуществляют двустороннюю артропластику височно-нижнечелюстных суставов лиофилизированными аллогенными суставными отростками.

Лечение двусторонних анкилозов височно-нижнечелюстного сустава более сложно. Необходимо сказать, что иногда в предоперационном периоде ошибочно ставят диагноз “двусторонний анкилоз”, принимая односторонний анкилоз за двусторонний и, наоборот, двусторонний — за односторонний. Поэтому перед операцией необходимо очень тщательное рентгенологическое исследование обоих суставов. В настоящее время уточнению диагноза помогает томография. При двустороннем анкилозе после произведенной остеотомии на одной стороне низвести ветвь челюсти не удастся даже роторасширителем. Особенно форсировать эти движения не следует. В таких случаях тампонируют рану марлевыми салфетками, смоченными антибиотиками. Нельзя тампонировать рану марлевыми шариками, так как шарики, промокшие кровью, становятся малозаметными в глубине раны и их можно легко оставить в ране при окончании операции. После того как рану затампонировали, края кожной раны поверх салфеток сближают 2-3 временными швами и поворачивают голову больного в другую сторону (осторожно, чтобы не нарушить систему эндотрахеального наркоза). Обработав операционное поле, производят такую же операцию на другой стороне. Необходимо иметь в виду, что после операции по поводу двустороннего анкилоза височно-нижнечелюстного сустава в послеоперационном периоде может наступить западение языка, поэтому в конце операции следует прошить язык и привязать лигатуру на 2-3 дня к повязке. В этом периоде больные нуждаются в особом тщательном наблюдении персонала в ночное время. В дальнейшем больные приспособляются самостоятельно удерживать язык. Для удержания нижней челюсти в исправленном положении в послеоперационном периоде в течение 10-14 дней применяют вытяжение за подбородочный отдел челюсти при помощи наkostного зажима, крючка или проволочной петли, шнуром через блок с грузом в 500-800 г.

Применение дезэпидермизированного филатовского стебеля при устранении анкилоза височно-нижнечелюстного сустава

Все авторы, занимающиеся изучением отдаленных результатов лечения анкилозов височно-нижнечелюстного сустава, отмечают большое число рецидивов заболевания. Рецидивы чаще развиваются в течение первого года после операции, но описаны случаи их развития и через несколько лет после операции. А. А. Лимберг для предупреждения развития рецидива анкилоза нижней челюсти в 1948 г. применил для межкостной прокладки дезэпидермизированный филатовский стебель. Операция многоэтапна, поэтому метод рекомендуется только для устранения рецидивов анкилоза. Филатовский стебель формируют обычно на животе. Через 3 нед ножку стебля пересаживают на кисть или предплечье. Еще через 3 нед производят основную операцию устранения

анкилоза. Описанным выше методом обнажают область анкилоза и как обычно обрабатывают кость. Затем отсекают ножку стебля от живота и скальпелем удаляют на протяжении 7-8 см эпидермальный слой кожи, оставив на стебле лишь сетчатый слой так, чтобы жировая клетчатка была покрыта дермой. Деэпидермизированный участок стебля вводят между костными поверхностями и укрепляют его матрачным швом через всю толщу щеки и 2-3 швами к окружающим тканям с таким расчетом, чтобы он не мог сместиться. Затем возвращают на свое место жевательную мышцу и мягкие ткани, накладывают погружные кетгутовые швы, кожную рану зашивают. Часть стебля, оставшуюся недеэпидермизированной, тщательно пришивают к коже так, чтобы рана была закрыта наглухо. Между швами вводят резиновый выпускник на 48 ч. Все дальнейшее ведение больного такое же, как было описано выше. На следующем этапе, через 2-3 нед, отсекают избыток стебля у нижнего края челюсти или, если имеется еще микрогения, стебель отсекают от руки, деэпидермизируют его, распластывают и вводят под кожу для коррекции асимметрии лица. Таким образом, этот метод позволяет устранить не только анкилоз височно-нижнечелюстного сустава, но и асимметрию лица, вызванную западением тканей в области ветви челюсти, и микрогению. Устранение двусторонних анкилозов височно-нижнечелюстного сустава при помощи прокладки из филатовского стебля производят следующим образом. После того как стебель одной ножкой приращен к руке, отсекают вторую ножку от живота и пересаживают ее в область угла нижней челюсти. Через 3-4 нед отсекают ножку стебля от руки и пересаживают ее на симметричное место с другой стороны. Таким образом, стебель располагается под подбородком в виде стремени. Еще через 3-4 нед производят одномоментно устранение анкилоза с обеих сторон. Рассекают стебель поперек на 2 равные части, производят двустороннюю остеотомию, низводят челюсть. Деэпидермизируют обе ножки стебля полностью и каждую вводят между костными поверхностями на своей стороне. В дальнейшем операцию производят так, как это было описано раньше. Между коренными зубами с обеих сторон вводят резиновые прокладки, а подбородок подтягивают "пращей", иногда накладывают межчелюстное вытяжение. Питание больному в послеоперационном периоде на 15-20 дней назначают через зонд. Движения челюсти разрешают с 10-15-го дня.

Операции при анкилозе височно-нижнечелюстного сустава

Артропластика височно-нижнечелюстного сустава способом Медведева, 1953

С помощью специальных щипцов-кусачек производят ступенчатую остеотомию в области верхней трети ветви нижней челюсти, низводят ее до правильного положения. Моделируют и помещают в щель между фрагментами вкладыш из биопластмассы, соответствующий по форме и величине пространству между фрагментами. Вкладыш фиксируют кетгутовыми швами к окружающим тканям, вставляют прокладку между коренными зубами и осуществляют внеротовое вытяжение челюсти в течение 14-16 дней.

Артропластика височно-нижнечелюстного сустава способом Великановой, 1956

Производят косую остеотомию по Рауэру, концы распила кости прижигают дымящей азотной кислотой в течение 1-2 минут. Кислоту наносят с помощью ваты на палочке, окружающие ткани изолируют марлей, смоченной насыщенным раствором натрия гидрокарбоната для нейтрализации кислоты. Осуществляют вытяжение челюсти в течение 10-13 дней.

Артропластика височно-нижнечелюстного сустава способом Бернадского — Михайлик, 1974

Производят остеотомию нижней челюсти ближе к уровню сустава. Нижний фрагмент отводят вниз и вперед, фиксируют челюсть назубными шинами. Культю нижнего фрагмента ветви покрывают колпачком из белочной оболочки яичка (быка). Колпачок фиксируют кетгутовым швом, обвивающим угол челюсти.

Артропластика височно-нижнечелюстного сустава способом Максудова — Драновского, 1981

Разрезами по Рауэру или Львову обнажают угол и тело нижней челюсти. Отслаивают жевательную мышцу от ветви и скелетируют ее до суставного и венечного отростков. Поднадкостнично отсекают внутреннюю крыловидную мышцу с внутренней стороны ветви. Производят остеотомию ближе к пораженному суставу. Нижний фрагмент смещают книзу, челюсть сопоставляют в правильном положении. На края нижнего фрагмента челюсти насаживают отмоделированный колпачок из серебряно-палладиевого сплава.

Артропластика височно-нижнечелюстного сустава способом Михайлик — Бернадского, 1978

Остеотомию осуществляют у основания венечного отростка. Удаляют избыток конгломерата кости в области полулунной вырезки и суставного отростка. Нижнюю челюсть смещают книзу и кпереди. Венечный отросток перемещают и фиксируют к верхнезаднему краю ветви костными швами.

Артропластика височно-нижнечелюстного сустава способом Михельсона, 1948

Осуществляют косую остеотомию ветви по Рауэру. В образовавшуюся щель после разведения фрагментов вставляют колпачок из пластмассы, который надевают на подвижный отрезок кости. Колпачок фиксируется к надкостнице ветви.

Артропластика височно-нижнечелюстного сустава способом Плотникова — Ткаченко, 1966

После обнажения ветви нижней челюсти производят ее остеотомию, удаляют костный массив, формируют суставную впадину в височной кости. Нижнюю челюсть перемещают в правильное положение. Образовавшийся дефект ветви замещают костным лиофизирированным аллотрансплантатом из нижней челюсти с суставным концом, который фиксируют костным швом.

Артропластика височно-нижнечелюстного сустава способом В. Ф. Рудько — Каспаровой, 1956

Скелетируют всю ветвь нижней челюсти, вплоть до костного сращения. Производят горизонтальную остеотомию ветви в верхней ее трети. На нижнем фрагменте ветви моделируют суставную головку и шейку путем удаления участка кости. Разводят фрагменты не менее чем на 10 мм и надевают колпачок из ЭГМАСС-12, к которому приварена “башня” из АКР-7. Колпачок должен туго охватывать кость и прочно на ней сидеть.

Устранение анкилоза височно-нижнечелюстного сустава способом Бернадского, 1956

Через разрез, ниже мочки уха, окаймляющий угол нижней челюсти и продолжающийся в поднижнечелюстной области, обнажают ветвь, скелетируют ее от жевательной и медиальной крыловидной мышц и надкостницы. Осуществляют остеотомию по методу Рауэра. Разводят фрагменты и между ними вставляют Дезпидермизированный, лишенный жира лоскут кожи, который фиксируют кетгутовыми швами к остаткам жевательной и медиальной крыловидной мышц у края угла челюсти.

Устранение анкилоза височно-нижнечелюстного сустава способом Бернадского — Михайлик, 1978

Экстраорально обнажают ветвь нижней челюсти, производят ее остеотомию на границе верхней и средней трети, моделируют суставную головку из нижнего фрагмента резецированной ветви и покрывают ее колпачком из ксеногенной склерокорнеальной оболочки, который фиксируют швами к жевательной мышце. Рану послойно зашивают. При необходимости смещают подбородок до симметричного положения и осуществляют вытяжение его через блок.

Устранение анкилоза височно-нижнечелюстного сустава с микрогенией у детей способом Лимберга, 1955

Разрезом, огибающим угол нижней челюсти, обнажают и освобождают его от надкостницы, жевательной мышцы. Скелетируют всю ветвь вплоть до полулунной вырезки. Внутреннюю поверхность ветви освобождают от надкостницы и медиальной крыловидной мышцы. Производят остеотомию венечного отростка и суставного отростка в области шейки или основания (при костных сращениях). Низводят ветвь челюсти вниз и вперед до установления подбородка в правильное положение. Осуществляют вытяжение челюсти с помощью накладного зажима, наложенного на угол челюсти.

Устранение анкилоза височно-нижнечелюстного сустава способом Львова, 1936

Разрезом под углом нижней челюсти обнажают ее ветвь. Пересекают прикрепление жевательной, медиальной крыловидной мышц. Отсепаровывают вместе с надкостницей мышцы на внутренней и наружной поверхностях и скелетируют всю ветвь. Осуществляют косую остеотомию ветви в зоне верхней ее трети (по Рауэру). Иссекают передний участок ветви в виде клина. Конец нижнего отрезка кости закругляют и моделируют головку и шейку.

Устранение анкилоза височно-нижнечелюстного сустава способом Рауэра, 1928

Разрезом по нижнему краю скуловой дуги, отступив от слухового прохода на 1,5 см впереди и далее вниз, начиная от заднего конца первого скулового разреза, обнажают ветвь нижней челюсти. Отделяют надкостницу по наружной поверхности ветви и по ее переднему и заднему краям. Осуществляют косую линейную остеотомию по линии основания суставного отростка. При существовании одновременно костного сращения между венечным отростком и скуловой костью дополнительно производят косую линейную остеотомию венечного отростка у его основания. В образовавшуюся щель после разведения фрагментов помещают лоскут из широкой фасции бедра с жиром так, чтобы фасция покрывала нижний отрезок ветви, а жир заполнял пространство и на внутренней стороне ветви.

Устранение анкилоза височно-нижнечелюстного сустава способом Роше, 1898

Обнажают нижнюю челюсть разрезом, огибающим ее угол. Выкраивают лоскут на питающей ножке из жевательной мышцы. Скелетируют ветвь нижней челюсти до суставного и венечного отростков, как с наружной, так и внутренней сторон. Производят остеотомию трапециевидной формы в области

нижней половины ветви. Нижний фрагмент ветви низводят и в образовавшийся дефект укладывают мышечный лоскут, который пришивают к наружной поверхности крыловидной мышцы.

Устранение анкилоза височно-нижнечелюстного сустава способом Роше в модификации Смита, 1899

Операцию осуществляют по методу Роше лишь с той разницей, что остеотомию производят в средней трети ветви нижней челюсти.

Устранение анкилоза височно-нижнечелюстного сустава способом Роше — Смита в модификации Березовского, 1901

Производят остеотомию от заднего края ветви в область верхней половины по направлению к краю полулунной вырезки. В пространство между фрагментами укладывают лоскут жевательной мышцы, который прикрепляют к надкостнице внутренней поверхности нижнего фрагмента.

Устранение анкилоза височно-нижнечелюстного сустава способом Савицкого, 1968

Освобождают ветвь нижней челюсти от рубцов, производят ее остеотомию, низводят до правильного положения. К ветви подшивают отрезок ауторепра с хрящевой частью, который моделируют по форме суставной головки. Применяется у детей.

Устранение фиброзного анкилоза височно-нижнечелюстного сустава

Разрезом по Рауэру вскрывают капсулу сустава, удаляют рубцово-измененный диск и рубцы. При необходимости, для достижения достаточной степени раскрытия рта вставляют в суставную щель остеотом и вращательными движениями разрывают спайки, образовавшиеся на внутренней поверхности. Между молярами на больной стороне вставляют распорку.

Устранение фиброзного анкилоза височно-нижнечелюстного сустава способом Семенченко, 1951

Между премолярами на здоровой стороне вводят плоское долото или шпатель и постепенно расширяют щель между зубными рядами настолько, чтобы можно было применить роторасширитель Гейстера. Вставляют роторасширитель между резцами и медленно открывают рот на 1-1,5 см. Вводят второй расширитель на стороне анкилоза между премолярами и медленно раскрывают полость рта до 3,5-4 см. Между коренными зубами вставляют пластмассовую или металлическую распорку.

6. МАТЕРИАЛЫ ДЛЯ САМОКОНТРОЛЯ:

А. Задания для самоконтроля (таблицы, схемы, рисунки, графики):

1. Медицинская амбулаторная карта больного с патологией ВНЧС.
2. Схемы обследования больного с патологией ВНЧС.
3. Схемы лечения больных с патологией ВНЧС.

Б. Задачи для самоконтроля:

1. Пациент К., 44 года, обратился с жалобами на ограничение открывания рта до 0,5 см, отсутствия горизонтальных движений нижней челюсти, боль в обоих ВНЧС. При рентгенологическом исследовании установлено отсутствие суставной щели на некоторых участках, утолщение головки и шейки суставного отростка, уменьшения вырезки нижней челюсти. Какой диагноз можно допустить?

Ответ: Фиброзный анкилоз ВНЧС

2. Больной Н., 50 лет, после рентгенологического обследования имеет такую рентгенологическую картину: полное исчезновение суставной щели, костное сращение головки нижней челюсти с суставной ямкой височной кости. Для какого заболевания характерна такая рентгенологическая картина?

Ответ: Костный анкилоз

В. Материалы для тестового контроля. Тестовые задания с единичным правильным ответом (α=2):

1. Отсутствие подвижной в суставе в результате воспаления, дегенеративного процесса или травмы:

- А. Анкилоз
- В. Контрактура
- С. Хронический артрит
- Д. Юношеский деформирующий артрит
- Е. Склерозирующий артроз

(Правильный ответ: А)

2. Что не является рентгенологическим признаком костного анкилоза?

- А. Наличие экзофитов
- В. Полное исчезновение суставной щели
- С. Костное сращение головки нижней челюсти с суставным углублением височной кости
- Д. Образование единственного костного конгломерата
- Е. Утолщение и укорачивание шейки нижней челюсти

(Правильный ответ: А)

3. Какие есть рентгенологические признаки фиброзного анкилоза?

- А. Суставная щель едва заметная, суставная головка уплощенная, шейка утолщена
- В. Костное сращение головки нижней челюсти с суставным углублением височной кости
- С. Разрушение суставной головки и начальные явления репарации
- Д. Пределы нижнощелепной ямки и суставного отростка сглаживаются приближаясь к прямой линии
- Е. Участки сужения и расширения суставной щели, очаг остеопороза и деструкции костной ткани элементов ВНЧС

(Правильный ответ: А)

6. Перечислите виды анкилоза:

- А. Внесуставной, внутрисуставный, фиброзный, костный
- В. Внесуставной, внутрисуставный, острый, хронический
- С. Внесуставной, внутрисуставный, генерализованный, фиброзный, костный
- Д. Локализованный, генерализованный, фиброзный, костный
- Е. Локализованный, генерализованный, фиброзный, хрящевой, костный

(Правильный ответ: А)

7. Какое заболевание характеризуется костным сращением суставных поверхностей ВНЧС.

- А. Костный анкилоз ВНЧС
- В. Фиброзный анкилоз ВНЧС
- С. Деформирующий артрит ВНЧС
- Д. Артроз ВНЧС
- Е. Синдром Костена

(Правильный ответ: А)

Г. Учебные задачи 3-го уровня (нетипичные задачи):

1. Больная В., 12 лет, имеет диагноз анкилоз ВНЧС. Главным симптомом заболевания является микрогения (симптомом «птичьего лица»). Какие симптомы и синдромы не есть характерными для анкилоза ВНЧС.

(Ответ: Первичная частичная адентия, контрактура нижней челюсти, макрогнатия, парез жевательной мускулатуры)

2. Больной Б., 17 лет имеет недоразвитие нижней челюсти. Следствием анкилоза ВНЧС не может быть?

(Ответ: Недоразвитие верхней челюсти, вторичная адентия зубов нижней челюсти, макрогнатия, парез жевательной мускулатуры)

3. У больного Н., 18 лет имеет место фиброзный анкилоз ВНЧС. Фиброзный анкилоз ВНЧС не характеризуется:

(Ответ: Сращением суставных поверхностей, наличием рубцовых изменений в жевательных мышцах, склерозом кортикальных пластинок суставных костных поверхностей, деструктивными и гиперпластическими изменениями костных элементов сустава)

7. ЛИТЕРАТУРА

1. Безруков В.М. Руководство по хирургической стоматологии челюстно-лицевой хирургии: 2 тома / В.М.Безруков, Т.Г. Робустова. - М., Медицина, 2000. - 488 с.
2. Бернадский Ю.И. Травматология и восстановительная хирургия черепно-челюстно-лицевой области / Ю.И. Бернадский. - М.: Медицинская литература, 1999. – 456 с.
3. Петросов Ю.А. Заболевания височно-нижнечелюстного сустава / Ю.А. Петросов, О.Ю. Калпакьянц, Н.Ю. Сеферян. Краснодар, 1996. – 349 с.
4. Плотников Н.А. Костная пластика нижней челюсти / Н.А. Плотников. - М.: Медицина, 1979. – 214 с.
5. Робустова Т.Г. Хирургическая стоматология / Т.Г. Робустова. - М., 2003. - С.68-88.
6. Диагностика и лечение заболеваний височно-нижнечелюстного сустава / В.А. Семкин: Дис. д. мед. н. - М., 1997. - 204 с.
7. Тимофеев А.А. Руководство по челюстно-лицевой хирургии и хирургической стоматологии / А.А. Тимофеев. - Киев, 2002. - С. 120.

№ 7. Дисфункции височно-нижнечелюстного сустава. Внутренние нарушения височно-нижнечелюстного сустава. Синдром болевой дисфункции височно-нижнечелюстного сустава.

1.АКТУАЛЬНОСТЬ ТЕМЫ.

Синдром дисфункции височно-нижнечелюстного сустава - один из самых трудных и противоречивых диагнозов, с которым приходится сталкиваться практикующим врачам-стоматологам. Около 57% пациентов, обращающихся за помощью к стоматологу, имеют те или иные жалобы на нарушение функции височно-нижнечелюстного сустава. От 14% до 29% детей и подростков страдают данным заболеванием. Разнообразие клинических проявлений дисфункции височно-нижнечелюстного сустава определяется полиэтиологичностью (множественными определяющими факторами) развивающихся в нем патологических изменений, что усложняет диагностику и лечение.

2. КОНКРЕТНЫЕ ЦЕЛИ:

Дать определение, что такое дисфункция ВНЧС.

Анализировать этиологию и патогенез разных форм дисфункции ВНЧС.

Предложить план обследования больного с дисфункцией ВНЧС.

Классифицировать дисфункции ВНЧС.

Перечислить основные клинические признаки дисфункции ВНЧС.

Предложить схемы лечения больных с дисфункциями ВНЧС.

Проанализировать данные дополнительных методов обследования больных с дисфункциями ВНЧС.

3. БАЗОВЫЕ ЗНАНИЯ, УМЕНИЯ, НАВЫКИ, НЕОБХОДИМЫЕ ДЛЯ ИЗУЧЕНИЯ ТЕМЫ (междисциплинарная интеграция).

Названия предыдущих дисциплин	Полученные навыки
1. Этика и деонтология	Установить психологический контакт с больным
2. Нормальная анатомия	Знать анатомическое строение височно-нижнечелюстного сустава
3. Нормальная физиология	Знать функциональные возможности височно-нижнечелюстного сустава в норме
4. Патоморфология	Описывать морфо-функциональные изменения в височно-нижнечелюстном суставе при различных видах его патологии
5. Пропедевтика внутренних болезней	Применять методы обследования больного при различных видах патологии височно-нижнечелюстного сустава
6. Рентгенология	Уметь описать рентгенологические снимки височно-нижнечелюстного сустава
7. Клиническая фармакология	Знать действие, показания к применению, противопоказания, дозировку, схемы назначения медикаментозных препаратов применяемых при лечении патологии височно-нижнечелюстного сустава

4. ЗАДАНИЕ ДЛЯ САМОСТОЯТЕЛЬНОЙ РАБОТЫ ВО ВРЕМЯ ПОДГОТОВКИ К ЗАНЯТИЮ.

4.1. Перечень основных терминов, параметров, характеристик, которые должен усвоить студент при подготовке к занятию:

Термин	Определение
1. Дисфункция	Это (от греч. -, лат. dis- — приставка, обозначающая затруднение, нарушение, расстройство), понятие, когда последствия некоторого явления, действия или процесса оказываются неблагоприятными для данного объекта или органа.
2. Синдромом Костена	Это синоним болевой дисфункции ВНЧС.
3. ВНЧС	Височно-нижнечелюстной сустав.

4.2. Теоретические вопросы к занятию:

1. Дать определение, что такое дисфункция височно-нижнечелюстного сустава.
2. Анализировать этиологию и патогенез различных видов дисфункции височно-нижнечелюстного сустава.
3. Предложить план обследования больного с дисфункцией височно-нижнечелюстного сустава.
4. Классифицировать дисфункции височно-нижнечелюстного сустава.
5. Перечислить основные клинические признаки дисфункции височно-нижнечелюстного сустава.
6. Предложить схемы лечения больных с дисфункциями височно-нижнечелюстного сустава.

7. Проанализировать данные дополнительных методов обследования больных с дисфункцией височно-нижнечелюстного сустава.

8. Предложить план диспансерного наблюдения больных с дисфункциями височно-нижнечелюстного сустава.

4.3. Практические вопросы (задания), которые выполняются на занятии:

1. Уметь провести дифференциальную диагностику между дисфункциями и другими заболеваниями ВНЧС.

2. Уметь прочесть рентгенологический снимок, картину МРТ, компьютерную томограмму при дисфункциях ВНЧС.

3. Уметь составить план обследования пациентов с дисфункциями ВНЧС.

4. Уметь снять болевой синдром при дисфункции ВНЧС.

5. Уметь составить план лечения пациентов с дисфункциями ВНЧС.

5. СОДЕРЖАНИЕ ТЕМЫ:

Дисфункцию височно-нижнечелюстного сустава (ВНЧС) в медицине называют по-разному: миофасциальный синдром, хронический подвывих нижней челюсти, артрит, артроз ВНЧС. Иногда ее называют синдромом Костена по имени отоларинголога из США, который первым исследовал нарушение функции височно-нижнечелюстных суставов в начале XX века и обнаружил связь с ушными болями. Это одна из сложных и мучительных патологий, которую непросто как диагностировать, так и лечить.

Диагностика поражения ВНЧС осложнена тем, что симптомов у этой патологии много. Но некоторые из них можно назвать классическими - те, что затрагивают сами ВНЧС суставы, уши, голову, лицо и зубы. Поскольку в суставах нервных окончаний нет, то когда нарушена их функция в этой области, человек не испытывает боли. Она возникает в ушах, в области шеи, головы или в триггерных точках, представляющих собой уплотнения в мышцах (жевательных, височных, подъязычной, височных, шейных), - боль ощущается при надавливании на них. При этом чувствуется шум в ушах, хруст в суставах при открывании рта.

Самый распространенный симптом - щелканье в суставе нижней челюсти, причем не всегда сопровождающиеся болевыми ощущениями. Звук, издаваемый при этом челюстью, могут слышать окружающие. Если челюсть щелкает, значит, диск смещен и мышцы, поддерживающие нижнюю челюсть во время пережевывания пищи, напряжены неестественно. Следствием этого напряжения становятся боли в мышцах, лице, голове и шее.

Блокирование, или заклинивание ВНЧС – это состояние, при котором сустав движется неравномерно из-за нарушений, которые в нем произошли. Пациент замечает, что нижняя челюсть открывается неравномерно, будто что-то ловит. А чтобы широко открыть рот требуется сначала подвигать нижней челюстью то в одну, то в другую сторону, иногда это приходится делать до тех пор, пока не раздастся щелчок в точке ее "отпирания".

Из-за близости ВНЧС к ушным раковинам, его поражение часто становится причиной болей в ухе, его заложенности, вплоть до потери слуха. Звон в ушах могут вызывать как нарушения в суставе, так и борьба с болью с помощью препаратов (аспирин, ибупрофен).

Головная боль - один из наиболее частых симптомов патологии ВНЧС. Обычно она концентрируется в висках, затылке и даже плечах (лопатках). Стискивание челюстей и скрежетание зубами (бруксизм), которые также могут быть симптомами патологии ВНЧС, вызывают мышечную боль, которая становится причиной головных болей. Смещенный диск ВНЧС также может причинять боль в суставе, которая часто иррадирует в виски, лоб или шею. Причем эти боли так сильны, что врачи часто путают их с мигренью или с патологиями головного мозга.

Из-за бруксизма, который может быть и причиной, и следствием поражения ВНЧС, зубы могут стать очень чувствительными. При этом стоматолог не может найти причины этой чувствительности и вынужден депульпировать зубы, а в некоторых случаях и удалять, чтобы избавить своего пациента от боли. Но она, наоборот, усиливается.

С патологией ВНЧС могут быть связаны боли в спине из-за повышенного напряжения мышц (миофасциальный болевой синдром), головокружение, дезориентация, растерянность, депрессия и на ее фоне – нарушение сна. Возможно также развитие фотофобии (повышенной чувствительностью к свету), возникновение боли в глазу, нечеткое зрение и подергивание глазных мышц.

Дисфункция встречается во всех возрастных группах, а вообще людей, страдающих этой патологией, по разным подсчетам – до 70 процентов. Среди причин ее возникновения – нарушение прикуса, резкое перенапряжение жевательных мышц при пережевывании твердой и грубой пищи, неправильное лечение зубов (пломбирование зуба, протезирование), бруксизм и повышенная

стираемость зубов, спортивные нагрузки, которые приводят к перенапряжению отдельных групп мышц.

Часто причиной развития дисфункции ВНЧС-суставов становится стресс, а также неправильное стоматологическое лечение, точнее, ошибки стоматологов-ортопедов, ортодонтот, терапевтов, хирургов: даже лечение простого кариеса может привести к дисфункции нижнечелюстного сустава, если стоматолог-терапевт поставил завышенную пломбу, что нарушило симметрию и привело к односторонним нагрузкам, а затем и к смещению дисков, а с ним и к болям. Причинами этой болезни могут стать также травма суставов, стираемость зубов при бруксизме, чрезмерные нагрузки при занятиях спортом.

Лечение

Если вы уверены в том, что боли, которые испытывают пациенты связаны с дисфункцией нижнечелюстного сустава, то что, чтобы улучшить функцию жевания и уменьшить боль, можно использовать влажное тепло: необходимо к больному месту приложить компресс – его функцию может выполнить бутылка с горячей водой, обернутая теплым сырым полотенцем, чтобы избежать ожога.

Уменьшить воспаление и притупить боль поможет лед. Но ледяной пакет (или пластиковую бутылку со льдом) нельзя класть непосредственно на кожу, лучше обернуть его тканью. Помните, что нельзя использовать лед более 10-15 минут, перерыв между установкой компрессов должен быть не меньше часа.

Временно уменьшить боль помогут анальгетики.

Мягкая (можно перетертая) или смешанная пища дает челюсти возможность отдохнуть. Откажитесь от твердых, хрустящих и долго жующихся продуктов. Не пытайтесь открывать как можно шире рот, откусывая крупные куски.

Освойте удобные для вас техники релаксации: расслабление помогает справиться с болью, сопровождающую дисфункцию ВНЧС.

Диагностика

Диагностировать дисфункцию ВНЧС сложно не только стоматологам, но и врачам других специальностей, поэтому часто оказывается, что заболевание обнаруживается поздно и лечение оказывается долгим и непростым. Для диагностики синдрома ВНЧС используют рентгенографию (в том числе ортопантограмму), электромиографию, компьютерную томографию (КТ), магнитно-резонансную томографию (МРТ), артроскопию. Чтобы правильно поставить диагноз, важно проконсультироваться у специалистов разных направлений в стоматологии.

Из-за того, что дисфункция суставов трудно диагностируется, даже стоматологи мало знакомы с этой патологией и способами лечения. Поэтому большая часть пациентов не получает квалифицированной своевременной помощи и ходит к остеопатам, мануальным терапевтам, отоларингологам, терапевтам, неврологам, психотерапевтам. На самом деле лечением заболеваний ВНЧС должны заниматься стоматологи в зависимости от причины, вызвавшей это состояние.

Чтобы достичь успеха в терапии, необходим комплекс мер: ортодонтическое лечение для исправления прикуса, хирургическое вмешательство, перелечивание зубов, протезирование, физиотерапевтические процедуры, иглорефлексотерапия.

По показаниям врач может назначить ночное ношение трейнера - суставной шины, с помощью которой снимается миофасциальный болевой синдром. Ее можно использовать и для диагностики, и для предупреждения стираемости зубов при бруксизме.

Лечить дисфункцию ВНЧС обязательно - при смещении диска суставные поверхности подвергаются перестройке (артроз), в полости сустава разрастается грубая соединительная ткань, что приводит к обездвиживанию сустава - анкилозу.

Профилактика - это своевременное и качественное лечение и протезирование зубов, исправление прикуса, своевременное обращение за помощью к врачу после травмы.

Болевая дисфункция височно-нижнечелюстного сустава. В практической работе врача-стоматолога, врача-невролога достаточно часто приходится сталкиваться со стоматоневрологической симптоматикой. Одной из таких проблем является дисфункция височно-нижнечелюстного сустава (ВНЧС).

Существует тесная взаимосвязь между клиничко-неврологической симптоматикой и дисфункцией ВНЧС.

Как правило, пациенты с дисфункцией ВНЧС предъявляют жалобы:

1. Боли в области ВНЧС локального или диффузного характера.

2. Головные боли часто гомолатеральные со стороны пораженного сустава. Головные боли чаще имеют интенсивный характер по типу гемикрании.
3. Боли в шейном отделе позвоночника, ограничение подвижности шейного отдела позвоночника, головокружения.
4. Ограничение подвижности сустава (неполного открытия рта).
5. Напряжение лицевой и жевательной мускулатуры (чаще со стороны «заинтересованного» сустава, но возможна и двухсторонняя локализация напряжения мускулатуры).
6. Нарушение ночного сна и т.д.

При сборе анамнеза возможно выявить:

1. Травму сустава или нижней челюсти.
2. Перенесенные стоматологические манипуляции (как правило, протезирование).
3. Профессиональные вредности (как правило, это пациенты, работа которых связана со значительной речевой нагрузкой).
4. Дегенеративно-дистрофические изменения со стороны позвоночника и других суставов.

Чаще всего данная категория пациентов наблюдается только врачом стоматологом (как правило пациент при возникновении жалоб после проведенного протезирования или лечения у стоматолога к нему же и обращается) и конечно в этом случае говорить о клиничко-неврологическом осмотре и обследовании пациента не приходится. В связи с этим большое значение приобретает совместное сотрудничество врача невролога и врача стоматолога, а также обязательный комплекс диагностического обследования пациентов с дисфункцией ВНЧС.

Лечение. Лекарственная терапия миофасциальной болевой дисфункции (МБД) ВНЧС не заменяет, а дополняет традиционное окклюзионное лечение, применение окклюзионных шин.

При хроническом течении МБД ВНЧС сложно обойтись без фармацевтических средств. Ибо комплексное лечение должно быть направлено на все установленные звенья патогенеза. Но боль всегда связана с ЦНС.

В случае МБД ВНЧС помимо алгической рецепции и самого ощущения боли важное значение имеет её эмоциональное переживание (страдание).

1. Одна из основных трудностей при лечении МБД ВНЧС заключается в том, что помимо самой боли (даже если она является единственной жалобой) необходимо оценить много других факторов, влияющих на состояние больного. Некоторые пациенты находятся в состоянии тревожности или даже страха. В подобных случаях, оправдано назначение галоперидола по 0,5 мг 2 раза в сутки.

2. При рассмотрении тривиальных фармакологических методов борьбы с болью в первую очередь следует указать на группу ненаркотических анальгетиков, основными представителями которых, конечно, являются нестероидные противовоспалительные препараты (НПВП), хотя известно, что монотерапия ими не всегда способна адекватно купировать болевой синдром

При болевой дисфункции возникающей вследствие растяжения жевательных мышц, сопровождающейся выраженной болью, отёчностью в области ВНЧС используются нестероидные противовоспалительные препараты: «Мовалис», «Найз», «Доналгин», «Нимегесик 100», «Месулид». Препараты применяются в течение 5–10 дней по 1 табл. 1–2 раза в день.

В комплексной терапии болевой дисфункции ВНЧС применяется «Вольтарен Эмульгель». Препарат оказывает местно-анестезирующее, охлаждающее и обезболивающее (за счёт подавления биосинтеза простагландинов) действие, уменьшает отёк тканей. Препарат наносят на кожу 3–4 раза в день и слегка втирают. Курс лечения — 2–3 недели.

3. Облегчить состояние пациентов, страдающих от МБД ВНЧС, способны бензодиазепины (диазепам, феназепам, элениум). Эти лекарственные препараты нашли применение при терапии различных психотических состояний и нарушений сна, однако они также широко используются для лечения болевых синдромов, особенно протекающих на фоне спастических состояний жевательных мышц. При лечении МБД ВНЧС предпочтение следует отдать диазепаму, который обладает выраженным миорелаксирующим действием. Его обычная доза — 5 мг за 1 час перед сном, затем по 2 мг 2 раза в сутки. Как правило, диазепам назначают на срок 7–10 дней.

4. Находят также широкое применение в терапии МБД ВНЧС антидепрессанты. Однако анальгетической активностью обладают не все препараты данной группы. Наибольшее предпочтение при лечении болевых синдромов отдается amitриптилину по 25 мг 2 раза в сутки. Предполагают, что его лечебное действие связано не с антидепрессивным эффектом, а со способностью влиять на пути, проводящие болевую импульсацию в ЦНС.

5. Если МБД ВНЧС протекает на фоне ишемической болезни сердца, гипертонической болезни, то оправдано использование гуанфацина, верапамила, относимых к неопиатным анальгетикам.

Анальгетический эффект гуанфацина, прямо коррелирующий с дозой препарата, был показан в экспериментальных работах Михайловича В.А. и Игнатова Ю.Д. (1990). Страшинов В.И. и др. (1996) в своих наблюдениях представили убедительные данные эффективного использования гуанфацина при проведении анальгезии у пациентов в послеоперационном периоде, причем 2 мг препарата, назначаемого перорально, по их данным, обеспечивали в течение 8 часов адекватное обезболивание.

6. Не потеряло актуальности использование химических соединений, затрудняющих синаптическую передачу в нервных центрах и нейтрализующих активность таких медиаторов боли и парестезии, как серотонин, гистамин. Одним из таких препаратов является «Резерпин» («Рауседил») (Кассиль Г.Н., 1975). Он, воздействуя на серотонинэргические структуры, может уменьшить боль.

7. В настоящее время имеются данные об эффективности у пациентов с миофасциальным синдромом, бруксизмом, тризмом, головными болями напряжения препарата «Ботокс». Он применяется в виде инъекции в пораженную мышцу, что приводит к снижению активности мышечных рецепторов растяжения. Клинически это проявляется выраженным расслаблением мышцы в месте инъекции и значительным уменьшением боли в ней.

8. В экспериментальных условиях было продемонстрировано и подтверждено клиническим путем релаксирующее действие препарата «Атаракс» на скелетную мускулатуру. Он также оказывает анальгезирующее, антигистаминное, антихолинергическое, симпатолитическое действие. При парестезиях в челюстно-лицевой области препарат назначают по 0,025 один раз в сутки на ночь.

9. При одновременном наличии гипертонусов в височной, жевательной и грудинно-ключично-сосцевидной мышцах оправдано назначение таких препаратов, как: «Сирдалуд», «Парафон», «Миоластан», «Мидокалм», «Баклофен». Они снижают тонус скелетных мышц, оказывают умеренное анальгезирующее действие.

10. Для устранения мышечных болей и спазмов используется «Миоспрей» — препарат, основным активным веществом которого является бензил никотинат, вызывающий местную дилатацию артериол и капилляров. Ментол, который входит в состав препарата, оказывает легкое местное анальгезирующее действие. Миоспрей распыляется на кожу с расстояния 10–15 см до образования толстого влажного слоя препарата. Затем обработанная поверхность массируется до легкой гиперемии кожи.

11. Для снятия боли используют также компрессы с камфорной или жёлтой ртутной мазью (2-4%), апицартроном (пчелиный яд), випракутаном (змеиный яд). Одним из перечисленных препаратов наносится на кожу в области большого ВНЧС 1–2 раза в день в течение 2–3 недель.

12. При сильных болях и резком ограничении подвижности нижней челюсти целесообразно применять местную анестезию. Чтобы исключить многократное введение раствора анестетика в болезненный участок жевательных мышц, а в ряде случаев и с целью проведения дифференциальной диагностики болевой дисфункции ВНЧС предложен способ блокады двигательных ветвей тройничного нерва у подвисочного гребня (Егоров П.М., 1967) слабым раствором анестетика без адреналина.

13. При неэффективности консервативной терапии некоторые авторы рекомендуют внутрисуставные инъекции. Чаще всего применяют пролонгированные формы глюкокортикостероидов («Дипроспан», «Депомедрол», «Кеналог 40»). В ВНЧС вводится не более 1 мл лекарственного препарата.

14. При медикаментозной терапии больных пожилого возраста следует обращать внимание на спазматические явления и необходимость коррекции часто встречающегося нарушенного мозгового и кардиального кровообращения. Указанные лечебные мероприятия проводят соответствующие специалисты (невропатолог, кардиолог).

6. МАТЕРИАЛЫ ДЛЯ САМОКОНТРОЛЯ:

А. Задания для самоконтроля (таблицы, схемы, рисунки, графики):

1. Медицинская амбулаторная карта больного с патологией ВНЧС.
2. Схемы обследования больного с патологией ВНЧС.
3. Схемы лечения больных с патологией ВНЧС.

Б. Задачи для самоконтроля:

1. У больного Х., 34 года, снижена высота прикуса. Больной обратился в клинику хирургической стоматологии с жалобами на нарушения функции ВНЧС. Какое заболевание обуславливается снижением высоты прикуса, который приводит к давлению головок нижней челюсти на свод суставной ямки и на ушно-темпоральный нерв, барабанную струну?

Ответ: Синдром Костена.

2. У больной С., 33 лет, имеет место болевая дисфункция ВНЧС. Больная направлена на рентгенологическое исследование. Какая рентгенологическая картина наблюдается при болевой дисфункции ВНЧС:

Ответ: Асимметрия взаимоотношений суставных головок и суставных щелей.

В. Материалы для тестового контроля. Тестовые задания с единичным правильным ответом (α = 2):

1. Синоним синдрома болевой дисфункции ВНЧС есть?

- А. Синдром Костена.
- В. Синдром Дюпюитрена.
- С. Синдром Робена.
- Д. Болезнь Крона.
- Е. Болезнь Педжета.

(Правильный ответ: А)

2. Для какого заболевания характерны S - подобные движения нижней челюсти во время открывания рта?

- А. Болевая дисфункция ВНЧС.
- В. Острый артрит.
- С. Хронический артрит.
- Д. Артроз.
- Е. Анкилоз.

(Правильный ответ: А)

3. При болевой дисфункции ВНЧС амплитуда движений нижней челюсти:

- А. Увеличенная.
- В. Уменьшенная.
- С. Не измененная.
- Д. Нижняя челюсть обездвижена.
- Е. Нет правильного ответа.

(Правильный ответ: А)

4. Для синдрома Костена не характерно:

- А. «Тугоподвижность» нижней челюсти утром.
- В. Тупая боль в области ВНЧС.
- С. Адентия или снижение прикуса.
- Д. Снижение слуха и шум в ушах.
- Е. Головная боль.

(Правильный ответ: А)

5. Какие из перечисленных методов используются для лечения болевой дисфункции ВНЧС?

- А. Вправление смещенного внутренне суставного диска, медикаментозная, физиотерапия, межокклюзионные ортопедические капы.
- В. Вправление смещенного внутренне суставного диска.
- С. Вправление смещенного внутренне суставного диска, медикаментозная, физиотерапия, кондилотомия.
- Д. Вправление смещенного внутренне суставного диска, медикаментозная, физиотерапия, артропластика.
- Е. Медикаментозная, физиотерапия, межокклюзионные ортопедические капы.

(Правильный ответ: А)

Г. Учебные задачи 3-го уровня (нетипичные задачи):

1. К типичным симптомам дисфункции ВНЧС относится:

- А. Вегетативная симптоматика.
- В. Боль в области лица, челюстных суставов, шеи и плеч, внутри или около уха при жевании, разговоре или широком открывании рта.
- С. Утомляемость лицевых мышц.
- Д. Ограничение амплитуды открывания рта.
- Е. Отечность с одной стороны лица.

(Правильные ответы: В, С, D, E)

2. К этиологическим факторам возникновения дисфункции ВНЧС относятся:

- А. Употребление мягкой еды.
- В. Окклюзионные нарушения.

- С. Психо-эмоциональный стресс.
 - Д. Бруксизм.
 - Е. Гормональные нарушения.
- (Правильные ответы: В, С, D, E)

3. Пациент обратился к хирургу-стоматологу с жалобами на хруст и щелканье в левом ВНЧС, тупая и ноющая боль. Объективно: пальпация ВНЧС безболезненна, амплитуда движений нижней челюсти увеличена, отмечается S -подобные движения челюсти. Больному поставлен диагноз: Болевая дисфункция ВНЧС. С какими заболеваниями необходимо провести дифференциальную диагностику данному пациенту?

- А. Вывих нижней челюсти
 - В. Острый артрит.
 - С. Хронический артрит.
 - Д. Контрактура нижней челюсти.
 - Е. Внесуставной анкилоз СНЩС.
- (Правильные ответы: В, С, D, E)

7. ЛИТЕРАТУРА.

1. Безруков В.М. Руководство по хирургической стоматологии челюстно-лицевой хирургии: 2 том / В.М.Безруков, Т.Г. Робустова. - М., Медицина, 2000. - 488 с.
2. Бернадский Ю.И. Травматология и восстановительная хирургия черепно-челюстно-лицевой области / Ю.И. Бернадский. - М.: Медицинская литература, 1999. – 456 с.
3. Петросов Ю.А. Заболевания височно-нижнечелюстного сустава / Ю.А. Петросов, О.Ю. Капкакьянц, Н.Ю. Сеферян. Краснодар, 1996. – 349 с.
4. Робустова Т.Г. Хирургическая стоматология / Т.Г. Робустова. - М., 2003. - С.68-88.
5. Диагностика и лечение заболеваний височно-нижнечелюстного сустава / В.А. Семкин: Дис. д. мед. . – М., 1997. - 204 с.
6. Тимофеев А.А. Руководство по челюстно-лицевой хирургии и хирургической стоматологии / А.А. Тимофеев. - Киев, 2002. - С. 120.

№ 8. Итоговое занятие: «Современные методы диагностики и лечения заболеваний височно-нижнечелюстного сустава».

1.АКТУАЛЬНОСТЬ ТЕМЫ.

Патология ВНЧС – одна из самых распространенных в структуре заболеваний стоматологического профиля с которым приходится сталкиваться практикующим врачам-стоматологам. Около 57% пациентов, обращающихся за помощью к стоматологу, имеют те или иные жалобы на нарушение функции височно-нижнечелюстного сустава. От 14% до 29% детей и подростков страдают данным заболеванием. Разнообразие клинических проявлений патологии ВНЧС определяется полиэтиологичностью (множественными определяющими факторами) развивающихся в нем патологических изменений, что усложняет диагностику и лечение.

2. КОНКРЕТНЫЕ ЦЕЛИ:

Указать на особенности анатомического строения ВНЧС.

Знать современные клинические и лабораторные методы обследования больных с патологией ВНЧС.

Предложить план обследования больного с патологией ВНЧС.

Классифицировать заболевания ВНЧС.

Знать клинику, диагностику и методы лечения больных с вывихами нижней челюсти.

Знать клинику, диагностику и методы лечения больных с острыми и хроническими артритами ВНЧС.

Знать клинику, диагностику и методы лечения больных с артритами-артрозами и артрозами ВНЧС.

Знать клинику, диагностику и методы лечения больных с контрактурами нижней челюсти.

Знать клинику, диагностику и методы лечения больных с анкилозами ВНЧС.

Знать клинику, диагностику и методы лечения больных с различными видами дисфункции ВНЧС.

Предложить схемы лечения больных с различными видами патологии ВНЧС.

3. БАЗОВЫЕ ЗНАНИЯ, УМЕНИЯ, НАВЫКИ, НЕОБХОДИМЫЕ ДЛЯ ИЗУЧЕНИЯ ТЕМЫ (междисциплинарная интеграция).

Названия предыдущих дисциплин	Полученные навыки
-------------------------------	-------------------

1. Этика и деонтология	Установить психологический контакт с больным
2. Нормальная анатомия	Знать анатомическое строение височно-нижнечелюстного сустава
3. Нормальная физиология	Знать функциональные возможности височно-нижнечелюстного сустава в норме
4. Патоморфология	Описывать морфо-функциональные изменения в височно-нижнечелюстном суставе при различных видах его патологии
5. Пропедевтика внутренних болезней	Применять методы обследования больного при различных видах патологии височно-нижнечелюстного сустава
6. Рентгенология	Уметь описать рентгенологические снимки височно-нижнечелюстного сустава
7. Клиническая фармакология	Знать действие, показания к применению, противопоказания, дозировку, схемы назначения медикаментозных препаратов применяемых при лечении патологии височно-нижнечелюстного сустава

4.ЗАДАНИЕ ДЛЯ САМОСТОЯТЕЛЬНОЙ РАБОТЫ ВО ВРЕМЯ ПОДГОТОВКИ К ЗАНЯТИЮ.

4.1.Перечень основных терминов, параметров, характеристик, которые должен усвоить студент при подготовке к занятию:

Термин	Определение
Анкилоз	Это фиброзное или костное сращение суставных поверхностей, которое обуславливает частичное или полное исчезновение суставной щели.
Симптом «птичье лицо»	Это симптом, когда в детском возрасте поражаются оба сустава, развивается двусторонняя микрогения, т. е. резкое недоразвитием всего нижнего отдела лица.
ВДОА	Это вторичный деформирующий остеоартроз.
Контрактура	Это резкое ограничение подвижности в височно-нижнечелюстном суставе в результате патологических изменений мягких тканей, которые окружают его и функционально связанных с ним
Редрессация	Это насильственный бескровный разрыв рубцов при контрактуре нижней челюсти
Механотерапия	Это использование стандартных или индивидуальных аппаратов для лечения контрактуры нижней челюсти.
Дисфункция	Это понятие, когда последствия некоторого явления, действия или процесса оказываются неблагоприятными для данного объекта или органа.
Синдромом Костена	Это синоним болевой дисфункции ВНЧС.
ВНЧС	Височно-нижнечелюстной сустав.

4.2.Теоретические вопросы к занятию:

1. Особенности анатомического строения ВНЧС.
2. Современные клинические и лабораторные методы обследования больных с патологией ВНЧС.
3. Классификации заболевания ВНЧС.
4. Клиника, диагностика и методы лечения больных с вывихами нижней челюсти.
5. Клиника, диагностика и методы лечения больных с острыми и хроническими артритами ВНЧС.
6. Клиника, диагностика и методы лечения больных с артрито-артрозами и артрозами ВНЧС.
7. Клиника, диагностика и методы лечения больных с контрактурами нижней челюсти.
8. Клиника, диагностика и методы лечения больных с анкилозами ВНЧС.
9. Клиника, диагностика и методы лечения больных с различными видами дисфункции ВНЧС.

4.3.Практические вопросы (задания), которые выполняются на занятии:

1. Обследовать больного с патологией ВНЧС.
2. Описать историю болезни или амбулаторную карточку больного с патологией ВНЧС.
3. Назначить план обследования больного с патологией ВНЧС.
4. Составить план лечения больного патологией ВНЧС.

5. СОДЕРЖАНИЕ ТЕМЫ:

Особенности строения ВНЧС.

Структурные элементы ВНЧС:

- головка нижней челюсти
- нижнечелюстная ямка височной кости
- суставной бугорок височной кости
- внесуставной конус
- внутрисуставной диск
- капсула сустава
- вне- и внутрисуставные связки
- синовиальная жидкость

Отличительные анатомические характеристики ВНЧС:

- а) суставные поверхности костей покрыты волокнистым хрящом, а не гиалиновым;
- б) нижняя челюсть имеет зубы, форма и расположение которых влияют на характер движения суставов;
- в) левый и правый суставы функционируют как единое целое; нарушения движений в одном из них отражаются на характере движений в другом;
- г) полная зависимость внутрисуставных взаимоотношений от характера окклюзии и состояния жевательных мышц;
- д) суставная капсула прикрепляется внутри нижнечелюстной ямки, а не за суставной ямкой, как в других суставах;
- ж) наличие внутрисуставного диска.

Отличительные функциональные характеристики ВНЧС:

- Комбинация поступательных и вращательных движений.

Любое движение в суставе начинается со скольжения суставной головки по заднему скату суставного бугорка, затем присоединяется вращательное движение вокруг горизонтальной оси головки.

Эта функциональная особенность обусловлена наличием суставного диска, который делит полость сустава на две камеры. В верхней камере происходят поступательные движения (головка смещается вниз по заднему скату суставного бугорка). В нижней камере одновременно происходят вращательные движения вокруг горизонтальной оси.

Таким образом, два отдела сустава, изолированные друг от друга диском, едины при выполнении функции.

- Синхронность движений в двух суставах, связанных между собой непарной нижнечелюстной костью.

Эту особенность необходимо учитывать при диагностике заболеваний ВНЧС. Например, при привычном вывихе одного сустава всегда нарушается функция другого. При формировании вторичного деформирующего остеоартроза в одном суставе больной сустав несет дополнительные функциональные нагрузки за счет здорового. В то же время в здоровом суставе развивается ограничение подвижности за счет снижения функции больного сустава.

Диагностика заболеваний ВНЧС до сих пор остается одной из актуальных проблем современной стоматологии. Это связано с тем, что отдельные вопросы этиологии, патогенеза, дифференциальной диагностики и лечения дисфункции височно-нижнечелюстного сустава остаются до конца не изученными и зачастую носят противоречивый характер. Кроме того, разнообразие клинических проявлений дисфункции ВНЧС определяется полиэтиологичностью развивающихся в нем патологических изменений, в результате чего выраженность клинических проявлений не соответствует характеру морфологических изменений в суставе, а доступные методы диагностики не всегда позволяют выявить патологию и оценить степень функциональных нарушений. Для каждого заболевания существует «золотой стандарт диагностики», то есть наиболее точный диагностический метод, с помощью которого можно установить наличие или отсутствие данного заболевания. Как правило, применение эталонного метода диагностики ограничивается его высокой стоимостью и должно быть финансово оправданно для пациента. Но для любого диагностического метода существует несколько альтернатив различной степени точности.

Рентгенография и компьютерная томография используются для исследования состояния костных тканей сустава, для изучения состояния мягких тканей применяется магнитный резонанс. Доступна и достаточно эффективна ультразвуковая диагностика ВНЧС, позволяющая выявить патологию практически всех элементов сустава при открывании и закрывании рта. Методика исследования не требует подготовки, легка в выполнении, безвредна. Однако, оборудование для УЗИ также, как и для МРТ требует немалых материальных затрат и также всегда удалено от рабочего места стоматолога.

В настоящее время в связи с развитием новейших технологий на стоматологическом рынке появилось оборудование, которое дает возможность дифференцировать пациентов с патологией ВНЧС еще на первичном стоматологическом приеме. По данным производителя (фирма Bioresearch, США), аппарат для компьютерной электровибрографии ВНЧС «BioJVA» позволяет: выявить шумы, возникающие в ВНЧС, оценить состояние элементов ВНЧС, траекторию движения нижней челюсти, степень тяжести заболевания.

Артроскопия ВНЧС. Тонкий артроскоп, по размеру примерно равный игле для инъекций, вводится в ВНЧС и проводит осмотр хрящевой ткани, кости, связок и синовиальную мембрану. Артроскопия увеличивает масштаб структур суставного пространства подобно микроскопу и показывает воспаленные участки синовиальной мембраны, спайки суставного диска с окружающими структурами, а также "перфорацию диска", при которой происходит слияние верхнего и нижнего суставного пространства.

Сегодня единой классификации заболеваний ВНЧС не существует. Наиболее приемлемых несколько. Классификация В.И.Бургонской и Ю.И.Бернадского (1970).

Выделяет:

- артриты (острые и хронические),
- артрозы (склерозирующие и деформирующие),
- артритоартрозы.

Классификация В.А.Хватовой (1982).

Выделяет:

- артриты (острые и хронические),
- артрозы (склерозирующие и деформирующие, в хронической стадии и в стадии обострения),
- мышечно-суставные дисфункции,
- анкилозы,
- опухоли.

Осложнения: стоматоневрологические симптомы, вывихи и подвывихи нижней челюсти, суставного диска.

Классификация П.Г. Сысолятина, В.М. Безрукова, А.А. Ильина (1997).

Выделяет:

АРТИКУЛЯРНЫЕ: (имеет место поражение суставных тканей)

1. Воспалительные (артриты).

2. Невоспалительные.

2.1. Внутренние нарушения.

2.2. Остеоартрозы:

- не связанные с внутренними нарушениями ВНЧС (первичные или генерализованные)
- связанные с внутренними нарушениями ВНЧС (вторичные)

2.3. Анкилозы.

2.4. Врожденные аномалии

2.5. Опухоли

НЕАРТИКУЛЯРНЫЕ (связанные с поражением жевательных мышц).

1. Бруксизм.

2. Болевой синдром дисфункция ВНЧС.

3. Контрактура жевательных мышц.

Классификация кафедры челюстно-лицевой хирургии БГМУ

(г. Минск).

1. АРТИКУЛЯРНЫЕ: (имеет место поражение суставных тканей)

1. Самостоятельные заболевания.

- Внутренние нарушения.
- Дегенеративно-деструктивные процессы (артрозы).
- Заболевания воспалительного характера (артриты).

- Травматические повреждения (острый травматический артрит).
 - Редкие формы заболеваний ВНЧС (хондроматоз, опухоли и опухолеподобные образования).
2. В сочетании с поражением других суставов:
- при ревматическом артрите,
 - при ревматоидном артрите,
 - при болезни Бехтерева,
 - при псориатическом артрите,
 - при болезни Шегрена,
 - при микрокристаллических артритах,
 - при артропатиях.

II. Неартикулярные

- Болезни мышц (бруксизм, контрактуры, синдром болевой дисфункции).
- Болезни связок и других околоуставных тканей.

Согласно МКБ - 10 заболевания сустава отнесены к двум классам.

Класс XII Челюстно-лицевые аномалии (включая аномалии прикуса), раздел 6 «Болезни височно-нижнечелюстного сустава».

1. Синдром болевой дисфункции височно-нижнечелюстного сустава.
2. Щелкающая челюсть.
3. Вывих и подвывих ВНЧС.
4. Боль в ВНЧС, не классифицированная в других рубриках.
5. Тугоподвижность ВНЧС, не классифицированная в других рубриках.
6. Остеофиты височно-нижнечелюстного сустава.
7. Другие болезни ВНЧС.
8. Болезнь ВНЧС неуточненная.

Класс XIII. Болезни костно-мышечной системы и соединительной ткани:

Артропатии:

1. Инфекционные артропатии: пиогенный артрит, реактивные артропатии, болезнь Рейтера.
2. Воспалительные полиартропатии: серопозитивный ревматоидный артрит, синдром Фелти, другие ревматоидные артриты, юношеский артрит.
3. Травматические артропатии.
4. Артрозы:
 1. Полиартроз.
 2. Остеоартроз.
 3. Первичный артроз.

Таким образом, в настоящее время четко различают две самостоятельные группы заболеваний ВНЧС:

- 1) заболевания, при которых наблюдается поражение суставных тканей (XIII класс);
- 2) заболевания, обусловленные патологией жевательных мышц (XII класс) и строением зубочелюстной системы.

Вывих нижней челюсти. Различают передний и задний вывих головки нижней челюсти. Вывих может быть односторонним и двусторонним.

Передний вывих головки нижней челюсти может произойти в результате удара, чрезмерного открывания рта при откусывании от большого куска, зевоте, удалении зубов, когда врач предлагает больному широко открыть рот и не фиксирует ладонью челюсть, и т. п.

Клиническая картина при переднем вывихе головки нижней челюсти характерна. Речь больного невнятная, он жалуется на резкие боли в поврежденном суставе, рот открыт и не закрывается, подбородок смещен в сторону, противоположную повреждению, лицо асимметричное, щеки уплощены. При пальпации в области наружного слухового прохода определяется западение, образующееся в результате смещения вперед головки нижней челюсти, которая легко прощупывается под скуловой дугой.

Лечение свежих вывихов производят под местной анестезией, при застарелых вывихах применяют общее обезболивание. Вправление свежего вывиха обычно происходит легко. При привычном вывихе показано оперативное лечение больного.

Артриты ВНЧС. Острые артриты. Острый артрит ВНЧС травматической этиологии возникает в результате сильного механического воздействия: удара, ушиба, чрезмерного открывания рта и т. п.

Острый артрит инфекционного происхождения развивается обычно на фоне острого тонзиллита, переохлаждения, гриппа и т. п. Ревматические и ревматоидные артриты являются результатом

гематогенного инфицирования или распространения инфекции по продолжению при отите, мастоидите, остеомиелите ветви челюсти, гнойном паротите и т. п.

Лечение острого артрита любой этиологии начинают с обеспечения покоя суставу. Этого достигают с помощью индивидуально изготавливаемой пращевидной повязки и межзубной разобщающей прикус пластинки или прокладки, которую накладывают на стороне поражения сроком на 2—3 дня.

Лечение при травматическом артрите проводят с целью снять боли, достичь рассасывания излившейся в сустав крови в возможно ранние сроки и добиться полного восстановления функции нижней челюсти.

Лечение ревматических и ревматоидных артритов проводят консервативными средствами и обязательно совместно с ревматологом. В комплекс назначаемой терапии входят противовоспалительные нестероидные, антибактериальные, стероидные препараты. Весьма сдержанно следует относиться к рекомендациям применять внутрисуставное введение лекарственных препаратов, нельзя одновременно вводить в сустав более 1 мл раствора любого вещества, так как это приводит к растяжению суставной сумки.

При гнойных артритах показано безотлагательное оперативное лечение больного: вскрытие и дренирование очага воспаления, которые производят в стационаре.

На этапе долечивания больным назначают физиотерапевтическое лечение: сухое тепло, УВЧ-терапию, электрофорез, диатермию, компрессы.

Хронические артриты. Хронический артрит характеризуется, прежде всего, ноющими болями в суставе, тугоподвижностью, хрустом, скованностью по утрам и после более или менее продолжительного состояния покоя. На рентгенограмме определяется сужение суставной щели — результат реактивных, а позже и деструктивных изменений покровного хряща головки нижней челюсти и суставной ямки.

Лечение больных с ревматическим и ревматоидным артритом осуществляют ревматологи. При переходе травматических артритов в хроническую стадию назначают ультразвуковую терапию, парафино- и озокерито- терапию, массаж жевательных мышц, электрофорез пчелиного яда, медицинской желчи, препаратов йода. Хороший результат дает миогимнастика.

Инфекционно-специфические артриты. Инфекционно-специфические артриты встречаются сравнительно редко. Различают гонорейный, туберкулезный, актиномикотический сифилитический артриты и др.

Лечение больных с инфекционно-специфическими артритами направлено на ликвидацию основного заболевания и осуществляется соответствующими специалистами.

Артрозы. В основе этиологии заболевания лежат процессы дистрофического характера, развивающиеся на фоне длительного, вяло протекающего воспаления или хронической микротравмы, среди которых значительное место занимают частичная адентия, особенно при односторонних концевых дефектах, зубочелюстные деформации и неправильные артикуляционные взаимоотношения, создаваемые при протезировании зубов. В результате одновременно протекающих процессов воспаления и дегенерации, сопровождающихся деструкцией и пролиферацией хрящевой и костной ткани, развиваются явления остеосклероза и остеопороза анатомических структур височно-нижнечелюстного сустава, что приводит к их деформации и нарушению конгруэнтности. В зависимости от степени выраженности этих состояний различают склерозирующие и деформирующие артрозы.

Диагноз устанавливают на основании оценки результатов клинических, рентгенографических и лабораторных исследований.

Лечение больных комплексное: медикаментозное, физиотерапевтическое, ортопедическое и, при наличии показаний, оперативное.

Контрактура нижней челюсти. Резкое ограничение подвижности в височно-нижнечелюстном суставе вследствие патологических изменений мягких тканей, окружающих его и функционально связанных с ним. Контрактура нижней челюсти возникает на почве изменений в коже, в окружающей сустав подкожной клетчатке, в жевательных мышцах, в фасции (околоушно-височной), в нервных волокнах травматического или воспалительного происхождения.

Лечение контрактур нижней челюсти должно быть патогенетическим. Если контрактура нижней челюсти центрального происхождения, больного направляют в неврологическое отделение больницы для устранения основного этиологического фактора (спастический тризм, истерия).

В случае ее воспалительного происхождения вначале устраняют источник воспаления (удаляют причинный зуб, вскрывают флегмону или абсцесс), а затем проводят антибиотико-, физио- и механотерапию.

Контрактуры нижней челюсти, вызванные костными или костно-

фиброзными обширными спайками, сращениями венечного отростка, переднего края ветви или щеки, устраняют путем иссечения, рассечения этих спаек, а обусловленные наличием узких рубцовых стяжений в ретромоларной области - методом пластики встречными треугольными лоскутами.

После операции необходимо осуществить ряд мероприятий, предупреждающих рецидив контрактуры и укрепляющих функциональный эффект операции. К ним относится активная и пассивная механотерапия.

Для механотерапии можно использовать стандартные аппараты и индивидуальные приспособления, которые изготавливают в зуботехнической лаборатории. Об этом более подробно говорится ниже.

Рекомендуются физиотерапевтические процедуры (облучение лучами Букки, ионогальванизация, диатермия), способствующие профилактике образования грубых послеоперационных рубцов, а также инъекции лидазы при тенденции к рубцовому стяжению челюстей.

Анкилозы височно-нижнечелюстного сустава. Стойкое сведение челюстей, развивающееся в результате образования внутрисуставных фиброзных или костных спаек между головкой нижней челюсти и сочленяющимися поверхностями. В зависимости от этого различают фиброзный и костный анкилоз. Он бывает односторонним и двусторонним.

Образование анкилоза височно-нижнечелюстного сустава в детском возрасте сопровождается разрушением ростковых зон нижней челюсти, находящихся в области мышечного отростка, и приводит к развитию микрогении. В результате подбородок челюсти при одностороннем анкилозе оказывается смещенным от средней линии в сторону поражения, а при двустороннем — назад. Кроме того, происходит укорочение ветви челюсти и вдавление нижнечелюстного края в зоне прикрепления жевательной мышцы, что является результатом ее повышенного тонуса в условиях постоянно сомкнутых челюстей.

Образующиеся внутрисуставные фиброзные спайки могут выполнить все сочленение. В таком случае образуется полный анкилоз, и движения в суставе оказываются невозможными. Если же фиброзные спайки выполняют часть сочленения, например, в переднем или заднем отделе сустава, то возникает частичный фиброзный анкилоз, и больной может немного открыть рот. Постепенно фиброзный анкилоз переходит в костный. Любые движения в суставе полностью прекращаются. При образовании костного анкилоза в процесс могут вовлекаться внесуставные анатомические образования, и даже соседние кости.

На рентгенограммах при образовании полного фиброзного анкилоза определяются костные структуры сустава, но суставная щель отсутствует. При частичном фиброзном анкилозе она не определяется только на участке образования фиброзных тяжей, в переднем или заднем отделе сустава. При образовании костного анкилоза не удается определить не только суставной щели, но и контуров костных структур сустава. Для уточнения топического диагноза применяют томографию.

Лечение частичного фиброзного анкилоза в ранних стадиях его развития может быть консервативным. При образовании полных фиброзных и костных анкилозов показано оперативное лечение в условиях стационара. Методы оперативного лечения различны. В зависимости от возраста больного, вида анкилоза и характера патологического процесса может быть образован ложный сустав, проведена операция артропластики или остеопластика.

Дисфункции ВНЧС называют по-разному: миофациальный синдром, хронический подвывих нижней челюсти, артрит, артроз ВНЧС. Иногда ее называют синдромом Костена.

Дисфункция встречается во всех возрастных группах, а вообще людей, страдающих этой патологией, по разным подсчетам – до 70 процентов. Среди причин ее возникновения – нарушение прикуса, резкое перенапряжение жевательных мышц при пережевывании твердой и грубой пищи, неправильное лечение зубов (пломбирование зуба, протезирование), бруксизм, повышенная стираемость зубов, спортивные нагрузки, которые приводят к перенапряжению отдельных групп мышц.

Часто причиной развития дисфункции ВНЧС становится стресс, а также неправильное стоматологическое лечение, точнее, ошибки стоматологов-ортопедов, ортодонтот, терапевтов, хирургов. Причинами этой болезни могут стать также травма суставов, стираемость зубов при бруксизме, чрезмерные нагрузки при занятиях спортом.

Лечение дисфункций комплексное, совместно с врачами других специальностей.

6. МАТЕРИАЛЫ ДЛЯ САМОКОНТРОЛЯ:

А. Задания для самоконтроля (таблицы, схемы, рисунки, графики):

1. Медицинская амбулаторная карта больного с патологией ВНЧС.
2. Схемы обследования больного с патологией ВНЧС.
3. Схемы лечения больных с патологией ВНЧС.

Б. Задачи для самоконтроля:

См. в методических рекомендациях по темам № 6, 7, 8, 9, 10, 11.

В. Материалы для тестового контроля. Тестовые задания с единичным правильным ответом (α = 2):

См. в методических рекомендациях по темам № 6, 7, 8, 9, 10, 11.

Г. Учебные задачи 3-го уровня (нетипичные задачи):

См. в методических рекомендациях по темам № 6, 7, 8, 9, 10, 11.

7. ЛИТЕРАТУРА.

1. Безруков В.М. Руководство по хирургической стоматологии челюстно-лицевой хирургии: 2 том / В.М.Безруков, Т.Г. Робустова. - М., Медицина, 2000. - 488 с.
2. Бернадский Ю.И. Травматология и восстановительная хирургия черепно-челюстно-лицевой области / Ю.И. Бернадский. - М.: Медицинская литература, 1999. – 456 с.
3. Петросов Ю.А. Заболевания височно-нижнечелюстного сустава / Ю.А. Петросов, О.Ю. Калпакьянц, Н.Ю. Сеферян. Краснодар, 1996. – 349 с.
4. Робустова Т.Г. Хирургическая стоматология / Т.Г. Робустова. - М., 2003. - С.68-88.
5. Диагностика и лечение заболеваний височно-нижнечелюстного сустава / В.А. Семкин: Дис. д. мед. . – М., 1997. - 204 с.
6. Тимофеев А.А. Руководство по челюстно-лицевой хирургии и хирургической стоматологии / А.А. Тимофеев. - Киев, 2002. - С. 120.

№ 9. Принципы и приемы планирования местнопластических операций, показания и противопоказания.

1.АКТУАЛЬНОСТЬ ТЕМЫ:

Последние десятилетия характеризуются значительным прогрессом в развитии пластической реконструктивной хирургии. Реконструктивная хирургия – это отрасль медицины, которая, используя оперативные методы, обеспечивает физическую, функциональную и эстетическую реабилитацию людей с врожденными и приобретенными дефектами и деформациями челюстно – лицевой области. При планировании и проведении пластических операций на голове и шее необходимы глубокие знания по анатомии, гистологии, физиологии этой области, а также, знания принципов методов проведения пластических операций.

Все это определяет необходимость углубленного изучения студентами и внедрение в практику методов пластических операций и современных достижений реконструктивной хирургии.

2.КОНКРЕТНЫЕ ЦЕЛИ:

- 2.1. Анализировать виды пластических операций и пластических материалов.
- 2.2. Объяснять главные принципы, которыми руководствуются при проведении реконструктивных операций.
- 2.3. Предложить методы восстановительных операций при патологических состояниях челюстно – лицевой области.
- 2.4. Классифицировать дефекты и деформации челюстно – лицевой области.
- 2.5. Трактовать данные дополнительных методов исследования пациентов для выбора восстановительной операции.
- 2.6. Проанализировать показания и противопоказания к пластическим и реконструктивным операциям челюстно – лицевой области.
- 2.7. Составить план обследования пациента для проведения реконструктивной операции.

3. Базовые знания, умения, навыки, необходимые для изучения темы (междисциплинарная интеграция)

Названия предшествующих дисциплин	Полученные навыки
Анатомия человека	Владеть знаниями анатомического строения челюстно – лицевой области и навыками определения выбора оптимального метода и анатомической области для замещения дефектов, устранения деформаций челюстно – лицевой локализации.
Патоморфология	Владеть знаниями послойного строения кожи и ее изменений при различных патологических.

Общая хирургия (с оперативной хирургией и топографической анатомией)	Определить характер дефекта или деформации челюстно – лицевой области, осмотреть и обследовать пациента, установить диагноз, предложить метод восстановительной операции, обосновать применение различных методов замещения дефектов, устранения деформаций челюстно – лицевой области.
--	---

4. Задания для самостоятельной работы во время подготовки к занятию.

4.1. Перечень основных терминов, параметров, характеристик, которые должен усвоить студент при подготовке к занятию:

Термин	Значение
1. Пластическая хирургия	Эстетическая реабилитация
2. Реконструктивная хирургия	Физическая и функциональная реабилитация

4.2. Теоретические вопросы к занятию:

- 1.1. Классификация дефектов и деформаций челюстно – лицевой области.
- 1.2. Планирование реконструктивных операций.
- 1.3. Показания к реконструктивным операциям.
- 1.4. Принципы проведения реконструктивных операций.
- 1.5. Противопоказания к пластическим и реконструктивным операциям.
- 1.6. Классификация видов пластических операций.

4.3 Практические задания, которые выполняются на занятии:

1. Провести обследование больного и на его основании сделать запись в истории болезни.
2. Подготовить набор инструментов для выполнения пластической операции на мягких тканях челюстно – лицевой области.
3. Определить показания и противопоказания для выполнения реконструктивной операции конкретному пациенту.
4. Составить план реконструктивной операции для конкретного пациента.

5. Содержание темы:

Классификация дефектов и деформаций челюстно – лицевой области.

А. По этиологии и патогенезу.

1. Врожденные дефекты и деформации:
 - а) дефекты губ и неба (односторонние, двусторонние, центральные, слепые, сквозные, частичные, полные);
 - б) щели головы, носа;
 - в) деформации носа и челюстей.
2. Приобретенные дефекты и деформации:
 - а) травма (бытовая, производственная, спортивная, хирургическая, механическая, термическая, химическая, огнестрельная);
 - б) одонтогенная и неодонтогенная инфекция;
 - в) возрастные деформации кожи головы.

Б. По характеру пораженных тканей и локализации.

1. Мягкие ткани головы.
2. Твердые ткани головы (хрящи, кости).
3. Комбинированные поражения.

В. По характеру нарушений функций:

- а) нарушение или ограничение функций дыхания, жевания, глотания, открывания рта;
- б) нарушение мимики;
- в) нарушение функции, которая ведет к косметическим дефектам.

При установлении показаний руководствуются следующими положениями:

- операция обязательна, безотлагательна по жизненным показаниям;
- операция необходима по функциональным и эстетическим показаниям, но может быть отложена на некоторое время;
- операция не обязательна и может быть методом выбора.

Противопоказания к пластическим и реконструктивным операциям.

Местные:

- незначительная степень дефекта и деформации;

- гнойные заболевания кожи головы;
- воспалительные заболевания челюстно – лицевой области;
- воспалительные заболевания органов, которые находятся вблизи места оперативного вмешательства.

Общие:

- инфекционные болезни в острой и хронической стадиях;
- расстройства желудочно – кишечного тракта;
- психические заболевания;
- субфебрилитет не выясненной этиологии;
- хронические заболевания в стадии обострения.

Планирование реконструктивной операции:

- перед проведением операции проводят анализ дефекта и планирование всех этапов операции;
- устанавливают размер дефекта или деформации, количество и качество утраченных тканей, выбор донорской зоны и способ перенесения пластического материала на реципиентный участок;
- прогнозируют возможные осложнения и пути их предупреждения и лечения.

Главные принципы, которыми руководствуются при проведении реконструктивных операций:

- при выборе метода оперативного вмешательства руководствуются принципом «от простого – к сложному», то есть, отдают предпочтение минимально травмирующей операции и только при невозможности ее выполнения выбирают более сложную;
- пластика должна выполняться тканями наиболее адекватными по консистенции, форме и функции органа, который восстанавливается;
- необходимо учитывать гистологическую совместимость живых тканей и индифферентность имплантируемых материалов;
- ткани донорской зоны должны быть взяты и перенесены на воспринимающее ложе с максимальной аккуратностью и стерильностью;
- необходимо прогнозировать стойкость достигнутого анатомического, функционального и косметического эффектов;
- операция не должна приводить к задержке развития костей головы и образованию рубцовых деформаций;
- все жизненно важные функции (дыхание, жевание и др.) не должны быть нарушены, движения головой должны оставаться свободными.

При планировании пластических операций хирург должен учитывать психоневрологический статус пациента.

Бернадский Ю.И. выделял 5 групп пациентов по психоневрологическому статусу:

- пациенты со сниженным эстетическим восприятием;
- пациенты с нормальным эстетическим восприятием;
- пациенты с непостоянным уровнем эстетического восприятия;
- пациенты с излишне высоким эстетическим восприятием;
- пациенты с противоестественным представлением о косметическом состоянии тканей.

В ходе операции необходимо:

- строго придерживаться правил асептики и антисептики;
- провести адекватное обезболивание, тщательный гемостаз, своевременное восполнение объема утраченной в процессе операции крови;
- бережно относиться к тканям в области операционного поля и трансплантированных тканей;
- равномерно и последовательно сближать ткани;
- ушивать рану без особого натяжения, чтобы предотвратить сдавливание тканей швами;
- перемещенные ткани должны состыковываться без натяжения, чтобы не возникало нарушения кровообращения.

Классификация видов пластических операций и пластических материалов.

Виды пластических операций в зависимости от времени их выполнения:

1. Первичная пластика.
2. Отсроченная первичная пластика.
3. Вторичная ранняя пластика.
4. Вторичная поздняя пластика.

Первичная пластика выполняется при свежей ране или сразу же после удаления опухоли.

Отсроченная первичная пластика проводится на 8 – 10 день после ранения, если в ране нет некротизированных тканей. Могут выполняться дополнительные разрезы с целью перемещения и сближения кожно – жировых и кожно – мышечных лоскутов.

Ранняя вторичная пластика выполняется после устранения воспалительного процесса в сроки от 1 до 3 месяцев после ранения. Главным образом, это местнопластические операции. Возможна свободная пересадка кожи.

Поздняя вторичная пластика выполняется через 3 – 6 месяцев. Применяется пластика местными тканями, Филатовским стеблем, свободная пересадка кожи и сложных трансплантатов на микрососудистых анастомозах.

6. Материалы для самоконтроля:

А. Задания для самоконтроля:

23. Общие понятия о пластической и реконструктивной хирургии.
24. Классификация дефектов и деформаций челюстно - лицевой области.
25. Планирование реконструктивных операций.
26. Положения, которыми руководствуются при определении показаний к пластической операции.
27. Главные принципы, которыми руководствуются при проведении реконструктивных операций.
28. Противопоказания к пластическим и реконструктивным операциям.
29. Требования, которых необходимо придерживаться в ходе операции.
30. Классификация видов пластических операций в зависимости от времени их выполнения.

Б. Задачи для самоконтроля:

4.1. Больной 29 лет обратился в челюстно-лицевое отделение по поводу раны в области носа. Проведена первичная хирургическая обработка раны с элементами первичной пластики. При каком направлении линий швов можно достичь оптимального косметического эффекта в данном случае?

(Ответ: по силовым линиям).

4.2. Военнослужащий получил ранение в лицо осколком снаряда. Объективно: в щечной области слева рваная рана размером 3,0х4,0 см. Перечислите правила, которые необходимо соблюдать во время выполнения операции.

(Ответ: строго придерживаться правил асептики и антисептики; провести адекватное обезболивание, тщательный гемостаз; равномерно и последовательно сближать ткани; ушивать рану без особого натяжения, чтобы предотвратить сдавливание тканей швами).

4.3. На МПП доставлен раненый с касательным пулевым ранением челюстно-лицевой области и значительным дефектом мягких тканей области носа и лба. АД 95/65 мм рт. ст., сознание спутано, из раны – обильное кровотечение. Назовите этап и вид медицинской помощи раненому для устранения дефекта тканей.

(Ответ: пятый этап, СВПХГ; специализированная врачебная помощь).

В. Материал для тестового контроля. Тестовые задания с одиночным ответом.

2.1. При планировании реконструктивных операций не учитывают:

- А. Размер дефекта или деформации.
- В. Количество и качество утраченных тканей.
- С. Выбор донорской зоны.
- Д. Возможные осложнения.
- Е. Наличие вредных привычек.

(Правильный ответ Е).

2.2. К местным противопоказаниям к проведению пластических и реконструктивных операций относят:

- А. Тяжелые расстройства желудочно - кишечного тракта.
- В. Хронические заболевания в стадии обострения.
- С. Гнойничковые заболевания кожи.
- Д. Воспалительные заболевания челюстно - лицевой области.
- Е. Субфебрилитет невыясненной этиологии.

(Правильный ответ Д).

2.3. Какую операцию относят к пластической?

- А. Первичную хирургическую обработку ран.
- В. Вторичную хирургическую обработку ран.
- С. Удаление опухоли в области щеки.
- Д. Вторичную раннюю пластику.
- Е. Удаление злокачественной опухоли крыла носа.

(Правильный ответ Д).

Г. Учебные задачи III уровня (нетипичные задачи).

1. Больной 32 лет обратился с жалобами на наличие рубцовой деформации в области левой щеки. Рубец появился год назад после травмы данной области. Какой вид пластической операции показан данному пациенту?

(Ответ: вторичная поздняя пластика).

2. В челюстно – лицевое отделение поступил пациент с пост травматическим дефектом левого крыла носа. Травму получил на производстве два часа тому назад. По каким показаниям и какое лечение необходимо предложить больному?

(Ответ: необходима операция первичная пластика крыла носа по функциональным и эстетическим показаниям).

3. К хирургу обратился военнослужащий по поводу проведения пластической операции в области подбородка и нижней губы слева. Из анамнеза заболевания выяснено, что у больного была огнестрельная травма, которую он получил во время боевых действий 3 года тому назад. При обследовании определяется рубцовая деформация указанной области размером 3 x 4 см, кроме того, у больного имеется температура 37,30, насморк. Что должен ответить врач и возможно ли, вообще, проведение пластической операции?

(Ответ: можно провести вторичную позднюю пластику после установления причины субфебрильной температуры и выздоровления больного).

7. Литература.

Основная литература:

1. Щелепно – лицева хірургія. Реконструктивна хірургія голови та ший: підручник/ В.М.Соколов, В.І.Митченко, Д.С.Аветіков – Вінниця, Нова книга, 2006. – С.6-8.
2. Г.П.Рузін, М.П.Бурих. Основи технології операцій у хірургічній стоматології та щелепно – лицевій хірургії. – Вінниця, Нова книга, 2008. С.344 – 372.
3. Бернадский Ю.И. Травматология и восстановительная хирургия челюстно – лицевой области, Киев, «Здоров'я», 1971. – С 11 - 24.
4. Хірургічна стоматологія та щелепно-лицева хірургія: підручник; У 2 т. – Т.2/ В.О.Маланчук, І.П.Логвіненко, Т.О.Маланчук, О.Л.Ціленко – К.: ЛОГОС, 2011. – С.335 - 354 .

Дополнительная литература:

1. Михельсон Н.М. Восстановительные операции челюстно-лицевой области. – М.: Медгиз, 1962. – С.167-213.
2. Мухин М.В., Мамонов А.Г. Кожная пластика. Клиническая оперативная челюстно – лицевая хирургия. – Л.: Медицина, 1985. – С.54 – 88.
3. Неробеев А.И. Определение показаний к восстановительным операциям после удаления распространенных злокачественных опухолей головы и шеи // Вопр. онкол. – 1983. - №4. – С.78-82.
4. Золтан Я. Атлас, т.1, «Cicatrix optima», 1974, - С. 9 – 18.
5. Лимберг А.А. Планирование местнопластических операций на поверхности тела. – Ленинград, 1963, - 593 с.
6. Мухин М.В. Клиническая оперативная челюстно – лицевая хирургия, Ленинград, 1974. – С. 31 – 44.
7. Неробеев А.И. Восстановление тканей головы и шеи, 1988. – С. 8 – 21.
8. Рауэр А.Е., Михельсон Т.М. Пластические операции на теле, 1954. – С.13 – 17.
9. Фришберг И.А. Косметические операции на лице, 1984. – С. 4 – 9.
10. Хитров Ф.М. Атлас пластической хирургии лица и шеи, 1984. – С. 11 – 16.
11. Сергиенко В.И., Кулаков А.А., Петросян Н.Э., Петросян Э.А. Пластическая хирургия лица и шеи. – Москва, «Гэотар – медиа», 2010. – С. 20 – 22, 73 – 117.
12. Пластическая и эстетическая хирургия. Под ред. Эйзенманн – Кляйн М., Нейханн – Лоренц К. – Москва, «Практическая медицина», 2011. – С. 167 – 304.
13. Пластическая и реконструктивная хирургия лица. Под ред. А.Д.Пейпла. – Москва, «Бином. Лаборатория знаний», 2007, – 951 с.
14. Белоусов А.Е. Пластическая реконструктивная и эстетическая хирургия. – Санкт-Петербург, «Гиппократ», - 1998, - 743 с.

№ 10. Приобретенные дефекты и деформации губ, щек, носа, подбородка; замещение дефектов, устранение деформаций местными тканями, в частности, лоскутом на ножке.

1.АКТУАЛЬНОСТЬ ТЕМЫ.

Устранение дефектов тканей кожи с помощью рядом расположенных тканей называется местнопластической операцией. Как определял А.А.Лимберг, местнопластические операции являются основным способом лечения рубцовых деформаций или дефектов, а также, дополнительным способом пластики после пересадки тканей с отдаленных участков тела. Значительно увеличился интерес и требования к результатам пластических и косметических операций у населения.

Таким образом, изучение студентами данной тематики является актуальным и своевременным.

2.КОНКРЕТНЫЕ ЦЕЛИ:

- 2.1. Анализировать показания и противопоказания к пластике местными тканями.
- 2.2. Объяснять позитивные и негативные стороны местнопластических операций.
- 2.3. Классифицировать пластические и реконструктивные операции местными тканями.
- 2.4. Предложить планирование местнопластической операции по А.А.Лимбергу.
- 2.5. Трактовать методы пластических операций по Ю.К.Шимановскому, Омбредану, Йозефу.
- 2.6. Проанализировать показания и противопоказания к пластическим и реконструктивным операциям челюстно – лицевой области.
- 2.7. Составить план обследования пациента и план пластической операции лоскутом на ножке.

3. БАЗОВЫЕ ЗНАНИЯ, УМЕНИЯ, НАВЫКИ, НЕОБХОДИМЫЕ ДЛЯ ИЗУЧЕНИЯ ТЕМЫ (МЕЖДИСЦИПЛИНАРНАЯ ИНТЕГРАЦИЯ)

Названия предыдущих дисциплин	Полученные навыки
Анатомия человека	Владеть знаниями анатомического строения челюстно – лицевой области, навыками выбора оптимального метода и локализации для устранения дефектов и деформаций местными тканями, в частности, лоскутом на ножке .
Патоморфология	Владеть знаниями послойного строения кожи и ее изменений при различных патологических состояниях.
Общая хирургия (с оперативной хирургией и топографической анатомией)	Определить характер дефекта или деформации челюстно – лицевой области, осмотреть и обследовать пациента, установить диагноз, предложить метод восстановительной операции, обосновать применение различных методов замещения дефектов, устранения деформаций местными тканями, в частности, лоскутом на ножке. Уметь провести планирование и выкраивание тканей для пластических операций.

4.Задания для самостоятельной работы во время подготовки к занятию.

4.1.Перечень основных терминов, параметров, характеристик, которые должен усвоить студент при подготовке к занятию:

Термин	Определение
Местнопластическая операция	Устранение дефектов с помощью рядом расположенных тканей.
Мостовидные лоскуты	Однослойные лоскуты выкраенные на двух ножках.

4.2. Теоретические вопросы к занятию:

1. Показания к пластике местными тканями.
2. Противопоказания к пластике местными тканями.
3. Позитивные стороны местнопластических операций.
4. Негативные стороны местнопластических операций.
5. Планирование местнопластических операций.
6. Условия для успешного выполнения местнопластических операций.
7. Пластика по Ю.К.Шимановскому.
8. Пластика встречными треугольными лоскутами (Z - пластика).
9. Пластика лоскутами на ножке.

4.3 Практические работы (задания), которые выполняются на занятии:

1. Провести обследование больного и на его основании сделать запись в истории болезни.

2. Подготовить набор инструментов для выполнения пластической операции на мягких тканях челюстно – лицевой области.

3. Определить показания и противопоказания для выполнения реконструктивной операции конкретному пациенту.

4. Составить план реконструктивной операции для конкретного пациента.

5. Содержание темы:

Приобретенные дефекты и деформации:

-травма (бытовая, производственная, спортивная, хирургическая, механическая, термическая, химическая, огнестрельная);

-одонтогенная и неодонтогенная инфекция;

- возрастные деформации кожи головы.

Устранение дефектов тканей кожи с помощью рядом расположенных тканей называется местнопластической операцией. Применяют местнопластические операции при наличии свежих травм носа, подбородка, век, рубцовых деформаций головы после травматических повреждений, врожденных дефектов губ, а также, дефектов кожи и подкожной клетчатки после удаления новообразований.

Местнопластические операции являются основным методом лечения рубцовых деформаций или дефектов и дополнительным способом пластики после пересадки тканей с отдаленных участков тела. История методов пластики местными тканями очень давняя. Еще за 3000 лет до нашей эры в Тибете осуществляли операции (ринопластику) с помощью местных кожных лоскутов (индийский метод). Большой вклад в разработку методов пластики местными тканями внесли наши соотечественники Ю.К.Шимановский, А.А.Лимберг и др.

Показания к пластике местными тканями:

-небольшие дефекты и деформации челюстно – лицевой области;

-дефекты, которые образовались после оперативного удаления новообразований;

-рубцы различной этиологии;

-свежие раны: огнестрельные, неогнестрельные, операционные.

Противопоказание к пластике местными тканями:

-наличие патологических процессов (гемангиома, лимфангиома, нейрофиброматоз, пигментные пятна и др.);

-недостаточное количество тканей, которые прилегают к дефекту или размещены рядом с ним;

-если есть угроза, что пластика местными тканями может привести к деформации или нарушению функций соседних органов челюстно – лицевой области.

Позитивные стороны местнопластических операций:

-дефект головы устраняют одинаковыми по анатомо – биологическими свойствам тканями, что создает хороший функциональный и косметический эффект;

-правильное соблюдение методики и техники операции и хорошее кровоснабжение тканей обеспечивают заживление раны первичным натяжением;

-местнопластические операции имеют короткий послеоперационный период, который существенно сокращает сроки нетрудоспособности больного.

Негативные стороны местно пластических операций:

- при проведении дополнительных разрезов образуются дополнительные рубцы;

- перемещение тканей может привести к деформации прилегающих к дефекту органов и тканей головы в случае, если была допущена ошибка при выборе метода пластической операции.

Планирование местнопластической операции (по А.А.Лимбергу).

Прежде чем затрагивать вопрос о выборе способа местнопластической операции необходимо тщательным образом обследовать область, в которой будет выполняться оперативное вмешательство.

1.Если дефект наблюдается на одной половине головы, то нужно определить особенности мягких тканей на симметричной стороне.

2.Определить форму и величину патологических изменений.

3.Обследовать рубцовое сокращение пораженного участка головы, шеи или слизистой оболочки полости рта.

4.Обследовать запасы бокового растягивания тканей относительно направления рубцового сокращения (подвижность определяется во всех направлениях).

5.Определить главную задачу операции, согласно которой определяется последовательность этапов операции.

Для успешного выполнения местнопластической операции необходимы следующие условия:

- пациент должен быть практически здоровым;
- кожные лоскуты необходимо формировать с подкожно – жировой клетчаткой и на одном уровне для обеспечения лучшего кровоснабжения;
- разрез кожи нужно проводить перпендикулярно ее поверхности, чтобы при ушивании края раны сопоставлять на одном уровне;
- разрез кожи необходимо проводить по природным складкам;
- при перемещении ткани на ножке не превышать соотношения длины к ширине лоскута 2 x 1;
- для заживления раны первичным натяжением ее края должны быть стянуты без натяжения и плотно прилегать друг к другу. Для этого необходимо отслоить лоскуты от прилегающих тканей и наложить кетгутовые швы на подкожную жировую клетчатку;
- вкол иглы и выход ее на коже должны находиться не больше, чем на 2-3 мм на одном расстоянии от краев раны. Глубина вкола иглы на обоих краях раны должна быть одинаковой. Это создает условия для точного сопоставления краев раны;
- правильно выбрать шовный материал.

Выбор местнопластической операции зависит от размера, формы, локализации дефекта, состояния окружающих мягких тканей.

Местными тканями закрывают частичные дефекты носа, его крыльев (метод Диффенбаха), кожной части боковой поверхности носа (лоскутом кожи на ножке со лба, щеки или путем сближения краев раны).

Самым простым методом из указанных операций является сближение краев раны после их отслаивания. Такое вмешательство бывает необходимым после удаления небольших образований (ангиомы, пигментные пятна, рубцы и др.). Отслаивание, как правило, проводят параллельно плоскости кожи в подкожно – жировом слое. Чем шире сделано отслаивание, тем более подвижной становится кожа. При невозможности достаточной мобилизации путем отслаивания краев кожной раны с целью их сближения можно прибегнуть к послабляющим разрезам, которые целесообразно делать параллельно краям дефекта. По длине разрезы могут быть разными; чем чаще они сделаны, тем более растянется кожа (рис.1.1).

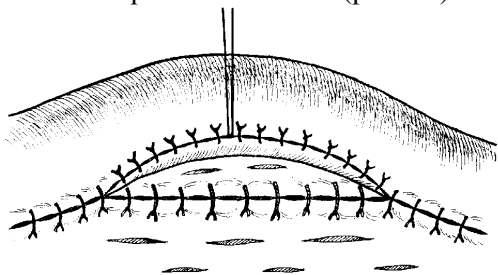


Рис. 1.1. Розслаблюючі розрізи шкіри

Пластика по Ю.К.Шимановскому.

При более – менее значительных дефектах кожи можно использовать и другой метод закрытия дефекта, а именно: перемещение и скольжение лоскута на широкой ножке кожи, которая окружает дефект. Оновоположником этого методом считают Ю.К.Шимановского, который в своей книге «Операции на поверхности человеческого тела»(1868) систематизировал все операции с перемещением кожных лоскутов, расположив их в зависимости от формы дефекта. И донныне этот труд не потерял свою ценность, как руководство для хирургов, которые занимаются реконструктивными операциями.

Каждый дефект кожи, в зависимости от его формы, можно рассматривать как одну из самых простых геометрических фигур (треугольник, четырехугольник, овал) или их комбинаций, которые образуются после сглаживания небольших выступов и неровностей краев дефекта.

Исходя из этого, Ю.К. Шимановский разработал и предложил схему закрытия кожных дефектов в зависимости от их формы.

При четырехугольной форме дефекта разрезы делают вдоль двух противоположных краев дефекта. После отслаивания лоскутов их сдвигают навстречу друг другу.

При треугольных дефектах кожи проводят дугообразные разрезы в сторону вершины треугольника от двух смежных его углов. Кожные лоскуты ограничивают линиями разреза и краев дефекта, отслаивают, сдвигают к средней линии и сшивают.

Дефекты овальной формы могут быть устранены сближением краев кожи после отслаивания или после дополнительных дугообразных разрезов по бокам дефекта.

Круглый дефект можно закрыть двумя серповидными лоскутами или превратить его в четырехугольный и закрыть соответствующим образом.

Дефекты, которые имеют более сложную форму, должны быть разбиты на самые простые фигуры, а каждая из простых фигур может закрываться соответствующими способами (рис.1.2 а, б).

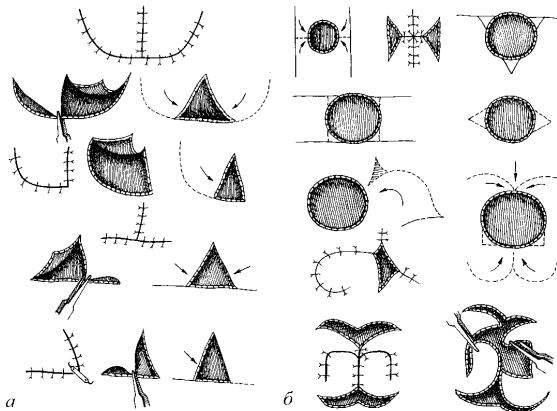


Рис 1.2. Схема закрытия трикутних (а) і чотирикутних (б) дефектів шкіри за Ю. К. Шимановським

Как Шимановский, так и Омбретан, Йозеф и другие специалисты нередко прибегали к перемещению лоскутов кожи треугольной формы. Однако цель этого перемещения заключалась в замене одного лоскута другим с частью органа, который находится на нем (рис.1.3). Например, Йозеф перемещал лоскут вместе с углом рта, с целью сдвинуть его выше или ниже.

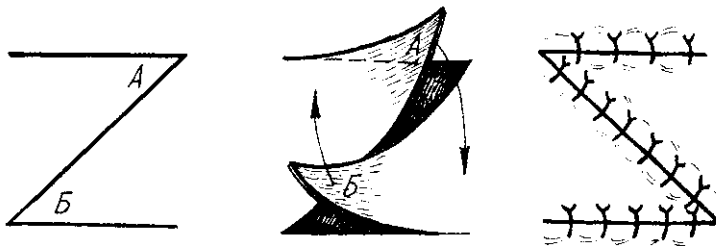


Рис. 1.3. Схема перемещення клаптів шкіри трикутної форми за Йозефом

Пластика встречными треугольными лоскутами (Z – пластика).

А.А.Лимберг впервые доказал, что методом перестановки встречных треугольных лоскутов во взаимно перпендикулярном направлении можно не только заместить один участок кожи другим, но и значительно увеличить расстояние между двумя органами, смещенными рубцами. Размеры расстояния, на которое могут перемещаться образованные лоскуты, зависят от величины угла, под которым выкраиваются треугольные лоскуты.

Метод перемещения встречных треугольных лоскутов по А.А.Лимбергу дает возможность использовать в качестве пластического материала рубцовую кожу, и, также, закрывать дефекты кожи. Его одинаково успешно применяют на голове, шее и других местах тела.

Принцип пластики встречными треугольными лоскутами заключается в том, что между двумя точками, которые стягивают тот или другой участок кожи, делают первый разрез, который обычно проводят вдоль рубцового тяжа или гребня складки. От обоих концов этого разреза в противоположных направлениях делают еще два разреза под тем или иным углом к первому (рис.1.4).

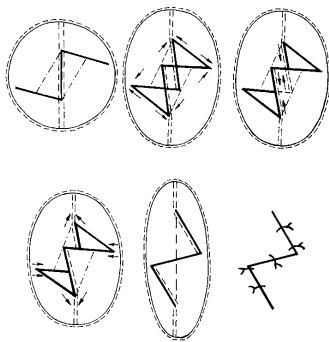


Рис. 1.4. Схема пластики зустрічними трикутними клаптями за Лімбергом

Величина угла, под которым выполняют эти разрезы, зависит от того, насколько нужно сместить лоскуты, или насколько необходимо увеличить расстояние между двумя стягивающими точками. Боковые разрезы должны быть не намного короче основного (среднего) разреза, потому что рубцовая ткань немного сокращается. При этом стоит учесть, что чем большим будет угол, под которым сделаны боковые разрезы, тем более значительно перемещение тканей, то есть, тем значительно увеличится расстояние между двумя стягивающими точками. Понятно, что до перемещения лоскуты должны быть отслоены на всем их протяжении.

Чаще всего применяют лоскуты, которые выкроены под углом от 60° до 80° ; лоскуты с углами 90° и больше настолько малоподвижны, что практического значения не имеют. Напротив, лоскуты, выкроенные под углом от 30° до 60° , легко перемещаются, но дают настолько незначительные приросты, что, также, малоэффективны.

Пластику встречными треугольными лоскутами можно провести двумя способами: с помощью симметричных и с помощью несимметричных лоскутов, то есть, лоскутов, выкроенных под разными углами к основной линии разреза (рис. 1.5).

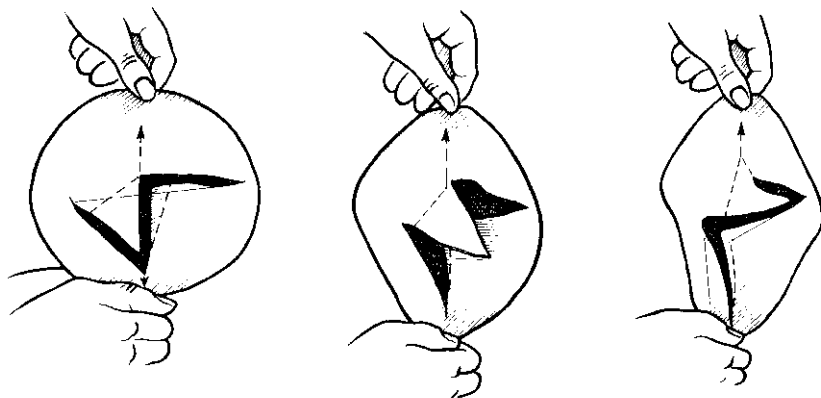


Рис. 1.5. Схема пластики несимметричными трикутниками за Лімбергом

При несимметричных треугольных лоскутах треугольник с более тупым углом выкраивают на малоподвижном участке кожи, а с острым – на подвижном участке кожи. При таких лоскутах более свободно перемещается та сторона, на которой угол бокового разреза меньше.

Зная углы, под которыми сделаны боковые разрезы, и их длину, можно приблизительно вычислить прирост длины. При несимметричных фигурах удлинение бывает значительно больше на стороне большего угла.

Способ перемещения встречных треугольных лоскутов с большим успехом применяют при пересекающихся складках кожи около внутренних краев век (эпикантус), неправильном расположении углов рта (рис. 1.6), бровей, при рубцовых тяжах слизистой оболочки полости рта, больших рубцах шеи, расположенных между нижней челюстью и ключицами, и при контрактурах других органов. При длинных рубцах можно образовывать несколько встречных треугольных лоскутов (рис. 1.7).



Рис. 1.6. Методика переміщення кута рота

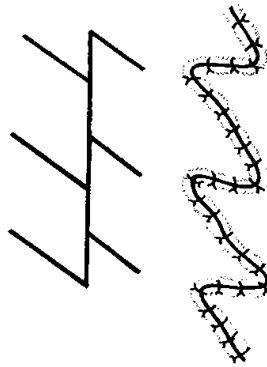
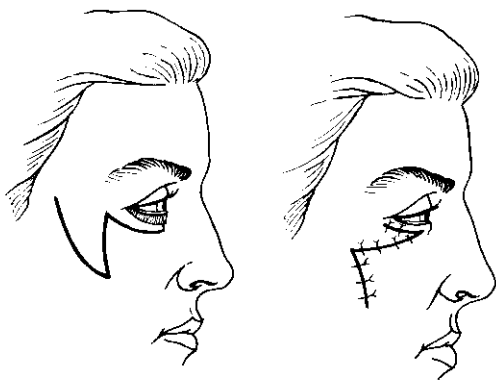


Рис. 1.7. Кілька зустрічних трикутників при довгому рубці

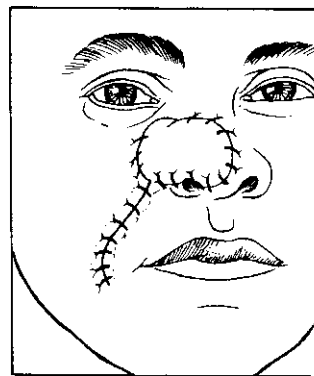
Пластика лоскутами на ножке.

Опыт показывает, что часто размеры кожного дефекта или состояние кожи не позволяют закрыть его простым сближением или перемещением лоскутов. В таких случаях применяют пластику лоскутами на ножке с тканей, которые расположены по соседству с дефектами, или взятых с отдаленных участков.

Выкраивание лоскута вблизи дефекта рассматривают, как самый простой метод пластики лоскутом на ножке. При таком методе основание ножки находится на продолжении линии, окаймляющей дефект. Типичным примером этого может быть лоскут, который выкраивают на щеке для закрытия дефекта век после иссечения на них рубцов, при их вывороте (рис.1.8 а), или для закрытия дефекта крыла или кончика носа (рис.1.8 б, в).



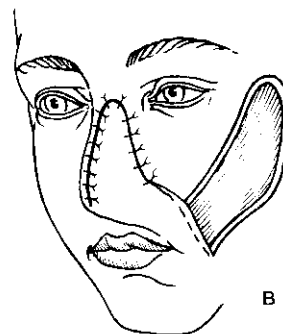
а



б

Рис. 1.8.

- а – клапоть із щоки для закриття дефекту нижньої повіки;
- б – клапоть, узятий по носо-губній складці для закриття дефекту кінчика носа;
- в – клапоть із щоки для кінчика носа



в

Однако не всегда можно использовать ближайшие к дефекту участки кожи из-за их рубцовых изменений или из-за их недостаточности. Поэтому, лоскут на ножке приходится выкраивать на некотором расстоянии от дефекта. Например, для закрытия дефекта носа лоскут можно выкроить с кожи лба (рис.1.9), а для закрытия дефекта щеки – с кожи шеи и т.д. В этих случаях ножку лоскута иногда приходится перебрасывать через участок здоровой кожи. Негативная сторона этого способа заключается в том, что обнаженная поверхность ножки не защищена и соприкасается с кожей, через которую она перебросана. Кроме того, опрокидывание ножки через кожу требует ее удлинения, которое может уменьшить питание лоскута.

Если невозможно образовать лоскут на ножке непосредственно около самого дефекта или неподалеку от него, приходится брать лоскуты на ножке с отдаленных мест (плечо, предплечье). При этом также необходимо учитывать удобства переноса лоскута к дефекту (рис.1.10).



Рис. 1.9. Клапоть з лоба для закриття дефекту носа

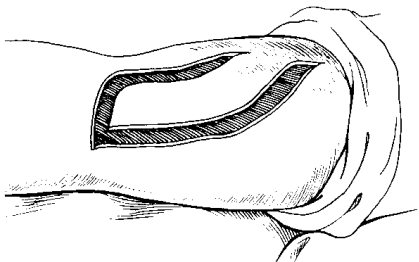


Рис. 1.10. Клапоть, викресний на плечі для пластики носа.

Для обеспечения жизнеспособности лоскута на ножке и его лучшего приживления при выкраивании необходимо придерживаться основных условий. В первую очередь, необходимо учитывать соотношение между шириной ножки и длиной лоскута. Чем ножка шире, тем питание лоскута лучше. Необходимо иметь в виду, что широкую ножку повернуть значительно сложнее, чем узкую. Для лучшего питания длина всего лоскута должна быть не более чем в 3 раза больше, чем ширина ножки. Важно, также, чтобы лоскут кожи был выкроен в одном слое. Наконец, лоскут должен покрывать дефект кожи без натяжения. Поворот ножки и натяжение лоскута могут создать затруднение для оттока крови и вызывать явления застоя (цианоз), что, в свою очередь, может привести к омертвлению лоскута. Поэтому, при появлении признаков затрудненного оттока необходимо немедленно сделать насечки на лоскуте.

Различают следующие виды лоскутов на ножке:

- лоскуты на одной ножке;
- мостовидные (на двух ножках);
- опрокидывающиеся лоскуты;
- удвоенные лоскуты;
- лоскуты артеризованные (ангиосомные).

Лоскуты на одной ножке (однослойные) чаще используют при пластике на голове. Их желательно выкраивать вдоль больших сосудов, которые питают кожу этих лоскутов.

Преимущество однослойного лоскута на ножке, взятого по соседству с дефектом, заключается в том, что дефект закрывают одновременно с образованием лоскута. Кроме того, большое значение имеет совпадение цвета лоскута с цветом другой кожи головы. Эти лоскуты, благодаря хорошему питанию, свободно переносят поворот ножки на 180°.

Негативной стороной однослойных лоскутов на ножке является то обстоятельство, что при неполном их использовании широкая часть ножки остается открытой. Такое положение может привести к инфицированию лоскута с последующим его нагноением и некрозом.

Однослойные лоскуты могут быть выкроены на двух ножках (мостовидные). Такие лоскуты имеют то преимущество, что получают питание из двух ножек. В качестве рабочей части лоскута используют его середину. Однако эти лоскуты имеют ограниченное применение при реконструктивных операциях на голове. Например, можно взять мостовидный лоскут с шеи для закрытия дефекта губы (А.Г.Лапчинский) или с головы для образования верхней губы у мужчин (рис.1.11).

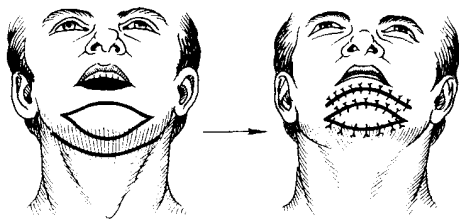


Рис. 1.11. Мостоподібний клапоть (за Лапчинським)

Опрокидывающиеся лоскуты на ножке, также, относят к однослойным и часто применяют при операциях на голове. Используют их в тех случаях, когда возникает необходимость в образовании внутреннего слоя восстанавливаемого органа или его части. Например, при сквозном дефекте носа внутренний слой можно образовать опрокидыванием лоскута со спинки носа вниз, а наружный – лоскутом со щеки или филатовским стеблем (рис.1.12 а, б, в).

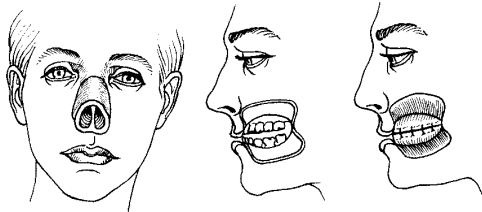


Рис. 1.12.

а – перекидний клапоть зі спинки носа; б – перекидні клапті на щоці;
в – клапоть зі спинки носа

Отслаивание кожи при выкраивании опрокидывающихся лоскутов не рекомендуется делать до самого края дефекта, где кожа обычно истончена.

Для закрытия сквозных дефектов щек нередко приходится применять опрокидывающиеся лоскуты с теменной области (так называемый забраловидный лоскут). Делать это можно только у мужчин, потому что лоскут мобилизуют в области волосистой части головы.

Для закрытия сквозных дефектов головы, также, применяют предварительно удвоенные кожные лоскуты, образованные из двух однослойных лоскутов, которые соприкасаются своими раневыми поверхностями. Такие лоскуты особенно удобны для закрытия сквозных дефектов, которые находятся в области рта. Клапп предлагает для образования удвоенного лоскута использовать один лоскут расположенный горизонтально на передней поверхности плеча, а второй такой же лоскут – на передней поверхности грудной клетки. Лоскуты покрывают друг друга, соприкасаясь раневыми поверхностями (рис.1.13). После их приживания лоскут от грудной клетки отрезают и поднятием плеча подносят удвоенный лоскут к дефекту.

А.Е.Рауэр для этой цели предлагал выкраивать на внутренней стороне плеча прямоугольный однослойный лоскут на ножке, второй мостовидный лоскут выкраивать на боковой поверхности груди. Конец плечевого лоскута необходимо подсунуть под лоскут на груди, с которым его шить (рис.1.14).

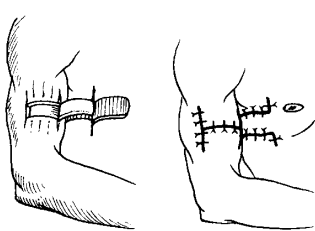


Рис. 1.13. Подвоєний клапоть (за Клаппом)

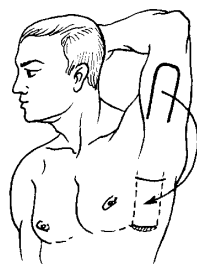


Рис. 1.14. Подвоєний клапоть (за Рауєром)

Двухслойный лоскут можно получить из длинного однослойного прямоугольного лоскута, подогнув его конец, или покрыв его обнаженную поверхность свободным кожным лоскутом. Предварительно удвоенные лоскуты могут быть с успехом использованы для восстановления у мужчин губ или подбородка. При этом, наружная сторона лоскута может содержать волосы.

С этой целью выкраивают обычный лоскут с волосистой части головы (по Лексеру) на одной ножке. Опускают конец лоскута на шею, где, также, выкраивают соответствующей величины лоскут на ножке и подшивают его обнаженную поверхность к раневой поверхности первого лоскута.

После срастания обоих лоскутов (через 12 – 14 дней) ножку лоскута на шее отрезают и, удвоенный таким способом, лоскут подносят к краям дефекта, где и подшивают.

На рисунке 1.15 представлена схема методики выполнения местно пластической операции для замещения дефекта щеки.

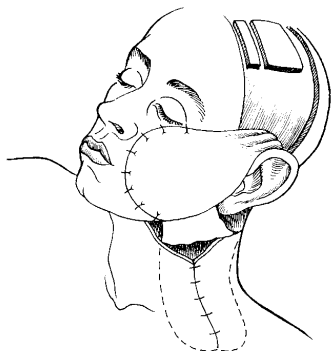


Рис. 1.15. Пример використання пластики клаптями на ніжці для заміщення дефекту щіки.

6. Материалы для самоконтроля:

А. Задания для самоконтроля:

31. Общие понятия о пластической и реконструктивной хирургии.
32. Классификация дефектов и деформаций челюстно – лицевой области.
33. Планирование реконструктивной операции.
34. Положения, которыми руководствуются при установлении показаний к пластической операции.
35. Главные принципы, которыми руководствуются при проведении реконструктивных операций.
36. Противопоказания к пластическим и реконструктивным операциям.
37. Требования, которых необходимо придерживаться в ходе операции.
38. Классификация видов пластических операций в зависимости от времени их выполнения.

Б. Задачи для самоконтроля:

4.1. Больному 28 лет в челюстно-лицевом отделении была проведена операция по поводу удаления невуса размером 1,5 x 2,0 см в области левой щеки. Какой вид пластической операции целесообразно применить при ушивании послеоперационной раны?

(Ответ: метод Диффенбаха: сближение краев раны после их отслаивания).

4.2. Военнослужащий получил ранение в лицо осколком снаряда. Объективно: в щечной области слева рваная рана овальной формы размером 3,5x4,0 см. Что нужно сделать хирургу, чтобы в последующем избежать рубцового искажения лица раненого?

(Ответ: необходимо применить метод Шимановского: отслоить кожу и стянуть ее края, или сделать дополнительные дугообразные разрезы по бокам дефекта и, также, стянуть края кожи).

4.3. В хирургическое отделение доставлен раненый с касательным пулевым ранением челюстно-лицевой области и значительным дефектом тканей крыла носа. Какую тактику должен выбрать хирург для закрытия дефекта крыла носа?

(Ответ: необходимо применить пластику лоскутом на ножке, выкроив лоскут на щеке).

В. Материалы для тестового контроля. Тестовые задания с одиночным ответом :

2.1. В клинику челюстно – лицевой хирургии поступил больной с диагнозом: посттравматический деформирующий рубец околоушно-жевательной области слева. Какой способ пластики местными тканями можно предложить для хирургического устранения рубца?

- А. Иссечение рубца и сближение краев раны.
- В. Пластика встречными треугольными лоскутами по Лимбергу.
- С. Пластика по Шимановскому.
- Д. Пластика лоскутом на ножке.
- Е. Пластика по Диффенбаху.

(Правильный ответ Е).

2.2. Какой способ пластики основывается на том, что каждый дефект рассматривают, как одну из простых геометрических фигур, или их комбинацию.

- А. Пластика встречными треугольными лоскутами по Лимбергу.
- В. Пластика Филатовским стеблем по методу Хитрова.
- С. Пластика местными тканями по Шимановскому.
- Д. Пластика лоскутами на ножке.

Е. Пластика по Диффенбаху.

(Правильный ответ С).

2.3. Какая из перечисленных методик не является пластикой местными тканями?

А. Пластика по Диффенбаху.

В. Пластика по Шимановскому.

С. Пластика лоскутами на ножке.

Д. Пластика по Суслову – Кручинскому.

Е. Пластика по Лимбергу.

(Правильный ответ Д).

2.4. На сколько будет наблюдаться прирост тканей при пластике по Лимбергу, если перемещать треугольники под углом 60° ?

А. На 20%.

В. На 30%.

С. На 40%.

Д. На 50%.

Е. На 60%.

(Правильный ответ А).

Г. Учебные задачи III уровня (нетипичные задачи):

1. Больной 32 лет обратился с жалобами на наличие рубцовой деформации в области левой щеки. Рубец появился год назад после травмы этой области. Какой вид пластической операции показан данному пациенту?

(Ответ: пластика по Диффенбаху).

2. В челюстно – лицевое отделение поступил пациент с посттравматическим дефектом левого крыла носа. Травму получил на производстве два часа тому назад. По каким показаниям и какое лечение необходимо предложить больному?

(Ответ: необходима операция первичная пластика крыла носа лоскутом на ножке по функциональным и эстетическим показаниям: свежие раны – огнестрельные, неогнестрельные, операционные.).

3. К хирургу обратился военнослужащий по поводу проведения пластической операции в области подбородка и нижней губы слева. Из анамнеза заболевания известно, что у больного была огнестрельная травма, которую он получил во время боевых действий 3 года тому назад. При обследовании обнаружена рубцовая деформация указанной области размером 3 x 4 см. Какой способ пластической операции показан больному?

(Ответ: показана пластика встречными треугольными лоскутами).

7. Литература.

Основная литература:

1. Щелепно – лицева хірургія. Реконструктивна хірургія голови та шиї: підручник/ В.М.Соколов, В.І.Митченко, Д.С.Аветіков – Вінниця, Нова книга, 2006. – С.6-8.

2. Г.П.Рузін, М.П.Бурих. Основи технології операцій у хірургічній стоматології та щелепно – лицевій хірургії. – Вінниця, Нова книга, 2008. С.344 – 372.

3. Бернадский Ю.И. Травматология и восстановительная хирургия челюстно – лицевой области, Киев, «Здоров'я», 1971. – С 11 - 24.

4. Хірургічна стоматологія та щелепно-лицева хірургія: підручник; У 2 т. – Т.2/ В.О.Маланчук, І.П.Логвіненко, Т.О.Маланчук, О.Л.Ціленко – К.: ЛОГОС, 2011. – С.335 - 354 .

Дополнительная литература:

1. Михельсон Н.М. Восстановительные операции челюстно-лицевой области. – М.: Медгиз, 1962. – С.167-213.

2. Мухин М.В., Мамонов А.Г. Кожная пластика. Клиническая оперативная челюстно – лицевая хирургия. – Л.: Медицина, 1985. – С.54 – 88.

3. Неробеев А.И. Определение показаний к восстановительным операциям после удаления распространенных злокачественных опухолей головы и шеи // Вопр. онкол. – 1983. - №4. – С.78-82.

4. Золтан Я. Атлас, т.1, «Сicatrix optima», 1974, - С. 9 – 18.

5. Лимберг А.А. Планирование местнопластических операций на поверхности тела. – Ленинград, 1963, - 593 с.

6. Мухин М.В. Клиническая оперативная челюстно – лицевая хирургия, Ленинград, 1974. – С. 31 – 44.

7. Неробеев А.И. Восстановление тканей головы и шеи, 1988. – С. 8 – 21.

8. Рауэр А.Е., Михельсон Т.М. Пластические операции на теле, 1954. – С.13 – 17.
9. Фришберг И.А. Косметические операции на лице, 1984. – С. 4 – 9.
10. Хитров Ф.М. Атлас пластической хирургии лица и шеи, 1984. – С. 11 – 16.
11. Сергиенко В.И., Кулаков А.А., Петросян Н.Э., Петросян Э.А. Пластическая хирургия лица и шеи. – Москва, «Гэотар – медиа», 2010. – С. 20 – 22, 73 – 117.
12. Пластическая и эстетическая хирургия. Под ред. Эйзенманн – Кляйн М., Нейханн – Лоренц К. – Москва, «Практическая медицина», 2011. – С. 167 – 304.
13. Пластическая и реконструктивная хирургия лица. Под ред. А.Д.Пейпла. – Москва, «Бином. Лаборатория знаний», 2007, – 951 с.
14. Белоусов А.Е. Пластическая реконструктивная и эстетическая хирургия. – Санкт-Петербург, «Гиппократ», - 1998, - 743 с.

**№ 11. Филатовский стебель. Показания к использованию Филатовского стебля.
Методы заготовки стебля, миграции.**

1. АКТУАЛЬНОСТЬ ТЕМЫ.

Устранение дефектов тканей кожи при помощи рядом расположенных тканей называется местно пластической операцией. Как определял А.А.Лимберг, местно пластические операции являются основным способом лечения рубцовых деформаций или дефектов, а также, дополнительным способом пластики после пересадки тканей из отдаленных участков тела. Значительно вырос интерес и требования к результатам пластических и косметических операций у населения.

Таким образом, изучение студентами данной тематики является актуальным и своевременным.

2. КОНКРЕТНЫЕ ЦЕЛИ.

- 1.1. Анализировать показания и противопоказания к пластике Филатовским стеблем, возможные осложнения.
- 1.2. Объяснять позитивные и негативные стороны пластических операций с помощью филатовского стебля.
- 1.3. Классифицировать виды стебельчатых лоскутов.
- 1.4. Предложить технику выполнения операции.
- 1.5. Трактовать определение оптимальной донорской зоны для забора стебля.
- 1.6. Проанализировать правила ухода за стеблем и методы тренировки стебля.
- 1.7. Составить план обследования пациента и план пластической операции с помощью филатовского стебля.

3. БАЗОВЫЕ ЗНАНИЯ, УМЕНИЯ, НАВЫКИ, НЕОБХОДИМЫЕ ДЛЯ ИЗУЧЕНИЯ ТЕМЫ (МЕЖДИСЦИПЛИНАРНАЯ ИНТЕГРАЦИЯ).

Названия предыдущих дисциплин	Полученные навыки
Анатомия человека	Владеть знаниями анатомического строения челюстно – лицевой области и навыками определения выбора оптимальной донорской зоны для формирования филатовского стебля.
Патоморфология	Владеть знаниями послойного строения кожи и ее изменений при различных патологических состояниях.
Общая хирургия (с оперативной хирургией и топографической анатомией)	Определить характер дефекта или деформации челюстно – лицевой области, осмотреть и обследовать пациента, установить диагноз, предложить метод реконструктивной операции, обосновать метод применения филатовского стебля. Уметь провести планирование и выкраивание филатовского стебля для пластических операций.

4. Задания для самостоятельной работы во время подготовки к занятию.

4.1. Перечень основных терминов, параметров, характеристик, которые должен усвоить студент при подготовке к занятию:

Термин	Обозначение
1. Пластическая хирургия	Эстетическая реабилитация

2. Реконструктивная хирургия	Физическая и функциональная реабилитация
------------------------------	--

4.2. Теоретические вопросы к занятию:

- 1.1. Показания и противопоказания к пластике филатовским стеблем.
- 1.2. Определение оптимального донорского участка для забора стебля.
- 1.3. Планирование и техника выполнения операции.
- 1.4. Виды стебельчатых лоскутов.
- 1.5. Правила ухода за стеблем.
- 1.6. Возможные осложнения в послеоперационном периоде.
- 1.7. Методы тренировки стебля.

4.3 Практические задания, которые выполняются на занятии:

1. Провести опрос и осмотр больного и на его основании сделать запись в истории болезни.
2. Составить схему обследования, обосновать диагноз и составить план выполнения пластической операции Филатовским стеблем конкретному больному (определить донорский участок для забора стебля, провести разметку формирования стебля, определить сроки тренировки и переноса стебля к дефекту).
3. Подготовить набор инструментов для пластической операции филатовским стеблем конкретному больному.
4. Сделать «чемоданную ручку» по Михельсону.

5. СОДЕРЖАНИЕ ТЕМЫ:

Показания к операции:

- генерализованные некротизированные раневые поверхности, которые образовались в результате ранений, ожогов, отморожений, после удаления новообразований, на месте глубоких рубцовых массивов, опухолей;
- большие сквозные дефекты мягких тканей;
- тотальные или субтотальные дефекты головы, носа, языка, ушных раковин;
- комбинированные дефекты губ и тканей полости рта;
- дефекты подбородка.

Определение оптимального донорского участка для забора стебля.

При выборе места для образования стебля хирург должен, в первую очередь, руководствоваться планом следующих оперативных вмешательств:

Стебель выкраивают там, откуда перенос его к дефекту более легко осуществить, и с таким расчетом, чтобы количество этапов переноса было минимальным. Кроме того, стебель заготавливают в таком месте, чтобы больной не чувствовал от этого больших неудобств.

В тех случаях, когда ширина кожной ленты, из которой образуется стебель, значительная, ее стоит моделировать там, где подкожная клетчатка выражена хорошо, то есть кожа легко собирается в складку.

Несоблюдение этого правила ведет к тому, что после выкраивания ленты на материнской почве не удастся сопоставить края раны. В этих случаях приходится прибегать к свободной пересадке кожи.

Наиболее удобным местом для образования стебля является шея вдоль грудинно-ключично-сосцевидной мышцы. Такой стебель удобен тем, что он одномоментно может быть поднят к области дефекта на голове. Стебли на шее имеют тонкую кожу и потому наиболее пригодны для пластики ушной раковины, крыла носа и др. Ширина кожной ленты здесь может быть до 6 – 8 см, длина – до 14 – 16 см. Необходимо помнить, что на шее лиц мужского пола могут расти волосы. В этом случае кожа шеи не может быть использована для формирования стебля с целью пластики кончика или крыла носа.

Кожа кисти и предплечья тоже может быть пригодной для образования стебля. Здесь кожа тонкая и малоподвижная, потому ширина ленты для стебля допустима не больше 4 см. Стебель, который выкроен на кисти или предплечье, применяют, почти исключительно при дефектах носовой перегородки; кожную ленту для стебля выкраивают, обычно, вдоль лучевой кости, или на тыльной поверхности кисти в области «анатомической табакерки». Удобство стебля, образованного в этой области, заключается в том, что его легко поднести к дефекту.

Передняя поверхность локтевого сгиба, где кожа более подвижна, чем на предплечье, может также служить местом образования филатовского стебля. Однако, максимальная ширина кожной ленты здесь не более 4 – 6 см. В противном случае стянуть края раны не удастся. Стебель, образованный на этом месте, удобен тем, что его с рукой можно легко поднести к дефекту кончика носа, щеки, нижнего века. Недостатком этого места являются трудности сопоставления краев раны и возможность образования рубцовой контрактуры локтевого сустава в случае нагноения раны. У

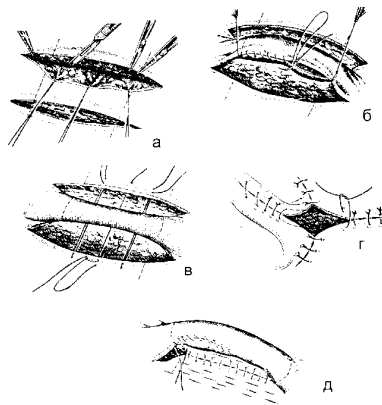
женщин расположение рубцов в данной области нежелательно, также, с косметических соображений.

Не рекомендуется выкраивать ленту для стебля на бедре, где даже при небольшой ее ширине никогда не удастся сопоставить края раны на материнской почве. Не следует, также, готовить стебель по направлению ребер при переходе их на заднюю поверхность грудной клетки, потому что, в этом месте стебель значительно напряжен, и создаются благоприятные условия для развития в нем застойных явлений. Выбирая место для создания филатовского стебля, хирург, в первую очередь, должен учитывать размеры восстанавливаемого органа, чтобы выкроить кожную ленту надлежащей длины и ширины.

Техника выполнения операции.

На месте формирования стебля на коже намечают две параллельные линии соответственно длине каждой ленты, которая должна быть выкроенная (поперечными линиями намечают начало ножек стебля) (рис.2.1).

Рис 2.1. Формування стеблевого клаптя за Філатовим:
а – відшарування шкірної стрічки;
б – формування зі стрічки стебля;
в – ушивання донорської зони;
г – вигляд дефекту між стеблом і донорською зоною;
д – накладення шва під ніжками стебля



Расстояние между линиями составляет ширину ленты. По намеченным линиям проводят разрезы кожи до ее клетчатки. Потом ножом, прижатым впритык к краю кожи, разрезают жировой слой наискось вовнутрь, чтобы уменьшить избыток жира, который препятствует сшиванию краев кожной ленты. После этого отслаивают кожную ленту. После отслаивания ленты и гемостаза на ней на оба ее края накладывают несколько провизорных швов.

В то время, как ассистент поднимает свернутую ленту на держалках, хирург широко отслаивает края кожи на материнской почве, чтобы облегчить их сближение, и тщательным образом перевязывает сосуды, которые кровоточат. Двумя – тремя швами сближают края материнской почвы с целью уменьшить его раневую поверхность и временно закрывают ее стерильным материалом, чтобы быстро приступить к окончательному сшиванию краев ленты. Ассистент держит ее на держалках, а хирург накладывает швы.

По наблюдениям большинства хирургов, под ножками филатовского стебля в местах перехода стебля в материнскую почву часто возникает намокание двух касающихся кожных поверхностей, что нередко ведет к прорезыванию или несостоятельности швов. Особенно часто намокание наблюдается тогда, когда на материнской почве не удастся свободно стянуть края раны и приходится сшивать их со значительным натяжением или, даже, закрывать обнаженную поверхность с помощью свободной пересадки кожи. Кроме того, в возникновении намокания значительную роль играет совпадение линии швов на стебле со швами на материнской почве. Для предотвращения этих осложнений предложены дополнительные методы и модификации при формировании филатовского стебля.

А.А.Лимберг предложил выкраивать треугольные лоскуты около обоих концов с двух сторон стебля и при сшивании их переставлять (рис.2.2). При этом способе линии швов под ножками стебля принимают П-образную форму.

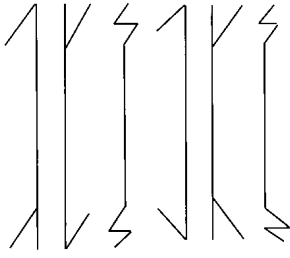


Рис. 2.2. Утворення зустрічних трикутних клаптів біля кінців стебла за Лімбергом

Е.М.Жак, во избежание совпадения линии швов стебля и материнской почвы, предложила пересекать выкроенную ленту с концов на половину ее ширины и складывать пополам (рис.2.3). При этом способе под стеблем будет только одна линия швов на материнской почве.

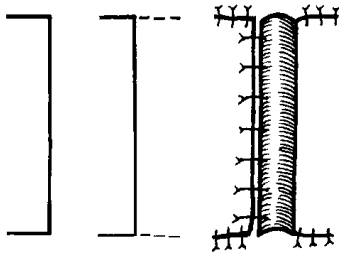


Рис. 2.3. Викроювання стеблового клаптя за Жак

М.П.Шефтель предложил способ, при котором линия швов при переходе стебля на материнскую почву отсутствует (рис.2.4). Для этого на концах одной стороны ленты он добавляет по треугольному лоскуту, которые выкраивают на ее продолжении. Ленту вместе с выкраенными треугольными лоскутами перегибают так, что ее раневая поверхность соприкасается с поверхностью другой стороны ленты, а треугольные лоскуты обнаженной поверхностью ложатся на треугольный дефект материнской почвы.

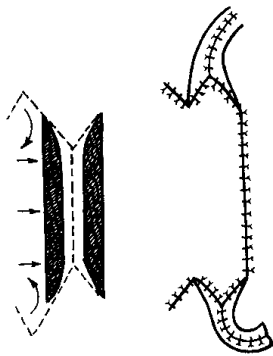


Рис. 2.4. Викроювання стеблового клаптя за Шефтелем

Виды стеблей.

Острый стебель.

Острый стебель можно переносить не сразу к дефекту, а, например, к кисти для последующего перемещения его к дефекту. Чаще всего применяют острый стебель в практике ортопедов. Таким стеблем очень удобно пользоваться для восстановления пальцев руки, так как кисть легко поднести к стенке живота, где можно выкроить короткий стебель.

Прерывистый стебель.

Гиллис, опасаясь, что длинный стебель будет недостаточно хорошо питаться, предложил выкраивать кожную ленту не сразу на всю длину, а оставлять посередине мостик. Таким образом стебель приобретает прерывистую форму (рис.2.5). Через несколько дней мостик отрезают двумя параллельными разрезами и сшивают, образовав длинный стебель. Его можно использовать при

больших рубцах шеи и подбородка, когда ширина стебля даже в 10 – 12 см может оказаться недостаточно.

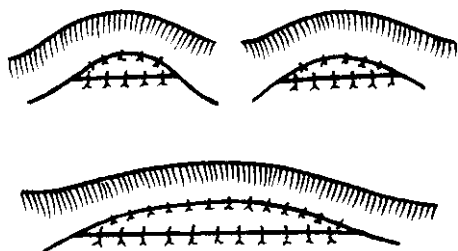


Рис. 2.5. Переривчате стемло

Многослойные стебли.

Обычный стебель В.П.Филатова имеет две ножки. В некоторых случаях встречается необходимость даже в многослойных стеблях. Так, при полном одновременном повреждении носа и грушевидного отверстия такой стебель имеет свои преимущества.

Дочерние стебли.

Это небольших размеров стебли, которые выкраивают на большом стебле. Так поступают в тех случаях, когда после восстановления, например, щек филатовским стеблем, остается еще часть стебля и необходимо образовать перегородку носа или завиток уха и т.д..

Биологические данные о жизнеспособности стебля.

Каким бы способом не был изготовлен филатовский стебель, независимо от его вида и локализации, он имеет одно существенное преимущество перед всеми другими лоскутами на ножке – хорошую жизнеспособность. В первую очередь, он получает питание из двух ножек. По данным авторов, через 4 – 5 дней в нем образуется достаточно мощная сеть мелких сосудов, которые расположены, главным образом, между собственной кожей и подкожной клетчаткой. Еще через 1 – 2 дня можно наблюдать образование анастомозов между сосудами обеих ножек стебля. Доказано, что стебли выкроенные в любом направлении, одинаково жизнеспособны, но, невзирая, что уже до конца первой недели в стебле развивается достаточно могучая сосудистая сеть, полная готовность стебля к миграции наступает немного позже (достаточное кровообращение в стебле налаживается лишь через 16 – 20 дней). Установлено, что возобновление чувствительности в стебле идет от периферии к центру со стороны материнской почвы. Только через 4 – 6 недель начинают появляться признаки чувствительности в стебле, а через год или больше, в зависимости от его длины, чувствительность в нем полностью восстанавливается. Первой возобновляется болевая чувствительность, затем появляется тактильная чувствительность и, наконец, температурная.

Правила ухода за стеблем.

На операционном столе по окончании операции необходимо принять меры, чтобы та кровь, которая вышла через линию шва материнской почвы, не вызвала мацерацию стебля. Для предотвращения соприкосновения стебля с материнской почвой желательна на всем протяжении подложить под него салфетки. С обеих сторон стебля кладут два больших пышных ватных валика с целью его утеплить. Валики должны быть значительно выше стебля, чтобы не сдавить его во время бинтования, которое не должно быть тугим; сам стебель также покрывают пышным слоем ваты. Вместо бинта можно ограничиться закрытием ватных валиков и стебля куском марли, фиксированной вокруг стебля каким-либо клейким веществом.

Невзирая на хорошее самочувствие, больной не должен вставать с постели раньше, чем через 2 дня, так как, необходимо обеспечить стеблю полный покой. Больного необходимо предупредить о том, чтобы он не придавил стебель во время сна и, чтобы не трогал его.

Раньше для согревания стебля рекомендовали применять лампу – соллюкс. В современных условиях, в связи с внедрением в хирургическую практику метода гипотермии, некоторые хирурги применяют ее с целью улучшения послеоперационного периода, покрывая стебель льдом.

Осложнения в послеоперационном периоде.

Из осложнений, которые можно ожидать после операции формирования стебля, в первую очередь, необходимо указать на воспалительные явления, как со стороны стебля, так и со стороны материнской почвы. В случае появления начальных признаков воспаления показано снятие 1 – 2 швов и разведение краев стебля или раны на материнской почве. Этим мероприятием процесс, почти всегда, может быть ликвидирован.

К операционным осложнениям относят, также, расстройства кровообращения в стебле, которые выражаются в том, что в центре стебля, чаще по линии шва, появляется цианоз кожи, отслаивание эпидермиса и, даже, начальные признаки омертвения. Зависит это от нарушения техники формирования стебля (несоблюдение соотношения длины ленты к ее ширине – не больше 3:1), недостаточного гемостаза, неправильного отслаивания ленты, лишнего количества подкожно – жирового слоя и др..

Учитывая сказанное, первую перевязку нужно делать не позже чем через 24 часа после операции. При перевязке тщательным образом осматривают линию швов, особенно в центре, прощупывают весь стебель. Он должен быть везде одинаковой упругости; выявление где либо уплотнения свидетельствует о кровоизлиянии. В таком случае необходимо быстро снять 1-2 шва, или сделать острым скальпелем насечки на стебле. Этим, почти всегда, удается ликвидировать симптомы осложнения и восстановить нормальное кровообращение в стебле.

Одним из профилактических мероприятий против кровоизлияния в стебле является отказ от применения адреналина при местной анестезии, так как с окончанием его сосудосуживающего действия может наступить расширение сосудов с последующим кровотечением. Если, невзирая на принятые меры, развивается омертвение стебля, необходимо добиться, чтобы оно протекало в виде сухого некроза. Этого достигают нанесением на стебель насечек, обработкой крепким раствором марганца и т.д.. При нормальном послеоперационном течении швы на стебле можно снять на 6-7 день. На материнской почве швы стоит снимать не раньше, чем через 12-14 дней, так как кожу здесь всегда ушивают со значительным натяжением.

Тренировка стебля.

Самым простым способом тренировки стебля является наложение резинового жгута (катетера) на ножку (рис.2.6) и передавливание любым зажимом. Передавливание ножки стоит начинать с 5 минут по 2-3 раза в день, увеличивая время сжимания ножки ежедневно на 5-10 минут. Если при передавливании ножки до 1 часа стебель остается теплым и не изменяет цвет (не появляется цианоз), то его можно считать готовым к переносу.

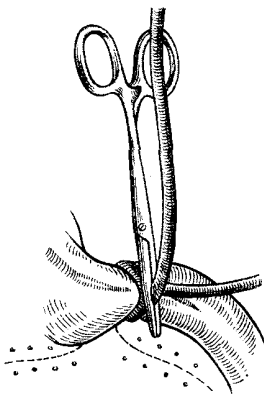


Рис. 2.6. Тренивання стебла

Начинать тренировку ножки стебля можно с 4-6 дня после его формирования, не ожидая снятия швов, для чего линию швов накрывают марлей, поверх которой накладывают жгут. Чем раньше начинают тренировку стебля, тем значительно сокращается срок его переноса, так как такое раннее пережатие одной ножки приучает стебель получать питание через одну ножку.

Тренировку стебля можно поручать самому больному, если его этому научить, иначе это должна делать медицинская сестра.

Существует и другой способ проверки готовности стебля к переносу, так называемый, биологический способ, который предложил Блэр. Этот способ заключается в том, что около края ножки, которую должны переносить, очерчивают скальпелем небольшую площадку (4x6 см) через всю толщину кожи. Площадку со стеблем полностью отделяют от материнской почвы и опять пришивают на свое прежнее место. Если через 1-2 дня никаких признаков нарушения кровообращения в площадке не выявится, то такой стебель можно переносить. При явлениях застоя в площадке необходимо на ней сделать насечки. Если, не взирая насечки, развиваются явления некроза, то через несколько дней омертвевшую часть площадки отрезают, а стебель можно переносить, если его длина достаточна.

В.П.Филатов предложил приблизить стебель к дефекту, если он изготовлен вдали от последнего, путем шагания. Этот способ основан на том, что дальнюю ножку отрезают и пришивают сразу же за

ближней (рис.2.7). После приживания перемещенной ножки отрезают вторую и переносят еще ближе к дефекту. Такой «гусеничный шаг» продолжают, пока одна из ножек не будет подшита к краям дефекта.

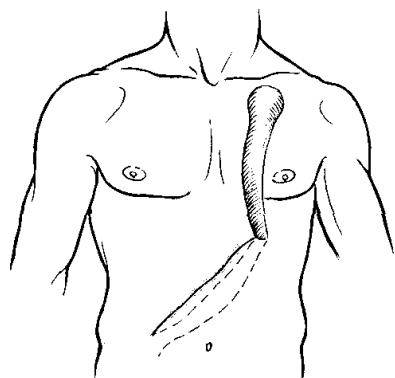


Рис. 2.7. «Крокующее» стебло

Б.В.Парин в 1927 году предложил для сокращения количества этапов миграции стебля способ переноса его через руку. При этом способе ножку, которая подлежит переносу, отрезают и пришивают к кисти или предплечью той или другой руки в зависимости от места изготовления стебля. Для этого на руке выкраивают лоскут кожи в форме полумесяца, отворачивают его и ко всей обнаженной поверхности пришивают ножку стебля (рис.2.8). После приживления стебля к руке другую ножку отрезают и с рукой подносят к дефекту.

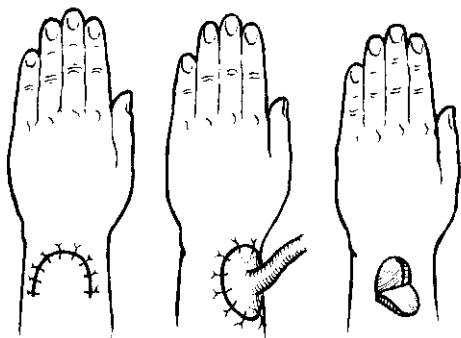


Рис. 2.8. Перенос стебля за Париним

Ф.М.Хитров при переносе стебля на руку для улучшения питания ножки стебля на его отсеченном конце снимал кожу, оставляя обнаженной жировую клетчатку. Этот жир он подсовывал под отвернутый лоскут кожи на руке (рис.2.9).

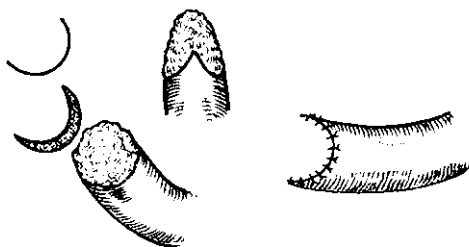


Рис. 2.9. Перенос стебля за Хитровим

Н.М.Михельсон предложил при планировании переноса стебля пользоваться, так называемой, «чемоданной ручкой». «Чемоданная ручка» представляет собой толстую дренажную трубку длиной 20-22 см (можно использовать трубки разных размеров). На концах трубку разрезают на протяжении 3-4 см, распластывают и к полученным площадкам на концах трубки пришивают плотный картон; по

длине трубки чернилами наносят линию швов. В таком виде трубка напоминает «чемоданную ручку» и имеет большое сходство со стеблем В.П.Филатова (рис.2.10).

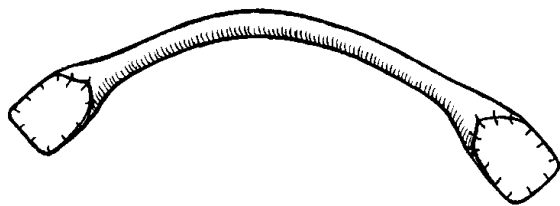


Рис. 2.10. «Чемоданна ручка»

6. Материалы для самоконтроля:

А. Задания для самоконтроля:

- 1.Общее понятие о пластике филатовским стеблем.
- 2.Знать показания к операции филатовским стеблем.
- 3.Иметь понятие об определении оптимального донорского участка для забора стебля.
- 4.Техника выполнения операции.
- 5.Виды стеблей.
- 6.Правила ухода за стеблем.
- 7.Возможные осложнения в послеоперационном периоде.
- 8.Тренировка стебля.
- 9.«Чемоданная ручка».

Б. Задачи для самоконтроля:

4.1. Больному 42 лет в челюстно-лицевом отделении была проведена операция по поводу удаления опухоли кожи размером 9,0 x 8,0 см в левой височной области. Какой вид лечения целесообразно применить для устранения дефекта тканей?

(Ответ: пластическую операцию филатовским стеблем).

4.2. Военнослужащий получил ранение в лицо осколком снаряда. Объективно: в щечной области имеется сквозная рваная рана размером 5x6 см. Больному показана реконструктивная операция филатовским стеблем. В какой области удобнее всего изготовить стебель?

(Ответ: в области правой боковой поверхности шеи вдоль грудинно-ключично - сосцевидной мышцы).

4.3. В челюстно - лицевое отделение доставлен раненый с тотальным дефектом губ. Больному заготовлен филатовский стебель в области шеи для проведения реконструктивной операции. Когда и как необходимо начать тренировку стебля; каков критерий его готовности к переносу?

(Ответ: тренировки начинают с 4 – 6 суток после формирования стебля. Начиная с 5 минут 2 – 3 раза в сутки, увеличивают время пережатия ножки ежедневно на 5 – 10 минут. Если стебель остается теплым и не изменяется в цвете в течение пережатия ножки до 1 часа, то его можно считать готовым к переносу).

В. Тестовые задания с одиночным ответом:

2.1. В клинику челюстной – лицевой хирургии поступил больной с диагнозом: ожог правой половины лица III^б степени. Какой вид реконструктивной хирургии целесообразно предложить больному?

- А. Пластика филатовским стеблем.
- В. Пластика встречными треугольными лоскутами по Лимбергу.
- С. Пластика по Шимановскому.
- Д. Пластика лоскутом на ножке.
- Е. Пластика по Диффенбаху.

(Правильный ответ: А).

2.2. Какой из перечисленных этапов не является методикой поднятия и мобилизации филатовского стебля?

- А. Отслаивание кожной ленты.
- В. Формирование из ленты стебля.
- С. Наложение шва под ножками стебля.
- Д. Подъем и мобилизация свободного кожного аутотрансплантата для закрытия материнской зоны.
- Е. Ушивание материнской зоны.

(Правильный ответ: Е).

2.3. На каком участке тела нельзя формировать стеблевидный лоскут?

- А. На стопе.
- В. На шее.
- С. На передне – боковой поверхности живота.
- Д. На передне – боковой поверхности груди.
- Е. На спине.

(Правильный ответ: А).

2.4. Когда делают первую перевязку стебля после операции?

- А. Не позже, чем через 8 часов.
- В. Не позже, чем через 10 часов.
- С. Не позже, чем через 18 часов.
- Д. Не позже, чем через 20 часов.
- Е. Не позже, чем через 24 часа.

(Правильный ответ: Е).

Г. Учебные задачи III уровня (нетипичные задачи).

1. У больного 32 лет имеется тотальный дефект тканей в области нижней губы после удаления злокачественной опухоли. Какой вид пластической операции показан данному пациенту?

(Ответ: пластика филатовским стеблем).

2. В челюстно – лицевое отделение поступил пациент с посттравматическим тотальным дефектом носа. Травму получил во время боевых действий 3 месяца тому назад. По каким показаниям и какое лечение необходимо предложить больному?

(Ответ: необходима операция - пластика носа филатовским стеблем по функциональным и эстетическим показаниям: огнестрельные раны).

3. К хирургу обратился военнослужащий по поводу проведения пластической операции в области подбородка и нижней губы. Из анамнеза заболевания выяснено, что у больного была огнестрельная травма, которую он получил во время боевых действий 3 года тому назад. При обследовании обнаружена рубцовая деформация указанной области келлоидными рубцами. Какой способ пластической операции показан больному?

(Ответ: показана пластика филатовским стеблем).

7. Литература.

ОСНОВНАЯ ЛИТЕРАТУРА

1. Щелепно – лицева хірургія. Реконструктивна хірургія голови та шії: підручник/ В.М.Соколов, В.І.Митченко, Д.С.Аветіков – Вінниця, Нова книга, 2006. – С.6-8.
2. Г.П.Рузін, М.П.Бурих. Основи технології операцій у хірургічній стоматології та щелепно – лицевій хірургії. – Вінниця, Нова книга, 2008. С.344 – 372.
3. Бернадский Ю.И. Травматология и восстановительная хирургия челюстно – лицевой области, Киев, «Здоров'я», 1971. – С 11 - 24.
4. Хірургічна стоматологія та щелепно-лицева хірургія: підручник; У 2 т. – Т.2/ В.О.Маланчук, І.П.Логвіненко, Т.О.Маланчук, О.Л.Ціленко – К.: ЛОГОС, 2011. – С.335 - 354 .

ДОПОЛНИТЕЛЬНАЯ ЛИТЕРАТУРА.

1. Михельсон Н.М. Восстановительные операции челюстно-лицевой области. – М.: Медгиз, 1962. – С.167-213.
2. Мухин М.В., Мамонов А.Г. Кожная пластика. Клиническая оперативная челюстно – лицевая хирургия. – Л.: Медицина, 1985. – С.54 – 88.
3. Неробеев А.И. Определение показаний к восстановительным операциям после удаления распространенных злокачественных опухолей головы и шеи // Вопр. онкол. – 1983. - №4. – С.78-82.
4. Золтан Я. Атлас, т.1, «Cicatrix optima», 1974, - С. 9 – 18.
5. Лимберг А.А. Планирование местнопластических операций на поверхности тела. – Ленинград, 1963, - 593 с.
6. Мухин М.В. Клиническая оперативная челюстно – лицевая хирургия, Ленинград, 1974. – С. 31 – 44.
7. Неробеев А.И. Восстановление тканей головы и шеи, 1988. – С. 8 – 21.
8. Рауэр А.Е., Михельсон Т.М. Пластические операции на теле, 1954. – С.13 – 17.
9. Фришберг И.А. Косметические операции на лице, 1984. – С. 4 – 9.
10. Хитров Ф.М. Атлас пластической хирургии лица и шеи, 1984. – С. 11 – 16.

11. Сергиенко В.И., Кулаков А.А., Петросян Н.Э., Петросян Э.А. Пластическая хирургия лица и шеи. – Москва, «Гэотар – медиа», 2010. – С. 20 – 22, 73 – 117.
12. Пластическая и эстетическая хирургия. Под ред. Эйзенманн – Кляйн М., Нейханн – Лоренц К. – Москва, «Практическая медицина», 2011. – С. 167 – 304.
13. Пластическая и реконструктивная хирургия лица. Под ред. А.Д.Пейпла. – Москва, «Бином. Лаборатория знаний», 2007, – 951 с.
14. Белоусов А.Е. Пластическая реконструктивная и эстетическая хирургия. – Санкт-Петербург, «Гиппократ», - 1998, - 743 с.

**№ 12. Дефекты кожи, слизистой оболочки, закрытие их свободным лоскутом.
Свободная пересадка кожи и слизистой оболочки.**

1. АКТУАЛЬНОСТЬ ТЕМЫ.

В современном мире постоянно растет количество сочетанной и комбинированной травмы последствиями которых, достаточно часто, являются возникновения дефектов челюстно-лицевой области, которые требуют восстановления за счет свободной пересадки тканей. Особенно много таких дефектов возникает в результате ожогов челюстно-лицевой области. Это обуславливает необходимость для будущего врача-стоматолога знания основ свободной пересадки тканей, в частности, свободной пересадки кожи и слизистой оболочки.

2. КОНКРЕТНЫЕ ЦЕЛИ:

- 2.1. Анализировать данные статистики врожденных и приобретенных дефектов кожи и слизистой оболочки полости рта.
- 2.2. Объяснять особенности этиологии врожденных и приобретенных дефектов кожи и слизистой оболочки полости рта.
- 2.3. Предложить план обследования больного с приобретенным или врожденным дефектом кожи и слизистой оболочки полости рта.
- 2.4. Классифицировать дефекты кожи и слизистой оболочки полости рта.
- 2.5. Трактовать гистологическое строение кожи и слизистой оболочки полости рта.
- 2.6. Рисовать схему оперативного устранения дефекта кожи и слизистой оболочки полости рта.
- 2.7. Проанализировать размеры и характер дефекта кожи или слизистой оболочки полости рта.
- 2.8. Составить план оперативного лечения.

3. БАЗОВЫЕ ЗНАНИЯ, УМЕНИЯ, НАВЫКИ, НЕОБХОДИМЫЕ ДЛЯ ИЗУЧЕНИЯ ТЕМЫ (междисциплинарная интеграция).

Названия предыдущих дисциплин	Приобретённые навыки
1. Топографическая анатомия.	Определить топографо-анатомическую область локализации дефекта.
2. Гистология.	Знать гистологическое строение кожи и слизистой оболочки полости рта.
3. Пропедевтика хирургической стоматологии.	Уметь провести курацию больного с дефектом кожи лица.
4. Общая хирургия.	Уметь осуществить инфильтрационную анестезию кожи, подготовку операционного поля.

4. ЗАДАНИЯ ДЛЯ САМОСТОЯТЕЛЬНОЙ РАБОТЫ ВО ВРЕМЯ ПОДГОТОВКИ К ЗАНЯТИЮ.

4.1. Перечень основных терминов, параметров, характеристик, которые должен усвоить студент при подготовке к занятию:

Термин	Определение
1. Эпидермис.	Это поверхностный эпителиальный слой кожи.
2. Дерма (собственно кожа).	Это слой кожи, который расположен ниже эпидермиса.
3. Дерматом.	Это инструмент, с помощью которого получают лоскут для свободной пересадки кожи.

4.2. Теоретические вопросы к занятию:

1. Гистологическое строение кожи.
2. Метод свободной пересадки кожи на лицо. Показания и противопоказания.
3. Пересадка кожи по Ревердену.
4. Пересадка кожи по Яновичу-Чайнскому-Дэвису.

5. Пересадка кожи по Краузе.
6. Пересадка кожи по Тиршу.
7. Пересадка кожи по Педжету.
8. Преимущества и недостатки существующих методов свободной пересадки кожи при их использовании на лице.
9. Методика получения лоскутов кожи для свободной пересадки на лицо.
10. Методика пересадки свободного лоскута в зону дефекта.
11. Методика пересадки кожи в полость рта.
12. Пересадка слизистой оболочки и ее показания.

4.3. Практические работы (задания), которые выполняются на занятии:

1. Овладеть методикой предоперационного анализа дефекта.
2. Овладеть методикой изготовления операционного шаблона для формирования кожного лоскута.

5. СОДЕРЖАНИЕ ТЕМЫ:

Свободная пересадка тканей

Свободная пересадка кожи. Для замещения дефектов кожи и слизистой оболочки широко применяют свободную пересадку кожных лоскутов. Этот способ был описан еще в начале XIX века, но известность он приобрел значительно позже, после того, как Реверден (1869) предложил свой способ пересадки кожи на раневую поверхность в виде маленьких кусочков эпидермиса вместе со слоем собственно кожи.

Способ Ревердена заключается в том, что острыми ножницами срезают поверхностный слой кожи в виде кусочков до 5 мм в диаметре, которые потом накладывают на гранулирующую поверхность. В течение 3 - 5 суток они срастаются с грануляциями, образуя островки, которые потом разрастаются по периферии и сливаются между собой. Однако, после эпителизации раны образуется некрасивая, похожая на мозаику поверхность, что является противопоказанием для применения этого способа на лице.

По методу Яновича-Чайнского и Дэвиса кусочки кожи в диаметре 3 - 5 мм срезают до подкожно-жировой клетчатки и накладывают их с небольшими промежутками на гранулирующую поверхность - пересадка «малых лоскутов всей толщи кожи».

Способ Тирша отличается тем, что кожу берут не отдельными кусочками, а целым лоскутом в соответствии с размерами дефекта. Кожный лоскут тонкий, включает в себя эпидермис и поверхностный слой собственно кожи. Толщина лоскута составляет 0,2 - 0,25 мм.

При способе Краузе используют более толстый лоскут во всю толщину кожи до подкожного слоя, но не включает его.

При способе Педжета используют так называемый «расщепленный лоскут», толщина которого составляет 1/3, 2/3 или 3/4 толщины кожи.

Вообще, чем более толще лоскут, тем хуже он воспринимается раневой поверхностью и соответственно, тем больше риск его отторжения. С другой стороны, тонкий лоскут отличается цветом от окружающей кожи и имеет тенденцию к сморщиванию, тогда как толстый лоскут дает наилучшие результаты относительно внешнего вида пациента. Требованиям челюстно-лицевой хирургии более отвечает лоскут толщина которого 2/3 или 3/4 толщины кожи. Такой лоскут не имеет недостатков тонкого лоскута и в то же время жизнеспособнее, чем лоскут во всю толщину кожи.

Место откуда берут трансплантат для свободной пересадки не должно иметь волосяного покрова, за исключением тех случаев, когда необходимо восстанавливать участки, где рост волос желателен (брови, подбородок у мужчин и др.). Трансплантаты небольшого размера берут в заушной, надключичной и подключичной области. Трансплантаты более значительных размеров берут на внутренней поверхности плеча. Для закрытия большой площади (8 - 10 см в диаметре) трансплантат берут на животе или боковой поверхности грудной клетки, в редких случаях на бедре, потому что кожа здесь более груба и менее подходит для пересадки на лицо.

Техника получения тонкого лоскута. Место, где формируют лоскут обрабатывают 2% раствором йода и спиртом. Для обезболивания применяют инфильтрационную анестезию 0,5% раствором новокаина. С помощью кусочка отмытой и простерилизованной рентгеновской пленки изготавливают шаблон, который повторяет форму и размеры раны на которую будет осуществляться пересадка, после чего шаблон накладывают на подготовленный донорский участок и отмечают границы будущего лоскута. Ассистент растягивает кожу донорского участка поставленными на ребро ладонями, чтобы обеспечить операционному полю равномерно плоскую поверхность. Срез получают с помощью специального инструмента - дерматома, а если его нет - острого скальпеля или бритвы. Необходимо стараться получить лоскут нужного размера полностью, одномоментно. Толщина

лоскута должна быть равномерной на всем протяжении. Признаком правильного получения лоскута является появление крови на месте где он был снят в виде отдельных капелек.

При наложении лоскута на предназначенное место следят за тем, чтобы раневая поверхность лоскута непосредственно контактировала с раневой поверхностью дефекта кожи или слизистой оболочки.

Тонкий лоскут обычно не фиксируют швами, он удерживается на раневой поверхности прослойкой фибрина. Пересаженный лоскут укрывают слоем стерильной марли, осторожно нажимают на него рукой, чтобы удалить кровь, которая накопилась под лоскутом, а потом фиксируют повязку клеолом или лейкопластырем. Снимают повязку на 8-й - 10-й день. Место откуда был взятый лоскут закрывают слоями марли пропитанной стерильным вазелиновым маслом. Повязку накладывают на 14 - 16 дней. К этому сроку осуществляется эпителизация. Преимущества тонкого лоскута заключаются в его высокой жизнеспособности.

Недостатком является то, что трансплантат отличается белесоватым цветом и менее эластичен чем окружающая его кожа.

Техника получения лоскута кожи по Краузе. Лоскут формируют во всю толщу кожи за исключением подкожно-жировой клетчатки. Чтобы не травмировать лоскут пинцетами, его края, по мере отслаивания прошивают волосом (или другим материалом) и берут на держалки, которые применяют в дальнейшем как основные швы для фиксации трансплантата на месте. После фиксации лоскута на месте держалками, накладывают швы, чтобы обеспечить полное прилегание краев. С целью лучшего прилегания лоскут осторожно придавливают к раневой поверхности. Некоторые авторы рекомендуют применять повязку с дозированным давлением в 25 - 30 мм рт. ст. С этой же целью можно пользоваться резиновой губкой 2 - 3 см толщиной которую обёртывают марлей и накладывают на трансплантат, закрепляя затем бинтом или клеоловой повязкой. Без применения давления в трансплантате развиваются застойные явления и возможны негативные последствия.

В первые 3 - 4 дня после пересадки лоскут приобретает иногда синюшный оттенок. В случае приживания, на 7-е - 8-е сутки лоскут приобретает розовый цвет. Швы снимают на 10-й - 12-й день. Пересадка толстого лоскута дает наилучший результат в косметическом отношении. Такой лоскут менее жизнеспособен в сравнении с тонким лоскутом, но более стоек к повреждениям и более эластичен.

Так называемые расщепленные лоскуты (по Педжету) толщиной $1/3$ и $3/4$ толщины кожи получают с помощью дерматома, который позволяет формировать достаточно большие лоскуты кожи с одинаковой на всем протяжении толщиной, что практически невозможно при ручном способе. Техника пересадки такого лоскута не отличается от пересадки лоскута по Краузе.

Свободная пересадка кожи в полость рта. При этом применяют лоскут по Тиршу или Педжету, который фиксируют в полости рта на вкладышах из оттисковой массы (чаще из стенса). Вкладыш получают путем оттиска во время операции. Пересаживаемый лоскут фиксируют на вкладыше швами таким образом, чтобы раневая поверхность лоскута была обращена наружу, после чего вкладыш вводят в операционную рану. Вместо вкладыша из оттискового материала можно применять валик из йодоформной марли (по Свдокимову). Вкладыш фиксируют в роте с помощью протеза или назубной шины. Лоскут приживает на 5-й - 6-й день, но вкладыш удаляют на 8-й - 10-й день. Чувствительность трансплантат приобретает лишь через 5 - 6 месяцев, вначале он плохо переносит травму и температурные колебания. Кожный лоскут, пересаженный в полость рта, сохраняет все присущие коже особенности, поэтому, если в нем сохранились волосяные луковицы, рост волос будет продолжаться и во рту.

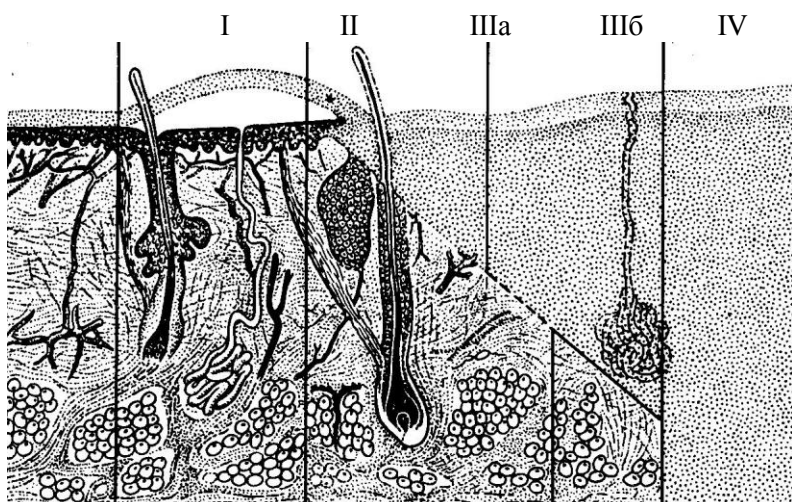
Свободная пересадка слизистой оболочки осуществляется в пародонтальной хирургии с целью закрытия рецессий десен, а также при восстановлении утраченных век и губ. Лоскуты обычно формируются в преддверии полости рта или на твердом небе.

Свободная пересадка жировой ткани применяется при хирургическом лечении анкилозов (в качестве прокладки после остеотомии) или при осуществлении контурной пластики лица (например, при гемиатрофии). Чаще используют подкожный жир передне-боковой поверхности бедра или живота. Жир всегда нужно брать вместе с фасцией, иначе он легко распадается на отдельные дольки. Место для трансплантата готовят в виде тоннеля с таким расчетом, чтобы швы на коже не были расположены над пересаженным жиром, иначе он может выступить между швами и инфицироваться. Фасцию, как пластичный материал применяют при подтягивании парализованных мимических мышц. С этой целью используют кусочки широкой фасции бедра.

6. МАТЕРИАЛЫ ДЛЯ САМОКОНТРОЛЯ:

А. Задания для самоконтроля:

Классификация термических ожогов по глубине поражения



Б. Задачи для самоконтроля:

1. При восстановлении областей лица, которые пострадали от ожога III степени, была выполнена пластика брови путем свободной пересадки кусочка кожи во всю толщу (без подкожно-жирового слоя) в виде полоски из волосистого участка головы. По какой методике был сформирован кожный лоскут?

(Ответ: по методике Краузе)

2. При восстановлении век по поводу их послеожогового выворота была осуществлена свободная пересадка кожи по Тиршу. Через 2 месяца после операции возникло осложнение в виде вторичного выворота век, невзирая на то, что трансплантаты хорошо прижились. Какое из свойств тонкого лоскута стало причиной осложнения в этом случае?

(Ответ: тонкие лоскуты хорошо приживаются, но имеют склонность к сморщиванию.)

3. У пострадавшей с ожогом III степени после некрэктомии образовалась больших размеров гранулирующая рана, которая занимает всю заднюю поверхность шеи. Не имея достаточно донорского материала, хирург закрыл поверхность раны кусочками кожи 3 - 4 мм, которые взял во всю толщу кожи без подкожно-жирового слоя, и которые расположил с небольшими промежутками. Кто является автором этой методики?

(Ответ: применена методика Яновича-Чайнского-Дэвиса)

В. Материалы для тестового контроля. Тестовые задания с одним правильным ответом ($\alpha=III$):

1. Свободная пересадка кожи по Ревердену это:

- A. Кусочки эпидермиса размером до 5 мм с верхним слоем собственно кожи.
- B. Кусочки кожи размером 3 - 4 мм во всю толщу кожи без подкожно-жирового слоя.
- C. Тонкий лоскут кожи 0,2 - 0,25 мм толщиной.
- D. Лоскут кожи во всю толщу без подкожно-жирового слоя.
- E. Расщепленный лоскут кожи толщиной в $\frac{1}{2}$, $\frac{2}{3}$ или $\frac{3}{4}$ толщины кожи.

(Правильный ответ: A)

2. Свободная пересадка кожи по Яновичу-Чайнскому и Дэвису это:

- A. Кусочки эпидермиса размером до 5 мм с верхним слоем собственно кожи.
- B. Кусочки кожи размером 3 - 4 мм во всю толщу кожи без подкожно-жирового слоя.
- C. Тонкий лоскут кожи 0,2 - 0,25 мм толщиной.
- D. Лоскут кожи во всю толщу без подкожно-жирового слоя.
- E. Расщепленный лоскут кожи толщиной в $\frac{1}{2}$, $\frac{2}{3}$ или $\frac{3}{4}$ толщины кожи.

(Правильный ответ: B)

3. Свободная пересадка кожи по Тиршу это:

- A. Кусочки эпидермиса размером до 5 мм с верхним слоем собственно кожи.
- B. Кусочки кожи размером 3 - 4 мм во всю толщу кожи без подкожно-жирового слоя.
- C. Тонкий лоскут кожи 0,2 - 0,25 мм толщиной.
- D. Лоскут кожи во всю толщу без подкожно-жирового слоя.
- E. Расщепленный лоскут кожи толщиной в $\frac{1}{2}$, $\frac{2}{3}$ или $\frac{3}{4}$ толщины кожи.

(Правильный ответ: C)

Г. Учебные задачи 3-го уровня (нетипичные задачи):

1. При лечении больного с термическим ожогом лица хирург выполнил свободную пересадку кусков эпидермиса на гранулирующую рану щечной области. Назовите автора данной методики и укажите ошибку, которую осуществил хирург.

(Ответ: свободная пересадка по Ревердену; этот способ нельзя применять на лице, поскольку его результаты не отвечают косметическим требованиям).

2. В восстановительной операции по поводу послетравматической рубцовой деформации преддверия полости рта больному была осуществлена свободная пересадка кожного расщепленного лоскута 2/3 толщины кожи, который был взят из передней поверхности грудной клетки больного после предыдущего удаления волосяного покрова. Имела ли место ошибка в действиях врача? По какой методике был примененный лоскут?

(Ответ: в полость рта нельзя пересаживать кожу из участков где растут волосы, как это было сделано в данном случае. Была применена методика пересадки кожи по Педжету).

7. ЛИТЕРАТУРА:

1. Хірургічна стоматологія та щелепно-лицева хірургія: підручник; У 2т. – Т.2/В.О.Маланчук, І.П.Логвіненко, Т.О.Маланчук, О.Л.Ціленко – К.: ЛОГОС, 2011. – С. 3-4, 9-12.

2. Рузин Г.П. Краткий курс лекций по хирургической стоматологии и челюстно-лицевой хирургии / Геннадий Петрович Рузин – Киев: «Книга плюс», 2006 – С. 100 - 122.

3. Клиническая оперативная челюстно-лицевая хирургия: Руководство для врачей / Под ред. проф. В.Н.Балина и проф. Н.М.Александрова. 4-е изд., доп. и испр. – СПб.: СпецЛит, 2005. – С. 42-52.

4. Щелепно-лицева хірургія: підручник / О.О.Тімофєєв. – К.: ВСВ «Медицина», 2011. – С. 370-380.

5. Хирургическая стоматология и челюстно-лицевая хирургия. Национальное руководство / под ред. А.А.Кулакова, Т.Г.Робустовой, А.И.Неробеева. – М.: ГЭОТАР-Медиа, 2010 – С. 406-416.

№ 13. Врожденные и приобретенные черепно-челюстно-лицевые деформации. Специальные методы обследования тематических больных.

1.АКТУАЛЬНОСТЬ ТЕМЫ.

Черепно-челюстно-лицевые деформации которые возникают в результате остеодисплазий встречаются в практике хирурга-стоматолога достаточно редко, тому, обычно, представляют большие трудности для диагностики, что приводит иногда даже к необоснованным оперативным вмешательствам.

2.КОНКРЕТНЫЕ ЦЕЛИ:

2.1. Анализировать клинические проявления врожденных и приобретенных черепно-челюстно-лицевых деформаций.

2.2. Объяснять этиологию и патогенез возникновения черепно-челюстно-лицевых деформаций.

2.3. Предложить основные и дополнительные методы обследования больных с черепно-челюстно-лицевыми деформациями.

2.4. Классифицировать врожденные и приобретенные черепно-челюстно-лицевые деформации.

2.5. Трактовать особенности клинических синдромов, которые наблюдаются у больных с врожденными и приобретенными черепно-челюстно-лицевыми деформациями.

2.6. Рисовать графологическую схему занятия.

2.7. Проанализировать принципы консервативного и хирургического лечения больных с врожденными и приобретенными черепно-челюстно-лицевыми деформациями.

2.8. Составить схему обследования больного с черепно-челюстно-лицевой деформацией.

3.БАЗОВЫЕ ЗНАНИЯ, УМЕНИЯ, НАВЫКИ, НЕОБХОДИМЫЕ ДЛЯ ИЗУЧЕНИЯ ТЕМЫ (междисциплинарная интеграция).

Названия предыдущих дисциплин	Приобретённые навыки
1. Гистология.	Знать механизм остеогенеза.
2. Топографическая анатомия и оперативная хирургия.	Уметь определить топографо-анатомическую область лицевого и мозгового отдела черепа.
3. Пропедевтика хирургической стоматологии.	Уметь провести курацию больного.
4. Рентгенология.	Знать основные рентгенологические проекции, которые применяют при диагностике заболеваний челюстно-лицевой области.

4.ЗАДАНИЕ ДЛЯ САМОСТОЯТЕЛЬНОЙ РАБОТЫ ВО ВРЕМЯ ПОДГОТОВКИ К ЗАНЯТИЮ.

4.1.Перечень основных терминов, параметров, характеристик, которые должен усвоить студент при подготовке к занятию:

Термин	Определение
1. Остеодисплазия.	Это нарушение формирования костной ткани на разных стадиях ее развития.
2. Дизостоз.	Это врожденная аномалия развития костей лица.

4.2.Теоретические вопросы к занятию:

1. Механизм возникновения врожденных и приобретенных черепно-челюстно-лицевых деформаций.
2. Клинические проявления фиброзной дисплазии.
3. Клинические проявления болезни Педжета.
4. Клинические проявления дизостоза (челюстно-черепного, челюстно-лицевого, черепно-лицевого).
5. Методы диагностики черепно-челюстно-лицевых деформаций.
6. Методы лечения черепно-челюстно-лицевых деформаций.

4.3.Практические работы (задание), которые выполняются на занятии, :

1. Провести курацию больного с черепно-челюстно-лицевой деформацией.
2. Уметь проанализировать рентгенограмму.

5.СОДЕРЖАНИЕ ТЕМЫ:

Заболевания, которые приводят к возникновению черепно-челюстно-лицевых деформаций объединяют в группу так называемых остеодисплазий. Под термином дисплазия понимают изъяны развития костной ткани, обусловленные нарушениями остеогенеза на определенной его стадии, : фиброзной, хрящевой или остеоидной. Этим объясняется разнообразие клинически-рентгенологических и морфологических проявлений этих заболеваний.

К дисплазиям относят следующие болезни: фиброзная остеодисплазия, деформирующий остоз, дизостоз.

Фиброзная дисплазия (болезнь Брайцева-Лихтенштейна) имеет моноосальную и полиосальную форму. Заболевание долгое время может развиваться бессимптомно. Чаще всего проявляет себя болью в зубах и вздуттям кости, которая вызывает деформацию лица. При пальпации вздутие кости плотное, безболезненное, окружающие мягкие ткани процессом не повреждаются, открывание рта не затруднено. В случае нагноения очага фиброзной дисплазии возникает отек и гиперемия слизистой оболочки, появляются симптомы воспалительного процесса. Иногда заболевание останавливается в развитии, в редких случаях трансформируется в опухоль. На рентгенограмме определяют несколько очагов остеопороза или деструкции кости без четких границ округлой формы.

Разновидностью фиброзной дисплазии является херувизм, который является семейной болезнью и наблюдается у детей в виде симметричной гипертрофии углов нижней челюсти. Заболевание не требует хирургического вмешательства, с возрастом лицо принимает обычную форму.

Другой формой проявления фиброзной остеодисплазии является болезнь Олбрайта, которая обнаруживает себя очагами остеодисплазии и гиперпигментацией кожи в виде пятен цвета кофе на фоне преждевременного полового созревания у девочек.

Лечение фиброзной дисплазии хирургическое.

Деформирующий остоз (болезнь Педжета). Эта патология характеризуется деформацией костей в виде их утолщения и искривления. В отличие от других дисплазий процесс распространяется на надкостницу. Надбровные дуги, скуловые кости и подбородок утолщаются, переносица западает и лицо больного становится похожей на морду льва. Кроме костей черепа наблюдаются поражения костей голени, бедра и позвоночника.

Дизостоз – врожденная аномалия развития костей скелета. Различают следующие формы нарушения остеогенеза костей лица и черепа.

Челюстно-лицевой дизостоз (синдром Франческетти) характеризуется гипоплазией нижней челюсти и скуловых костей с нарушением развития зубов, деформацией ушей, а также макростомией. При нем наблюдаются дефекты век (колобомы), сращение лучевых и локтевых костей, неполное закрытие спино-мозгового канала.

Челюстно-черепной дизостоз (синдром Петерс-Хевельса) включает в себя гипоплазию верхней челюсти и скуловых дуг, прогению и укорачивание переднего отдела основания черепа.

Черепно-лицевой дизостоз (синдром Крузона). Характеризуется сочетанием недоразвития костей черепа с преждевременным закрытием черепных швов, слишком большим расстоянием между

глазами, экзофтальмом. Наблюдается косоглазие, гипоплазия средней зоны лица, стеноз или атрезия носовых ходов.

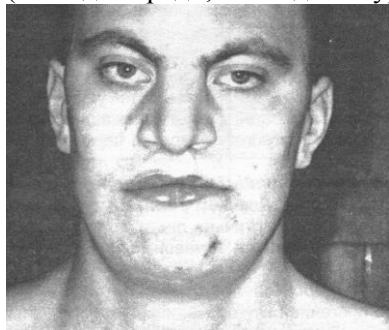
Особенностью диагностики и обследования больных является необходимость привлечения широкого круга смежных специалистов, в первую очередь эндокринолога, окулиста и ЛОР-специалиста.

6. МАТЕРИАЛЫ ДЛЯ САМОКОНТРОЛЯ:

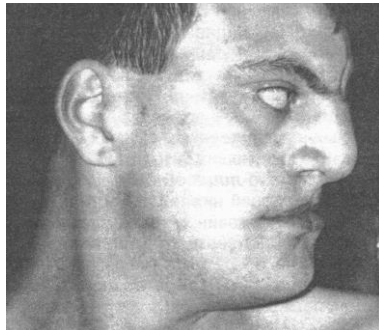А. Задания для самоконтроля:

Внешний вид больного с фиброзной остеодисплазией

(а - вид спереди, б – вид сбоку)



а



б

Б. Задачи для самоконтроля:

1. На прием к врачу мать привела девочку 10 лет с деформацией нижней челюсти в виде вздутия альвеолярного отростка нижней челюсти. Деформация безболезненна. У ребенка имеются признаки преждевременного полового созревания и пигментация кожи в виде отдельных пятен цвета кофе. О какой форме дисплазии можно думать в этом случае?

(Ответ: болезнь Олбрайта)

2. На амбулаторный прием обратился больной которого тревожит боль в зубах нижней челюсти слева, периодически возникающая на протяжении последних месяцев. Раньше ничем не болел. При осмотре врач обратил внимание на незначительную деформацию лица за счет утолщения тела нижней челюсти слева. Кожа не изменена, пальпация безболезненная, открывание рта свободное, зубы интактные. На рентгенограмме нижней челюсти слева определяется несколько очагов остеопороза округлой формы в области тела нижней челюсти слева не связанных с зубами. Контуров очагов нечеткие. Каким может быть предварительный диагноз?

(Ответ: фиброзная остеодисплазия)

3. При обзоре у пациента обнаружены гипоплазия нижней челюсти, макростомия, деформация скуловых костей и ушей. После рентгенологического обследования установлено, что у больного неполной сформированный канал позвоночника. О котором из дизостоза идет речь в данном случае?

(Ответ: челюстно-лицевой дизостоз)

В. Материалы для тестового контроля. Тестовые задания с одним правильным ответом ($\alpha=II$):

1. Пигментация кожи и преждевременное половое созревание наблюдаются у девочек при:

- А. Болезни Педжета.
- В. Херувизме.
- С. Синдроме Крузона.
- Д. Синдроме Олбрайта.
- Е. Синдроме Франческетти.

(Правильный ответ: D)

2. Деформация костей черепа при которой лицо больного напоминает морду льва наблюдается при:

- А. Болезни Таратынова.
- В. Болезни Брайцева-Лихтенштейна.
- С. Болезни Олбрайта.
- Д. Болезни Педжета.
- Е. Болезни Шегрена.

(Правильный ответ: D)

3. Стеноз или атрезия носовых ходов имеют место при:

- А. Синдроме Крузона.
- В. Синдроме Папильон-Лефевра.
- С. Синдроме Олбрайта.
- Д. Синдроме Розенталя.
- Е. Синдроме Франческетти.

(Правильный ответ: А)

Г. Учебные задачи 3-го уровня (нетипичные задачи):

1. К хирургу-стоматологу на консультацию направлен больной с подозрением на наличие синдрома Крузона. Какие обследования необходимо провести и каких специалистов привлечь к сотрудничеству?

(Ответ: необходима рентгенография черепа; консультация окулиста и отоларинголога).

2. На прием к челюстно-лицевому хирургу явилась мать с ребенком 5 лет. Мальчик направлен на оперативное лечение хирургом-стоматологом по поводу деформации лица. При осмотре бросается в глаза несоответствие худощавого телосложения ребенка ее круглому лицу. На обзорной рентгенограмме черепа определяется гипертрофия нижней челюсти в области углов с обеих сторон, наличие в области углов и ветвей очагов остеопороза с нечеткими границами. Какая форма дисплазии имеет место у мальчика и в чем заключается ошибка хирурга-стоматолога?

(Ответ: у ребенка херувизм, который не требует хирургического вмешательства).

7. ЛИТЕРАТУРА:

1. Хірургічна стоматологія та щелепно-лицева хірургія: підручник; У 2т. – Т.2/В.О.Маланчук, І.П.Логвіненко, Т.О.Маланчук, О.Л.Ціленко – К.: ЛОГОС, 2011. – С. 3-4, 9-12.
2. Рузин Г.П. Краткий курс лекций по хирургической стоматологии и челюстно-лицевой хирургии / Геннадий Петрович Рузин – Киев: «Книга плюс», 2006 – С. 100 - 122.
3. Клиническая оперативная челюстно-лицевая хирургия: Руководство для врачей / Под ред. проф. В.Н.Балина и проф. Н.М.Александрова. 4-е изд., доп. и испр. – СПб.: СпецЛит, 2005. – С. 42-52.
4. Щелепно-лицева хірургія: підручник / О.О.Тімофєєв. – К.: ВСВ «Медицина», 2011. – С. 370-380.
5. Хирургическая стоматология и челюстно-лицевая хирургия. Национальное руководство / под ред. А.А.Кулакова, Т.Г.Робустовой, А.И.Неробеева. – М.: ГЭОТАР-Медиа, 2010 – С. 406-416.

№ 14. Регенерация костной ткани челюстей. Остеогенная и остеоиндуктивная терапия.

Трансплантация органов и тканей. Главный комплекс гистосовместимости, РТПГ и РТПТ.

Основные методы предупреждения отторжения трансплантатов.

1. АКТУАЛЬНОСТЬ ТЕМЫ.

Остеопластика - это эффективный метод устранения костных дефектов, который в последние годы обогатился новыми перспективными технологиями. Предложены многочисленные оригинальные материалы применение которых позволяет получать оптимальные результаты как при устранении небольших дефектов кости (костные карманы, дефекты при лечении кист и др.), так и во время восстановительных операций значительного объема, например, после резекции челюсти.

2. КОНКРЕТНЫЕ ЦЕЛИ:

- 2.1. Анализировать фазы регенерации костной ткани.
- 2.2. Объяснять механизм образования первичной и вторичной костной мозоли.
- 2.3. Предложить план обследования больного, которому планируется пересадка костного трансплантата.
- 2.4. Классифицировать остеопластические материалы.
- 2.5. Трактовать механизм действия остеопластических материалов.
- 2.6. Рисовать графологическую схему видов трансплантации.
- 2.7. Проанализировать причины отторжения пересаженного трансплантата.
- 2.8. Составить план проверки донора на совместимость.

3. БАЗОВЫЕ ЗНАНИЯ, УМЕНИЯ, НАВЫКИ, НЕОБХОДИМЫЕ ДЛЯ ИЗУЧЕНИЯ ТЕМЫ (междисциплинарная интеграция).

Названия предыдущих дисциплин	Приобретённые навыки
1. Нормальная физиология.	Знать механизм регенеративного процесса костной ткани.
2. Общая хирургия.	Иметь воображение об основах пересадки органов и тканей.
3. Гистология.	Знать гистологическое строение костной ткани.
4. Фармакология.	Знать механизм действия препаратов, которые применяют для иммунодепрессии.

4. ЗАДАНИЕ ДЛЯ САМОСТОЯТЕЛЬНОЙ РАБОТЫ ВО ВРЕМЯ ПОДГОТОВКИ К ЗАНЯТИЮ.

4.1. Перечень основных терминов, параметров, характеристик, которые должен усвоить студент при подготовке к занятию:

Термин	Определение
1. Аутотрансплантация.	Это материал для пересадки, получают из тканей самого пациента.
2. Алотрансплантация.	Это пересадка тканей от человека человеку.
3. Гетеротрансплантация.	Это пересадка тканей от животного человеку.

4.2. Теоретические вопросы к занятию:

1. Гистологическое построение костной ткани.
2. Механизм ренегерации кости.
3. Определение понятия «остеопластика». Классификация остеопластических материалов.
4. Определение понятия «трансплантация». Классификация видов трансплантации.
5. Определение совместимости тканей донора и реципиента.
6. Методы предупреждения отторжения пересаженных трансплантатов.

4.3. Практические работы (задание), которые выполняются на занятии: программой не предусмотрены.

5. СОДЕРЖАНИЕ ТЕМЫ:

Под термином регенерация следует понимать восстановление организмом потерянных или поврежденных тканей.

Можно выделить четыре стадии этого процесса в костной ткани.

Первая стадия - разрушение клеточных элементов и структур, которые входят в состав кости. Это первичная реакция на травму. Длительность этого периода до 3 суток.

Вторая стадия - пролиферация и дифференцирование клеточных элементов. Формируется молодая соединительная ткань (грануляционная ткань), которая постепенно заполняет дефект. Длится этот период до 8 суток.

Третья стадия - появление первичных костных структур. Грануляционная ткань превращается в фиброзную, формируется первичная костная мозоль. Этот период начинается с 9 - 10 - го дня после травмы и длится в среднем 20 - 30 суток.

Четвертая стадия - наблюдается резорбция первичной костной ткани и образование пластинчатой костной ткани, которая означает формирование вторичной костной мозоли. Полный цикл перестройки ткани занимает приблизительно 100 дней.

Остеогенная и остеоиндуктивная терапия. Под этим понимают пересадку остеопластического материала в участок дефекта кости с целью его устранения.

За механизм регенераторного ответа костной ткани на проведение подсадки многочисленные на сегодня остеотропные материалы распределяют на три основных группы:

- остеоиндуктивные;
- остеокондуктивные;
- остеонейтральные.

Остеоиндуктивные материалы непосредственно влияют на рост кости, оптимизируя процесс трансформации недифференцированных мезенхимальных клеток в остеобласты.

Остеокондуктивные материалы непосредственно не влияют на рост кости и исполняют роль матрикса или каркаса на котором происходит новообразование костной ткани и ее дальнейшее дифференцирование.

Остеонейтральные материалы - это инертные материалы, которые не рассасываются и применяются для заполнения костных дефектов.

В зависимости от происхождения остеотропные материалы распределяются на:

- аутогенные (источником материала является сам пациент);
- аллогенные (материал получают из тканей другого человека);
- ксеногенные (донором материала является животное);
- аллопластические (синтетические материалы изготовлены искусственно).

Трансплантация органов и тканей

Трансплантация - это операция по замещению органа, или тканей пациента соответствующими структурами взятыми от пациента, или другого организма.

Классификация трансплантаций

1. По типу трансплантатов:

- пересадка органов;
- пересадка тканей.

2. По типу доноров:

- аутотрансплантация (донор и реципиент - одно и то же лицо);
- алотрансплантация (гомотрансплантация) - пересадка осуществляется между двумя организмами одного биологического вида (от человека человеку);
- ксенотрансплантация (гетеротрансплантация) - пересадку осуществляют от представителя одного биологического вида представителю другого вида, например, от животного человеку (применяется крайне редко).

3. По месту пересадки:

- ортотопичная трансплантация (орган или ткань пересаживают в то же место, где находился орган реципиента);
- гетеротопичная трансплантация (орган или ткань пересаживают в другое место).

При алотрансплантации проблема совместимости донора и реципиента является важнейшей для обеспечения нормального функционирования трансплантата в организме реципиента.

На сегодняшний день подбор доноров осуществляется по двум основным системам антигенов: АВО (антигенов эритроцитов) и HLA (антигены лейкоцитов или антигены гистосовместимости).

Совместимость по системе АВО. Оптимальным является совпадение групп крови донора и реципиента по системе АВО. Допустимое также несовпадение по следующим правилам:

- если у реципиента группа крови О (I) - возможна пересадка только от донора с группой О (I);
- если у реципиента группа крови А (II) - возможна пересадка только от донора с группой А (II);
- если у реципиента группа крови В (III) - возможна пересадка от донора с группой В (III) или О (I);
- если у реципиента группа крови АВ (IV) - возможна пересадка от донора с группой АВ (IV) или Но и В (III). Совпадение за Rh -фактором не является обязательным.

Совместимость по системе HLA. Совместимость по антигенам HLA является главной при подборе донора. Комплекс генов, которые контролируют синтез основных антигенов гистосовместимости содержится в IV -й хромосоме. Разновидности антигенов HLA достаточно многочисленны. Основное значение имеют локусы А, В и DR. На сегодня идентифицированы 24 алели (сублокуса) локусы HLA -А, 52 алели локуса HLA -В и 20 алелей локуса HLA - DR. Комбинации генов могут быть крайне разнообразными и одновременное совпадение по всем трем отмеченным локусам практически невозможно.

Перекрестное типирование (определение генотипа) проводят путем тестирования сыворотки реципиента (несколько проб сыворотки берут в разное время) лимфоцитами донора. Если хотя бы в одном случае обнаружена гибель лимфоцитов, реакция является положительной, а трансплантация от такого донора противопоказанной. Трансплантацию органов обычно проводят при совместимости по системе АВО, совпадении 2 - 4 антигенов по системе HLA и негативном результате перекрестной пробы.

Предупреждение отторжения трансплантатов

Невзирая на все усилия при подборе донора, достичь полной идентичности генотипа невозможно. После операции у реципиента может возникнуть реакция его иммунной системы на пересаженный орган или ткань - реакция отторжения. Клинически эта реакция обнаруживает себя ухудшением функции пересаженного органа и морфологическими изменениями в нем. Резкое ухудшение общего состояния пациента, связанное с повышением активности его иммунной системы по отношению к трансплантированному органу получило название «криз отторжения». Для профилактики и лечения таких явлений больным после трансплантации проводят иммунодепрессивную терапию. При неосложненном течении применяют сравнительно небольшие дозы иммунодепрессантов по специальным схемам. При развитии криза отторжения дозы значительно увеличивают, изменяют комбинации препаратов. Следует помнить, что иммунодепрессия приводит к значительному увеличению риска возникновения инфекционных осложнений. В основном применяют такие препараты как циклоспорин, азатиоприн, преднизолон, ортоклон, антилимфоцитарный глобулин и антилимфоцитарные сыворотки.

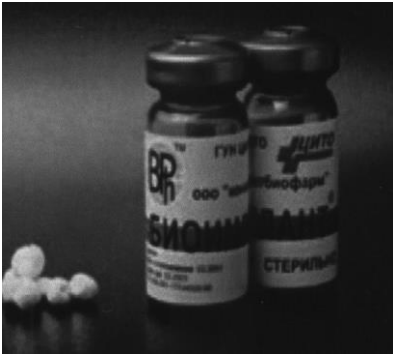6. МАТЕРИАЛЫ ДЛЯ САМОКОНТРОЛЯ:

А. Задания для самоконтроля:

Современные костнопластические материалы



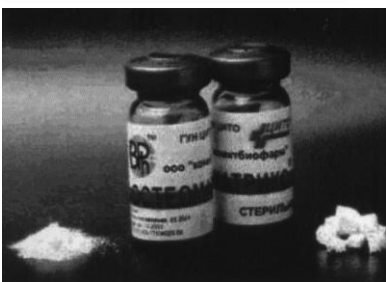Колапол КП



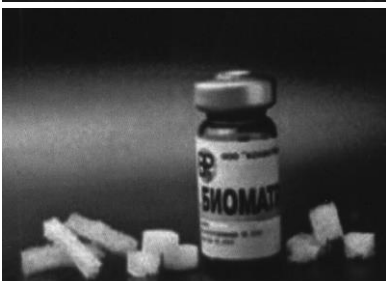Биоимплант



Колапан



Остеоматрикс



Биоматрикс

Б. Задачи для самоконтроля:

1. Больному пародонтитом в амбулаторных условиях с целью устранения костных карманов была выполнена лоскутная операция в области фронтальных зубов нижней челюсти. Во время операции в костные карманы была подсажена костная стружка которая была получена из области внешней косой линии нижней челюсти пациента. Назовите вид трансплантата, который был использован в этом случае.

(Ответ: аутотрансплантат)

2. Во время хирургического вмешательства по поводу радикулярной кисты верхней челюсти, в области альвеолярного отростка образовался операционный дефект 2x2 см который был заполнен искусственным материалом на основе гидроксиапатита. Какой тип материала был применен у этого больного?

(Ответ: аллопластический)

3. Больному с амелобластомой была выполнена резекция тела нижней челюсти с правой стороны в области моляров. На заключительном этапе операции с целью устранения дефекта, который образовался, осуществлена остеопластика консервированной костью, полученной от трупа человека. Какой тип трансплантации имел место в данном случае?

(Ответ: алотрансплантация)

В. Материалы для тестового контроля. Тестовые задания с одним правильным ответом (α=Π):

1. Алотрансплантация - это:

- А. Пересадка в пределах одного организма.
- В. Пересадка в пределах одного биологического вида.
- С. Пересадка между близнецами.
- Д. Пересадка между разными биологическими видами.
- Е. Пересадка между родственниками по линии матери.

(Правильный ответ: В)

2. Ксенотрансплантация - это:

- А. Пересадка в пределах одного организма.
- В. Пересадка в пределах одного биологического вида.
- С. Пересадка между близнецами.
- Д. Пересадка между разными биологическими видами.
- Е. Пересадка между родственниками по линии матери.

(Правильный ответ: D)

3. Аутотрансплантация - это:

- А. Пересадка в пределах одного организма.
- В. Пересадка в пределах одного биологического вида.
- С. Пересадка между близнецами.
- Д. Пересадка между разными биологическими видами.
- Е. Пересадка между родственниками по линии матери.

(Правильный ответ: А)

Г. Учебные задачи 3-го уровня (нетипичные задачи):

1. При подборе донора для больного, который ожидает пересадки органа была проведена проверка на совместимость по антигенам эритроцитов (ABO) и перекрестное типирование (определение генотипа). Была ли сделана ошибка при определении донора?

(Ответ: не был проведен тест на гистосовместимость по антигенам лейкоцитов).

2. Больной, который недавно перенес пересадку почки без консультации с врачом, во время эпидемии гриппа принимал на протяжении нескольких недель настойки эхинацеи и жень-шеня. Очередной диспансерный осмотр обнаружил резкое ухудшение функции почки. Какое состояние развивается у больного и может ли оно быть связано с несанкционированным приемом указанных лекарств?

(Ответ: у больного развивается реакция отторжения. Названные лекарства стимулируют иммунитет и противопоказаны таким больным).

7. ЛИТЕРАТУРА:

1. Хирургічна стоматологія та щелепно-лицева хірургія: підручник; У 2т. – Т.2/В.О.Маланчук, І.П.Логвіненко, Т.О.Маланчук, О.Л.Ціленко – К.: ЛОГОС, 2011. – С. 3-4, 9-12.
2. Рузин Г.П. Краткий курс лекций по хирургической стоматологии и челюстно-лицевой хирургии / Геннадий Петрович Рузин – Киев: «Книга плюс», 2006 – С. 100 - 122.
3. Клиническая оперативная челюстно-лицевая хирургия: Руководство для врачей / Под ред. проф. В.Н.Балина и проф. Н.М.Александрова. 4-е изд., доп. и испр. – СПб.: СпецЛит, 2005. – С. 42-52.
4. Щелепно-лицева хірургія: підручник / О.О.Тимофєєв. – К.: ВСВ «Медицина», 2011. – С. 370-380.
5. Хирургическая стоматология и челюстно-лицевая хирургия. Национальное руководство / под ред. А.А.Кулакова, Т.Г.Робустовой, А.И.Неробеева. – М.: ГЭОТАР-Медиа, 2010 – С. 406-416.

№ 15. Биологические принципы и методы трансплантации костных, хрящевых тканей. Принципы и методы вживления искусственных конструкций. Результаты, осложнения.

1. АКТУАЛЬНОСТЬ ТЕМЫ: большое значение в жизни любого человека играет лицо, которое отражает внутренний мир человека, настроение, эмоции, функции организма и тому подобное. Поэтому дефекты и деформации лица могут нарушать психологическое состояние человека, ее самооценку, социальную адаптированную работоспособность и др. Небольшое количество людей способно длительное время выдерживать психо-эмоциональное напряжение и не позволять имеющемуся физическому дефекту или деформации негативно влиять на их жизнь. Поэтому, значение реконструктивно-восстановительной, эстетичной и пластичной хирургии в нивелировке таких состояний имеет большое значение. Хирург-стоматолог должен знать биологические принципы и методы трансплантации костных, хрящевых тканей для того, чтоб оказать адекватную помощь этому контингенту больных.

2. КОНКРЕТНЫЕ ЦЕЛИ:

- 2.1. Предложить классификацию трансплантатов.
- 2.2. Объяснять особенности разных видов трансплантатов.
- 2.3. Предложить методы выбора трансплантатов.
- 2.4. Классифицировать виды регенерации костной ткани.
- 2.5. Составить план забора трансплантату для проведения определенного оперативного вмешательства.
- 2.6. Составить план проведения оперативного вмешательства при использовании разных видов трансплантатов.

3. БАЗОВЫЕ ЗНАНИЯ, УМЕНИЯ, НАВЫКИ, НЕОБХОДИМЫЕ ДЛЯ ИЗУЧЕНИЯ ТЕМЫ (МЕЖДИСЦИПЛИНАРНАЯ ИНТЕГРАЦИЯ)

Названия предыдущих дисциплин	Приобретённые навыки
1. Пропедевтика внутренних болезней	Демонстрировать навыки обследования пациента по органам и системам. Описывать общий статус пациента. Демонстрировать навыки по интерпретации данных дополнительных методов обследования. Составить план лечения пациента с дефектом костной ткани челюстно-лицевого участка.
2. Хирургические болезни	Описывать историю болезни пациента с дефектом костной ткани челюстно-лицевого участка.
3. Оперативная хирургия и топографическая анатомия	Применять знание по хирургической анатомии председателя и шеи. Изобразить схематически методику оперативного вмешательства при предоставлении помощи пациентам с дефектами костной ткани челюстно-лицевого участка. Демонстрировать навыки по наложению разных видов швов при проведении оперативных вмешательств у пациентов с дефектами костной ткани челюстно-лицевого участка. оперативных вмешательств у пациентов с дефектами верхней челюсти.

4. ЗАДАНИЕ ДЛЯ САМОСТОЯТЕЛЬНОЙ РАБОТЫ ВО ВРЕМЯ ПОДГОТОВКИ К ЗАНЯТИЮ.

4.1. Перечень основных терминов, параметров, характеристик, которые должен усвоить студент при подготовке к занятию:

Термин	Определение
1. Трансплантат (transplantatum; лат. transplanto пересаживать)	участок ткани или орган, который используют для трансплантации
2. Остеогенез (osteogenesis <u>остео-</u> + греч. genesis зарождение, развитие)	процесс образования костной ткани.
3. Регенерация (от vot пизньолат. regeneratio – возрождение, возобновление)	Возобновление организмом потерянных частей на той или другой стадии жизненного цикла. Регенерация, которая происходит в случае повреждения или потери органа или части организма, имеет название репаративной. Регенерацию в

	процессе нормальной жизнедеятельности организма, которая обычно не связана с повреждениями, называют физиологичной.
--	---

4.2. Теоретические вопросы к занятию:

1. Классификация трансплантатов.
2. Виды регенерации костной ткани.
3. Преимущества и недостатки использования костных трансплантатов.
4. Методики применения костных трансплантатов в черепно-челюстно-лицевой хирургии.
5. Применение хрящевых трансплантатов в черепно-челюстно-лицевой хирургии.
6. Применение имплантатов из металла, силикона, пластмасс в черепно-челюстно-лицевой хирургии.

4.3. Практические работы (задания), которые выполняются на занятии:

1. Провести опрос пациента с дефектом костей лицевого скелета.
2. Провести обследование пациента с дефектом костей лицевого скелета.
3. Составить план обследования пациента с дефектом костей лицевого скелета.
4. Интерпретировать результаты дополнительных методов обследования (лабораторных, клинических, биохимических, специальных).
5. Определить основные принципы лечения пациента с дефектом костей лицевого скелета.
6. Составить план лечения пациента с дефектом костей лицевого скелета.
7. Оформить медицинскую документацию.
8. Подобрать инструментарий, необходимый для проведения оперативного вмешательства по поводу дефекта костей лицевого скелета.
9. Нарисовать схему оперативного вмешательства при дефектах костей лицевого скелета.

5. СОДЕРЖАНИЕ ТЕМЫ:

Причинами дефектов челюстей могут быть огнестрельные и неогнестрельные травмы, механические, термические и другие повреждения. Все эти численные причины порождают тяжелое следствие - дефект челюстей. Но и они не остаются только следствиями, а в свою очередь порождают новое патологическое состояние, являются причинами развития и ухудшения деформаций окружающих органов и тканей, нарушение функции их - рубцовые изменения мягких тканей лица, рубцовые изгибы губ, щек, век, смещение крыльев носа, нарушение акта жевания, глотания, языка и др.

Таким образом, следствие не пассивный: он действует на причину, значительно изменяя ее. И первоочередная причина (в данном случае механическая травма) и следствия ее (дефекты и деформации тканей, нарушения функции) является причиной последующих еще более тяжелых, нарушений (в частности, вызывают психические нарушения) то есть ведут к новым следствиям и т.д. Чтобы остановить это влияние, эта патологическая взаимосвязь необходимо вмешательство врача, направлено на лечение больного и в первую очередь устранение дефекта челюсти, то есть на осуществление остеопластики.

Костная пластика дает возможности устранить функциональные недостатки и существующие искажения, создать опору для протеза, а также нормализовать психику больных.

При построении плана костной пластики на нижней челюсти необходимо:

6. Учитывать общее состояние больного.
7. Выяснить размеры дефекта, состояние концов фрагментов и состояние окружающих мягких тканей, а также возможность образования у них ложе для трансплантата.
8. По два-три недели до операции нужно тщательным образом санировать полость рта.
9. Изобрать способ фиксации фрагментов и предварительно изготовить соответствующие аппараты (каппы, шина Ванкевич, аппарат Рудько и т.д.)
10. Установить способ замены костного дефекта и размеры лоскута. Принято различать 4 основных вида osteo- и хондропластики.

1. Аутоотрансплантация.
2. Гомотрансплантация.
3. Гетеротрансплантация.
4. Аллопластика.

Аутоостеопластика может быть осуществлена путем пересадки кости, взятой по соседству с дефектом или путем свободной пересадки кости ребра (УИ-УИИ ребер), гребня подвздошной кости, угла лопатки и т.п.

Остеопластика местными тканями показана при больших размерах дефекта до 2 см. При больших дефектах нижней челюсти делается свободная одно- или двухмоментная пересадка лоскута, который может быть взят целым или расщепленным.

В последнем случае рискуют не целый кусок ребра, а лишь внешнюю часть и после соответствующей подготовки воспринимающего ложа переносят трансплантат на место дефекта, включают его в виде накладки или распорки, закрепляя кетгутовыми швами или капроновой лискою.

Показаниями для двухэтапного метода остеопластики по О.О. Лимбергом служат случаи, когда местные условия не способствуют тому, что приживает костного лоскута (рубцовый измененные мягкие ткани, опасность прорыва слизистой рота и др.) В этих же случаях может быть применена и измельченная кость в виде щебня.

В тех случаях, когда по состоянию здоровья больного или его желанию невозможно применить аутоостеопластику, ее поменяют гомотрансплантацию, то есть пересадкой свежемороженой или лиофилизированной челюстной или реберной тканью от трупа.

Суть разных способов замораживания (Е.А.Александрова, 1959) заключается в том, чтобы вода тканевой жидкости перешла в аморфное состояние. Это обстоятельство исключает пошкождающее действие клетчатой структуры.

Режимы замораживания существуют следую: от -4 к -10 и от -10 к -80 (глубокое замораживание). От -40 к -90 (замораживание вакуума) и от -80 к -90 но ниже (высокое замораживание).

Охлаждение (+2 к +8) рассчитано на то, чтобы сохранить максимальное количество живых клеток и основывается на учении В.П.Филатова об использовании биогенных стимуляторов.

Применяется также метод лиофилизации, то есть высушивание кости или хряща из помороженного состояния. В данном случае вода которая есть в биологических тканях после замораживания, удаляется в виде парив. Для замещение дефекта нижней челюсти киристуються трупной нижней челюстью химически обработанной (2% раствор едкого натрия) по методу Е.С.Малевич (1959).

Применяется также восстановление части нижней челюсти с помощью реплантату из термически (кипячение) и механически обработанной опухолевидной (адамантинома, остеобластокластома области челюсти по Ю.И.Бернадскому (1965-1966).

Для замещения дефекта нижней челюсти может быть использованна гетеротрансплантация, то есть, пересадка обработанной костной тканей животного.

Замещение дефекта нижней челюсти может быть осуществлено с помощью аллопластического материала (АКР-7, плексиглас и др.). Дальше ассистент демонстрирует студентам маски, слайды по теме занятия, проводит разбор больных, при этом обращает внимание студентов не только на имеющиеся анатомические нарушения, но и на сопровождающие их функциональные расстройства. На рисунках и схемах - преподаватель демонстрирует студентам разные методы остео- и хондропластики и способы фиксации фрагментов и лоска те.

Студенты самостоятельно, под руководством ассистента используют таких больных, устанавливают показания к разным видам остео- и хондропластики, намечают план лечения, место взятия материала и др.

Преподаватель знакомит студентов с шинами и аппаратами, которые применяются для фиксации фрагментов надкостничной пластинки.

Студенты принимают участие в операциях остеохондропластики, обходах и перевязках больных.

В черепно-челюстно-лицевой восстановительно реконструктивной хирургии чаще всего используют костные, хрящевые трансплантаты, трансплантаты из коллагена, клеточные трансплантаты с остеогенными (ствольными) клетками, вещества, которыми замещают костную ткань (заполнители дефектов кости), имплантаты из металла, силикона, разных пластмасс.

Костные трансплантаты. При костно-пластичных операциях на лицевом черепе человека вообще и, в частности, на нижней челюсти, для устранения дефектов, врожденных и приобретенных деформаций часто используют разные трансплантаты: фрагменты нижней челюсти, ребро, подвздошную кость, полусустав из метатар- зальной кости, плюсна-фаланговый сустав, лопатку и другие ткани, перенесенные разными методами, или консервированные ткани (хладокость, брефокость, лиофилизированная кость и тому подобное). Также осуществляют трансплантацию костномозговых клеток как самостоятельно, так и в комбинации, с ксенотрансплантатами как у взрослых и детей.

В 1892 г. А. Vardenheuer в первый раз выполнил костно-гиластическое устранение дефекта, который возник после резекции части нижней челюсти в результате саркомы, свободным костным трансплантатом из лобового участка черепа человека. В настоящее время реконструктивно восстановительные операции на костях и суставах осуществляют с целью: 1) возобновления

потерянные формы, размеров, структуры и функции кости и суставов; 2) создание условий для фиксации зубных протезов для возобновления жевательной функции; 3) предотвращение вторичных деформаций костей, которые побуждают оперативной реконструкции; 4) сокращение периода лечения и снижения стоимости лечения.

Считают, что для получения необходимого результата при свободной пересадке костей нужно иметь: 1) надлежащее костное ложе; 2) необходимы механические свойства трансплантата; 3) оптимальные биологические качества костного трансплантата.

Костное ложе должен быть хорошо изолированным от инфицированных полостей (полости рта, носа, лобовой и верхнечелюстной пазух), состоять из здоровых элементов соединительной ткани, которые имеют высокие остеогенные свойства, иметь хорошее кровоснабжение и тому подобное.

Костный трансплантат должен отвечать ряду условий: анатомических (механических) — быть необходимой формы и прочности, подобной структуры и архитектоники, доступным и дешевым, и биологических, физиологичных — не вызывать иммунного отторжения, влиять необходимым чином на остеогенез (корегировать его в реципиентный участок) и тому подобное. В настоящее время существует достаточный выбор пластичного материала: автогенные, аллогенные, ксеногенные трансплантаты, разные алопластические материалы и их комбинации.

Консервируют костные трансплантаты разными методами: охлаждением (к $-20...-30$ °C), замораживанием в жидком азоте (к $-196,2$ °C), в 0,1 % растворе формалина, в этилене, гелях и пластмассах, поддают лиофилизации (обезвоживание при низкой температуре, к $-196,2$ °C), деминерализации и тому подобное.

При выборе костного трансплантата учитывают: 1) изменения состояния репаративных возможностей кости в участке дефекта (необходимость их коррекции трансплантатом); 2) биологические свойства трансплантата, который должен отвечать потребностям репаративных свойств кости участку заболевания (их нужно повысить, что наблюдается чаще, или снизить); 3) виды остеогенеза, который может обеспечить или на которых может влиять пересаженный трансплантат.

Пересаживают костные трансплантаты разными методами: и) свободным чином без сохранения в них кровообращения в виде целого фрагмента или в измельченном состоянии (так пересаживают аутологические и консервированные трансплантаты); 2) на питательных лоскутах из мягких тканей; 3) на питательных ножках с включением артерии; 4) на микрососудистых анастомозах.

Костные трансплантаты могут иметь живые остеогенные клетки (собственные или донорские) с разными необходимыми функциональными свойствами, или не иметь в себе живые остеогенные клетки (консервированные трансплантаты), и по разному влиять на репаративные свойства кости в реципиентный участок. В частности, они могут вызывать:

1. Остеобластический детерминированный остеогенез — возникает в результате функции детерминированных остеогенных клеток-предшественников трансплантата, которые есть в пересаженной аутогенной губчатой кости.

2. Остеоиндуктивный остеогенез — возникает в результате активации индуцибельных остеогенных клеток-предшественников в ответ на действие гуморальных факторов (например морфогенетического белка).

3. Остеокондуктивный остеогенез — возникает в месте пересадки ало- генного костного трансплантата или синтетических заменителей кости, которые исполняют роль скелета для прорастания кровеносных сосудов, а рост остеогенных клеток происходит за счет активации собственных детерминированных клеток костного ложа. В итоге аллогенный трансплантат резорбуется и постепенно замещается новой костью.

4. Стимулируемый остеогенез (остеостимуляция) — возникает в результате действия факторов (например, фактор роста), которые способствуют усилению тех процессов остеосинтеза, что уже происходят, то есть стимулируют его.

Оптимальными являются ауто трансплантаты, которые содержат живые детерминированные остеогенные клетки, которые после пересадки в оптимальное тканевое ложе часто остаются живыми и обеспечивают детерминированный остеогенез, то есть, имеют высокий структурообразовательный и остеогенный (репаративный) потенциал. Костный мозг спонгиозной кости донорских костей скелета человека имеют разный репаративный потенциал, который снижается в таком ряду: костный мозг груднины, подвздошной кости, нижней челюсти, ребер, бедренной, большой голени, метатарзальной костей, кости свода черепа.

Репаративный потенциал костей оценивают за рядом факторов: общее количество ядерных клеток костного мозга в 1 см³ кости, количество клеток в 1 см³, которые при выращивании могут образовать

колонии; вид этих колоний (одно- или многослойные); степень дифференцирования клеток и тому подобное.

Для пересадки аутологические костные трансплантаты берут из разных костей скелета — подвздошной, большой голени костей, нижней челюсти (симфиз, угол и ветвь челюсти), горб верхней челюсти, кость прилегающей к месту операции участка челюсти, тело и нижний край скуловой кости, кости свода черепа.

После пересадки костного трансплантата или заместительного кость материала начинаются (или продолжают) процессы регенерации тканей реципиентного участка и пересаженного материала.

Регенерация (лат. возрождение, возобновление) — это процесс возобновления организмом потерянных или поврежденных частей, и, соответственно, потерянных функций поврежденных тканей и органов. Для выживания организма важнее является возобновление и сохранение функций, чем внешней формы. Поэтому, регенерация может быть: 1) физиологичной (постоянной, что длится всю жизнь); 2) репаративной (после повреждения тканей и органов); 3) патологической (если она дает порочные результаты, замедленной или избыточной).

За видом возобновленных структур: 1) органо- или тканеспецифичная (строение и функция органа или ткани возобновлено); 2) органо-, тканонеспецифическая (строение органа или ткани не возобновлено, функция не возобновлена или возобновлена частично, тогда вместо потерянных тканей возникает рубец, соединительная ткань, которую организму создать значительно более легко с точки зрения скорости регенерации, количества энергетических потребностей и использованных на это материалов).

За полнотой регенерации: полная (завершенная) или неполная (незавершенная).

По объему (объемом) регенерации пересаженного костного трансплантата, замещающего кость биологического или синтетического материала: 1) полная органовидная перестройка трансплантата (функция возобновлена); 2) частичная органовидная перестройка трансплантата и частичное его рассасывание (частичное возобновление функции); 3) полное рассасывание трансплантата без возникновения новой кости; 4) нагноение раны и отторжение трансплантата; 5) патологическая перестройка трансплантату (перестройка функционально несостоятельна).

В соответствии с функциональной ролью трансплантатов и материалов, которые увеличивают объем опорной кости для опоры дентальных имплантатов, регенерация может: 1) полностью (по объему и качеством кости) обеспечить длительную опору для имплантату; 2) обеспечить опору дентальному имплантату частично, но достаточно для его длительной (уменьшенной) функции; 3) частично обеспечить опору дентальному имплантату, недостаточно для его функции; 4) не обеспечить сопротивления для имплантата.

Избирая влияние на кость и прилегающей к ней ткани с помощью, например, костного трансплантата, нужно знать, что индуцируемая кость поводит себя как несамоподдерживающая тканевая система — она сохраняется до тех пор, пока не прекращается действие индуктора (декальцинованого костного матрикса), после чего рассасывается.

Костные трансплантаты для свободной пересадки берут из разных костей скелета, потому они имеют разные механические и функциональные свойства. **Экстраоральные костные трансплантаты берут из разных костей:**

- 1) из подвздошной кости (os ilea): имеют кортикальную и спонгиозную кость в большом количестве с высоким репаративным потенциалом, послеоперационный период очень болезнен, рубец почти не заметен, длительность госпитализации до 8-12 суток;
- 2) большой кости голени (os tibia): имеют кортикальную и спонгиозную кость в малом количестве, репаративный потенциал ее средний, послеоперационный период очень болезнен, рубец после взятия трансплантата заметен, длительность госпитализации до 8—12 суток;
- 3) костей свода черепа: имеют преимущественно кортикальную кость с малым регенераторным потенциалом, количество может быть достаточным, послеоперационный период малоболезнен, рубец после операции незаметен, длительность госпитализации до 2—5 суток.

Интраоральные костные трансплантаты берут :

- 1) с подбородка: имеет преимущественно кортикальную кость, спонгиозной кости меньше, общий объем кости малый, но достаточный для малых реконструкций, послеоперационный период, как правило, не болезненный, рубец после операции не заметен, госпитализация длится до 1—3 суток;
- 2) с ретромолярного участка: имеет кортикальную и губчатую кость, послеоперационный период имело болезненный, рубца не видно, длительность госпитализации до 1-2 суток;

- 3) с внешней кривой линии и ветви нижней челюсти: имеет преимущественно, кортикальную кость с малым количеством губчатой кости, объем может быть достаточным, репаративный потенциал высоким, рубцы не видны, брать трансплантат можно амбулаторно;
- 4) с альвеолярного отростка: кость берут из стенки ямки зуба, который удаляют, или межзубной и между корневой перепонки, потому этой кости мало, она преимущественно кортикальна, имеет низкий регенераторный потенциал, но рубца не заметно и операцию можно выполнять амбулаторно;
- 5) с скуловой кости, горба и передней стенки верхней челюсти.

Внеротовые костные аутологические трансплантаты берут из свода черепа подвздошной кости, ребер, ключицы, большой и малой голени костей, костей стопы (метатарзальные кости), костей предплечья.

Пересаживают костные трансплантаты в разном виде — целого фрагмента кости, нескольких приблизительно одинакового размера и толщины фрагментов («вязанка хвороста»), измельченных к разному размеру фрагментов костей (костный «щебень», мука), комбинации таких фрагментов. Доказано, что кровеносные сосуды врастают в костный трансплантат на глубину не больше, чем на 5 мм, потому, чем меньше размер трансплантата, тем больше будет площадь травмированной кости, которая контактирует с прилегающими тканями быстрее, тем больше будет влияние на прилегающие ткани стимуляторов остеогенеза и тем быстрее трансплантат будет перестраиваться и замещаться новой костью.

Аутологические костные трансплантаты у соматически здорового человека приблизительно в 80 % случаев перестраиваются полностью с сохранением предоставленной при операции формы, в 10—12 % — частично, и в 8—10 % случаев рассасываются или отторгаются через воспалительный процесс. Но и в этом случае они могут способствовать запуску процессов стимуляционного остеогенеза из прилегающих остеогенных тканей. Следует отметить, что при пересадке консервированных костных трансплантатов или веществ-заменителей кости результаты значительно хуже.

Длительность перестройки аутологического костного трансплантата зависит от ряда факторов и длится до 12—24 мес.

Преимущества и недостатки использования костных трансплантатов.

Разные костные трансплантаты в клиническом использовании имеют свои преимущества и недостатки, которые необходимо учитывать при планировании лечения больного.

Преимущества использования свободных аутологических трансплантатов кости при реконструктивно-восстановительных операциях: 1) являются наиболее полноценными в биологическом отношении, потому что на них не возникают иммунологические реакции (кроме ситуаций с аутосенсбилизацией на костную ткань) отторжения, отсутствующий высокий риск рассасывания или патологической перестройки трансплантата; 2) имеют высокую жизнеспособность и возможность перестройки даже в неблагоприятных условиях инфицированного тканевого ложа; 3) способные к процессам регенерации; 4) способные к последующему (координированного) развитию, что важно для сохранения симметричности челюсти в отдаленные сроки после оперативного вмешательства (особенно у детей); 5) практически универсальные для хозяина; 6) исключен риск инфицирования посторонними возбудителями; 7) быстро васкуляризируются, перестраиваются и адаптируются к новым условиям.

Недостатки использования аутогенных трансплантатов: 1) для их взятия нужно дополнительное оперативное вмешательство, которое означает дополнительную травму, кровопотерю, болевой синдром, рубец, дискомфорт в донорском участке; 2) после их взятия остается дефект донорской кости (после взятия ребра оно часто возобновляется, особенно у детей и подростков); 3) количество донорского материала ограничено, а его форма и размеры не всегда отвечают необходимым; 4) увеличивается время оперативного вмешательства, потому желательно оперировать двумя операционными бригадами.

Однако, учитывая наличие в аутологических трансплантатах всех живых клеток костной ткани, их используют для устранения дефектов костей, поскольку они способствуют перестройке кости с помощью процессов прямого остеогенеза, остеоиндукции и остеокондукции.

Преимущества использования аллотрансплантата: 1) они способны только к остеоиндукции; 2) нет потребности в дополнительной операции, которая уменьшает время оперативного вмешательства и его травматичность; 3) есть возможность полного воссоздания анатомической формы; 4) могут сохраняться длительное время (это зависит от вида консервирования); 5) их можно дополнительно обрабатывать для предоставления им желаемых свойств (например, удалять из них минеральный компонент, белки, или насыщать необходимыми веществами).

Недостатки использования аллотрансплантата: 1) являются инертными и имеют низкие остеогенные свойства; 2) на трансплантат возникает иммунная реакция (отторжение) разной степени активности; 3) является неустойчивыми к инфекции, потому есть достоверность инфицирования трансплантата и нагноения операционной раны с его отторжением; 4) в организме, который растет, не способные к росту, потому пациент будет нуждаться в следующем оперативном вмешательстве; 5) нуждаются в значительных усилиях и расходах на заготовку, стерилизацию и хранение; 6) невозможность использования консервированных трансплантатов в инфицированном ложе реципиента; 7) существует определенный риск передачи больному своевременно не обнаруженной инфекции от трансплантата.

В случае использования комбинированного трансплантата, например аутологического и консервированного, недостатки и риски использования консервированного трансплантата несколько уменьшаются, но полностью не устраняются.

Хрящевые трансплантаты. Трансплантаты из коллагена.

В челюстно-лицевой хирургии применяют аутологические и консервированные хрящевые трансплантаты. Их используют в целом или измельченном виде для возобновления естественных хрящевых структур (хрящей носа, ушной раковины) или для контурной пластики лица.

Хрящ состоит преимущественно из коллагена, который имеет практически идентичное строение у разных индивидов, потому подбор трансплантата осуществляют лишь за антигенами крови А, В, 0 и Rh-фактором.

Для воссоздания или нормализации формы носа чаще берут хрящевые трансплантаты из ушной раковины пациента, формируют их и фиксируют в реципиентный участок. Трансплантатами создают или крепят носовую перегородку или криловые хрящи, при этом хряще трансплантата сшивают с местными хрящами и тканями.

Для воссоздания внешнего уха используют реберный хрящ пациента или донора. У больного обнажают реберный хрящ около грудной клетки, рисуют по шаблону необходимую форму трансплантату, высекают хрящевой трансплантат, вводят его под кожу в участке отсутствующей ушной раковины и за 2—4 мес. используют перенесенный трансплантат для пластики ушной раковины.

Для контурной пластики используют цели или измельчены хрящи. Целым хрящам предоставляют необходимой формы, вводят в ткани и фиксируют швами. Измельченные хрящи вводят в ткани под проводниковым обезболиванием или НЛА с помощью специального шприца, который создает большую силу выдавливания хрящевых частиц, и таким образом под визуальным контролем создают новую форму мягких тканей (Алла А. Лимберг).

Хрящевая ткань практически не имеет кровеносные сосуды и собственную сосудистую систему и характеризуется медленным обменом веществ. Она получает необходимые ей питательные вещества за счет осмотических процессов, путем их пропитки из прилегающей тканевой жидкости, а потому и аутологические, и консервированные хрящевые трансплантаты достаточно стойкими к неблагоприятным новым условиям в тканях тот реципиентный участки, куда была осуществлена их пересадка. Отмеченное обуславливает, обычно, продолжительность полученных результатов лечения.

Коллагеновые трансплантаты. Эти трансплантаты являются жидкими. Они содержат коллаген, гиалуроновую кислоту и другие компоненты соединительной ткани, хрящей. При тщательном контроле их готовят из хрящей крупного рогатого скота для использования в виде инъекций. Применяют с целью увеличения объема тканей лица, устранения малых морщин, местного омолаживания тканей.

Уводя эти жидкие имплантаты после премедикации под визуальным контролем в разные участки лица. Обычно за 6—9 мес. они рассасываются и возникает потребность в повторной манипуляции.

Клеточные трансплантаты с остеогенными и стволовыми клетками. Костная ткань образуется благодаря функции остеогенных клеток, потому возникла мысль пересаживать в участок дефекта кости такие остеогенные клетки. Для этого их отделяют из тканей, желательнее из костной ткани, выращивают на питательных средах и после этого в определенном количестве вводят в участок дефекта.

Аллогенные и автогенные фибробласты используют для устранения рецессий ясеней. С твердого неба или из ретромолярного пространства берут материал, в стерильной пробирке с питательным раствором и гентамицином (50 мкг/мл) передают его в лабораторию, где выделяют, культивируют и хранят клеточную культуру фибробластов. Потом этот материал инсулиновым шприцем вводят в слизевую оболочку десен около шейки зуба, в межзубные десенные соски на глубину 1 мм

После открытия стволовых клеток и их свойств, в частности, возможности создавать любую ткань организма в участке повреждения, эти клетки начали использовать в клинической медицине. Стволовые клетки получают с разных тканей — с пуповинной или венозной крови, с брeфоматериалов человека, животных.

Используют также вещества из фетоембрионального комплекса человека, которые должны ускорять рост, размножение и дифференцирование клеток.

Имплантаты из металла, керамики, силикона, пластмасс

Металлические имплантаты – это искусственные корни зубов (дентальные имплантаты), винты и пластины, которые фиксируют обломки челюстей, формирующие пластины для дна орбиты, протезы височно-нижнечелюстного сустава, фиксатор с эффектом памяти формы, металлические сетки для устранения дефектов костей, которые применяют в черепно-челюстно-лицевой хирургии и хирургической стоматологии.

Металлические имплантаты изготавливают из титана, вольфрама, керамики, циркония и других материалов и сплавов, которые являются биологически нейтральными и не делают негативного действия на ткани. Для увеличения уровня биологической инерции и контакта с тканями на некоторые имплантаты наносят специальные слои-покрытие.

Такие металлические имплантаты достаточно долго находятся в тканях, никак не обнаруживая себя. Но в некоторых случаях, особенно при пластике ВНЧС металлическим протезом может возникнуть ощущение трения, давления, деформации или рассасывания опорной кости и прилегающих тканей. Иногда искусственный сустав не всегда удается приспособить к ветви нижней челюсти. Кроме того, есть существенный риск перфорации суставной ямки мягким покрытием протезу, если одновременно не используют протез суставной ямки.

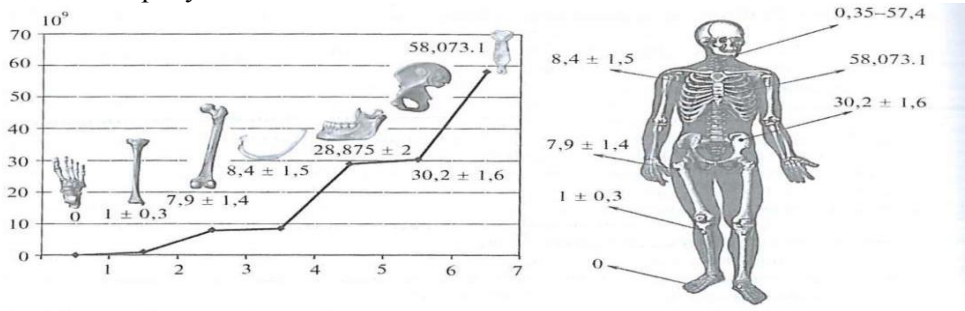
Имплантаты из силикона, пластмасс. Они служат преимущественно для создания нужного контуру тканей лица. Существуют имплантаты для разных отделов лица – подбородка, носа, скуловых костей, надбровных валиков, углов челюсти и тому подобное. Они могут иметь стандартную форму (за размерами) или изготовленную индивидуально за моделями лица, стерео литографическими моделями. Устанавливают эти имплантаты, как правило, с внутривидеовидеоскопическим доступом под нейролептанальгезией или местной потенцируемой анестезией. Имплантаты желателно фиксировать швами к надкостнице костей, форму каких коррегируют.

При отсутствии воспалительных осложнений и значительных травмирующих действий на донорский участок такие имплантаты могут находиться в тканях достаточно долго.

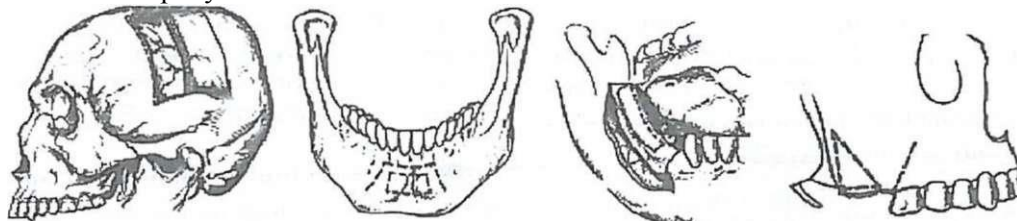
6. МАТЕРИАЛЫ ДЛЯ САМОКОНТРОЛЯ:

А. Задания для самоконтроля:

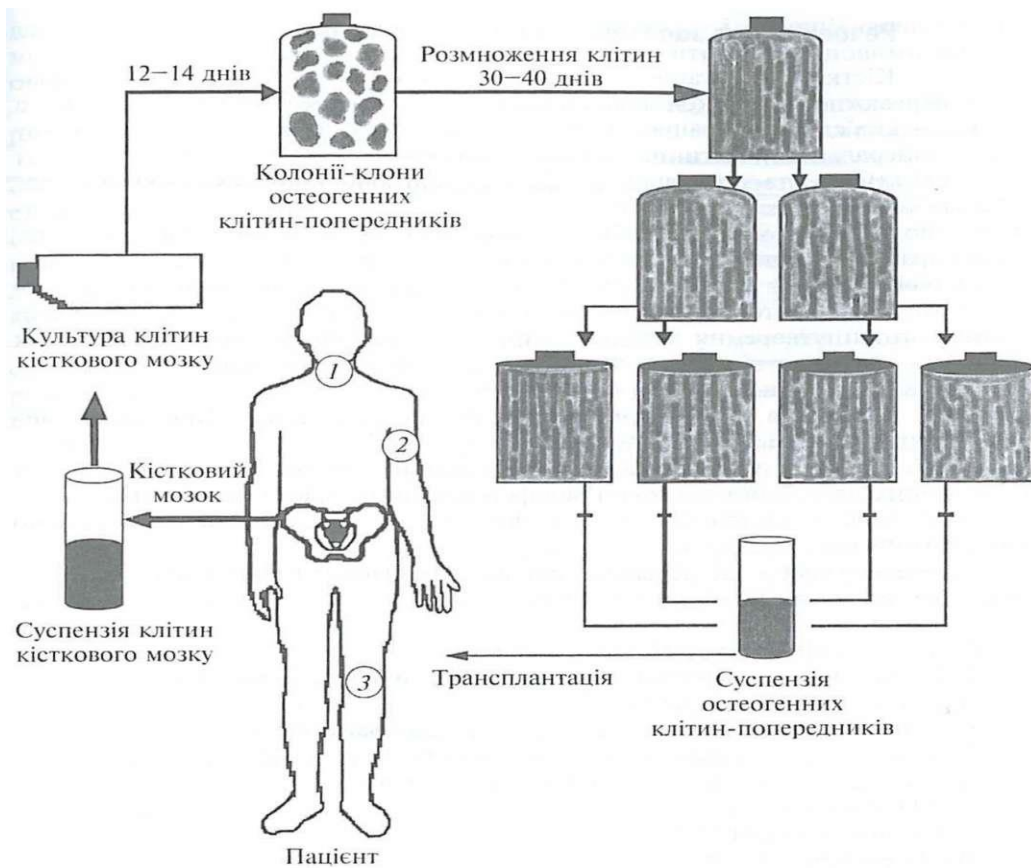
1. Опишите рисунок:



2. Опишите рисунок:



3. Дайте описание схемы:



Б. Задачи для самоконтроля:

1. Пациентке, 25 лет, планируется проведение операции относительно замещения дефекта верхней челюсти костным трансплантатом от Близнеца. Какой это вид трансплантации?

(Ответ: изотрансплантация).

2. Пациенту, 32 годов, планируется пластика дефекта нижней челюсти расщепленным костным трансплантатом из его ребра. Какой это вид трансплантации?

(Ответ: автотрансплантация).

3. Пациентке, 30 лет, по поводу амелобластомы была выполнена частичная резекция нижней челюсти от полулунной вырезки к зубу 36. Изберите оптимальный метод замещения дефекта.

(Ответ: пластика автотрансплантатом из гребня подвздошной кости).

В. Материалы для тестового контроля. Тестовые задания с одним правильным ответом ($\alpha=II$):

1. Пациенту планируется пластика участка нижней челюсти костным трансплантатом от донора. Какой это вид трансплантации?

- А. алотрансплантация;
- В. автотрансплантация;
- С. изотрансплантация;
- Д. ксенотрансплантация;
- Е. эксплантация.

(Правильный ответ: А).

2. Аутоотрансплантат – это материал, взятый в:

- А. пациента;
- В. животные;
- С. донора;
- Д. однояйцевого Близнеца;
- Е. труппа.

(Правильный ответ: А).

3. Аллотрансплантат – это материал, взятый в:

- А. пациента;
- В. животные;
- С. донора;
- Д. однояйцевого Близнеца;

Е. труппа.

(Правильный ответ: С).

Г. Навчальни задание 3-го уровня (нетипичные задания):

1. Пациентке, 40 лет, планируется операция удаления амелобластомы нижней челюсти дело путем резекции нижней челюсти с экзартикуляцией к уровню 45.

1. Составьте план лечения пациентки.

2. Какие требования необходимо выполнить для снижения достоверности отторжения трансплантату?

(Ответ: 1. план лечения: клинико-морфологическое исследование, для выяснения настоящих размеров будущего костного дефекта; бимаксилярное шинирование; замещать дефект ортотопическим гомотрансплантатом (нет необходимости забирать аутооттрансплантат, который снижает объем операционной травмы; аллотрансплантат имеет форму челюсти, которая даст удовлетворительный косметический эффект после операции). 2. рациональная фиксация и иммобилизация нижней челюсти с красивым послеоперационным осмотром. Наблюдение в динамике на протяжении 1 -1,5 месяцев.).

2. Пациент, 22 годов, обратился в клинику с жалобами на нарушение функции жевания через неправильное смыкание зубов. Два года тому назад у пациента был перелом нижней челюсти в участке правого угла. Проводилась фиксация фрагментов нижней челюсти бимаксилярными шинами с зацепными крючками, однако через сложности питания пациент сам снял их через 12 суток. Отмечает трудности при жевании. При рентгенологическом исследовании нижней челюсти в правой боковой проекции имеет место нарушение целостности костной ткани до 0,5 см, ненастоящий сустав.

1. Какая причина образования ненастоящего сустава?

2. Составьте план обследования и лечения.

3. Назовите методики закрепления костного трансплантату в участке дефекта нижней челюсти.

4. Какие требования следует выполнить для успешного результата костно-пластичной операции?

(Ответ: 1. нарушение режима лечения, пациент самовольно снял шины, фрагменты не консолидировались, образовался ненастоящий сустав. 2. клинико-рентгенологическое обследование, определение настоящего размера дефекта нижней челюсти и выбор размера и вида костного трансплантату, метода фиксации фрагментов нижней челюсти. Операция удаления ненастоящего сустава с костной пластикой дефекта. Тщательный надзор за пациентом в послеоперационном периоде. 3. костный трансплантат между фрагментами нижней челюсти после их высвобождения от рубцов и удаления склерозированных участков костной ткани может быть применен в виде распорки, у столярного замка, накладки на конце фрагментов и фиксации проводом по др. 4. успех костно-пластичных операций зависит от: 1- учета общего состояния пациента; 2- состоянию мягких тканей в участке дефекта и возможности создания в них ложа для трансплантату; 3 – санация полости рта; 4 – выбрать способ фиксации фрагментов и предварительно изготовить соответствующий аппарат; 5 – определить где и какой трансплантат будет взят и его размеры.).

3. Пациенту, 43 годов, пять лет тому назад была проведена операция по поводу удаления злокачественной опухоли альвеолярного отростку нижней челюсти дело в пределах 43-46 зубов с окружающими мягкими и костными тканями. Проводилась лучевая терапия. В результате проведенного лечения образовался сквозной дефект правого щечного участка и нижней челюсти дело до 5 см в диаметре. Края дефекта уровни. Открывание рта свободно. Учитывая, что для проведения костной пластики нижней челюсти необходимо было создать мягкотканное ложе для костного трансплантату, использован филатовский стебель.

1. Какое дообследование необходимо провести к костно-пластичной операции?

2. Что необходимо выяснить из анамнеза?

3. Какой вид костного трансплантату желаемый для пластики дефекта нижней челюсти?

4. Особенности досмотра и питания пациента.

(Ответ: 1. перед проведением операции следует убедиться в отсутствии рецидива и метастазирования, нормализации общего состояния. 2. из анамнеза необходимо выяснить о проведенной лучевой терапии, дозе, виде лечения. 3. учитывая, что пациент получил курс лучевой терапии, которая снижает регенераторные свойства всех тканей, желательно использование комбинированное аллотрансплантату. 4. питание пациента должно быть трубочным, высоко калорийным (3000 Ккал), витаминизированным. Следует обильно орошать полость рта растворами антисептиков (5-6 раз в сутки).

7. ЛИТЕРАТУРА.

1. Хірургічна стоматологія та щелепно-лицева хірургія: підручник; У 2т. – Т.2/В.О.Маланчук, І.П.Логвіненко, Т.О.Маланчук, О.Л.Ціленко – К.: ЛОГОС, 2011. – С. 3-4, 9-12.
2. Рузин Г.П. Краткий курс лекций по хирургической стоматологии и челюстно-лицевой хирургии / Геннадий Петрович Рузин – Киев: «Книга плюс», 2006 – С. 100 - 122.
3. Клиническая оперативная челюстно-лицевая хирургия: Руководство для врачей / Под ред. проф. В.Н.Балина и проф. Н.М.Александрова. 4-е изд., доп. и испр. – СПб.: СпецЛит, 2005. – С. 42-52.
4. Щелепно-лицева хірургія: підручник / О.О.Тімофєєв. – К.: ВСВ «Медицина», 2011. – С. 370-380.
5. Хирургическая стоматология и челюстно-лицевая хирургия. Национальное руководство / под ред. А.А.Кулакова, Т.Г.Робустовой, А.И.Неробеева. – М.: ГЭОТАР-Медиа, 2010 – С. 406-416.

№ 16. Деформации нижней челюсти: этиология, патогенез, классификация, клиника, диагностика, лечение.

1. АКТУАЛЬНОСТЬ ТЕМЫ: большое значение в жизни любого человека играет лицо, которое отражает внутренний мир человека, настроение, эмоции, функции организма и тому подобное. Поэтому дефекты и деформации лица могут нарушать психологическое состояние человека, ее самооценку, социальную адаптированную работоспособность и др. Небольшое количество людей способно длительное время выдерживать психо-эмоційне напряжение и не позволять имеющемуся физическому дефекту или деформации негативно влиять на их жизнь. Поэтому значение реконструктивно-восстановительной, эстетической и пластичной хирургии в нивелировке таких состояний имеет большое значение. Стоматолог любой специализации должен знать особенности хода таких состояний и уметь оказывать адекватную помощь этому контингенту больных.

2. КОНКРЕТНЫЕ ЦЕЛИ:

- 2.1 Предложить классификацию деформаций нижней челюсти.
- 2.2. Объяснять особенности этиологии и патогенеза деформаций нижней челюсти.
- 2.3. Предложить методы диагностики деформаций нижней челюсти.
- 2.4. Классифицировать дополнительные методы обследования, яки используются для диагностики деформаций нижней челюсти.
- 2.5. Составить план дифференциальной диагностики деформаций нижней челюсти.
- 2.6. Составить план лечения пациента с деформациями нижней челюсти.

3. БАЗОВЫЕ ЗНАНИЯ, УМЕНИЯ, НАВЫКИ, НЕОБХОДИМЫЕ ДЛЯ ИЗУЧЕНИЯ ТЕМЫ (МЕЖДИСЦИПЛИНАРНАЯ ИНТЕГРАЦИЯ).

Названия предыдущих дисциплин	Приобретённые навыки
1. Пропедевтика внутренних болезней	Демонстрировать навыки обследования пациента по органам и системам. Описывать общий статус пациента. Демонстрировать навыки по интерпретации данных дополнительных методов обследования. Составить план лечения пациента с деформацией нижней челюсти.
2. Хирургические болезни	Описывать историю болезни пациента с деформацией нижней челюсти.
3. Оперативная хирургия и топографическая анатомия	Применять знание по хирургической анатомии председателя и шее. Изобразить схематически методику оперативного вмешательства при предоставлении помощи пациентам с деформациями нижней челюсти. Демонстрировать навыки по наложению разных видов швов при проведении оперативных вмешательств у пациентов с деформациями нижней челюсти.

4. ЗАДАНИЕ ДЛЯ САМОСТОЯТЕЛЬНОЙ РАБОТЫ Во ВРЕМЯ ПОДГОТОВКИ К ЗАНЯТИЮ.

4.1. Перечень основных терминов, параметров, характеристик, которые должен усвоить студент при подготовке к занятию:

Термин	Определение
1. Деформация (от лат. <i>deformatio</i> - «искривление»)	Нарушение морфологических и функциональных соотношений элементов костей лица, их эстетических пропорций, что объективно отображается в изменениях формы, размеров и расположения костных отделов лицевого скелета.
2. Прогения (от греч. <i>pro</i> - вперед и <i>geneion</i> - подбородка)	Патологический тип прикуса (обычно врожденного генеза), при котором зубы нижней челюсти при смыкании перекрывают одноименные зубы верхней челюсти; альвеолярный отросток верхней челюсти наклонен вперед или расположен вертикально.
3. Микрогения (<i>microgenia</i> ; <i>micro</i> - + греч. <i>genys, genyos</i> челюсть, нижняя челюсть)	аномалия развития: малые размеры нижней челюсти.
4. макрогения (<i>macrogenia</i> ; <i>macro</i> - + греч. <i>genys, genyos</i> челюсть, нижняя челюсть)	аномалия развития: излишне большая нижняя челюсть.
5. Остеотомия (греч. <i>osteon</i> кость + <i>tomē</i> разрез, рассечение)	хирургическая операция, направленная на устранение деформации или улучшение функции опорно-двигательного аппарата путем искусственного перелома кости.
6. Паллиативная помощь (от фр. <i>Palliatif</i> , от лат. <i>pallium</i> покрывало, плащ)	Это подход, что позволяет улучшить качество жизни пациентов и их семей, которые сталкиваются с проблемами заболевания, которое угрожает жизни, путем предотвращения и облегчения страданий благодаря раннему выявлению, тщательной оценке и лечения боли и других физических симптомов, а также предоставлению психосоциальной и духовной поддержки пациенту и его близким. Термин «паллиативный» происходит от латинского « <i>pallium</i> », что имеет значение «маски» или «плаща». Это определяет содержание и философию паллиативной помощи: сглаживания - смягчение проявлений неизлечимой болезни или укрытия плащом - создание сени для защиты тех, кто остался «в холоде и без защиты».

4.2. Теоретические вопросы к занятию:

1. Этиология и патогенез деформаций нижней челюсти.
2. Основные клинические признаки прогении.
3. Основные клинические признаки макрогении.
4. Основные клинические признаки микрогении.
5. Основные клинические признаки открытого прикуса.
6. Основные клинические признаки синдрома I-II жаберных дуг.
7. Последовательность обследования общего и местного статуса пациента с деформациями нижней челюсти
8. Хирургические методы лечения прогении.
9. Хирургические методы лечения макрогении.
10. Хирургические методы лечения микрогении.
11. Хирургические методы лечения открытого прикуса.
12. Хирургические методы лечения синдрома I-II жаберных дуг.

4.3. Практические работы (задание), которые выполняются на занятии:

1. Провести опрос пациента с деформацией нижней челюсти.
2. Провести обследование пациента с деформацией нижней челюсти деформацией нижней челюсти.
3. Составить план обследования пациента с деформацией нижней челюсти.
4. Интерпретировать результаты дополнительных методов обследования (лабораторных, клинических, биохимических, специальных).
6. Определить основные принципы лечения пациента с деформацией нижней челюсти.

7. Составить план лечения пациента с деформацией нижней челюсти деформацией нижней челюсти.
8. Оформить медицинскую документацию.
9. Подобрать инструментарий, необходимый для проведения оперативного вмешательства по поводу деформации нижней челюсти.
10. Нарисовать схему оперативного вмешательства при деформациях нижней челюсти.

5. СОДЕРЖАНИЕ ТЕМЫ:

Деформация лицевого черепа - это нарушение морфологических и функциональных соотношений элементов костей лица, их эстетических пропорций, что объективно проявляется в изменениях формы, размеров и расположения костных отделов лицевого черепа.

Частота деформаций нижней челюсти в США около 5 % населения имеют скелетные формы деформаций нижней челюсти. Другие деформации имеют 0,5-4,3 % населения, то есть у 10 % населения отмечают деформации нижней челюсти. У недоношенных детей деформации нижней челюсти наблюдаются чаще, они есть у 27 % психически неполноценных лиц.

Этиология. Деформации могут быть наследственными и приобретенными. Возникают деформации вследствие эндокринных, обменных нарушений, за-хворювань и повреждений зон роста нижней челюсти; изменения функциональной загрузки (с усилением или торможением роста челюсти); после травмы, в том числе операционной; после воспалительных процессов, инфекционных захворю-вань, опухолей (сосудистых и тому подобное); длительных внешних действий (шейный корсет, рубцы шеи, «кривошея», облучения); нарушение трофики костной ткани (сосудистой, нервной).

Патогенез предопределен такими факторами:

5. Притеснение или полное исключение (одномоментно или поочередно) функции зон роста челюсти.
6. Ограничение подвижной нижней челюсти и функционального навантажен-ня (снижение функциональной нагрузки на челюсть).
7. Усиление функции зон роста, например вследствие травмы (это может повлечь локальные гиперплазии, удлинения тела и ветки челюсти).
8. Нарушение баланса «новообразования — резорбция кости» разными ек-зогенными и эндогенными влияниями.

Классификация деформаций нижней челюсти. Основные виды деформации нижней челюсти в виде отдельного патологического состояния или компонента клинического синдрома: прогения (макрогения); микрогения (синдром П'ера-Робе— на); открытый прикус; синдром 1-2 жаберных дуг; атрофия лица (болезнь Ромберга); получелюстные деформации; челюстной— лицевой дизостоз (черепно-челюстно-лицевые; черепно-ключичные) и тому подобное.

За локализацией деформации нижней челюсти выделяют одно- и двусторонние, симметричные или несимметричные, полные (в случае привлечения всех отделов челюсти) или частичные (локальные), с изменением нормальной длины челюсти или без такого изменения. Понятно, что самыми сложными в лечении являются полные двусторонние дефор-мації челюсти с изменением ее нормальной длины.

Хирургические методы лечения деформаций нижней челюсти:

1. Местная костная пластика — разные остеотомии, остеоектомії.
2. Компрессионно-дистракционный метод.
3. Свободная, микрососудистая костная пластика (с использованием разных кіст-кових трансплантатов, замініювачів костной ткани и тому подобное).
4. Контурная пластика лица (мягкими тканями, костями, пластмассовыми имплантатами, гелем). Типичные места остеотомии нижней челюсти при деформациях: мышцелковый отросток ветки челюсти, ветка, угол челюсти, тело, ментален и срединный отделы челюсти. Остеотомии и остеоектомии могут быть одиночными, двойными и тройными; симметричными или несимметричными; без нарушения непрерывности нижней челюсти или с ее нарушением; а также поперечными, плоскостными и комбинированными.

Изменение формы и размера нижней челюсти практически всегда изменяет площадь дна полости рта и объем полости рта. Последнее является особенно важным для положения языка и в проходности верхних дыхательных путей. Влияние оперативного вмешательства на объем костной ткани остеотомии челюсти:

4. без изменения объема костной ткани (местные костно-пластичные операции);
5. с уменьшением объема костной ткани (с остеоектомией или дальнейшим применением компрессионного метода — целесообразно при наличии достатнь-ого в полости рта места для языка);
6. с увеличением объема костной ткани (путем местной костной пластики, с пересадкой кости или дальнейшим применением дистракционного метода).

Остеотомии нижней челюсти также предусматривают: 1) сохранение положения головки нижней челюсти в суставной ямке; 2) улучшения ее положения, но, в любом случае нужно предотвращать перегрузки и неправильное положение головки челюсти.

Для сохранения дооперационного положения головки челюсти в суставной ямке предложено несколько методов. Например, к операции обнажают небольшой участок верхней челюсти или скуловой кости, накладывают на нее и на ветку челюсти при закрытом рте наклонную пластинку с 4 винтами (по 2 винта на каждую кость) и снимают пластинку и винты. После выполнения двусторонней операции и мобилизации среднего фрагмента нижней челюсти обе ветки челюсти с помощью тех же наклонных пластинок и винтов поворачивают в дооперационное положение, и при таком положении веток вставляют срединный фрагмент в необходимое положение и фиксируют его. Заканчивают операцию типичным образом.

Зафиксировать дооперационное состояние ветки челюсти можно также с помощью такой же наклонной пластинки, которую фиксируют к ветке и к зубного фиксатору, расположенному на коронках моляра соответствующей стороны. В другой операции выполняют аналогично предыдущей методике.

Прогения

Прогения — состояние чрезмерного развития нижней челюсти вперед, сопутствующими анатомическими, функциональными и эстетическими нарушениями). Частота прогении составляет 1,5— 4,3 % от всех аномалий прикуса. Она может быть истинной (настоящей) или ненастоящей (фронтальная, вынужденный прикус).

Определяют 3 степени клинической выраженности проявлений **истинной прогении**:

1-й степень - угол нижней челюсти до 131° ; сагитальная щель между резцами челюстей может достигать 2 мм;

2-й степень - угол нижней челюсти до 138° ; сагитальная щель между резцами челюстей может достигать 10 мм;

3-й степень - угол нижней челюсти до 145° ; сагитальная щель между резцами челюстей больше 10 мм, может сочетаться с открытым прикусом.

Ненастоящая прогения имеет две формы:

3) фронтальная — предопределена недоразвитием верхней челюсти или чрезмерным развитием фронтального участка нижней челюсти;

4) вынужденный прикус — возникает в результате разных неудобств, которые мешают правильному смыканию зубов с привычкой выдвигать нижнюю челюсть вперед.

Клинические признаки истинной прогении :

- увеличение всех размеров нижней челюсти в вертикальном, передне- заднем и поперечном направлениях;

- выстояние массивного подбородка вперед;

- увеличение нижнощелепных углов (больше нормы в 127°);

- удлинение нижней трети лица;

- сужение лица;

- мнимое западание средней трети лица и укорачивания верхней губы;

- мнимое выстояние и утолщение нижней губы;

- углубление носо-губных складок, приглаживания губо-подбородочной складки;

- сагитальное несоответствие в участке фронтальных зубов;

- нарушение сагитального соотношения между «ключами окклюзии» (16, 26, 36, 46 зубами);

- нарушение вертикального соотношения фронтальных зубов : глубокое перекрытие зубов, открытый прикус и тому подобное;

- несоответствие размеров зубных дуг в трансверзальном направлении;

- аномальное расположение отдельных зубов или групп зубов, их скученность, диастемы, тремы и так далее;

- вариации зубных дуг за формой и длиной.

Лечение прогении заключается в стойкой нормализации, по возможности, всех имеющихся отклонений от нормального строения и функции нижней челюсти, а также обеспечивать нормальный вид лица человека и коррекцию ее психологического состояния. Достигают

отмеченного преимущественно сначала хирургическими, а потом — ортодонтическими методами лечения (возможна также дооперационная ортодонтическая подготовка пациента как этап лечения). Операций из коррекции истинного увеличения нижней челюсти разработано достаточно много. Многочисленные авторы советуют выполнять операции в разных отделах нижней челюсти: в участке альвеолярных отростков челюсти, шейки или основы мышечкового отростка даже с его резекцией, тела челюсти, ее угла и ветки.

Основные виды операций по устранению прогении:

5. Поперечные, косе и скользящие остеотомии нижней челюсти в участке ее тела, угла со смещением челюсти назад.
6. Плоскостные остеотомии нижней челюсти в участке ее ветки и угла (Dai - Pont) или ветки (H. Obwegeser) и их модификации.
7. Комбинированные остеотомии нижней челюсти.
8. Поперечные остеотомии с удалением зуба и аппаратная компрессия тела ще-лепи назубными внутриротовыми аппаратами (В.І. Куцевляк, 1986), то есть уменьшение размеров тела нижней челюсти на ширину коронки удаленного 5 или 6 зуба.

Все операции предусматривают смещение назад подбородка челюсти за счет уменьшения размеров таких отделов челюсти : 1) лишь ветки челюсти; 2) лишь тела челюсти; 3) ветки и угла челюсти; 4) лишь подбородок челюсти (гениопластика); 5) подбородок с остеотомией других участков челюсти.

Следует отметить, что нормализацию прикуса и соотношение зубов zabezпечують лишь те операции, которые изменяют форму тела челюсти (нижнечелюстной дуги) и перемещают челюсть назад. Учитывая малые размеры нижней щеле-пи при ее поперечном рассекании, особенности остеогенеза и условия проведен-ня операции и тому подобное, целесообразнее являются плоскостные остеотомии, что обеспечивают значительно больше плоскости контакта остеотомованих фрагментов челюсти и надежное сращение фрагментов в правильном положении. Желательная площадь площинного контакта фрагментов челюсти, которая обеспечивает достаточные условия для надежного их сращения, должна представлять около 300 мм².

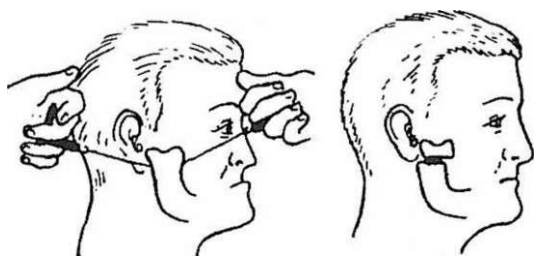
Вот почему в настоящее время чаще применяют операции в участке угла шеле-пи, зок-рема плоскостные остеотомии в разных модификациях, и значительно реже — операции в участке тела и ветки шеле-пи с ее поперечным рассеканием.

Основные позитивные и негативные результаты операций :

I. Поперечные, косе и скользящие остеотомии, остеоектомии нижней челюсти в участке ее тела, угла дают недостаточную площадь контакту ранових поверхностей фрагментов кости, ненадежное сращение фрагментов и высокую достоверность разных осложнений :

- резекция суставных отростков и перемещение челюсти назад. Выполняют из внеротового доступа, но эта операция часто приводит к возникновению открытого прикуса, значительных анатомических и функциональных нарушений, а потому она не является физиологичной и в настоящее время ее не применяют;

- горизонтальная остеотомия ветки челюсти пилкой Джигли (методика Kostecka). Выполняют вслепую из двух проколов кожи из обоих краев ветки челюсти больших кровеносных сосудов и лицевого нерва, и также имеют в настоящее время историческое значения (рис. 1);

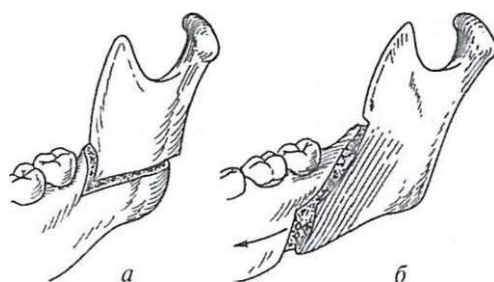


Мал.1. Схема горизонтальной остеотомии ветки шеле-пи пилкой Джигли, введенной через проколы кожи (Kostecka)

— внешнеротовая вертикальная клинообразная остеоектомия ветки челюсти (В.Ф. Рудько) — высекание клинообразного фрагмента ветки челюсти позволяет сместить челюсть назад и одночасно уменьшить нижньощелепний угол

II. Плоскостные остеотомии нижней челюсти в участке ее ветки обеспечивают большую площадь контакта между остеотомованными поверхностями кости, что зумов-люе высокую надежность сращения костей в правильном положении и стойкость полученного результата. Операции выполняют из внеротового и внутриротового доступов. Последний доступ является более косметическим, хотя и более сложный технически:

- косая остеотомия ветки челюсти (операция Trauner, H. Obwegeser) — дает возможность сместить тело челюсти назад, увеличить площадь контакта фрагментов челюсти и обеспечить более надежное, сравнительно с поперечной остеотомией, сращение ее фрагментов. На основе идеи этой операции впоследствии стали разрабатывать ее исчисления модификации;
- плоскостная остеотомия в области ветки и угла челюсти (операция Dal - Pont) и разные ее модификации являются сегодня наиболее засто-совуемыми операциями для реконструкции нижней челюсти, потому что они обеспечивают почти максимально возможную площадь контакта поверхностей фрагментов челюсти после их перемещения в правильное положение (мал.2);

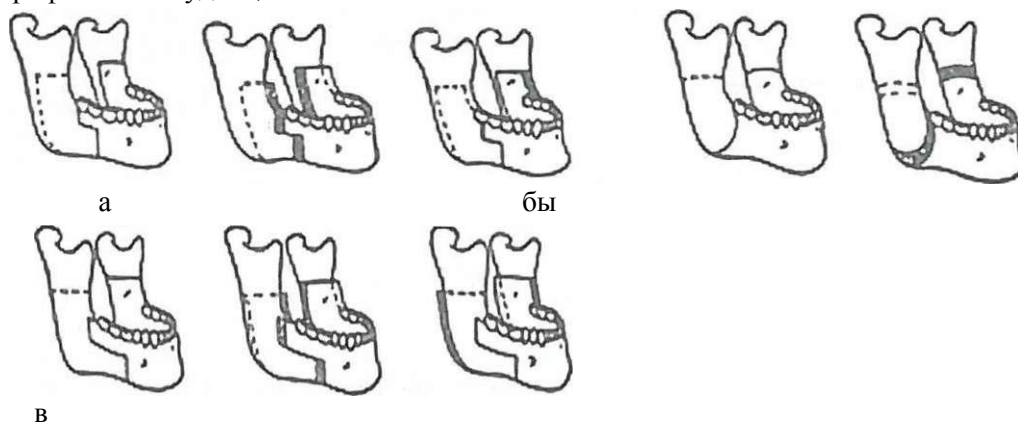


Мал.2. Основные варианты плоскостной остеотомии нижней челюсти : а — за Trauner — H. Obwegeser; б — модификация Dal — Pont

— многочисленные плоскостные остеотомии других авторов (В.Ф. Рудька, Митрофанова и других) являются модификациями операции Dal - Pont. Они кое-что изменяют или совершенствуют основную операцию в соответствии с конкретными клиническими условиями, не изменяя ее сути, но значительно улучшают возможности содержания срединного фрагмента челюсти в нужном положении на период сращения ее фрагментов (рис. 3);

— плоскостные остеотомии с фигурными распиловками внешней кортикальной пластинки челюсти и созданием костных прогиупоров на внешних кортикальных пластинках контактирующих фрагментов челюсти для предотвращения их послеоперационному смещению в предыдущее положение растянутыми на 0,15— 0,2 от исходной их длины основными жевательными мышцами.

Рис. 3. Схемы плоскостной остеотомии нижней челюсти за методами: а — Волфорд; б — Митрофанова— Рудька; в — Семенченка-Лозенка



3. Комбинированные остеотомии челюсти имеют все преимущества плоскостных остеотомий:

- Из варианты сходиноквих остеотомий (В.А. Богацкий) в участке тела нижней челюсти предусматривают одновременное перемещение тела челюсти назад (1-й вариант) с коррекцией открытого (2-й вариант) или глубокого (3-й вариант) прикуса в переднем отделе челюстей и сохранением сосудисто-нервного пучка. Каждый вариант операций предусматривает открытие сосудисто-нервного пучка шелепи, поперечную сходинокву остеоектомію с учетом необходимого на-

пряжку и величины перемещения срединного фрагмента челюсти назад (1-, 2-й и 3-й варианты) и угла перемещения срединного фрагмента вгору-вниз (2-й и 3-й варианты) с дальнейшей фиксацией новой формы челюсти разными методами (мал.4);

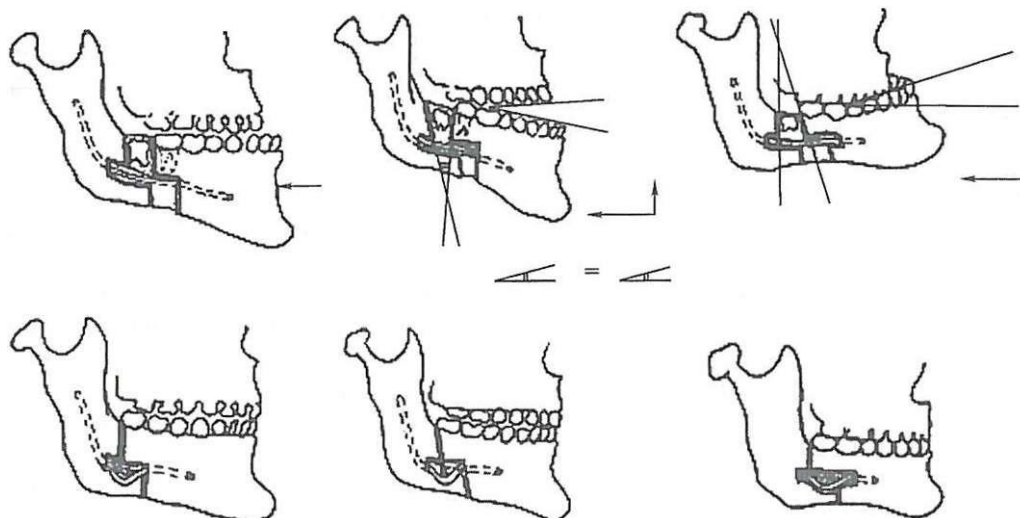


Рис. 4. Схема вариантов остеотомии нижней челюсти (В.А. Богацкий) : а-в — варианты проведения операции зависимо вол типа прикуса

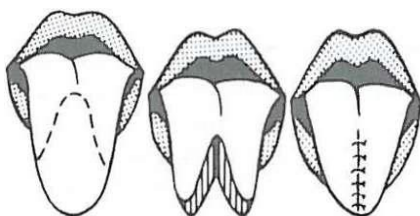
- комбинированная плоскостная остеотомия в участке угла и тела челюсти обеспечивает создания на внешней поверхности челюсти прямоугольных распиловок кортикальной пластинки с удалением участков кортикальной пластинки такой ширины, на которую нужно переместить челюсть назад (Г.И. Семенченко, П. А. Лозенко). По этим прямоугольным костным пазам и перемещают фрагменты челюсти друг относительно друга, что обеспечивает их надежную послеоперационную фиксацию;

- плоскостная остеотомия в участке угла и тела челюсти может быть выполнена с сохранением на малых фрагментах веток челюсти их нижнего края (Л. Крекманов, 1990), который также обеспечивает надежное содержание достигнутого во время операции положения срединного фрагмента челюсти.

4. Поперечные остеотомии с удалением зуба со следующей аппаратной компрессией тела челюсти : удаляют 5 или 6 зуб. Из внутриротового доступа выполняют эктомию кортикальной кости в участке удаленного зуба из збереженням спонгиозной кости и нижнощелепного сосудисто-нервного пучка, фиксируют на зубах компрессионный аппарат, и через 5-10 суток после операции начиная компрессию фрагментов челюсти к достижению полного контакта между фрагментами челюсти (В.И. Куцевляк). После уменьшения размеров тела нижней челюсти на ширину коронки удаленного 5 или 6 зуба (5-10 мм) компрессионный аппарат служит как ретенционный.

Одновременно с основными операциями устранения прогении, которые сопровождаются уменьшением объема полости рта, выполняют дополнительно резекцию передней трети языка для предотвращения рецидива, деформации, которые могут развиваться в результате давления большого языка на челюсть в направлении вперед (рис.5).

Рис. 5. Схема резекции языка при чрезмерном развитии нижней челюсти



Микрогения

Микрогения («маленький подбородок») — недоразвития всех или де-яких отделов нижней челюсти, которая приводит к ее общим малым размерам и ретропозиции челюсти, подбородка. Микрогения может быть врожденной и приобретенной.

Возможное недоразвитие (в длину, ширину) разных отделов нижней челюсти: только мышечкового отростка, только ветки челюсти, только тела ще-лепи, одновременное недоразвитие тела и ветки челюсти.

Классификация микрогении: одно— (60 %) и двусторонняя (40 %); симметричная (13,3 %) или несимметричная (86,7 %). Частота укорачивания разных отделов ниж-ньої челюсти является разной. Да, укорачивается: только ветка шелепи — у 4 % случаев; тело и ветка челюсти — в 96 % случаев; лишь тело челюсти — случаев отмечено не было.

Развитие микрогении вызывают: травма зон роста челюсти, воспаления (остеомиелит) с гибелью ее зон роста; длительное ношение шейного корсета с сдерживанием роста челюсти; неизвестные факторы и тому подобное. Микрогения может быть самостоятельным заболеванием или компонентом других тяжелых заболеваний и синдромов (анкилозу скронево-нижньощелепного сустава, синдрома I — II зяб-рових дуг, синдрому П'ера— Робена, асептического некроза головки челюсти, двусторонних переломов головок нижней челюсти, что неправильно срослись, од-нобічної атрофии лица и другого дизостоза).

Клиническая картина. Врождену микрогению диагностируют уже при рождении ребенка (преимущественно как компонент какого-либо синдрома). Приобретенная микрогения начинает проявляться клинически уже с 5-6-го месяца рождения. Основные признаки микрогении являются типичными.

Двусторонняя симметричная микрогения проявляется двусторонним симметричным недорозви-ненням челюсти, размещением подбородка по средней линии, углов нижней челюсти — выше от их нормального положения. Имеется недорозви-нення задних отделов верхней челюсти, веерообразное положение нижних резцов и сагитальная щель между зубами (если они есть) до 1-2 см, средние линии зубов сбегаются, язык нормального размера не помещается в полости рта вследствие ее малого объема, отмечают ротовое дыхание и признаки гипоксии, рот мومت быть закрытым, открывается полностью или частично (при анкилозе нижнечелюстного сустава), скученность зубов, кариозную болезнь и тому подобное. Ночью — храп, язык часто западает, что вынуждает родителей или родственников будить ребенка и возвращать ее лицом вниз, или пальцами, инструментом выводить впалый язык из глотки для возобновления дыхания (ССА — синдром сонных апноэ).

Двусторонняя несимметричная микрогения. К клинической картине двусторонней симет-ричної микрогении добавляется смещение подбородка в сторону на разную величину, возможное смещение углов челюсти вверх на разную величину, несимметричное недоразвития задних отделов верхней челюсти, разный объем мягких тканей щек - он является больше на той стороне, куда есть смещенный подбородок.

Односторонняя микрогения — смещение подбородка в большую сторону более выраженным, значительная разница в объеме мягких тканей щек, средние линии зубов не сбегаются, отмечают их скученность, кариозную болезнь (рис. 39, цветная вклейка). Открывание рта зависит от состояния сустава и активности жувательных мышц.

Рентгенографически определяются разные размеры тела, ветки и венечного отростка (длина, и иногда ширина ветки) челюсти на здоровой стороне, скученность зубов и тому подобное.

Лечение - консервативне (лишь ортодонтичне) и хирургическое, но обязательно с послеоперационным ортодонтичним лечением. Оно зависит от возраста пациента, степени тяжести его общего и местного положения и тому подобное.

Ортодонтичне лечения можно применять лишь в период роста лицевого черепа и при условии незначительного симметричного недоразвития челюсти, когда необходимо влиянием ортодонтичних аппаратов активировать рост челюсти или адаптировать прикус в пределах незначительного перемещения зубов.

Хирургические методы применяют при неэффе-ктивности ортодонгичного лечения или после окончания роста лицевого черепа, то есть в случае необходимости удлинения тела и ветки челюсти на значительную величину, изменения нижнечелюстного угла, предотвращения развития вторичных костных деформаций верхней челюсти и грудной клетки, возобновления нормального дыхания и тому подобное.

Для этого применяют разные оперативные методы и подходы. Но, врахо-вуючи то, что возобновление полноценного дыхания является главным заданием лечения, нужно указать, что операции в пределах тела и ветки челюсти имеют разный эффект относительно увеличения, то есть нормализации объема и площади дна по-рожнини рта (треугольника Бонвиля) и перемещения языка вперед, устранение сужения языком ротоглотки и разблокирования верхних дыхательных путей.

Приблизительно у 1,7 раза эффективнее являются операции удлинения челюсти, какие выполняют в участке тела нижней челюсти.

Учитывая необходимость увеличения объема полости рта для нормализации положения языка и выведения его вперед (это можно высчитать по плоскости дна полости рта), оптимальный вид оперативного вмешательства избирают в зависимости от клинической картины микрогении, локализации укороченного отдела челюсти, состояния зубов и тому подобное.

Основные операции удлинения разных отделов нижней челюсти.

1. Удлинение ветки нижней челюсти.

Плоскостная остеотомия заднего отдела ветки челюсти (за Катцом) — из поднижньющелепного доступу открывают внешнюю поверхность ветки челюсти, от вырезки челюсти параллельно заднему ее краю выполняют вертикальную остеотомию внешней кортикальной пластинки ветки, плоскостную остеотомию, смещают вниз большой фрагмент ветки на нужную величину и осуществляют остеосинтез при новом положении фрагментов (рис. 6).

Плоскостные остеотомии заднего отдела ветки нижней челюсти можно проводить по-разному. Степень удлинения ветки и тела челюсти, перемещения челюсти вперед зависит от клинической ситуации, направления распиловки внешней кортикальной пластинки челюсти и степени перемещения фрагментов ветки (рис. 7).

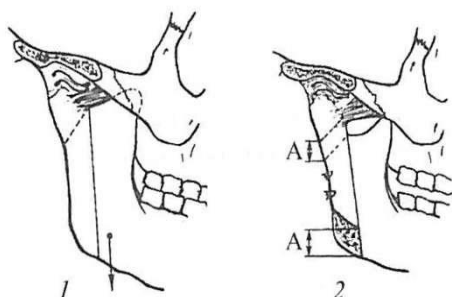
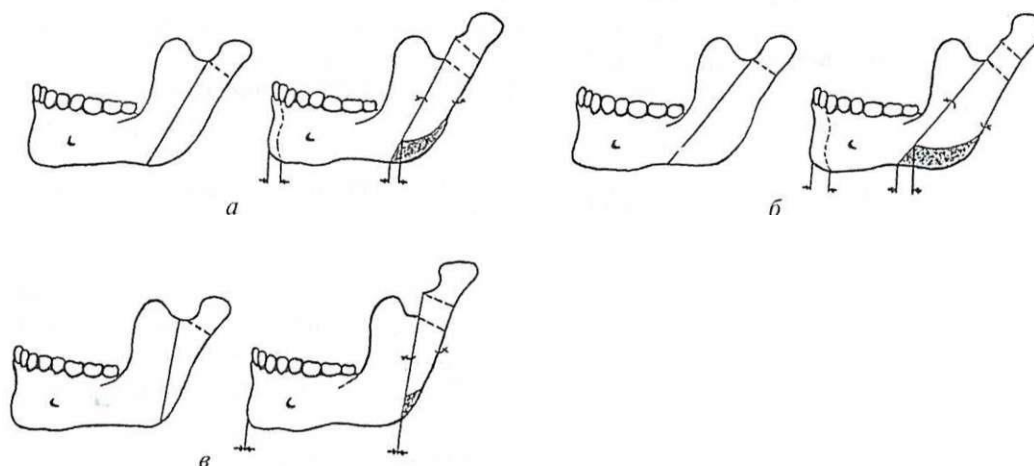


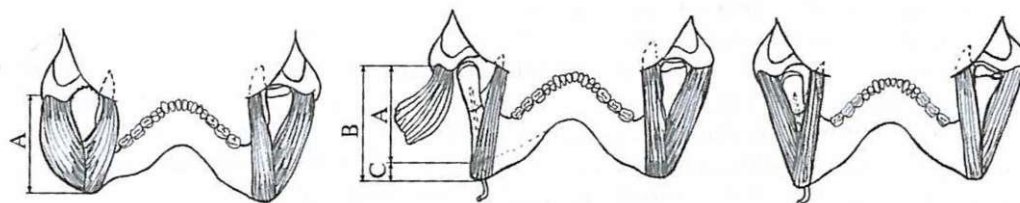
Рис. 6. Схема плоскостной остеотомии заднего отдела ветки челюсти и ее подовжжения (Катц) : 1,2— этапы операции; А — размер удлинения ветки шелепи



Мал.7. Схема вариантов плоскостной остеотомии ветки челюсти и рассечения внешней кортикальной пластинки : а — параллельно заднему краю ветки (удлинения ветки и тела челюсти), б — в направлении вперед (перемещение челюсти вперед больше, чем в случае а), в — перпендикулярно нижнему краю челюсти (удлинение ветки челюсти без перемещения челюсти вперед)

Плоскостная остеотомия заднего отдела ветки челюсти с дистракцией жевательных мышц (В.О. Маланчук, И.Г. Скворцова, 1989) : операцию выполняют аналогично предыдущей, однако отслаивают от ветки челюсти собственно жуваль-ный мышца лишь в задней половине ветки, после остеотомии ветки возводят большой фрагмент челюсти вниз одновременно с дистракцией (растягиванием)

жевательных мышц на 0,15-0,2 от их начальной длины, и проводят остеосинтез трансплантата, который исполняет роль распорки челюсти (рис. 8).



Мал.8. Схема дистракции жевательных мышц при удлинении ветки челюсти : А — длина мышцы к операции; В — длина мышцы после операции; С — величина увеличения длины мышцы (В.А. Маланчук, И.Г. Скворцова, 1989)

После заживления раны при открывании рта жевательные мышцы постепенно растягиваются дополнительно, вследствие чего их длина увеличивается на 0,3-0,33 от начальной длины мышцы. Таким образом удается продлить и кость (ветку шелепы), и жевательные мышцы, то есть сохранить естественное биомеханическое соотношения между длиной кости и длиной мышц, обеспечить условия оптимального их функционирования.

2. Удлинение тела нижней челюсти.

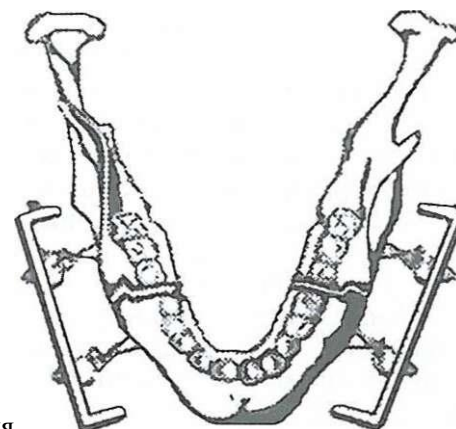
Поперечные остеотомии со свободной костной пластикой. Остеотомию челюсти чаще выполняют внеротовую, потом разводят фрагменты, перемещают тело челюсти вперед на нужную величину и фиксируют назубными шинами, заполняют диастаз между фрагментами костным трансплантатом, желательным, аутологичным, и соединяют кости между собой.

Ступенчатая остеотомия тела челюсти с ее удлинением: операцию выполняют из внешне- или внутриротового доступов, после рассечения челюсти ее фрагменты разводят в стороны к необходимому прикусу и фиксируют их в новом положении. Диастаз костных фрагментов по альвеолярному отростку челюсти перекрывают слизистой оболочкой из переходной складки или шокки.

Поперечная остеотомия тела нижней челюсти и дистракция фрагментов : из внешне— или внутриротового доступов выполняют поперечную остеотомию челюсти в пределах ее тела, накладывают дистракционный (внутренне— или внеротовой) аппарат и рану вшивают. Через 10-12 суток, после заживления раны и возникновения в участке остеотомии костного регенерата, начинают проводить дистракцию фрагментов со средним темпом дистракции 0,25 мм 4 раза на сутки (рис. 9).

По завершении дистракции аппарат служит как ретенционный в течение 3-8 недель, что зависит от активности остеогенеза. Возможное удлинение тела челюсти: одностороннее - до 10-12 мм назубными внутриротовыми аппаратами, двустороннее - до 60 мм и больше внеротовыми аппаратами (У.Т. Таиров; М. Б. Швирков; А.А. Дацко).

Рис. 9. Схема ступенчатой остеотомии тела нижней челюсти с наложенными компрессионно-дистракционными аппаратами (У.Т. Таиров, 1988)



Комбинированная остеотомия тела нижней челюсти и дистракция фрагментов (рис. 10) : с внешне— или внутриротового доступов выполняют поперечную остеотомию альвеолярного отростка челюсти в пределах зубного ряда, и плоскостную — в пределах ее тела, накладывают дистракционный (внутренне— или внеротовой) аппарат, сразу активируют его на 2-3 мм и рану ушивают. Эта методика увеличивает площадь остеогенной рановой поверхности кости,

сразу перемещает челюсть в нужном направлении, улучшает дыхание, которое способствует ходу репаративных процессов.

Через 5-10 суток, после уменьшения отека и заживления раны начинают проводить distraction фрагментов со средним темпом 0,25-0,5 мм 4 раза на сутки. По завершении distraction на протяжении 3-8 тиж. (период минерализации регенерата) аппарат служит как ретенционный (В.О. Маланчук).

Комбинированная остеотомия тела нижней челюсти, distraction фрагментов кости и их остеосинтез : выполняют остеотомию тела челюсти так, чтобы длина участка плоскостной остеотомии была больше величины необходимого удлинения челюсти. Потом distraction фрагментов на нужную величину с темпом distraction к 1,5-3мм на сутки (на протяжении 10-20 дней) открывают участок остеотомии, сопоставляют (при необходимости) и соединяют между собой концы разведенных фрагментов кости, после чего рану вшивают и distractionный аппарат снимают. За 20-40 дней после остеосинтеза фрагменты челюсти срастаются.

3. Удлинение ветки и тела нижней челюсти.

Поперечную сходящую или дугообразную остеотомию выполняют в участке угла челюсти так, чтобы получить одномоментное удлинение ветки и тела челюсти. При этом операцию выполняют преимущественно из внеротового доступа, срединная часть распиловки челюсти должна быть у направления нужного ее по-двжения, а остеосинтез фрагментов должен обеспечить надежную их фиксацию.

Плоскостную остеотомию (за Понтом Даля) выполняют типичным образом, но тело шелепи перемещивают вниз вперед, что обеспечивает удлинение также и ветки челюсти при условии надежной фиксации фрагментов челюсти.

Более надежная операция — плоскостная остеотомия челюсти в участке угла с созданием костных протиупоров на внешней кортикальной пластинке ще-лепи, что дает возможность надежно фиксировать фрагменты в нужном положении ли-ше одним проволочным швом с эффектом компрессии.

Максимальная величина перемещения мобильного фрагмента достигает 15-18 мм, что зависит от размеров челюсти и является достаточной в подавляющем количестве клинических случаев для коррекции деформации.

Ортодонтичне лечение проводят после всех реконструктивных операций на челюсти и начинают его через 1-3 мес. после консолидации фрагментов ще-лепи в новом положении, нормализации открывания рта.

Паллиативные операции. К ним принадлежат костная пластика подбородка (гелиопластика), контурная пластика подбородка и углов челюсти, контурная пластика прищелепных тканей.

Гениопластика заключается в нормализации костных контуров лишь переднего отдела нижней челюсти, при этом положение языка и ширина верхних ди-хальных путей, объем полости рта, положения и форма нижней шеле-пи, ее альвеолярный отросток, межзубные соотношения с зубами верхней челюсти не изменяются. Выполняют операцию преимущественно из внеротового доступа по переходной складке: после обнажения подбородка проводят остеотомию нижнего отдела подбородка, перемещают мобильный фрагмент вперед (потом остеоэктомию его перемещают вперед вверх) и фиксируют накостными мини- пластинками или проволочным швом.

Эта операция позволяет не только увеличить, но и уменьшить размеры подбородка, что нужно при чрезмерном развитии челюсти, нормализовать поло-ження подбородок установлением его по средней линии челюсти, а при недостатке объема костной ткани для одномоментной гениопластики, необходимости контроля лечения — выполнить ее с distractionным перемещением фрагмента вперед на нужную величину и тому подобное (У.Т. Таиров, 1988).

Контурная пластика нижней челюсти в участке подбородка и углов челюсти обеспечивает изменение только внешних контуров челюсти. Выполняют ее из застосу-ванням разных материалов — твердым или жидким силиконом (Л. А. Брусовая, 1989), пластмассой, консервированным хрящом и тому подобное. К операции моделируют форму и размеры имплантату, из внутриротового доступа отслаивают от челюсти мягкие ткани, вводят имплантат и фиксируют его в нужном положении и рану вшивают.

Контурная пластика мягких прищелепных тканей предусматривает увеличение объема мягких тканей около челюсти за счет использования местных мягких тканей, введения в ткани жидкого силикона, разных газлов, коллагена, розме-ленного хряща. Но свойства отмеченных материалов не всегда безопасны для организма, а полученный результат — не всегда полноценный и стойкий.

Открытый прикус

Открытый прикус может возникать как проявление деформации нижней челюсти - недоразвитие переднего отдела челюсти, ее альвеолярного отростка или искривление (деформации) тела челюсти со смещением ее переднего отдела вниз.

Причины - гормональные заболевания (рахит), аномальная тяга мышц дна полости рта, наследственность.

Классификация открытого прикуса :

А. По вертикали:

5- и степень — деформация фронтального отдела верхней челюсти — вертикальная щель между резцами до 2 мм;

6- и степень — деформация дистального отдела верхней челюсти — вертикальная щель между резцами до 3-5 мм;

7- и степень — деформация нижней челюсти — вертикальная щель больше 5 мм;

8- и степень — деформация обеих челюстей.

Б. По длине: 1-я степень — между собой не контактируют резцы и клыки; 2-я степень — не контактируют резцы, клыки и премоляр; 3-я степень — не контактируют резцы, клыки, премоляр до 16, 26 и до 17, 27 зубов.

Хирургическое лечение предусматривает выбор и проведение разных операций.

Операции на ветке челюсти :

— горизонтальная остеотомия ветки челюсти (Костечка) : проведение пилки Джигли через проколы кожи, горизонтальное перепиливание ветки, смещения челюсти в новое положение и следующая иммобилизация челюсти на период консолидации фрагментов;

— косая клинообразная остеотомия (А.А. Лимберг) : из подчелюстного досту-пу открывают внешнюю поверхность ветки челюсти, проводят от вырезки вниз клинообразное рассечение кости со следующим удалением фрагмента ветки, установлением челюсти в правильное положение и остеосинтез фрагментов.

Операции на теле челюсти :

Операции на теле челюсти :

— декортикация челюсти в месте ее наибольшей деформации, послеоперационное обеспечения вертикальной межчелюстной тяги шинами (Катц);

— клинообразная остеотомия тела челюсти в участке наибольшей ее деформации с остеосинтезом фрагментов и содержанием в достигнутом положении на период сращения фрагментов (А.А. Лимберг);

- клинообразная остеотомия альвеолярного отростка (после удаления зуба) и прямая поперечная и сходящая остеотомия тела челюсти с сохранением сосудисто-нервного пучка была предложена Converse и Shapiro для устранения открытого прикуса;

- остеотомия, остеотомия и местная костная пластика автокостью из внутриротового Выполняют из внутриротового доступа с остеосинтезом фрагментов и на- зубной фиксацией.

При наличии открытого прикуса как компонента одно-, двучелюстной де-формации выполняют одно- или двучелюстные корректирующие операции с дальнейшим ортодонтическим лечением. Комплексное хирургическое-ортодонтическое лечение и достижение функционально адаптированного прикуса обеспечивает длительный доступу была разработана Коие для коррекции открытого прикуса, предопределенного деформацией нижней челюсти и одномоментной пластики подбородка;

- остеотомия альвеолярного отростка челюсти (Никеп, Т.Н. Бабицкая). позитивный результат.

Макрогения

Макрогения — состояние двустороннего увеличения в размерах, утолщение и гиперплазии обоих или некоторых отделов нижней челюсти. Впервые клинически проявляется преимущественно в 15-20 лет, после окончания периода роста и развития костей лицевого черепа.

Пациенты жалуются на косметический дефект, трудности во время употребления еды, психологические проблемы и тому подобное.

Клиническая картина. Отмечают увеличения нижней трети лица, вистояния подбородка вперед, нарушение прикуса, затруднения употребления еды и тому подобное. Если имеет место удлинение ветки челюсти со смещением вниз зубного ряда нижней челюсти, то состоится вторичное смещение вниз и зубов верхней челюсти, линия смыкания зубов также будет расположена ниже.

Дифференцировать макрогению нужно с деформацией (гиперплазией) суставной головки нижней челюсти, которая имеет преимущественно односторонний характер, а другие отделы челюсти не испытывают значительных искривлений.

Лечение — хирургическое, поскольку есть двустороннее удлинение и гиперплазия всех отделов нижней челюсти (иногда — и верхней челюсти), которое консервативными методами устранить невозможно. Задание хирургического лечения :

уменьшить вертикальные размеры тела нижней челюсти — достигают коррекцией, нивелировкой, остеотомией нижнего края челюсти на всем его сквозняке на величину до 5-10 мм, что предопределено положением нижний— альвеолярного нерва. Выполняют это обычно из внутриротового доступа;

уменьшить горизонтальный размер тела и вертикальный размер ветки нижней челюсти — достигают выполнения операций в участке угла челюсти плоскостной остеотомии из остеотомией лишних фрагментов тела и ветки щеле-пи. Выполняют операцию из внутриротового или, чаще, внеротового доступа через техническую сложность.

Как правило, хирургическое лечение осуществляют в два этапа, поскольку одновременно нормализовать все размеры нижней челюсти достаточно сложно.

Синдромы I-II жаберных дуг

Синдромы I — II жаберных дуг (полулицевое недоразвитие, вот— краниостеноз, hemifacial microsomia, синдром Тричера— Колинза, синдром Франческетти) является группой врожденных синдромов, аномалий тех структур лица, которые развиваются на 6-10-й неделе внутриутробного развития из экто— и мезодермы I и II жаберных дуг, что проявляется нарушениями формирования тканей и органов челюстно-лицевого участка.

Многочисленные комбинации врожденных аномалий позволяют с разным ступенем четкости выделить синдромы I, II, I-II жаберных дуг и тому подобное. Они могут быть одно— и двусторонними, симметричными или несимметричными.

Из I жаберной дуги развиваются: слуховые косточки, внешнее ухо, частично височная дуга и кость, из II жаберной дуги — внешнее ухо, ветка нижней челюсти, нижнечелюстной сустав, из III жаберной дуги — тело подъязычной кости, мышцы дна полости рта и тому подобное.

В зависимости от степени клинической выраженности, тяжести деформации выделяют такие клинические формы синдромов :

1. Abortивная - без заметной деформации лица;
2. Неполная - умеренная деформация лица;
3. Полная - резкая деформация лица;
4. Тяжелая - очень резкая деформация лица.

Основные нарушения структур и строения челюстно-лицевого участка при синдромах I — II жаберных дуг :

- резкая асимметрия лица в результате недоразвития и аномалий половины лицевого черепа (верхней и нижней челюстей, скуловой кости, ветки челюсти, скронево-нижньющелечного сустава) и мягких тканей околоушной- жевательной участку (околоушной слюнной железы, внешнего уха);
- наличие околоушных выростов мягких тканей; деформация или аплазия ушной раковины, кожа и мягкие ткани является тонкой, со складками; возможны атрофия и парез мышц лица, неба, языка;
- асимметрия, недоразвитие половины (или всего) лица - верхней и нижней челюстей, скуловой кости, одно- (двусторонняя) микрогения со смещением подбородка и кончика носа в сторону недоразвития, затрудненное дыхание, выкручивания линии смыкания губ, прикус обычно адаптирован и нарушен, рот-това щель искривленная, кариозная болезнь и тому подобное.

На ортопантограмме четко оказывается недоразвитие нижней челюсти, ветка может отсутствовать, тело резко сужено, уплощенное, укороченное, заканчивается округлением, которое напоминает суставную головку, подбородок смещен в сторону аномалии. Сопутствующие патологии отмечаются в 45 % больных. В частности, у больных часто отмечают поражение позвоночника, внутренних органов и систем (преимущественно сердечно-сосудистой системы, пищеварительный тракт и др.), грыжи разной локализации (в 45 % больных), что является свидетельством патологии соединительной ткани, аномалии конечностей (в 30 % больных), первичный врожден преимущественно T-иммунодефицит разной степени выраженности (поскольку за грудина железа развивается из III жаберной дуги) тошо.

Многочисленность нарушений разного уровня, в частности организменного, тканевого, системного и местного уровней свидетельствует о необходимости детального обследования и подготовки к операции, лечение этой группы больных при участии многих специалистов.

Лечение — преимущественно хирургическое. Перед операцией всем больным при-значают иммунокоррекцию, в частности тималин для нормализации состояния T-системы иммунитета,

которая всегда в разной степени страдает при этих синдромах, поскольку жаберные дуги участвуют в развитии загрудной железы. Предложены назначать тималин по двум типичным схемам:

3- а схема: 5-20 мг внутримышечно 5-7 дней к операции;

4- а схема: 5-20 мг внутримышечно 5-7 дней после операции. Лишь обязательной иммунокоррекцией, желателно дооперационной, проводят хирургическое лечение. Выбор метода хирургического лечения зависит от степени деформации, но сначала нормализуют строение костей лицевого черепа, а уже потом выполняют коррекцию мягких тканей лица методами местной или контурной пластики.

При абортивной форме синдрома осуществляют незначительную коррекцию длины тела и ветки челюсти (плоскостной остеотомией в участке угла челюсти) или лишь ортодонтическое лечение. В случае неполной формы — коррекцию длины тела и ветки челюсти (плоскостной остеотомией в участке угла челюсти), коррекцию формы ушной раковины. При полной форме — нужна обязательная коррекция длины тела и ветки челюсти (плоскостной остеотомией в участке угла челюсти), хирургическая коррекция положения верхней челюсти, создания ушной раковины из ее остатков. При тяжелой — создание ветки шелепы, скуловой дуги, скуло-нижнечелюстного сустава, коррекция длины тела и ветки челюсти, хирургическая коррекция положения и размеров верхней челюсти, создания ушной раковины, внешнего слухового хода и тому подобное.

Применяют разные виды операций: свободная или микрососудистая пересадка аутологических или консервированных костей, плоскостные и поперечные остеотомии в участке тела и угла шелепы, пластику мягкими тканями, контурную пластику костей и мягких тканей и тому подобное.

В первую очередь необходимо возобновить нормальное строение костей лицевого черепа, которое обеспечивает правильную форму лица, правильное положение глаза, зубных рядов, прикуса, уменьшает дисгармонию лица и дает реальное представление относительно величины дефицита мягких тканей лица. На 2-ом этапе лечения корегуруют местные мягкие ткани.

Эффективными при неполной и полной формах синдрома является, кроме типичных плоскостных остеотомий челюстей, применения свободных аутологических или консервированных костных трансплантатов, реконструктивно-восстановительные операции на лицевом черепе, в частности создание ветки челюсти, скуло-нижнечелюстного сустава, скуловой дуги. На столе пациента берут тот же авто трансплантат, вводят его в рану, при этом плесно-фаланговым суставом формируют скронево-нижнощелепный сустав, а костями — выличную дугу и ветку челюсти. После фиксации трансплантата и наложения микрососудистых анастомозов рану вшивают (В.О. Маланчук, Н.Ф. Дрюк, Ю.С. Лисайчук, 1989). Этот метод также можно выполнять в варианте свободной пересадки трансплантата.

Паллиативные операции из контурной пластики костей лицевого черепа и мягких тканей лица могут обеспечить лишь приблизительную нормализацию внешних контуров деформированной зоны, но не дают, как правило, ни полного, ни продолжительных результатов лечения. В ткани вводят разные гели, имплантаты из силикона, коралла, гидроксипатита и тому подобное. К тому же, учитывая риски, связанные с наличием у больных первичного врожденного иммунодефицита разной степени выраженности, паллиативные операции являются более рискованными в плане развития возможных заживительных осложнений после введения в ткани посторонних тел- имплантатов, возможного развития других нежелательных процессов (особенно после введения жидкого силикона и разных газлов).

Односторонние деформации нижней челюсти

Проявляются в период роста лицевого черепа и имеют типичные клинические признаки, в частности в виде получелюстного (H. Obwegesser) : 1) удлинение (увеличение размеров половины челюсти в длину); 2) гиперплазии (увеличение костной массы челюсти, ее утолщения в вертикальном направлении); 3) удлинения и гиперплазии (сочетание обоих отмеченных компонентов).

Причины возникновения деформации являются стандартными — травма челюсти, обличья в период развития челюсти и тому подобное.

Клиническая картина: на фоне нормально развитой, в нормальном положении здоровой половины нижней челюсти другая ее половина есть увеличенной в размерах, тело челюсти смещено вниз. Может быть также, что продленная половина нижней челюсти смещает здоровую половину в свою сторону, чем искривляет лицо, в том числе и среднюю его зону. Прикус обычно есть адаптированным.

Если зубной ряд вследствие удлинения ветки шелепы сместился вниз, то верхняя шелепа может ответить на это локальным увеличением своего альвеолярного отростка и смещением верхних зубов вниз, и тогда такую деформацию нужно расценивать как двощелепную.

Рентгенографически — на ортопантограмме обе половины нижней ще-лепи значительно отличаются за размерами по длине и ширине, структуры сустава не нарушены, размеры суставного отростка могут быть увеличенными соответственно и пропорционально к увеличению размеров всей половины челюсти. Причины возникновения деформации являются стандартными — травма челюсти, об-личья в период развития челюсти и тому подобное.

Клиническая картина: на фоне нормально развитой, в нормальном положении здоровой половины нижней челюсти другая ее половина есть збільше-ною в размерах, тело челюсти смещено вниз. Может быть также, что продленная половина нижней челюсти смещает здоровую половину в свою сторону, чем искривляет лицо, в том числе и среднюю его зону. Прикус обычно есть адаптова-ним.

Если зубной ряд вследствие удлинения ветки шелепи сместился вниз, то верхняя челюсть может ответить на это локальным увеличением своего альвео-лярного отростка и смещением верхних зубов вниз, и тогда такую деформацию нужно расценивать как двошелепну.

Рентгенографически — на ортопантограмі обе половины нижней ще-лепи значительно отличаются за размерами по длине и ширине, структуры сустава не нарушены, размеры суставного отростка могут быть увеличенными соответственно и пропорционально к увеличению размеров всей половины челюсти.

Лечение заключается в уменьшении объема (толщины) кости, сохранении нормального прикуса или его коррекции, которые достигают хирургическим методом.

2. Для укорачивания тела челюсти применяют:

— поперечную остеотомию из остеоектомією нижней челюсти в участке ее удлинения : операцию выполняют из внутренне- или внеротового доступов, высекают фрагмент челюсти нужной длины поперечными разрезами, сопоставляют и фиксируют фрагменты в правильном положении;

— комбинированную остеотомию из остеоектомією: в участке альвеолярного отростка выполняют поперечную остеотомию и остеоектомию, а в пределах тела челюсти — плоскостную остеотомию из остеоектомією. В другом эта операция не отличается от предыдущей.

2. Для укорачивания ветки челюсти применяют:

— радикальную реконструкцию: I этап операции — сегментарная остеотомия и остеоектомия альвеолярного отростка верхней челюсти в участке его гиперплазии (феномен Попова-Годона) для освобождения места нижней челюсти и ее перемещение вверх после укорачивания ветки челюсти; II этап операции — плоскостная остеотомия или остеоектомия в участке угла шелепи со смещением тела челюсти вверх. После мобилизации фрагментов лишние участки челюсти (по нижнему краю угла челюсти и внутренней поверхности ветки выше линии горизонтальной остеотомии) удаляют, фиксируют фрагменты нижней челюсти в но-вому положении любым методом остеосинтеза и рану вшивают;

— паллиативную операцию — коррекция лишь нижньощелепного края, угла и внешней поверхности кости на стороне удлинения ветки шелепи на возможную величину, обычно к нижньощелепного канала. Желательный доступ — внеротовой.

4. Для укорачивания тела и ветки шелепи применяют:

— радикальную реконструкцию челюсти. I этап операции — типичная сегмен-тарна остеотомия и остеоектомия альвеолярного отростка верхней челюсти в участке его гиперплазии (феномен Попова-Годона) для освобождения места нижней челюсти и ее перемещение вверх после укорачивания ветки челюсти; II этап операции — плоскостная остеотомия и остеоектомия в участке угла челюсти со смещением тела челюсти назад и вверх. После мобилизации фрагментов лишние участки челюсти (по нижнему, заднему краю угла челюсти и внутренней поверхности ветки выше линии горизонтальной остеотомии) удаляют, фиксируют фрагменты нижней челюсти в новом положении любым методом остеосинтеза и рану вшивают. Возможная дополнительная коррекция внешней поверхности нижней челюсти;

— паллиативную операцию — коррекция лишь нижньощелепного края и угла челюсти на стороне удлинения тела и ветки. Дополнительно иногда выполняют коррекцию подбородок из внутриротового доступа.

Деформации подбородка

Деформации подбородка бывают как симптом при деформациях челюстей или как изолированная деформация только подбородка при сохранении правиль-ного прикуса и зубных рядов челюстей нормальных размеров, правильной их фор-ми, места расположения и соотношения между собой.

Деформации подбородка возникают вследствие таких же влияний на организм, как и деформации челюстей. Практически всегда является двусторонними, отмечают увеличение (гиперплазию) или уменьшение размеров подбородка. Деформации есть также симметричными или несимметричными, а

за направлением развития кости : в горизонтальном направлении или в горизонтальном и вертикальном направлениях.

Клинические проявления деформации зависят от степени недоразвития этого отдела челюсти и состояния нижней и верхней челюсти. Изолированное увеличение – уменьшение подбородка имеет четкие признаки — изменение внешних размеров подбородка, что точно видно на боковых телерентгенограммах черепа. По этих самых боковых телерентгенограммах планируют желательный контур лица, линии распила костей, направление и степень перемещения подбородка в нормальное положение, соответствующий способ фиксации фрагментов.

Варианты коррекции подбородка (гениопластики) многочисленны. Среди самых популярными видами являются те, которые выполняют преимущественно из внутриротового доступа:

9. Нивелировка подбородка — уменьшение толщины кости подбородка на 3-5 мм, то есть, к внутренней кортикальной пластинке челюсти. Показание: незначительные увеличения размеров подбородка — на величину отмеченного возможного его уменьшения. Удаление лишней кости выполняют бором или пилкой, при этом фиксация нижней челюсти не нужна.

10. Остеотомия и горизонтальное перемещение подбородка назад — возможно на величину до 10-15 мм со следующим остеосинтезом.

11. Остеотомия, остеоектомия, перемещение фрагмента назад и вверх -перемещения назад — до 10-15 мм, перемещение вверх — до 5-10 мм, что зависит от степени гиперплазии подбородка, возможно с заполнением костного диастаза свободным костным автотрансплантатом (свободный фрагмент подбородка, что возник после остеоектомии).

12. Перемещение подбородка вперед — показано при микрогении, перемещения вперед — до 10-15 мм с дальнейшим остеосинтезом.

13. Перемещение подбородка вперед и вниз — используют при микрогении, в то же время между мобильным фрагментом подбородка и телом челюсти вводят костный автотрансплантат, взятый рядом с местом пластики. После остеосинтеза во время шивания мягких тканей возможный дефицит слизистой оболочки, что будет требовать проведения дополнительных оперативных приемов для полного закрытия зоны реконструированной кости.

14. Перемещение подбородка в сторону, к средней линии применяют как палиативную операцию за невозможностью выполнить радикальную операцию из нормализации формы и положения всей нижней челюсти (ее тела и ветки) — возможно перемещение подбородка в нужную сторону может достигать 10-15 мм

15. Перемещение подбородка в сторону и вперед назад — также применяют при несимметричных деформациях нижней челюсти.

16. Дистракционное перемещение подбородка вперед — есть целесообразным при малых объемах костной ткани, необходимости контролировать результат лечения.

Все отмеченные операции нужно выполнять без нарушения соединения остеотомованого подбородка с мышцами дна полости рта, которые питают этот трансплантат. Во время перемещения подбородка в новое положение желательно сопоставлять кортикальные пластинки между собой, а остеосинтез фрагментов имеет быть выполненным с использованием их внешней и внутренней кортикальных пластинок.

Паллиативные коррекции формы (увеличение) подбородка, или его контурную пластику проводят с использованием имплантатов из силикона; коралла, газлов, гидроксиапатиту и других материалов, которые вводят из внутриротовых доступов и фиксируют к кости или надкостнице.

6. МАТЕРИАЛЫ ДЛЯ САМОКОНТРОЛЯ:

А. Задания для самоконтроля:

1. Заполнить графы:

Признак	Прогения	Макрогения
Увеличение всех размеров нижней челюсти в вертикальном, передне-заднем и поперечном направлении	+	
Увеличение нижней трети лица		
Вистояння массивного подбородка вперед	+	

Затрудненное употребление еды		
Сужение подбородка	+	

2. Заполните графы:

Операция	Удлинение тела нижней челюсти	Паллиативные операции
Гениопластика		
Контурная пластика нижней челюсти		
Поперечная остеотомия со свободной костной пластикой		
Сходинкова остеотомия тела нижней челюсти		
Комбинированная остеотомия тела нижней челюсти и distraction фрагментов		

3. Заполните графы:

Лечение открытого прикуса	
Операции на ветке челюсти	Операции на теле челюсти

Б. Задачи для самоконтроля:

1. 4.1. К хирургу-стоматологу обратился пациент с деформацией нижней челюсти. Какие обследования следует провести для уточнения диагноза?

(Ответ: рентгенологическое, изучение диагностических моделей).

4.2. Пациентка 22 годов обратилась в клинику с жалобами на деформацию нижнего отдела лица, затрудненное пережевывание пищи. В раннем детстве болела правосторонним отитом и остеомиелитом нижней челюсти справа. С 11 лет заметили искривление нижнего отдела лица справа. Находилась на лечении у врача-ортодонта. При обзоре обнаружено уменьшение размеру тела нижней челюсти справа, смещение подбородка на 2 см справа и назад. Прикус перекрестный. Открывание рта свободно. Назовите основной метод лечения.

(Ответ: сходинкова остеотомия тела нижней челюсти справа со смещением челюсти, остеотомия ветки нижней челюсти справа со смещением челюсти впеод, удлинения тела нижней челюсти за счет костного трансплантату).

4.3. Больная, 20 лет, обратилась в клинику с жалобами на деформацию нижнего отдела лица. В детстве пациентка болела остеомиелитом нижней челюсти справа. С 13 лет отмечает искривление нижнего отдела лица справа. Средняя линия подбородка смещена справа на 1,5 см. Прикус не нарушен, адаптированный, ортогнатичный. Открывание рта свободно. Какой вид хирургического лечения показан в данном случае - остеотомия нижней челюсти или контурная пластика?

(Ответ: при односторонней микрогении с адаптированным прикусом показана контурная пластика).

В. Материалы для тестового контроля. Тестовые задания с одним правильным ответом (α=II):

1. Термин «нижняя макрогнатия» определяет нижнюю челюсть:

- А. недоразвитой;
- В. несимметричной;
- С. смещенной назад;
- Д. смещенной вперед;
- Е. излишне развитой.

(Правильный ответ: Е).

2. Термин «нижняя микрогнатия» определяет нижнюю челюсть:

- А. недоразвитой;
- В. несимметричной;
- С. змішеною назад;
- Д. смещенной вперед;
- Е. излишне развитой.

(Правильный ответ: А).

3. Анатомические нарушения верхней челюсти при верхней макрогнатии:

- А. недоразвитие;
- В. смещения вперед;
- С. смещения назад;
- Д. чрезмерное развитие;
- Е. несимметричная деформация.

(Правильный ответ: Д).

Г. Учебные задания 3-го уровня (нетипичные задания) :

1. Пациентка, 19 лет, обратилась в клинику с жалобами на увеличение нижней трети лица, вистояння подбородка вперед, затрудненное употребление пищи.

1. Поставьте предыдущий диагноз.

2. С какими заболеваниями следует дифференцировать данное заболевание?

3. Какие дополнительные методы обследования следует провести?

(Ответ: 1. Макрогения. 2. Гиперплазия суставной головки нижней челюсти. 3. ТРГ, КТ с 3D-моделированием.).

2. Пациент, 18 лет, обратился по поводу храпа и чрезмерных размеров языка. При осмотре установлено: имеет место двустороннее недоразвитие нижней челюсти, веерообразное положение нижних резцов, ротовое дыхание, язык нормального размера, не помещается в полости рта в результате ее малого объема. Множественный кариес фронтальных зубов нижней челюсти. В анамнезе: хронический атрофический фарингит, вазомоторной ринит.

1. Поставьте диагноз.

2. Сложите план лечения.

3. Изберите метод лечения.

(Ответ: 1. Двусторонняя симметричная микрогения. 2. Обследовать пациента для проведения оперативного лечения под общим обезболиванием. КТ с 3D-моделированием. Проведение хирургического вмешательства. Медикаментозная терапия. 3. Лечение: плоскостная остеотомия заднего отдела ветки челюсти абр плоскостная остеотомия задней ветки челюсти из distraction жевательных мышц.).

3. Больной, 24 годов, обратился с жалобами на увеличение нижней челюсти, вистояння подбородка вперед. При обследовании установлено: вистояння подбородок вперед, сужение лица, сагитальное несоответствие в участке фронтальных зубов.

1. Каких данных не хватает для постановки предыдущего диагноза?

2. Наметьте план обследования.

3. Назовите основные оперативные вмешательства при данной патологии прикуса.

(Ответ: 1. Мнимое западание средней трети лица, зглаждення носогубных складок, нарушение сагитального соотношения между «ключами окклюзии». 2. Консультация ортодонта. ТРГ, КТ, обследование для проведения оперативного вмешательства под общим обезболиванием 3. Поперечные, косые, скользящие остеотомії нижней челюсти; плоскостные остеотомії; комбинированные остеотомии и поперечные остеотомии с удалением зуба и аппаратной компрессией)

7. ЛИТЕРАТУРА.

1. Хірургічна стоматологія та щелепно-лицева хірургія: підручник; У 2т. – Т.2/В.О.Маланчук, І.П.Логвіненко, Т.О.Маланчук, О.Л.Ціленко – К.: ЛОГОС, 2011. – С. 3-4, 24-27.

2. Рузин Г.П. Краткий курс лекций по хирургической стоматологии и челюстно-лицевой хирургии / Геннадий Петрович Рузин – Киев: «Книга плюс», 2006 – С. 98 - 156.

3. Клиническая оперативная челюстно-лицевая хирургия: Руководство для врачей / Под ред. проф. В.Н.Балина и проф. Н.М.Александрова. 4-е изд., доп. и испр. – СПб.: СпецЛит, 2005. – С. 34-39.

4. Щелепно-лицева хірургія: підручник / О.О.Тімофєєв. – К.: ВСВ «Медицина», 2011. – С. 287-304.

5. Хирургическая стоматология и челюстно-лицевая хирургия. Национальное руководство / под ред. А.А.Кулакова, Т.Г.Робустовой, А.И.Неробеева. – М.: ГЭОТАР-Медиа, 2010 – С. 328-466.

№ 17. Дефекты нижней челюсти: этиология, клиника, диагностика, методы костной пластики и показания к их применению.

1. АКТУАЛЬНОСТЬ ТЕМЫ: большое значение в жизни любого человека играет лицо, которое отражает внутренний мир человека, настроение, эмоции, функции организма и тому подобное. Поэтому дефекты и деформации лица могут нарушать психологическое состояние человека, ее

самооценку, социальную адаптированную работоспособность и др. Небольшое количество людей способно длительное время выдерживать психо-эмоциональное напряжение не позволят имеющемуся физическому дефекту или деформации негативно влиять на их жизнь. Поэтому значение реконструктивно восстановительной, эстетичной и пластичной хирургии в нивелировке таких состояний имеет большое значение. Стоматолог любой специализации должен знать особенности хода таких состояний и уметь оказывать адекватную помощь этому контингенту больных.

2. КОНКРЕТНЫЕ ЦЕЛИ:

- 2.1. Предложить классификацию дефектов нижней челюсти.
- 2.2. Объяснять особенности этиологии и патогенеза дефектов нижней челюсти.
- 2.3. Предложить методы диагностики дефектов нижней челюсти.
- 2.4. Классифицировать дополнительные методы обследования, которые используются для диагностики дефектов нижней челюсти.
- 2.5. Составить план дифференциальной диагностики дефектов нижней челюсти.
- 2.6. Составить план лечения пациента с дефектами нижней челюсти.

3. БАЗОВЫЕ ЗНАНИЯ, УМЕНИЯ, НАВЫКИ, НЕОБХОДИМЫЕ ДЛЯ ИЗУЧЕНИЯ ТЕМЫ (МЕЖДИСЦИПЛИНАРНАЯ ИНТЕГРАЦИЯ)

Названия предыдущих дисциплин	Приобретённые навыки
1. Пропедевтика внутренних болезней	Демонстрировать навыки обследования пациента по органам и системам. Описывать общий статус пациента. Демонстрировать навыки по интерпретации данных дополнительных методов обследования. Составить план лечения пациента с дефектом нижней челюсти.
2. Хирургические болезни	Описывать историю болезни пациента с дефектом нижней челюсти.
3. Оперативная хирургия и топографическая анатомия	Применять знания по хирургической анатомии головы и шеи. Изобразить схематически методику оперативного вмешательства при предоставлении помощи пациентам с дефектами нижней челюсти. Демонстрировать навыки по наложению разных видов швов при проведении оперативных вмешательств у пациентов с дефектами нижней челюсти.

4. ЗАДАНИЕ ДЛЯ САМОСТОЯТЕЛЬНОЙ РАБОТЫ ВО ВРЕМЯ ПОДГОТОВКИ К ЗАНЯТИЮ.

4.1. Перечень основных терминов, параметров, характеристик, которые должен усвоить студент при подготовке к занятию:

Термин	Определение
1. Дефект - (от лат. defectus) -	изъян, порча, повреждение, ненормальность, отклонение, патология.
2. Трансплантат (transplantatum; лат. transplanto пересаживать)	участок ткани или орган, который используют для трансплантации

4.2. Теоретические вопросы к занятию:

1. Этиология и патогенез дефектов нижней челюсти.
2. Основные клинические признаки дефектов тела нижней челюсти.
3. Основные клинические признаки дефектов подбородка.
4. Основные клинические признаки дефектов ветви нижней челюсти.
5. Последовательность обследования общего и местного статуса пациента с дефектом нижней челюсти
6. Хирургические методы лечения дефектов нижней челюсти.

4.3. Практические работы (задания), которые выполняются на занятии:

1. Провести опрос пациента с дефектом нижней челюсти.
2. Провести обследование пациента с дефектом нижней челюсти.

3. Составить план обследования пациента с дефектом нижней челюсти.
4. Интерпретировать результаты дополнительных методов обследования (лабораторных, клинических, биохимических, специальных).
5. Определить основные принципы лечения пациента с дефектом нижней челюсти.
6. Составить план лечения пациента с дефектом нижней челюсти.
7. Оформить медицинскую документацию.
8. Подобрать инструментарий, необходимый для проведения оперативного вмешательства по поводу дефекта нижней челюсти
9. Нарисовать схему оперативного вмешательства при дефектах нижней челюсти.

5. СОДЕРЖАНИЕ ТЕМЫ:

Этиология дефектов челюстей определена. Они являются приобретенными и возникают в результате опухолевых процессов, после перенесенной травмы (огнестрельные, неогнестрельные травмы), послеоперационные (например, после удаления зубов), после воспалительных процессов и тому подобное.

Патогенез является очевидным и приводит к потере кости разными механизмами, или к потере и кости, и прилегающих мягких тканей.

Пациенты жалуются на нарушение вида лица, функций челюстей и полости рта: употребление еды, речи и тому подобное.

Клиническая картина дефектов челюстей зависит от локализации дефекта, его размеров, причины возникновения, давности существования и др. Как правило, всегда наблюдаются такие признаки дефекта верхней челюсти: асимметрия лица, возможно видимое отсутствие мягких тканей и кости; западание мягких тканей — щеки, верхней губы; может быть опущение глазного яблока, искривления линий смыкания век и глазных щелей, соединение полости рта с верхнечелюстной пазухой или полостью носа; нарушение герметизма полости рта; нарушение функций челюстей разной степени и тому подобное.

Дефекты нижней челюсти – это состояние нарушения ее непрерывности, монолитности и целостности.

Этиология дефектов нижней челюсти изучена достаточно. Их разделяют на огнестрельных и неогнестрельных, среди последних выделяют пострезекционные (послеоперационные); после воспаления; посттравматические; послеожоговые; после облучения. Дефекты нижней челюсти могут отмечаться как самостоятельное патологическое клиническое состояние, или как компонент врожденного синдрома.

Классификации дефектов нижней челюсти описывают разные важные клинические их особенности — количество фрагментов челюсти, наличие на ее фрагментах зубов, одно- или двусторонние дефекты и тому подобное.

По длине условно различают такие дефекты нижней челюсти: малые (до 2 см), среднего размера (2-6 см), субтотальные (до 10-12 см), половинные (до половины длины челюсти) и тотальные. Они могут быть: 1) с сохранением непрерывности нижней челюсти (полостные, дырчатые, кистозные и краевые); 2) с нарушением непрерывности нижней челюсти (с наличием двух или больше фрагментов челюсти).

По состоянию прилегающих к челюсти мягких тканей: с сохранением или с потерей околочелюстных мягких тканей.

По локализации (В.Ф. Рудько):

8. Дефекты среднего отдела тела.
9. Дефекты боковых отделов тела.
10. Совмещены боковые и срединные дефекты.
11. Дефекты ветви и угла.
12. Субтотальные и тотальные дефекты тела.
13. Отсутствие ветви и части тела.
14. Множественные дефекты.

Дополнительно выделяют сегментарные дефекты челюсти (например, ее подбородного отдела, суставного отростка челюсти), если они являются важными для сохранения функций.

Б.Л. Павлов (1976) описывает такие дефекты челюсти:

1. Концевые (1 свободный фрагмент дырчатые и кистозные).
2. Вдоль челюсти (2 свободных костных фрагмента).
3. Двойные, двусторонние (3 свободных костных фрагмента).

Основные виды огнестрельных дефектов нижней челюсти (К.С. Ядерная):

- 1) с неустойчивым сдвигом отломков;
- 2) со стойким смещением отломков (с укорочением челюсти, рубцами);
- 3) неправильно сросшиеся переломы с дефектом челюсти.

Каждый из этих дефектов может быть в переднем отделе челюсти, боковом, в участке ветви и угла, а также двойным.

Обследования больных. Исследуют прикус, отмечают наличие, количество и стойкость зубов на фрагментах челюсти, состояние системы иммунитета, проводят ЭВМ, КТ, МРТ, КТ-3D реконструкцию зоны поражения, изготавливают, если нужно, стереолитографические модели, индивидуальные фиксаторы (пластинки, сетки, винты) для связывания отломков челюсти.

В клиническом диагнозе дефекта важно указать такие признаки: происхождение дефекта; локализацию дефекта; протяженность (в см); наличие зубов на фрагментах челюсти; рубцовое смещение фрагментов челюсти, языка и мягких тканей; наличие дефекта мягких тканей и тому подобное.

Выделяют такие виды краев костного сегмента: по форме — острые, пилкоподобные и др., по плотности кости — склерозированные, резорбированные, переменной плотности, по толщине — тонкие или толстые (это важно для планирования фиксации), но практически всегда после разных патологических состояний они не имеют нормальную анатомическую форму. Лишь после резекции челюсти в результате опухолей края дефекта со временем почти сохраняют предоставленную им во время операции форму.

Клиническая картина дефектов достаточно разносторонняя: асимметрия лица, рубцы на коже, искривление ротовой щели, нарушения герметизма полости рта и истекания из нее слюны; аномальное положение, дефект и западание мягких тканей в участке отсутствующих костей; нарушение открывания рта, мимики, речи, жевания, питания, сдвиг и остеопороз отломков челюсти, нарушения прикуса, смещения подбородка в сторону дефекта челюсти, западание угла челюсти, патологическая подвижность фрагментов челюсти, возможно отсутствие участков мягких тканей лица и тому подобное. Смещение точек опоры мышц дна полости рта может повлечь к смещению языка назад с возможным нарушением дыхания разной степени выраженности, постоянной гипоксии и, даже, дислокационной асфиксии, особенно во сне.

Рентгенографически — отсутствие участков челюсти разных размеров, смещения уцелевших фрагментов нижней челюсти, плотность фрагментов костей является разной, возможно утончение участков кости, неравный их контур, ограничительные дефекты края фрагментов имеют округленные концы с костной пластинкой и тому подобное

Лечения больных с дефектами челюстей является очень сложным. Методы лечения дефектов являются консервативными (ортопедическими) и хирургическими.

Ортопедическое лечение предусматривает сохранение или возобновление правильного положения фрагментов челюсти и возобновления количества зубов протезами. В первый раз действие устранения дефекта подбородка участка челюсти Zargeu в 1838 г. использовал серебряный протез. Потом как лечебные устройства начать использовать разные шины, распорки из золота, пластмассы, каучука, разных металлов, пластмасс и тому подобное. Но отмеченные способы не давали необходимый и стойкий результат.

Хирургическое лечение предусматривает устранение дефекта за счет возобновления анатомической целостности и функции кости. Для этого были разработаны многочисленные оперативные вмешательства, в частности:

- пересадка фрагментов местной кости на питательных ножках из прилегающих мышц;
- пересадка фрагментов отдаленных костей (ключица — на груднично-ключично-сосковидной мышце, гребень лопатки — на трапецевидной мышце);
- свободная пересадка автотрансплантатов (целое или расщепленное ребро, подвздошная кость и др.);
- использование консервированных костных ало- и других биологических трансплантатов;
- микрососудистая пересадка аутологических трансплантатов или брeфотрансплантатов (бедренная кость эмбриона на бедренной артерии);
- дистракционное устранение дефектов нижней челюсти (до 17 см длиной);
- использование имплантатов из металла, кристаллов и других материалов - небиологических заменителей кости
- использование металлических каркасов с разными материалами - компонентами кости (что входят в состав кости, то есть ее заменители), вместе с индукторами остеогенеза;

— комбинированные способы.

Виды костной пластики по времени ее проведения:

— первичная костная пластика — ее выполняют одновременно с резекцией челюсти во время удаления опухолей;

— первичная отсроченная — в первые 1—2 суток после повреждения и возникновения костного дефекта при условии принятия антибиотиков и отсутствия явного воспаления в тканях;

— в грануляционную рану — через 10—30 суток, после очистки раны от некротических тканей и в 2-й фазе ранового процесса, воспаления;

— вторичная костная пластика — через 1 мес. и больше после полного заживления раны и нормализации состояния, объема и качества прилегающие к дефекту шелепы мягких тканей.

Для пересадки кости алоткани консервируют разными методами: холодом (от -20 °С к -196 °С), в растворе формалина, антисептике, гель- парафином, лиофилизацией (обезвоживание кости при низкой температуре в вакууме), разными жидкостями, проводят химическую обработку для снижения антигенности кости, деминерализируют кость, применяют эмбрионную кость и тому подобное.

Костные трансплантаты могут быть в разном виде: целой кости, ее фрагмента, вязанки хвороста, костного щебню разного размера, костной муки, деминерализованной кости (костного матрикса) или лишь минерального компонента кости естественного происхождения как в чистом виде, так и с разными добавками определенного действия.

Донорские места для взятия аутологического костного трансплантата: нижняя шелепа, верхняя челюсть, скуловая кость, свод черепа, подвздошная кость, лопатка, ребро, ключица, лучевая кость, малоберцовая кость, метатарзальная кость.

Варианты контакта костного трансплантата с краем челюсти отличаются по площади — поперечные, плоскостные, комбинированные (частично поперечные, частично плоскостные): встык, внакладку, с внутренней (лучше) или внешней стороны нижней челюсти. Желательно, чтобы контакт между трансплантатом и костью был наибольшим.

Методы фиксации трансплантата и кости исчисления. Применяют для этого разные методы остеосинтеза — проволочный шов, спицы Киришнера, металлические пластинки, балки и др.

Костное ложе трансплантата может быть с соединением с полостью рта или без соединения. В первом случае костное ложе является инфицированной ротовой жидкостью, которая увеличивает риск осложнений.

После операции дня оперируемой зоны нужно обеспечить благоприятные условия. в частности обездвижить челюсть на срок от 1 до 3—6 мес. Для этого используют разные устройства для фиксации и иммобилизации челюсти в правильном положении — аппарат Бетельмана, шины Ванкевич, Степанова, назубные шины Тигерштедта и др. их готовят к операции за моделями челюстей.

«Судьба» костного трансплантата зависит от многих факторов и может такой:

7) полное приживления и органотипова перестройка трансплантата;

8) частичное приживления и органотипическая перестройка трансплантата;

9) полное рассасывание;

10) инкапсуляция трансплантата без последующей его перестройки;

11) патологическая перестройка трансплантата — гиперплазия, гипо- или гипер- рост части или всего трансплантата;

12) отторжение всего трансплантата или его части (с нагноением, рассасыванием или с секвестрацией).

Оптимальным вариантом является полное приживления и скорая органотипическая перестройка всего трансплантата. Это происходит при применении микрососудистой аутокости за 1,5— 3 мес.; целой аутокости, перенесенной свободным способом, — при 1—1,5 год; разного аллотрансплантата и имплантатов — еще позже, до 2—3 годов и больше. Возможна также инкапсуляция введенного в ткани биологического или искусственного материала, который защищает кость.

Выбор хирургического метода устранения дефектов нижней челюсти зависит от локализации, размера дефекта, количества дефектов челюсти, степени смещения фрагментов челюсти в неправильное положение, плотности костной ткани фрагментов челюсти, состояния прилегающих к дефекту мягких тканей, причины возникновения, срока после возникновения, наличия на фрагментах челюсти зубов, состояния регенераторного потенциала фрагментов челюсти и прилегающих тканей,

общего состояния пострадавшего, состояния его иммунной системы, наличия сенсibilизации и тому подобное. Но главной среди указанных факторов является локализация и размер дефекта.

Варианты состояния височно-нижнечелюстного сустава (ВНЧС) при дефектах суставного отростка: отсутствие головки челюсти и суставной поверхности сустава, отсутствие головки челюсти и суставного диска, отсутствие всех тканей сустава (с сохранением подвижной челюсти).

При отсутствии головки челюсти полностью возобновить ВНЧС можно путем пересадки кости с суставным концом или вшиванием капсулы нижнего этажа сустава, а уже потом возобновлять суставной отросток челюсти любым костным трансплантатом, желателен аутологическим. Этот вариант возобновления сустава является целесообразнее.

Дефекты суставного отростка – это отсутствие головки челюсти, шейки и основы суставного отростка нижней челюсти. Эти дефекты являются сложными в лечении. Выбор метода операции зависит, главным образом, от размера костного дефекта и состояния височно-нижнечелюстного сустава.

При отсутствии суставной головки и суставного диска необходимо возобновить оба этажа ВНЧС и суставной диск, но местными тканями можно возобновить лишь верхний этаж ВНЧС вшиванием его капсулы. Поэтому, при реконструкции нужно или возобновить нижний этаж сустава трансплантатом, который содержит полный сустав, или оставить возобновленный ВНЧС одноэтажным, поскольку подвижность в этом одноэтажном суставе может быть обеспечена за счет сохраненной верхней части ВНЧС. Впрочем, в последнем случае возобновленный сустав не будет иметь суставной диск.

- дефекты размером 0,5–2,5 см. Самая частая их причина – внутрeнне- суставные многообломочные, осколочные переломы суставного отростка челюсти, когда во время попытки репозиции и фиксации отломков из поднижнечелюстного доступа их удаляют, в результате чего образуется дефект отмеченного размера. Тогда выполняют местную костную пластику: закругляют острые края остатков суставного отростка, формируют новую головку челюсти, вшивают капсулу височно-нижнечелюстного сустава и этим формируют нижний этаж этого сустава, выполняют плоскостную остеотомию заднего края ветви челюсти с сохранением фиксации глубоких жевательных мышц к внутренней поверхности ветви челюсти, перемещают новый фрагмент челюсти вверх, к контакту новой головки челюсти с капсулой сустава, фиксируют перемещенный фрагмент ветви в новом положении остеосинтезом и рану вшивают. Можно также проводить операцию Катца – остеотомию и удлинение заднего края ветви челюсти. Если в участке пластики маловато местного костно-пластического материала или тело челюсти является очень тонким, то можно дополнительно использовать костную ткань из тела челюсти и создать необходимые костные упоры-фиксаторы для перемещенного фрагмента ветви, костного трансплантата, сделать запас кости для последующей этапной операции, что целесообразно применять при лечении детей и подростков.

- при отсутствии возможности использовать кость заднего и нижнего отдела ветви челюсти используют ее венечный отросток для создания суставного отростка: выделяют венечный отросток с плоскостной остеотомией его нижних отделов и сохранением источников кровоснабжения, формируют воспринимающее ложе на внешней поверхности ветви челюсти, переводят венечный отросток на место суставное, устанавливают челюсть в правильное положение, выполняют остеосинтез фрагментов и рану вшивают;

— при невозможности выполнения предыдущей операции применяют дистракционный метод формирования суставного отростка. Из поднижнечелюстного доступа из остатков ветви челюсти формируют ее фрагмент по форме суставного отростка, налагают дистракционный аппарат и через 10—14 суток начинают перемещения фрагмента в нужное положение с темпом 1 мм/сутки за 4 активации аппарата. После достижения правильной формы челюсти и прикуса дистракцию заканчивают, ожидают минерализации костного регенерата и аппарат снимают (М.Б. Швирков);

- применение искусственных протезов ВНЧС и суставного отростка челюсти из металла, пластмассы, искусственных кристаллов является возможным, когда нужно быстрее и с меньшими вмешательствами получить необходимый результат. Впрочем, совершенство отмеченных протезов далеко от желаемого, потому их используют не часто;

- дефекты размером 2,5–4 см. Для их устранения применяют перемещение аутологического венечного отростка, дистракционный метод, а при невозможности их выполнения — свободную костную пластику. Из подчелюстного доступа формируют воспринимающее костное ложе из мягких тканей и кости, берут аутологический костный трансплантат, переносят его в место ветви челюсти и при условии сохранения височно-нижнечелюстного сустава фиксируют трансплантат в правильном положении, после чего к трансплантату фиксируют жевательные мышцы. Если сустав погиб, к трансплантату дополнительно приобщают автосустав;

- микрососудистую пересадку кости выполняют, когда воспринимающее ложе имеет низкие, нежелательные биологические репаративные свойства, есть дефицит мягких тканей, то целесообразно улучшить кровообращение в зоне вмешательства, увеличить объем мягких тканей и тому подобное;

- применение искусственных протезов сустава, ветви или тела челюсти также является одним из возможных методов устранения дефектов такого размера.

Дефекты ветви нижней челюсти могут быть конечными (дефект ограничен одним, лишь центральным фрагментом челюсти, нет суставного отростка) или включенными (ограниченный двумя костными фрагментами — центральным фрагментом челюсти и суставным отростком челюсти). Учитывая, что отсутствие венечного отростка ветви челюсти не имеет существенного значения для функции нижней челюсти, отсутствие его обычно не является основанием для его возобновления. Устранение этих дефектов отличается за методами и техникой исполнения операции.

Конечные дефекты ветви челюсти.

- размером до 3-4 см устраняют методом местной костной пластики – выполняют плоскостную остеотомию нижних отделов ветви и угла челюсти, перемещают фрагмент ветви вверх для возобновления высоты ветви челюсти в участке суставного отростка и фиксируют фрагмент в новом положении;

- конечные дефекты ветви размером 3—7 см также устраняют методом местной костной пластики, но для их устранения используют остатки ветви и тело челюсти. Из поднижнечелюстного доступа из центрального фрагмента кости выкраивают трансплантат нужного размера с включением к нему нижнего края челюсти, в участке которого выполняют плоскостную остеотомию, трансплантат на ножке из мышц перемещают в участок ветви челюсти к состоянию правильного прикуса, формируют суставной отросток и фиксируют трансплантат остеосинтезом расщепленных кортикальных пластинок в участке тела челюсти;

- дистракционный метод предусматривает формирование ветви и суставного отростка из остатков угла челюсти и нижних отделов тела челюсти методом комбинированной (поперечной и плоскостной остеотомии), потом налагают дистракционный аппарат и перемещают фрагмент челюсти в новое положение. Диастаз между донорской зоной и перемещенным фрагментом челюсти формируют при этом методе костным регенератом, потому темп перемещения фрагмента челюсти является классическим (М.Б. Швирков);

- комбинированный метод «дистракция—остеосинтез». При формировании фрагмента челюсти для создания ветви челюсти длину зоны плоскостной остеотомии делает больше величины нужного перемещения фрагмента. Дистракцию фрагмента челюсти проводят с темпом до 2,5—3 мм/сутки, после ее окончания открывают участок контакта фрагмента, что переместили, и тела челюсти, сопоставляют кортикальные пластинки фрагментов и выполняют остеосинтез. После этого фрагменты челюсти срастаются между собой, как при переломе;

- свободная или микрососудистая костная пластика является показанной, когда другие методы не могут быть выполненными в результате местных или общих условий. Как свободные или микрососудистые костные автотрансплантаты применяют трансплантаты реберно-хрящевые, целое или расщепленное ребро, трансплантаты из груднины, лопатки, подвздошной кости, лучевой, малоберцовой, метатарзальных костей и тому подобное. Предложено также создавать ветвь челюсти и ВНЧС из бедра человеческих эмбрионов на бедренной артерии, перенесенный микрохирургическим способом.

Дефекты ветви челюсти у взрослых размером до 3-4 см устраняют преимущественно методами местной костной пластики, для чего используют:

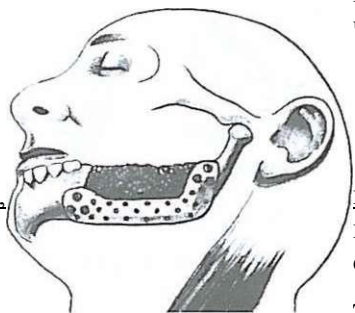
- венечный отросток ветви челюсти – из поднижнечелюстного доступа выделяют венечный отросток, готовят воспринимающее костное ложе, перемещают отросток в новое положение и фиксируют между суставным отростком и телом челюсти;

- нижний край тела челюсти – выкраивают нужного размера трансплантат с подавляющим использованием внутренней кортикальной пластинки челюсти, перемещают его с мягкими тканями в участок дефекта и фиксируют между суставным отростком и телом челюсти;

- металлические каркасы по форме потерянного отдела ветви челюсти, которые после репозиции обоих фрагментов челюсти фиксируют между ними при условии воспринимающего костного ложа, заполняют каркас аутологическим костным щебнем, костным мозгом или спонгиозной костью. Используют также некоторые заменители костной ткани (рис. 1). Через 2—6 мес. после операции ожидают образование новой функционально состоятельной костной ткани между обоими фрагментами челюсти.

Мал.1. Схема использования металлического каркаса, заполненного костным

щебнем, для создания тела челюсти и металлического протеза СНЩС



Дефекты тела, устраняют некоторые размерами из мягких

подбородочного отдела и ветви нижней челюсти многими из перечисленных методов, которые имеют особенности выполнения, что предопределенно большими дефектами и другими свойствами воспринимающего ложа тканей.

Применяют для устранения дефектов отмеченных отделов челюсти:

- размером до 3-4 см – местную костную пластику трансплантатами из челюсти на питательных ножках из мышц дна полости рта (операция Дьяконова) или расщепленную вдоль ключицы на груднинно-ключично-сосковидной мышце, реже – свободную костную пластику, пластику вываренным автотрансплантатом (метод Ходоровича-бернадского- Дробшон), дистракционный метод;

- размером свыше 4 см (включенные или конечные дефекты размером до половин челюсти) — свободной и микрососудистой аутокостной пластики, дистракционный метод, реже делают пластику консервированными орто- или гетеротопическим аллотрансплантатом и искусственными, металлическими пластинками-имплантатами и тому подобное.

Дефекты ветви, угла и тела нижней челюсти размером до 10—12 см устраняют свободным аутологическим костным трансплантатом или микрососудистым трансплантатом из стопы пациента, который содержит две кости (основную фалангу 2—4 пальца, метатарзальную кость), плюсна-фаланговый сустав на сосудистой ножке из тыльной артерии стопы. Из поднижнечелюстного доступа выделяют реципиентную артерию, трансплантат сгибают в суставе по форме угла челюсти, фиксируют нужную форму введением через сустав спицы Киршнера и обеспечивают этим артродез, после чего формируют трансплантатом потерянные отделы нижнечелюстной кости.

Микрососудистый анастомоз налаживают после надежной фиксации кости трансплантата в нужном положении. Спица, которая фиксирует форму трансплантата и проходит через донорский сустав, способствует возникновению артродезу, анкилозуванию сустава, монолитности трансплантата. Этот способ можно выполнять также и в варианте свободной пересадки трансплантата.

Костные трансплантаты соединяют и фиксируют к принимающим отделам челюсти разными методами - встик (плоскостной контакт поверхностей кости), введением концов трансплантату в костномозговые пространства воспринимающей кости, внакладку, комбинированным методом, фиксируют металлическими спицами, на костных пластинками, проводом.

С целью создания благоприятных условий для хода остеогенеза и перестройки трансплантата после перенесенной лучевой терапии или химиотерапии иногда необходимо улучшить качества спровоцированного мягкотканного ложа, обеспечив в нем наличие вместо рубцов и послелучевых изменений новых сполучнотканых структур (желательно мышц) с нормальным регенераторным потенциалом и иногда – и костного трансплантата. Для этого в пределах тела и ветви челюсти используют:

- лоскуты с осевым сосудистым рисунком: грудной, дельто-пекторальный (с фрагментом ребра), «еполетный» лоскут (с фрагментом лопатки);

- микрохирургическое перенесение сложных составленных лоскутов с мышцами и костями, например лоскут широкой мышцы спины с ребром, лоскуты лучевой, малоберцовой кости и тому подобное;

- в пределах тела челюсти используют лоскут из подкожной мышцы шеи: после установления перенесенного свободным способом автокостного трансплантата длиной до 8-10 см в нужное положение между фрагментами нижней челюсти и его фиксации выкраивают прямоугольный лоскут подкожной мышцы шеи с основой наверху, возвращают лоскут кверху и покрывают им костный трансплантат со всех сторон. Мышечный лоскут, который не был спровоцированным лучевой терапией и химиотерапией, имеет достаточный репаративный потенциал, который положительно влияет на ход репаративных процессов и перестройку костного трансплантата.

Замещение дефектов нижней челюсти возможно с помощью дистракционно-компрессионного метода лечения, который был разработан Г.А.Илизаровым в 1954 году.

Общие биологические закономерности, которые проявляются при применении дистракционно-компрессионного метода к костной ткани, надкостница (периоста) и всех других мягких тканей:

- 1) стимулирующее влияние напряжения – растягивание на регенерацию и рост тканевых структур является общей биологической закономерностью нарушения и поддержки генеза тканей;
- 2) принципиальная общность дистракционного остеогенеза с развитием и ростом тканей в онтогенезе.

Механизм действия напряжения – растягивание на ткани, в частности на костную ткань, является таким: остеотомия или перелом кости (механическая травма) является пусковым механизмом регенерации. Возникает отек тканей, активизируется резорбция поврежденных структур кости, выделяются белки-регуляторы репаративных процессов в кости, которые имеют короткодистантное действие (до 400—500 нм). Этим, достоверно, предопределена целесообразность сопоставления и компрессии фрагментов костей при переломе, который приводит к сближению обломков, обеспечивает образование хорошо васкуляризированной грануляционной ткани между обломками (зона роста регенерата), потом – возникновение коллагеновой сетки между обломками со следующей ее минерализацию, то есть образуется первичный костный мозоль.

Дозированная периодическая дистракция фрагментов и новообразованного костного мозоля в участке остеотомии вызывает постоянную микротравму костного мозоля, приводит к освобождению новых порций белков-регуляторов остеогенеза, которые влияют на репаративные процессы и, таким образом, поддерживает остеогенез к образованию костного регенерата необходимой величины. Стабильная фиксация обломков способствует оптимальному расположению и ориентации коллагеновых волокон, остеогенных клеток и кровеносных сосудов.

Темп дистракции фрагментов кости должен совпадать с темпом роста костного регенерата. Если скорость (частота и степень активации аппарата) дистракции будет большей — могут быть зоны ишемии, кисты в кости, возникнет разрыв регенерата, «ненастоящий сустав» и дефект кости, если более малым — фрагменты срастутся между собой и удлинение кости не состоится. Следует отметить, что скорость (темп) дистракции является индивидуальной для каждой кости, пациента и зависит от многих факторов. Для длинных трубчатых костей он составляет в среднем 1 мм/сутки за 2—4 активации аппарата, поскольку частые малые активации аппарата способствуют увеличению скорости образования костной ткани.

Костному регенерату для роста необходим кислород, потому нужно хранить необходимое кровообращение в регенерате, умеренная функциональная нагрузка на него, другие обязательные условия. Дистракция стимулирует регенераторные процессы в тканях, формообразование и обмен веществ, но она может вызывать и его притеснение, которое требует вводить, так называемые дни отдыха от дистракции.

После достижения костью необходимых размеров иногда проводят незначительную компрессию полученного регенерата (до 5—15 суток), который способствует его быстрой минерализации без образования фиброзной ткани. После этого начинается ретенционный период, который по продолжительности должен быть сопоставленным с периодом дистракции (не менее 4 нед.). Через 8—10 нед. по завершении дистракции новая кость за структурой не отличается от нормальной.

Клинические варианты применения дистракционно-компрессионного метода: моно- или билочальный (одновременно выращивают двух костных регенератов); дистракционный, дистракционно-компрессионный, компрессионно-дистракционный.

Начальное клиническое состояние кости, дефекта или деформации может быть: 1) без дефекта прилегающих мягких тканей; 2) с дефектом прилегающих мягких тканей.

Можно проводить дистракцию разных анатомических структур: костного регенерата (Г.А. Илизаров), костных обломков с последующим их остеосинтезом или срастанием (И.о. Маланчук).

Начинают distraction обломков в разные сроки после операции: 1) при плановой поперечной остеотомии нижней челюсти и после первичной хирургической обработки костной раны – через 8-12 суток, после заживления мягких тканей и кожи и возникновения зоны роста (костного регенерата) между обломками кости; 2) при плановой остеотомии - через 5-10 суток; 3) после комбинированной остеотомии — distraction обломков начинают сразу после завершения операции. Во всех этих случаях темп distraction предопределен клиническими условиями, видом тканей, какие distraгируют и колеблется от 0,25-1 мм/сутки (при distraction костного регенерата верхней и нижней челюстей) до 2,5-3 мм/сутки (при distraction фрагментов кости) при 4-разовой активации аппарата.

Варианты темпа distraction обломков костей: 1) постоянный; 2) переменный; 3) со днями «отдыха» (дни, когда distraction не проводят).

Distraction методы устранения дефектов и деформаций нижней челюсти нуждаются в достаточном уровне репаративных процессов в костной ткани челюсти, достаточной плотности опорной кости для фиксации distractionного аппарата на фрагментах челюсти (У.Т. Таиров, В.А. Сукачев, В.И. Гунько, М.Б. Швирков, А.А. Дацко и др.).

Показание к distraction:

- дефекты тела, ментального участка или ветви нижней челюсти;
- деформации и недоразвития нижней челюсти (одно- или двусторонняя микрогения);
- деформация и недоразвитие верхней челюсти;
- верхняя микрогнатия (после частичной или полной остеотомии челюсти);
- атрофия отделов альвеолярного отростка нижней челюсти перед дентальной вживлением;
- недоразвитие отдельных костей лицевого черепа или их участков;
- недоразвитие костей средней зоны лицевого черепа (черепно-лицевая distraction).

Показание к компрессии челюстей достаточно узкими и этот метод является методом выбора — макрогения или макрогнатия.

Выделяют такие варианты остеотомии нижней челюсти при ее distraction: 1) поперечные; 2) фигурные, косые; 3) комбинированные (поперечные и плоскостные).

Для выполнения distractionно-компрессионного метода используют специальные аппараты. В настоящее время разработано много внешнего- и внутриротовых distractionно-компрессионных аппаратов (КДА) для нижней и верхней челюсти (У.Т. Таиров, М.Б. Швирков, В.И. Куцевляк, А.А. Дацко, И.о. Маланчук), несколько способов distractionного устранения дефектов нижней челюсти. Большинство из них предусматривают поперечную остеотомию нижней челюсти с последующей distraction фрагментов. Самыми эффективными из известных являются методы, разработанные на основании опыта мирного и военного (Афганистан) времени (М.Б. Швирков, 1985-1990):

остеопластика нижней челюсти местными тканями (рис. 178) (метод 1). Показанием являются дефекты челюсти: тела — до 2,5 см, подбородка — до 5 см. Создают контакт фрагментов для возникновения костного регенерата с их подготовкой и компрессией, distraction начинают через 7—12 суток после создания костного контакта, созревания регенерата 1—2 мес. Темп distraction регенерата — И мм/сутки;

— невольная остеопластика нижней челюсти (метод 2, 1-й вариант). Показание: дефекты тела, подбородка, угла нижней челюсти длиной до 5—12 см. Остеотомия может быть выполнена через 5—7 суток после травмы. Этапы: 1) остеотомия и наложение КДА; 2) ожидание костного регенерата (7—12 суток), distraction к контакту фрагментов; 3) подготовка краев фрагментов и их срастания (ретенционный период);

— невольная остеопластика нижней челюсти (метод 2,). Показание: дефект переднего отдела до 3—8 см. Но обломки нужно адаптировать оперативно, удалить костный мозоль и рубцы. Этапы: 1) остеотомия, наложение КДА, подготовка краев кости и сводки фрагментов; 2) ожидание появления костного регенерата (7—12 суток), distraction фрагментов;

— невольная остеопластика нижней челюсти (метод 3): Показание: дефекты тела, подбородка размером до 17 см. Этапы: 1) остеотомии челюсти, наложения КДА; 2) distraction фрагментов (через 7—12 суток); 3) контакт и подготовка краев обломков; 4) distraction нового регенерата, ретенция двух первых регенератов; 5) ретенционный период;

— невольная остеопластика нижней челюсти (метод 4). Показание: дефекты ветви и суставного отростка нижней челюсти длиной до 8-12 см.

Следует отметить, что поперечная остеотомия челюсти предусматривает неперенное совпадение темпа distraction фрагментов с темпом роста костного регенерата. Если темп distraction превысит темп роста регенерата, то случится разрыв регенерата с формированием дефекта кости. Напротив,

медленный темп дистракций повлечет срастание фрагментов с гибелью зоны роста регенерата, преждевременной его минерализацией и выходом дистракционного аппарата из тканей.

Предотвратить отмеченные возможные риски и не слишком контролировать сбегал темпов дистракций фрагментов челюсти и роста регенерата позволяет:

метод комбинированной остеотомии нижней челюсти для последующей дистракции фрагментов. Он предусматривает поперечную остеотомию альвеолярного отростка челюсти и плоскостную – ее тела на величину, больше необходимой дистракции челюсти (И.О. Маланчук). Это обеспечивает высший темп дистракции фрагментов, деление дистракционного диастаза между фрагментами на 2 малых объема, в каждом из которых дистракционный остеогенез перебегаёт быстрее и надежнее, а также возможность проведения скорой дистракции на регенерата, а костных фрагментов с их последующим остеосинтезом;

– метод устранения дефекта ветви и суставного побега нижней челюсти является также эффективным (И.о. Маланчук) (рис. 183). Показание: дефекты ветви и суставного отростка нижней челюсти длиной до 8—12 см. Этапы:

1) комбинированная остеотомия челюсти – поперечная альвеолярного побега и плоскостная – тела челюсти с формированием трансплантата за формой и размерами будущей новой ветви челюсти, наложения КДА; 2) заживление послеоперационной раны (5-7 суток), дистракция и перемещение фрагмента тела челюсти в новое положение, на место ее ветви; 3) ретенционный период для минерализации костного регенерата.

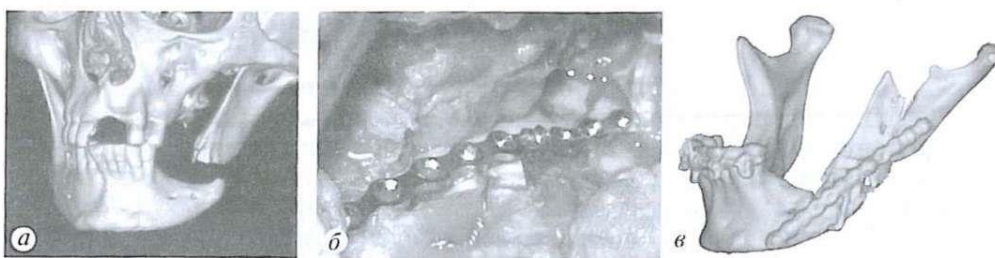Важно, что плоскостная остеотомия тела нижней челюсти на длину, больше необходимой величины перемещения костного фрагмента дает возможность провести дистракцию не костного регенерата, а костных фрагментов, и по окончании их дистракций провести вторую операцию – открытия раны, сопоставления фрагментов и их остеосинтез. Такая методика позволяет не только быстрее получить необходимый результат лечения, но и избежать рисков, связанных с необходимостью контролировать скорость роста регенерата и темп его дистракций с целью предотвращения осложнений.

Следует отметить, что дистракционный метод является сложным в выполнении, особенно при устраненные дефектов нижней челюсти. Он нуждается в высоком профессиональном мастерстве хирургов, достаточной технической оснастки клиники, определенного уровня репаративных возможностей организма больного и значительного опыта врачей.

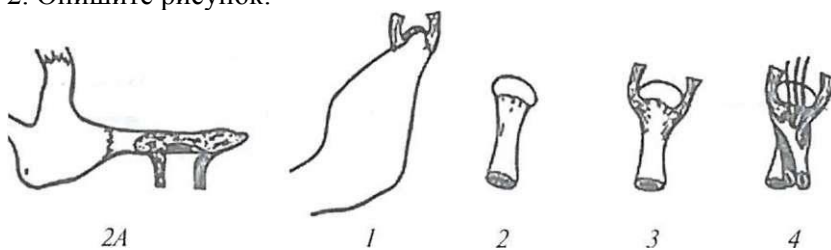
6. МАТЕРИАЛЫ ДЛЯ САМОКОНТРОЛЯ:

А. Завдания для самоконтроля:

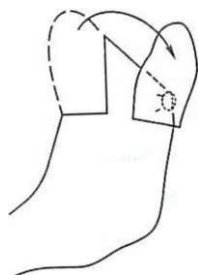
1. Опишите рисунок:



2. Опишите рисунок:



3. Дайте описание рисунку:



Б. Задачи для самоконтроля:

1. Пациентке, 40 лет, проведена операция удаления амелобластомы нижней челюсти путем резекции нижней челюсти с экзартикуляцией к уровню зуба 35. Проведена одновременная первичная костная пластика ортотопическим лиофилизированным гомотрансплантатом нижней челюсти. Пациентке к операции были наложены бимаксиллярные шины с зацепными крючками. Послеоперационный период перебежал без осложнений. Заживление первичным натягом. Функциональный и косметический эффекты через два месяца оценивались как удовлетворительные. Чем объясняется выбор ортотопического гомотрансплантата?

(Ответ: нет необходимости выполнять операцию по забору автотрансплантату, который уменьшает объем операционной травмы, аллотрансплантат имеет форму челюсти, то есть конура сохранена нормальный контур лица, которое дает удовлетворительный косметический эффект после операции).

2. Пациенту, 22 годов, по поводу дефекта угла нижней челюсти, размером до 6 см выполнена операция возобновления челюсти гребнем подвздошной кости, которую получили у пациента. Какой это вид трансплантации?

(Ответ: автотрансплантация).

3. Пациентка, 20 лет, обратилась в клинику с жалобами на дефект тела нижней челюсти. Планируется операция по замещению дефекта костным трансплантатом от Близнеца. Какой это вид трансплантации?

(Ответ: изотрансплантация).

В. Материали для тестового контроля. Тесту задания с одним правильным ответом ($\alpha=II$):

1. Сегментарные дефекты нижней челюсти:

- А. центральные;
- В. срединные;
- С. ангулярные;
- Д. субтотальные;
- Е. суставного отростку нижней челюсти.

(Правильный ответ: Е).

2. Темп distraction фразментов кости должен совпадать из:

- А. темпом роста костного регенерата;
- В. темпом образования остеоцита;
- С. темпом образования остеобласта;
- Д. темпом образования остеокласта;
- Е. И фазой остеогенеза.

(Правильный ответ: А).

3. Дефекты ветви, угла и тела нижней челюсти размером до 10—12 см устраняют:

- А. филатовским стеблем;
- В. встречными треугольными лоскутами;
- С. ротационными лоскутами;
- Д. свободным автологическим костным трансплантатом;
- Е. силиконовыми имплантатами.

(Правильный ответ: Д).

Г. Научные задание 3-го уровня (нетипичные задания):

1. Пациент, 35 лет, обратилась в клинику с жалобами на затрудненное употребление еды, невыразительность вешание, деформацию нижнего отдела лица дело. Из анамнеза известно, что два года тому назад получил огнестрельное ранение нижнего отдела щечного участка дело, лечился в госпитале. Рана мягких тканей полностью зарубцевалась, однако остался дефект в участке нижней челюсти дело. Из перенесенных заболеваний отмечает детские инфекции. При обзоре на коже оказывается втянутый рубец в правом под нижнечелюстном треугольнике, подвижной. Открывание рта свободно, однако имеет место нарушение прикуса через смещение фразментов нижней челюсти

справа. При рентгенологическом исследовании нижней челюсти обнаружен дефект тела нижней челюсти размером 3-3,5 см в участке отсутствующих зубов 45, 46. Края костных фрагментов склерозированные и смещенные.

1. Составьте план лечения пациента.

2. Какие требования необходимо выполнить для снижения достоверности отторжения костного трансплантата?

(Ответ: 1. план лечения: клинико-рентгенологическое исследование, выяснить состояние пульпы зубов, которые граничат с дефектом нижней челюсти; анализ состояния мягких тканей в участке дефекта нижней челюсти, достаточно места ли для создания красивого ложа костного трансплантата; решить вопрос откуда взять костный трансплантат; какому методу фиксации фрагментов нижней челюсти предоставить преимущество. 2. для успешного лечения следует обеспечить хорошо выраженную муфту мягких тканей, ложе для трансплантата; рациональную фиксацию фрагментов нижней челюсти с красивым послеоперационным видом пациентов. Наблюдение в динамике на протяжении 1-1,5 месяцев.)

2. Пациент, 55 лет, обратился в клинику с целью последующего лечения. Из анамнеза известно, что 5 лет тому назад была проведена радикальная операция по поводу удаления злокачественной опухоли в участке альвеолярного отростка нижней челюсти. Дефект мягких тканей щечного участка было закрыто филатовским стеблем.

1. Какие сведения из анамнеза следует уточнить.

2. Какие дополнительные методы обследования следует провести.

3. От чего зависит план лечения?

4. Какие противопоказания существуют для костно-пластических операций?

(Ответ: 1. была ли проведена лучевая терапия и ее доза. 2. клинико-рентгенологическое обследование. 3. план лечения зависит от выяснения общего состояния пациента (клинический анализ крови, мочи, флюорография грудной клетки) 4. При наличии дефекта в участке альвеолярного отростка нижней челюсти вопрос о костной пластике может быть проблематичным при наличии тяжелой сопутствующей патологии с учетом возраста пациента и перенесенной лучевой терапии, которая значительно снижает регенераторные свойства организма, а также при наличии любых патологических процессов в участке операции (воспаление, рецидив опухоли и др.) Костная пластика не проводится за недостатки мягких тканей для ложа трансплантата.)

3. Пациенту, 35 лет, десять лет тому назад была проведена операция удаления опухоли в участке нижней челюсти слева, после которой остался дефект тела нижней челюсти слева. Фрагменты сместились во встречном направлении, подвижные. Костная пластика не проводилась, потому что пациент имел заболевание желудочно-кишечного тракта. Лечился у гастроэнтеролога. В данное время обратился с просьбой провести костно-пластическую операцию в участке тела нижней челюсти слева.

1. Составьте план дополнительного обследования и лечения.

2. Назовите особенности диеты и питания пациентов в послеоперационном периоде.

(Ответ: 1. необходимо обследование у гастроэнтеролога, клинико-рентгенологическое обследование в участке дефекта нижней челюсти слева для исключения рецидива опухоли. При планировании операции костной пластики необходимо определение настоящего размера дефекта, а также выбор трансплантата и метод фиксации фрагментов нижней челюсти. 2. пациенты после костно-пластических операций на нижней челюсти нуждаются в специальном трубчатом калорийном питании (3000 Ккал) + 800 мг аскорбиновой кислоты ежедневно. Следует обильно орошать полость рта растворами антисептиков, водой 5-6 раз в день.

7. ЛИТЕРАТУРА.

1. Хирургическая стоматология и челюстно-лицевая хирургия: учебник; В 2т. – Т.2/ В.О.Маланчук, И.П.Логвиненко, Т.О.Маланчук, О.Л.Циленко – К.: ЛОГОС, 2011. – С. 54-60.

2. Челюстно-лицевая хирургия: учебник /О.О.Тимофеев. – К.: ВСВ «Медицина», 2011. – С. 65-70.

3. Хирургическая стоматология и челюстно-лицевая хирургия. Национальное руководство / под редакцией А.А.Кулакова, Т.Г.Робустовой, А.И.Неробеева. – М.: ГЭОТАР-медиа, 2010. – С. 54-67.

4. Бондарь в.С. Кожная пластика плоскими стеблями. - Алма-Ата, Наука, 1982.-С. 100-121.

5. Безруков в.М., Ипполитов в.П., Лурье т.М. Восстановленная хирургия челюстно-лицевой области. Сб. трудов ЦНИИС. - М., 1995. – С. 167-189.

6. Каламкаргов х.А., Рабухина н.А., Безруков в.М. Деформации лицевого черепа.-М.: Медицина, 1984.- С. 67-89.

7. Косметические операции лица Под редакцией проф. Н.М. Михельсона. - М.: Медицина, 1965.-251 с.
8. Кручинский Г.В. Пластика ушной раковины. - М.: Медицина, 1975. - 176 с. Лимберг А.А. Планирование местнопластических операций. - Л.: Медгиз, 1963.- С. 456-474.
9. Лясников В.Н., Лепилин А.В. Внутрикостные стоматологические имплантаты. - Саратов: Изд. сарат. ун-та, 1997. - С. 23-34.
10. Мессина В.М. Первичная кожная пластика при травме мягких тканей лица. - М.: Медицина, 1970.- С. 27-38.
11. Михельсон Н.М. Восстановительные операции челюстно-лицевой области. - М.: Медгиз, 1962.-С. 67-89.

№ 18. Деформации верхней челюсти: этиология, патогенез, классификация, клиника, диагностика, лечение.

1. АКТУАЛЬНОСТЬ ТЕМЫ. Деформации верхней челюсти в практике хирурга - стоматолога наблюдаются достаточно часто. Дифференциальная диагностика деформаций верхней челюсти, иногда требует значительных знаний таких патологических проявлений

2. КОНКРЕТНЫЕ ЦЕЛИ:

- 1.1. Анализировать этиологические факторы, которые способствуют возникновению деформации верхней челюсти
- 1.2. Объяснять особенности клинического течения деформации верхней челюсти.
- 1.3. Предложить план обследования больного с деформацией верхней челюсти.
- 1.4. Классифицировать деформации верхней челюсти.
- 1.5. Трактовать принципы диагностики деформации верхней челюсти
- 1.6. Рисовать графологическую схему темы.
- 1.7. Проанализировать результаты лабораторных и инструментальных обследований.
- 1.8. Составить алгоритм действий врача во время клинического обследования больного с деформацией верхней челюсти

3. БАЗОВЫЕ ЗНАНИЯ, УМЕНИЯ, НАВЫКИ, НЕОБХОДИМЫЕ ДЛЯ ИЗУЧЕНИЯ ТЕМЫ (междисциплинарная интеграция).

Названия предыдущих дисциплин	Приобретенные навыки
1. Топографическая анатомия.	Определить поврежденную анатомическую область.
2. Общая хирургия.	Описывать историю болезни пациентов с деформацией верхней челюсти
3. Внутренние болезни.	Установить диагноз деформации верхней челюсти .
4. Фармакология.	Назначить схему медикаментозного лечения пациенту.
5. Рентгенология.	Определить необходимый для больного метод обследования.

4. Задания для самостоятельной работы во время подготовки к занятию.

4.1. Перечень основных терминов, параметров, характеристик, которые должен усвоить студент при подготовке к занятию:

Термин	Определение
1. Деформация лицевого черепа	это нарушение морфологических и функциональных соотношений элементов костей лица, их эстетических пропорций, формы, размеров, размещение костных отделов.

4.2. Теоретические вопросы к занятию: 1. Определить поврежденную анатомическую область. 2. Описывать историю болезни пациентов с деформацией верхней челюсти 3. Установить диагноз деформации верхней челюсти 4. Назначить схему медикаментозного лечения пациентов с деформацией верхней челюсти 5. Определить необходимый для больного метод обследования.

4.3. Практические работы (задания), которые выполняются на занятии: 1. Провести пальпацию челюстно-лицевой области у больного с деформацией верхней челюсти

5. СОДЕРЖАНИЕ ТЕМЫ:

Верхняя челюсть отличается сложным анатомическим строением, что влияет на клинические проявления нарушений и методы их устранения. Это наличие контофорсов верхней зоны лица и верхней челюсти (вертикальных, горизонтальных), малое количество костного вещества, отсутствие эндоосальных артерий, близость важных органов (зрения, ЦНС, обоняния, верхних дыхательных путей), низкий репаративный потенциал костных клеток - остеосинтез происходит главным образом метапластическим путем.

Классификация деформаций лицевого черепа ВОЗ (1975):

1. Макро-и микрогнатия верхней челюсти.

2. Асимметрия челюсти: верхнечелюстная прогнатия; верхнечелюстная ретрогнатия.

Указанная классификация описывает не все имеющиеся клинические ситуации, поскольку реальное их количество значительно больше.

Клиническая картина и лечение деформаций верхней челюсти разнообразны. Показания к их устранению являются: нарушение формы и функции верхней челюсти, эстетические дисгармонии с нарушением вида лица человека.

Существуют абсолютные противопоказания к хирургическому лечению аномалий верхней челюсти: некомпенсированные общие заболевания организма, нарушение процессов регенерации костной ткани, системные заболевания пародонта, опухоли челюстно-лицевой области, сопутствующие психические заболевания и т.п..

К относительным противопоказаниям можно отнести врожденную и приобретенную адентию, острые и хронические воспалительные процессы, в области корней зубов и тела верхней челюсти, при носовых пазух. Симптоматические заболевания пародонта, поражения опорных для назубных аппаратов зубов кариесом и его осложнения.

Среди деформаций верхней челюсти чаще наблюдаются микрогнатия (ретрогнатия), микрогнатия с сужением зубных рядов, прогнатию (макрогнатию), открытый прикус и т.д.

Микрогнатия (ретрогнатия)

Характеризуется недоразвитием верхней челюсти или ее расположением более назад относительно основания черепа. Развивается вследствие врожденной или приобретенной (в период роста костей) адентии, врожденного незаращения верхней губы и неба и перенесенного оперативного вмешательства (неадекватными оперативными методами). Пациенты жалуются на деформацию лица, затрудненное носовое дыхание, неясную произношение звуков, плохое разжевывания пищи.

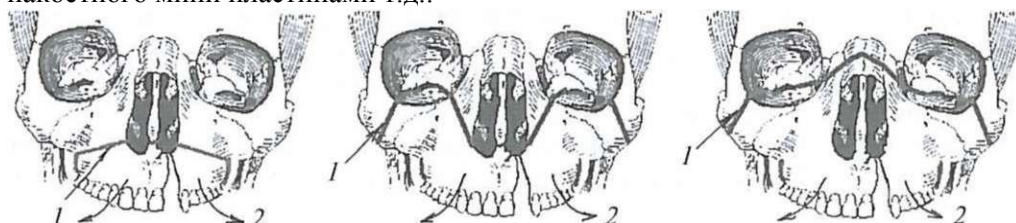
Клиническая картина: недоразвитие и западение средней зоны лица, верхняя губа будто западает, носовая перегородка смещена назад, между центральными резцами верхней и нижней челюсти является сагиттальная щель (до 0,5-1 см), прикус нарушен, верхние резцы выстоят вперед, нижние резцы коронками смещены назад, моляры челюстей не совпадают. Носовое дыхание несколько затруднено. Рентгенографически: ретропозиция верхней челюсти на фоне нормально развитой с нормальным положением нижней челюсти, тело верхней челюсти может быть недоразвитой. Изучение моделей челюсти-премолярный и молярный индексы могут быть нормальными или несколько уменьшенными, фигурно-Горбкова контактов между зубами недостаточно, они аномалийные. Уровень деформации верхней челюсти чаще определяют локальный зубо-альвеолярный, реже - верхнечелюстной, требующий преимущественно вмешательств в пределах нижней половины верхней челюсти и ее альвеолярного отростка.

Лечение микрогнатии: микрогнатия (ретрогнатия) - консервативное и оперативное. Консервативное (ортодонтическое) является показанным при незначительных клинических формах деформации, когда небольшим изменением наклона передних резцов можно достичь ортогнатичного прикуса, перемещение вперед верхней губы и носовой перегородки, улучшения вида лица. Впрочем такое перемещение является эффективным только в период роста лицевого черепа. Ортодонтическое: лечение предусматривает изготовление зубных протезов со вторым зубным рядом, который расположен перед собственными зубами и имеет целью достижение эстетического вида передних зубов верхней челюсти путем создания иллюзии их правильного положения, а также перемещение вперед верхней губы и носа. Хирургически - ортопедическое: лечение предусматривает удаление передних зубов расположенных позади нижних зубов с последующим изготовлением несъемного или съемного зубного протеза с достижением достаточной функции и эстетики. Дополнительно для этого метода применяют контурную пластику при ротовой зоны. Впрочем, указанные способы не являются патогенетическими, а потому не всегда эффективны. Хирургические способы: предложено много способов микрогнатии и ретрогнатия, однако все они предусматривают главное - нормализацию положения и размеров верхней челюсти и прикуса, вида лица. Г.И. Семенченко (1960-1964)

предложил выполнять через горизонтальные разрезы по переходной складке остеотомию верхней челюсти по ФОР I с перемещением челюсти вперед.

Однако горизонтальные разрезы и одномоментное перемещение челюстей вперед без одновременной костной пластики не обеспечивает регенерации кости в зоне операции и содержание челюсти в нужном положении. Поэтому В.М. Безруков (1980) разработал фигурные разрезы передней поверхности верхней челюсти с установкой после ее перемещения костных трансплантатов между холмом верхней челюсти и крыловидными отростками, на спинке носа для улучшения срастания фрагментов и предотвращения послеоперационного смещения челюстей в прежнее положение.

Впоследствии было предложено много методик остеотомии верхней челюсти по ФОР I, в том числе: фигурных распилов кости для совпадения перемещенных фрагментов костей, фиксации их накостного мини пластинами т.д..



Прогнатию (макрогнатию) верхней челюсти

Макрогнатия имеет, как правило, врожденный характер, проявляется в конце или после завершения роста костей лицевого черепа и может быть самостоятельным состоянием или сопровождаться нарушениями формы нижней челюсти.

Пациенты жалуются на эстетические недостатки, чрезмерно большую верхнюю челюсть, затрудненное откусывание и еды. Клинически определяется выстояние вперед верхней губы и передних зубов различной степени выраженности, сагиттальная щель между резцами обеих челюстей, по-движения прикуса. Обследование пациента является типичным, главная роль принадлежит рентгенографическим методам исследования.

Рентгенографически - чрезмерное развитие всех отделов верхней челюсти, переднего отдела челюсти или переднее положение нормально развитой верхней челюсти. Лечение зависит от того, какая именно форма макрогнатии и ее степень имеет место у пациента. Чрезмерное развитие переднего отдела верхней челюсти, который выражен умеренно, устраняют хирургически-ортодонтическим способом: удаляют 14 и 24 зубы, выполняют кортикотомию альвеолярного отростка на уровне этих зубов с последующим с 12 - 14-х суток ортодонтическим лечением (Г.И. Семенченко). Можно также выполнить вертикальную остеотомию альвеолярного отростка одновременно с удалением 14 и 24 зубов и горизонтальную остеотомию переднего отдела верхней челюсти по Фор I с одновременным перемещением остеотомованого блока назад и остеосинтезом фрагмента в новом положении (Г.И. Семенченко).

Ускорить перемещение передних зубов верхней челюсти назад после удаления 14 и 24 зубов и кортикотомии альвеолярного отростка можно с помощью компрессии фрагментов челюсти назубных компрессионными аппаратами на металлических коронках с винтами (В.И. Куцевляк). Указанные способы обеспечивают перемещение переднего отдела верхней челюсти назад только на величину ширины удаленных зубов, то есть на 5-6 мм, что не всегда соответствует требованиям клинического случая.

Перемещение всей верхней челюсти назад при ее общей гиперплазии до-цельно проводить по методу Л. Крекманова (1992). Для этого удаляют 18 и 28 зубы, выполняют резекцией альвеолярного отростка в области удаленных зубов, чем освобождают место для перемещения верхней челюсти назад, затем проводят горизонтальную остеотомию челюсти с Фор II.

Микрогнатия (ретрогнатия).

К указанной уже ниже клинической картины добавляется сложный компонент - сужение зубных рядов верхней челюсти, а именно сужение зубной дуги верхней челюсти в виде так называемой «тали» верхней челюсти, проявятся выраженным сближением премоляров обеих сторон челюсти.

Форма неба может быть готической, сагиттальная щель между резцами верхней и нижней челюстей может достигать 1,5 см, прикус дезадаптирован. Рентгенографически - недоразвитие и ретропозиция верхней челюсти различной степени. Изучение моделей за Поном свидетельствует о значительном уменьшении премолярного и молярного индексов.

Уровень деформации верхней челюсти при сужении зубных рядов чаще бывает верхнечелюстной или с привлечением всей средней зоны лица, реже зубо-альвеолярным, что требует больших по объему

хирургических вмешательств по сравнению с только микрогнатии - перемещение верхней челюсти вперед с обязательным расширением зубной дуги .

Лечение предусматривает комплексное применение хирургических, ортопедических и ортодонтических методов, хотя некоторые авторы используют только ортодонтическое и ортопедическое лечение, которое является не всегда эффективным.

Консервативные, или ортодонтическое-ортопедические методы - предусматривают расширение зубной дуги различными ортодонтическими аппаратами с последующим протезированием зубов. Они эффективны только при незначительных сужениях и ретропозиции верхней челюсти.

Комбинированные хирургически-ортодонтической-ортопедические предусматривают использование различных хирургических методов операций (1-й этап лечения), хотя ортодонтические и ортопедические методы (2-й этап лечения) достаточно постоянными.

К 1-й группе операций относятся:

Компактостеотомия, кортикотомия верхней челюсти (А.Т. Титова) пере-дбачае создания в альвеолярном отростке челюсти отверстий или пропилов кости в местах, имеющих перестроиться под влиянием ортодонтического аппарата и где должны перемещаться зубы .

Через 10-14 суток после операции, когда заживает рана и в кости после воспаления происходит процессы регенерации, т.е. прочность кости будет меньше, начинают ортодонтическое лечение заранее изготовленным аппаратом. После достижения нужной или возможной формы зубной дуги аппарат служит как ретенционный, после чего изготавливают зубные протезы. Этот метод работает только при зубо-альвеолярном уровне недоразвитие верхней челюсти.

Остеотомия скуловых дуг, то есть части контрфорсов средней зоны об-личья (Г.И. Семенченко и соавт.), Устраняет сопротивление этих естественных анатомических образований. После операции, когда сохраняется костная незаращение альвеоляр-ного отростка верхней челюсти, ортодонтическое лечение (расширение и перемищення верхней челюсти) становится более эффективным и быстрым.

Остеотомия скуловых дуг Это обеспечивает еще эффективнее и надежнее перемещения ортодонтическими аппаратами фрагментов средней зоны лица в правильное положение. Эти две указанные методики позволяют получить преимущественно расширение костей при деформациях на верхнечелюстном уровне и на уровне средней зоны лица, а перемещение челюсти вперед достичь ортодонтическим путем можно не всегда.

Операции 2-й группы обеспечивают перемещение верхней челюсти вперед. Выделяют две основные группы операций - остеотомии и дистракционный метод

Остеотомия верхней челюсти. Выполняют, как правило, симметричную остеопороза томию верхней челюсти на уровне Фор I, II или III, отделяют ее от прилегающих костей, перемещают вперед, а в костные промежутки вводят костные транс-плантаты, предотвращающие возможному смещению костного блока, переместили в исходное положение и способствуют сращиванию перемещенного и базового фрагментов костей. Впрочем, следует отметить, что одновременные остеотомии и дисграцийный метод хоть и является высокоэффективным, однако не обеспечивают расширение зубной дуги верхней челюсти, что обусловило дальнейшее развитие новых методов лечения.

Операции 3-й группы предусматривают одновременное перемещение верхней щелей-пи вперед и расширение зубной дуги. В зависимости от уровня, подавляющего ло-кализации и степени деформации выполняют симметричные или несимметричные ос-теотомии челюсти и костей средней зоны лица, желательно - через подслизистые туннели для сохранения кровообращения в перемещаемых фрагментах костей и их жизнеспособности.

Остеотомия верхней челюсти по ФОР I, II или III с одновременным перемещение ее вперед и расширением зубной дуги на уровне незрошения альвеолярного отростка челюсти. Операция показана при вторичных деформациях верхней челюсти, твердого неба с сужением зубных рядов на уровне незримого альвеолярного отростка, которые возникли после радикальной ураноста-филопластики. После остеотомии и перемещения верхней челюсти вперед, восстановление в классические места и фиксации костных трансплантатов, проводят расположение альвеолярного отростка на нужную величину.

Фиксируют достигнутое положение фрагментов альвеолярного отростка на-зубными фиксаторами, формируют между фрагментами альвеолярного отростка мягкотканых ложе, вводят в него автокостиковый трансплантат из нижней челюсти, чем фиксируют достигнутое положение фрагментов, и рану ушивают. Через 1-3 мес. после операции, что обусловлено местным состоянию, начинают ортодонтическое лечение. Когда есть и сужение, и деформация зубного ряда, показана остеотомия верх-ней челюсти по ФОР I, II или III, перемещения ее вперед с расширением Альваеолярного отростка челюсти после его фрагментации. После перемещения вперед и фиксации

блока костей средней зоны лица расширяют альвеолярный отросток верхней челюсти в области его незрелости, затем выполняют одну-две-три вертикальные остеотомии ее альвеолярного отростка.

Открытый прикус.

Открытый прикус - это состояние наличия между верхними и нижними резцами вертикальной щели и они при состоянии закрытого рта не контактируют между собой.

В тяжелых случаях контактируют между собой лишь крайние моляры. Иногда наблюдается также боковой открытый прикус.

Распространенность открытого прикуса от 0,9 до 7,4%, в среднем - 4,5% от всех зубо-челюстных деформаций у детей. Причины - наследственность, рахит в детском возрасте, большой язык, эндокринные нарушения, вредные привычки, патология верхних дыхательных путей и другие причины

Открытый прикус имеет 4 основные формы:

- 1) деформация (недоразвитие) переднего отдела верхней челюсти;
- 2) деформация (гиперплазия) дистального отдела верхней челюсти;
- 3) деформация (недоразвитие) переднего отдела нижней челюсти;
- 4) деформация обеих челюстей.

Клиническая картина: удлиненная, как правило, нижняя треть лица, губы натянуты и могут не смыкаться, верхняя губа несколько укорочена, рот открыт и видны зубы, между верхними и нижними зубами расположен язык, носо-губная складка является сглаженной, подбородок массивный, угол нижней челюсти достигает 140-150 ° и больше. Расстояние между резцами достигает 10-12 мм и более, альвеолярные отростки переднего отдела челюстей обычно недоразвитые и короткие, зубные дуги деформированы, аномальные положения отдельных зубов.

Рентгенографически может отмечаться укорочение свода черепа со смещением верхнечелюстного комплекса назад, увеличение угла нижней челюсти. Электромиографическое - снижение активности жевательных мышц, мимических мышц и языка, возможно увеличение активности приротовых мышц. Есть нарушены функции жевания, дыхания и речи. По величине вертикальной и горизонтальной щели (по протяженности) между зубами выделяют 3 степени открытого прикуса:

1 - й - вертикальная щель в 2 мм, горизонтальная щель между зубами в пределах только фронтальных зубов, резцов и клыков;

2 - й - вертикальная щель в 3-5 мм, горизонтальная щель в пределах от резцов до премоляров;

3 - й - вертикальная щель более 5 мм, горизонтальная щель в пределах от резцов до моляров (17-47 и 27-37 зубов)

4 - й - деформация обеих челюстей.

Лечение зависит от величины, причины развития открытого прикуса, возраста пациента и т.д.. Оно предусматривает общее и местное лечение хирургическими и консервативными, ортодонтическим методами (до-или после - операционным) и ортопедическим (по показаниям).

Основные методы лечения открытого прикуса:

- Консервативное, ортодонтическое - является эффективным и показанным только в формах невыраженных его формах, в период роста и развития лицевого черепа; хирургическое и послеоперационное ортодонтическое, ортопедическое - применяется преимущественно после окончания роста лицевого черепа.

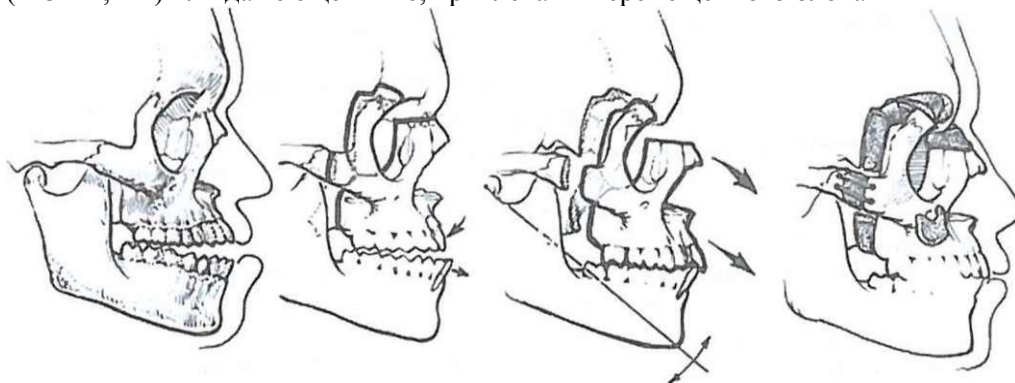
Хирургическое лечение предусматривает улучшение условий для ортодонтического лечения или оперативное восстановление прикуса, в том числе перемещения недоразвитых частей альвеолярных отростков челюстей вместе с зубами к обеспечению их контакта между собой, или нормализацию формы и размеров одной или обеих челюстей с восстановлением прикуса. Основных операций, разработано несколько:

5) Локальная кортикотомия и компактоостеотомия. их выполняют перед ортодонтическим лечением.

На границе здоровой и недоразвитыми отдела альвеолярного отростка челюсти создают частые дырчатые дефекты кости или проводят рассечение кортикальных пластинок челюстей. После заживления ран, через 10-14 суток начинают ортодонтическое лечение, т.е. сведение альвеолярных отростков вместе с верхними и нижними зубами ортодонтическими аппаратами. Возведение зубов вместе с фрагментами альвеолярного отростка можно проводить и дистракционным методом.

1. 2 Реконструктивные операции на челюстях показаны при деформации одной или обеих челюстей. На верхней челюсти выполняют, как правило, остеотомии на уровне Фор И, перемещают фрагмент челюсти в правильное положение и фиксируют. На нижней челюсти употребляемыми являются плоскостные остеотомии в области ее угла на основе метода Даль-Понт. Проведение одновременных двухчелюстной остеотомий требует фиксировать мобильный фрагмент нижней челюсти по

перемещены в правильное положение фрагмента верхней челюсти, выполняют с применением назубных каппы, которая фиксирует промежуточное положение зубных рядов. Если недоразвитие и ретропозиция верхней челюсти очень выраженное ими, распространяются на кости носа, всю скуловой участок, внешнюю и верхнюю стенку глазницы или сочетаются с открытым прикусом, следует нужно проводить остеотомии средней зоны лица на среднем и верхнем уровнях (ФОР II, III) или даже еще выше, привлекая к перемещенного блока



Мал. 161. Остеотомія середньої зони лицевого черепа з ділянками лобової кістки з перекостей і нижні відділи лобної кістки, т.е. все недорозвинуте участка лицо-го и нижні відділи мозгового черепа.

Такие операции выполняют с двусторонней венечного доступа, бором или распилюющей пилой проводят остеотомии вокруг глазницы, затем внут-риротовой, крыловидно-верхнечелюстной шов, перемещают костный блок средней зоны лица в необходимое положение, фиксируют достигнутое положение костными автотрансплантатами и металлическими фиксаторами, после чего раны ушивают. Впрочем, необходимо отметить, что такие вмешательства является травматическими, сопровождаются высокой степенью кровопотери и требуют высокого уровня медицинского обеспечения. Результаты лечения открытого прикуса обычно положительны.

Протрузия зубов.

Открытый прикус нужно отличать от протрузии (перемещения и наклона вперед коронок) передних верхних зубов, что наблюдается чаще, чем протрузия передних нижних зубов. Причинами возникновения этой деформации могут быть вредные привычки, наследственные факторы, заболевания периодонта, травматические повреждения челюстей т.д..

Перед проведением хирургического лечения следует тщательно обследовать бо-рого для исключения влияния системных факторов и выяснения состояния кости в области локальной деформации альвеолярных отростков челюстей, наличии достаточного места в челюсти для смещенных вперед зубов, если их переместить в зубную дугу. Для этого применяют классические методы изучения рентгенограмм, моделей челюстей, прикуса и др..

Выделяют три основных метода лечения протрузии зубов - ортодонтический, хирургический и комбинированный. Ортодонтический метод с применением назубных или на зубы-десневой аппаратуры эффективен при незначительном ме щении коронки зуба вперед, при этом в качестве опоры используют многокореневые зубы (моляры) или внутрикостные ортодонтические имплантаты.

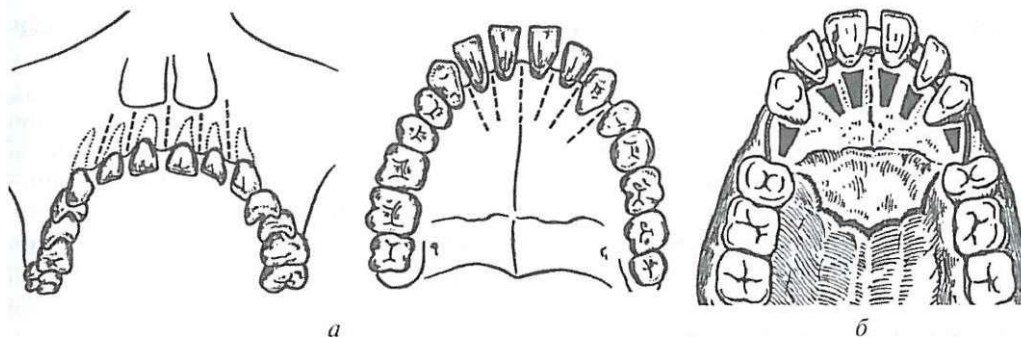

Рис. 162. Кортикотомия (а) межзубных костных перегородок и остеоектомии (б - за Бихлмаером) при протрузии передних верхних зубов

Хирургический метод самостоятельно применяют довольно редко - удаляют по одному зубу с каждой стороны челюсти (чаще 4 зуба), выполняют П-образную остеотомию переднего отдела челюсти, смещают фрагмент челюсти вместе с зубами в правильное положение и фиксируют на период заживления кости в участках остеотомии .

Комбинированный хирургически-ортодонтический метод применяемым чаще. После отслоения слизисто-окисных лоскута или подслизистых тоннелей бором выполняют кортикотомию остеоектомии костных межзубных перегородок в области смещенных зубов .

После заживления раны ортодонтическим аппаратом перемещают зубы в пра-вильнет положение, при этом перемещение зубов в правильное положение происходит значительно быстрее, чем без предварительной хирургической подготовки, но ретенционный период требует стандартных терминов и контроля надежности удержания зубов в новом положении.

Аналогично лечению протрузии зубов на верхней челюсти проводят лечение протрузии зубов на нижней челюсти, где особенности лечения обусловлены другим анатомическим строением челюсти и ее специфическими функциональными возможностями.

Атрофия лица (болезнь Ромберга)

Атрофия лица - заболевание, характеризующееся атрофией тканей определенной одной или нескольких участков лица, что приводит к ана-томичних, функциональных, эстетических нарушений . Болеют преимущественно пациенты в возрасте 15-40 лет, при этом женщины болеют чаще - до 80% всех случаев болезни.

Этиология заболевания до сих пор полностью не определена. Считают, что к атрофии и уменьшения объема тканей различных отделов лица приводят ней-рогуморальни нарушения, в том числе нервной трофики вследствие причин центральной или периферической действия. К таким причинам относятся различные виды нарушения вследствие действия тех отделов центральной или периферической нервной системы, что непосредственно касаются иннервации тканей лица, челюстно-лицевой области. Чаще определяют поражения V-VII пары черепно-мозговых нервов. Обуславлюють заболевания невриты с нарушением региональной трофики, травмы черепа и периферических нервов, которые могут возникнуть случайно или во время хирургических операций, различные нейроинфекции и энцефалиты, в том числе вирусные, различные дистрофические процессы в диенцефаличних отделах вегетативной нервной системы, аутоиммунные поражения нервной системы Следует отметить, что атрофия лицо может быть или синдромом поражения центральной нервной системы, или самостоятельным заболеванием. В неврологии аналогичные по этиологии заболевания называются боковой амиографичний синдром, болезнь Ромберга. Патогенез: вследствие нарушения нейрогуморальной трофики определенного отдела лица происходят процессы атрофии всех тканей, которые есть в области поражения - кожи, клетчатки, мышц, желез, костей и т.д.. Имеет место замедление роста и развития тканей. Возникает одно-, двусторонняя деформация лица, асимметрия, при этом границы атрофии тканей определяются достаточно четко и соответствуют пределам иннервации тканей конкретным нервом.

Темп развития заболевания быстрый или медленный. Фаза стабилизации процесса, когда он клинически уже не прогрессирует, возникающее обычно после окончания гормональной перестройки и полового развития организма больного.

Классификация. По локализации: 1) односторонняя (гемиатрофия - односторонняя) 2) двусторонняя.

Двустороннюю атрофию по локализации и степени зон поражения разделяют на симметричные и несимметричные. Могут повреждаться все отделы одной половины лица или некоторые, не все его части, определяющие как сегментарную или частичную атрофию половины лица. С прогрессированием процесса выделяют фазу прогрессирования и фазу стабилизации.

По возрасту пациентов, когда развиваются основные признаки заболевания, которые заставляют впервые обращаться за помощью: 1) у детей (в период роста лицевого черепа) 2) у взрослых (после окончания периода роста лицевого черепа). Следует отметить, что в возрасте 17 лет и старше у людей возникает необходи-мость решать вопросы организации личной жизни, поэтому пациенты, переважно женщины, придають лечению и нормализации внешнего вида очень большое значение.

Пациенты жалуются на искажение, асимметрию лица, разный «объем» лица, затрудненное еды, различный вид кожи, психологические проблемы т.д. четко просматриваются, рельефные при сокращении, более доступные пальпации, гипертонус и гипертрофия мышц на здоровой стороне линия смыкания губ искривлена, губы немного смещены в здоровую сторону; рост волос нарушен; потовыделение кожей лица несимметричное, язык и мягкие которое неба асиметричном по форме, размерам и функций, смещены в здоровую сторону. Если заболевание возникло в период роста лицевого черепа, то рост костей нарушается и дополнительно нельзя определить, что

верхнечелюстная кость, глазница и верхнечелюстная пазуха меньше в размерах, нижняя челюсть имеет укороченное, недоразвинутое плечо и ветвь, подбородок смещен в пораженную сторону; прикус нарушен из-за деформации челюстей, но адаптированный (чаще глубокий), некоторые зубы могут быть аномально расположенными, скученными т.д..

Дифференциальную диагностику проводят с многими процессами, среди которых: врожденные пороки (синдромы жаберных дуг и т.п.); системные поражения соединительной ткани (склеродермия, дерматомиозит), липодистрофия, мышечная кривошея и др..

Обследование пациентов является типичным и состоит в выяснении состояния всех задействованных органов и тканей. Выполняют кроме общих клинических методов: рентгенографические методы исследования костей (ортопантограмма, томограммы черепа в прямой и боковой проекциях с расшифровкой, обзор рентгенограммы нижней челюсти и др.); Эхоостеометрию (определяет плотности костей); фотографии и модели лица; электромиографию жевательных мышц; изучают свойства кожи ее эластичность, подвижность, цвет, кровенаполнение (с помощью реографии, термографии будет термическая асимметрия лица), иннервацию (по уровню кожной чувствительности) изучают состояние зубов, прикуса по моделям челюстей (в артикуляторе), данные электроэнцефалографии могут показать нарушения функции гипоталамо-мезенцефальных т.д.. Желательно также провести КТ-исследования, 3D-реконструкцию мозгового и лицевого черепа, создать стереолитографични модели для более четкого изучения местного статуса и планирования лечения. При необходимости проводят МРТ и МРТ-3D исследования. Необходимыми являются консультации невропатолога, нейрохирурга, эндокринолога, терапевта, других специалистов.

Лечение больного зависит от фазы заболевания, возраста пациента, его социального статуса и семейного положения, степени местных нарушений и т.п..В фазе прогрессирования болезни назначают, как правило, консервативное лечение, направленное на улучшение состояния нервной системы, трофики тка-ней пораженного участка.

Материалы для самоконтроля. А. задания для самоконтроля.

№ п/п	Основные задания Выучить	Указания
1.	Этиология деформации верхней челюсти	Перечислите этиологические факторы, которые способствуют возникновению деформации верхней челюсти
2.	Клиническое течение деформации верхней челюсти.	Перечислить клиническое проявление деформации верхней челюсти.
3.	Лечение деформации верхней челюсти	Предложить план лечения больных с деформацией верхней челюсти

4.5. Виды самостоятельной работы студентов.

1. Выучить такие вопросы (α=I): 1.1. Классификация деформации верхней челюсти. 1.2. Методы обследования больных с деформацией верхней челюсти. 1.3. Клиническое течения деформации верхней челюсти 1.4. План лечения больного с деформацией верхней челюсти

2. Тестовые задания с одним правильным ответом (α=II): 2.1. К особенностям анатомического строения верхней челюсти относят ? А. Наличие конторфорсов, незначительное количество губчатого вещества. В. Отсутствие конторфорсов. С. Значительное количество костного вещества. D. Наличие эндоосальных артерий. E. Отсутствие триггерных зон. (Правильный ответ: А)

2.2. Какие методы лечения деформаций верхней челюсти вы знаете: А.Консервативные. В. Ортопедические. С. Хирургическо-ортопедические. D. Хирургические. E. Все перечисленные выше. (Правильный ответ: E)

2.3. Какие дополнительные методы обследования при деформации верхней челюсти вы предложите? А. Рентгенография. В. Общий анализ крови. С. Осмотр. D. Электроэнцефалография. E. Пальпация. (Правильный ответ: А)

3.Тестовые задания с множественным выбором: 3.1. Противопоказаниями к хирургическому лечению аномалий верхней челюсти относят следующие: А. Общее заболевания организма В. Нарушения процессов регенерации костной ткани. С. Системные заболевания пародонта. D. Опухоли челюстно-лицевой области. E. Заболевания половых органов. (Правильный ответ: А,В,С,Д).

3.2. Показаниями к устранению деформаций верхней челюсти относят следующие: А. Нарушение формы и функции верхней челюсти. В. наличие зон Куркова. С. Наличие болевых точек Вале. D Эстетические дисгармонии с нарушением вида лица Е. Острые, режущие, нападоподобные боли в области затылка. (Правильный ответ: А, Д.)

3.3. При микрогнатии характерным есть следующие нарушения прикуса: А. Верхние резцы выстоят вперед. В. Нижние резцы коронками смещены назад. С. Моляры челюсти не совпадают D. Между центральными резцами верхней и нижней челюсти сагитальная щель Е. Нижние резцы коронками смещены вперед (Правильный ответ: А, В,С,Д).

4. Задачи для самоконтроля:

4.1. На прием к врачу обратился пациент с жалобами на деформацию лица, затрудненное носовое дыхание, нечеткое произношение звуков, плохое пережевывание еды. Объективно: недоразвитость и западение средней области лица, верхняя губа какбы западает, носовая перегородка смещена назад, между центральными резцами верхней и нижней челюсти присутствует сагитальная щель. Определите правильный диагноз. (Ответ: Микрогнатия).

4.2. На прием к врачу обратился пациент с жалобами на эстетические недостатки, увеличение верхней челюсти, затрудненное откусывание и употребление твердой пищи. Клинически определяется выстояния вперед верхней губы и передних зубов, сагитальная щель между резцами обеих челюстей. . Определите правильный диагноз. (Ответ: Прогнатия).

4.3. При осмотре пациента определена следующая клиническая картина: рубцовая деформация верхней губы, укорочение мягкого неба, сужение дуги верхней челюсти в виде так называемой «тали» , сагитальная щель между резцами верхней и нижней челюсти 1,5 см. Определите правильный диагноз. (Ответ: микрогнатия которая совмещается с сужением зубных рядов).

4.8. Перечень теоретических вопросов к итоговому модульному контролю: 1. Какие существуют этиологические факторы, которые способствуют возникновению деформации верхней челюсти ривов. 2. Объяснять особенности клинического течения деформации верхней челюсти 3. Предложить план обследования больного с деформацией верхней челюсти 4. Классифицировать деформации верхней челюсти. 5. Трактовать принципы диагностики деформации верхней челюсти 6. Знать методы лечения пациентов деформациями верхней челюсти.

4.9. Перечень практических заданий и работ к итоговому модульному контролю. Учебной программой не предусмотрено.

7. ЛИТЕРАТУРА.

Основная литература:

1.Хірургічна стоматологія та щелепно-лицева хірургія: підручник; У 2т. – Т2 / В.О Маланчук, П.І Логвіненко,О.Л Ціленко – К. : ЛОГОС, 2011 – С. 3-4.

2.Ускладнення травматичних пошкоджень щелепно-лищевої ділянки: навч. мед. посібник закладів 4 рівня акредитації та інтернів-стоматологів / Рибалов О.В., Ахмеров В.Д. – Полтава:ТОВ.

№ 19. Дефекты верхней челюсти: этиология, классификация, клиника, диагностика, суть методов лечения и показания к их применению.

1. АКТУАЛЬНОСТЬ ТЕМЫ: большое значение в жизни любого человека играет лицо, которое отражает внутренний мир человека, настроение, эмоции, функции организма и тому подобное. Поэтому дефекты и деформации лица могут нарушать психологическое состояние человека, ее самооценку, социальную адаптированную работоспособность и др. Небольшое количество людей способно длительное время выдерживать психо-эмоциональное напряжение и не позволять имеющемуся физическому дефекту или деформации негативно влиять на их жизнь. Поэтому значение реконструктивно восстановительной, эстетичной и пластичной хирургии в нивелировке таких состояний имеет большое значение. Стоматолог любой специализации должен знать особенности хода таких состояний и уметь оказывать адекватную помощь этому контингенту больных.

2. КОНКРЕТНЫЕ ЦЕЛИ:

2.1. Предложить классификацию дефектов верхней челюсти.

2.2.Объяснять особенности этиологии и патогенеза дефектов верхней челюсти.

2.3. Предложить методы диагностики дефектов верхней челюсти.

2.4.Классифицировать дополнительные методы обследования, которые используются для диагностики дефектов верхней челюсти.

2.5. Составить план дифференциальной диагностики дефектов верхней челюсти.

2.6. Составить план лечения пациента с дефектами верхней челюсти.

3. БАЗОВЫЕ ЗНАНИЯ, УМЕНИЯ, НАВЫКИ, НЕОБХОДИМЫЕ ДЛЯ ИЗУЧЕНИЯ ТЕМЫ (МЕЖДИСЦИПЛИНАРНАЯ ИНТЕГРАЦИЯ)

Названия предыдущих дисциплин	Приобретённые навыки
1. Пропедевтика внутренних болезней	Демонстрировать навыки обследования пациента по органам и системам. Описывать общий статус пациента. Демонстрировать навыки по интерпретации данных дополнительных методов обследования. Составить план лечения пациента с дефектом верхней челюсти.
2. Хирургические болезни	Описывать историю болезни пациента с дефектом верхней челюсти.
3. Оперативная хирургия и топографическая анатомия	Применять знание по хирургической анатомии председателя и шеи. Изобразить схематически методику оперативного вмешательства при предоставлении помощи пациентам с дефектами верхней челюсти. Демонстрировать навыки по наложению разных видов швов при проведении оперативных вмешательств у пациентов с дефектами верхней челюсти.

4. ЗАДАНИЕ ДЛЯ САМОСТОЯТЕЛЬНОЙ РАБОТЫ ВО ВРЕМЯ ПОДГОТОВКИ К ЗАНЯТИЮ.

4.1. Перечень основных терминов, параметров, характеристик, которые должен усвоить студент при подготовке к занятию:

Термин	Определение
1. Дефект - (от лат. defectus) -	изъян, порча, повреждение, ненормальность, отклонение, патология.
2. Трансплантат (transplantatum; лат. transplanto пересаживать)	участок ткани или орган, который используют для трансплантации

4.2. Теоретические вопросы к занятию:

1. Этиология и патогенез дефектов верхней челюсти.
2. Основные клинические признаки дефектов верхней челюсти.
3. Последовательность обследования общего и местного статуса пациента с дефектом верхней челюсти
4. Хирургические методы лечения дефектов верхней челюсти.

4.3. Практические работы (задание), которые выполняются на занятии:

1. Провести опрос пациента с дефектом верхней челюсти.
2. Провести обследование пациента с дефектом верхней челюсти.
3. Составить план обследования пациента с дефектом верхней челюсти.
4. Интерпретировать результаты дополнительных методов обследования (лабораторных, клинических, биохимических, специальных).
5. Определить основные принципы лечения пациента с дефектом верхней челюсти.
6. Составить план лечения пациента с дефектом верхней челюсти.
7. Оформить медицинскую документацию.
8. Подобрать инструментарий, необходимый для проведения оперативного вмешательства по поводу дефекта верхней челюсти.
9. Нарисовать схему оперативного вмешательства при дефектах верхней челюсти.

5. СОДЕРЖАНИЕ ТЕМЫ:

Классификаций дефектов верхней челюсти ВМА (Военно-медицинская академия, Санкт-Петербург, 1978), в которой выделены такие клинические ситуации:

IV. Частичные дефекты: 1. Одно-, двусторонние. 2. Двусторонние (переднего отдела челюсти; в боковом отделе; заднего отдела; изолированные дефекты небных отростков).

A. С наличием зубов.

Б. С отсутствием зубов.

V. Полные односторонние дефекты:

1. Изолированные дефекты верхней челюсти. 1. Изолированные дефекты верхней челюсти.

2. Дефекты, которые совмещаются с деформациями других отделов: при наличии соединения с полостью носа; без соединения с полостью носа.

А. С наличием зубов на здоровой верхней челюсти.

Б. С отсутствием зубов на здоровой верхней челюсти.

III. Двусторонние дефекты:

1. Неполные (при наличии зубов; при отсутствии зубов).

2. Полные (без дефекта мягких тканей; с дефектами мягких тканей).

А. С наличием соединения с полостью носа.

Б. С отсутствием соединения с полостью носа.

Клиническая картина. Клинические проявления дефектов верхней челюсти разнообразны и предопределены этиологией дефекта, величиной и локализацией участков потери кости и мягких тканей, наличием соединения полости рта с полостью носа, с верхнечелюстной пазухой, количеством и расположением уцелевших зубов, общим состоянием больного.

Обследование пациентов с дефектами верхней челюсти является типичным, однако чем больший за величиной дефект, тем полнее и тщательнее нужно обследовать пациента, особенно регенераторные возможности тканей (рис. 185). Необходимо провести КТ, КТ-3D, МРТ, создать стереолитографические модели челюстей и ее отсутствующего фрагмента.

Лечения больные с дефектами верхней челюсти хирургическое. Оно зависит от многих факторов, среди которых важной является локализация и размер дефекта, состояние прилегающих мягких тканей, общее состояние пациента, состояние зубов и прикуса, состояние верхнечелюстной пазухи и полости носа, активность челюстных мышц, языка, состояние слизистой оболочки полости рта и тому подобное.

Применяют такие хирургические методы лечения:

6. пластику местными мягкими тканями (при малых дефектах, ороантральных и ороназальных соединениях);

7. пластичное устранение дефектов перенесенными мягкими тканями (лоскут языка, стебель Филатова, артеризированные лоскуты, лоскуты на микрососудистым анастомозах);

8. костную пластику вместе с мягкими тканями (пластика местной костью, свободные костные аутоотрансплантаты, пластика консервированной костью);

9. дистракционное устранение дефектов верхней челюсти;

10. использование металлических, искусственных каркасов с костным щебнем и искусственными или естественными материалами, которые замещают кость.

Иногда применяют комбинированные методы устранения дефектов верхней челюсти.

Показание и техника устранения дефектов верхней челюсти.

6. Дефекты альвеолярного отростка челюсти после удаления моляра и наличия ороантрального соустья устраняют разными методами.

Пластичное устранение дефекта местными мягкими тканями в один слой мягких тканей показано при непродолжительных, малого размера ороантральных соустьях. Операции проводят с использованием:

- слизистой оболочки альвеолярного отростка челюсти: на внешней поверхности альвеолярного отростка выкраивают трапециевидный слизисто-надкостничный лоскут, мобилизуют его пересечение надкостницы в участке основы, смещают лоскут на зону дефекта и при условии здоровой слизистой оболочки верхнечелюстного синусу рану вшивают. При наличии хронического гайморита предварительно выполняют радикальную гайморотомию;

- слизистой оболочки твердого неба: на твердом небе выкраивают ящикообразный лоскут с включением небной артерии, возвращают лоскут, удаляют под ним слизетую оболочку между лоскутом и дефектом, перекрывают дефект лоскутом и лоскут фиксируют швами;

- модификация предыдущей операции уменьшает потери тканей твердого неба и травматичность операции: выделяют на небной артерии (питательной ножке) лишь передний отдел лоскута, проводят лоскут под слизистой оболочкой неба к дефекту и закрывают им лунку зуба. Остатки небного лоскута (слизевую оболочку без артерии) возвращают на донорское место и фиксируют швами (Г.И.Семенченко);

- слизистой оболочки переходной складки: операцию выполняют аналогично двум предыдущим, но слизисто-надкостничный лоскут выкраивают по переходной складке, потом возвращают его на альвеолярный отросток и перекрывают им дефект;

- мостовидным лоскутом альвеолярного отростка при отсутствии соседних зубов: из дистального (медиального) края дефекта выкраивают мостовидным и лоскут с двумя ножками (на небе и по переходной складке), перемещают лоскут на зону дефекта и фиксируют.

Операции с использованием двух мягкотканых лоскутов показанные и возможные при наличии стойкого эпителизованого ороантрального соустья определенной давности и значительных размеров. Для этого используют:

- прилегающую к дефекту слизистую оболочку альвеолярного отростку: выкраивают слизисто-надкостничный лоскут за размерами дефекта с основой к дефекту, отслаивают и возвращают его эпителиальной поверхностью в дефект, фиксируют на небном боку дефекта, после чего дефект перекрывают вторым, классическим слизисто-надкостничным лоскутом из внешней поверхности альвеолярного отростка, неба или переходной складки;

- прилегающую к дефекту слизистую оболочку твердого неба: выкраивают слизисто-надкостничный лоскут с неба питательной ножкой до дефекта, отслаивают и возвращают его эпителиальной поверхностью в дефект, у направления верхнечелюстного синусу, фиксируют лоскут, а сверху перекрывают этот лоскут классическим трапециевидным лоскутом.

Для более надежного закрытия ороантрального соустья следует использовать два мягкотканых лоскута с размещением между ними биологических интерпонентов и средств оптимизации регенерации кости, например свободного или на мягкотканной ножке аутокостного трансплантата из передней поверхности (трапециевидного отверстия) верхнечелюстной пазухи, других авто тканей, костных трансплантатов, биологически активных веществ и др.

Для увеличения объема тканей в участке дефекта можно использовать: из щеки жировой комок Биша, перекрывая его слизисто-надкостничным лоскутом; свободный костный автотрансплантат из передней поверхности верхнечелюстной пазухи; свободный костный аутооттрансплантат на ножке из надкостницы и мягких тканей; слизисто-надкостнично-костный декортикат из внешней поверхности альвеолярного отростка участка дефекта; консервированные биологические ткани, в том числе с заменителями костной ткани.

- костный аутооттрансплантат с передней поверхности верхнечелюстной пазухи на ножке с надкостницы и мягких тканей следует брать таким образом: с типичного трапециевидного доступа отслаивают слизисто-надкостничный лоскут к области трепанации передней стенки пазухи, бором высекают из нее округлой формы кость без ее отслоения от надкостницы, после гайморотомии из мягких тканей лоскута и надкостницы выкраивают мягкотканную ножку для костного автотрансплантата на ножке, переносят его к дефекту, перекрывают костью ороантральное соустье, после чего закрывают зону операции вторым слоем мягких тканей – трапециевидным лоскутом слизистой оболочки и надкостницы.

- слизисто-надкостнично-костный декортикат из внешней поверхности альвеолярного отростка участка дефекта готовят так: после проведения трапециевидного разреза на внешней поверхности альвеолярного отростка долотом проводят расщепление внешней кортикальной поверхности альвеолярного отростка верхней челюсти в пределах лунки удаленного зуба и дефекта, отслаивают трапециевидный мягкотканый лоскут с костным декортикатом соответствующего размера, проводят типичную гайморотомию, после чего перекрывают дефект слизисто-надкостнично-костным декортикатом и ушивают рану.

7. Пластичное устранение дефектов верхней челюсти мягкими тканями (лоскут из языка, стебель Филатова, артериализованные лоскуты, лоскуты на микрососудистых анастомозах) показано при сложных для устранения и больших дефектах кости и мягких тканей, наличия значительного количества тканей, измененных рубцами, после травм и многочисленных операций на небе:

- лоскут с языка: иногда показанный при малых дефектах переднего отдела твердого неба, нуждается в тщательном проведении операции в плане ушивания раны для максимально возможной местной фиксации кончика языка, а затем проведения следующей операции по освобождению языка через 2-3 недели, после заживления раны, приживления лоскута и закрытия дефекта;

- стебель Филатова применяют при наличии больших дефектов верхней челюсти, которые возникают преимущественно после больших резекций и огнестрельных ранений средней зоны лица с потерей прилегающих мягких тканей. Используют классический стебель, сформированный на животе, или «острый», – из шеи. Метод достаточно сложен в применении.

- артериализованные лоскуты: их выкраивают на лице в области носо-щечных складок, из одной или из двух сторон. Питательные сосуды – лицевая артерия, комитантная вена, мягкие ткани – кожа, подкожная жировая клетчатка. После поднятия лоскуты вводят в полость рта, переносят на небо

через отверстие в альвеолярном отростке или через зону его несрастания и используют для пластичного устранения дефекта. Недостаток – видимые рубцы на донорской зоне лица;

- лоскуты мягких тканей на микрососудистых анастомозах: на небе они должны быть тонкими, а потому для этого могут быть использованы лишь лучевой лоскут или лоскут из тыльной поверхности стопы (возможно с поверхностным слоем кости). Рецепиентные сосуды – лицевая артерия и вена.

8. Костная пластика верхней челюсти может быть выполнена при условии потери важных для функции или больших по размеру ее участков. Такие дефекты возникают преимущественно после огнестрельных ранений, онкологических операций но др. Используют такие методы:

8.1. Пластика местной костью:

- воссоздание дистальной части дна глазницы. Используют аутологический венечный отросток нижней челюсти на волокнах височной мышцы. Операцию выполняют одновременно с резекцией верхней челюсти, когда есть достаточный оперативный доступ для анатомических структур;

- воссоздание всего дна орбиты височной мышцей или венечным отростком нижней челюсти с привлечением к трансплантату переднего края ветви нижней челюсти нужной для реконструкции длины. Таким длинным трансплантатом возможно также частично устранить дефект медиальной стенки орбиты, костей носа. Раневую поверхность трансплантата, обращенную в сторону резекционной полости, перекрывают расщепленным свободным кожным трансплантатом, закрепленным марлевым тампоном. В остальном операция не имеет особенных отличий от предыдущей;

- воссоздание всего дна орбиты или его части можно выполнять лоскутом только из передней порции височной мышце, фиксируя его к внутренней стенке орбиты, или приобщая к лоскуту внешний край кости латеральной стенки орбиты после его расщепления фрезой, долотом. Оперативный доступ для этого – венечный или местный, но с учетом хода лицевого нерва. Следует обеспечить закрытие костного трансплантата от внешней среды мягкими тканями;

- воссоздания дна глазницы проводят костями боковой стенки носа. Для этого во время резекции верхней челюсти из сохранных костей боковой стенки носа выкраивают костный трансплантат на слизистой оболочке носа, мобилизируют его и перемещают в участок дна орбиты, после чего фиксируют к остаткам скуловой кости. С той же целью при условии отсутствия указанных местных возможностей используют свободное целое или расщепленное авторебро, которое располагают между остатками скуловой кости и костями носа. Для трансплантату следует сделать костное ложе из прилегающих мягких тканей – слизистой оболочки щеки, неба и изолируют трансплантат от резекционной полости.

- возобновление альвеолярного отростка дистального отдела верхней челюсти можно провести трансплантатом из скуловой кости. Для этого в нижних отделах скуловой кости выкраивают костный трансплантат по размерам дефекта, не отшаровывая от него волокна собственно жевательной мышцы, потом волокна его разделяют, создавая из них ножку, трансплантат смещают, вводят между крыловидным отростком основной кости и краем дефекта альвеолярного отростку верхней челюсти и фиксируют в новом положении, после чего рану вшивают;

- возобновление альвеолярного отростка обеих верхних челюстей при его потере проводят авторебром. Трансплантат вводят в сохранные после заболевания мягкие ткани верхней губы, щеки или в ткани предварительно пересаженного в область дефекта лица и распластанного стебля Филатова и фиксируют между остатками крыловидных отростков основной кости;

- пластика лица микрососудистыми трансплантатами с костью выполняют при дефектах средней зоны лица больших размеров.

9. Дистракционное устранение дефектов альвеолярного отростка верхней челюсти, дистракция верхней челюсти зубными аппаратами и методами возможно лишь в сагитальном направлении в области альвеолярных отростков челюсти на 8-10 мм. Современные хирургические методы позволяют устранить такие дефекты одноэтапной операцией, потому эти методики используются очень редко.

Вертикальная дистракция альвеолярного отростка верхней челюсти показана при значительной атрофии и невозможности провести протезирование с использованием зубных имплантатов или съемных протезов. Выполняют прямоугольную остеотомию альвеолярного отростка верхней челюсти. Проверяют полное отделение фрагмента от челюсти, на челюсть и фрагмент налагают дистракционный аппарат и через 12-14 суток начинают вертикальную дистракцию альвеолярного отростка со средним темпом 0,25-0,33 мм/сутки. Ретенционный период длится до одного месяца, регенерат созревает, аппарат снимают и используют новую кость для съемного или несъемного протезирования.

10. Металлические или искусственные каркасы, рассасывающиеся или не рассасывающиеся специальные мембраны, которые удерживают в нужном месте аутологическую костную стружку, костный щебень, консервированные трансплантаты, искусственные или естественные материалы, которые замещают кость, используют для локального воссоздания и увеличения объема кости перед зубным протезированием, преимущественно для последующего введения в эту зону челюсти дентальных имплантатов.

Ортопедическая подготовка пациента к операции, последующему лечению и реабилитации заключается в изготовлении предварительной модели челюстей и лица, подготовке obturационного резекционного протеза-аппарата.

К таким протезам-аппаратам принадлежат: съемные протезы с утолщенным базисом, съемные протезы с obturационным участком на дефект или зону верхнечелюстного синуса, лицевые протезы отделов лица с фиксацией на очках или внутренне-костных имплантах.

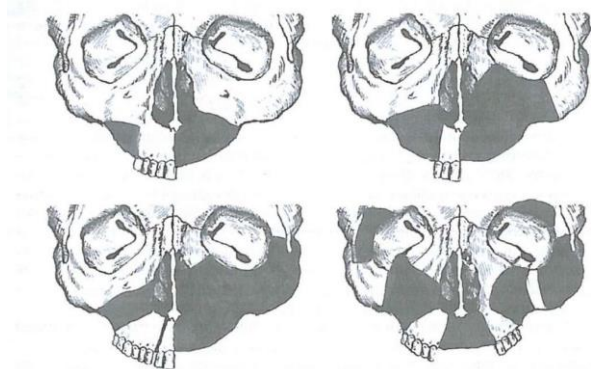
Дефекты контрфорсов средней зоны лица.

Дефекты контрфорсов средней зоны лицевого черепа возникают после переломов его костей и санации костной раны, рассасывания малых отломков костей в области перелома, удаления больших доброкачественных опухолей и опухолевидных образований, секвестрации при остеомиелите верхней челюсти. Устраняют эти дефекты методом костной пластики.

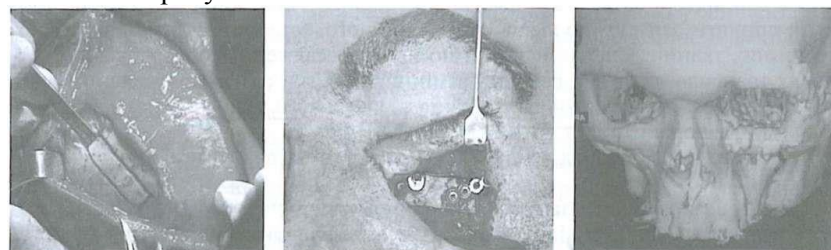
6. МАТЕРИАЛЫ ДЛЯ САМОКОНТРОЛЯ:

А. Задания для самоконтроля:

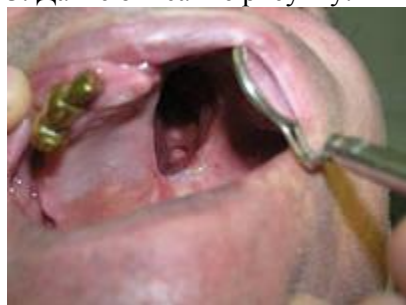1. Опишите рисунок:



2. Опишите рисунок:



3. Дайте описание рисунку:



Б. Задачи для самоконтроля:

1. Пациентке, 40 лет, проведена операция удаления массивной опухоли правой верхней челюсти, необходимо заместить дефект трансплантатом. Какой материал целесообразно применить?

(Ответ: автогенный).

2. Пациенту, 32 лет, по поводу дефекта верхней челюсти, размером до 6 см выполнена операция возобновления челюсти гребнем подвздошной кости, которую получили у пациента. Какой это вид трансплантации?

(Ответ: автотрансплантация).

3. Пациентка, 20 лет, обратилась в клинику с жалобами на попадание содержания полости рта во время употребления пищи в нос. Дефект верхней челюсти возник после травматического удаления 25, 26 зубов. Объективно: имеет место ороантральное соустье до 2,5 см в диаметре с грубо измененными краями дефекта. Какой метод закрытия соустья следует использовать?

(Ответ: для более надежного закрытия ороантрального соустья следует использовать два мягкотканых лоскута с размещением между ними биологических интерпонентов и средств оптимизации регенерации кости).

В. Материалы для тестового контроля. Тестовые задания с одним правильным ответом ($\alpha=II$):

1. Вторичная костная пластика после резекции верхней челюсти проводится через:

- A. 10 дней;
- B. 1-2 месяца;
- C. 3-4 месяца;
- D. 6-8 месяцев;
- E. через 1-1,5 лет.

(Правильный ответ: D).

2. Показанием для проведения первичной костной пластики является дефект верхней челюсти после:

- A. периостита;
- B. секвестректомии;
- C. после лучевой некрэктомии;
- D. удаления злокачественных опухолей;
- E. удаления доброкачественных опухолей.

(Правильный ответ: D).

3. Показанием для проведения вторичной костной пластики является дефект верхней челюсти после:

- A. секвестректомии;
- B. врожденных деформаций челюстей;
- C. удаления злокачественных опухолей;
- D. удаления доброкачественных опухолей;
- E. разреживающего периостита

(Правильный ответ: C).

Г. Учебные задания 3-го уровня (нетипичные задачи):

1. Пациентка, 37 лет, обратилась в клинику с жалобами на затрудненное употребление пищи, невыразительность речи, деформацию средней зоны лица слева. Из анамнеза известно, что три года назад была удалена хондрома левой верхней челюсти в пределах 23-27, после чего проведено лечение в челюстно-лицевом отделении областной больницы. Из перенесенных заболеваний отмечает хронический правосторонний гайморит. При осмотре – имеет место асимметрия лица за счет западания тканей левого щечного участка. Открывание рта свободное, прикус не определяется. При рентгенологическом исследовании левой верхней челюсти обнаружен дефект размером 3-3,5 см в области отсутствующих зубов 23-27. Края костных фрагментов склерозированные и смещенные.

1. Составьте план лечения пациента.

2. Какие требования необходимо выполнить для снижения вероятности отторжения костного трансплантата?

(Ответ: 1. план лечения: клинико-рентгенологическое исследование, выяснить состояние пульпы зубов, которые граничат с дефектом левой верхней челюсти; анализ состояния мягких тканей в участке дефекта левой верхней челюсти, достаточно места ли для создания красивого ложа костного трансплантата; решить вопрос откуда взять костный трансплантат; какому методу фиксации фрагментов верхней челюсти предоставить преимущество. 2. для успешного лечения следует обеспечить хорошо выраженную муфту мягких тканей, ложе для трансплантата; рациональную фиксацию фрагментов верхней челюсти с красивым послеоперационным осмотром пациентов. Наблюдение в динамике на протяжении 1-1,5 месяцев.)

2. Пациент, 49 лет, обратился в клинику с жалобами на боли в правой половине лица, на сукровичное выделение из правой половины носа с неприятным запахом. Боли появились три месяца тому назад. За медицинской помощью не обращался. Болевые ощущения преодолевал употреблением большого количества анальгетиков. Выделение и запах появились 2-3 недели тому назад. После осмотра в

полости рта определяется выраженная подвижная интактных жевательных зубов правой верхней челюсти и незначительная деформация альвеолярного отростка и горба правой верхней челюсти.

1. Поставьте предыдущий диагноз.
2. Проведите его обоснование.
3. Какие дополнительные исследования следует провести для подтверждения диагноза?
4. Составьте план лечения.

(Ответ: 1. раков правой верхней челюсти. 2. длительность заболевания, локализация, симптоматика, боли, подвижность зубов, выделения из носа и специфический запах позволяют предположить рак правой верхней челюсти. Местный статус отвечает распространению процесса из внешне заднего сегмента верхнечелюстного синуса. 3. рентгенологически и морфологически исследование. 4. 1 – провести предоперационную лучевую терапию; 2- изготовить протез-обтуратор на верхнюю челюсть; 3 – провести половинную резекцию верхней челюсти с одновременным удалением лимфатического аппарата шеи дело; 4 – послеоперационный курс лучевой терапии; 5 – реабилитационные мероприятия в послеоперационном периоде.).

3. Пациенту, 23 лет, десять лет назад была проведена четвертая операция относительно закрытия дефекта в переднем отделе неба. Желаемого эффекта не достигнуто. При осмотре – в передней части твердого неба имеется дефект до 3 см в диаметре, ткани вокруг дефекта рубцовоизмененные. Из анамнеза известно, что пациент имеет язвенную болезнь желудка. Последние пять лет пользовался обтюратором. В данное время обратился с просьбой провести костно-пластичную операцию в участке дефекта неба.

1. Составьте план дополнительного обследования и лечения.
2. Назовите особенности досмотра и питания пациентов в послеоперационном периоде.

(Ответ: 1. необходимо обследование у гастроэнтеролога, клініко-рентгенологічне обследование в участке дефекта неба. При планировании операции необходимо определить настоящего размера дефекта, а также выбор места для формирования стебля Филатова то количество этапов перемещения стебля к зоне дефекта. 2. пациенты после таких операций (на завершающем этапе) нуждаются в специальном трубчатом калорийном питании (3000 Ккал) + 800 мг аскорбиновой кислоты ежедневно. Следует обильно орошать полость рта растворами антисептиков, водой 5-6 раз в день.

7. ЛИТЕРАТУРА.

1. Хірургічна стоматологія та щелепно-лицева хірургія: підручник; У 2т. – Т.2/В.О.Маланчук, І.П.Логвіненко, Т.О.Маланчук, О.Л.Ціленко – К.: ЛОГОС, 2011. – С. 3-4, 24-27.
2. Рузин Г.П. Краткий курс лекций по хирургической стоматологии и челюстно-лицевой хирургии / Геннадий Петрович Рузин – Киев: «Книга плюс», 2006 – С. 98 - 156.
3. Клиническая оперативная челюстно-лицевая хирургия: Руководство для врачей / Под ред. проф. В.Н.Балина и проф. Н.М.Александрова. 4-е изд., доп. и испр. – СПб.: СпецЛит, 2005. – С. 34-39.
4. Щелепно-лицева хірургія: підручник / О.О.Тимофєєв. – К.: ВСВ «Медицина», 2011. – С. 287-304.
5. Хирургическая стоматология и челюстно-лицевая хирургия. Национальное руководство / под ред. А.А.Кулакова, Т.Г.Робустовой, А.И.Неробеева. – М.: ГЭОТАР-Медиа, 2010 – С. 328-466.

№ 20. Дистракционно-компрессионные методы лечения дефектов и деформаций костей лицевого черепа.

1. АКТУАЛЬНОСТЬ ТЕМЫ.

Применение аппаратов компрессионно-дистракционного действия в травматологии, в частности, при лечении поврежденных челюстно-лицевого участка дает возможность успешно возобновлять анатомическую целостность челюстей и их функцию в случаях, когда другие способы лечения являются неэффективными.

2. КОНКРЕТНЫЕ ЦЕЛИ:

- 2.1. Анализировать принципы действия компрессионно-дистракционных аппаратов.
- 2.2. Объяснить механизм образования костной мозоли под воздействием компрессии отломков кости.
- 2.3. Предложить план лечения больного с помощью компрессионно-дистракционного метода.
- 2.4. Классифицировать аппараты для лечения переломов костей лицевого черепа по механизму действия.
- 2.5. Трактовать характер репозиции отломков костей с помощью дистракционных аппаратов.
- 2.6. Рисовать схему смещения отломков в результате тяги жевательных мышц при разных видах переломов.

2.7. Проанализировать результаты лечения переломов с помощью компрессионно-дистракционного метода.

2.8. Составить план обследования больного при использовании дистракционно-компрессионного метода лечения.

3. БАЗОВЫЕ ЗНАНИЯ, УМЕНИЯ, НАВЫКИ, НЕОБХОДИМЫЕ ДЛЯ ИЗУЧЕНИЯ ТЕМЫ (междисциплинарная интеграция).

Названия предыдущих дисциплин	Приобретённые навыки
1. Нормальная физиология.	Знать механизм регенерации костной ткани.
2. Гистология.	Знать гистологическое строение кости.
3. Ортопедическая стоматология.	Знать основы челюстно-лицевого протезирования.
4. Пропедевтика хирургической стоматологии.	Уметь провести курацию больного.

4. ЗАДАНИЕ ДЛЯ САМОСТОЯТЕЛЬНОЙ РАБОТЫ ВО ВРЕМЯ ПОДГОТОВКИ К ЗАНЯТИЮ.

4.1. Перечень основных терминов, параметров, характеристик, которые должен усвоить студент при подготовке к занятию:

Термин	Определение
1. Дистракция.	Это механическое воздействие на отломки в двух противоположных направлениях.
2. Компрессия.	Это механическое воздействие на отломки во встречном направлении с целью образования давления в участке перелома.

4.2. Теоретические вопросы к занятию:

1. Классификация аппаратов для компрессионно-дистракционного остеосинтеза.
2. Механизм действия компрессионно-дистракционных аппаратов.
3. Влияние компрессии на тип заживления костной раны.
4. Преимущества и недостатки компрессионно-дистракционного остеосинтеза.

4.3. Практические работы (задание), которые выполняются на занятии: программой не предусмотрено.

5. СОДЕРЖАНИЕ ТЕМЫ:

При лечении переломов костей, механическое воздействие на отломки по показаниям может быть осуществлено в направлении их сближения под давлением (компрессия) или, наоборот, в противоположных направлениях с целью их разведения (дистракция).

Доказано, что компрессия отломков в участке перелома имеет позитивное влияние на заживление костного дефекта, сокращая сроки лечения. Сама по себе компрессия не ускоряет остеосинтез, но при условии точного сопоставления отломков, оптимизирует образование костной мозоли. При этом мозоль формируется лишь в линии перелома, не происходит ее чрезмерного образования на поверхности кости, как это имеет место при смещении отломков. Иначе говоря, осуществляется первичное костное заживление.

В случае застарелого перелома со смещением отломков, когда ручная репозиция неэффективна или вообще невозможна в результате формирования фиброзной мозоли, возникает необходимость постепенного разведения отломков за счет тяги в противоположные стороны. После этого осуществляют постоянную фиксацию с помощью ортопедических или хирургических методов.

По характеру действия аппараты разделяют на дистракционные, компрессионные и смешанного действия, за методом фиксации – внутри- и внеротовые.

Дистракцию используют, также, в случаях когда необходимо «удлиннить» определенный участок челюсти (чаще верхней), например, при лечении микрогнатии. При этом с помощью бора наносят в шахматном порядке отверстия компактной пластинки челюсти, после чего фиксируют на челюсти аппарат дистракционного действия.

Таким образом, показаниями к компрессионно-дистракционному методу будут: сложные переломы челюстей со значительным смещением отломков, ложный сустав, замедленная консолидация, переломы осложнённые остеомиелитом, необходимость удлинения кости.

К преимуществам метода можно отнести такие как:

- воздействие на кость вне места повреждения;
- точное соединение обломков с возможностью первичного заживления и сокращение срока лечения;

- возможность движения в суставе и ранней нагрузки на челюсть;
- возможность удлинения кости;
- возможность лечения ложного сустава компрессией;
- возможность амбулаторного лечения.

Основными недостатками метода являются его сложность и возможность послеоперационных инфекционных осложнений.

В общей травматологии классическим примером компрессионно-дистракционного аппарата является аппарат Илизарова.

В челюстно-лицевой хирургии как пример аппарата дистракционного действия можно привести аппарат Катца, предложенный автором для лечения переломов нижней челюсти при наличии дефекта кости и дистракционно-компрессионный аппарат Грозовского.

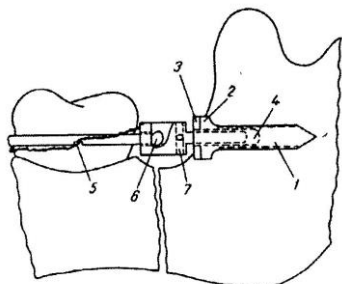
Эти аппараты изготавливают лабораторным способом и фиксируют на зубах с помощью металлических коронок, что значительно усложняет процесс лечения. Среди современных методик можно назвать аппарат Кононенко-Рузина, который представляет собой винт в середине которого имеется канал с резьбой, в который вкручен цилиндр с отверстиями под ключ. Винт вкручивают в малый обломок челюсти в ретромолярном участке после чего соединяют его с назубной проволочной шиной которую фиксируют на зубах. Вращая цилиндр с помощью ключа по часовой стрелке достигают возведения отломков, а против часовой стрелки - их разведения. Кроме этого применяют аппарат Рудько, модифицированный для компрессионно-дистракционного действия и аппарат Магарилла-Соловьиова.

Определенной компрессии можно достичь при применении шины Тигерштедта с зацепными крючками. С этой целью при изготовлении шины между плечами крючков оставляют промежуток в 2 - 3 мм. После фиксации шины на нижней челюсти плечи крючков сводят с помощью крампонных щипцов, за счет чего шина сужается, что приводит к компрессии в участке перелома.

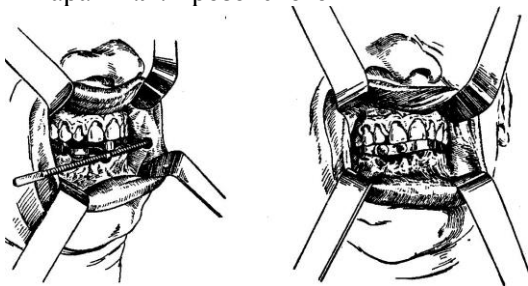
6. МАТЕРИАЛЫ ДЛЯ САМОКОНТРОЛЯ:

А. Задания для самоконтроля:

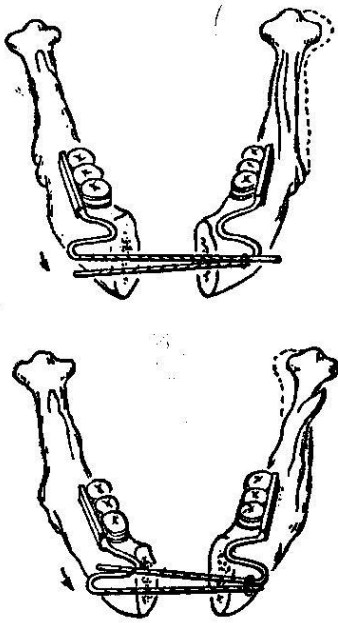
Компрессионно-дистракционный аппарат Кононенко-Рузина, зафиксированный на нижней челюсти



Аппарат А.Л. Грозовского



Аппарат Катца



Б. Задачи для самоконтроля:

1. У больного преклонных лет с замедленной консолидацией перелома угла нижней челюсти было решено применить аппарат Кононенко-Рузина. Какое действие аппарата должно быть использовано в данном случае?

(Ответ: необходимо применить компрессионный вариант действия аппарата)

2. Пациенту с микрогнатией после проведения компактной остеотомии зафиксирован внутриротовой аппарат в виде небной пластинки, которая состоит из двух половин, соединенных винтом. Какое действие аппарата необходимо в этом случае для расширения верхней челюсти?

(Ответ: необходимо дистракционное действие аппарата)

3. В челюстно-лицевое отделение поступил больной, который получил травму нижней челюсти неделю назад. Установлен диагноз: перелом нижней челюсти в участке подбородка слева со значительным смещением отломков. Зубы на обломках неподвижны, в достаточном количестве для фиксации шины. Можно ли осуществить репозицию тугоподвижных отломков с помощью шины Тигерштедта?

(Ответ: с этой целью на каждый обломок фиксируют отдельную шину с зацепными крючками и осуществляют резиновую тягу в противоположных направлениях. После разведения отломков их фиксируют одной шиной с зацепными крючками.)

В. Материалы для тестового контроля. Тестовые задания с одним правильным ответом ($\alpha=II$):

1. Применение компрессии в участке перелома:

- А. Стимулирует остеогенез.
- В. Подавляет остеогенез.
- С. Вызывает атрофию кости.
- Д. Не влияет на остеогенез, но создает оптимальные условия для первичного заживления кости.
- Е. Вызывает гипертрофию кости.

(Правильный ответ: Д)

2. Аппараты дистракционного действия применяют:

- А. Только при открытом переломе.
- В. Только при закрытом переломе.
- С. При переломах без смещения отломков.
- Д. При незначительном смещении отломков, которое легко устранить.
- Е. При значительном смещении отломков, которое нельзя устранить ручным способом.

(Правильный ответ: Е)

3. Какой из приведенных аппаратов является по механизму действия дистракционным?

- А. Аппарат Збаржа.
- В. Аппарат Рудько.
- С. Аппарат Катца.

Д. Аппарат Пенна-Брауна.

Е. Аппарат Панчохи.

(Правильный ответ: С)

Г. Учебные задачи 3-го уровня (нетипичные задачи):

1. На стационарное лечение в челюстно-лицевое отделение поступил больной с переломом тела нижней челюсти справа. После клинического и рентгенологического обследования установлен диагноз «ложный сустав нижней челюсти в области тела челюсти справа». Составьте план лечения больного с применением компрессионного аппарата.

(Ответ: наложение шины на большой фрагмент, оперативное вмешательство с целью освежения краёв отломков, фиксация с помощью компрессионного аппарата, например, Кононенко-Рузина).

2. Больному с двусторонним переломом по нижнему типу Ле Форэ планируется фиксация сломанной челюсти ортопедическим способом. На обеих челюстях сохранены все зубы. Какие шины следует выбрать и как проще всего обеспечить компрессию отломка?

(Ответ: назубные шины с зацепными крючками Васильева или Тигерштедта, подбородочная жесткая праща с резиновой тягой к головной шапочке).

7. ЛИТЕРАТУРА:

1. Хірургічна стоматологія та щелепно-лицева хірургія: підручник; У 2т. – Т.2/В.О.Маланчук, І.П.Логвіненко, Т.О.Маланчук, О.Л.Ціленко – К.: ЛОГОС, 2011. – С. 3-4, 9-12.

2. Рузин Г.П. Краткий курс лекций по хирургической стоматологии и челюстно-лицевой хирургии / Геннадий Петрович Рузин – Киев: «Книга плюс», 2006 – С. 100 - 122.

3. Клиническая оперативная челюстно-лицевая хирургия: Руководство для врачей / Под ред. проф. В.Н.Балина и проф. Н.М.Александрова. 4-е изд., доп. и испр. – СПб.: СпецЛит, 2005. – С. 42-52.

4. Щелепно-лицева хірургія: підручник / О.О.Тимофєєв. – К.: ВСВ «Медицина», 2011. – С. 370-380.

5. Хирургическая стоматология и челюстно-лицевая хирургия. Национальное руководство / под ред. А.А.Кулакова, Т.Г.Робустовой, А.И.Неробеева. – М.: ГЭОТАР-Медиа, 2010 – С. 406-416.

№ 21. Итоговое занятие: «Методы стимуляции регенерации и трансплантации костной ткани. Современные методы хирургического лечения дефектов и деформаций костей лицевого скелета».

1. АКТУАЛЬНОСТЬ ТЕМЫ.

Итоговое занятие имеет цель подведения итогов изученного раздела, ликвидацию пробелов в знаниях студентов.

2. КОНКРЕТНЫЕ ЦЕЛИ:

2.1. Анализировать полученные знания по методикам разных способов стимуляции регенерации костной ткани.

2.2. Уметь объяснить явления физиологической, репаративной и направленной регенерации костной ткани.

2.3. Предложить методы и схемы оптимизации регенерации костной ткани.

2.4. Классифицировать повреждения костей лицевого скелета.

2.5. Трактовать основные принципы диагностики повреждений костей лицевого скелета.

2.6. Рисовать графологическую схему темы.

2.7. Анализировать результаты лабораторных и инструментальных исследований, которые указывают на позитивные моменты в проведенном лечении больного по оптимизации стимуляции костной регенерации.

2.8. Уметь составить хронологическую схему достижений отечественных ученых, сотрудников кафедры, которые работали в данном направлении.

3. БАЗОВЫЕ ЗНАНИЯ, УМЕНИЯ, НАВЫКИ, НЕОБХОДИМЫЕ ДЛЯ ИЗУЧЕНИЯ ТЕМЫ (междисциплинарная интеграция).

Названия предыдущих дисциплин	Приобретённые навыки
1. Гистология, цитология и эмбриология.	Дифференцировать и знать основные виды клеток костной ткани.
2. Физиология.	Знать и уметь объяснить нормальные процессы формирования костной ткани.
3. Патоморфология.	Уметь сравнить патологические типы регенерации и возможные осложнения процессов на тканевом уровне.

4. Общая хирургия (с оперативной хирургией и топографической анатомией).	Определить анатомические области повреждения.
5. Физическая реабилитация, спортивная медицина.	Владеть основными методами иммобилизации костей лицевого скелета и влиянию на направленную регенерацию костной ткани.
6. Хирургия.	Владеть навыками дисмургии.
7. Фармакология.	Назначать схемы медикаментозного стимулирования регенерации костной ткани.
8. Радиология.	Определять необходимый метод обследования.

4. ЗАДАНИЯ ДЛЯ САМОСТОЯТЕЛЬНОЙ РАБОТЫ ВО ВРЕМЯ ПОДГОТОВКИ К ЗАНЯТИЮ.

4.1. Перечень основных терминов, параметров, характеристик, которые должен усвоить студент при подготовке к занятию:

Термин	Определение
1.Регенерация.	Это возобновление структурных элементов ткани вместо потерянных.
2.Травматическая болезнь.	Это патологический процесс, который развивается в результате травматического шока.
3. Репозиция.	Это сопоставление фрагментов костей.
4. Фиксация.	Это закрепление фрагментов в правильном положении.
5. Иммобилизация.	Это выведение органа из функции.
6. Физиотерапия.	С целью реабилитации применение естественных и искусственных физиологических факторов.
7.Лечебная и физическая культура (ЛФК).	Это применение физических упражнений, естественных факторов с лечебно-профилактическими целями.

4.2. Теоретические вопросы к занятию:

1. Навыки обследования больного (раненого) с челюстно-лицевой травмой.
2. Оформление медицинской документации.

4.3. Практические работы (задание), которые выполняются на занятии: программой не предусмотрено.

5.СОДЕРЖАНИЕ ТЕМЫ:

Костная ткань (*textus ossei*) – специализированный тип соединительной ткани с высокой минерализацией межклеточного органического вещества. Костная ткань построена из клеток и межклеточного вещества.

На момент развития костной ткани образуется костный диферон: стволовые, полустволовые клетки (преостеобласты), остеобласты (разновидность фибробластов), остециты. Другими структурными элементами считают остеокласты (разновидность макрофагов).

Межклеточное вещество состоит из органического матрикса (20-25%), минеральной фазы (60-70%) и воды (15-20%). Органический матрикс костной ткани составляет $\frac{3}{4}$ ее объема и на 90-95% состоит из фибриллярного белка коллагена I типа, который синтезируют остеобласты.

Внешне кость покрыта надкостницей, за исключением суставных поверхностей эпифизов, которые покрыты разными видами гиалинового хряща. В периосте (*periosteum*) различают два слоя: внешний (волокнистый) и внутренний (клеточный). Внешний слой образован, преимущественно, волокнистой соединительной тканью. Внутренний слой содержит остеогенные камбиальные клетки. Надкостница соединяет кость с окружающими тканями и принимает участие в ее трофике, развитии, росте и регенерации.

Компактное вещество состоит из костных пластинок, которые образуют гаверсовы системы.

Различают три типы регенерации: физиологическая, репаративная и патологическая. Физиологическая регенерация костной ткани происходит в течение всей жизни и характеризуется постоянным обновлением клеток и межклеточного органического вещества.

Репаративная, или восстановительная, регенерация наблюдается при повреждении костной ткани и направлена на восстановление целостности и функции кости.

Многолетние всесторонние исследования показали, что ход репаративной регенерации и формирования регенерата имеет поэтапный характер и напрямую зависит от общего состояния

организма и местных изменений тканевого метаболизма. Выделяют три типа репаративной регенерации костной ткани: десмогенный, хондрогенный и ангиогенный.

Ход репаративной регенерации зависит от общего состояния организма пострадавшего и местных условий в области перелома.

К общим факторам относят: условия окружающей среды, условия питания (хроническое недоедание, авитаминоз и т.п.), общее состояние больного: наличие острых или хронических заболеваний, период реконвалесценции, тяжесть травмы, наличие совмещенных или комбинированных травм, возрастной и гендерный аспект.

К местным факторам, которые задерживают или нарушают процесс репаративной регенерации, относят степень повреждения прилегающих мягких тканей, сосудов, нервов, нестабильное сопоставление отломков, вторичное их смещение, необоснованная частая смена методов лечения, нестабильный остеосинтез, раннее статическая и динамическая нагрузка ангиогенной мозоли.

О патологической регенерации говорят в тех случаях, когда в силу тех или иных причин происходит искажение регенеративного процесса, нарушение изменений фаз пролиферации и дифференцировки.

Результатом заживления костной раны является костная мозоль. Различают следующие виды костной мозоли: периостальная (внешняя) мозоль, которая формируется главным образом за счет надкостницы; эндосальна (внутренняя) мозоль формируется в направлении от эндоста; интермедиарная мозоль, восполняет щель между компактным веществом костных обломков; параоссальная мозоль формируется как перемычка между фрагментами кости на месте перелома.

К сочетанным повреждениям в соответствии с терминологией принятой в общей травматологии, относят одновременное повреждение тканей или органов нескольких анатомических областей тела.

Сочетанное повреждение может быть одиночным, если оно нанесено одним ранящим агентом, или множественным, если ранящих агентов было два или больше. В свою очередь множественные повреждения могут быть изолированными, когда в одной анатомической области наблюдаются повреждения, нанесенные несколькими ранящими агентами, и сочетанным и, когда две анатомические области или более поражены одновременно несколькими ранящими агентами.

Повреждения челюстно-лицевой локализации при сочетанной травме у большинства пострадавших не являются доминирующими, но играют значительную роль в течении и исходах травмы. Именно при ранах мягких тканей и переломах костей лицевого скелета чаще, чем при повреждениях других локализаций, возникают условия для нарушения внешнего дыхания и последующего развития легочных осложнений вследствие аспирации крови, спинномозговой жидкости, отломков костей, зубов и других инородных тел. Опасность развития осложнений такого рода увеличивается при сочетании повреждений лица с травмами груди и мозга, сопровождающимися нарушением сознания, снижением рефлексов.

6. МАТЕРИАЛЫ ДЛЯ САМОКОНТРОЛЯ:

А. Задания для самоконтроля:

1. Классификация повреждений нижней челюсти
2. Клиника и диагностика переломов нижней челюсти.
3. Методы лечения переломов нижней челюсти.
4. Методы транспортной (временной) иммобилизации отломков челюстей.
5. Методы лечебной (постоянной) иммобилизации отломков челюстей.
6. Методы консервативного лечения переломов нижней челюсти.
7. Хирургические методы лечения переломов нижней челюсти.
8. Вывихи нижней челюсти, классификация.
9. Клиника и диагностика вывихов нижней челюсти.
10. Методы лечения вывихов нижней челюсти.
11. Классификация неогнестрельных переломов верхней челюсти.
12. слабые линии верхней челюсти.
13. Клинические признаки переломов верхней челюсти.
14. Диагностика переломов верхней челюсти.
15. Что такое действительный симптом «очков»?
16. Что такое симптом «двойного пятна»?
17. Что такое симптом «крахмальной салфетки»?
18. Методы лечения переломов верхних челюстей.
19. Медикаментозное лечение переломов челюстей.

- 20.Классификация неогнестрельных переломов костей носа.
 - 21.Клинические проявления и диагностика переломов костей носа.
 - 22.Оказание неотложной помощи при переломах костей носа (остановка кровотечения и др.).
 - 23.Методы лечения переломов костей носа.
 - 24.Классификация переломов скуловой кости и дуги.
 - 25.Клиника и диагностика переломов скуловой кости и дуги.
 - 26.Методы лечения переломов скуловой кости и дуги.
 - 27.Что такое черепно-челюстно-лицевая (сочетанная) травма?
 - 28.Виды сочетанных повреждений.
 - 29.Повреждение головного мозга при сочетанной травме, этиопатогенез, классификация.
 - 30.Что такое «синдром взаимного отягощения»?
 - 31.Диагностика сочетанной травмы, методы обследования пострадавшего.
 - 32.Виды помощи при сочетанных повреждениях.
 - 33.Характер помощи при сочетанных повреждениях.
 - 34.Осложнения, которые возникают после сочетанной травмы.
- Б. Задачи для самоконтроля:** смотри тестовые задания методических разработок, которые предшествуют семинарскому занятию.

В. Материалы для тестового контроля. Тестовые задания с одним правильным ответом (α=Π): смотри тестовые задания методических разработок, которые предшествуют семинарскому занятию.

Г. Учебные задачи 3-го уровня (нетипичные задачи): смотри тестовые задания методических разработок, которые предшествуют семинарскому занятию.

7. ЛИТЕРАТУРА:

1. Хірургічна стоматологія та щелепно-лицева хірургія: підручник; У 2т. – Т.2/В.О.Маланчук, І.П.Логвіненко, Т.О.Маланчук, О.Л.Ціленко – К.: ЛОГОС, 2011. – С. 91-105, 151-180.
2. Маланчук В.А. Озоно-кислородная терапия в стоматологии и челюстно-лицевой хирургии / В.А.Маланчук, А.В.Копчак. – К., 2004. – С.69-70.
3. Клиническая оперативная челюстно-лицевая хирургия: Руководство для врачей / Под ред. проф. В.Н.Балина и проф. Н.М.Александрова. 4-е изд., доп. и испр. – СПб.: СпецЛит, 2005. – С. 492-516.
4. Щелепно-лицева хірургія: підручник / О.О.Тимофєєв. – К.: ВСВ «Медицина», 2011. – С. 418-422, 441-442, 449-455.
5. Стоматологія надзвичайних ситуацій з курсом військової стоматології: [підруч. Для студентів ВМНЗ III-IV рівнів акредитації] / Г.П.Рузін, В.П.Голік, О.В.Рибалов, С.Г.Демяник. – Харків: Торнадо, 2006. – С. 129-138, 147-161.
6. Травматологія і ортопедія: [підруч. Для студентів ВМНЗ III-IV рівнів акредитації] / Є.Т.Скляренко. – К.: «Здоров'я», 2005. – С. 60-69.

№ 22. Хирургическая подготовка полости рта к ортопедическому лечению. Пластика уздечек губ и языка. Методики выполнения. Показания и противопоказания.

1.АКТУАЛЬНОСТЬ ТЕМЫ.

Актуальность заключается в том что хирургическим путем подготовить больного для протезирования, чтобы избежать в дальнейшем осложнений. Чтобы больной мог полноценно пользоваться протезами. Эти все профилактические мероприятия проводятся из определенных соображений возобновить функцию зубочелюстного аппарата, и приблизить его к естественному физиологичному.

2.КОНКРЕТНЫЕ ЦЕЛИ:

- 2.1. Анализировать состояние слизистой и костной тканей полости рта.
- 2.2. Объяснять методы диагностики заболеваний слизистой оболочки и костной ткани ротовой полости
- 2.3. Предложить обследовать больного с заболеваниями слизистой оболочки полости рта
- 2.4. Классифицировать заболевание слизистой оболочки ротовой полости.
- 2.5.Трактовать теоретического и клинического исследования проблемных вопросов заболевания костной ткани полости рта.
- 2.6. Рисовать схемы операции
- 2.7. Проанализировать план лечения больного с заболеваниями слизистой оболочки полости рта.
- 2.8. Составить план лечения больного с дефектами костной ткани полости рта

3.БАЗОВЫЕ ЗНАНИЯ, УМЕНИЯ, НАВЫКИ, НЕОБХОДИМЫЕ ДЛЯ ИЗУЧЕНИЯ ТЕМЫ (междисциплинарная интеграция).

Названия предыдущих дисциплин	Получены навыки
Этика и деонтология.	Установить психологический контакт с больными при патологии уздечки языка и губы, особенно касается детей.
Рентгенология.	Описывать рентгенологически картину картину костей верхней и нижней челюстей.
Терапевтическая стоматология.	Определять патологию уздечки как верхней губы так и нижней губы и языка.

4.ЗАДАНИЕ ДЛЯ САМОСТОЯТЕЛЬНОЙ РАБОТЫ ВО ВРЕМЯ ПОДГОТОВКИ К ЗАНЯТИЮ.

4.1.Перечень основных терминов, параметров, характеристик, которые должен усвоить студент при подготовке к занятию:

Термин	Определение
1.Френулотомия.	Рассекание уздечки губы или языка.
2.Френулектомия.	Иссечение уздечки языка или губы.
3.Диастэма	Широкий промежуток между центральными резцами.
4.Ложная диастэма	При прорезывании зубов

4.2. Теоретические вопросы к занятию:

1. Знать анатомию полости рта.
2. Знать анатомию языка.
3. Знать анатомию слизистой оболочки полости рта.
- 4.Знать анатомию нижней челюсти.
5. Знать анатомию верхней челюсти.

4.3. Практические работы (задание), которые выполняются на занятии:

1. Уметь пальпировать уздечку языка и губы
2. Уметь дифференцировать патологическую уздечку языка и губы от нормальной.
3. Уметь выполнять френулотомию.
4. Уметь провести инфильтрационную терминальную анестезию

5.СОДЕРЖАНИЕ ТЕМЫ:

Наиболее важным этапом, который обеспечивает общий успех протезирования, является предыдущее лечение. Первые включают оздоровительное лечение; удаление зубов и корней, которые не подлежат лечению, лечения кариеса и его осложнений (пульпиты, периодонтиты), а также заболеваний слизистой оболочки, удаления зубных отложений. Подготовка слизистой оболочки высечки рубцовых спаек слизистой оболочки – треугольники Лимберга; углубление придверия полости рта: кожной лентой в тоннель; в 2 этажа (Флором); Румпель - перемещение слизисто надкостничного лоскута из гребня альвеолярного отростка вниз. Общесанационные мероприятия во многом определяют результат ортопедического лечения. От их качества зависит здоровье полости рта, то есть и долговечность наложенных протезов, их функциональная ценность. Рационально составлен план оздоровительных мероприятий основой успешного ортопедического лечения. Планирование общесанационных мероприятий основывается в первую очередь на тщательном клиническом и рентгенологически обследовании. При этом в первую очередь обращают внимание на наличие корней с разрушенной коронкой зуба, расположения их, на альвеолярном отростке, степень разрушения, состояние поверхности корня, обращения в полость рта (поражение кариесом), состояние пародонта. При обследовании корней главным заданием является определение пригодности их к протезированию. Корни, не пригодные к протезированию удаляют. Во время подготовки полости рта к протезированию нередко придется прибегать к удалению зубов с большим пародонтом. При решении этого вопроса необходимо, во-первых, иметь в виду функциональную ценность зуба, а во-вторых, возможность использования его при ортопедическом лечении. Определение функциональной ценности нуждается, в первую очередь, в выяснении меры его патологической подвижной и глубины поражения пародонта, то есть степени атрофии лунки, наличия патологических десневых и костных карманов, их ширины, глубины и локализации. В большинстве случаев степень патологической подвижности зуба тесно связанная с величиной

атрофии лунки и др. Но у некоторых больных, например с дистрофичными формами заболевания пародонта, такой связи, не прослеживается. Более того, при крайних, глубоких формах резорбции альвеолярного отростка зубы долго хранят стойкость. Однако воспаление, которое присоединяется, резко ухудшает клиническую картину, а зубы могут быстро приобрести патологическую подвижность. Прибегают к помощи рентгенологического обследования, которое существенно дополняет клиническую картину и позволяет сопоставить выразительность клинических проявлений с данными рентгенографии. При патологической подвижности третьей степени, когда компенсаторные возможности пародонта полностью исчерпаны, зубы подлежат удалению. Однако даже и в этом случае крайняя степень подвижности может быть следствием обострение воспалительного процесса. Ликвидация последнего может привести к укреплению зуба, снижению подвижности и, возможно, позволит использовать этот зуб для шинирования или протезирования. Таким образом, тщательная оценка подвижных зубов с больным пародонтом, особенно после проведенного курса медикаментозной терапии, может существенно повлиять на окончательное решение об их удалении. При патологической подвижности первой и второй степени также осуществляется оценка степени атрофии лунки. Лишь при крайних формах, то есть атрофия альвеолы более чем на 2/3 лунки и подвижности. II - III степени, зубы удаляют. Зубы, которые владеют большей стойкостью, что имеют подвижность в пределах I степени на фоне дистрофичного поражения пародонта, когда воспалительные изменения выражены слабо или полностью отсутствуют, могут быть сохранены. Мы выделяем специальную хирургическую подготовку полости рта перед протезированием. Специальная хирургическая подготовка перед протезированием при частичной потере зубов проводится в соответствии с общим планом ортопедического лечения, составленного для этого больного. Это проведение ряда хирургических манипуляций таких как удаление экзостозов. Экзостозами называют костные образования на альвеолярной части и теле челюсти в виде выпячиваний, бугров, заостренных и тупоконечных гребней. Они наблюдаются как на верхней, так и на нижней, челюсти и, по-видимому, являются следствием возрастных изменений альвеолярного гребня. На верхней челюсти экзостозы, как правило, располагаются на вестибулярной поверхности альвеолярной части, на нижней челюсти возникают симметрично на язычной поверхности чаще в области премоляров, реже в области других боковых зубов или клыков. Симметрично расположены экзостозы нижней челюсти оказываются в 5 - 10% лиц, частично или что полностью потеряли зубы. Они называются нижнечелюстными валиками. Клиническая картина экзостозов бедна симптоматикой, и потому больные об их существовании чаще всего узнают от врачей, которые обнаруживают их во время обследования перед протезированием. Экзостозы покрыты утонченной слизистой оболочкой, которая легко может изъязвляться, при давлении протезом. По этой причине, а также потому, что они мешают наложению протеза, их придется удалять. Удаление экзостозов как на нижней, так и на верхней, челюсти проводится через трапецевидный разрез с основой, обращенной к переходной складке. Такое направление разрезов позволяет выкроить трапецевидный лоскут слизистой оболочки для питательной ножки. **Резекция альвеолярной части** альвеолярного гребня показана при его гипертрофии, когда он, разрастаясь, возвышается настолько, что мешает протезированию. После удаления части гребня становится возможным наложение базиса протеза. Во избежании ошибки перед операцией следует провести тщательное клиническое и рентгенологически исследование для исключения наличия новообразований. **Удаление подвижной слизистой оболочки альвеолярной части.** Как правило, альвеолярный гребень покрыт малоподвижной слизистой оболочкой, плотно связанной с надкостницей. Однако, при быстрой атрофии альвеолярной части на его поверхности образуется избыток ткани в виде гребня, под покровным эпителием которого находится хорошо развитая слизистая подслизистая фиброзная соединительная ткань. При небольшом избытке слизистой оболочки и малой подвижности ее протезирования возможно без операции. В случае резко выраженной подвижности гребень, который болтается, следует удалить клиновидным иссечением. **Устранение тяжелой слизистой оболочки.** Следует различать два вида тяжелой слизистой оболочки полости рта. К первому виду относятся уздечки языка, губ, и другие тяжи слизистой оболочки, что выполняют определенную функцию: они ограничивают размах движений языка, губ и щек. Положение их более или менее определено. Эти складки мешают протезированию лишь в том случае, если они прикрепляются на вершине альвеолярного гребня. Второй вид тяжелой слизистой оболочки - это рубцы разной величины и формы. Они возникают после ожогов, ранений, некрозов и других патологических процессов. Рубцовые тяжи являются серьезным препятствием при протезировании съёмными протезами. Устранение рубцов измененных тканей, расположенных на протезном ложе или на его пределе, трудно разрешимым. Обычное линейное иссечение их с

последующим сближением краев раны заканчивается образованием нового рубца, который еще больше усложняет протезирования. Удаление рубцовых тяжей уздечек слизистой оболочки, которые мешают протезированию, возможно тремя способами: пластикой местными тканями, путем свободной пересадки кожи и, наконец, иссечением рубцов с последующей эпителизацией раны под протезом. Пластика местными тканями при иссечении рубцовых образований проводится разными методами. Не всегда они дают хорошие результаты. **Удаление небного валика.** У взрослых при выпуклой форме небного шва образуется валик - плотное костное выступление разной величины и формы, часто покрытый утонченной слизистой оболочкой. Если валик мешает протезированию пластиночным протезом, на котором тот балансирует, вызывая пролежни, а другая конструкция протеза неприемлема, то его удаляют; правда, это делается очень редко. Френулоэктомия-иссечения уздечки губы или языка. Френулотомия — рассечение уздечки. Показано при тонких, коротких уздечках губы и языка. Френулотомию тонкой, короткой уздечки делают новорожденным, когда она ограничивает движение языка, мешает вскармливанию ребенка. У более взрослых детей данную операцию выполняют за логопедическими, ортодонтическими показателями, при травмировании краевого периодонта во время движения нижней губы. Проверить состояние уздечки и ее влияние на десну можно путем проведения пробы «натяжения». Для этого, захватив губу пальцами, тянут ее вверх и вперед. Движение межзубного сосочка и побледнение десны свидетельствуют о травме периодонта (положительный синдром «натяжения»). Техника операции. **Френулопластика по Лимбергу (Z-подобная)**, после местной инфильтрационной анестезии, которая проводится при помощи Ультракаин Д-С форте с содержанием эпинефрина 1:100000 в объеме 1,7 мл, проводят вертикальный разрез посередине уздечки. Два косых разреза проводят от противоположных концов в разные стороны от первого разреза под углом 60 - 85 градусов. Сформированные треугольные лоскуты мобилизуют и фиксируют так, чтобы центральный разрез располагался горизонтально. Важным моментом является подготовка принимающего ложа, поскольку простое сшивание краев разрезов между собой в пределах слизистой оболочки приведет только к ослаблению натяжения, но не исключит его полностью. Именно упущение этого момента существенно снижает эффект от этой методики, что и привело к незначительному использованию данного вмешательства. В связи с этим подготовка принимающего ложа проводится так же, как и при предыдущей манипуляции: подслизистые ткани отслаивают вдоль надкостницы распатором. Потом узловыми швами из кетгута вшивают горизонтальный разрез наглухо, фиксируя при этом лоскуты к окорок. Дополнительные разрезы ушивают так же наглухо, но уже без фиксации лоскутов к надкостнице. **Вестибулопластика** направлена на создание непосредственного прикрепления некератизированной слизистой оболочки полости рта к надкостнице и кости альвеолярного отростка с целью последующей амортизации натяжения, которое создается группой мышц и тяготел, что окружают рот. Глубина формируемого преддверия должна быть не меньше ее 5 мм и не больше 10 мм. Выполняется подслизистая вестибулопластика за Н.Обwegeser (1959) при неизменной слизистой оболочке преддверия полости рта. Модифицированный метод вестибулопластики за V.H.Kazaniian выполняют рассечением слизистой оболочки мелкого преддверия. От верхнего отдела губы к краю альвеолярного отростка челюсти потом горизонтальный разрез в участке альвеолярного края к надкостнице отслаивают от кости и ушивают к краю слизистой оболочки. Вестибулопластика за В.С.Ивановим, В.П.Почиваловим (1981). Углубление преддверия полости рта с одновременным перемещением уздечки. Предложен метод Г.В.Кручинский, А.С.Артюшкевич (1985) предложены варианты в зависимости наличия или отсутствия уздечки нижней губы при малом преддверии в пределах фронтального отдела нижней челюсти. **Вестибулопластика по Едлан-Мейхеру** применяется для проведения на нижней челюсти и при сочетании этой операции с цистэктомией. После местной инфильтрационной анестезии, которая проводится при помощи Ультракаин Д-С форте с эпинефрином 1:100000 в объеме 5,1 мл, желательно - по методу гидропрепаровывания - для более легкого дальнейшего отслаивания слизистого лоскута. Скальпелем делают разрез слизистой оболочки параллельно изгиба челюсти, отступив от слизисто-десневой границы на 10 - 12 мм на участке от клыка к клыку и на 7 - 10 мм - в участке премоляров и моляров (хотя в этом участке следует строго ориентироваться на место выхода сосудисто-нервного пучка). Ножницами тупым путем отслаивают слизистый лоскут от линии разреза к челюсти. На раневой дефект, который остался, накладывают защитную повязку до формирования защитной фиброзной пленки. В результате все это облегчает выздоровление пациента в послеоперационном периоде. Первичная площадь раневого дефекта составляет около 8 - 12 см². Срок заживления при этой методике - 12 - 14 суток. **Вестибулопластика по Кларку** рекомендуется проводить углубления преддверия полости рта в участке верхней челюсти. После местной инфильтрационной анестезии, которая проводится Ультракаином Д-С форте с

эпинефрином 1:100000 при объеме 5,1 мл, скальпелем проводят разрез по переходной складке на всю глубину слизистой оболочки. Ножницами отслаивают слизистый лоскут от линии разреза к губе приблизительно на 10 мм, комплекс подслизистых тканей - мышцы, сухожилие так же, как и по методике Едлана - Мейхера - перемещают на глубину 10 мм во фронтальном отделе и 6-7 мм - в боковых, а так же удаляют одиночные волокна мышечных тяжей. Слизистый лоскут фиксируют к надкостнице швами из кетгута в глубине сформированного передверия. При этом остается достаточно большой раневой дефект на альвеолярном отростке, какой закрывают защитной повязкой. Срок заживления при этой методике – 15 суток. Раневой дефект составляет около 8 - 12 см². Операция есть оптимальной для верхней челюсти, учитывая, что на нижней челюсти мощные мышцы и сухожилия частенько могут в дальнейшем нивелировать полученные результаты.

Тоннельная вестибулопластика. После местной инфильтрационной анестезии, которая проводится при помощи Ультракаин Д-С форте с содержанием эпинефрина 1:100000 в объеме 5,1 мл, проводят вертикальный разрез вдоль центральной уздечки передверия полости рта на всю ее длину (от места ее фиксации на прикрепленных деснах и к месту ее фиксации на губе - приблизительно 20-25 мм). В участке премоляра проводят горизонтальные разрезы вдоль переходной складки длиной около 20 мм тупым путем при помощи розпатора или широкой гладилки отслаивают слизистую оболочку от комплекса подслизистых тканей на всю длину оперируемого участка. Подслизистая ткань, мышечные тяжи с помощью розпатора отделяют от надкостницы на запланированную глубину внутренне тоннельным доступом. Визуально и инструментально определяет, не осталось ли прикрепленных к надкостнице мышечных тяжей. Отслоены слизистые лоскуты на уровне линии отслаивания мышечных тяжей фиксируют через слизистую оболочку к надкостнице на расстоянии 10-12 мм от края альвеолярного отростка. Вертикальным разрезом ушивают, фиксируя слизистую оболочку к надкостнице на заданной глубине. Слизистую оболочку в участке горизонтальных разрезов подшивают к надкостнице на расстоянии 5 - 8 мм от десневого края. На раневой участок, что остался 1,5-2 см² накладывают защитную повязку. Срок заживления при использовании этой методики - 9-11 суток. Боли в послеоперационном периоде практически отсутствуют за счет минимизации раневого дефекта. Операция одинаково эффективна на обеих челюстях.

6. МАТЕРИАЛЫ ДЛЯ САМОКОНТРОЛЯ:

А. Задания для самоконтроля (таблицы, схемы, рисунки, графика):

1. Знать анатомию слизистой оболочки полости рта.
2. Выучить анатомию ротовой полости.
3. Знать методы обследования стоматологического больного.

Б. Задачи для самоконтроля:

1. Больной 73 годов обратился к хирургу стоматолога с жалобами на невозможность носить протезы на нижней челюсти. При разговоре и жевании они спадают. При осмотре полости рта были отмечены атрофию альвеолярного отростка нижней челюсти. Тактика хирурга стоматолога?

(Ответ: Углубить преддверия ротовой полости хирургическим путем)

2. К хирургу стоматолога направил логопед ребенка 7 лет для консультации. При осмотре ротовой полости было отмечено у ребенка утолщения уздечки языка. При выдвигании языка он имеет вид сердца и полностью не высовывается. Тактика врача?

(Ответ: Провести операцию френулотомии)

3. У девушки 15 лет врач ортодонт отметил диастэму. Для ее устранения он направил к хирургу стоматолога. При обзоре хирургом стоматологом было отмечено большой плотный тяж который идет к альвеолярному отростку. Тактика врача?

(Ответ: Провести операцию френулоэктомию)

В. Материалы для тестового контроля. Тесту задания с единичным правильным ответом (а = 2):

1. Экзостозы это:

- А. Костные наросты на альвеолярном отростке
- В. Острый край альвеолярного отростка
- С. Твердое образование на зубах
- Д. Тверди камней в деснах
- Е. Воспаление слизистой оболочки

(Правильный ответ: А)

2. Вестибулопластика по Кларку:

- А. Углубление полости рта
- В. Отслаивание слизистой оболочки от комплекса подслизистых тканей
- С. Удаление уздечки

- D. Рассекание уздечки
- E. Удаление уздечки со слизистой оболочкой

(Правильный ответ: А)

3. При тоннельной вестибулопластике разрез выполняют:

- A. Вертикальный разрез центральной уздечки преддверия на всю ее длину
- B. Боковой разрез центральной уздечки преддверия на всю ее длину
- C. Разрез центральной уздечки преддверия не всю ее длину
- D. Разрез центральной уздечки преддверия не выполняют
- E. Разрез центральной уздечки на 1/2 ее длины

(Правильный ответ: А)

Г. Учебные задачи 3-го уровня (нетипичные задачи):

1. К хирургу стоматолога обратился больной 24 годов с жалобами на кровоточивость из десен при чистке зубов. При осмотре больного было отмечено слизевая незначительно гиперемирована в участках шейки зубов. Передсиния глубокое. Уздечка верхней губы расположена достаточно высоко. Диастэмы нет. Тактика врача?

(Ответ: Направить к терапевту стоматолога).

2. К хирургу стоматолога обратился больной 14 лет с жалобами на кровоточивость из десен при чистке зубов, и обнажение нижних зубов во фронтальном участке. При осмотре больного было отмечено слизевая незначительно гиперемирована в участках шейки зубов, оголение корней зубов, на 1/4. Преддверие мелкое. Уздечка верхней губы расположена достаточно высоко. Диастемы нет. Тактика врача?

(Ответ: Провести вестибулопластику по углублению преддверия).

3. К хирургу стоматолога обратился больной 24 годов с жалобами на затрудненное пережевывание пищи та невозможность двигать языком. При осмотре больного было отмечено слизистая преддверия не гиперемирована, оголение корней зубов не отмечается. На языке больного в боковой поверхности отмечается язва размером 3x4 см., по краям плотная, дно раны имеет блюдце подобную форму, с глянцевой поверхностью. Тактика врача?

(Ответ: Направить к дерматовенерологу).

7. ЛИТЕРАТУРА:

Основная:

1. Бернадский Ю.И. Травматология и восстановительная хирургия челюстно-лицевой области./ Бернадский Ю.И – Киев: Высшая школа, 1999. – 389 с.
2. Рябухина Н.А., удиришина Н.М. Рентгенодиагностика заболеваний челюстно-лицевой области./ Н.А. Рябухина., Н.М Удиришина. – М.: Медицина, 1991
3. Робустова Т.Г. Хирургическая стоматология / Т.Г. Робустова– М.: Медицина, 1990. – 576 с.
4. Муковозов И.Н. Дифференциальная диагностика заболеваний челюстно-лицевой области / И.Н. Муковозов– М.: Медицина, 1982.
5. Тимофеев А.А. Руководство по челюстно-лицевой хирургии и хирургической стоматологии / А.А. Тимофеев– Киев: 2002. – 1022 с.
6. Маланчук В.О. Хирургическая стоматология и челюстно-лицевая хирургия / В.О. Маланчук - Киев 2011. Т.2.- 478-482 с.

Дополнительная:

4. Шварц А.Д. Артикуляция, окклюзия / А.Д. Шварц М.: Мед., 1992. -342с.
5. Евдокимова В.И. Руководство по ортопедической стоматологии / Под. редакторша А.И. Евдокимова.- М.: Медицина, 1974.- 568 с.
6. Рыбакова А.И. Справочник по стоматологии / Под. редакторша А.И. Рыбакова.- М.: Медицина, 1993.- 576 с.

№ 23. Биологические основы дентальной имплантации. Виды имплантов. Показание, противопоказания, обеспечение.

1.АКТУАЛЬНОСТЬ ТЕМЫ.

В современной стоматологии широко используется метод имплантации искусственных опор для съемных и несъемных конструкций зубных протезов. Дентальные имплантаты увеличивают возможности стоматолога при восстановлении частичных и полных дефектов зубных рядов и имеют целый ряд преимуществ перед традиционным протезированием.

2.КОНКРЕТНЫЕ ЦЕЛИ:

- 2.1. Анализировать основные принципы оптимального взаимодействия между костью и поверхностью импланта.
- 2.2. Объяснять понятие «фиброостеоинтеграция», «остеоиндукция», «остеокондукция».
- 2.3. Предложить методы оптимизации процессов остеоинтеграции.
- 2.4. Классифицировать современные дентальные импланты по строению, составу, системе имплант+абатмент, этапности постановки конструкции.
- 2.5. Трактовать абсолютные и относительные противопоказания к операции внутрикостной имплантации.
- 2.6. Рисовать графологическую схему занятия.
- 2.7. Проанализировать показания и исходы дентальной имплантации в зависимости от различных клинических случаев.
- 2.8. Сложить схему обеспечения стоматологической операционной в которой проводится хирургический этап дентальной имплантации.

3.БАЗОВЫЙ УРОВЕНЬ ПОДГОТОВКИ.

Названия предыдущих дисциплин	Полученные навыки
1. Анатомия человека.	Знать нормальное строение костных структур лицевого скелета.
2. Гистология, цитология, эмбриология.	Дифференцировать основные гистологические структуры костной ткани как органа.
3. Биоорганическая и биологическая химия.	Знать особенности основных сплавов металлов, их химическое строение.
4. Физиология.	Знать нормальные процессы осификации.
5. Патоморфология.	Описать разные процессы регенерации костной ткани, классифицировать типы костной мозоли.
6. Фармакология.	Изобразить схематично различные группы препаратов, что используются в дентальной имплантации.
7. Радиология.	Использовать современные методы рентгенологического исследования на этапах планирования и оценки качества лечения.

4.ЗАДАНИЯ ДЛЯ САМОСТОЯТЕЛЬНОЙ РАБОТЫ ВО ВРЕМЯ ПОДГОТОВКИ К ЗАНЯТИЮ.

4.1. Перечень основных терминов, параметров, характеристик, которые должен усвоить студент при подготовке к занятию:

Термин	Определение
1. Стоматологическая имплантация	Это раздел стоматологии занимающийся замещением отсутствующих зубов посредством имплантатов.
2. Дентальный имплантат	Искусственно изготовленная, чаще всего многокомпонентная конструкция, используемая для внедрения в костную ткань челюсти с последующим сращением с целью протезирования.
3. Остеоинтеграция.	Это фундаментальное биологическое явление с широкими возможностями использования во всех областях медицины и стоматологии.
2. Остеокондукция	Пролиферация остеогенных клеток по ходу волокон фибрина и дифференциация этих клеток в остеобласты.
3. Остеоиндукция	Стимулирование роста костной ткани.

4.2. Теоретические вопросы к занятию:

1. Гистологическое строение костной ткани.
2. Методы регенерации кости.
3. Нормальное биохимическое строение кости.
4. Процессы нарушения регенерации костной ткани.
5. Историческое становление дентальной имплантации.
6. Биологическое обоснование остеоинтеграции.
7. Этапы контактного остеогенеза.
8. Преимущества и недостатки различных видов дентальных имплантатов.

9. Виды современных дентальных имплантатов.
10. Показания к дентальной имплантации.
11. Противопоказания к дентальной имплантации.

4.3. Практические работы (задания), которые выполняются на занятии:

1. Овладеть методикой предоперационного анализа дефекта.
2. Овладеть методикой предоперационного планирования внедрения дентального имплантата .

5.СОДЕРЖАНИЕ ТЕМЫ:

Попытки заменить утерянные зубы внутрикостными имплантатами прослеживаются до древних цивилизаций Египта и Южной Америки. Примеры эти описаны в древних рукописных источниках и найдены в скелетных останках, обнаруженных археологами. Так, в черепе, относящемся ко временам до открытия Америки Колумбом и находящемся сейчас в музее Гарвардского университета, обнаружен искусственный зуб, высеченный из темного камня и заменяющий нижний левый боковой резец. Хранители музея считают сейчас, что этот имплантат был сделан после смерти по обычаю южноамериканских индейцев тех времен. В связи с этим, по мнению М. Block, многочисленные ссылки на этот череп в литературе по имплантации зубов должны быть скорректированы.

В одном из музеев Перу хранится череп инка с 32 зубами - имплантатами из кварца и аметиста. Эта операция была выполнена в 800-х годах нашей эры.

Стоматологическая имплантация – это относительно новый раздел стоматологии, что решает проблемы восстановления анатомической формы и функции разных участков зубочелюстной системы за счет внедрения в ткани аллопластических материалов. При помощи различных имплантов возможно восстановить непрерывность челюстей, ВНЧС, контуры лица (челюстно-лицевая имплантология), или зубные дуги и отдельные зубы (одонтоимплантология).

Имплантат – конструкция с материала небиологического происхождения, которую внедряют в ткани макроорганизма с целью протезирования, или образования опоры для фиксации протеза.

Стремительное развитие стоматологическая имплантация получила с внедрением в практику титана и его сплавов. Впервые титан был использован в медицине для остеосинтеза при переломах длинных трубчатых костей в 1951 году O. Levanthol.

Впервые национальная школа стоматологической имплантации сформировалась на американском континенте, основателем которой стал L. Linkow. В 1967 году он предложил пластинчатый имплант с отверстием (blade-went) и одноэтапную методику имплантации.

В стоматологическую практику в Европе титан был внедрен шведским ученым P. Branemark, который открыл феномен остеоинтеграции. P. Branemark впервые промышленно начал изготовление винтовых имплантов, разработал двухэтапную методику их вживления.

На сегодняшний день основным условием имплантации является использование инертных материалов для изготовления дентального имплантата, не вызывающих иммунологических реакций. В современной стоматологии используется титан, золото, никель-хром-ванадиевые сплавы. Кроме того в современной стоматологии используются имплантаты с пористо-порошковым покрытием, который является биоактивным, то есть за счет пористости прорастание костной ткани вовнутрь имплантата происходит быстрее, и вживление становится более надежным. Пористый состав из порошка титана, а затем биоактивной керамики наносится на титановую заготовку при помощи плазменного напыления.

Также становится популярным применение имплантатов с плазменным гидроксипатитным или трикальцийфосфатным покрытием. Эти неорганические составляющие костной ткани имеют свойство со временем рассасываться, активно стимулируя при этом костеобразование. Приживаемость таких имплантатов значительно выше и стабилизация надежней, чем у любых других.

Виды дентальных (внутрикостных) имплантатов:

По поверхности внутрикостной части: гладкие, текстурированные, с биоактивным покрытием.

По материалу: металлические, керамические.

По методике применения: одноэтапные, двухэтапные.

Механизм остеогенеза при имплантации

Понятие биосовместимости обобщенное и охватывает как влияние биологической среды организма и прямую реакцию местных тканей на имплантат, так и эффект постоянного воздействия имплантата на окружающие ткани и организм в целом.

Существуют три основных варианта организации тканей на поверхности раздела имплантат+кость:

1. Непосредственный контакт костной ткани с поверхностью имплантата – костная интеграция или оссеоинтеграция.

2. Опосредованный контакт, когда между собственно костной тканью и поверхностью имплантата образуется прослойка соединительной ткани, состоящей преимущественно из волокон коллагена и грубоволокнистой костной ткани фиброзно-костная интеграция.

3. Образование волокнистой соединительной ткани на поверхности имплантата (соединительнотканная интеграция)

Первые два варианта – это функциональный ответ костной ткани на введение и функционирование имплантата. Третий вариант является нормальным для соединений мягкой ткани, например, слизистой оболочки или стромы тканей костномозговых пространств.

Механизмом достижения костной интеграции является контактный остеогенез, в основании которого лежат процессы остеоиндукции и остеокондукции непосредственно на поверхности имплантата, а также способность кости к заживлению по типу первичного натяжения.

Фиброзно-костная интеграция является результатом дистантного остеогенеза в основе которого лежат те же процессы. Однако остеоиндукция и остеокондукция происходит не на поверхности имплантата, а на поверхности кости. По своей биологической сути дистантный остеогенез представляет собой заживление кости по типу вторичного натяжения.

Контактный и дистантный остеогенез происходит в следующих случаях:

1. Если на поверхности изготовленного из биосовместимого материала имплантата отсутствуют примеси инородных материалов (нет контоминации) и сохранена целостность оксидной пленки или покрытие.

2. Если костная ткань воспринимающего ложа не утратила способность к регенерации. Жизнеспособность прилегающей к поверхности имплантата костной ткани определяется в первую очередь отсутствием значительных нарушений кровоснабжения и грубого повреждения структурных единиц кости.

После атравматического препарирования ложа глубина некроза костной ткани, прилегающей к имплантату, составляет до 500 мкм. Причем гибель всех остеоцитов наблюдается, только по краю ложа на глубине 100 мкм, в то время как в пограничной с некрозом зоне на протяжении остальных 400 мкм часть остеоцитов остается живыми.

3. Если имеется плотный контакт между поверхностью имплантата и костной тканью. Процессы контактного и дистантного остеогенеза будут происходить при наличии непосредственного контакта между структурными единицами кости и поверхностью имплантата к примыкающей трабекулой или остеоном составляет около 100 мкм.

Условием для остеокондукции является организация прочного прикрепления к поверхности имплантата сгустка крови и образование моста из волокон фибрина между поверхностью имплантата и жизнеспособной, сохранившей остеоиндуктивные свойства костной ткани.

Повреждение костных капилляров во время препарирования воспринимающего ложа вызывает кровотечение. После установки имплантата в кровотокающее костное ложе некоторое количество крови попадает в окружающие ткани и на его поверхность, на которой образуется белковая пленка. В формировании пленки принимают участие белки и микроэлементы плазмы крови: фибриногене, протромбин, тромбопластин, гликопротеины, PDGF и IGF-протеин, ионы кальция, а также клетки тромбоциты, эритроциты, лейкоциты. Агрегация тромбоцитов вызывает образование сгустка и тромбоз кровотокающих сосудов. Часть тромбоцитов прилипает к коллагеновым волокнам костной ткани и поверхности имплантата. Одновременно с агрегацией тромбоцитов при помощи тромбопластина протромбин превращается в тромбин, который в свою очередь провоцирует полимеризацию фибриногена в волокна фибрина. В результате образуется обширная сеть тонких волокон фибрина, которые с одной стороны прикрепляются к коллагеновым волокнам кости и стенок капилляров, а с другой к поверхности имплантата.

Сразу после организации сгустка происходит его ретракция. Сокращаясь, сгусток достигает 10% своего первоначального объема. Это принципиальный момент для остеокондукции, так как чем сильнее прикрепление белков плазмы крови и волокон фибрина к поверхности имплантата, тем меньше количество последних оторвется от поверхности имплантата и тем больше площадь его поверхность будет покрыта матрицей, на которой может происходить пролиферация и дифференциация остеогенных клеток.

Стадии контактного остеогенеза:

1. Остеокондукция. Пролиферация остеогенных клеток по ходу волокон фибрина и дифференциация этих клеток в остеобласты.

2. Образование кости de novo. Секрета остеобластами остеопоетина, остеоонектина и коллагена.

3. Формирование линии цементаобразования. Образование кристаллов кальций-фосфатных соединений.

Гистологическая связь между поверхностью имплантата и слизистой оболочкой десны подобна зубодесневому соединению, но отличается организацией коллагеновых волокон и кровеносных сосудов.

Показания и противопоказания к имплантации устанавливаются на основании общемедицинского анамнеза и обследования, оценки психоэмоционального состояния и стоматологического статуса пациента.

Показаниями к дентальной имплантации являются:

1. Одиночные дефекты зубного ряда, когда проведение имплантации позволит избежать препарирования расположенных рядом с дефектом зубов.
2. Включенные дефекты зубных рядов, когда при помощи имплантации можно избежать препарирования ограничивающих дефект зубов и съемного протезирования.
3. Концевые дефекты зубных рядов при которых имплантация позволяет осуществить несъемное протезирование.
4. Полная адентия, когда при помощи имплантации можно провести несъемное протезирование либо обеспечить более надежную фиксацию полных съемных зубных протезов.

Существует ряд заболеваний, при которых имплантация, как и любая другая плановая операция, противопоказана.

К ним относятся:

1. Хронические заболевания в стадии компенсации.
2. Нарушения коагуляции и гомеостаза.
3. ВИЧ и любая другая серопозитивная инфекция.
4. Психические заболевания.

Существуют также заболевания, физиологические и функциональные состояния, при которых только на определенном отрезке времени выполнение любой операции может нанести вред здоровью пациента, или в данный период состояния организма не позволит достичь положительных результатов оперативного вмешательства. К ним относятся:

1. Острые воспалительные заболевания и острые вирусные инфекции.
2. Хронические инфекционные заболевания (туберкулез, актиномикоз и др.).
3. Обострение хронических заболеваний.
4. Высокая степень риска бактериемий (больные с протезами клапанов сердца и перенесшие бактериальный эндокардит, ревматизм).
5. Недавно перенесенные инфаркт или инсульт.
6. Беременность или лактация.
7. Лечение препаратами, ухудшающими регенерацию тканей.
8. Эндокринопатологии.

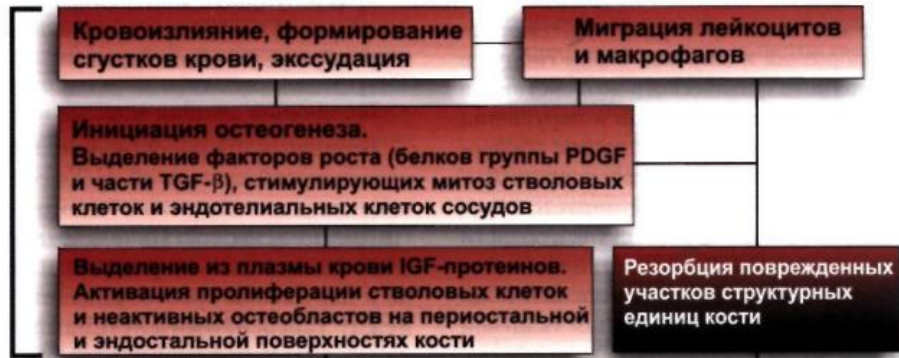В качестве противопоказаний к дентальной имплантации следует рассматривать остеопатии (первичный и вторичный остеопороз, остеопения и др.).

6. МАТЕРИАЛЫ ДЛЯ САМОКОНТРОЛЯ:

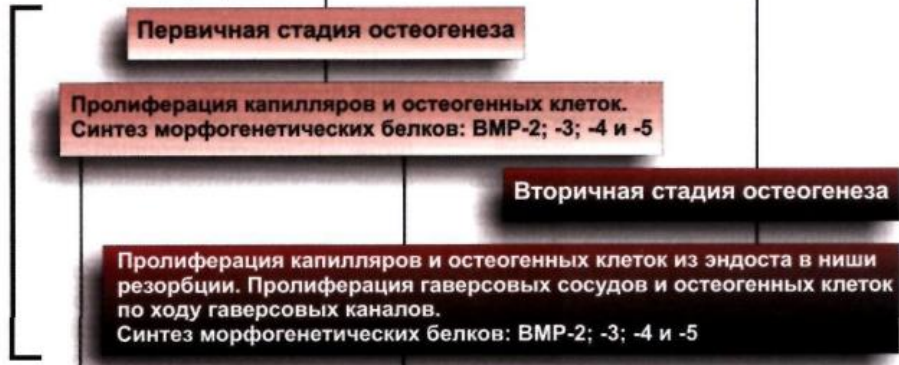А. Задания для самоконтроля:

- 6.1. Схема репаративной регенерации костной ткани.

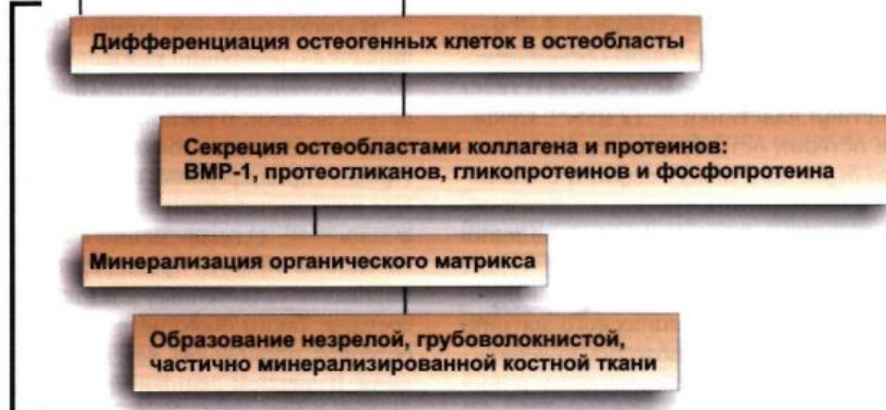
I ФАЗА: первичный тканевой ответ



II ФАЗА: пролиферация



III ФАЗА: формирование остеоида и грубоволокнистой костной ткани



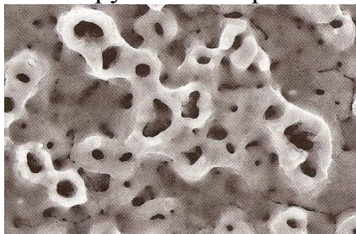
3.2. Винтовой имплантат (P. Branemark)



3.3. Пластинчатый имплантат (L. Linkow)



3.4. Наружная поверхность дентального внутрикостного имплантата, плазменное покрытие.



Б. Задачи для самоконтроля:

1. Какие процессы лежат в основании остеоиндукции и остеокондукции непосредственно на поверхности имплантата, а также способность кости к заживлению по типу первичного заживления?

(Ответ: контактный остеогенез)

2. Из каких структур состоит опосредованный контакт между собственно костной тканью и поверхностью имплантата?

(Ответ: коллагеновые волокна, грубоволокнистая костная ткань)

3. При осмотре пациента 27 лет, было определено отсутствие зуба 22, из анамнеза известно что зуб был утрачен в результате спортивной травмы. После проведения конусно-лучевой компьютерной томографии было определено толщину альвеолярного гребня (4,3 мм) который утолщился к основанию. Какой наиболее оптимальный метод замещения вторичной адентии?

(Ответ: внедрение внутрикостного дентального имплантата, двухэтапная методика).

В. Материалы для тестового контроля. Тестовые задания с одним правильным ответом ($\alpha=II$):

1. Как должны прилегать края раны друг к другу по местно-пластических операций?

А. Должны быть сближены без натяжения, с диастаза 1-2 мм.

В. Должны быть сближены без натяжения, плотно прилегать друг к другу.

С. Должны быть сближены с максимально возможным натяжением, плотно прилегать друг к другу.

Д. Примыкание краев раны друг к другу не важно.

Е. Один край должен перекрывать другой на 1-2 мм.

(Правильный ответ: В).

2. Что является показанием для проведения френулотомии?

А. Тонкая и короткая уздечка.

В. Краткая массивная уздечка.

С. Мелкий преддверие полости рта.

Д. Рубцезомина уздечка.

Е. Уздечка, что вплетается в срединного небного шва.

(Правильный ответ: А).

3. Под каким углом необходимо проводить разрезы при Z-пластике уздечки?

А. 15-30.

В. 30-45.

С. 45-60.

Д. 60-85.

Е. 90-110.

(Правильный ответ: Д).

Г. Учебные задачи 3-го уровня (нетипичные задачи):

1. Какое соотношение остеообластов к остеобластам необходимо для нормального поддержания внутреннего постоянства костной ткани (гомеостаза)?

(Ответ: 100:1)

2. Какая методика используется для нанесения биоактивной керамики, гидроксипатита и трикальцийфосфатного покрытия на титановую заготовку дентального имплантата?
(Ответ: методика плазменного напыления).

7. ЛИТЕРАТУРА:

1. Хірургічна стоматологія та щелепно-лицева хірургія: підручник; У 2т. – Т.2/В.О.Маланчук, І.П.Логвіненко, Т.О.Маланчук, О.Л.Ціленко – К.: ЛОГОС, 2011. – С. 3-4, 9-12.
2. Рузин Г.П. Краткий курс лекций по хирургической стоматологии и челюстно-лицевой хирургии / Геннадий Петрович Рузин – Киев: «Книга плюс», 2006 – С. 100 - 122.
3. Клиническая оперативная челюстно-лицевая хирургия: Руководство для врачей / Под ред. проф. В.Н.Балина и проф. Н.М.Александрова. 4-е изд., доп. и испр. – СПб.: СпецЛит, 2005. – С. 42-52.
4. Щелепно-лицева хірургія: підручник / О.О.Тимофєєв. – К.: ВСВ «Медицина», 2011. – С. 370-380.
5. Хирургическая стоматология и челюстно-лицевая хирургия. Национальное руководство / под ред. А.А.Кулакова, Т.Г.Робустовой, А.И.Неробеева. – М.: ГЭОТАР-Медиа, 2010 – С. 406-416.

№ 24. Показания и обследование больного перед хирургическим этапом дентальной имплантации. Подготовка альвеолярного отростка к имплантации. Техника исполнения.

1.АКТУАЛЬНОСТЬ ТЕМЫ.

Среди направлений современной медицины стоматологическая (дентальная) имплантология, возродившаяся в середине XX века как мультидисциплинарная специальность, благодаря своей наукоемкости и интегративному потенциалу переживает бурное развитие.

Стоматологическое лечение с использованием имплантатов вызывает огромный интерес у специалистов и привлекает все большее количество пациентов.

В течение последних десятилетий данный вид лечения успешно применяется, в частности, в Германии, где более 1000 специалистов-стоматологов имеют соответствующую подготовку и могут изготовить протез на имплантатах на высоком профессиональном уровне.

Исследования, проводившиеся с целью усовершенствования этого вида стоматологической помощи, прежде всего касались срока службы имплантатов. Определено, что в среднем 92% ортопедических конструкций на зубных имплантатах функционируют более 10 лет.

2. КОНКРЕТНЫЕ ЦЕЛИ:

- 2.1. Анализировать основные принципы обследования больного перед хирургическим этапом дентальной имплантации.
- 2.2. Объяснять основные показания и преимущества протезирования на имплантатах.
- 2.3. Предложить методы оптимизации процессов планирования оперативного вмешательства.
- 2.4. Классифицировать современные костнопластические материалы.
- 2.5. Трактовать различные причины атрофии альвеолярного отростка челюстей.
- 2.6. Рисовать графологическую схему занятия.
- 2.7. Проанализировать показания и исходы дентальной имплантации в зависимости от различных клинических случаев.
- 2.8. Сложить схему подготовки костной ткани к хирургическому этапу дентальной имплантации.

3. БАЗОВЫЙ УРОВЕНЬ ПОДГОТОВКИ.

Названия предыдущих дисциплин	Полученные навыки
1. Анатомия человека.	Знать нормальное строение костных структур лицевого скелета.
2. Гистология, цитология, эмбриология.	Дифференцировать основные гистологические структуры костной ткани как органа.
3. Биоорганическая и биологическая химия.	Знать особенности основных сплавов металлов, их химическое строение.
4. Физиология.	Знать нормальные процессы осификации.
5. Патоморфология.	Описать разные процессы регенерации костной ткани, классифицировать типы костной мозоли.

6. Фармакология.	Изобразить схематично различные группы препаратов, что используются в дентальной имплантации.
7. Радиология.	Использовать современные методы рентгенологического исследования на этапах планирования и оценки качества лечения.
8. Пропедевтика ортопедической стоматологии	Описать различные классификации дефектов зубного ряда

4. ЗАДАНИЯ ДЛЯ САМОСТОЯТЕЛЬНОЙ РАБОТЫ ВО ВРЕМЯ ПОДГОТОВКИ К ЗАНЯТИЮ.

4.1. Перечень основных терминов, параметров, характеристик, которые должен усвоить студент при подготовке к занятию:

Термин	Определение
1. Стоматологическая имплантация	Это раздел стоматологии занимающийся замещением отсутствующих зубов посредством имплантатов.
2. Дентальный имплантат	Искусственно изготовленная, чаще всего многокомпонентная конструкция, используемая для внедрения в костную ткань челюсти с последующим сращением с целью протезирования.
3. Остеоинтеграция.	Это фундаментальное биологическое явление с широкими возможностями использования во всех областях медицины и стоматологии.
4. Остеокондукция	Пролиферация остеогенных клеток по ходу волокон фибрина и дифференциация этих клеток в остеобласты.
5. 5. Остеоиндукция	Стимулирование роста костной ткани.

4.2. Теоретические вопросы к занятию:

1. Гистологическое строение костной ткани.
2. Методы регенерации кости.
3. Нормальное биохимическое строение кости.
4. Классификация атрофий челюстей.
5. Классификация строения челюстей в зависимости от внутреннего строения.
6. Принципы направленной регенерации костной ткани.
7. Протокол хирургического этапа дентальной имплантации.
8. Современные материалы для костной аугментации.
9. Виды современных дентальных имплантатов.
10. Принципы планирования оперативного вмешательства.
11. Рентгенодиагностика в дентальной имплантологии.
12. Основные принципы работы с мягкими тканями, закрытие дефектов слизистой оболочки, прикрывающей костный аугментат.

5. ОРГАНИЗАЦИЯ СОДЕРЖАНИЯ УЧЕБНОГО МАТЕРИАЛА.

Успех операции имплантации во многом зависит от особенностей строения челюстей.

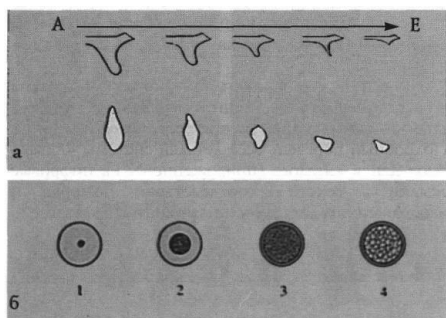
Интеграция имплантата зависит от состояния костной ткани. Существуют классификации челюстных костей, в которых предполагается произвести имплантирование, по строению и качеству. По степени резорбции альвеолярного отростка челюстные кости классифицируются от А до Е, когда Shape А - это кость, которая не подверглась резорбции, а Shape Е - это кость с очень сильной резорбцией.

По пропорции между компактной и губчатой костной тканью кость классифицируется от 1 до 4; при этом 1 означает ситуацию, когда больше компактной кости, а 4 больше спонгиозной (Рис. 1).

Идеальная для имплантирования кость - это крупная кость, без выраженной резорбции, кость, в которой имеется достаточное количество кортикальной кости, обеспечивающей быстрое заживление и остеинтеграцию. По данным исследования биомеханики внутрикостных имплантатов, именно кортикальная кость челюсти способствует восприятию и распределению жевательных нагрузок. Следовательно, идеальная кость - это А2.

После проведения имплантации, не следует нагружать имплантаты в течение 3 месяцев при операции на нижней челюсти и 6 месяцев - на верхней челюсти для укрепления имплантата в кости. В этот

период происходит взаимодействие между остеобластами и остеокластами в процессе заживления и костной интеграции. Преждевременное раскрытие имплантата уменьшает шансы на успех. Отмеченные периоды 3-6 месяцев - это минимальные сроки «приживания», при наличии «мягкой» костной ткани необходимо продлить период ожидания (остеоинтеграции) до момента раскрытия имплантата.



Особенности проведения имплантации на верхней челюсти.

- нижняя стенка максиллярного синуса неровная, в ней имеются вогнутые и выпуклые области. На панорамном рентгеновском снимке максиллярного синуса нижняя стенка выглядит абсолютно ровной, но это происходит потому, что снимок является двумерной копией объемной картины. Поэтому иногда на рентгеновском снимке можно видеть, что имплантат находится в максиллярном синусе. На самом деле дно имплантата может быть расположено в толще стенки максиллярного синуса. В некоторых случаях низкого расположения синуса имплантация возможна, т. к. кортикальная пластина нижней стенки синуса способна поддерживать имплантат, распределяя действующие на него силы по всей длине кортикальной кости;
- в основании носа расположена толстая кость, которая может стать хорошей опорой для имплантата и распределяет силы, действующие на имплантат, вдоль кортикальной пластины верхней челюсти;
- область FossaCanine имеет в большинстве случаев достаточно кости для имплантатов (если невозможно ввести достаточно имплантатов для несъемного протеза, можно сделать съемный протез, который будет опираться на имплантаты, размещенные в этом участке);
- в небном участке надо остерегаться поранить большой небной артерии (в случае ранения сдвинуть артерию и ушить ее);
- иногда существует необходимость сделать имплантацию в туберальной области и опереться на FossaPterigoidea. Кость на этом участке, как правило, мягкая Туре 4, и надо быть осторожным, чтобы не попасть в FossaSphenopalatine, которая очень богата кровеносными сосудами и нервными окончаниями.

Особенности проведения имплантации на нижней челюсти

- мандибулярный сосудисто-нервный пучок может быть расположен и буккально и лингвально в теле нижней челюсти;
- чтобы определить положение мандибулярного нерва, надо проследить его траекторию по панорамному снимку с области его входа в нижнюю челюсть до ментального отверстия;
- мандибулярный нерв выходит из нижнечелюстного канала в ментальном отверстии, который, как правило, находится между премолярами нижней челюсти. Часть мандибулярного нерва проходит далее за ментальное отверстие внутри канала по направлению к передним зубам и называется (инцизивный нерв). Повреждение его обычно не влечет за собой проблем, редко оно вызывает парестезию, продолжающуюся несколько месяцев;
- траектория мандибулярного нерва перед тем, как он выходит из ментального отверстия, несколько раз искривляется в виде петель в направлении к передней поверхности челюсти. Очень важно увидеть петлю и не перепутать ее с каналом инцизионного нерва. Повреждение петли повлечет за собой потерю чувствительности.
- в ретромолярном участке на рентгеновском снимке видны две границы вершины альвеолярного отростка: щечной и язычной кортикальных пластин. При определении размера имплантата нужно ориентироваться на нижнюю из них.

Прежде чем приступить к имплантации, необходимо составить ее программу, план обследования и лечения, ответив на следующие вопросы:

Является ли данный клинический случай подходящим для имплантации?

Есть ли необходимость в дополнительном специальном врачебном осмотре и обследовании?

Каковы желаемые планы пациента по восстановлению зубных рядов?

Где именно устанавливать имплантаты?

Какое количество имплантатов необходимо установить?

Какова длина имплантата в каждом конкретном случае и месте имплантации?

Каков диаметр имплантата в каждом конкретном случае?

Необходимо в общем ознакомиться с пациентом с точки зрения умственных и психических особенностей, уровня гигиены полости рта, возможности взаимопонимания. Также необходимо выяснить жалобы пациента, чего он ждет от лечения с эстетической и функциональной точек зрения.

При обследовании полости рта важно обратить внимание на:

- состояние мягких тканей: высота и положение фиксированной слизистой (attachedgingiva), цвет тканей, толщина слизистой десен, патологические участки и состояние слюноотделения;
- состояние зубов: кариес, состояние пародонта, подвижность зубов, плотность расположения и наклон зубов, гигиена ротовой полости;
- состояние альвеолярного отростка, не имеющего зубов: высота, ширина, форма, а также наличие корней разрушенных зубов.

Следует внимательно изучить эстетическое и функциональное состояние зубочелюстной системы, состояние нижнечелюстных суставов до начала лечения.

Надо собрать подробный анамнез общего состояния здоровья пациента, в случае необходимости получить разъяснения семейного врача.

Планирование типоразмера имплантата и зоны имплантации

При проведении имплантации необходимо стремиться устанавливать имплантат как можно более длинный. Чем длиннее имплантат, тем он лучше поддерживается костью и лучше распределение сил, действующих на него. Чем длиннее имплантат, тем больше шансов на успех имплантации. Необходимо также стремиться устанавливать имплантат как можно большего диаметра. Чем больше диаметр, тем больше его поверхность, и тем он прочнее удерживается в кости.

Целесообразно устанавливать имплантат между двумя кортикальными слоями кости. Расположение между двумя кортикальными слоями кости обеспечивает хорошую устойчивость имплантата, тем самым повышая его шансы на успех. Один кортикальный слой расположен на вершине альвеолярного гребня челюсти, а другой опорой имплантата может служить нижняя стенка гайморовой пазухи, основание носа и основание нижней челюсти в переднем участке (нельзя опираться на кортикальную пластинку нижнечелюстного канала).

Опора на два кортикальных слоя кости обеспечивает распределение вертикальных сил по всей протяженности кортикальной кости. Проникновение в максиллярный синус или носовую полость не влекут за собой проблем. Если это случается, следует тщательно измерить высоту кости от вершины альвеолярного отростка до кортикальной пластины дна гайморовой пазухи или носовой полости и установить имплантат точно в толще кортикальной кости. Некоторые врачи специально делают это, чтобы установить имплантат между двумя кортикальными слоями кости.

Следует оставлять резервных 2 мм до местонахождения сосудисто-нервного пучка нижней челюсти по трем причинам:

- у сверла есть дополнительная длина в 0,9 мм на вершине, которая не взята в расчет;
- существует опасность возникновения воспаления вокруг апикальной части имплантата, и, если имплантат касается мандибулярного канала, воспаление может затронуть мандибулярный нерв;
- из-за ошибки при подсчетах, искажений в рентгеновском снимке или вследствие неаккуратной работы сверло может проникнуть на глубину большую, чем расчетная.

Следует стремиться устанавливать имплантат под углом, идентичным наклону природных зубов. В верхней челюсти существует небольшой буккальный наклон, а в нижней челюсти небольшой лингвальный наклон зубов.

Необходимо стремиться, чтобы имплантаты были параллельны друг другу и к оставшимся зубам. Если разница в наклоне имплантатов будет более 30 градусов, протезирование будет проблематичным, и силы, действующие на имплантаты, не будут проходить по вертикальной оси (Рис. 3).

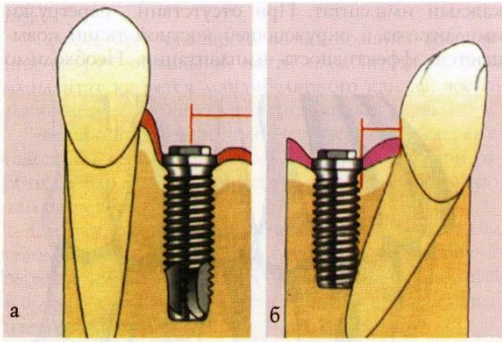


Рис 3. Размещение имплантатов относительно осей рядом стоящих зубов: а) правильно; б) неправильно.

Минимальное расстояние между имплантатами должно быть 2-3 мм, чтобы создать условия для регенерации костной ткани.

Когда отсутствуют нижние передние резцы, проведение имплантации является проблематичным, так как имплантаты, как правило, шире этих зубов. В этой ситуации стоит обсудить возможность установки обыкновенного мостовидного протеза или установить несколько имплантатов более лингвально. При этом результат конструирования зубного ряда выглядит как излишняя плотность зубов и не нарушает эстетику.

Зуб с плохим прогнозом на будущее, особенно при локальной резорбции альвеолы, предпочтительнее зуб удалить и установить на его месте длинный имплантат. Сохранение зуба с прогрессирующим пародонитом приведет в будущем к значительной потере кости и к невозможности произвести имплантацию.

Наиболее частым методом рентгенологической диагностики является панорамный снимок челюстей. Панорамный снимок искажает и увеличивает размер анатомических образований от 25 % до 75 %. Поэтому, для расчета размеров по панорамным снимкам следует пользоваться, как правило, коэффициентом 40 %. Например, если высота кости над мандибулярным каналом 20 мм, надо уменьшить эту цифру на 40 % (8 мм), в итоге получается 12 мм. Далее от этой величины следует вычесть 2 мм (резерв до мандибулярного канала) и окончательно определить высоту планируемого имплантата - 10 мм.

Панорамная рентгенограмма может определять положение ментального отверстия в мезиодистальном направлении в предполагаемом участке имплантации. Если предполагаемый участок имплантации находится на 3 мм или более мезиальнее ментального отверстия, можно использовать длинный внутрикостный имплантат, который будет входить в контакт с кортикальным слоем основания нижней челюсти. Если ментальное отверстие находится близко от вершины альвеолярного отростка, разрез для обнажения кости следует делать лингвально, для того, чтобы избежать повреждения мандибулярного нерва при вскрытии нижнечелюстного симфиза.

Панорамные рентгенограммы могут дать информацию относительно высоты альвеолярной кости; однако, они не дают информацию о ширине кости. Панорамные рентгенограммы не дают достаточной диагностической информации о размере и форме верхнечелюстных пазух: они не показывают вогнутые участки дна гайморовой пазухи, которые зачастую видны при компьютерной томографии и которые можно использовать для размещения имплантата.

Преимущества панорамных рентгенограмм заключается в том, что на одной пленке получают изображение обеих челюстей, большинство стоматологических учреждений оснащены оборудованием для получения панорамных рентгенограмм, и все стоматологи имеют хорошую подготовку для их чтения.

С 1972 года, когда первый компьютеризированный сканер преобразовал рентгеновские снимки в цифровые сигналы, произошли огромные изменения в получении изображений. Во-первых, компьютерная томография (КТ) стала использовать компьютерную технологию для получения изображений с огромным увеличением большого количества деталей. Если обычная диагностическая рентгенографическая техника обеспечивает изображения менее, чем с 30 оттенками серого цвета, то технология сканирования КТ производит более 200 серых оттенков. Расширенная шкала сканирования серого цвета в КТ показывает малейшие изменения в плотности ткани, неразличимые при использовании обычной рентгенографии.

Во-вторых, в 1987 году появилось специальное стоматологическое программное обеспечение, позволяющее дальнейшее улучшение качества КТ-сканирования для получения трехмерных картин как верхней, так и нижней челюсти.

Стоматолог обычно изучает изображения КТ в трех проекциях, чтобы получить полное представление об участке, выбранном для имплантации, особенно контура кости. Сначала он изучает обычные панорамные снимки для разработки общего плана имплантации для каждой челюсти и консультирования пациента. После разработки общего плана для каждой челюсти стоматолог использует другие рентгеновские уточняющие изображения. В настоящее время две фирмы выпускают на рынок программное обеспечение, позволяющее производить изображения в трех проекциях при планировании зубных имплантатов. Программное обеспечение от 3D /Dental («Columbia MD») производит вертикальные срезы в натуральную величину (один к одному), а также горизонтальные и сагитальные изображения. Программное обеспечение от DentalScan («GeneralElectric») включает в себя шкалу, которую хирург может использовать для преобразования полученных рентгеновских картин в реальные размеры.

В 1993 году фирма SIM/PLANT ("Columbia Scientific.Inc.") предложила пакет интерактивных программ для имплантологии, которые позволяют стоматологу просматривать обработанные КТ снимки и манипулировать с ними на компьютерах в своих клиниках. С помощью программы SIM/PLANT для Windows (Microsoft) стоматолог может рассмотреть структуры и оценить размеры и качество кости, применяя вертикальные, горизонтальные и сагитальные изображения в натуральную величину. Кроме использования изображения размеров и качества кости, стоматологи могут применять программу SIM/PLANT для наложения снимков имплантатов в натуральную величину на снимки КТ с целью планирования лечения и демонстрации.

Современные КТ содержат 3 листа информации. На первом листе представлены горизонтальные срезы на разной высоте челюсти, показывающие общие направления и положения анатомических образований

Второй лист обычно демонстрирует три вертикальных среза, подобно панорамному снимку, в щечно-язычном направлении челюсти. Третий лист дает наиболее важный вертикальный срез с сагитальными разрезами по всей длине челюсти через каждые 3 мм (можно сделать через каждые 2 мм и 1 мм). Срезы пронумерованы в соответствии с нумерацией на горизонтальном снимке (срезе).

Преимущества компьютеризированной томограммы (КТ) - получение снимков один к одному с непревзойденным качеством деталей всех потенциальных участков имплантации на верхней и нижней челюстях.

Недостатки: необходимо специальное оборудование, снимки более дорогие в сравнении с другими методами R-обследования; стоматолог должен обучаться анализировать результаты компьютерной томографии.

Надежная остеоинтеграция, по общему мнению, достигается при двухэтапной методике операции, т.е. с предварительной интеграцией в костную ткань челюсти внутрикостной части имплантата при отсутствии нагрузки на имплантат.

Операцию имплантации можно разбить на несколько последовательных стадий:

- подготовка пациента к имплантации,
- проверка исправности необходимого инструментария и оборудования;
- проведение анестезии;
- поднятие слизисто-надкостничного лоскута и обнажение важных анатомических областей, таких, например, как ментальное отверстие;
- обозначение на кости при помощи прямого или круглого хирургического бора желаемого места имплантации;
- первичное препарирование кости на глубину менее запланированной;
- введение измерителя длины и проведение контроля параллельности постановки имплантата;
- продолжение препарирования первым сверлом до требуемой длины после контрольного рентгеновского снимка;
- продолжение формирования ложа имплантата следующими сверлами в соответствии с выбранным видом имплантата;
- установка измерителя длины и проведение контрольного дентального рентгеновского снимка;
- установка имплантата;
- закрытие имплантата покрывающим винтом при технике TwoPhases или закрытие формирователем десны при технике OnePhases;
- ушивание слизистой;

- при необходимости снимок после имплантации (панорамный или дентальный);
- наблюдение после операции имплантации;
- раскрытие имплантата при двухэтапной методике имплантации.

При отслаивании слизисто-надкостничного лоскута разрез следует производить в AttachedGingiva, т.е. в фиксированной, а не в подвижной слизистой оболочке альвеолярного отростка. Можно сделать разрез MiddleCrest - по вершине альвеолярного отростка или слегка вестибулярно или лингвально (Рис. 4). Рекомендуется проводить разрез немного лингвально; тем самым при накладывании швов имплантат будет полностью покрыт слизистой оболочкой, и шов не будет расположен над ним. Таким образом, уменьшается опасность оголения имплантата и его инфицирования. Рекомендуется поднять более широкий участок слизистой оболочки и проследить направление кости, ее размер, дефекты.

Необходимо обеспечить хорошее кровоснабжение отслоенного участка слизистой.

Варианты разрезов десны в проекции альвеолярного гребня

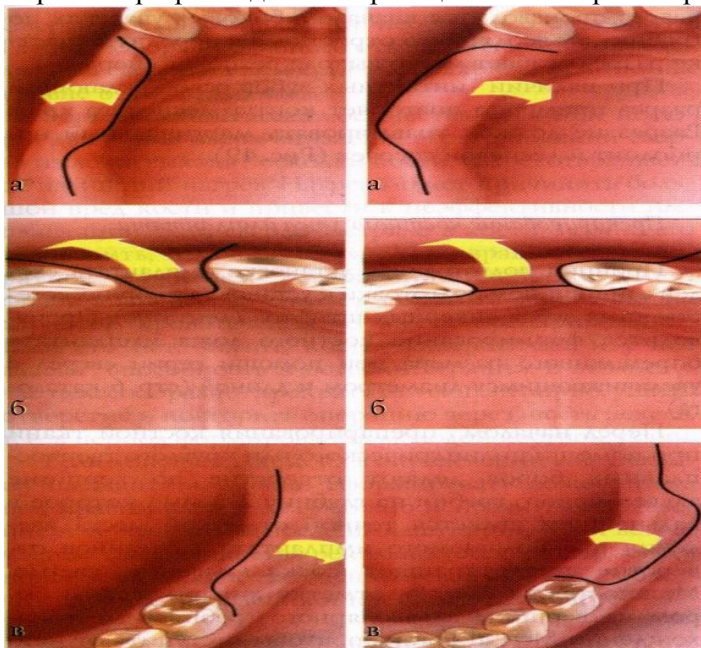


Рис 4. Разрезы для отслаивания слизисто - надкостничного лоскута при частичном отсутствии зубов: а) верхней челюсти при концевом деффекте; б) верхней челюсти при включенном деффекте; в) нижней челюсти при концевом деффекте.

Манипуляции на слизистых оболочках и костных тканях полости рта.

В настоящее время разработаны хирургические методы, позволившие значительно расширить показания к внутрикостной имплантации или улучшить ее результаты. Они производятся в процессе подготовки к имплантации, во время операции имплантации или после нее. Эти процедуры не рекомендуется проводить начинающему в области имплантологии врачу, а часть из них рекомендуется производить в отделении челюстно - лицевой хирургии.

Во многих случаях форма и состояние кости не позволяет установку длинных и широких имплантатов в оптимальном месте под оптимальным углом и получить хорошие эстетические результаты. Возможно, что альвеолярный гребень низкий и узкий, в кости есть какие - то дефекты, или вершина альвеолярного гребня располагается под сильным щечным углом. Чтобы решить эти проблемы, были разработаны специальные методики.

Направленная регенерация костной ткани

Как правило, дефект костной ткани на границе со слизистой оболочкой заполняется соединительной тканью или эпителием, а не костью. Это объясняется тем, что соединительные ткани и эпителий регенерируют в несколько раз быстрее костной ткани, и поэтому они «побеждают» в соревновании по заполнению пространств. Установлено, что преграда (перегородка) перед соединительной тканью и эпителием создает возможность для костной регенерации дефекта.

Перегородка (мембрана) - это тонкая полоска материала, расположенная под тканями десны на кости. Используются различные виды мембран.

Самые распространенные:

- мембрана Gore Tex - это мембрана, сделанная из резорбируемого полимера, который рассасывается. Она бывает овальной формы трех различных размеров. При оголении мембрана легко разрушается;
- мембрана Kolagen состоит из синтетического коллагена, который входит в состав кости и соединительных тканей. Мембрана сделана в форме квадрата и к ней прилагается лист для вырезания мембран необходимой формы;
- мембрана LaminalBone (LAMB) - это мембраны из высушенной замороженной кости. Мембрана сделана из человеческой кости, которая прошла стерилизацию и специальную обработку и содержит вещества, стимулирующие рост кости. Ее погружают в физраствор и накладывают на нужный участок;
- полимерная мембрана Vicril - резорбируемая мембрана, состоящая из полимера, близкого по своему составу к коллагену;
- титановая мембрана (№ 305) - нерассасываемая мембрана, сделанная из чистого титана. У нее есть ряд преимуществ: быстро не загрязняется; ее цена составляет 15% от цены мембраны из коллагена; можно придать необходимую округлую форму при помощи хирургического инструментария.

Установку мембран во время операции можно сделать несколькими путями:

- мембрана пришивается к периосту (для мембран из титана не подходит);
- мембрана укрепляется маленькими титановыми винтами. Для этого есть два вида винтов:
 - а) крепежный винт для мембраны - винт вкручивается через мембрану в стенку костного дефекта. Прежде, чем вкручивать винт, делается не- большое отверстие сверлом для винтов, и устанавливают мембрану при помощи ключа 1,25. Если сравнить мембрану с палаткой, то винт будет выполнять роль клина (колышка) для палатки;
 - б) опорный винт - винт вкручивается в глубину костного дефекта. Прежде чем вкручивать винт, делается небольшое отверстие сверлом для винтов. После установки опорного винта закрепляют мембрану, располагая ее над опорным винтом и привинчивая ее по краям дополнительными крепежными винтами. Если сравнить мембрану с палаткой, то опорный винт будет выполнять роль шеста для палатки;
- мембрана фиксируется при помощи закрывающего винта (заглушки) для имплантата в случае, если имплантация производилась одновременно с установкой мембраны. Следует сделать отверстие в мембране над имплантатом и ввинтить винт через мембрану в имплантат. Затем необходимо усилить мембрану дополнительными винтами.

Мембрана не должна касаться соседних зубов, чтобы не нарушить герметическое прилегание к зубам десен.

Успех процесса наращивания (утолщения) кости обеспечивается заполнением пространства или полости под мембраной материалом, стимулирующим рост кости. Это также предотвращает проваливание мембраны внутрь полости. Разработаны несколько, возможностей заполнения полости:

1. Autograft - кость берется у самого пациента. Результаты применения такой кости самые хорошие. Когда требуется небольшое количество кости, можно использовать костную ткань челюсти. Наиболее распространенные места забора ткани челюсти:

- кость под нижними передними зубами. С вестибулярной поверхности следует отступить минимум 5 мм ниже от апексов корней нижних зубов;
- кость из ретромандибулярного участка;
- межзубные костные перегородки;
- кусочки кости, выступающие в местах отсутствующих зубов или между зубами;
- осколки кости, собранные в процессе препарирования кости. Для этого необходимо установить в слюноотсос специальный фильтр, который собирает осколки кости.

Возможно использование кости с других участков тела человека. Наиболее распространенными участками являются гребень подвздошной кости и ребра.

Кость можно брать в виде блоков и в таком же виде вводить в дефект - эта форма трансплантации называется inlay (вкладка) кости.

2. Allograft (Homograft) - кость человеческого происхождения. Кости стерилизуются, измельчаются и подвергаются специальной обработке. Этот материал называется DemineralizedFreezeDriedBone (D. F. D. B.) - высушенная замороженная кость, прошедшая процесс деминерализации. Необходимое количество - это 0,25 см³, для маленьких дефектов, для заполнения лунок удаленных зубов требуется 0,5 см³ и 1,0 см³ для заполнения больших участков или для нескольких участков. Материал производится в виде порошка. Частицы порошка бывают двух размеров: 250-500 микрон (№ 308) и 500-1000 микрон. DFDB поставляется в стерильных упаковках по 1,0 и 0,5 см³.

Выделен натуральный белок, стимулирующий рост кости - BoneMorphologicProtein (В.М.Р.). Чтобы получить микрограмм этого продукта, необходимы многие килограммы кости, и поэтому материал является очень дорогим. Разрабатывается создание данного материала при помощи генной инженерии.

3. Xenograft - кость животного происхождения. Например, BovinesBone - кость крупного рогатого скота, перемолотая и превращенная в порошок;

- кость свиньи, прошедшая депротеинизацию и сохранившая минеральное строение.

4. Alloplast - кость синтетического происхождения. Ее назначением является влияние на остеокласты с тем, чтобы они утилизировали искусственную кость и способствовали росту обычной кости взамен искусственной. К материалам синтетического происхождения относится гидроксиапатит.

Гранулы гидроксиапатита Hydroxyapatit (Н.А.) производятся по 0,5; 0,75; 3,0 см³. Резорбируемые формы синтетических материалов предпочтительнее нерезорбируемых.

5. Кровяной сгусток - в крови имеются прогнаторы, клетки для создания кости, и присутствие кровяного сгустка в участке регенерации обязательно.

Каждая фирма утверждает, что ее материал дает самые лучшие результаты. Однако сомнительно, что какой-нибудь материал дает хорошие результаты без присутствия сгустка крови. Считается, что кость самого пациента и В. М. Р. дают лучшие результаты.

Многие врачи пользуются смесью нескольких материалов, например, аутогенная кость + D. F. D. V. + Н. А. + кровь. Обычно остеопластический материал помещают под мембрану, но если имеется маленький дефект, мембрана не используется, но следует позаботиться, чтобы место операции было герметически закрыто. Перед размещением материала делают отверстия (перфорации) в кости на данном участке, что ускоряет взаимодействие материала, клеток костного мозга и крови.

Наложение швов над мембранами имеет свои особенности. Когда накладываются швы над мембраной, следует обеспечить полное герметичное закрытие мембраны, чтобы предотвратить загрязнение. Очень важно, чтобы в месте операции не создавалось напряжение для лучшего заживления и создания эстетически хорошего внешнего вида. Во многих случаях недостаточно мягкой ткани для того, чтобы зашить ее без натяжения, поэтому необходимо сделать поперечные послабляющие разрезы с внутренней поверхности слизистой надкостничного лоскута. Разрезы позволяют ткани растягиваться. Рекомендуемые швы - это горизонтальный и вертикальный матрасный шов.

К сожалению, от 25% до 60% объема вновь образованной кости подвергается процессу обратной резорбции.

При наличии узкого альвеолярного гребня (3 мм) можно применить методику расщепления альвеолярного гребня.

С помощью различных долот расщепляются (разъединяются) вестибулярная и оральная кортикальные пластины по вершине гребня на глубину 4-8 мм. Вестибулярная пластина отклоняется в сторону и остеотомами, которые соответствуют размерам сверла для имплантатов, создают ложе для имплантатов (при широком основании альвеолярного гребня возможно использование сверл для имплантатов вместо остеотомов). Затем, как правило, используется мембранная техника.

Поднятие дна верхнечелюстной пазухи (SinusLifting)

Основным ограничением в проведении имплантации в верхней челюсти является низкое расположение стенки максиллярного синуса. Очень часто высота кости под нижней стенкой синуса мала и не позволяет установить длинные имплантаты. Эта ситуация возникает из-за резорбции альвеолярной кости и пневматизации синуса (увеличение синуса вниз); оба эти процесса происходят после удаления зуба. Кость, расположенную под стенкой синуса делят по высоте на 3 группы:

- более 10 мм - производят имплантацию обычным способом;

- между 8-10 мм - устанавливают аккуратно имплантаты высотой 10 мм, погружая их на 1-2 мм в синус под слизистую оболочку. Костная стенка синуса слегка перфорируется и устанавливаются имплантаты методом межкортикальной фиксации;

- менее 8 мм - проводится хирургическая процедура, позволяющая увеличить толщину стенки синуса за счет пространства синуса. Последовательность действий при операции Sinuslifting:

- отслаивается широкий вестибулярный участок слизистойнадкостничного лоскута, производятся вертикальные разрезы в слизистой на уровне 4 и 7 зубов верхней челюсти. Разрез для отслаивания лоскута следует делать вдоль альвеолярного гребня со смещением в небную область, чтобы получить герметическое закрытие после окончания операции;

- осторожно с помощью боров выделяется в вестибулярной стенке синуса участок кости шириной 1 см и высотой 0,7 см. При этом целостность слизистой оболочки синуса не нарушается, а костный

фрагмент не отделяется от слизистой синуса. Необходимо добиться, чтобы фрагмент кортикальной кости стал подвижным;

- затем необходимо вдавить нижнюю часть костного фрагмента вверх и вовнутрь так, чтобы верхняя его часть служила осью. Вдавливание производится осторожно и в процессе его чуть-чуть отслаивается слизистая синуса. Поднятие слизистой производится при помощи специальных инструментов в виде кюретажной ложки, согнутой под различными углами. В конце вдавливания костный фрагмент превращается в нижнюю стенку синуса и создается пространство между ним и прежней стенкой синуса. Синус таким образом уменьшается;

- образовавшееся пространство через окно в вестибулярной стенке синуса заполняется остеотропными материалами;

- имплантаты устанавливаются одновременно при условии, что имеется достаточно естественной кости челюсти под синусом для создания первичного закрепления имплантатов (не менее 5-6 мм кости);

- закрывают вестибулярное окно при помощи любой мембраны, как описано выше;

- производят герметичное наложение швов на слизистую оболочку;

- делают перерыв 9 месяцев минимум до проведения имплантации (или раскрытия имплантатов, если имплантация произведена вместе с поднятием синуса).

После имплантации в перестроившуюся кость также следует период 9 месяцев до раскрытия имплантата.

Разрабатываются методики микросинуслифтинга, а также новые варианты проведения стандартной операции синуслифтинга.

Изменение расположения сосудисто-нервного пучка

Одно из основных ограничений при проведении имплантации в нижней челюсти - это небольшая высота кости над мандибулярным нервом. В этой ситуации можно рассмотреть возможность перемещения сосудисто-нервного пучка и установку имплантатов с использованием всей высоты челюсти.

Убирают костную ткань в виде 2-3 окон (или по всей длине) вдоль проекции сосудисто-нервного пучка, начиная от ментального отверстия. Осторожно подтягивают сосудисто-нервный пучок через созданное окно и таким образом освобождают место для установки имплантата. После того, как последовательно установлены имплантаты, прокладывают резорбируемые мембраны между имплантатами и прилегающими к ним участками сосудисто-нервного пучка. Затем накладывают мембраны на наружную поверхность сосудисто-нервного пучка и накладывают швы.

Эта процедура сложна и требует хороших навыков врача, т. к. часто наблюдаются парестезии и анестезии после операции.

Манипуляции на слизистой оболочке полости рта (муко-гингивальная пластическая хирургия)

Чтобы получить эстетически хороший вид при протезировании на имплантатах, необходимо, чтобы имплантат был окружен достаточно толстой AttachedGingiva, особенно в щечном участке. Если у пациента имеется тонкая слизистая оболочка с большой склонностью к рецессии, создающая эстетические проблемы, существуют немало техник наращивания (утолщения) слизистой десен вокруг имплантата. Эти способы используются при заболеваниях пародонта зубов для решения аналогичных проблем.

При использовании местной трансплантации слизистой оболочки полости рта берется блок десневой ткани с участка преддверия полости рта приблизительно над вторым премоляром или из ретромолярного участка и переносится в место проведенной имплантации (поверх имплантата).

При этой технике трудно получить эстетически хороший вид, т. к. очень часто имеет место различие в цвете местных и «пересаженных» тканей.

Есть врачи, которые проделывают трансплантацию несколько иначе (местная пластика). Производят разрез, отступя несколько миллиметров от десневого края с небной поверхности имплантата, и переносят небную слизистую в пришеечную зону с вестибулярной поверхности имплантата.

Дефект небной области можно заместить слизистой, подходящей по величине, из других участков полости рта. Слизистая оболочка тщательно сшивается с окружающей тканью.

Местную пластику слизистой оболочки можно провести вращательным переносом.

Необходимо отслоить слизистый лоскут с небного разреза до шейки имплантата и перекинуть его на щечный участок имплантата, не отсоединяя лоскут от окружающей слизистой оболочки с дистальной и медиальной сторон. После этого лоскут и местная слизистая оболочка сшиваются. При использовании этого способа сохраняется хорошее кровоснабжение слизистой оболочки.

Хорошие эстетические результаты дает процедура пересадки соединительной ткани (Subepithelialconnectivetissuegraft). Трансплантации подвергается только подслизистая соединительная ткань десны. Ткань забирают на небном участке приблизительно над 5-м зубом или из ретромолярной области. Рана ушивается, при этом не остается оголенного участка челюсти. Затем помещают соединительную ткань на щечную поверхность имплантата под предварительно отслоенный лоскут слизистой оболочки. Так получают утолщение десен на данном участке. Швы накладывают без натяжения, при необходимости делая послабляющие разрезы.

Можно использовать эту технику для пластики переимплантатной слизистой при оголении металлической части имплантата.

Эту процедуру можно производить перед имплантацией, во время нее или при оголении имплантата. Заживление происходит в течение 1,5 месяцев.

4.5. Виды самостоятельной работы студентов.

1. Выучить такие вопросы ($\alpha=I$) :

1.1. Регенерация тканей. Биологические основы остеогенеза.

1.2. Биологические основы имплантации штучных зубов.

2. Тестовые задания с единичным правильным ответом ($\alpha=II$) :

2.1. Что не относится к возможным осложнениям во время имплантации?

А. Кровотечение из раны.

В. Повреждение дна гайморовой пазухи и полости рта.

С. Перелом стенки альвеолярного отростка.

Д. Воздушная эмболия и эмфизема тканей.

Е. Мукозит и периимплантит.

(Правильный ответ: Е.)

2.2. При установке каких имплантов чаще наблюдается такое осложнение, как перфорация дна гайморовой полости?

А. Поднадкостничных.

В. Пластиночных.

С. Импланты комбинированной конструкции.

Д. Винтовых и цилиндрических.

Е. Все ответы правильные.

(Правильный ответ: Д.)

2.3. К критериям успешной имплантации не относится?

А. Восстановление высоты и ортогнатичности прикуса.

В. Отсутствие подвижности каждого из имплантов.

С. Ежегодное уменьшение уровня кости должно быть не менее 0,2 мм в год.

Д. Отсутствие боли, парестезий, инфекций.

Е. Минимальный уровень успешной имплантации 85% за 5 лет.

(Правильный ответ: А.)

Тестовые задания с множественным выбором:

3.1. При обследовании полости рта перед имплантацией в первую очередь важно обратить внимание на:

А. Состояние мягких тканей.

В. Наличие пародонтоза зубов.

С. Гигиену полости рта.

Д. Цветовую гамму имеющихся зубов.

Е. Наличие композитных планов.

(Правильный ответ: А, В, С).

3.2. Наиболее часто используемые методы рентгенодиагностики в стоматологической имплантации на этапах планировании:

А. Панорамный снимок челюстей.

В. МРТ.

С. ТРГ.

Д. Конусно-лучевая компьютерная томография.

Е. Боковая цефалометрическая рентгенография.

(Правильный ответ: А, Д).

3.3. Какие виды швов рекомендуются для закрытия дефектов слизистой?

А. Узловые адаптационные швы.

- В. Горизонтальный матрацный шов.
- С. Внутрислизистый шов (за Поповичем).
- Д. Непрерывный шов.
- Е. Вертикальный матрацный шов.

(Правильный ответ: В, Е)

4. Задачи для самоконтроля:

4.1. В клинику челюстно-лицевой хирургии обратился пациент 37 лет. Установлен диагноз: вторичная адентия, отсутствие 46,47 зубов. На панорамном снимке определяется высота кости над мандибулярным каналом 16 мм. Имплантат какой длины необходимо выбрать для данного пациента?

(Ответ: не длиннее 8 мм)

4.2. Пациент 43 лет обратился к хирургу-стоматологу с целью установки дентальных имплантатов на верхнюю челюсть. При изучении срезов верхней челюсти было обнаружено, что объем кости до дна верхнечелюстной пазухи составляет 5,7 мм, толщина альвеолярного гребня 5,7 мм. Определите наиболее рациональное введение данного пациента.

(Ответ: проведение открытого SinusLifting, с одномоментной имплантацией)

4.3. При осмотре пациента 27 лет, было определено отсутствие зубов 35, 36, 37, из анамнеза известно что зуб был утрачен в результате спортивной травмы. После проведения конусно-лучевой компьютерной томографии было определено толщину альвеолярного гребня (3,3 мм) который утолщался к основанию. Какой наиболее оптимальный метод замещения вторичной адентии, при условии отсутствия костнопластических материалов (аугментатов)?

(Ответ: внедрение внутрикостных дентальных имплантатов, в комбинации с расщеплением альвеолярного отростка).

4.6. Перечень индивидуальных заданий.

Не предусмотрены программой с учебной дисциплиной.

4.8. Перечень теоретических вопросов к итоговому модульному контролю:

1. Остеогенная и остеоиндуктивная терапия в патологии костей лица.

4.9. Перечень практических заданий и работ :

1. Провести курацию тематического больного.

2. Уметь проанализировать рентгенологические методы исследования.

6. ЛИТЕРАТУРА.

1. Хирургічна стоматологія та щелепно-лицева хірургія: підручник; У 2т. – Т.2/В.О.Маланчук, І.П.Логвіненко, Т.О.Маланчук, О.Л.Ціленко – К.: ЛОГОС, 2011. – С. 3-4, 9-12.

2. Рузин Г.П. Краткий курс лекций по хирургической стоматологии и челюстно-лицевой хирургии / Геннадий Петрович Рузин – Киев: «Книга плюс», 2006 – С. 100 - 122.

3. Клиническая оперативная челюстно-лицевая хирургия: Руководство для врачей / Под ред. проф. В.Н.Балина и проф. Н.М.Александрова. 4-е изд., доп. и испр. – СПб.: СпецЛит, 2005. – С. 42-52.

4. Щелепно-лицева хірургія: підручник / О.О.Тімофєєв. – К.: ВСВ «Медицина», 2011. – С. 370-380.

5. Хирургическая стоматология и челюстно-лицевая хирургия. Национальное руководство / под ред. А.А.Кулакова, Т.Г.Робустовой, А.И.Неробеева. – М.: ГЭОТАР-Медиа, 2010 – С. 406-416.

№ 25. Результаты, осложнения дентальной имплантации и их лечение.

1.АКТУАЛЬНОСТЬ ТЕМЫ.

В современной стоматологии широко используется метод имплантации искусственных опор для съемных и несъемных конструкций зубных протезов. Дентальные имплантаты увеличивают возможности стоматолога при восстановлении частичных и полных дефектов зубных рядов и имеют целый ряд преимуществ перед традиционным протезированием.

2. КОНКРЕТНЫЕ ЦЕЛИ:

2.1.Анализировать основные принципы обследования больного после хирургического этапа дентальной имплантации.

2.2. Объяснять основные результаты протезирования на имплантатах.

2.3.Предложить методы оптимизации профилактических мероприятий осложнений дентальной имплантации.

2.4. Классифицировать современные лекарственные вещества.

2.5.Трактовать различные этиопатогенетические причины возникновения периимплантитов.

2.6. Рисовать графологическую схему занятия.

2.7. Проанализировать показания и исходы дентальной имплантации в зависимости от различных клинических случаев.

2.8. Сложить схему подготовки костной ткани к хирургическому этапу дентальной имплантации.

3. БАЗОВЫЙ УРОВЕНЬ ПОДГОТОВКИ.

Названия предыдущих дисциплин	Полученные навыки
1. Анатомия человека.	Знать нормальное строение костных структур лицевого скелета.
2. Гистология, цитология, эмбриология.	Дифференцировать основные гистологические структуры костной ткани как органа.
3. Биоорганическая и биологическая химия.	Знать особенности основных сплавов металлов, их химическое строение.
4. Физиология.	Знать нормальные процессы осификации.
5. Патоморфология.	Описать разные процессы регенерации костной ткани, классифицировать типы костной мозоли.
6. Фармакология.	Изобразить схематично различные группы препаратов, что используются в дентальной имплантации.
7. Радиология.	Использовать современные методы рентгенологического исследования на этапах планирования и оценки качества лечения.
8. Пропедевтика ортопедической стоматологии	Описать различные классификации дефектов зубного ряда

4. ЗАДАНИЯ ДЛЯ САМОСТОЯТЕЛЬНОЙ РАБОТЫ ВО ВРЕМЯ ПОДГОТОВКИ К ЗАНЯТИЮ.

4.1. Перечень основных терминов, параметров, характеристик, которые должен усвоить студент при подготовке к занятию:

Термин	Определение
1. Стоматологическая имплантация	Это раздел стоматологии занимающийся замещением отсутствующих зубов посредством имплантатов.
2. Дентальный имплантат	Искусственно изготовленная, чаще всего многокомпонентная конструкция, используемая для внедрения в костную ткань челюсти с последующим сращением с целью протезирования.
3. Остеоинтеграция	Это фундаментальное биологическое явление с широкими возможностями использования во всех областях медицины и стоматологии.
4. Остеокондукция	Пролиферация остеогенных клеток по ходу волокон фибрина и дифференциация этих клеток в остеобласты.
5. Остеоиндукция	Стимулирование роста костной ткани.

4.2. Теоретические вопросы к занятию:

1. Гистологическое строение костной ткани.
2. Методы регенерации кости.
3. Нормальное биохимическое строение кости.
4. Процессы нарушения регенерации костной ткани.
5. Историческое становление дентальной имплантации.
6. Биологическое обоснование остеоинтеграции.
7. Этапы контактного остеогенеза.
8. Преимущества и недостатки различных видов дентальных имплантатов.
9. Виды современных дентальных имплантатов.
10. Показания к дентальной имплантации.
11. Противопоказания к дентальной имплантации.

4.3. Практические работы (задания), которые выполняются на занятии:

1. Овладеть методикой предоперационного анализа дефекта.
2. Овладеть методикой предоперационного планирования внедрения дентального имплантата.

5.СОДЕРЖАНИЕ ТЕМЫ:

Причинами осложнений имплантации могут быть биологические факторы: недостаточное кровоснабжение костной ткани, регионарный остеопороз, современно не выявленные заболевания, нарушающие остеогенез, неконтролируемая и непредсказуемая нагрузка на имплантат. Однако в большинстве случаев осложнения обусловлены ошибками при планировании лечения, проведении оперативного вмешательства и протезировании.

В ходе операции могут произойти: перелом бора или направляющего сверла, пенетрация дна верхнечелюстной пазухи и полости носа, повреждение стенки нижнечелюстного канала и травма нижнелуночкового нерва, пенетрация боковых или нижнего компактных слоев нижней челюсти, перелом стенки альвеолярного отростка: к осложнениям можно также отнести отсутствие первичной фиксации имплантата.

Чаще ломаются фиссурные боры во время препарирования костного ложа под пластинчатые имплантаты, реже – сверла для препарирования имплантатов винтовой или цилиндрической формы. Основной причиной переломов фиссурных боров является чрезмерный нажим на инструмент во время продольного сверления ложа имплантата. Причиной перелома инструментов для препарирования костного ложа могут быть также неправильные температурные режимы стерилизации (при сухожаровом методе стерилизации) и выработанный ресурс инструмента (более 30 циклов стерилизации). Оставшуюся в кости часть сломанного инструмента необходимо удалить.

Пенетрация дна верхнечелюстной пазухи. Достаточно часто встречающееся осложнение при значительной атрофии альвеолярного отростка верхней челюсти. Причиной пенетрации могут быть неправильное определение высоты альвеолярного отростка по ортопантограмме, а также чрезмерное давление на инструмент и небрежное препарирование костного ложа. Чаще это осложнение имеет место при препарировании ложа под винтовые и цилиндрические имплантаты.

Если пенетрация дна верхнечелюстной пазухи или грушевидного отверстия произошла во время препарирования направляющего канала, необходимо измерить расстояние от гребня альвеолярного отростка до места перфорации. Для этого можно использовать глубиномеры или направляющее сверло. Расширение направляющего и дальнейшее формирование костного ложа необходимо проводить инструментами, высота которых будет меньше измеренного расстояния минимум на 1 мм, установив соответствующий этим размерам имплантат, который будет отделяться от дна верхнечелюстной пазухи или полости носа слой кости толщиной около 1 мм.

Если пенетрация произошла во время окончательного препарирования ложа при работе сверлом, разверткой или метчиком, возможно несколько решений данной проблемы:

- Отказаться от установки имплантата в данном месте, если позволяют условия, провести имплантацию рядом с уже сформированным ложем;
- Установить внутрикостный элемент имплантата, высота которого на 2 мм меньше глубины сформированного ложа. При этом перед его установкой необходимо ввести собранную с инструмента костную стружку или костнопластический материал в верхнюю часть ложа.

Если планировалась установка одноэтапного имплантата и произошла пенетрация дна верхнечелюстной пазухи или грушевидного отверстия, целесообразно изменить тактику лечения. Провести двухэтапную имплантацию.

Повреждение стенок нижнечелюстного канала травма нижнелуночкового нерва. Причиной повреждения стенки нижнечелюстного канала и травма n. alveolaris inferior являются некорректное планирование, небрежное препарирование костного ложа и неправильное определение размеров имплантата из-за непредвиденного искажения вертикального размера нижней челюсти на ОПТГ. Следует отметить, что не всегда вскрытие стенки нижнелуночкового канала обязательно вызывают необратимые повреждения нижнелуночкового нерва. Вскрытие стенки канала может привести к образованию внутриканальной гематомы и давлению на нерв. В этом случае частично утраченная чувствительность в зоне иннервации нижнелуночкового нерва постепенно восстанавливается в течении 2-3 недель.

При остеопорозе нижней челюсти стенка нижнечелюстного канала может иметь отверстия, дефекты или вовсе отсутствовать. При этом симптом Венсана наступает на следующий день после операции и постепенно исчезает через 5-7 дней.

Если симптом Венсана является следствием сдавления нерва имплантатом и наблюдаются стойкие неврологические изменения более 2 недель, то имплантат следует извлечь и назначить соответствующее комплексное лечение.

6.МАТЕРИАЛЫ ДЛЯ САМОКОНТРОЛЯ:

А.Задания для самоконтроля (таблицы, схемы, рисунки, графики):

Б.Задания для самоконтроля:

1. На какой день исчезает симптом Венсана при остеопорозе нижней челюсти в условиях дефекта стенки нижнечелюстного канала?

(Ответ: 5-7 дней)

2. Во время препарирования направляющего канала произошла перфорация дна верхнечелюстной пазухи. Какой инструмент оптимален для определения глубины расстояния?

(Ответ: глубиномер)

3. Через сколько циклов стерилизации считается выработанным ресурс инструмента?

(Ответ: более 30 циклов).

В. Материалы для тестового контроля. Тестовые задания по единично правильным ответам (а = 2):

1. Что не относится к возможным осложнениям во время имплантации?

А. Кровотечение из раны.

В. Повреждение дна гайморовой пазухи и полости рта.

С. Перелом стенки альвеолярного отростка.

Д. Воздушная эмболия и эмфизема тканей.

Е. Мукозит и периимплантит.

(Правильный ответ: Е.)

2. При установке каких имплантов чаще наблюдается такое осложнение, как перфорация дна гайморовой полости?

А. Поднадкостничных.

В. Пластиночных.

С. Импланты комбинированной конструкции.

Д. Винтовых и цилиндрических.

Е. Все ответы правильные.

(Правильный ответ: Д.)

3. К критериям успешной имплантации не относится?

А. Восстановление высоты и ортогнатичности прикуса.

В. Отсутствие подвижности каждого из имплантов.

С. Ежегодное уменьшение уровня кости должно быть не менее 0,2 мм в год.

Д. Отсутствие боли, парестезий, инфекций.

Е. Минимальный уровень успешной имплантации 85% за 5 лет.

(Правильный ответ: А.)

Г. Учебные задачи 3-го уровня (нетипичные задачи):

1.1.Какое соотношение остеобластов к остеобластам необходимо для нормального поддержания внутреннего постоянства костной ткани (гомеостаза)?

(Ответ: 100:1)

2.2. Какая методика используется для нанесения биоактивной керамики, гидроксиапатита и трикальций-фосфатного покрытия на титановую заготовку дентального имплантата?

(Ответ: методика плазменного напыления).

7. ЛИТЕРАТУРА.

Основная:

1. Хірургічна стоматологія та щелепно-лицева хірургія: підручник; У 2т. – Т.2/В.О.Маланчук, І.П.Логвіненко, Т.О.Маланчук, О.Л.Ціленко – К.: ЛОГОС, 2011. – С. 3-4, 9-12.

2. Рузин Г.П. Краткий курс лекций по хирургической стоматологии и челюстно-лицевой хирургии / Геннадий Петрович Рузин – Киев: «Книга плюс», 2006 – С. 100 - 122.

3. Клиническая оперативная челюстно-лицевая хирургия: Руководство для врачей / Под ред. проф. В.Н.Балина и проф. Н.М.Александрова. 4-е изд., доп. и испр. – СПб.: СпецЛит, 2005. – С. 42-52.

4. Щелепно-лицева хірургія: підручник / О.О.Тимофєєв. – К.: ВСВ «Медицина», 2011. – С. 370-380.

5. Хирургическая стоматология и челюстно-лицевая хирургия. Национальное руководство / под ред. А.А.Кулакова, Т.Г.Робустовой, А.И.Неробеева. – М.: ГЭОТАР-Медиа, 2010 – С. 406-416.

№ 26. Пародонтальная хирургия, хирургическое лечение заболеваний тканей пародонта: показания, техника выполнения, костно-пластические материалы. Осложнения эндодонтических вмешательств и их хирургическое лечение.

1. АКТУАЛЬНОСТЬ ТЕМЫ.

Овладеть методами анализа и синтеза данных клинико-рентгенологических и лабораторных исследований для самостоятельной установки диагноза, проводить дифференциальную диагностику в зависимости от степени тяжести, течения, формы; систематизировать знания по современным методам лечения пародонтита и овладеть средствами лечения современными препаратами.

2. КОНКРЕТНЫЕ ЦЕЛИ:

- 1.1. Анализировать результаты клинических обследований больных с заболеваниями тканей пародонта.
- 1.2. Объяснить результаты дополнительных исследований.
- 1.3. Предложить планы лечения больных с разными пародонтологическими заболеваниями.
- 1.4. Классифицировать все заболевания тканей пародонта.
- 1.5. Трактовать этиологию и клинические проявления заболеваний тканей пародонта.
- 1.6. Рисовать схему обследования и лечения больных с заболеваниями тканей пародонта.
- 1.7. Проанализировать основные принципы диагностики этих заболеваний.
- 1.8. Составить план диагностики и дифференциальной диагностики заболеваний тканей пародонта, провести курацию больных, поставить диагноз, составить план обследования и лечения.

3. БАЗОВЫЙ УРОВЕНЬ ПОДГОТОВКИ.

Названия предыдущих дисциплин	Приобретённые навыки
1. Гистология.	Особенности строения пародонта
2. Топографическая анатомия.	Знание кровоснабжения тканей пародонта
3. Патологическая анатомия.	Описать гистологическую картину воспалительных процессов тканей пародонта
4. Патологическая физиология.	Трактовать этиологию и патогенез заболеваний тканей пародонта
5. Терапевтическая стоматология.	Знание классификации заболеваний тканей пародонта
6. Пропедевтика хирургической стоматологии	Провести курацию больного с абсцедирующим пародонтитом

4. ЗАДАНИЯ ДЛЯ САМОСТОЯТЕЛЬНОЙ РОБОТЫ ВО ВРЕМЯ ПОДГОТОВКИ К ЗАНЯТИЮ

4.1. Перечень основных терминов, параметров, характеристик, которые должен освоить студент при подготовке к занятию:

Термин	Определение
1. Периодонт (периодонтальная связка, десмоидонт)	связочный аппарат зуба, выполняющий опорно-удерживающую и амортизирующую функции.
2. Гингивит	воспаление десны, обусловленное неблагоприятным воздействием местных и общих факторов и протекающее без нарушения целостности зубодесневого соединения.
3. Кюретаж	выскабливание содержимого пародонтальных карманов.

4.2. Теоретические вопросы к занятию:

1. Из чего состоит пародонт?
2. Дифференциальная диагностика заболеваний тканей пародонта.
3. Показания к хирургическим методам лечения заболеваний тканей пародонта.
4. Хирургические методы лечения заболеваний тканей пародонта.
5. Формирование преддверья полости рта: показания и противопоказания, этапы проведения.
6. Передоперационная подготовка больных.

4.3. Практическая работа (задания), которые выполняются на занятии:

1. Овладеть методикой чтения рентгеновских снимков.
2. Овладеть методикой использования хирургического пародонтологического инструментария.

5. СОДЕРЖАНИЕ УЧЕБНОГО МАТЕРИАЛА.

Понятие «пародонт» объединяет комплекс образований: десну, периодонт, костную ткань альвеолы и цемент корня зуба, имеющие общие источники иннервации и кровоснабжения, составляющие единое целое, связанные общностью функции и происхождения.

В формировании зуба и пародонта активное участие принимают эктодермальный эпителий и мезенхима первичной полости рта, который, погружившись в эпителий, образует губную и зубную пластинки. На щечно-губной поверхности зубной пластинки вследствие неравномерного роста эпителия формируются соответственно количеству и расположению зубов колоколообразные выросты, превращающиеся в дальнейшем в эмалевые органы. Соединительнотканые волокна пародонта развиваются из мезенхимы зубного мешочка. На ранних стадиях развития зачатка зуба формируются три слоя клеток. Клетки одного слоя врастают в цемент, другого — образуют костные стенки альвеолы. Между ними располагается третий слой, клетки которого не имеют определенной ориентации. Под влиянием функциональной нагрузки они превращаются в волокна, направление которых соответствует нагрузке зуба.

Гистологически десна состоит из многослойного плоского эпителия и собственной пластинки.

Различают эпителий полости рта, эпителий борозды, соединительный эпителий (эпителий прикрепления). Эпителий борозды является промежуточным между многослойным плоским и соединительным эпителием. Эпителиальное прикрепление состоит из нескольких рядов продолговатых клеток, расположенных параллельно поверхности зуба. Клетки прикрепления обновляются быстрее остальных, что свидетельствует об их регенеративных возможностях. Эпителий межзубных сосочков и прикрепленной десны более толстый и может ороговеть. В этом эпителии различают базальный, шиповатый, зернистый и роговой слои. Базальный слой состоит из цилиндрических клеток, шиповатый — из клеток полигональной формы.

В эпителиальных клетках обнаружены РНК, гликоген, гликозаминогликаны, играющие важную роль в процессе трофики и регенерации ткани.

Десны богато иннервированы. Различают капсулированные и некапсулированные нервные окончания. Капсулированные образуют так называемые колбы Краузе и осязательные тельца (тельца Мейсснера). Кроме того, от клубочков сосочкового слоя отходят внутриэпителиальные нервные окончания. Нервно-рецепторный аппарат воспринимает ощущение боли, температурные и тактильные раздражения.

Слизистая оболочка выдерживает значительное жевательное давление, способствует формированию пищевого комка, через нее активно всасываются и выделяются растворы многих лекарственных веществ.

Связочный аппарат десны. Строма, составляющая основу десны, в пришеечной области (циркулярная связка" зуба) содержит большое количество коллагеновых, эластических и аргирофильных волокон. Такая насыщенность связочного аппарата десны способствует ее плотному прилеганию к зубу и равномерному распределению жевательного давления.

Распределение соединительнотканых волокон в пародонте на разных поверхностях и уровнях корня зуба различно. С вестибулярной и язычной (небной) сторон выделяются зубо-десневая, зубопериостальная, зубоальвеолярная горизонтальная и зубогребешковая группы волокон, пучки которых ориентированы в различных направлениях.

Периодонт (периодонтальная связка, десмоидонт) — связочный аппарат зуба, выполняющий опорно-удерживающую и амортизирующую функции. Это плотная соединительная ткань, окружающая корни зуба, расположенная между цементом и альвеолярной костью на всем протяжении периодонтальной щели. Ход и направление волокон периодонта определяются функциональной нагрузкой зуба.

Пародонт кровоснабжают конечные ветви верхне- и нижнечелюстной артерий, отходящих от наружной сонной артерии. Десна верхней челюсти кровоснабжается из анастомозов, образованных сосудами наружной артериальной дуги верхней челюсти. Анастомозы непосредственно примыкают к кости на расстоянии 0,5 см от десневого края. К вестибулярной поверхности десны кровь притекает от анастомозов между наружной артериальной дугой, щечной и верхней губной артериями. Десна нижней челюсти кровоснабжается артериальными ветвями внутренней альвеолярной дуги, с язычной поверхности — язычной артерией.

Функции пародонта обусловлены анатомо-физиологическими особенностями его строения. Ткани пародонта представляют собой единую систему, которая обеспечивает фиксацию зубов, воспринимает и регулирует жевательную нагрузку, осуществляет рефлекторное влияние на деятельность системы пищеварения, выполняет пластическую и трофическую функции, является барьером для средовых повреждающих факторов (механических, физических, биохимических и др.).

КЛАССИФИКАЦИЯ БОЛЕЗНЕЙ ПАРОДОНТА

I. Гингивит — воспаление десны, обусловленное неблагоприятным воздействием местных и общих факторов и протекающее без нарушения целостности зубодесневого соединения.

Форма: катаральный, гипертрофический, язвенный.

Тяжесть: легкая, средняя, тяжелая.

Течение: острый, хронический, обострившийся, ремиссия.

Распространенность: локализованный, генерализованный.

II. Пародонтит — воспаление тканей пародонта, характеризующееся прогрессирующей деструкцией периодонта и кости.

Тяжесть: легкая, средняя, тяжелая.

Течение: острый, хронический, обострившийся (в том числе абсцедирующий), ремиссия.

Распространенность: локализованный, генерализованный.

III. Пародонтоз — дистрофическое поражение пародонта.

Тяжесть: легкая, средняя, тяжелая.

Течение: хроническое, ремиссия.

Распространенность: генерализованный.

IV. Идиопатические заболевания с прогрессирующим лизисом тканей пародонта [синдром Папийона—Лефевра, гистиоцитоз X, гаммаглобулинемия, сахарный диабет (некомпенсированный) и др.

V. Пародонтомы — опухоли и опухолеподобные процессы в пародонте.

Основным преимуществом классификации является дифференцированный подход к различным заболеваниям тканей пародонта в соответствии с клинико-морфологическими особенностями патологического процесса:

воспаление, дистрофия, опухоли.

К I и II группам заболеваний отнесены патологические процессы тканей пародонта, определяющиеся обязательным проявлением в них классических признаков воспаления: экссудации, альтерации и пролиферации.

В I группу включены многочисленные заболевания, которые поражают лишь мягкие ткани пародонта; II группу составляет пародонтит, при котором в процесс вовлекается весь комплекс пародонта: десна, периодонт, альвеолярная кость (отросток), ткани зуба. Особенностью его развития является необратимость процесса.

В III группу входит пародонтоз — генерализованный дистрофический процесс всех тканей пародонта.

В IV группе объединены процессы в пародонте, сопровождающие ряд общих заболеваний в организме.

Терапия больных с заболеваниями пародонта должна проводиться комплексно, целенаправленно и строго индивидуализированно. Она включает местное и общее лечение, эффективные консервативные, хирургические, ортопедические и физиотерапевтические методы в условиях диспансерного наблюдения.

Лечение преследует следующие цели: 1) устранить травматические факторы в полости рта; 2) ликвидировать воспаление тканей пародонта; 3) приостановить дистрофический процесс; 4) восстановить нарушенную функцию тканей пародонта; 5) стимулировать процесс регенерации; 6) сохранить зубной ряд как единую динамическую систему;

7) исключить наиболее вероятные патологические факторы.

В комплексной терапии заболеваний пародонта хирургические вмешательства занимают большой удельный вес. Они приходят на смену консервативной терапии в тех случаях, когда возникает необходимость удаления патологического очага, а также при реконструктивных и пластических операциях на пародонте и слизистой оболочке рта.

К хирургическим методам лечения относятся кюретаж, вакуум-кюретаж, гингивотомия, гингивэктомия, гингивопластика, операции, корригирующие край десны, лоскутные операции, френулотомия, френулэктомия, пластические операции, формирующие преддверья рта. Они выполняются традиционным хирургическим методом или с использованием низких (криодеструкция) или высоких (диатермокоагуляция) температур.

Кюретаж — выскабливание содержимого пародонтальных карманов. Это один из наиболее распространенных методов хирургического лечения. Его целью является удаление из кармана распавшейся ткани, поддесневого зубного камня, пораженного цемента, скопления микробов, грануляций, вегетирующего эпителия.

Показание к кюретажу: пародонтит легкой и средней тяжести при наличии пародонтальных карманов глубиной до 4—5 мм, при плотной десне и отсутствии костных карманов.

Противопоказаниями к кюретажу: острый воспалительный процесс, наличие абсцесса, костных карманов, истонченные стенки кармана, фиброзно измененная десна, глубина пародонтальных карманов более 5 мм, значительная подвижность зуба, аномальное положение, наличие острых инфекционных заболеваний слизистой оболочки рта и общих заболеваний.

Различают простой и поддесневой кюретаж. Простой кюретаж проводится в пределах зубодесневого соединения при отсутствии пародонтального кармана. При поддесневом кюретаже устраняют или уменьшают пародонтальные карманы.

Кюретаж проводится специальными инструментами, в набор которых входят зубоорудительные крючки различных форм и размеров, кюретажные ложечки, экскаваторы, напильники, рашпили и др.

Этапы кюретажа:

- 1) ирригация полости рта слабыми растворами антисептиков;
- 2) обезболивание аппликационное и инстилляцией в пародонтальный карман, например, официальной 5 % тримекаиновой мази; инъекционное (1 % раствор новокаина, тримекаина). Применяют преимущественно безыгольный инъектор. Больным с эмоциональной напряженностью, чувством боязни и страха за 30—40 мин до операции проводится премедикация;
- 3) обработка операционного поля йодсодержащими растворами;
- 4) удаление зубного камня и разрушенного цемента зуба. Удалять разрушенный цемент лучше экскаватором, осуществляя легкие поскобливания по его поверхности, не повреждая здорового цемента, без которого нельзя рассчитывать на восстановление волокнистых структур пародонта;
- 5) кюретаж костной ткани края альвеолы. С помощью небольших кюреток осторожно соскабливают на дне пародонтального кармана поверхностный размягченный слой края кости альвеолярного отростка и межальвеолярной перегородки;
- 6) удаление грануляций и врастшего в карман эпителия (деэпителизация кармана) — наиболее ответственный этап операции. Он требует от врача особой осторожности и навыков. Проводится маленькими кюретками и экскаваторами с острыми режущими гранями. Для этого кюретку, рабочая часть которой обращена к десне, вводят на всю глубину пародонтального кармана. Большим пальцем левой руки прижимают десну к кюретке и зубу и непрерывным движением кюретки по направлению к коронке зуба под контролем пальца срезают грануляции и эпителиальную выстилку кармана. При этом необходимо хорошо фиксировать рабочую руку, избегая соскальзывания инструментов и повреждения здоровых тканей. В результате кюретажа внутренняя поверхность кармана превращается в операционную рану с остатками мягких тканей и обломков зубного камня;
- 7) промывание пародонтального кармана антисептическими растворами под давлением — вымывают остатки зубного камня, грануляции и др. Одновременно проводят мероприятия, останавливающие кровотечение. При этом необходимо сохранить кровяной сгусток, заполняющий бывший карман, что способствует быстрому заживлению раны и созданию оптимальных условий для рубцевания. После кюретажа карман можно заполнить эмульсией и пастами с биологически активными веществами, которые способствуют регенерации. Заканчивается кюретаж наложением лечебной повязки. Кюретаж рекомендуется проводить одномоментно, не чаще 2 раз в год. Одновременно можно обрабатывать пародонтальные карманы в области 3—4 зубов. Интервалы между кюретажем различных групп зубов составляет 2—3 дня. После операции рекомендуется тщательно соблюдать гигиену полости рта. Через 8—10 ч можно начинать периодические теплые полоскания отварами лечебных трав (ромашка, шалфей и др.), пользоваться мягкой зубной щеткой и нераздражающими противовоспалительными зубными пастами. К недостаткам метода относится недостаточно полное удаление зубного камня и грануляций вследствие кровоточивости и отсутствия визуального контроля.

Успешно выполненный кюретаж позволяет ликвидировать пародонтальный карман, приводит к рубцовому сморщиванию его и врастанию соединительнотканых волокон, образующихся по мере организации кровяного сгустка и биологически активных веществ, в слой сохранившегося и новообразованного цемента.

Вакуум-кюретаж — удаление содержимого пародонтального кармана в условиях местного вакуума. Преимущество метода перед обычным кюретажем заключается в том, что он позволяет обработать более глубокие карманы при относительно бескровном операционном поле, визуально контролировать полноту и качество кюретажа и главное — обработать дно десневого кармана и прилегающую костную ткань: освободить от очагов деструкции, скопления экссудата, микроорганизмов и продуктов их жизнедеятельности. Вакуум-кюретаж можно проводить сконструированными для этих целей вакуум-аппаратом, слюноотсосом со специальными насадками. Вакуум-аппарат состоит из компрессора, двух емкостей (в одной создается отрицательное, в другой

— невысокое избыточное давление воздуха). При включении аппарата под действием вакуума отсасывается кровь, ротовая жидкость, отторгнутые частицы тканей и зубного камня. Избыточное давление позволяет орошать лекарственными растворами операционное поле. Выскабливание проводится полыми крючками различных формы и размеров (крючки-кюретки), которые во время работы закрепляют в специальном держателе, соединенном с аппаратом, образующим вакуум.

Диатермокоагуляция — свертывание или створаживание тканей под влиянием токов высокой частоты. Используется для разрушения разросшегося эпителия и грануляций пародонтального кармана, разросшихся межзубных сосочков, при других гиперпластических процессах.

Диатермокоагуляция показана также при гипертрофическом гингивите, фиброматозе десен, пародонтите при глубине пародонтальных карманов более 3 мм, пародонтальных абсцессах.

Криохирургия — деструкция тканей пародонта при помощи низкой температуры. Преимущества метода — четкое ограниченное разрушение ткани, безболезненность операции, гемостатический эффект и др. В качестве замораживающей жидкости используют жидкий азот, фреон, углекислоту, кислород. Криодеструкция проводится при температуре -60—-140 °С. Лечение осуществляется методом обдувания, контактной криодеструкции или кюретажа.

Показания к криохирургии: глубокие пародонтальные карманы (5—7 мм), обильные разрастания грануляций, гипертрофический гингивит, пародонтальные абсцессы, папиллит, пародонтомы и др. Во время крио-кюретажа криозонд вводят в пародонтальные карманы и включают аппарат на 3—10 с. Крио-некроз наступает через 24—48 ч, а регенерация продолжается 6—12 дней. В течение первых 2 суток защитные повязки не накладывают, а проводят обычный туалет раны.

Гингивотомия — линейное рассечение стенки пародонтального кармана с целью вскрытия пародонтального абсцесса или для открытого кюретажа пародонтального кармана под визуальным контролем. Показаниями являются глубокие и плохо обозримые десневые и костные пародонтальные карманы в области одного или нескольких зубов, одиночные рецидивирующие абсцессы. С этой целью применяют различной формы разрезы: вертикальные по оси зуба, смещенные дистально, через межзубной сосочек, полулунные, Т-образные и др.

После раскрытия кармана его промывают антисептическим раствором, проводят тщательный кюретаж, затем рану вновь обрабатывают антисептическими растворами, вводят биологически активную взвесь из ингибиторов ферментов протеолиза, склеивают медицинским клеем, покрывают пленкой или лечебной повязкой на 2—3 дня. При вскрытии абсцессов швы не накладывают, в полость вводят биологически активные взвеси (из ферментов, ингибиторов и других веществ).

Гингивэктомия — иссечение пародонтального кармана на всю его глубину (на уровне альвеолярного края) одновременно с патологически измененным десневым краем и содержимым кармана. Различают простую и радикальную гингивэктомию. Простая проводится при глубине пародонтальных карманов более 4—5 мм и горизонтальной, равномерной резорбции альвеолярного края, при гипертрофическом гингивите, разрастании грануляций, повышенной десквамации эпителия, отсутствии рубцевания после кюретажа. Объем операции ограничивается 2—3 боковыми и 4—6 передними зубами. После предоперационной подготовки (обезболивание, обработка операционного поля) уточняют границы воспаленной десны, определяют глубину разреза (соответствует глубине карманов). Линию разреза отмечают водным раствором метиленового синего или йодсодержащим раствором. Операция состоит из следующих этапов:

- 1) иссечение края десны с язычной (небной) и вестибулярной сторон параллельно десневому краю с учетом неравномерной глубины карманов;
- 2) удаление поддесневого зубного камня;
- 3) открытый кюретаж грануляций и патологически измененной кости альвеолярного отростка;
- 4) остановка кровотечения;
- 5) введение лиофилизированной костной муки в операционную рану;
- 6) депонирование и аппликация лекарственных средств.

Недостатками операций являются обнажение шеек зубов, межзубных пространств; иссечение всех десневых сосочков в области операционного поля образует косметический дефект, после операции часто развиваются гиперестезии обнаженных корней от температурных, химических и тактильных раздражителей.

Лоскутные операции проводятся для ликвидации пародонтальных карманов и коррекции дефектов альвеолярного отростка верхней челюсти или альвеолярной части нижней челюсти.

Показаниями к лоскутной операции являются пародонтит средней и тяжелой степени при глубине пародонтальных карманов более 5 мм, деструкция костной ткани не более чем на 1/2 длины корня зуба, истонченная и фиброзно измененная десна.

При лоскутных операциях, после гингивотомии отслаивается и формируется слизисто-надкостничный лоскут с язычной (небной) и вестибулярной сторон. Различают полные и расщепленные пародонтальные лоскуты. Полный лоскут включает эпителий, соединительную ткань, надкостницу, расщепленный — состоит из эпителия и соединительной ткани. При одних операциях отпрепарированный лоскут укладывают на место, при других — перемещают в конце операции на новый участок.

Радикальная гингивэктомия (операция Видемана — Неймана — Цешинского) показана при наличии глубоких пародонтальных костных карманов с вертикальным типом деструкции кости, подвижностью зубов I—II степени, при истонченной десне.

Так же как и при простой гингивэктомии, после ирригации полости рта антисептическими растворами, обезболивания, обработки десневого края йодсодержащим раствором производят два вертикальных разреза до кости, ограничивающих операционное поле, от края десны по направлению к переходной складке (разрезы не должны проходить по вершине десневых сосочков). Затем тупо отсепааровывают слизисто-надкостничный лоскут с вестибулярной и язычной (небной) сторон. Вестибулярный лоскут берут на крючки, язычный (небный) — отсепааровывают на глубину не более 0,5 см. Затем удаляют зубной камень, иссекают измененный край десны, грануляции, проводят кюретаж, сглаживают кость альвеолярного отростка, полируют цемент корня зуба. Операционное поле промывают антисептическими растворами, останавливают кровотечение, мобилизуют слизисто-надкостничный лоскут, удаляя при этом измененный эпителий, затем укладывают лоскут на место, накладывают швы в каждом межзубном промежутке и на вертикальные разрезы.

В операцию одномоментно включают участок не более 6 зубов, оперировать желательно в стационарных условиях. Заживление происходит первичным натяжением, швы снимают на 6—7-й день. Недостатками операции являются обнажение шеек зубов, гиперестезия, снижение высоты альвеолярного края, обнажение межзубных промежутков.

Ряд лоскутных операции позволяет корригировать край десны, улучшает косметические результаты в области передних зубов. С этой целью слизисто-надкостничный лоскут расщепляют (разделяют) на две части, затем закрывают ими обнаженные шейки зубов и фиксируют швами в межзубных промежутках.

Существуют лоскутные операции, которые стимулируют репаративные процессы в пародонте. Для этих целей применяют костные трансплантаты: лиофилизированную костную муку, стружку, кость, хрящ, формализованную кость, брешкокость, коллагеновый остеопласт, препараты крови, консервированную кровь, фибринный порошок, биопластмассу, биологически активные тампоны, тканевые трансплантаты (склера глаз, твердая мозговая оболочка, ксеногенная брюшина) и др.

Предложена радикальная гингивэктомия с компактоостеотомией. За основу взята методика Видемана — Неймана — Цешинского. В каждом межзубном промежутке частично удаляют патологически измененную костную ткань, оставляют костные опилки с добавлением биологической антисептической пасты (БАП). Слизисто-надкостничные лоскуты швами из антисептического волокна летила фиксируют на уровне десневого края.

Рану закрывают повязкой, смоченной БАП. Швы снимают на 5—6-й день.

При радикальной гингивоостеопластике дефекты кости заполняют лиофилизированной костной мукой, пропитанной кровью. Швы накладывают из полиамидной смолы, затем — бальзамическую защитную повязку на основе мази «Оксикорт».

Для остеогингиволастики на пародонте используют цельный кортикально-губчатый аллотрансплантат, консервированный в 0,5 % растворе формалина.

При лечении пародонтита применяют также коллаост — комплексный препарат коллагена, костной муки и антибиотиков широкого спектра действия. Этот препарат похож на эластическую губку, легко моделируется по необходимой форме восстанавливаемого дефекта.

При пародонтите средней тяжести с успехом используют брешкоостеопласт на основе брешко-сти, полученный после гомогенизации, лиофилизации, обработки парами формальдегида и стерилизации в потоке гаммалучей. Препарат пластичный, обладает бактерицидными и гемостатическими свойствами, стимулирует процесс регенерации костной ткани и др.

При пародонтите средней и тяжелой степени, сочетающемся с обнажением корня, укорочением уздечки, мелким преддверием рта и щечными тяжами, эффективна мукогингивоостеопластика, включающая устранение дефекта мягких тканей — гингиволастику; улучшение репаративной регенерации костной ткани — остеопластику; устранение аномального расположения мягких тканей — вестибулоластику и углубление свода.

Френулотомия — рассечение уздечки — применяется при укороченной уздечке языка. Проводится в грудном или раннем детском возрасте.

Операция простая: после общепринятой подготовки уздечку рассекают на необходимую глубину режущим инструментом у основания самой уздечки на границе со слизистой оболочкой дна полости рта и нижней поверхности языка.

Френулэктомия — иссечение уздечки языка или губы с перемещением ее, показана при короткой уздечке, препятствующей нормальному развитию губы, способствующей образованию диастем. Двумя полуовальными вертикальными разрезами иссекают уздечку, между центральными резцами проводят компактостеотомию, слизистую оболочку вокруг разреза мобилизуют, отсепарировав ее тупым путем, края раны сближают и зашивают наглухо.

При мелком преддверии рта и короткой уздечке проводят одновременно иссечение уздечки и углубление преддверия рта. После анестезии двумя сходящимися полуовальными разрезами до надкостницы в области места прикрепления уздечки формируют и отсепаровывают слизисто-надкостничный лоскут по направлению к верхушке корня на необходимую глубину (8-10 мм), край подшивают у свода вновь образованного преддверия к надкостнице. На слизистую оболочку губы накладывают 1-2 направляющих шва. Затем отсекают от надкостницы мышцы нижней губы и вместе со слизистой оболочкой перемещают и подшивают к надкостнице. На рану накладывают йодоформную повязку, рана заживает вторичным натяжением, эпителизация наступает через 10-14 дней.

Удаление зубов при болезнях пародонта имеет свои показания:

1) резорбция костной ткани альвеолы, значительно превышающая 1/3 длины корня, подвижность зуба III степени; 2) часто рецидивирующие и не поддающиеся лечению пародонтальные абсцессы; 3) интоксикация из пародонтальных карманов, очагов, усугубляющих течение, особенно у больных с часто обостряющимися очаговообусловленными заболеваниями; 4) наличие околоверхушечных патологических очагов, не поддающихся лечению; 5) угроза развития хронического пародонтального состояния; 6) ортопедические показания для выбора рациональной конструкции шинирующего протеза.

В начальных стадиях образования пародонтального абсцесса тщательно промывают пародонтальный карман антисептическими растворами, назначают гипертонические полоскания, физиотерапевтические процедуры (УФО, лазеротерапия и др.), противовоспалительные, десенсибилизирующие, болеутоляющие и другие средства. При отсутствии признаков рассасывания абсцесс вскрывают полукруглым горизонтальным разрезом в месте наибольшего выпячивания или отслаивают десну тупым путем с помощью гладилки. Лечение проводится под проводниковой или инфильтрационной анестезией, позволяющей дополнительно снять зубные отложения, хорошо промыть рану и пародонтальный карман антисептическим раствором. Назначают антисептические полоскания, при необходимости - болеутоляющие препараты.

В настоящее время, с целью восстановления утраченных структур пародонта и, прежде всего, кости, используют широкий спектр остеотропных препаратов. Их выбор зависит от таких факторов, как остеорегенераторный потенциал, биологическая инертность, скорость васкуляризации и т. д. Однако наиболее важной характеристикой материала является механизм регенераторного ответа тканей пародонта на введение подсадки. На механизме этого ответа основана наиболее распространенная на сегодня классификация остеотропных препаратов, по которой все они делятся на 3 основные группы:

- остеоиндуктивные
- остеокондуктивные
- остеонейтральные.

Остеоиндуктивные материалы способствуют регенерации кости путем прямой стимуляции процесса трансформации недифференцированных мезенхимальных клеток в остеобласты, т. е. остеоиндуктивные материалы непосредственно влияют на рост кости.

Остеокондуктивные материалы используют в качестве матрикса, или каркаса, на котором происходит новообразование костной ткани и ее дальнейшее дифференцирование.

Остеонейтральные материалы — это инертные, как правило, нерезорбируемые материалы, которые применяют для заполнения полостей.

Кроме того, в зависимости от происхождения костнопластические материалы подразделяют на группы:

Аутогенные — источником материала является сам пациент.

Аллогенные — материал получают из тканей другого человека.

Ксеногенные — донором материала является животное.

Аллопластические — синтетические материалы, изготовленные искусственно. Основной характеристикой аллопластических материалов является рассасываемость и они разделяются на: резорбируемые и нерезорбируемые.

Первая группа — это полностью резорбируемые материалы, вторая — частично или полностью нерезорбируемые.

По химическому составу выделяют: гидроксиапатит, карбонат кальция, полимеры, альфа- и бета-трикальцийфосфат, биоактивное стекло, сульфат кальция.

Также в хирургии используют хирургическое лечение апикального периодонтита в зубах с облитерацией корневых каналов, расширение и обработка которых невозможны, за счет ретроградного пломбирования канала с целью его герметичной изоляции от проникновения инфекции.

Показанием к хирургическому лечению зубов с апикальным периодонтитом является неэффективность традиционных методов лечения.

Перфорация корня. Перфорация корня зуба может быть осложнением инструментальной обработки канала. В большинстве случаев последствия перфорации удастся устранить традиционными методами эндодонтического лечения, путем ее закрытия через корневой канал. Однако нередко лучшей альтернативой оказывается хирургическая коррекция. Перфорации в области би- и трифуркации, напротив требуют консервативного лечения. В случае неэффективной консервативной терапии выполняется короносепарация или удаление одного из корней зуба.

Наружная резорбция корня. Лечение прогрессирующей воспалительной наружной резорбции корня чаще всего осуществляется через корневой канал. Однако в зубах с наружной резорбцией в области шейки зуба показано проведение хирургической операции. Создается хирургический доступ к области резорбции с последующим удалением грануляционной ткани и заполнением полости пломбировочным материалом. Иногда чрезмерное выведение пломбировочного материала за апекс может привести к развитию быстро прогрессирующей апикальной резорбции корня. В этих случаях лечение осуществляется путем хирургического иссечения избытка пломбировочного материала вместе с верхушкой корня.

Перелом корня. При горизонтальных переломах в области верхней трети корня происходит некроз пульпы в его апикальной апикального периодонтита. Достаточно часто эндодонтическое лечение через линию перелома оказывается неэффективным, в то время как хирургическое удаление апикального фрагмента при локализации перелома в верхушечной части корня позволяет сохранить зуб.

Резекция верхушки корня. Верхушка корня может играть важную роль в этиологии апикального периодонтита, поскольку в этой области локализуются дельтовидные ответвления корневого канала, являющиеся постоянным источником инфицирования. В связи с этим хирургическое эндодонтическое лечение апикального периодонтита выполняют путем резекции верхушки в среднем на 1-3 мм.

Затем операционное поле тщательно обрабатывается стерильным физиологическим раствором, слизистонадкостничная лоскут репозируется и прижимается влажным марлевым тампоном в течение 1—2 мин для улучшения его адаптации к подлежащим тканям. Для ушивания лоскута лучше использовать непрерывный шов, начинающийся в углу, образованном пересечением вертикального и горизонтального разрезов. Во избежание дополнительного повреждения тканей швы снимаются на 4—7-е сутки после операции.

Преднамеренная реплантация. Иногда требуемое хирургическое эндодонтическое лечение не может быть проведено в силу определенных анатомических или каких-либо других причин. В этом случае методом выбора может быть плановое удаление зуба с обработкой корневых каналов и пломбированием его вне полости рта и последующей реплантацией. Успех лечения зависит от того, возможно ли удаление зуба с минимальным повреждением периодонтальной связки и слоя цементобластов на поверхности корня зуба. Кроме того, имеет значение время пребывания зуба вне полости рта (не более 5-10 мин). В процессе лечения врач не должен касаться корня зуба и фрагментов периодонтальной связки, оставшихся на поверхности корня, а также должен следить за тем, чтобы они оставались влажными. С этой целью все этапы лечения, не требующие работы в сухой полости, следует проводить, погрузив зуб в стерильный изотонический физиологический раствор. Зуб извлекается из физиологического раствора лишь на короткое время, которое требуется для obturации ретроградной полости, перфорационного отверстия или других дефектов, но даже в эти моменты поверхность корня зуба должна быть влажной.

После окончания пломбирования зуб аккуратно реплантируется в лунку, при этом следует всячески избегать дополнительной травмы тканей на поверхности корня. Чаще всего зуб шинируется к соседним зубам на 5-7 дней. Удобнее всего при этом использовать шины из адгезивных материалов. Первичное заживление периодонтальной связки наблюдается не часто.

Анкилоз или воспалительная резорбция наблюдаются при выраженном повреждении корня в результате удаления и реплантации. Однако при тщательном соблюдении технологии операции можно ожидать восстановления периодонтальной связки.

6. МАТЕРИАЛ ДЛЯ САМОКОНТРОЛЯ:

А. Задания для самоконтроля (таблицы, схемы, рисунки, графики):

1. Уметь собирать анамнез и провести клиническое обследование пациента, оформить историю болезни или амбулаторную карту, установить диагноз и назначить лечение.
2. Уметь использовать хирургический пародонтологический инструментарий.

Б. Задачи для самоконтроля:

1. Пациент обратился с жалобами на наличие неприятного гнилостного запаха полости рта, ощущение зуда, и боли в деснах, кровоточивость. Пациент отмечает общее недомогание, головную боль, температуру тела 39 С. Объективно: наличие значительного количества зубных отложений, межзубные сосочки утратили свою форму, имеют вид равномерно срезанных, поверхность десен покрыта беловато-грязно-серым налетом.

Поставьте диагноз?

(Ответ: Острый язвенно-некротический гингивит)

2. Пациент жалуется на кровоточивость десен при чистке зубов, иногда самопроизвольное, разрастания десен, боль в деснах во время еды. Объективно: десневые сосочки увеличены, гиперемированы и покрывают половину коронки зуба. Отмечается отслаивание десен от зубов.

Ваш диагноз?

(Ответ: гипертрофический гингивит)

3. Пациенту 27 лет установлен диагноз язвенно-некротический гингивит.

Какой из препаратов рационально использовать для обработки полости рта?

(Ответ: 1-2% раствор H₂O₂)

В. Материалы для тестового контроля. Тестовые задания с одним правильным ответом (α = Π):

1. Недостаток гингивотомии?

- А. Проводится без визуального контроля.
- В. Ретракция десневого края.
- С. Частые кровотечения.

(Правильный ответ: В)

2. Одиночные пародонтальные абсцессы могут ли являться показанием к гингивотомии?

- А. Нет, не могут.
- В. Могут.
- С. - .

(Правильный ответ: В)

3. Френотомия – это:

- А. Иссечение уздечки языка или губы.
- В. Рассечение уздечки языка или губы.
- С. Выкраивание треугольных лоскутов с последующим их перемещением.

(Правильный ответ: В)

Г. Учебные задачи 3-го уровня (нетипичные задачи)

1. Больная 37 л., обратилась к врачу с жалобами на кровоточивость и отёк десен. Объективно: десневые сосочки отёчны, отмечаются отложения над и под десневого зубного камня. Рентгенологически: остеопороз, деструкция межзубных перегородок на 1/3 длины, расширение периодонтальной щели. Ваш диагноз.

(Ответ: Пародонтит I ст. тяжести).

2. Больной 33 лет жалуется на кровоточивость десен во время чистки зубов. Объективно: десневой край гиперемированный, отечный, при пальпации болезненный. На рентгенограмме: резорбция кортикальной пластинки. Поставьте диагноз?

(Ответ: Начальная степень генерализованного пародонтита).

3. Женщина 47 лет, в анамнезе сахарный диабет обратилась по поводу обострения генерализованного пародонтита III степени тяжести. В комплексном лечении пародонтита врач назначил антибактериальный препарат группы макролидов на протяжении 7 дней. Какую группу

препаратов обязательно нужно включить в лечение для профилактики дисбактериоза?

(Ответ: Эубиотики).

7. ЛИТЕРАТУРА:

Основная литература:

1. Бернадский Ю.И. Основы челюстно-лицевой хирургии и хирургической стоматологии.- Белмедкнига, Витебск, 1998.- 404 с.
2. Заболевания пародонта: Атлас: учеб. пособие для студентов мед. вузов /Н. Ф. Данилевский, Е. А. Магид, Н.А.Мухин, В. Ю. Миликевич. — М.: Медицина, 1993. - 320 с.
3. Робустов Т.Г. Хирургическая стоматология.- М: Медицина, 1990.- 576 с.
4. Рожко М.М., Кириленко I.I., Денисенко О.Г. та ін.. Стоматологія: Т.2.- К.: Книга-плюс, 2010.- 608с.

Дополнительная литература:

1. Грудянов А.И., Чупахин П.В. Методика направленной регенерации тканей. Подсадочные материалы. – М.: ООО "Медицинское информационное агентство", 2007. - 64 с.
2. Эдвард Коэн Атлас косметической и реконструктивной пародонтологической хирургии Перевод А. Островского Москва второе издание 2003
3. Клиническая оперативная челюстно-лицевая хирургия. Руководство для врачей/ Под редакцией проф. В. Н. Балина и Н.М. Александрова СПб «Специальная Литература», 1998. – 592 с.

№ 27. Хирургические методы лечения болевых синдромов, невралгий, невритов челюстно-лицевой области.

1.АКТУАЛЬНОСТЬ ТЕМЫ.

Болевые синдромы, невралгии, невриты челюстно-лицевой области в практической деятельности хирурга- стоматолога наблюдается достаточно часто. Дифференциальная диагностика этих состояний между собой, иногда требует значительных знаний таких патологических проявлений.

2.КОНКРЕТНЫЕ ЦЕЛИ:

- 1.1. Анализировать этиологические факторы, которые способствуют возникновению болевых синдромов, невралгий, невритов.
- 1.2. Объяснять особенности клинического течения болевых синдромов, невралгий, невритов различных областей лица.
- 1.3. Предложить план обследования больного с болевыми синдромами, невралгиями, невритами челюстно-лицевой области.
- 1.4. Классифицировать болевые синдромы, невралгии, невриты челюстно-лицевой области.
- 1.5. Трактовать принципы диагностики болевых синдромов, невралгий, невритов челюстно-лицевой области.
- 1.6. Рисовать графологическую схему темы.
- 1.7. Проанализировать результаты лабораторных и инструментальных обследований.
- 1.8. Составить алгоритм действий врача во время клинического обследования больного с болевыми синдромами, невралгиями, невритами челюстно-лицевой области.

3.БАЗОВЫЕ ЗНАНИЯ, УМЕНИЯ, НАВЫКИ, НЕОБХОДИМЫЕ ДЛЯ ИЗУЧЕНИЯ ТЕМЫ (междисциплинарная интеграция).

Названия предыдущих дисциплин	Приобретенные навыки
1.Топографическая анатомия.	Определить поврежденную анатомическую область.
2.Общая хирургия.	Описывать историю болезни пациентов с болевыми синдромами, невралгиями, невритами челюстно-лицевой области.
3.Внутренние болезни.	Установить диагноз болевого синдрома, невралгий, невритов челюстно-лицевой области.
4. Фармакология.	Назначить схему медикаментозного лечения пациенту.
5. Рентгенология.	Определить необходимый для больного метод обследования.

4.Задания для самостоятельной работы во время подготовки к занятию.

4.1.Перечень основных терминов, параметров, характеристик, которые должен усвоить студент при подготовке к занятию:

Термин	Определение
--------	-------------

1. Парез	уменьшение силы и (или) амплитуды произвольных движений, обусловленное нарушением иннервации соответствующих мышц.
2. Паралич	расстройство двигательных функций в виде полного отсутствия произвольных движений вследствие денервации соответствующих мышц. .

4.2. Теоретические вопросы к занятию: 1. Определить поврежденную анатомическую область. 2. Описывать историю болезни пациентов с болевыми синдромами, невралгиями, невритами челюстно-лицевой области. 3. Установить диагноз болевых синдромов, невралгий, невритов различных областей лица. 4. Назначить схему медикаментозного лечения пациентов с болевыми синдромами, невралгиями, невритами челюстно-лицевой области. 5. Определить необходимый для больного метод обследования.

4.3. Практические работы (задания), которые выполняются на занятии: 1. Провести пальпацию челюстно-лицевой области у больного с болевыми синдромами, невралгиями, невритами челюстно-лицевой области

5. СОДЕРЖАНИЕ ТЕМЫ:

В литературе различают деление невралгий тройничного нерва на две формы: **центральную** (поражение гассерова ганглия) и **периферическую** (поражение периферических ветвей тройничного нерва). Смешивать невралгии тройничного нерва центрального и периферического генеза в одно заболевание нельзя, т.к. каждая из этих форм имеет свои особенности клинического течения, что требует различных методов их лечения.

Невралгия тройничного нерва преимущественно центрального генеза

Этиология: Среди наиболее частых причин возникновения данной невралгии необходимо отнести следующие факторы: сосудистые заболевания (гипертоническая болезнь), ревматизм, черепно-мозговая травма, инфекционные заболевания, поражения центральной нервной системы (арахноидиты, энцефалиты), острые нарушения мозгового кровообращения, климактерический период, хронические бактериальные (ангины) и вирусные (грипп, ОРВИ) инфекции, отравление различными ядами (свинец, медь, мышьяк), эндогенные интоксикации, эндокринные заболевания и др. Чаще болеют люди в возрасте 40-60 лет.

Клиника. Заболевание характеризуется появлением острых, режущих, приступообразных лицевых болей. Больные сравнивают их с "прохождением электрического тока". Болевые пароксизмы продолжаются от нескольких секунд до нескольких минут. Частота приступов различная. Боли могут возникать спонтанно, но чаще появляются при движении мускулатуры лица (вовремя разговора, еды, умывания, бритья и т.д.). Больные застывают в определенной позе, боятся пошевелиться (задерживают дыхание или усиленно дышат, сдавливают болезненный участок или растирают его пальцами, некоторые совершают жевательные или причмокивающие движения).

Боли захватывают определенную область лица, которая иннервируется той или иной ветвью тройничного нерва (чаще II или III ветвь, реже I). Боли сопровождаются вегетативными проявлениями - гиперемией лица, слезотечением, ринореей, гиперсаливацией (редко сухость полости рта). Появляются гиперкинезы мышц лица - подергивание мышц подбородка, глаза или других мышц. Приступ болей прекращается внезапно.

Для невралгии тройничного нерва центрального генеза характерно (встречается в 84% случаев) наличие **курковых (триггерных) зон**, т.е. участков кожи или слизистой оболочки, раздражение которой провоцирует появление приступа боли. Курковые зоны на коже лица имеют назолабиальное расположение, т.к. локализируются в области губ и носа. Однако имеются триггерные зоны и на слизистой оболочке полости рта (на нёбе, альвеолярном отростке верхней и нижней челюстей или в другом участке). Курковые зоны на слизистой оболочке всегда локализируются на стороне поражения тройничного нерва. Болезненные точки Валле - место выхода ветвей тройничного нерва из костного отверстия в мягкие ткани лица.

Нередко больные отмечают, что приступу боли предшествует **вегетативная аура** - гипертермия или слезотечение на больной стороне. У других больных возникновению боли предшествуют парестезии в виде "ползания мурашек", зуда или покалывания. Kranzl В. (1977) установил взаимосвязь между колебаниями кровяного давления и приступами заболевания. Частота приступов также возрастает с повышением давления воздуха.

Между приступами болей никаких ощущений на пораженной стороне нет. При длительном течении невралгии на соответствующей стороне появляется сухость кожи, выпадение ресниц, себорейная экзема, гиперпигментация и даже атрофия жевательных, а иногда и мимических.

Наиболее часто поражаются II и III ветви тройничного нерва. Заболевание длится от нескольких месяцев до нескольких лет (иногда десятками лет).

Лечение невралгий тройничного нерва центрального генеза проводится врачами невропатологами. В первую очередь для снятия болей назначают антиэпилептические препараты: тегретол (финлепсин), этосуксепид, морфолеп, триметин, клоназепам и др. Тегретол (Карбамазепин, Финлепсин) в первые сутки назначают 0,1 (0,2) грамма 2 раза в сутки. Ежедневно дозу увеличивают на 0,1 г. Доводят максимально до 0,6-0,8 г в сутки (в 3-4 приема). Эффект наступает на 2-3 сутки от начала лечения. После исчезновения болей дозу препарата ежедневно снижают на 0,1 г и доводят до 0,1-0,2 г в сутки. Курс лечения составляет 3-4 недели. Перед выпиской из стационара дозу препарата снижают до той минимальной дозы, при которой не появляются приступы болей.

Этосуксепид (Суксилеп, Ронтон) назначают в дозе 0,25 г в сутки. Постепенно увеличивают дозу до 0,5-1,0 г в сутки (в 3-4 приема), дозу удерживают несколько дней и постепенно снижают до 0,25 г в сутки. Лечение длится 3-4 недели. Проводится курс лечения никотиновой кислотой. Внутривенно ее вводят в виде 1% раствора, начиная с 1 мл (никотиновую кислоту растворяют в 10 мл 40% раствора глюкозы). Ежедневно дозу увеличивают на 1 мл и доводят ее до 10 мл (на десятый день лечения), а затем ежедневно снижают на 1 мл и заканчивают введением 1 мл препарата. Следует помнить, что никотиновую кислоту нужно вводить медленно, после приема пищи, в положении лежа (т.к. препарат снижает артериальное давление).

Консервативное лечение включает назначение витаминов группы В, антигистаминных препаратов, биогенных стимуляторов (ФИБС, алоэ, биосед, пелоидин или др.), гипотензивных и спазмолитических средств.

По показаниям назначается физиотерапия (электрофорез или фонофорез с анальгетиками или анестетиками, диадинамические токи, УФО, УВЧ и др.). Хирургическое лечение невралгий тройничного нерва центрального генеза у челюстно - лицевого хирурга не дает положительного эффекта.

Невралгия тройничного нерва преимущественно периферического генеза

Данные невралгии возникают в результате воздействия патологического процесса на различные участки периферического отдела тройничного нерва.

К этиологическим факторам, которые могут вызвать невралгию тройничного нерва периферического генеза следует отнести следующие заболевания: пульпиты; периодонтиты; хронические периоститы; остеомиелиты; гаймориты; гальванизм полости рта; опухоли и опухолеподобные образования мягких тканей и костей лицевого скелета; протезы, которые травмируют слизистую оболочку рта или нарушают высоту прикуса; пломбировочная масса, которая выведена за пределы верхушки зуба при проведении запекальной терапии; при оссификации нижнечелюстного канала (проходит нижнечелюстной нерв) или подглазничного отверстия (выходит подглазничный нерв); простой или опоясывающий лишай (вызывается нейротропным вирусом) и др.

В настоящее время считают, что фактором, который может поддерживать течение невралгии является наличие неустраненных очагов хронической инфекции в носовой полости (хронические риниты, полипы и др.), ротоглотки (хронический тонзиллит и др.) и полости рта (кариозные зубы, рецидивирующие заболевания слизистой оболочки или десен, зубные камни, разрушенные зубы и др.).

Клинически заболевание характеризуется наличием приступообразных болей по ходу соответствующих ветвей тройничного нерва. Болевые пароксизмы при невралгиях тройничного нерва периферического и центрального генеза неотличимы между собой (см. Описание ранее перечисленных симптомов). Боли распространяются по ходу II и III ветвей тройничного нерва.

Вегетативная симптоматика (слезотечение, ринорея, гиперсаливация и др.) при периферических невралгиях выражена не так четко. Курковые (триггерные) зоны встречаются не так часто (в 47% случаях), реже болезненные точки Балле. Вегетативной ауры нет.

По мнению А.И. Трещинского и А.Д. Динабург (1983) существует связь между зонами иррадиации боли и зоной ее зарождения. Если, например, приступы начинаются в области альвеолярного отростка верхней челюсти (соответственно молярам и премолярам), то боль иррадирует в область бугра верхней челюсти и т.д. на высоте приступа боли могут иррадиировать в лоб, висок, затылок, шею. Проведение аппликационной анестезии в области зоны зарождения боли может предотвратить появление болевых пароксизмов. Блокируя, путем проведения местной анестезии (диагностическая блокада), пораженный периферический участок тройничного нерва прекращаются болевые пароксизмы на 1-2 часа, реже более 3-х часов.

Таким образом, из ранее сказанного следует, что клиническая симптоматика невралгии тройничного нерва центрального и периферического генеза имеет сходное течение. Диагноз уточняется за счет правильно и тщательно собранного анамнеза, изучения клинической симптоматики невралгических проявлений и проведения диагностических блокад с местными анестетиками.

Дифференциальная диагностика невралгий тройничного нерва

Ганглионит крылонёбного узла (синдром Sluder) характеризуется резкими болями в периорбитальной области, в глазном яблоке, в области корня носа, верхней и нижней челюстях, а иногда и в зубах. Боли иррадируют в язык, мягкое нёбо, висок, затылок, ухо, шею, лопатку, плечо. Боли длятся от нескольких минут до нескольких часов. Обязательно резко выражены вегетативные симптомы - гиперемия и отечность кожи половины лица, слезотечение, ринорея.

Имеется гиперемия и отечность слизистой оболочки заднего отдела носовой полости. Болевой приступ прекращается после проведения аппликационной анестезии заднего отдела носовой полости, что служит дифференциально - диагностическим критерием, который указывает на наличие у больного ганглионита крылонёбного узла. а при невозможности выполнения этой анестезии возможен Боли исчезают при проведении крылонёбной анестезии нёбным путем, и другой путь введения анестетика (туберальный, подскуло - крыловидный и др.).

Ганглионит полулунного узла. Полулунный ганглий - это чувствительный ганглий тройничного нерва, лежащий в тройничной полости твердой мозговой оболочки на передней поверхности пирамиды височной кости. Провоцируется инфекционными заболеваниями, сосудистыми поражениями, интоксикациями и другими факторами. Отмечается многоочаговая боль в зоне иннервации трех ветвей тройничного нерва с иррадиацией в половину головы. Боль носит случайный характер. Имеются расстройства всех видов чувствительности на соответствующей половине лица. Появляются герпетические высыпания на коже лица (чаще в проекции I ветви тройничного нерва). Длительность герпетических высыпаний 1-2 недели. Ганглионит ресничного (цилиарного) узла (синдром Оппенгейма). Характеризуется приступами острой боли в области глазного яблока. Боли часто возникают в ночное время и сопровождаются выраженной вегетативной симптоматикой (ринорея, слезотечение, светобоязнь, гиперемия конъюнктивы глаза). Приступ боли длится около получаса, а иногда и несколько часов. При пальпации имеется болезненность глазного яблока. Характерно появление герпетических высыпаний на коже лба и носа. У больных могут развиваться конъюнктивиты и кератиты.

Невралгия носоресничного нерва (синдром Шарлена). Отмечаются мучительные боли в области глазного яблока, надбровья с иррадиацией в соответствующую половину носа. Боли возникают ночью, выражена вегетативная симптоматика. Болезненность при пальпации половины носа и внутреннего угла глазницы. Герпетические высыпания на коже носа и лба. Явления кератоконъюнктивита. Боли исчезают после проведения аппликационной анестезии переднего отдела носовой полости, что служит диагностическим критерием невралгии носоресничного нерва.

Ганглионит ушного узла. Имеются приступы жгучих болей, локализующихся спереди от наружного слухового прохода и в височной области. Приступы длятся от нескольких минут до часа. Боли иррадируют в нижнюю челюсть, зубы и шею. Появляется ощущение заложенности и хлопанье в ухе. Во время приступа боли наблюдается гиперсаливация с соответствующей стороны. Боли провоцируются надавливанием на область наружного слухового прохода (между наружным слуховым проходом и головкой нижней челюсти). Боли исчезают после проведения внутрикожной анестезии впереди козелка уха, что является диагностическим критерием наличия ганглионита ушного узла.

Невралгия ушно - височного нерва (аурикуло - темпоральный синдром, околоушный гипергидроз, синдром Фрей). Впервые был описан в 1874 г. В.С. Покровским (из клиники С. П.Боткина). Данная информация отечественного врача осталась незамеченной. В 1923 г. LuciePrey описала его под названием "синдрома аурикуло - темпорального нерва". В 1927 г. AndreThomas объяснил появление синдрома вращением части регенерирующих потовых и сосудорасширяющих волокон в слюноотделительные волокна. Перерезка ушно-височного нерва приводит к устранению клинической симптоматики.

Невралгия тройничного нерва

Возникает после оперативных вмешательств на околоушной железе, травмы мягких тканей околоушной области, переломов мышечного отростка нижней челюсти, плоскостной остеотомии нижней челюсти.

Характеризуется ноющими или жгучими болями и появлением вегетативно-сосудистых расстройств в околоушно-жевательной области (гипергидроз, покраснение, потепление, гиперестезия).

Развивается чаще всего во время еды или при виде пищи (слюногонной), которая вызывает повышенное слюноотделение. Синдром может вызываться курением, нервными стрессами, перегревом организма.

Новокаиновая блокада проекции ушно-височного нерва снимает клиническую

В проекцию нерва с лечебной целью вводят равные количества анестетика (новокаина) и спирта (80%). Назначают парафинотерапию, электрофорез анестетиков на околоушную область.

Перед приемом пищи рекомендуют прием атропина или платифиллина. При неэффективности консервативной терапии показано проведение хирургического вмешательства (перерезка ушно-височного и большого ушного нервов).

Невралгия языкоглоточного нерва. Приступообразные боли, которые начинаются с корня языка или в области миндалина. Иррадиируют в небную занавеску, глотку, ухо, глаз, нижнюю челюсть и даже шею. Боли возникают при разговоре, глотании, приеме пищи (особенно очень холодной или горячей). Приступы длятся 1-3 минуты. Интервалы между приступами различны. Во время приступа появляется сухость в горле, а после приступа боли – усиленная саливация.

При проведении дифференциальной диагностики этого заболевания нужно помнить, что боли всегда начинаются в корне языка или в области миндалин, а механическое раздражение этих участков всегда провоцирует приступ. При смазывании корня языка, миндалина и задней стенки глотки анестетиком (дикаином, пиромекаином) приступы прекращаются.

Синдром Eagle. Увеличение в размерах шиловидного отростка височной кости с характерными симптоматическими проявлениями носит название синдрома Eagle. Нормальные размеры шиловидного отростка колеблются в пределах 25 мм. При его увеличении больные отмечают боли при глотании и движении языка с иррадиацией в ухо. Наблюдаются боли при повороте головы, имеется неопределенная головная боль с тошнотой, головокружение (это связано с давлением шиловидного отростка на сонную артерию, особенно при движении головы). Больные жалуются на дисфагию, оталгию. Пальпация миндалинковой ямки с больной стороны вызывает типичную боль, которую постоянно испытывал больной. Рентгенологически – удлинение шиловидного отростка.

В нашей клинике у трех больных с таким диагнозом проведена операция по укорочению шиловидного отростка височной кости (внеротовым доступом). Получен стойкий положительный эффект.

Невралгия барабанного нерва (синдром Reichert). Барабанный нерв является веточкой языкоглоточного нерва. Характеризуется приступами режущей боли в области наружного слухового прохода с иррадиацией в лицо и область сосцевидного отростка. Боли возникают остро и стихают постепенно. Возникновение приступа боли провоцирует пальпация наружного слухового прохода.

Невралгия верхнего гортанного нерва. Клиническая картина во многом напоминает невралгию языкоглоточного нерва. Боли, которые возникают в гортани, носят приступообразный характер, появляются во время еды или при глотательных движениях, иррадиируют в ухо.

В дифференциальной диагностике главное значение имеет локализация болей. При невралгии верхнего гортанного нерва боли всегда начинаются с гортани, а на боковой поверхности шеи, несколько выше щитовидного хряща нередко можно обнаружить болезненную точку. Во время приступа боли появляется кашель.

Невралгия язычного нерва. Характеризуется резкими приступами болей, которые локализуются в области передних двух трети половины языка. Боли возникают спонтанно или при приеме пищи, а также при разговоре. Часто бывает гиперестезия соответствующей половины языка, а нередко приводит к потере в этой зоне болевой и вкусовой чувствительности.

Ганглионит подчелюстного узла. Приступ острой боли в поднижнечелюстной области обычно 1-2 раза в сутки, продолжается от нескольких минут до часа. Провоцируются боли только приемом острой или обильной пищи. Боли иррадиируют в нижнюю челюсть и губу, затылок, шею. Может наблюдаться повышенное слюноотделение. Припухлости мягких тканей в поднижнечелюстной области нет. Из протока поднижнечелюстной железы выделяется прозрачная слюна.

Ганглионит подъязычного узла. Приступ острой боли в поднижнечелюстной области и языке продолжительностью от нескольких минут до часа. Болевые пароксизмы нечастые (1-2, реже 3 раза в сутки). Боли иррадиируют в разные отделы нижней части лица и, особенно, в кончик языка, а также подъязычную область. Провоцируются приемом острой и обильной пищи.

Синдром поражения позвоночного нерва. Шейный симпатический туннит чаще наблюдается при шейном остеохондрозе, ганглионитах шейных узлов, интоксикациях и др. Симптоматика очень вариабельная. Приступ жгучей пульсирующей боли, которая начинается в области позвоночника и распространяется на любую часть лица и головы. Болевые приступы длятся от нескольких минут до

получаса и более. Отмечается головокружение, тошнота, звон или шум в ухе. а иногда афония и даже снижение зрения. У больных часто имеются болевые точки при надавливании в зонах проекции верхнего шейного (на уровне поперечного отростка III шейного позвонка) и шеино - грудного (между ножками кивательной мышцы) узлов, а также в точке позвоночного нерва (книзу от места выхода малого затылочного нерва на кожу). Провоцирующими боль моментами чаще всего бывает переохлаждение, переутомление, стрессы.

Глоссодиния (висцеро-рефлекторный **стволовой синдром**) - системное заболевание, которое развивается на фоне клинической симптоматики патологии внутренних органов и вегетососудистой дистонии. Ведущим симптомом заболевания являются перестезии (в виде жжения, ожога, зуда, онемения, ползания мурашек и т.д.). Место возникновения перестезии -слизистая оболочка кончика языка (наиболее часто) и реже в области губ, щек, неба, коже лица, глотке. В зависимости от локализации парестезии Е.В. Яворская (2000) выделяет 6 вариантов глоссодиний: лингвально-мандибулярную, максиллярную, окципитальную, мандибуло-максиллярную глоссофарингиальную, фронтопариетальную. Топографически парестезии сосредоточены в области иннервации тройничного, языкоглоточного и блуждающего нервов. У больных могут возникать изменения вкусовых ощущений. В зависимости от патогенеза глоссодиний Е.С. Яворская (2000) рекомендует направлять лечение на ликвидацию этиологических факторов, которые формируют заболевания (повышение или недостаточность симпатического тонуса, перевозбуждение или снижение функции парасимпатической нервной системы, пароксизмальные вегетативные кризы или пораженные сегментарные вегетативные образования).

Хирургическое лечение

А.В. Вишневецкий (1934) доказал, что анестезия нерва оказывает определенное терапевтическое действие на болезненный очаг благодаря снятию болевого раздражения. **Блокады** могут быть использованы как с диагностической целью (можно установить, вследствие поражения какой анатомической части нерва возник болевой синдром), так и для лечения больного.

Блокада проводится **местными анестетиками** (новокаин, лидокаин, тримекаин, маркаин, ультракаин и др.) или смесью следующего состава: полиглюкин, (реополиглюкин) 3 мл, 2% раствор лидокаина 2 мл, гидрокортизон 1 мл (25 мг). Исчезновение болей после проведения такой блокады, даже на полчаса, является показателем правильно установленного места блокады.

Неоднократное (до 15-20 раз) применение блокад в некоторых случаях может иметь положительный эффект. **Место проведения блокад** - это места выхода из кости (или входа в кость) периферических ветвей тройничного нерва, т.е. места проведения периферического и центрального проводникового обезболивания.

Блокада ушно-височного нерва проводится позади суставной головки нижней челюсти в пространстве, ограниченном позади козелком уха, а сверху - нижним краем скуловой дуги.

При введении анестетика в указанное место иногда блокируется ветвь лицевого нерва. Во избежание этого иглу не следует вводить на глубину более 1 см, а количество обезболивающего вещества не должно превышать 1 мл. Целесообразно сначала ввести водный раствор местного анестетика короткого действия и оставить иглу на месте введения. Если клиническая симптоматика поражения ушно-височного нерва исчезает, а признаков блокады лицевого нерва нет, то можно с наименьшим риском ввести 1-2% раствор спазмолитина для лечебных целей.

По предложению П.И. Семенченко и соавторов (1979) у больных с невралгией тройничного нерва для блокады можно использовать 0,25%-0,5%-1%-2% раствор **спазмолитина**. Для периферических блокад используется 2% раствор спазмолитина, для центральных анестезий (блокад) - 1 % раствор, а для блокад вегетативных ганглиев и внутрикожной инфильтрации курковых зон - 0,25%-0,5% растворы. Блокады проводятся через 3 дня, реже - через 2 дня. Периферические блокады чередуются с центральными. Для блокад используется от 0,5 мл до 3,0 мл 1-2% раствора спазмолитина и 2-5 мл 0,25%-0,5% раствора. После проведения блокад раствором спазмолитина наблюдается головокружение, снижение артериального давления. Поэтому после проведения блокад спазмолитином рекомендовано наблюдение врача в течение 35-40 минут. Через 2-2,5 часа на месте инъекции спазмолитина развивается отек мягких тканей, который самостоятельно проходит через 3 дня. Для предупреждения отека рекомендуется применение антигистаминных препаратов.

Нами, в течение многих лет, для лечения невралгий тройничного нерва периферического генеза использовались блокады раствором спазмолитина. Курс лечения состоял из 5-7 блокад. Положительный эффект наблюдался у 2/3 больных, а у 1/3 применен впоследствии хирургический метод лечения. Рецидивы болей появились примерно у половины больных через 2-4 года. Осложнений при использовании спазмолитина мы не наблюдали.

Положительный эффект нами получен при проведении блокад **спазмалгоном** (спазганом, баралгином, максиганом, триганом). Препарат действует более мягко (меньше были постинъекционные отеки), чем спазмолитин. Рецидивы заболевания появлялись лишь в небольшом проценте случаев.

К алкоголизации, как методу лечения невралгий тройничного нерва, мы относимся отрицательно, т.к. эта процедура дает временный эффект. После алкоголизации дегенерации нерва не происходит, а возникает болезненное его состояние с присоединением неврита. Часто алкоголизация может привести к ганглиониту близлежащего узла. В месте введения спирта образуются грубые рубцы, которые в дальнейшем усложняют проведение операции. Алкоголизация способствует появлению устойчивости к противосудорожным препаратам. При введении спирта возможны осложнения (некроз участка кости или мягких тканей, развитие абсцесса или флегмоны).

В нашей клинике для лечения невралгий тройничного нерва ранее использовался метод тканевой терапии И.М. Старобинского и СИ. Шефтеля (1950) - подкожной подсадки кожи, взятой у самого же больного. Положительный эффект наблюдали не более, чем у 30% прооперированных больных. Рецидивы появлялись через 1-2 года. Хирургические методы лечения сводятся к проведению **нейротомии** - рассечение нерва и **нейрэктомии** - иссечения участка нерва, **нейроэкзереза** - удаление нерва путем его выкручивания.

Нейротомия II ветви тройничного нерва способом Русселя (Russel), которая была предложена автором в 1944 г. Для лечения невралгий второй ветви тройничного нерва, используется редко, т.к. положительный эффект наступает не на длительный срок (рецидивы через 4-5 месяцев) и операция оставляет косметический дефект (проводится внеротовым доступом).

К настоящему времени известно много методов нейрэктомии второй и третьей ветвей тройничного нерва. Для лечения невралгий предложены методы: Tniersch (1883), Rbmer (1953), Rosenthal (1955), Klampfer (1966) и многие другие. Наиболее перспективными методами для лечения периферических форм невралгий тройничного нерва являются **декомпрессионные операции** с освобождением периферических ветвей нерва из костных каналов.

В нашей клинике (Киевская медицинская академия последипломного образования им. П.Л. Шупика) находят широкое применение декорткация подглазничного или нижнечелюстного канала с резекцией нервно-сосудистого пучка. Положительный эффект наблюдали почти у 90% больных. Осложнений не было.

Декорткация подглазничного канала с резекцией нервно-сосудистого пучка. Показанием для указанного хирургического вмешательства являются рецидивы болей в зоне периферической иннервации второй ветви тройничного нерва после использования всех возможностей консервативного лечения и ликвидации одонтогенных и других патологических процессов в области верхней челюсти, которые могут быть причиной невралгических синдромов.

Методика проведения операции. Производят анестезию у круглого отверстия небным или подскуло-крыловидным путем (5 мл 2% раствора новокаина, тримекаина или лидокаина) и инфильтрационную анестезию в области преддверия рта на фоне нейролептаналгезии.

Разрезают слизистую оболочку и надкостницу по переходной складке от бокового резца до второго большого коренного зуба. Отсепарируют мягкие ткани от передней стенки верхнечелюстной пазухи, по возможности, до нижнего края орбиты. Трепанируют переднюю стенку верхнечелюстной пазухи с образованием сквозного отверстия около 2,5-3 см в диаметре. Удаляют кость, ограничивающую две нижние трети подглазничного отверстия. В результате костный дефект принимает грушевидную форму. Выделяют из мягких тканей подглазничной области нервно-сосудистый пучок и пересекают его на возможно большем расстоянии (обычно 2,5-3 см) от подглазничного отверстия. Культю нервно-сосудистого пучка захватывают зажимом, что, в дальнейшем, облегчает проведение операции. Продольно разрезают и отсепарируют слизистую оболочку верхнечелюстной пазухи в области проекции подглазничного канала. Глубина залегания подглазничного канала различна. Иногда нижняя стенка его местами отсутствует. В других случаях канал может быть "замурован" в толще склерозированной кости.

Удаляют нижнюю стенку канала на всем протяжении и одновременно прилежащий участок кости задней стенки верхнечелюстной пазухи.

Смещают нервно-сосудистый пучок вниз и перерезают его острым серповидным скальпелем, по возможности, проксимальнее. Можно провести нейроэкзерез. Кровотечение останавливается электрокоагуляцией или путем наложения на кровоточащую культю кристаллов перманганата калия. Лоскуты слизистой оболочки верхнечелюстной пазухи укладывают на место. Рану в преддверии рта

зашивают наглухо. Если невралгия сочетается с хроническим гайморитом, выскабливают измененную слизистую оболочку и полипы, накладывают соустье с полостью носа.

Во время оперативного вмешательства следует резецировать нервно - сосудистый пучок на протяжении 7-8 см, включая его внекостный отрезок (2,5-3 см).

В послеоперационном периоде проводится симптоматическое лечение. При наличии пароксизмов боли, которые могут отмечаться в течение нескольких дней после операции, хороший терапевтический эффект достигается от назначения финлепсина по 1 таблетке 2 раза в день.

Декортикация нижнечелюстного канала с резекцией нервно-сосудистого пучка (по методу А.М. Короленко, 1980). Отличительной особенностью оперативного вмешательства по методу А.М. Короленко (1980) при невралгии III ветви тройничного нерва с наличием деструктивных изменений в кости нижней челюсти является то, что помимо резекции нервнососудистого пучка одновременно расширяется нижнечелюстной канал. При необходимости вокруг подбородочного отверстия, отступая на 2-3 мм от его края удаляется кость, вызвавшая уменьшение диаметра этого отверстия. Пломбирование канала не производится, чтобы не препятствовать прорастанию регенерирующего нерва в сформированное костное ложе.

Иссечение участка нижнечелюстного нервно-сосудистого пучка необходимо с целью предупреждения рецидива заболевания, так как морфологически установлены необратимые изменения в нерве и сосудах при периферической невралгии III ветви тройничного нерва.

Операцию следует завершить, убедившись в беспрепятственном перемещении центрального участка нервно-сосудистого пучка в сохранившейся проксимальной части канала. При несоблюдении этого условия возможны рецидивы боли. Операции проводятся под местной анестезией у овального отверстия 2% раствором новокаина и инфильтрацией окружающих мягких тканей 1% раствором новокаина с премедикацией или с нейролептаналгезией. Это обеспечивает безболезненность вмешательства, спокойное поведение больных во время операции и в ближайшие часы после нее. У больных с выраженной психоэмоциональной лабильностью следует применять наркоз.

В зависимости от локализации и протяженности деструктивного процесса в нижней челюсти рекомендуется три варианта оперативных вмешательств.

I вариант операции. Показания: деструктивные изменения в большей части нижнечелюстного канала, в подбородочном отверстии и прилежащих к нему мягких тканях.

Разрез в подчелюстной области, отступая от нижнего края нижней челюсти на 1,5-2 см, длиной 6-7 см. Рассечение надкостницы по краю нижней челюсти. Освобождение наружной поверхности нижней челюсти от мягких тканей. Отступая на 2-3 мм от краев подбородочного отверстия и от проекции верхней и нижней границ нижнечелюстного канала фиссурными борами или циркулярной пилой производятся распилы кортикальной и губчатой кости. Желобоватым долотом снимается, по возможности, одним блоком кортикальный и губчатый слои кости вместе с наружной стенкой нижнечелюстного канала и костным кольцом в области подбородочного отверстия. Нервно - сосудистый пучок выводится из костного ложа и резецируется. Центральный и периферический концы его перевязываются кетгутом. Иссекается рубцовая ткань, образовавшаяся после спиртовых блокад, в области подбородочного нерва. Рана зашивается наглухо. Давящая повязка.

II вариант операции. Показания: сужение подбородочного отверстия, рубцы мягких тканей после алкоголизации.

В области нижнего свода преддверия рта производится дугообразный разрез до кости длиной 5-6 см. Мягкие ткани отсепаируются. Фиссурными борами производятся распилы кортикальной и губчатой кости в окружности участка нижнечелюстного канала, отступая от их границ на 2-3 мм. Желобоватым долотом удаляется кость в пределах распилов. Нервно-сосудистый пучок вытягивается из нижнечелюстного канала насколько возможно и пересекается. Резецируется подбородочный нерв вместе с сосудами. Лигатура из кетгута. Иссекаются рубцовоизмененные ткани. Рана зашивается наглухо, давящая повязка.

III вариант операции. Показания: расположение деструктивных изменений на ограниченном участке нижнечелюстного канала.

Техника операции аналогична описанной выше, за исключением вмешательства в области подбородочного отверстия.

В послеоперационном периоде необходимо симптоматическое лечение, направленное, главным образом, на купирование послеоперационных болей. Назначается с этой целью финлепсин по 1-3 таблетки в день. В течение 2-3 дней и более после операции могут ощущаться приступообразные боли, но меньшие по интенсивности и частоте.

Представляет интерес вопрос о размерах и степени нарушений чувствительности лица после операции. Она, в основном, соответствует зоне иннервации подглазничного, нижнего луночкового и подбородочного нервов. Больше всего нарушается болевая чувствительность. Тактильная и температурная чувствительность изменяется в меньшей степени, поэтому повреждение денервированной области горячей пищей, острыми предметами практически не имеет места. Со временем возникает тенденция к сужению зоны и степени нарушения всех видов чувствительности. Полного восстановления чувствительности не происходит.

Наряду с отмеченными нарушениями чувствительности некоторые больные в первые недели после операции ощущают покалывание, ползание мурашек, напряжение в денервированной области. Больные предпочитают во время еды пользоваться здоровой стороной и не столько вследствие нарушения чувствительности, сколько в силу привычки, выработанной в процессе заболевания, а также отсутствия многих зубов, удаленных ранее по поводу невралгической боли. Каких-либо особенностей в процессе пользования съемными протезами, которые будут изготовлены больным в дальнейшем, не возникает. Функция речи у больных не страдает. Нарушение чувствительности лица хотя и неприятно больным, но по сравнению с невралгическими болями, предшествовавшими операции, несравнимо менее тягостно. К нему они сравнительно легко привыкают. Хирургическое лечение практически безопасно и применяется нами у больных любого возраста.

НЕВРИТ ТРОЙНИЧНОГО НЕРВА

Неврит - поражение нерва, характеризующееся изменениями интерстиция, миелиновой оболочки и осевых цилиндров. При невралгиях наблюдаются изменения только в его оболочках. Проявляется симптомами раздражения и (или) выпадения функции в зоне соответствующей иннервации. Поражение нерва обусловлено воздействием различных этиологических факторов: бактериальные и вирусные инфекции, эндогенные и экзогенные интоксикации, травмы, сосудистые и обменные нарушения, аллергические факторы, охлаждение, авитаминоз и др.

Патогенез неврита сложен и обусловлен токсическими, обменными и сосудистыми изменениями в нерве, а также нарушением анатомической целостности нервного волокна.

Особенностью клинического проявления неврита тройничного нерва является то, что заболевание проявляется болями, нарушением чувствительности в зоне иннервации (гипостезии, парестезии и др.), а также двигательными нарушениями (при неврите нижнечелюстного нерва).

Встречается как неврит трех ветвей тройничного нерва, так и невриты отдельных его ветвей. Клинически неврит тройничного нерва проявляется самопроизвольными, постоянными, ноющими болями в зоне иннервации его ветвей (челюстях, зубах, деснах), онемение (могут быть парестезии) верхней, нижней губы и подбородка, а также в зубах и деснах. Клиническая симптоматика может быть выражена как в легкой форме (мало беспокоит больного), так и в тяжелой форме (вызывает значительные беспокойства). При обследовании обнаруживается выпадение всех видов чувствительности в зоне иннервации тройничного нерва.

Неврит нижнелуночкового (нижнего альвеолярного) нерва чаще всего возникает в результате травмы (сложное удаление зубов, после проведенной анестезии, перелома челюсти и др.), при остеомиелитическом процессе, после выведения большого количества пломбирочного материала за верхушку корня зуба (премоляра или моляра), при опухолеподобных и опухолевых процессах, локализующихся в теле нижней челюсти и др. Больные жалуются на ноющие боли (которые иногда могут быть выражены мало), чувство онемения в нижних зубах и соответствующей половине нижней губы и подбородка. Боли могут быть постоянными, а в некоторых случаях даже усиливаться или ослабевать. Имеется чувство неловкости в подбородке. В острой стадии (при воспалении) может быть парез жевательных мышц и **тризм - тоническое сокращение жевательных мышц, проявляющееся стискиванием челюстей**. При обследовании обнаруживается выпадение всех видов поверхностной чувствительности на слизистой оболочке альвеолярного отростка с вестибулярной стороны (за исключением небольшого участка от второго премоляра до второго моляра, иннервируемого щечным нервом), на слизистой оболочке и коже соответствующей нижней губы, а также коже подбородка. Перкуссия зубов несколько болезненная. Определяя электровозбудимость пульпы зубов на соответствующей половине нижней челюсти можно установить, что она понижена или же отсутствует. Не все группы зубов одинаково реагируют на силу тока, т.к. может быть поражение на определенном участке нерва в нижнечелюстном канале. Раздражение током может вызвать в зубах ноющую, а иногда длительную боль. Неврит нижнелуночкового нерва может сочетаться с невритом язычного и щечного нервов.

Неврит верхних луночковых нервов (верхнего зубного сплетения) встречается после сложных удалений зубов, при чрезмерном выведении за пределы зуба пломбирочной массы, при

воспалительных процессах на верхней челюсти (остеомиелиты, гаймориты), после оперативных вмешательств и др. Имеются незначительные боли и чувство онемения в верхних зубах (или в определенной группе зубов), а также расстройство всех видов поверхностной чувствительности слизистой оболочки альвеолярного отростка с вестибулярной стороны и прилежащего участка щеки. Электровозбудимость пульпы в соответствующих зубах понижена или отсутствует.

Для невритов верхних луночковых нервов характерно длительное течение (в течение нескольких месяцев). Электровозбудимость пульпы зубов может и не восстановиться. Последнее касается только того случая, если повреждены нервы, которые отходят от верхнечелюстного сплетения.

Неврит **язычного нерва** может быть изолированным при травматическом его повреждении (проведение анестезии, сложное удаление зубов, оперативные вмешательства в данной области). Характеризуется болями (бывают выраженными) и выпадением поверхностной чувствительности (могут быть парестезии), а иногда и вкусовой чувствительности в передних двух третей соответствующей половины языка.

Неврит щечного нерва очень часто сочетается с невритом нижнелуночкового нерва. Изолированным бывает очень редко (при травме). Неврит щечного нерва не сопровождается ни болями, ни парестезиями. Наблюдается только выпадение чувствительности на слизистой оболочке щеки и в области угла рта.

Диагноз неврита тройничного нерва и его ветвей устанавливается на основании клинической симптоматики и анамнестических данных больных. Необходимо только помнить, что невриты могут быть не только первичными (травма, воспаления), но и вторичными - в результате опухолей (невриномы, меланомы и др.), туберкулеза, прогрессирующих поражений нервной системы и некоторых других процессов.

Лечение неврита проводится в соответствии с этиологическим фактором и выраженностью клинической симптоматики. При невритах, которые возникают в результате воспалительного процесса необходимо лечение основного заболевания. При сдавлении нерва кистой или опухолью следует провести хирургическое лечение - удаление кисты или опухоли. Невриты аллергического или токсического происхождения лечат устранением фактора, который вызвал аллергию или интоксикацию. Если неврит вызван травматизацией нерва, то необходимо выяснить ущемлен ли нерв. Если он ущемлен (отломком челюсти, стенкой лунки или пломбирочной массой), то нужно его освободить (провести репозицию отломка, остеосинтез, альвеолектмию или удаление пломбирочной массы). Следует помнить, что удаление пломбирочной массы, которая ущемляет нерв, является не таким простым вмешательством (сложно обнаружить местонахождение пломбирочной массы), а неосторожная манипуляция инструментом может привести к более значительной травме нерва.

В некоторых случаях (при невритах только крупных ветвей тройничного нерва) прибегают к невролизу - выделению нерва из рубцов с целью улучшения условий его регенерации и функционирования.

Из физиотерапевтических средств используются следующие: электрофорез и ионофорез обезболивающих и рассасывающих препаратов, электрическое поле УВЧ, ультразвук, импульсные токи, парафинотерапия.

Из медикаментозных средств назначают: болеутоляющие, витамины (В₆, В₁₂, С и D), кокарбоксилаза, АТФ, ингибиторы холинэстеразы (галантамин, прозерин, оксазил), дибазол. Необходима обязательная санация полости рта всем больным с невритами тройничного нерва и его периферических ветвей.

НЕВРИТ ЛИЦЕВОГО НЕРВА

Лицевой нерв содержит в себе волокна различного функционального предназначения (двигательные, чувствительные, вегетативные). В связи с этим и повреждения его влекут за собой целый ряд разнохарактерных симптомов.

Неврит характеризуется изменениями интерстиция, миелиновой оболочки и осевых цилиндров. Проявляется симптомами раздражения и (или) выпадения функций в соответствующей зоне иннервации.

Этиология невритов лицевого нерва различная. Могут наблюдаться невриты без нарушения целостности нерва (при воспалительных процессах, опухолях, псевдотуберкулезе, синдроме Мелькерссона - Розенталя и др.) и при его травматических повреждениях (при оперативных вмешательствах, травме и др.).

В практической деятельности врачу - стоматологу приходится сталкиваться с периферическим типом неврита лицевого нерва. В результате этого возникают двигательные расстройства в виде пареза и паралича мимической мускулатуры лица.

Материалы для самоконтроля. А. задания для самоконтроля.

№ п/п	Основные задания Выучить	Указания
1.	Этиология болевых синдромов, невралгий, невритов челюстно-лицевой области.	Перечислите этиологические факторы, которые способствуют возникновению болевых синдромов, невралгий, невритов челюстно-лицевой области.
2.	Клиническое течение болевых синдромов, невралгий, невритов челюстно-лицевой области.	Перечислить клиническое проявление болевых синдромов, невралгий, невритов челюстно-лицевой области.
3.	Лечение болевых синдромов, невралгий, невритов челюстно-лицевой области.	Предложить план лечения больных с болевыми синдромами, невралгиями, невритами челюстно-лицевой области.

4.5. Виды самостоятельной работы студентов.

1. Выучить такие вопросы (α=I):

- 1.1. Классификация болевых синдромов, невралгий, невритов челюстно-лицевой области.
- 1.2. Методы обследования больных с болевыми синдромами, невралгиями, невритами челюстно-лицевой области.
- 1.3. Клиническое течения болевых синдромов, невралгий, невритов различных областей лица
- 1.4. План лечения больного с болевыми синдромами, невралгиями, невритами челюстно-лицевой области.

2. Тестовые задания с одним правильным ответом (α=II):

- 2.1. Какие из этиологических факторов можно отнести к невралгиям тройничного нерва центрального генеза: А. Сосудистые заболевания (гипертоническая болезнь), ревматизм, черепно-мозговая травма, инфекционные заболевания, поражения центральной нервной системы (арахноидиты, энцефалиты, хронические бактериальные (ангины) и вирусные лица. В. Травма верхней и нижней челюсти. С. Перелом нижней челюсти. D. Перелом основания черепа. E. Перелом костей носа и сотрясение головного мозга. (Правильный ответ: А).
- 2.2. Какие из этиологических факторов можно отнести к невралгиям тройничного нерва периферического генеза? А. пульпиты; периодонтиты; хронические периоститы; остеомиелиты; гаймориты; гальванизм полости рта; опухоли и опухолеподобные образования мягких тканей и костей лицевого скелета; протезы, которые травмируют слизистую оболочку рта. В. Ушибленная рана подбородка. С. Перелом костей носа и сотрясение головного мозга. D. Перелом верхней и нижней челюсти. E. Перелом нижней челюсти и термический ожог лица. (Правильный ответ: А).
- 2.3. От крылонёбного узла отходят следующие нервы: А. глазничные, задние верхние носовые ветви, большой и малый нёбный нервы. В. глазничные, нижние задние боковые носовые ветви, большой и малый нёбный нерв. С. глазничные, задние верхние носовые ветви. D. задние боковые носовые ветви, большой и малый нёбный нерв; E. задние верхние носовые ветви, нижние задние боковые носовые ветви, большой и малый нёбный нерв. (Правильный ответ: D).

3.Тестовые задания с множественным выбором:

- 1.Укажите корешки, которые участвуют в формировании ресничного ганглия: А. чувствительный - от внутреннего сонного сплетения. В. глазодвигательный - от глазодвигательного нерва. С. симпатический - от носоресничного нерва; D. чувствительный - от глазодвигательного нерва, глазодвигательный - от носоресничного нерва. E. чувствительный - от носоресничного нерва. E. глазодвигательный - от глазодвигательного нерва. (Правильный ответ: D, E).
2. Укажите правильное расположение ресничного ганглия: А. у медиального угла глазного яблока, в толще жировой клетчатки; В. в толще жировой клетчатки, окружающей глазное яблоко, на латеральной поверхности зрительного нерва; С. в толще жировой клетчатки у наружно - нижнего угла глазного яблока. D. в толще жировой клетчатки у верхне - наружного угла глазного яблока (Правильный ответ: В).

3. От ресничного узла отходят следующие ветви: А.ресничные нервы, которые иннервируют ресничную мышцу, а также мышцу, которая поднимает верхнее и опускает нижнее веки; В.ресничные нервы, которые иннервируют склеру и сетчатку глаза, радужку (сфинктер и дилатор зрачка). С. ресничную мышцу и мышцу, поднимающую верхнее веко. D. ресничные нервы, которые иннервируют мышцы, поднимающие верхнее и опускающие нижнее веки. (Правильный ответ: В, С).

4. Задачи для самоконтроля:

4.1. На прием к врачу обратился пациент с жалобами на наличие острых, режущих, приступообразных болей в области нижней челюсти справа. Больной сравнивает их с "прохождением электрического тока". Боли продолжаются от нескольких секунд до нескольких минут. Частота приступов различная. Боли возникают спонтанно, но чаще появляются при движении мускулатуры лица (вовремя разговора, еды, умывания, бритья). Больной говорит о том, что застывает в определенной позе, боится пошевелиться, задерживает дыхание. Боли сопровождаются покраснением лица, гиперсаливацией, подергивание мышц подбородка. Приступ болей прекращается внезапно. Поставьте правильный диагноз: (Ответ: Невралгия III ветви тройничного нерва центрального генеза).

4.2. Больной Б., 45 лет жалуется на наличие приступообразных болей в области верхней челюсти справа, приступы начинаются в области альвеолярного отростка верхней челюсти (соответственно молярам и премолярам), боль распространяется в область виска. Больному произведена диагностическая блокада, путем проведения местной анестезии, в области пораженного периферического участка (II ветвь тройничного нерва) прекращаются болевые пароксизмы на 1-2 часа. Поставьте правильный диагноз: (Ответ: Невралгия II ветви тройничного нерва периферического генеза).

4.3. Больному М., 48 лет поставлен диагноз: Невралгия II ветви тройничного нерва периферического генеза. Составьте план лечения. Ответ: Этосумсимид (Суксилеп, Ронтон) назначают в дозе 0,25 г в сутки. Постепенно увеличивают дозу до 0,5-1,0 г в сутки (в 3-4 приема), дозу удерживают несколько дней и постепенно снижают до 0,25 г в сутки. Лечение длится 3-4 недели. Проводится курс лечения никотиновой кислотой. Внутривенно ее вводят в виде 1% раствора, начиная с 1 мл (никотиновую кислоту растворяют в 10 мл 40% раствора глюкозы). Ежедневно дозу увеличивают на 1 мл и доводят ее до 10 мл (на десятый день лечения), а затем ежедневно снижают на 1 мл и заканчивают введением 1 мл.

4.6. Перечень индивидуальных заданий: 1. Провести пальпацию челюстно-лицевой области у больного с болевыми синдромами, невралгиями, невритами челюстно-лицевой области. 2. Провести диагностическую блокаду, путем проведения местной анестезии, в области пораженного периферического участка тройничного нерва больным с невралгиями, невритами челюстно-лицевой области.

4.8. Перечень теоретических вопросов к итоговому модульному контролю: 1. Какие существуют этиологические факторы, которые способствуют возникновению болевых синдромов, невралгий, невритов. 2. Объяснять особенности клинического течения болевых синдромов, невралгий, невритов различных областей лица. 3. Предложить план обследования больного с болевыми синдромами, невралгиями, невритами челюстно-лицевой области. 4. Классифицировать болевые синдромы, невралгии, невриты челюстно-лицевой области. 5. Трактовать принципы диагностики болевых синдромов, невралгий, невритов челюстно-лицевой области. 6. Знать методы лечения пациентов с болевыми синдромами, невралгиями, невритами челюстно-лицевой области.

4.9. Перечень практических заданий и работ к итоговому модульному контролю. Учебной программой не предусмотрено.

№ 28. Паралич мимической мускулатуры: этиология, диагностика, клиника, лечения, результаты.

1.АКТУАЛЬНОСТЬ ТЕМЫ. Парезы, параличи челюстно-лицевой области в практической деятельности хирурга-стоматолога наблюдается достаточно часто. Дифференциальная диагностика этих состояний между собой, иногда требует значительных знаний таких патологических проявлений.

2.КОНКРЕТНЫЕ ЦЕЛИ: 1.1. Анализировать этиологические факторы, которые способствуют возникновению параличам мимической мускулатуры. 1.2. Объяснять особенности клинического течения параличей мимической мускулатуры. 1.3. Предложить план обследования больного с параличами мимической мускулатуры. 1.4. Трактовать принципы диагностики клинических проявлений параличей мимической мускулатуры. 1.5. Рисовать графологическую схему темы. 1.6.

Проанализировать результаты лабораторных и инструментальных обследований. 1.7. Составить алгоритм действий врача во время клинического обследования больного с параличами мимической мускулатуры.

3. БАЗОВЫЕ ЗНАНИЯ, УМЕНИЯ, НАВЫКИ, НЕОБХОДИМЫЕ ДЛЯ ИЗУЧЕНИЯ ТЕМЫ (междисциплинарная интеграция).

Названия предыдущих дисциплин	Приобретенные навыки
1.Топографическая анатомия.	Определить поврежденную анатомическую область.
2.Общая хирургия.	Описывать историю болезни пациентов с параличами мимической мускулатуры.
3.Внутренние болезни.	Установить диагноз. паралич мимической мускулатуры
4. Фармакология.	Назначить схему медикаментозного лечения пациенту.
5. Рентгенология.	Определить необходимый для больного метод обследования.

4.ЗАДАНИЯ ДЛЯ САМОСТОЯТЕЛЬНОЙ РАБОТЫ ВО ВРЕМЯ ПОДГОТОВКИ К ЗАНЯТИЮ.

4.1.Перечень основных терминов, параметров, характеристик, которые должен усвоить студент при подготовке к занятию:

Термин	Определение
1. Парез	уменьшение силы и (или) амплитуды произвольных движений, обусловленное нарушением иннервации соответствующих мышц.
2. Паралич	расстройство двигательных функций в виде полного отсутствия произвольных движений вследствие денервации соответствующих мышц.

4.2.Теоретические вопросы к занятию:

1.Определить поврежденную анатомическую область.
2.Описывать историю болезни пациентов с параличами, парезами.
3.Установить диагноз паралич мимической мускулатуры
4.Назначить схему медикаментозного лечения пациентам с парезами и параличами челюстно-лицевой области
5.Определить необходимый для больного метод обследования.

4.3.Практические работы (задания), которые выполняются на занятии: 1.Провести пальпацию челюстно-лицевой области у больного с парезами, параличами. 2.Составить план лечения больным с парезами и параличами челюстно-лицевой области.

5.СОДЕРЖАНИЕ ТЕМЫ:

В литературе различают деление невралгий тройничного нерва на две формы: **центральную** (поражение гассерова ганглия) и **периферическую** (поражение периферических ветвей тройничного нерва). Смешивать невралгии тройничного нерва центрального и периферического генеза в одно заболевание нельзя, т.к. каждая из этих форм имеет свои особенности клинического течения, что требует различных методов их лечения.

НЕВРИТ ЛИЦЕВОГО НЕРВА

Лицевой нерв содержит в себе волокна различного функционального предназначения (двигательные, чувствительные, вегетативные). В связи с этим и повреждения его влекут за собой целый ряд разнохарактерных симптомов.

Неврит характеризуется изменениями интерстиция, миелиновой оболочки и осевых цилиндров. Проявляется симптомами раздражения и (или) выпадения функций в соответствующей зоне иннервации.

Этиология невритов лицевого нерва различная. Могут наблюдаться невриты без нарушения целостности нерва (при воспалительных процессах, опухолях, псевдотуберкулезе, синдроме Мелькерссона - Розенталя и др.) и при его травматических повреждениях (при оперативных вмешательствах, травме и др.).

В практической деятельности врачу - стоматологу приходится сталкиваться с периферическим типом неврита лицевого нерва. В результате этого возникают двигательные расстройства в виде пареза и паралича мимической мускулатуры лица.

Парез (paresis; греч. - ослабление) - уменьшение силы и (или) амплитуды произвольных движений, обусловленное нарушением иннервации соответствующих мышц.

Паралич (paralysis, греч. - расслаблять) - расстройство двигательных функций в виде полного отсутствия произвольных движений вследствие денервации соответствующих мышц.

Клиническая картина поражения лицевого нерва характеризуется парезом и (или) параличом мимической мускулатуры, чувствительными расстройствами и вегетативными нарушениями. Внешний вид лица больного с параличом лицевого нерва характерен - вся половина лица неподвижная, лоб не собирается в складки, глаз не закрывается, носогубная складка сглажена, исчезают естественные складки лица, угол рта опущен. При оскаливании зубов рот перетягивается в здоровую сторону. Больному не удается нахмурить брови, зажмурить глаз, надуть щеки. Сложить губы трубочкой больному удастся с трудом и не всегда, свистнуть не может (воздух не выдувается с достаточной силой, т.к. щека теряет упругость). Из-за снижения мышечного тонуса у больного пища не очищается между щекой и десной с пораженной стороны. Слюна и жидкость выливается из угла рта. Щека легко прикусывается. Речь больного ухудшается. Наблюдается симптом Белла - при попытке закрыть глаза верхнее веко на пораженной стороне опускается недостаточно, чтобы закрыть глазную щель и видно, что одновременно с этим глазное яблоко отходит кверху и кнаружи. Встречаются: симптом Цестана - больному предлагают смотреть вперед и попытаться медленно закрыть глаза; при этом верхнее веко на стороне поражения несколько поднимается (в связи с сокращением поднимателя верхнего века); симптом Говерса - при выворачивании нижней губы мышцы лица на стороне поражения не сокращаются; симптом Равильо - невозможно закрыть глаз на стороне поражения; симптом Вартенберга - при пассивном поднятии верхнего века и при одновременном сопротивлении больного (зажмуривании) отсутствует нормальное вибрирование в круговой мышце глаза (у здоровых людей можно ощущать эту вибрацию пальпирующим пальцем); симптом Бергара Вартенберга - отсутствие вибрации сомкнутых век на пораженной стороне. Степень поражения мимических мышц различна и зависит от степени повреждения нерва. У одних больных при попытке зажмурить глаза верхнее веко не закрывает глаз (остается открытым), у других - прикрывает глаз наполовину, у третьих - глаз прикрывается веком. Однако, если больного попросить крепко зажмурить глаза, то на здоровой стороне ресницы полностью вбираются в зажмуренные веки, а на пораженной стороне ресницы четко видны - симптом ресниц (В.В. Михеев, Л.Р. Рубин. 1958). Из-за снижения тонуса мышц нижнего века оно неплотно прилегает к глазному яблоку и слеза вытекает наружу, что приводит к воспалительным процессам в конъюнктиве и роговице. Нередко наблюдается нарушение потоотделения на пораженной половине лица. Встречается термоасимметрия лица. Может отмечаться сухость полости рта (при поражении секреторных волокон лицевого нерва). Вегетативные расстройства у больных нередки. В некоторых случаях больные жалуются на нарушение чувствительности - расстройство вкуса или полное его отсутствие в передних двух третей соответствующей половины языка (поражение веточки лицевого нерва - барабанной струны, которая идет к язычному нерву).

При обследовании больных с невритом лицевого нерва можно обнаружить наличие у них патологических синкинезий - рефлекторно содружественного движения группы мышц, которое сопутствует движению определенной части лица (лба, века, губы и т.д.). Различают много синкинезий, но наиболее часто встречаются следующие:

- веко-лобная синкинезия - при закрывании глаз наморщивается лоб;
- веко-губная синкинезия - при закрывании глаз поднимается угол рта на той же стороне;
- веко-платизмовая синкинезия - при зажмуривании сокращается подкожная мышца шеи;
- веко-ушная синкинезия - при зажмуривании произвольно приподнимается ушная раковина;
- лобно-губная синкинезия - произвольное приподнимание угла рта при наморщивании лба.

Диагностика неврита лицевого нерва обычно не вызывает затруднений. Для обнаружения нарушения иннервации мимических мышц больному предлагают наморщить лоб, нахмурить брови, зажмурить глаза, оскалить зубы, надуть щеки. Можно использовать и более тонкие тесты диагностики:

— тест мигания - глаза мигают асинхронно;

— тест вибрации век - см. симптом Вартенберга и Бергара - Вартенберга;

— тест исследования круговой мышцы рта - больной слабо удерживает полоску бумаги углом губ пораженной стороны;

— тест надутых щек - больной не может надуть щеки, а если даже он их и надул, то при легком дотрагивании к щеке воздух вырывается из угла рта пораженной стороны;

— симптом ресниц;

— тест на раздельное зажмуривание - больной не может зажмурить глаз на больной стороне, хотя оба глаза одновременно зажмурить может.

Лечение неврита лицевого нерва сводится в первую очередь к устранению причины основного заболевания. Дальнейшие усилия должны быть направлены на ускорение регенерации поврежденных (погибших) нервных волокон и предупреждение атрофии денервированных мимических мышц.

Для ускорения регенерации нервных волокон в нашей клинике используется следующая схема лечения: 40% раствор глюкозы по 20-40 мл внутривенно ежедневно в течение 10 дней; прозерин (или галантамин) 0,05% - 1 мл подкожно ежедневно (25-30 дней); АТФ 1% раствор внутримышечно по 1 мл (25-30 дней); церебролизин 1 мл внутримышечно (25 дней); витамин В12 • 0,02% раствор (200 мг) по 1 мл внутримышечно (25 дней); дибазол по 0,025 г один раз в сутки (25-30 дней); плазмол вводят подкожно по 1 мл ежедневно (10 дней); компламин {теоникол} по 0,15 г два раза в день (30 дней).

Из физиотерапевтических процедур рекомендуется электростимуляция пораженных мышц, массаж мимической мускулатуры.

Для предотвращения атрофии мимических мышц необходима их тренировка, которая проводится ежедневно (до полного выздоровления), по несколько раз в сутки (многократно). А.К. Попов (1968) предлагает следующие задания: попеременное закрытие глаз, а также произношение букв и слов, в формировании которых принимают участие мимические мышцы (гласные - А, У, И, О, согласные - Б, В, Ф). При необратимом параличе мимических мышц показано проведение хирургического лечения: статическое и кинетическое подвешивание опущенных тканей, миопластика, кантопластика (от греч. kanthos - составная часть сложных слов, относящихся к углу глаза) - пластическая операция по поводу сужения глазной щели, т.е. ее удлинение и расширение. Методика мимических упражнений (по В.А. Кузьмину).

4.5. Виды самостоятельной работы студентов.

1. Выучить такие вопросы (α=I):

- 1.1 Методы обследования больных с парезами, параличами челюстно-лицевой области.
- 1.2. Клиническое течения параличей, парезов различных областей лица
- 1.4. План лечения для больных с параличами, парезами, челюстно-лицевой области.

2. Тестовые задания с одним правильным ответом (α=II):

2.1. Паралич – это:

- А. Уменьшение силы и амплитуды произвольных движений, обусловленное нарушением иннервации определенной группы мышц.
- В. Заболевание, которое возникает, вследствие раздражения чувствительных волокон и характеризуется приступообразным интенсивным бодем за ходом нервного ствола и его веточек.
- С. Ростростройство двигательных функций в виде полного отсутствия произвольных движений вследствие иннервации определенной группы мышц.
- Д. Повреждение нерва, которое характеризуется изменением интерстиция, миелиновой оболочки и осевых цилиндров, и проявляется симптомами раздражением или выпадением функции в зоне иннервации.

Е. Правильного ответа нет.

(Правильный ответ: С).

2.2. Уменьшение силы и амплитуды произвольных движений, вследствие нарушения иннервации отдельной группы мышц – это:

- А. Паралич.
- В. Невропатия.
- С. Неврит.
- Д. Парез.
- Е. Невралгия.

(Правильный ответ: Д).

2.3. Какой с перечисленных симптомов не характерен для паралича лицевого нерва?

- А. Невозможное употребление пищи.
- В. Половина лица неподвижна.
- С. Зглаженность носо-губной борозны.
- Д. Нарушение речи.
- Е. Невозможно сложить губы в трубочку.

(Правильный ответ: А).

3.Тестовые задания с множественным выбором: Что относят к методам диагностики парезов лицевого нерва?

А. Неврологическое обследование.

В. Мастикациография.

С. МРТ головного мозга.

Д. Консультация окулиста.

Е. Електронеуромиография.

(Правильный ответ: А, С, D, E).

11. В состав лицевого нерва входят:

А. Вегетативные волокна.

В. Барорецепторные волокна.

С. Парасимпатические волокна.

Д. Двигательные волокна.

Е. Чувствительные волокна.

(Правильный ответ: А, D, E).

12. Выделяют следующие виды паралича лицевого нерва:

А. Односторонний.

В. Периферический.

С. Центральнй.

Д. Двосторонний.

Е. Парасимпатический.

(Правильный ответ: В, С).

4. Задачи для самоконтроля:

4.1. На прием к врачу обратился пациент со следующей объективной картиной: левая половина лица неподвижная, лоб не собирается в складки, глаз не закрывается, носогубная складка сглажена, исчезают естественные складки лица, угол рта опущен. При оскаливании зубов рот перетягивается в здоровую сторону. Поставте правильный диагноз: (Ответ: паралич мимической мускулатуры левой части лица.).

4.2. Больной Б., 45 лет с жалуется, что сложить губы трубочкой ему удается с трудом и не всегда, свистнуть не может (воздух не выдувается с достаточной силой, т.к. щека теряет упругость). Из-за снижения мышечного тонуса у больного пища не очищается между щекой и десной с правой стороны. Слюна и жидкость выливается из угла рта. Щека легко прикусывается. Речь больного ухудшается. Также пациент жалуется на наличие приступообразных болей. Поставте правильный диагноз:(ОТВЕТ: правосторонний парез мимической мускулатуры.)

4.3.Больному М., 48 лет поставлен диагноз: Правосторонний парез мимической мускулатуры. Составте план лечения. Ответ: 40% раствор глюкозы по 20-40 мл внутривенно ежедневно в течение 10 дней; прозерин (или галантамин) 0,05% - 1 мл подкожно ежедневно (25-30 дней); АТФ 1% раство внутримышечно по 1 мл (25-30 дней); церебролизин 1 мл внутримышечно (25 дней); витамин В12 • 0,02% раствор (200 мг) по 1 мл внутримышечно (25 дней); дибазол по 0,025 г один раз в сутки (25-30 дней); плазмол вводят подкожно по 1 мл ежедневно (10 дней); компламин {теоникол) по 0,15 г два раза в день (30 дней).

4.6. Перечень индивидуальных заданий: 1. Провести пальпацию челюстно-лицевой области у больного с парезами и параличами челюстно-лицевой области.

8. 4.8. Перечень теоретических вопросов к итоговому модульному контролю: 1.1. Какие существуют этиологические факторы, которые способствуют возникновению парезов и параличей.

1.2. Объяснять особенности клинического течения парезов и параличей различных областей лица.

1.3.Предложить план обследования больного с парезоами и параличами челюстно-лицевой области.

1.4. Трактовать принципы диагностики парезов и параличей челюстно-лицевой области. 1.6. Знать

методы лечения пациентов с парезами и параличами челюстно-лицевой области.

4.9. Перечень практических заданий и работ к итоговому модульному контролю. Учебной программой не предусмотрено.

№ 29. Ректорский контроль: заболевания височно-нижнечелюстного сустава, трансплантация костной и хрящевой ткани, пародонтальная и периодонтальная хирургия, хирургический этап дентальной имплантации, болевые симптомы лица.

1.АКТУАЛЬНОСТЬ ТЕМЫ:

Современный этап развития стоматологии предусматривает знание врачом-стоматологом основ пластической и реконструктивной хирургии, дентальной имплантации. Также значительно распространенными являются заболевания височно-нижнечелюстного сустава и нервов лица, что требует от будущего специалиста определенной базы знаний по этим вопросам.

2. КОНКРЕТНЫЕ ЦЕЛИ:

- 1.1. Обосновать этиологию, клинику, дифференциальную диагностику и лечение заболеваний ВНЧС.
- 1.2. Знать виды, методы, показания, противопоказания и осложнения трансплантации костной и хрящевой ткани при дефектах и деформациях челюстно-лицевой области.
- 1.3. Знать виды, методы, показания, противопоказания и осложнения пародонтальной и периодонтальной хирургии.
- 1.4. Знать виды, методы, показания, противопоказания и осложнения дентальной имплантации.
- 1.5. Обосновать этиологию, клинику, дифференциальную диагностику и хирургическое лечение болевых симптомов лица.

3. БАЗОВЫЙ УРОВЕНЬ ПОДГОТОВКИ.

Названия предыдущих дисциплин	Приобретенные навыки
1. Анатомия человека.	Знать анатомию челюстно-лицевой области.
2. Общая хирургия.	Знать основные методики хирургических манипуляций
3. Внутренняя медицина.	Знать проявления общесоматических заболеваний
9. Неврология	Знать проявления заболеваний чувствительных и двигательных нервов

4. ЗАДАНИЯ ДЛЯ САМОСТОЯТЕЛЬНОЙ РАБОТЫ ВО ВРЕМЯ ПОДГОТОВКИ К ЗАНЯТИЮ.

4.1. Перечень основных терминов, параметров, характеристик, которые должен усвоить студент при подготовке к занятию: (указано в предыдущих темах).

4.2. Теоретические вопросы к занятию: (указано в предыдущих темах).

4.3. Практические работы (задания), которые выполняются на занятии: (указано в предыдущих темах).

5. СОДЕРЖАНИЕ ТЕМЫ.

Тема № 6. Анатомия ВНЧС. Современные методы диагностики заболеваний ВНЧС. Артроскопия, ее возможности в диагностике заболеваний ВНЧС.

1. Какое из перечисленных заболеваний ВНЧС является неартикулярным?
 - A. Анкилоз.
 - B. Остеоартроз.
 - C. Синдром болевой дисфункции ВНЧС.
 - D. Артрит.
 - E. Артрозо-артрит.
2. К артикулярным заболеваниям ВНЧС относятся:
 - A. Артрит, артроз, артрозо-артрит, анкилоз.
 - B. Артрит, артроз, артрозо-артрит, анкилоз, контрактура.
 - C. Артрит, артроз, анкилоз, болевая дисфункция ВНЧС.
 - D. Артрит, артроз, анкилоз, контрактура, болевая дисфункция ВНЧС.
 - E. Артрит, артроз, анкилоз, бруксизм, контрактура.
3. К методам обследования пациентов с заболеваниями ВНЧС не относится?
 - A. Анализ окклюзионных контактов зубных рядов.
 - B. Электромиография жевательных мышц.
 - C. Изучение анамнеза и жалоб больного.
 - D. Сиалография.
 - E. Ортопантограмма.
4. Какое обезболивание используется для проведения артроскопии:
 - A. Инфильтрационная анестезия по Вишневному.
 - B. Анестезия по Уварову.
 - C. Нейролептанальгезия.
 - D. Наркоз.
 - E. Аппликационное обезболивание.
5. Что не является анатомической особенностью ВНЧС:

- A. Суставные поверхности костей покрыты гиалиновым хрящом.
 - B. Полная зависимость внутрисуставных взаимоотношений от характера окклюзии и состояния жевательных мышц.
 - C. Парность сустава.
 - D. Суставная капсула прикрепляется внутри нижнечелюстной ямки, а не за суставной ямкой, как в других суставах.
 - E. Левый и правый суставы функционируют как единое целое.
6. Какой из перечисленных методов обследования является дополнительным для обследования ВНЧС.
- A. Электромиография жевательных мышц.
 - B. Пальпация.
 - C. Аускультация ВНЧС.
 - D. Сиалография.
 - E. ЭЭГ.
7. Артикулирующие поверхности ВНЧС образованы:
- A. Суставными головками нижней челюсти и суставными поверхностями основных костей.
 - B. Суставными головками нижней челюсти и суставными поверхностями скуловых и верхнечелюстных костей.
 - C. Суставными головками нижней челюсти и суставными поверхностями височных костей.
 - D. Суставными поверхностями нижней челюсти и суставными головками основных костей.
 - E. Суставными поверхностями нижней челюсти и суставными головками височных костей.
8. Суставная капсула ВНЧС укрепляется такими внесуставными связками:
- A. Скуло-челюстная, клиновидно-челюстная.
 - B. Скуло-челюстная, височно-челюстная, клиновидно-челюстная.
 - C. Скуло-челюстная, височно-челюстная, шилочелюстная, клиновидно-челюстная.
 - D. Височно-челюстная, шилочелюстная.
 - E. Височно-челюстная, шилочелюстная и клиновидно-челюстная.
9. Какую форму имеет суставной диск ВНЧС?
- A. Двойко выпуклый овальный.
 - B. Двойко вогнутый овальный.
 - C. Овальный, с одной стороны – вогнутый, с другой – выпуклый.
 - D. Не имеет постоянной формы.
 - E. Нет правильного ответа.
10. Какие существуют показания для использования артроскопии?
- A. Артикулярные и неартикулярные заболевания ВНЧС.
 - B. Ревматоидные заболевания ВНЧС.
 - C. Неартикулярные заболевания ВНЧС.
 - D. Артикулярные заболевания ВНЧС.
 - E. Нет правильного ответа.

Тема №7. Вывихи нижней челюсти. Этиология, классификация, клиника, дифференциальная диагностика, лечение, профилактика.

11. Стойкое смещение суставной головки из суставной ямки за пределы ее физиологической подвижности – это:
- A. Контрактура.
 - B. Бруксизм.
 - C. Вывих.
 - D. Синдром Костена.
 - E. Хронический артрит.
12. К этиологическим факторам возникновения вывиха ВНЧС не относится:
- A. Широкое открывание рта.
 - B. Острая травма.
 - C. Откусывание твердой пищи.
 - D. Десинхронизация работы жевательных мышц.
 - E. Длительная иммобилизация нижней челюсти.
13. По давности вывихи ВНЧС различают:
- A. Острые, хронические.

- В. Острые, хронические, привычные.
С. Острые, застарелые, привычные.
D. Полные, неполные.
E. Травматические, привычные.
14. Пациент жалуется на невозможность закрыть рот, невыразительную речь. Со слов больного такое состояние наступило после удаления 38 зуба. Объективно: рот открыт, подбородок выдвинут вперед и вниз, впереди козелков ушей мягкие ткани западают, под скуловой дугой пальпируется выпячивание. Какой наиболее вероятный диагноз?
- A. Передний двусторонний вывих нижней челюсти.
B. Передний левосторонний вывих нижней челюсти.
C. Задний двусторонний вывих нижней челюсти.
D. Привычный вывих нижней челюсти.
E. Острый артрит ВНЧС.
15. К стоматологу обратился пациент с жалобами на невозможность закрыть рот. Объективно: рот полуоткрыт, подбородок выдвинут вперед и смещен в левую сторону. Такое состояние наступило после широкого открывания рта. Какой наиболее вероятный диагноз?
- A. Передний левосторонний вывих нижней челюсти.
B. Передний правосторонний вывих нижней челюсти.
C. Передний двусторонний вывих нижней челюсти.
D. Задний правосторонний вывих нижней челюсти.
E. Задний левосторонний вывих нижней челюсти.
16. На какой термин необходимо ограничить движения нижней челюсти после вправления вывиха ВНЧС?
- A. Не нужно ограничивать движения нижней челюсти.
B. На 1-2 дня.
C. На 4-5 дней.
D. На 10-14 дней.
E. На 2-3 недели.
17. Какой из перечисленных методов лечения вывиха ВНЧС является консервативным?
- A. Метод Гиппократы.
B. Резекция головки нижней челюсти.
C. Кондилотомия.
D. Склерозирование капсулы сустава.
E. Фиксация головки ВНЧС в суставной ямке.
18. Метод лечения вывиха ВНЧС, при котором проводят остеотомию в области шейки суставного отростка нижней челюсти, удаляют головку челюсти из подвисочной ямки, вводят ее в суставную ямку и фиксируют ее в правильном положении к ветви челюсти?
- A. Метод Г.Л. Блехмана.
B. Метод В. Попеску.
C. Перемещение диска ВНЧС.
D. Склерозирование капсулы ВНЧС.
E. Кондилотомия, репозиция и фиксация головки нижней челюсти.
19. Пациент обратился к стоматологу с жалобами на невозможность закрыть рот, невыразительную речь. Со слов больного такое состояние возникает периодически при широком открывании рта, употреблении твердой пищи.
- A. Застарелый вывих нижней челюсти.
B. Привычный вывих нижней челюсти.
C. Ушиб ВНЧС.
D. Острый вывих нижней челюсти.
E. Болевая дисфункция ВНЧС.
20. Привычный вывих нижней челюсти может вызвать:
- A. Внутрисуставной анкилоз ВНЧС.
B. Болевую дисфункцию ВНЧС.
C. Ушиб ВНЧС.
D. Посттравматический артрит.
E. Все ответы правильные.

Тема №8. Артриты, артрозо-артриты, артрозы. Этиология, классификация, клиника, дифференциальная диагностика, лечение, профилактика.

11. По патогенезу артроз ВНЧС выделяют:
 - A. Склерозирующий и деформирующий.
 - B. Серозный и гнойный.
 - C. Острый и хронический.
 - D. Первичный и вторичный.
 - E. Все ответы правильные.
12. Для этиопатогенеза первичного артроза характерно:
 - A. Развитие дегенеративного процесса на измененном суставном хряще вследствие травмы.
 - B. Развитие дегенеративного процесса на здоровом суставном хряще.
 - C. Развитие дегенеративного процесса на здоровой суставной головке.
 - D. Развитие дегенеративного процесса в суставной ямке.
 - E. Развитие дегенеративного процесса в суставе вследствие общесоматических нарушений.
13. Сколько рентгенологических стадий вторичного деформирующего артроза выделяют?
 - A. 3 стадии.
 - B. 4 стадии.
 - C. 5 стадий.
 - D. 6 стадий.
 - E. По стадиям не различают.
14. Для какой рентгенологической стадии вторичного деформирующего артроза характерна выражена репарация, суставная щель по форме напоминает прямую линию, суставной отросток резко уплощен и деформирован, склероз костных структур, ингруэнтность суставных поверхностей?
 - A. 1-я стадия.
 - B. 2-я стадия.
 - C. 3-я стадия.
 - D. 4-я стадия.
 - E. Правильного ответа нет.
15. Для какой рентгенологической стадии вторичного деформирующего артроза характерно разрушение суставной поверхности суставного отростка, начальные явления репарации, суставная щель неравномерно сужена?
 - A. 1-я стадия.
 - B. 2-я стадия.
 - C. 3-я стадия.
 - D. 4-я стадия.
 - E. Правильного ответа нет.
16. По этиологии артриты ВНЧС не выделяют:
 - A. Общесоматические.
 - B. Обменно-дистрофические.
 - C. Специфические.
 - D. Неспецифические.
 - E. Посттравматические.
17. Рентгенологические изменения в ВНЧС при остром артрите:
 - A. Нет.
 - B. Как правило, нет, редко развивается расширение суставной щели.
 - C. Как правило, нет, редко развивается сужение суставной щели.
 - D. Начальные явления репарации.
 - E. Границы нижнечелюстной ямки и суставного отростка сглаживаются, приближаясь к прямой линии.
18. Клиническим признаком острого артрита ВНЧС не является:
 - A. Боль постоянная, уменьшается в состоянии покоя нижней челюсти.
 - B. Резкая, иррадирующая боль.
 - C. Отечность и инфильтрация мягких тканей впереди козелка уха.
 - D. Серозный или гнойный экссудат в полости сустава.
 - E. «Тугоподвижность» сустава с утра.
19. Ограничение открывания рта в период обострения хронического артрита наблюдается:
 - A. В период ремиссии.

- В. Постоянно.
 - С. Не наблюдается.
 - Д. Не зависит от периода.
 - Е. В период обострения.
20. Что является характерным признаком ревматоидного артрита ВНЧС?
- А. Положительные серологические реакции.
 - В. Наличие в анамнезе хронической травмы.
 - С. Сочетание с артрогенной контрактурой.
 - Д. Двусторонность поражения.
 - Е. «Тугоподвижность» нижней челюсти утром.

Тема № 9. Контрактура нижней челюсти: Этиология, классификация, клиника, дифференциальная диагностика, лечение, профилактика.

11. Стойкое ограничение движений в суставе, которое возникает вследствие внесуставных изменений – это:
- А. Артроз;
 - В. Анкилоз;
 - С. Контрактура;
 - Д. Хронический артрит;
 - Е. Острый артрит.
12. По виду контрактура бывает:
- А. Артрогенная, болевая, миогенная, нейрогенная, рубцовая.
 - В. Артрогенная, болевая, нейрогенная, гематогенная, лимфогенная.
 - С. Болевая, миогенная, рубцовая.
 - Д. Болевая, миогенная, нейрогенная.
 - Е. Нейрогенная, гематогенная, лимфогенная.
13. Контрактура, обусловленная изменениями в капсуле сустава или связках:
- А. Хондрогенная.
 - В. Миогенная.
 - С. Остеогенная.
 - Д. Артрогенная.
 - Е. Рубцовая.
14. Контрактура, которая развивается вследствие травмы, воспаления, дистрофического процесса в мышцах или при обездвиживании нижней челюсти:
- А. Посттравматическая.
 - В. Миогенная.
 - С. Иммобилизационная.
 - Д. Артрогенная.
 - Е. Рубцовая.
15. С каким заболеванием необходимо в первую очередь проводить дифференциальную диагностику при контрактуре ВНЧС?
- А. Анкилоз.
 - В. Остеоартроз.
 - С. Хронический артрит.
 - Д. Юношеский деформирующий артрит.
 - Е. Болевая дисфункция ВНЧС.
16. Что не является показанием к проведению редрессации (наильный бескровный разрыв рубца) при контрактуре?
- А. Малый объем рубца.
 - В. Сочетание контрактуры с анкилозом ВНЧС.
 - С. Наличие большого количества зубов со здоровым пародонтом.
 - Д. Взрослый возраст.
 - Е. Свежая контрактура.
17. После оперативного лечения контрактуры нижней челюсти необходимо:
- А. Провести санацию полости рта, медикаментозное лечение.
 - В. Максимально длительное время удерживать межчелюстную распорку, механотерапия на весь период формирования рубцов.

- С. Механотерапия на весь период формирования рубцов.
- Д. Максимально длительное время удерживать межчелюстную распорку, использование пращевидной повязки, механотерапия на весь период формирования рубцов.
- Е. Максимально длительное время удерживать межчелюстную распорку, медикаментозное лечение, механотерапия на весь период формирования рубцов.
- 18. Когда могут наблюдаться рецидивы контрактур после лечения?
 - А. При системных поражениях соединительной ткани.
 - В. При чрезмерном коллагеногенезе.
 - С. При ненадлежащем лечении больного.
 - Д. Правильного ответа нет.
 - Е. Все ответы правильные.
- 19. Что не является необходимым при хирургическом лечении контрактур нижней челюсти?
 - А. Максимально вывести нижнюю челюсть вперед и зафиксировать резиновой тягой.
 - В. Максимально удалить патологически измененные ткани.
 - С. Максимально открыть рот зафиксировать достигнутый уровень межчелюстной распоркой.
 - Д. Максимально разъединить здоровые и патологически измененные ткани.
 - Е. Предотвратить возможные осложнения.
- 20. Какой из приведенных методов относится к хирургическим методам лечения рубцовых контрактур нижней челюсти?
 - А. Кондилотомия, репозиция и фиксация головки нижней челюсти.
 - В. Перемещение диска ВНЧС.
 - С. Фиброзные комиссуры около суставного отростка.
 - Д. Склерозирование капсулы ВНЧС.
 - Е. Механотерапия.

Тема №10. Анкилозы височно-нижнечелюстного сустава: Этиология, клиника, диагностика, лечение.

- 11. Отсутствие подвижности в суставе вследствие воспаления, дегенеративного процесса или травмы:
 - А. Анкилоз.
 - В. Контрактура.
 - С. Хронический артрит.
 - Д. Юношеский деформирующий артрит.
 - Е. Склерозирующий артроз.
- 12. Что не является рентгенологическим признаком костного анкилоза?
 - А. Полное исчезновение суставной щели.
 - В. Костное сращение головки нижней челюсти с суставной ямкой височной кости.
 - С. Наличие экзостозов.
 - Д. Образование единого костного конгломерата.
 - Е. Утолщение и укорочение шейки нижней челюсти.
- 13. Что является рентгенологическими признаками фиброзного анкилоза?
 - А. Костное сращение головки нижней челюсти с суставной ямкой височной кости.
 - В. Разрушение суставной головки и начальные явления репарации.
 - С. Границы нижнечелюстной ямки и суставного отростка сглаживаются, приближаясь к прямой линии.
 - Д. Участки сужения и расширения суставной щели, очаги остеопороза и деструкции костной ткани элементов ВНЧС.
 - Е. Суставная щель едва заметна, суставная головка уплощена, шейка утолщена.
- 14. Виды анкилоза:
 - А. Внесуставной, внутрисуставной, острый, хронический.
 - В. Внесуставной, внутрисуставной, генерализованный, фиброзный, костный.
 - С. Внесуставной, внутрисуставной, фиброзный, костный.
 - Д. Локализованный, генерализованный, фиброзный, костный.
 - Е. Локализованный, генерализованный, фиброзный, хрящевой, костный.
- 15. Пациент обратился с жалобами на ограничение открывания рта до 0,5 см, отсутствие горизонтальных движений нижней челюсти, боль в обоих ВНЧС. При рентгенологическом исследовании установлено отсутствие суставной щели на некоторых участках, утолщение головки и

шейки суставного отростка, уменьшение вырезки нижней челюсти. Какой наиболее вероятный диагноз?

- A. Костный анкилоз ВНЧС.
 - B. Фиброзный анкилоз ВНЧС.
 - C. Деформирующий артрит ВНЧС.
 - D. Артроз ВНЧС.
 - E. Синдром Костена.
16. Какое заболевание характеризуется костным сращением суставных поверхностей ВНЧС.
- A. Костный анкилоз ВНЧС.
 - B. Фиброзный анкилоз ВНЧС.
 - C. Деформирующий артрит ВНЧС.
 - D. Артроз ВНЧС.
 - E. Синдром Костена.
17. Чем часто сопровождается анкилоз ВНЧС.
- A. Первичной частичной адентией.
 - B. Контрактурой нижней челюсти.
 - C. Макрогнатией.
 - D. Микрогенией в детском возрасте.
 - E. Не сопровождается другими проявлениями.
18. Вследствие чего анкилоз ВНЧС может привести к деформации лица?
- A. Недоразвития нижней челюсти.
 - B. Пареза мимической мускулатуры.
 - C. Недоразвития верхней челюсти.
 - D. Макрогении.
 - E. Пареза жевательной мускулатуры.
19. Фиброзный анкилоз ВНЧС характеризуется:
- A. Сращением суставных поверхностей.
 - B. Наличием рубцовых спаек между сочлененными суставными поверхностями.
 - C. Наличием рубцовых изменений в жевательных мышцах.
 - D. Склерозом кортикальных пластинок суставных костных поверхностей.
 - E. Деструктивными и гиперпластическими изменениями костных элементов сустава.
20. Для какого заболевания характерна такая рентгенологическая картина: полное исчезновение суставной щели, костное сращение головки нижней челюсти с суставной ямкой височной кости?
- A. Костный анкилоз.
 - B. Фиброзный анкилоз.
 - C. Склерозирующий артроз.
 - D. Деформирующий артроз.
 - E. Хронический артрит.

Тема №11. Дисфункции ВНЧС. Синдром болевой дисфункции.

11. Что является синонимом синдрома болевой дисфункции ВНЧС?
- A. Ювенильная дисфункция ВНЧС.
 - B. Синдром Костена.
 - C. Синдром Робена.
 - D. Болезнь Крона.
 - E. Неврогенная контрактура нижней челюсти.
12. Для какого заболевания характерны S-образные движения нижней челюсти во время открывания рта?
- A. Острый артрит.
 - B. Хронический артрит.
 - C. Артроз.
 - D. Анкилоз.
 - E. Болевая дисфункция ВНЧС.
13. При болевой дисфункции ВНЧС амплитуда движений нижней челюсти:
- A. Уменьшена.
 - B. Увеличена.
 - C. Не изменена.

- D. Нижняя челюсть обездвиживается.
- E. Нет правильного ответа.
14. Для синдрома Костена не характерно:
- A. Тупая боль у области ВНЧС.
- B. Адентия или снижение прикуса.
- C. Снижение слуха и шум в ушах.
- D. «Тугоподвижность» нижней челюсти с утра.
- E. Головная боль.
15. Какое заболевание обуславливается снижением высоты прикуса, которое приводит к давлению головок нижней челюсти на свод суставной ямки и на ушно-темпоральный нерв и барабанную струну?
- A. Ювенильная дисфункция ВНЧС.
- B. Синдром Робена.
- C. Синдром Костена.
- D. Артрогенная контрактура нижней челюсти.
- E. Внутрисуставной анкилоз.
16. При рентгенологическом исследовании при болевой дисфункции ВНЧС наблюдается:
- A. Расширение суставной щели.
- B. Сужение суставной щели.
- C. Начальные явления репарации.
- D. Асимметрия взаимоотношений суставных головок и суставных щелей.
- E. Границы нижнечелюстной ямки и суставного отростка сглаживаются, приближаясь к прямой линии.
17. К типичным симптомам дисфункции ВНЧС не относится:
- A. Боль в области лица, ВНЧС, шеи и плечей, внутри или около уха при жевании, разговоре или широком открывании рта.
- B. Вегетативная симптоматика.
- C. Утомляемость лицевых мышц.
- D. Ограничение амплитуды открывания рта.
- E. Отечность с одной стороны лица.
18. К этиологическим факторам возникновения дисфункции ВНЧС не относится:
- A. Окклюзионные нарушения.
- B. Психо-эмоциональный стресс.
- C. Употребление мягкой пищи.
- D. Бруксизм.
- E. Гормональные нарушения.
19. Пациент обратился к хирургу-стоматологу с жалобами на хруст и клацанье в левом ВНЧС, тупая и ноющая боль. Объективно: пальпация ВНЧС безболезненная, амплитуда движений нижней челюсти увеличена, отмечаются S-образные движения челюсти. Какой наиболее вероятный диагноз?
- A. Болевая дисфункция ВНЧС.
- B. Острый артрит.
- C. Хронический артрит.
- D. Контрактура нижней челюсти.
- E. Внесуставной анкилоз ВНЧС.
20. Какие из перечисленных методов используются для лечения болевой дисфункции ВНЧС?
- A. Вправления смещенного внутрисуставного диска.
- B. Вправления смещенного внутрисуставного диска, медикаментозная, физиотерапия, кондилотомия.
- C. Вправления смещенного внутрисуставного диска, медикаментозная, физиотерапия, межокклюзионные ортопедические каппы.
- D. Медикаментозная, физиотерапия, межокклюзионные ортопедические каппы.
- E. Нет правильного ответа.

Тема №12. Итоговое занятие.

11. Дистрофическое заболевание, обусловленное поражением суставного хряща?
- A. Контрактура.
- B. Анкилоз.

- C. Артроз.
 - D. Хронический артрит.
 - E. Острый артрит.
12. Экзофиты на поверхности кости могут появиться при:
- A. Склерозирующем артрозе.
 - B. Хроническом артрите.
 - C. Внутрисуставном анкилозе.
 - D. Деформирующем артрозе.
 - E. Внесуставном анкилозе.
13. Деформирующий артроз характеризуется:
- A. Склерозом кортикальных пластинок суставных костных поверхностей.
 - B. Двусторонностью поражения с выраженными симптомами интоксикации.
 - C. Отсутствием подвижности в суставе.
 - D. Костным сращением суставных поверхностей.
 - E. Выраженными деструктивными и гиперпластическими изменениями костных элементов сустава.
14. Пациент обратился к врачу-стоматологу с жалобами на тупую ноющую боль, тугоподвижность нижней челюсти, которая «разрабатывается» к вечеру. При открывании рта нижняя челюсть смещается в левую сторону. Какой наиболее вероятный диагноз?
- A. Артроз левого ВНЧС.
 - B. Артроз правого ВНЧС.
 - C. Хронический артрит правого ВНЧС.
 - D. Хронический артрит левого ВНЧС.
 - E. Болевая дисфункция ВНЧС.
15. Пациент жалуется на умеренно выраженную боль в ВНЧС, болезненность около козелка уха, хруст в суставе, затрудненную подвижность нижней челюсти утром и в конце дня, ограниченное открывание рта. Со слов больного такое состояние периодически повторяется в течении 3 лет. Какой наиболее вероятный диагноз?
- A. Острый артрит ВНЧС.
 - B. Хронический артрит ВНЧС.
 - C. Анкилоз ВНЧС.
 - D. Неврогенная контрактура нижней челюсти.
 - E. Болевая дисфункция ВНЧС.
16. При каком заболевании боль резко увеличивается при любых движениях нижней челюсти?
- A. Острый артрит.
 - B. Хронический артрит.
 - C. Болевая дисфункция ВНЧС.
 - D. Артроз.
 - E. Анкилоз.
17. Что не является составной лечения артроза:
- A. Коррекция прикуса.
 - B. Медикаментозное лечение.
 - C. Физиотерапия.
 - D. Артропластика.
 - E. Блокада двигательных точек жевательных мышц по П.М.Егорову.
18. Первичный артроз развивается вследствие:
- A. Травматического повреждения ВНЧС.
 - B. Общесоматических заболеваний.
 - C. Врожденной аномалии.
 - D. Потери зубов.
 - E. Все ответы правильные.
19. Для какого заболевания характерно наличие болезненных и спазмированных участков в мышцах?
- A. Болевая дисфункция ВНЧС.
 - B. Хронический артрит ВНЧС.
 - C. Острый артрит ВНЧС.
 - D. Мышечная контрактура нижней челюсти.

- Е. Неврогенная контрактура нижней челюсти.
- 20. В чем состоит профилактика болевой дисфункции ВНЧС?
 - А. Проведении механотерапии.
 - В. Использовании пращевидной повязки каждый вечер.
 - С. В рациональном протезировании и коррекции прикуса.
 - Д. Лечении у невролога и ревматолога.
 - Е. Все ответы правильные.

Тема № 13. Принципы и приемы планирования местнопластических операций, показания и противопоказания.

- 11. К особенностям послеоперационного периода при местнопластических операциям относятся:
 - А. Ранняя функциональная нагрузка.
 - В. Открытое ведение раны.
 - С. Придерживание строгого постельного режима и челюстной диеты.
 - Д. Использование давящих повязок и местная гипотермия.
 - Е. Особенностей нет.
- 12. К основным принципам планирования пластических операций челюстно-лицевой области не относится?
 - А. Возможность оперативного вмешательства при пиодермии, дерматитах, экземе.
 - В. Адекватно минимальный срок между отдельными этапами операций.
 - С. Выбор способа анестезиологической помощи, который адекватный объему и особенностям хирургического вмешательства.
 - Д. Стараться обеспечить возможность приема пищи пациентом в послеоперационном периоде, которая близка к физиологической.
 - Е. Стараться минимизировать количества этапов операции.
- 13. Что не относится к основным оперативно-техническим принципам восстановительной и реконструктивной хирургии в челюстно-лицевой области?
 - А. Использование гипотермии во время оперативного вмешательства.
 - В. Строгое придерживание правил асептики и антисептики.
 - С. Адекватное обезболивание.
 - Д. Края перемещаемых тканей должны сближаться без значительного натяжения.
 - Е. Тщательный гемостаз по ходу операции.
- 14. Что относится к основным биологическим принципам пластической хирургии в челюстно-лицевой области?
 - А. Края перемещаемых тканей должны сближаться без значительного натяжения.
 - В. Строгое придерживание правил асептики и антисептики.
 - С. Адекватность пересаживаемых тканей по консистенции, форме, объему и функции восстанавливаемому органу (принцип органотипичности).
 - Д. Использование давящих повязок и местная гипотермия.
 - Е. Все ответы правильные.
- 15. Какие выделяют виды пластических оперативных вмешательств по особенностям оперативно-технических приемов?
 - А. Пластика лоскутами на питательной ножке, свободная пересадка тканей и пересадка тканей на гетеро-коллатеральных питательных ножках.
 - В. Местно-пластические, пластика лоскутами на питательной ножке и пересадка тканей на гетеро-коллатеральных питательных ножках.
 - С. Местно-пластические, пластика лоскутами на питательной ножке.
 - Д. Местно-пластические, пластика лоскутами на питательной ножке и свободная пересадка тканей.
 - Е. Все ответы правильные.
- 16. Возможно ли сочетание свободной пересадки тканей с другими видами оперативных вмешательств?
 - А. Нет, невозможно.
 - В. Да, возможно, но только при сочетании с местно-пластическими операциями.
 - С. Да, возможно сочетание с местно-пластическими операциями и пластикой лоскутами на питательной ножке.
 - Д. Да, но только при втором этапе оперативного вмешательства.

- Е. Возможно только при невозможности проведения общего обезболивания.
17. Что является основными показаниями к проведению пластических восстановительных и реконструктивных оперативных вмешательств?
- А. Наличие воспалительных заболеваний лица и шеи.
 В. Наличие дефектов и деформаций лица и шеи.
 С. Наличие переломов костей лицевого скелета.
 D. Наличие опухолей лица и шеи.
 Е. Все ответы правильные.
18. Что относится к общим противопоказаниям к пластическим хирургическим вмешательствам?
- А. Наличие пиодермии, дерматитов, экземы.
 В. Регионарные лимфадениты.
 С. Острые или обострения хронических гнойно-воспалительных процессов челюстно-лицевой области.
 D. Незначительная степень дефекта.
 Е. Хронические заболевания паренхиматозных органов в стадии декомпенсации.
19. Что необходимо учитывать при планировании пластических и реконструктивных оперативных вмешательств в челюстно-лицевой области?
- А. Глубину дефекта.
 В. Наличие у пациента общесоматических заболеваний.
 С. Особенности структуры кожных покровов.
 D. Характер и происхождение дефекта.
 Е. Все ответы правильные.
20. Равномерное и послойное сближение тканей относится к таким принципам оперативных вмешательств:
- А. Биологические.
 В. Диагностические.
 С. Оперативно-технические.
 D. Планирования оперативных вмешательств.
 Е. Все ответы правильные.

Тема № 14. Приобретенные дефекты и деформации губ, щек, носа, подбородка. Смещение дефектов, устранение деформаций местными тканями, в частности лоскутом на ножке.

11. Какое соотношение ширины лоскута на ножке к его длине на лице и шее?
- А. 1 : 1.
 В. 1 : 2.
 С. 1 : 3.
 D. 1 : 5.
 Е. 2 : 3.
12. Чем сопровождается поворот лоскута на ножке более чем на 85-90*?
- А. Некрозом лоскута.
 В. Не сопровождается изменениями.
 С. Изменениям цвета лоскута.
 D. Перерастяжением лоскута и возможностью его отторжения.
 Е. Образованием выпуклого горбика на ножке лоскута.
13. Что необходимо учитывать при планировании пластики лоскутом на ножке?
- А. Направление крупных артериальных и венозных сосудов.
 В. Цвет донорской зоны.
 С. Желание пациента.
 D. На усмотрение хирурга.
 Е. Все ответы правильные.
14. Размер лоскута на ножке от вершины к основанию:
- А. Постепенно утончается.
 В. Постепенно утолщается.
 С. Резко утолщается.
 D. Резко утончается.
 Е. Не изменяется.
15. Лоскут на ножке – это:

- A. Лоскуты кожи до подкожной клетчатки.
 - B. Лоскут, который имеет в своем составе хрящ или кость.
 - C. Сформированный массив тканей, который сохраняет свою питательную связь с местом заготовки.
 - D. Сформированный массив тканей, который имеет в своем составе эпидермис и все шары дермы.
 - E. Чрезмерный лоскут тканей, который удаляется после проведения реконструктивных вмешательств.
16. При повороте на какой угол лоскута на ножке происходит нарушение формы поверхности.
- A. 25-40°
 - B. 45-60°
 - C. 85-90°
 - D. 120-160°
 - E. Угол не имеет значения.
17. К чему может привести грубое механическое воздействие, сдавление лоскута на ножке?
- A. Запуск аутоиммунных реакций организма, что приводит к отторжению лоскута.
 - B. Формирование рубцов.
 - C. Нарушение главного комплекса гистосовместимости, что приводит к отторжению лоскута.
 - D. Затруднение притока и оттока крови, что обуславливает гибель лоскута.
 - E. Все ответы правильные.
18. Чем обусловлено образование конусообразных валиков при пластики местными тканями?
- A. Большим углом поворота лоскута на ножке.
 - B. Значительной степенью натяжения краев раны.
 - C. Включением в состав лоскута артериальных и венозных сосудов.
 - D. Чрезмерной мобилизацией краев раны.
 - E. Все ответы правильные.
19. Местнопластические операции не используются при:
- A. Наличии свежих травм зубов, губы, носа, подбородка, век.
 - B. Наличии таких процессов, как гемангиома, лимфангиома, нейрофиброматоз.
 - C. Рубцовых деформаций лица после травматических повреждений.
 - D. Врожденных дефектах губ.
 - E. Дефектах после иссечения новообразований в коже и подкожной клетчатки.
20. Какой метод относится к местнопластическим операциям ?
- A. Шимановского.
 - B. Филатова.
 - C. Сулова.
 - D. Крайля.
 - E. Ковтуновича.

Тема № 15. Филатовский стебель. Показания к использованию филатовского стебля. Методы заготовки стебля, миграции.

11. В послеоперационном периоде филатовский стебель должен быть:
- A. Теплым, нормального цвета.
 - B. Цианотичным, с явлениями мацерации.
 - C. Горячим, с явлениями артериальной гиперемии.
 - D. Нормального цвета в центре, по периферии – цианотичным.
 - E. Холодным, нормального цвета.
12. В каких случаях используют прерывчатый стебель с промежуточными питательными ножками?
- A. При необходимости замещения дефекта носа.
 - B. При необходимости получения длинного стебля.
 - C. При использовании рубцово-измененной кожи для пластики.
 - D. На усмотрение хирурга.
 - E. Все ответы правильные.

13. Что не является характеристикой филатовского стебля?
- Хорошее приживление в местах со значительными рубцовыми изменениями.
 - Возможность заготовки стебля в любом участке тела.
 - Этапность операции.
 - Отсутствие значительного нарушения кровообращения.
 - Отсутствие вынужденного положения тела для пациента.
14. Какое должно быть соотношение ширины к длине при формировании ускоренного филатовского стебля?
- 1 : 1.
 - 1 : 2.
 - 1 : 3.
 - 1 : 5.
 - 2 : 3.
15. Какое должно быть соотношение ширины к длине при формировании филатовского стебля?
- 1 : 1.
 - 1 : 2.
 - 1 : 3.
 - 1 : 5.
 - 2 : 3.
16. Как должна отличаться поверхность стебля от площади замещаемого дефекта?
- Больше в 1,5-2 раза.
 - Больше на 5-10%.
 - Больше на 15-20%
 - Меньше на 5-10%.
 - Не отличается.
17. Когда рекомендовано проводить пересадку филатовского стебля?
- Непосредственно после операции.
 - Через 4-5 дней после операции.
 - Через 10-12 дней после операции.
 - Через 14 дней после операции.
 - Через 21 день после операции.
18. При возникновении гематомы в стебле необходимо:
- Сразу ее опорожнить.
 - Использовать местную гипотермию.
 - Назначить электрофорез с лидазой №5.
 - Не предпринимать никаких мероприятий.
 - При нагноении гематомы сформировать другой стебель.
19. После окончательного формирования органа из филатовского стебля чувствительность восстанавливается:
- Через 2-3 недели.
 - Через 4-6 недель.
 - Через 3-5 месяца.
 - Через 1-1,5 года.
 - Не восстанавливается.
20. Сколько этапов операции проводится при замещении сквозного дефекта мягких тканей лица филатовским стеблем?
- 2 этапа.
 - 3 этапа.
 - 4 этапа.
 - 5 этапа.
 - 6 этапа.

Тема № 16. Дефекты кожи, слизистой оболочки, закрытие их свободным лоскутом. Свободная пересадка кожи и слизистой оболочки.

11. Полнослойные лоскуты – это:
- Лоскуты кожи до подкожной клетчатки.
 - Лоскуты кожи вместе с подкожной клетчаткой.

- C. Лоскуты кожи, толщиной $\frac{3}{4}$ от толщины кожи.
- D. Лоскуты волосистой кожи.
- E. Лоскуты, которые включают эпидермис и сосочковый шар дермы.
- 12. От чего зависит степень сократимости кожного лоскута?
 - A. От возраста, пола и толщины лоскута.
 - B. От возраста и толщины лоскута.
 - C. От площади лоскута.
 - D. От площади и толщины лоскута.
 - E. От возраста и пола.
- 13. Что не относится к свойствам полнослойного кожного лоскута?
 - A. Восстановление функций кожных желез.
 - B. Восстановление подкожной клетчатки под лоскутом.
 - C. Сохранение нормального цвета лоскута.
 - D. Возможность замещения больших раневых поверхностей
 - E. Малая степень сокращения лоскута.
- 14. Что является противопоказаниями для использования полнослойного кожного лоскута?
 - A. Восстановление врожденных аномалий.
 - B. Замещение рубцово-измененных тканей.
 - C. Наличие инфекции, интоксикация.
 - D. Восстановление дефектов на открытых участках кожи.
 - E. Все ответы правильные.
- 15. Какие слои имеет расщепленный кожный лоскут?
 - A. Эпидермис и сосочковый слой дермы.
 - B. Эпидермис, дерма и частично подкожно-жировая клетчатка.
 - C. Эпидермис, сосочковый и частично сетчатый слои дермы.
 - D. Эпидермис и сетчатый слой дермы.
 - E. Эпидермис и частично сосочковый слой дермы.
- 16. При отсутствии противопоказаний первую перевязку при пересадке расщепленного кожного лоскута проводят:
 - A. Через 12 часа.
 - B. На 2 сутки.
 - C. На 4-5 сутки.
 - D. На 6-7 сутки.
 - E. На 12-14 сутки.
- 17. Какое из перечисленных условий не является необходимым для успешного приживания расщепленного кожного лоскута?
 - A. Атравматичная операционная техника.
 - B. Правильное наложение повязки.
 - C. Создание для трансплантата в послеоперационном периоде покоя и оптимального давления.
 - D. Создание ровного ложа для трансплантата.
 - E. Перенесение трансплантата на подготовленное место после ушивания донорского ложа.
- 18. Какие требования для принимающего ложа при полнослойной пересадке кожи?
 - A. Ложе должно быть ровным, без углублений, на дне обязательно должны быть грануляции.
 - B. Ложе должно быть ровным, без углублений, необходимо удалить все нежизнеспособные ткани.
 - C. Особенных требований нет.
 - D. Можно не проводить тщательный гемостаз.
 - E. Правильного ответа нет.
- 19. Какая должна быть форма лоскута при свободной пересадке слизистой оболочки при пластике губ:
 - A. Трапециевидная.
 - B. Квадратная.
 - C. Прямоугольная.
 - D. Овоидная.
 - E. Фартукообразная.
- 20. Что относится к недостаткам расщепленного кожного лоскута?
 - A. Чувствительность к чрезмерному давлению.

- В. Возможность сморщивания трансплантата.
- С. Чувствительность к температуре.
- Д. Возможна гипо- и гиперпигментация.
- Е. Все ответы правильные.

Тема №17. Врожденные и приобретенные черепно-челюстно-лицевые деформации. Специальные методы обследования тематических больных.

11. Какой из перечисленных дополнительных методов обследования является наиболее употребляемым при деформациях челюстно-лицевой области?
- А. Цитологическое исследование.
 - В. Пальпация и перкуссия.
 - С. Электроодонтодиагностика.
 - Д. Рентгенография.
 - Е. Все ответы правильные.
12. Что не является преимуществами спиральной КТ над обычной КТ?
- А. Реконструкция изображения в любой заданной плоскости.
 - В. Возможность проведения постпроцессорной обработки данных.
 - С. Восстановление изображения одновременно в нескольких плоскостях.
 - Д. Послойное изображение тканей.
 - Е. Все ответы правильные.
13. Что относится к недостаткам спиральной КТ?
- А. Невозможность получения детализированного изображения.
 - В. Высокая лучевая нагрузка.
 - С. Металлические конструкции в полости рта могут привести к наличию артефактов.
 - Д. Необходимость наличия высококвалифицированного специалиста по лучевой диагностике.
 - Е. Все ответы правильные.
14. Что относится к лучевым методам диагностики пациентов с деформациями ЧЛЮ?
- А. Электроодонтодиагностика.
 - В. Метод дентальной объемной томографии.
 - С. Спиральная КТ.
 - Д. Конусно-лучевая КТ.
 - Е. Все ответы правильные.
15. Что не является преимуществами спирально-лучевой КТ?
- А. Значительно снижена лучевая нагрузка.
 - В. Трехмерное изображение.
 - С. Высокая визуализация мягких тканей.
 - Д. Возможность рассматривания изображения под разными углами.
 - Е. Возможность точного измерения.
16. Что является синонимом спирально-лучевой КТ?
- А. Дентальная объемная томография.
 - В. Спиральная томография.
 - С. Магнитно-резонансная томография.
 - Д. Ортопантомография.
 - Е. Мультиспиральная компьютерная томография.
17. Что относится к основным методам обследования пациентов с деформациями челюстно-лицевой области?
- А. Дентальная объемная томография.
 - В. Спиральная томография.
 - С. Ортопантомография.
 - Д. Осмотр.
 - Е. Анамнез жизни и заболевания.
18. Какой из перечисленных методов не является лучевым?
- А. Компьютерная томография.
 - В. Ортопантомография.
 - С. Дентальная объемная томография.
 - Д. Мультиспиральная компьютерная томография.
 - Е. Магнитно-резонансная томография.

19. Что является основными положительными критериями преимущества спирально-лучевой КТ?
 - A. Высокая визуализация как мягких, так и твердых тканей.
 - B. Трехмерная визуализация объектов и низкая лучевая нагрузка.
 - C. Возможность точного измерения мягкотканых образований.
 - D. Возможность внесения изменений в изображение.
 - E. Все ответы правильные.
20. Какой из лучевых методов обследования дает возможность получить трехмерное изображение в полном объеме без проекционных искривлений?
 - A. Спиральная томография.
 - B. Магнитно-резонансная томография.
 - C. Дентальная объемная томография.
 - D. Ортопантомография.
 - E. Обзорная рентгенография костей лицевого скелета.

Тема № 18. Регенерация костной ткани челюстей. Остеогенная и остеоиндуктивная терапия. Трансплантация органов и тканей. Главный комплекс гистосовместимости, РТПГ та РГПТ. Основные методы предупреждения отторжения трансплантатов.

11. Что не относится к преимуществам использования алотрансплантатов.
 - A. Способность к остеоиндукции.
 - B. Отсутствие потребности в донорском месте.
 - C. Отсутствие иммунной реакции (отторжения) на трансплантат.
 - D. Возможность полного восстановления анатомической формы.
 - E. Возможность сразу же использовать физиотерапевтические методы лечения.
12. Способность материала вызывать остеогенез, цементагенез, рост пародонтальной связки – это:
 - A. Репаративная регенерация.
 - B. Физиологическая регенерация.
 - C. Остеоинтеграция.
 - D. Остеоиндукция.
 - E. Фиброостеоинтеграция.
13. Остеокондукция – это:
 - A. Способность материала играть роль пассивного матрикса для новой кости.
 - B. Способность материала вызывать остеогенез, цементагенез, рост пародонтальной связки.
 - C. Способность материала рассасываться путем клеточной резорбции.
 - D. Способность костной ткани восстанавливаться после приобретения дефекта.
 - E. Способность костной ткани противостоять отторжению трансплантата.
14. Что является положительной стороной использования лиофилизации при заготовке трансплантата?
 - A. Возможность придания кости другой формы.
 - B. Трансплантат в процессе приживления не рассасывается.
 - C. Возможность использования лиофилизированных трансплантатов в инфицированных ложах реципиента.
 - D. В ткани не происходит денатурация белков.
 - E. Все ответы правильные.
15. Какие есть фазы ремоделирования костной ткани?
 - A. Активация, замещение и формирование.
 - B. Активация, резорбция и пролиферация.
 - C. Активация, остеоинтеграция и фиброостеоинтеграция.
 - D. Активация, индукция, интеграция и формирование.
 - E. Активация, резорбция, реверсия и формирование.
16. Регенерация бывает:
 - A. Физиологическая и патологическая.
 - B. Физиологическая и репаративная.
 - C. Клеточная и тканевая.
 - D. Индуктивная и интеграционная.
 - E. Все ответы правильные.
17. Чем обусловлен главный комплекс гистосовместимости?

- A. Разбежность в минеральном составе между трансплантатами и клетками организма-реципиента.
 - B. Разбежность гликопротеинов между трансплантатами и клетками организма-реципиента.
 - C. Разбежность в кровоснабжении между трансплантатами и клетками организма-реципиента.
 - D. Разбежность протеогликанов между трансплантатами и клетками организма-реципиента.
 - E. Все ответы правильные.
18. Отторжение трансплантата бывает:
- A. Острое, хроническое.
 - B. Острое, подострое, хроническое.
 - C. Тотальное, частичное.
 - D. Тотальное, частичное и острое, хроническое.
 - E. Клеточное, тканевое.
19. Для предупреждения отторжения трансплантата используют:
- A. Антигистаминную терапию.
 - B. Антибактериальную терапию.
 - C. Иммуномодулирующую терапию.
 - D. Паллиативную терапию.
 - E. Иммуносупрессорную терапию.
20. Действием каких факторов преимущественно обусловлено отторжение трансплантатов?
- A. Т-лимфоцитов.
 - B. Макрофагов.
 - C. Клеток Пирогова-Лангханса.
 - D. Клеток Березовского-Штернберга.
 - E. Хондроитинсульфатов.

Тема №19. Биологические основы и методы трансплантации костных, хрящевых тканей. Принципы и методы имплантации искусственных конструкций. Результаты, осложнения.

11. Пересадка донорской кости такого же вида – это:
- A. Аутопластика.
 - B. Аллопластика.
 - C. Ксенопластика.
 - D. Гетеропластика.
 - E. Ксеноаллопластика.
12. К основным методам костной пластики не относится:
- A. Пластика филатовским стеблем.
 - B. Декортикация.
 - C. Пластика скользящим трансплантатом.
 - D. Интрамедуллярная пластика.
 - E. Комбинированная металлопластика.
13. Способ экстрамедуллярной аутопластики, при котором отделяется надкостница с тонкими кортикальными пластинами.
- A. Пластика скользящим трансплантатом.
 - B. Декортикация.
 - C. Дистракционно-компрессионная аутопластика.
 - D. Контурная пластика.
 - E. Комбинированная металлопластика.
14. Какое из перечисленных требований не относится к концепции костной пересадки?
- A. Пересаживаемая кость должна нести те же функции, что и зона, куда ее пересаживают.
 - B. Пересаживаемая кость должна быть идентичной.
 - C. Пересаживаемая кость должна быть предварительно обработана раствором хлоргексидина.
 - D. Объем пересаживаемой кости должен быть на 20% больше от необходимого.
 - E. При полном отсутствии питающий сосудов необходимо использовать реваскуляризированный трансплантат.
15. Что является показанием для пересадки хряща?
- A. Ото- и ринопластика.
 - B. Закрывание гранулирующих ран.
 - C. Формирование глазницы и ринопластика.

- D. Контурная и отопластика.
- E. Все ответы правильные.
- 16. При пересадке хряща используют трансплантат:
 - A. С гребня подздовшной кости.
 - B. С области 11 и 12 ребра с надхрящницей.
 - C. С области 6 и 7 ребра без надхрящницы.
 - D. С области лучевой кости.
 - E. Все ответы правильные.
- 17. Вид лечения, которое занимается перестройкой органов и функциональных систем челюстно-лицевой области – это:
 - A. Восстановительная хирургия.
 - B. Эстетическая хирургия.
 - C. Паллиативное лечение.
 - D. Комбинированная терапия.
 - E. Реконструктивная хирургия.
- 18. Какая из перечисленных манипуляций не улучшает условия для остеогенеза?
 - A. Минимальное использование анестетика при оперативном вмешательстве.
 - B. Минимальная дополнительная травма мягких и твердых тканей.
 - C. Коррекция состояния регуляторных систем организма.
 - D. Ликвидация патологического процесса, в том числе и воспалительного.
 - E. Максимальное сохранение присутствующей трофики (иннервация, кровоснабжение) мягких и твердых тканей.
- 19. Аллопластики – это:
 - A. Трансплантаты, которые берутся у пациента.
 - B. Трансплантаты от одного вида к другому.
 - C. Трансплантат, который высушивается в условиях вакуума.
 - D. Синтетические, полученные химическим путем, заместители кости.
 - E. Материалы, которые получены вследствие химической обработки донорского органа.
- 20. Какие выделяют виды трансплантатов?
 - A. Ауто-, алло- и ксенотрансплантаты.
 - B. Ауто-, алло-, моно- и гетеротрансплантаты.
 - C. Ауто-, моно- и гетеротрансплантаты.
 - D. Алло-, ксено- и гетеротрансплантаты.
 - E. Ауто-, алло-, моно-, гетеро- и псевдотрансплантаты.

Тема №20. Деформации нижней челюсти: этиология, патогенез, классификация, клиника, диагностика, лечение.

- 11. Что необходимо учитывать при выборе метода лечения при микрогении?
 - A. Сочетание микрогении с анкилозом.
 - B. Размеры укорочения ветви и тела челюсти.
 - C. Степень открывания рта.
 - D. Смещение подбородка в сторону.
 - E. Все ответы правильные.
- 12. Какой из перечисленных методов не относится к хирургическому лечению деформаций нижней челюсти?
 - A. Костно-пластическая реконструкция.
 - B. Устранение деформаций биоактивными остеопластическими материалами.
 - C. Использование филатовского стебля.
 - D. Дистракционный остеогенез.
 - E. Эндопротезирование.
- 13. Какие выделяют деформации нижней челюсти?
 - A. Врожденные и приобретенные.
 - B. Поствоспалительные и посттравматические.
 - C. Симметричные и несимметричные.
 - D. Односторонние и двусторонние.
 - E. Все ответы правильные.
- 14. К причинам возникновения деформаций нижней челюсти не относится:

- A. Врожденная патология.
 - B. Резекция челюсти.
 - C. Травма.
 - D. Воспалительные заболевания кости.
 - E. Неправильное сращение перелома.
15. К деформациям нижней челюсти не относится:
- A. Перелом нижней челюсти с дефектом кости.
 - B. Микро- и макрогнатия.
 - C. Про- и ретрогнатия.
 - D. Челюстно-лицевой дизостоз.
 - E. Краниостеноз.
16. Когда проводят хирургическое лечение пациента с деформациями прикуса относительно ортодонтического?
- A. После проведенного ортодонтического лечения.
 - B. Перед ортодонтическим лечением.
 - C. После проведенного ортодонтического лечения, которое необходимо и после оперативного вмешательства.
 - D. Одновременно с ортодонтическим лечением.
 - E. Нет существенного значения.
17. Прогению различают:
- A. Врожденная и приобретенная.
 - B. Истинная и ложная.
 - C. Односторонняя и двусторонняя.
 - D. Симметричная и несимметричная.
 - E. Все ответы правильные.
18. Каким заболеванием часто сопровождается приобретенная микрогения?
- A. Невралгия тройничного нерва.
 - B. Челюстно-лицевой дизостоз.
 - C. Ложная прогнатия.
 - D. Воспалительные заболевания челюстно-лицевой области.
 - E. Анкилоз ВНЧС.
19. Вследствие чего может развиваться приобретенная микрогения?
- A. Повреждения зон роста вследствие травматических или воспалительных поражений.
 - B. Инфекционные и воспалительные заболевания матери.
 - C. Эндокринные и аутоиммунные нарушения.
 - D. Ранняя потеря временных или постоянных зубов.
 - E. Все ответы правильные.
20. Истинная прогения характеризуется:
- A. В обратном прикусе находятся фронтальные зубы.
 - B. В обратном прикусе находятся фронтальные и боковые зубы.
 - C. Недоразвитием нижней челюсти.
 - D. Более выступающим положением нижней челюсти вследствие потери зубов.
 - E. Более выступающим положением нижней челюсти вследствие недоразвития верхней челюсти.

Тема №21. Дефекты нижней челюсти: этиология, патогенез, классификация, клиника, диагностика, лечение.

11. Пересадка кости при уже сформированном дефекте нижней челюсти:
- A. Первичная.
 - B. Вторичная.
 - C. Аллопластика.
 - D. Аутопластика.
 - E. Ксенопластика.
12. Места взятия костного аутотрансплантата для пластики нижней челюсти.
- A. Ребро или коронарный отросток нижней челюсти с другой стороны.
 - B. Гребень подздовжной кости.
 - C. Ребро или гребень подздовжной кости.

- D. Ребро или малоберцовая кость.
- E. Малоберцовая кость.
- 13. Дефекты нижней челюсти выделяют:
 - A. Закрытые и открытые.
 - B. Врожденные и приобретенные.
 - C. Острые и хронические.
 - D. Огнестрельные и неогнестрельные.
 - E. Все ответы правильные.
- 14. По классификации Б.Л.Павлова дефекты нижней челюсти бывают:
 - A. Концевые и включенные дефекты.
 - B. Концевые, дефекты на протяжении челюсти и двойные дефекты.
 - C. Одиночные, двойные и множественные.
 - D. Концевые, включенные и множественные дефекты.
 - E. Все ответы правильные.
- 15. Что представляет собой лиофилизация кости?
 - A. Консервирование кости в условиях повышенной влажности.
 - B. Замораживание кости.
 - C. Замораживание кости в условиях повышенного давления.
 - D. Расщепление кости на кубические фрагменты.
 - E. Сублимация воды из предварительно замороженной кости.
- 16. Какой из приведенных методов может использоваться для лечения дефектов нижней челюсти?
 - A. Аллотрансплантация.
 - B. Аутоотрансплантация.
 - C. Имплантация стеклокерамики.
 - D. Ксенопластика.
 - E. Все ответы правильные.
- 17. Клиническая картина дефекта нижней челюсти не сопровождается:
 - A. Нарушением носового дыхания.
 - B. Нарушением функции речи, жевания, глотания.
 - C. Психосоматическими нарушениями.
 - D. Деформацией лица.
 - E. Все ответы правильные.
- 18. Чем будет отличаться дефект подбородочного отдела нижней челюсти при сочетании его с дефектом мягких тканей?
 - A. Нарушением носового дыхания.
 - B. Нарушением функции речи.
 - C. Нарушением функции жевания, глотания.
 - D. Нарушением вкусовой чувствительности.
 - E. Слюнотечением.
- 19. К причинам возникновения дефектов нижней челюсти не относится:
 - A. Врожденная патология.
 - B. Травма.
 - C. Неэкономная секвестрэктомия.
 - D. Резекция челюсти.
 - E. Экзартикуляция челюсти.
- 20. От чего зависит степень нарушения функций при дефектах нижней челюсти?
 - A. Локализации дефекта.
 - B. Величины дефекта.
 - C. Характера повреждений окружающих мягких тканей.
 - D. Наличия нарушения непрерывности нижней челюсти.
 - E. Все ответы правильные.

Тема №22. Деформации верхней челюсти: этиология, патогенез, классификация, клиника, диагностика, лечение.

- 11. Что является наиболее частой причиной недоразвития верхней челюсти?
 - A. Анкилоз ВНЧС.

- В. Врожденное несращение верхней губы и неба.
С. Инфекционные и аутоиммунные заболевания.
D. Неправильное сращение перелома.
E. Все ответы правильные.
12. Какое заболевание провоцирует деформацию верхней челюсти, при которой передний отдел приобретает клювовидную форму, а небо – форму лиры?
A. Остеобластокластома.
B. Гипертиреоз.
C. Врожденная адентия.
D. Болезнь Энгля-Ренлингаузена.
E. Рахит.
13. Заболевание, которое характеризуется выдвинутым положением верхней челюсти вследствие ее чрезмерного развития?
A. Ретрогнатия.
B. Ретрогения.
C. Прогнатия.
D. Прогения.
E. Микрогнатия.
14. Какое заболевание проявляется западением верхней губы, значительным снижением высоты средней зоны лица, выдвижением подбородка?
A. Микрогнатия.
B. Прогнатия.
C. Прогения.
D. Ретрогнатия.
E. Ретрогения.
15. Чем может сопровождаться верхняя ретрогнатия?
A. Врожденными расщелинами губы и неба.
B. Открытым прикусом.
C. Деформациями черепа.
D. Нарушением носового дыхания.
E. Все ответы правильные.
16. Изменение формы, которое возникло вследствие травмы, недоразвития, потери зубов и т.д. – это:
A. Дефект.
B. Деформация.
C. Аномалия.
D. Аплазия.
E. Челюстно-лицевой дизостоз.
17. Что является синонимом микрогнатии?
A. Верхняя ретрогнатия.
B. Нижняя ретрогнатия.
C. Верхняя прогнатия.
D. Нижняя прогнатия.
E. Челюстно-лицевой дизостоз.
18. Какой из приведенных методов используют для лечения деформаций верхней челюсти?
A. Остеотомия и компактоosteотомия.
B. Контурная пластика.
C. Секвестрэктомия.
D. Резекция челюсти.
E. Все ответы правильные.
19. Двусторонняя верхнечелюстная остеотомия проводится по типу:
A. Нижний тип Васмунд.
B. Верхний тип Васмунд.
C. Нижний тип Ле Фор.
D. Средний тип Ле Фор.
E. Верхний тип Ле Фор.

- D. Состояние слизистой оболочки полости рта.
- E. Все ответы правильные.
- 19. Какой из перечисленных методов лечения позволяет восстановить альвеолярный отросток верхней челюсти в вертикальном направлении?
 - A. Пластика местной костью.
 - B. Пластика свободным костным аутоотрансплантатом.
 - C. Пластика микрососудистым трансплантатом.
 - D. Пластика Филатовским стеблем.
 - E. Дистракционный остеогенез.
- 20. Какой из перечисленных методов обследования не используются у больных с дефектами верхней челюсти?
 - A. Анамнез, жалобы.
 - B. Сиалография.
 - C. Осмотр, пальпация.
 - D. КТ-3D.
 - E. Обзорная рентгенография костей лицевого скелета.

Тема №24. Дистракционно-компрессионные методы лечения дефектов и деформаций костей лицевого скелета.

- 11. Что не является показанием к использованию компрессионного остеосинтеза внеротовыми конструкциями?
 - A. Замедление формирования костной мозоли.
 - B. Псевдоартроз.
 - C. Перелом, осложненный остеомиелитом.
 - D. Сочетание перелома с микрогнатией.
 - E. Несращенный перелом.
- 12. Компрессию при остеосинтезе различают:
 - A. Временную и постоянную.
 - B. Одномоментную и постоянную.
 - C. Одноэтапную и двухэтапную.
 - D. Двухэтапную и трехэтапную.
 - E. Все ответы правильные.
- 13. Дистракционный остеогенез – это:
 - A. Биологический процесс формирования новой кости между поверхностями костных сегментов, которые постепенно разделяются тракцией, которая увеличивается.
 - B. Биологический процесс формирования новой кости между поверхностями костных сегментов, которые постепенно соединяются.
 - C. Биологический процесс формирования новой патологически-измененной кости между поверхностями костных сегментов, которые постепенно разделяются между собой.
 - D. Биологический процесс формирования новой патологически-измененной кости между поверхностями костных сегментов, которые постепенно разделяются тракцией, которая увеличивается.
 - E. Все ответы правильные.
- 14. Что не относится к характеристикам дистракционного остеогенеза?
 - A. Возможность увеличения костного фрагмента на необходимую величину.
 - B. Отсутствие необходимости в дополнительном источнике костной ткани.
 - C. Возможность использования в детском возрасте.
 - D. Быстрота проведенного лечения.
 - E. Все ответы правильные.
- 15. Какое обезболивание используется при проведении дистракционно-компрессионного остеосинтеза?
 - A. Проводниковая анестезия и нейролептанальгезия.
 - B. Проводниковая анестезия.
 - C. Нейролептанальгезия.
 - D. Наркоз.
 - E. Рауш-наркоз.
- 16. Вследствие чего не возникают рецидивы после дистракционного остеогенеза?

- A. Дополнительное вмешательство на ВНЧС и механотерапия жевательных мышц.
 - B. Дистракционный аппарат остается у пациента в течении жизни.
 - C. Постепенные изменения размера челюсти и сохранение функции нижней челюсти перестраивают ВНЧС и жевательные мышцы.
 - D. Зависит от возраста пациента.
 - E. Все ответы правильные.
17. Что является показанием для использования дистракционно-компрессионных методов лечения?
- A. Дефекты нижней челюсти.
 - B. Ложный сустав.
 - C. Замедленная консолидация фрагментов.
 - D. Свежие переломы нижней челюсти.
 - E. Все ответы правильные.
18. К какому методу относится дистракционно-компрессионное лечение?
- A. Остеосинтез.
 - B. Местно-пластические операции.
 - C. Остеотомия.
 - D. Диагностическое вмешательство.
 - E. Ортодонтическое лечение.
19. Дистракционно-компрессионное лечение представляет собой:
- A. Прямой внутрикостный остеосинтез.
 - B. Накостный непрямой остеосинтез.
 - C. Внутрикостный непрямой остеосинтез.
 - D. Внутрикостный-накостный прямой остеосинтез.
 - E. Внутрикостный-накостный-назубной непрямой остеосинтез.
20. Какие осложнения могут возникать, если темп дистракции фрагментов меньше чем темп роста кости?
- A. Разрыв регенерата.
 - B. Образование ложного сустава.
 - C. Отсутствие удлинения кости.
 - D. Кистообразование в кости.
 - E. Возникновение зон ишемии.

Тема №25. Итоговое занятие: методики стимуляции регенерации и трансплантации костной ткани. Современные методы хирургического лечения дефектов и деформаций костей лицевого скелета.

11. Какие выделяют виды аномалий прикуса?
- A. Дентальный, альвеолярный, денто-альвеолярный и гнатический.
 - B. Дентальный, денто-альвеолярный и гнатический.
 - C. Дентальный и гнатический.
 - D. Альвеолярный, лицевой и краниальный.
 - E. Дентальный, периодонтальный и альвеолярный.
12. К причинам врожденных деформаций челюстно-лицевой области относятся:
- A. Инфекционные заболевания матери.
 - B. Нарушение носового дыхания.
 - C. Вредные привычки.
 - D. Травматические поражения.
 - E. Осложнения вследствие перенесенного рахита.
13. При аллотрансплантации используют:
- A. Свежие костные трансплантаты.
 - B. Трансплантат на ножке с надкостницей.
 - C. Синтетические материалы.
 - D. Костные трансплантаты, которые обработаны при низких температурах.
 - E. Все ответы правильные.
14. Чем может осложниться проведение раннего хирургического вмешательства при деформации челюстей?
- A. Отторжением трансплантата.
 - B. Задержкой роста челюсти и вторичными деформациями.

- C. Нарушениями иммунной системы, вследствие введения трансплантата.
- D. Нарушением общесоматического состояния.
- E. Все ответы правильные.
- 15. Какие есть виды компактостеотомии?
 - A. Решетчатая, ступеньчатая, тотальная, субтотальная.
 - B. Решетчатая, линейная, комбинированная.
 - C. Верхняя, нижняя, тотальная, субтотальная.
 - D. Ступеньчатая, линейная, сетчатая, губчатая.
 - E. Кортикальная и губчатая.
- 16. Какое осложнение часто развивается после незначительного дефекта нижней челюсти?
 - A. Остеомиелит.
 - B. Артроз ВНЧС.
 - C. Анкилоз ВНЧС.
 - D. Ложный сустав.
 - E. Гнатическая аномалия прикуса.
- 17. При каких видах аномалий прикуса кроме ортодонтического необходимо проводить хирургическое лечение?
 - A. Дентальный и гнатический.
 - B. Дентальный.
 - C. Гнатический.
 - D. Денто-альверлярный.
 - E. Денто-альверлярный и гнатический.
- 18. Что относится к негативным сторонам местно-пластических операций?
 - A. При проведении дополнительных разрезов, выкраивании лоскута на ножке на лице, шее, образуются дополнительные рубцы.
 - B. Местно-пластические операции имеют короткий послеоперационный период, что сокращает термин нетрудоспособности больного.
 - C. Сложность планирования и проведения оперативного вмешательства.
 - D. Необходимость проведения многоэтапных операций.
 - E. Все ответы правильные.
- 19. Первичное сращение перелома – это:
 - A. Сращение, которое проходит вследствие непосредственного образования интермедиальной костной мозоли.
 - B. Сращение, которое проходит вследствие непосредственного образования периостальной костной мозоли.
 - C. Сращение, которое проходит вследствие постепенного образования периостальной, а потом - интермедиальной костной мозоли.
 - D. Сращение, которое проходит вследствие образования параоссальной костной мозоли.
 - E. Сращение, которое проходит вследствие образования эндоостальной костной мозоли.
- 20. Какой метод лечения позволяет добиться первичного костного сращения?
 - A. Аллотрансплантация.
 - B. Аутоотрансплантация.
 - C. Ксенотрансплантация.
 - D. Компактостеотомия.
 - E. Компрессинно-дистракционный остеосинтез.

Тема №26. Хирургическая подготовка полости рта к ортопедическому лечению. Пластика уздечек губ и языка: показания, методики выполнения.

- 11. Для сближения краев раны проводят:
 - A. Максимальное увеличение соотношения длины лоскута к его ширине.
 - B. Мобилизацию краев раны.
 - C. Использование пластиночных швов.
 - D. Использование направляющих швов.
 - E. Все ответы правильные.
- 12. Как должны прилегать края раны друг к другу при местно-пластических операциях?
 - A. Должны быть сближены без натяжения, с диастазом 1-2 мм.
 - B. Должны быть сближены без натяжения, плотно прилягать друг к другу.

- С. Должны быть сближены с максимально возможным натяжением, плотно прилягать друг к другу.
- Д. Прилегание краев раны друг к другу не важно.
- Е. Один край должен перекрывать другой на 1-2 мм.
13. Что не относится к хирургической подготовке полости рта к протезированию?
- А. Удаление избытка мягких тканей.
- В. Остеопластика.
- С. Синуслифтинг.
- Д. Профессиональная гигиена полости рта.
- Е. Удаление зубов, которые не подлежат терапевтическому лечению.
14. Какие существуют виды рецессии десны?
- А. Травматическая, симптоматическая, физиологическая.
- В. Врожденная, приобретенная.
- С. Симметричная, несимметричная.
- Д. Одночелюстная, двучелюстная.
- Е. Все ответы правильные.
15. Вестибулопластика по Кларку проводится:
- А. При плохом общесоматическом состоянии пациента.
- В. Только при условии полной адентии.
- С. На верхней челюсти.
- Д. На нижней челюсти.
- Е. Все ответы правильные.
16. Какие различают виды френулопластики по Лимбергу?
- А. Z-образная.
- В. Y-образная, Z-образная.
- С. Z-образная, W-образная.
- Д. Открытая и закрытая.
- Е. M-образная.
17. По какому признаку различают виды френулопластики по Лимбергу?
- А. По этапности проведения операции.
- В. По возрасту пациента.
- С. По состоянию тканей пародонта.
- Д. По типу разреза.
- Е. Все ответы правильные.
18. Какие методы лечения используют для коррекции уздечки губ?
- А. Френулэктомия, френулопластика.
- В. Френулопластика, вестибулопластика.
- С. Френулотомия, френулоцентез, френулопластика.
- Д. Френулотомия, френулоцентез, френулэктомия.
- Е. Френулотомия, френулэктомия, френулопластика.
19. Что является показанием для проведения френулотомии?
- А. Тонкая и короткая уздечка.
- В. Короткая массивная уздечка.
- С. Мелкое преддверье полости рта.
- Д. Рубцово-измененная уздечка.
- Е. Уздечка, которая вплетается в середину небного шва.
20. Под каким углом необходимо проводить разрезы при Z-пластике уздечки?
- А. 15-30.
- В. 30-45.
- С. 45-60.
- Д. 60-85.
- Е. 90-110.

Тема №27. Биологические основы дентальной имплантации. Виды имплантов. Показания, противопоказания, обеспечение.

11. Среди зубных внутрикостных имплантов выделяют:
- А. Эндодонто-эндоосальные и эндоосальные.

- В. Эндооссальные и чрезкостные.
 - С. Моноимпланты и комбинированные.
 - Д. Подслизистые и поднадкостничные.
 - Е. Все перечисленные.
12. Что относится до абсолютным противопоказаний к дентальной имплантации?
- А. Эндокринные заболевания.
 - В. Неврологические и эндокринные заболевания.
 - С. Аутоиммунные и аллергические заболевания.
 - Д. Все ответы правильные.
 - Е. Правильного ответа нет.
13. К преимуществам плоских (пластиночных) имплантов не относится:
- А. Небольшая глубина погружения импланта в кость.
 - В. Возможность с большой точностью инструментально создать костное ложе.
 - С. Возможность установки вместе с естественными зубами и включать их в качестве опор для ортопедических конструкций.
 - Д. Все ответы правильные.
 - Е. Правильного ответа нет.
14. Рамусный имплант – это:
- А. Имплант, который фиксируется поднадкостнично.
 - В. Внутрислизистый имплант.
 - С. Биоактивный имплант.
 - Д. Конструкция с амортизирующей системой.
 - Е. Плоская конструкция, которая фиксируется в трех местах нижней челюсти.
15. Какие импланты чаще используются?
- А. Внутрикостные импланты.
 - В. Поднадкостничные импланты.
 - С. Комбинированные импланты.
 - Д. Чрезкостные импланты.
 - Е. Все ответы правильные.
16. Что не относится к анатомическому риску в имплантологии?
- А. Риск травмировать анатомическую структуру во время операции.
 - В. Риск отсутствия остеоинтеграции.
 - С. Риск создать ситуацию временного или постоянного дискомфорта.
 - Д. Риск возникновения кровотечения во время операции.
 - Е. Риск травматизма не адекватный с объемом вмешательства при установке импланта.
17. Что является преимуществами использования титанового сплава при дентальной имплантации?
- А. Высокая коррозионная стойкость и биоактивность.
 - В. Высокая коррозионная стойкость и биотолерантность.
 - С. Возможность придать конструкции любую форму.
 - Д. Возможность использования материала у пациентов с заболеваниями крови.
 - Е. Все ответы правильные.
18. Металл, который используется для внутрикостной имплантации и является практически полным аналогом титана?
- А. Молибден.
 - В. Полоний.
 - С. Цинк.
 - Д. Цирконий.
 - Е. Гидраргиум.
19. Какие факторы не влияют на остеоинтеграцию импланта?
- А. Материал и форма импланта.
 - В. Степень подготовки костного ложа.
 - С. Соблюдение правил асептики.
 - Д. Время.
 - Е. Вид обезболивания.
20. Что является показанием к дентальной имплантации?
- А. Единичные дефекты зубного ряда.

- В. Включенные дефекты зубных рядов.
- С. Концевые дефекты зубных рядов.
- Д. Полная адентия.
- Е. Все ответы правильные.

Тема № 28. Показания и обследование пациентов перед хирургическим этапом дентальной имплантации. Подготовка альвеолярного отростка к имплантации. Техника выполнения.

- 11. От чего зависит способ формирования костного ложа для импланта?
 - А. Возраста пациента.
 - В. Конструкции импланта.
 - С. Количества имплантов.
 - Д. Вида и конструкции импланта.
 - Е. Опыта хирурга.
- 12. Как происходит атрофия костной ткани альвеолярного отростка верхней челюсти?
 - А. Больше с оральной стороны, вверх.
 - В. Больше с вестибулярной стороны, медиально, вверх.
 - С. Одинаково с обеих сторон, латерально, вверх.
 - Д. Одинаково с обеих сторон, медиально, вверх.
 - Е. Больше с оральной стороны, латерально, вверх.
- 13. Как правильно размещать пластиночные импланты?
 - А. По центру альвеолярного отростка, проходит через десну медиальнее положения бывшего зуба.
 - В. По центру альвеолярного отростка, проходит через десну латеральнее положения бывшего зуба.
 - С. С латеральной стороны альвеолярного отростка, проходит через десну медиальнее положения бывшего зуба.
 - Д. С латеральной стороны альвеолярного отростка, проходит через десну аналогично положения бывшего зуба.
 - Е. С медиальной стороны альвеолярного отростка, проходит через десну медиальнее положения бывшего зуба.
- 14. Линия разреза при установке импланта проходит:
 - А. С медиальной стороны альвеолярного отростка.
 - В. С оральной стороны альвеолярного отростка.
 - С. С вестибулярной стороны альвеолярного отростка.
 - Д. На 1 см выше (ниже) переходной складки.
 - Е. По центру альвеолярного отростка или несколько щечно.
- 15. Для замещения концевых дефектов зубных рядов ортопедическими конструкциями, которые опираются только на импланты, необходимо придерживаться такого принципа:
 - А. Используются только поднадкостничные импланты.
 - В. Импланты устанавливаются под наклоном 5-7% друг к другу.
 - С. Расстояние между имплантами не должно превышать $\frac{1}{2}$ длины импланта.
 - Д. Имплант, который размещается в центре выходит за границы линии, которая соединяет два краевых импланта.
 - Е. Все ответы правильные.
- 16. Какой способ протезирования на имплантах является наиболее благоприятным при полной адентии?
 - А. Съёмное.
 - В. Несъёмное.
 - С. Условно-съёмное.
 - Д. Комбинированное.
 - Е. Все ответы правильные.
- 17. Что является основополагающим принципом имплантации?
 - А. Максимальное удаление нежизнеспособных тканей.
 - В. Атравматичная техника проведения операций.
 - С. Проведение оперативных вмешательств только под общим обезболиванием.
 - Д. Проведение передимплантационной подготовки полости рта.
 - Е. Все ответы правильные.

18. Какие выделяют этапы операционной тактики при имплантации?
- A. Разрез и обеспечение операционного доступа, препарирование костного ложа, установка импланта, закрытие операционной раны.
 - B. Разрез и обеспечение операционного доступа, препарирование костного ложа, установка импланта, наложение контрапертуры, закрытие операционной раны.
 - C. Разрез и обеспечение операционного доступа, установка импланта, закрытие операционной раны.
 - D. Разрез и обеспечение операционного доступа, одновременное препарирование костного ложа и установка импланта, закрытие операционной раны.
 - E. Разрез и обеспечение операционного доступа, установка импланта и его коррекция, закрытие операционной раны.
19. Что не относится к принципам направленной регенерации кости при имплантации?
- A. Наиболее раннее проведение операционного вмешательства после удаления зуба.
 - B. Атравматическое выполнение оперативного вмешательства.
 - C. Тщательная ревизия дефекта кости с полным удалением фиброзной и грануляционной тканей.
 - D. Заполнение дефекта остеокондуктивными материалами.
 - E. Изоляция дефекта кости от окружающих тканей.
20. Какие выделяют методики операции синус-лифтинг?
- A. Частичная и тотальная.
 - B. Компрессионная и декомпрессионная.
 - C. Открытая и закрытая.
 - D. Восходящая и нисходящая.
 - E. Все ответы правильные.

Тема №29. Результаты, осложнения дентальной имплантации и их лечение.

11. Что не относится к возможным осложнениям во время имплантации?
- A. Кровотечение из раны.
 - B. Повреждение дна гайморовой пазухи и полости рта.
 - C. Перелом стенки альвеолярного отростка.
 - D. Воздушная эмболия и эмфизема тканей.
 - E. Мукозит и периимплантит.
12. Какие критерии успешности внутрикостной имплантации?
- A. Отсутствие болевых ощущений у пациента.
 - B. Клиническая стабильность в условиях нагрузки.
 - C. Минимальная потеря высоты альвеолярного отростка.
 - D. Отсутствие повреждения других анатомических структур.
 - E. Все ответы правильные.
13. Что не относится к причинам возникновения периимплантита?
- A. Несоблюдение атравматичности при формировании костного ложа.
 - B. Неадекватное закрытие операционной раны.
 - C. Мелкое преддверье полости рта.
 - D. Неудовлетворительная гигиена полости рта.
 - E. Глубокий или медиальный прикус.
14. Что не относится к методам лечения периимплантита?
- A. Удаление налета из выступающей в полость рта части импланта.
 - B. Гигиеническая обработка полости рта.
 - C. Проведение послабляющих разрезов.
 - D. Медикаментозная противовоспалительная терапия.
 - E. Обработка десневой манжеты антибактериальными гелями.
15. Какое из перечисленных осложнений проявляется в период функционирования импланта?
- A. Перелом стенки альвеолярного отростка.
 - B. Мукозит.
 - C. Воздушная эмболия и эмфизема тканей.
 - D. Миграция импланта в верхнечелюстную пазуху.
 - E. Отторжение импланта.
16. Какие варианты отторжения импланта выделяют?

- A. Образование секвестра, который включает в себя имплант, образование множественных секвестров вокруг импланта.
 - B. Образование грануляционной ткани между имплантом и костью, образование секвестра, который включает в себя имплант, образование множественных секвестров вокруг импланта.
 - C. Образование секвестра, который включает в себя имплант, выпадении импланта.
 - D. Образование грануляционной ткани между имплантом и костью, образование секвестра, который включает в себя имплант.
 - E. Все ответы правильные.
17. Когда можно проводить повторную имплантацию после отторжения импланта при образовании грануляционной ткани между ним и костью?
- A. Не ранее чем через 6-8 месяцев.
 - B. Повторная имплантация не проводится.
 - C. Через 1-2 года.
 - D. Непосредственно после отторжения импланта.
 - E. Через 2-4 месяца.
18. Какие факторы могут привести к отсутствию первичной фиксации импланта?
- A. Раннее начало ортопедического этапа имплантации.
 - B. Остеопороз и некорректное формирование костного ложа.
 - C. Травмирование нижнечелюстного канала или перфорация гайморовой полости.
 - D. Кровотечение из раны в ранний послеоперационный период.
 - E. Все ответы правильные.
19. При установке каких имплантов чаще наблюдается такое осложнение, как перфорация дна гайморовой полости?
- A. Поднадкостничных.
 - B. Пластиночных.
 - C. Импланты комбинированной конструкции.
 - D. Винтовых и цилиндрических.
 - E. Все ответы правильные.
20. К критериям успешной имплантации не относится?
- A. Восстановление высоты и ортогнатичности прикуса.
 - B. Отсутствие подвижности каждого из имплантов.
 - C. Ежегодное уменьшение уровня кости должно быть не менее 0,2 мм в год.
 - D. Отсутствие боли, парестезий, инфекций.
 - E. Минимальный уровень успешной имплантации 85% за 5 лет.

Тема №30. Пародонтальная хирургия, хирургическое лечение заболеваний тканей пародонта: показания, техника выполнения, костно-пластические материалы. Осложнения эндодонтических вмешательств и их хирургическое лечение.

11. Что является целью хирургического лечения заболеваний пародонта?
- A. Ликвидация пародонтальных и костных карманов, дефектов тканей пародонта.
 - B. Ликвидация одонтогенного очага инфекции и хронииотоксикации.
 - C. Снятие мягких и твердых зубных отложений.
 - D. Поддерживающая терапия пародонта.
 - E. Правильного ответа нет.
12. Выделяют такие виды хирургических методов лечения заболеваний пародонта:
- A. Гингивопластика, остеогингивопластика, одонтопластика.
 - B. Гингивальные, лоскутные операции, остеогингивопластика, мукогингивопластика, одонтопластика.
 - C. Остеогингивопластика, мукогингивопластика, одонтопластика, дистракционно-компрессионное лечение.
 - D. Дистракционно-компрессионное лечение, гингивопластика, остеогингивопластика, одонтопластика.
 - E. Дистракционно-компрессионное лечение, лоскутные операции, остеогингивопластика.
13. Группа пластических оперативных вмешательств на слизистой оболочке, десне и кости альвеолярного отростка челюсти:
- A. Остеогингивопластика.
 - B. Гингивопластика.

- С. Дистракционно-компрессионное лечение.
- Д. Лоскутные операции.
- Е. Мукогингивопластика.
- 14. К резективной пародонтальной хирургии не относится:
 - А. Гингивэктомия, гингивопластика.
 - В. Остеоэктомия, остеопластика.
 - С. Лоскутные операции закрытия рецессий.
 - Д. Одонтопластика, гемисекция.
 - Е. Стратегическая экстракция зубов.
- 15. Какие выделяют виды пародонтальной хирургии:
 - А. Резективная и регенеративная.
 - В. Ургентная и плановая.
 - С. Регенеративная и репаративная.
 - Д. Симптоматическая и паллиативная.
 - Е. Все ответы правильные.
- 16. Что не является противопоказанием к пародонтальным вмешательствам?
 - А. Глубокие зубодесневые карманы.
 - В. Системный остеопороз.
 - С. Несоблюдение гигиены полости рта.
 - Д. Подвижность зубов III – IV степени.
 - Е. Заболевания крови.
- 17. Что является показанием к радикальной гингивэктомии?
 - А. Пародонтальный карман больше чем 5 мм, горизонтальная резорбция альвеол.
 - В. Гипертрофический гингивит, фиброматоз десен.
 - С. Пародонтальные абсцессы и пародонтальный карман больше чем 5 мм.
 - Д. Глубокие пародонтальные и костные карманы с вертикальной резорбцией альвеол и подвижностью зубов I-III степени.
 - Е. Все ответы правильные.
- 18. Паллиативный метод лечения, который представляет собой линейное рассечение десны и стенки пародонтального кармана, эвакуации экссудата, удалении экссудата и зубных отложений.
 - А. Гингивэктомия.
 - В. Гингивотомия.
 - С. Кюретаж.
 - Д. Лоскутная операция.
 - Е. Гингивопластика.
- 19. Что является показанием к открытому кюретажу?
 - А. Пародонтальный карман более чем 5 мм, горизонтальная резорбция альвеол.
 - В. Гипертрофический гингивит, фиброматоз десен.
 - С. Пародонтальные абсцессы и пародонтальный карман более чем 5 мм.
 - Д. Пародонтальный карман менее 5 мм, отсутствие костных карманов.
 - Е. Пародонты средней степени тяжести, пародонтальные карманы до 4-5 см глубиной.
- 20. Что не относится к основным критериям выбора хирургического метода лечения заболеваний тканей пародонта?
 - А. Состояние десневого края и кости альвеолярного отростка.
 - В. Наличие ортопедических конструкций.
 - С. Глубина пародонтального кармана и степень подвижности зубов.
 - Д. Состояние реактивности организма.
 - Е. Состояние прикуса.

Тема №31. Хирургическое лечение болевых синдромов: невралгии, невриты челюстно-лицевой области.

- 11. Заболевание, которое возникает вследствие раздражения чувствительных волокон и характеризуется приступообразной интенсивной болью по ходу нервного ствола и его ветвей?
 - А. Неврит.
 - В. Невралгия.
 - С. Невралго-неврит.
 - Д. Невропатия.

- Е. Парез.
12. Наличие триггерных зон характерно для:
- А. Невралгии тройничного нерва периферического генеза.
- В. Невралгии тройничного нерва центрального генеза.
- С. Неврита тройничного нерва.
- Д. Нейропатии тройничного нерва.
- Е. Для всех перечисленных заболеваний.
13. Поражение нерва, которое характеризуется изменениями интерстиция, миелиновой оболочки и осевых цилиндров, и проявляется симптомами раздражения или выпадением функций в зоне иннервации?
- А. Невралгия.
- В. Невралго-неврит.
- С. Невропатия.
- Д. Неврит.
- Е. Парез.
14. Какой из перечисленных методов лечения невралгии тройничного нерва не является хирургическим?
- А. Блокада.
- В. Нейротомия.
- С. Нейрэктомия.
- Д. Нейроэктомиа.
- Е. Декорткация канала.
15. Какой из перечисленных симптомов не относится к невриту лицевого нерва?
- А. Отсутствие вибрации сомкнутых век на пораженной стороне.
- В. Невозможность смыкания губ на стороне поражения.
- С. Приступы режущей боли в области наружного слухового прохода.
- Д. При попытке смотреть вперед и медленно закрывать глаза верхнее веко на стороне поражения несколько поднимается.
- Е. При зажмуривании отсутствует нормальная вибрация в круговой мышце глаза.
16. Что является показанием для декорткации нижнечелюстного канала с резекцией нервно-сосудистого пучка?
- А. Рубцы мягких тканей после алкоголизации.
- В. Деструктивные изменения в большей части нижнечелюстного канала.
- С. Сужение подбородочного отверстия.
- Д. Деструктивные изменения на ограниченном участке нижнечелюстного канала.
- Е. Все ответы правильные.
17. Декорткация переднего отдела нижнечелюстного канала с выделением сосудисто-нервного пучка – это:
- А. Хирургический метод лечения периферической невралгии II ветви тройничного нерва.
- В. Хирургический метод лечения периферической невралгии III ветви тройничного нерва.
- С. Хирургический метод лечения центральной невралгии тройничного нерва.
- Д. Консервативный метод лечения центральной невралгии тройничного нерва.
- Е. Консервативный метод лечения периферической невралгии III ветви тройничного нерва.
18. К этиологическим факторам невралгии тройничного нерва периферического генеза не относится?
- А. Гальваноз полости рта.
- В. Оссификация нижнечелюстного канал.
- С. Опухоли и опухолевидные образования челюстно-лицевой области.
- Д. Сосудистые заболевания.
- Е. Заболевания зубов.
19. Зависимо от степени посттравматического повреждения нерва не выделяют:
- А. Сотрясение.
- В. Ушиб.
- С. Растяжение.
- Д. Неполный разрыв.
- Е. Полный разрыв.

20. Какой из перечисленных хирургических методов лечения заболеваний нервов является наиболее перспективным?
- A. Иссечение участка нерва.
 - B. Удаление нерва путем его выкручивания.
 - C. Декомпрессионные операции с освобождением периферических ветвей из костных каналов.
 - D. Пластика костных каналов для периферических ветвей.
 - E. Все ответы правильные.

Тема № 32. Паралич мимической мускулатуры: этиология, диагностика, клиника, лечение, результаты.

13. Паралич – это
- A. Уменьшение силы и амплитуды произвольных движений, обусловленное нарушением иннервации соответствующих мышц.
 - B. Заболевание, которое возникает вследствие раздражения чувствительных волокон и характеризуется приступообразной интенсивной болью по ходу нервного ствола и его ветвей.
 - C. Поражение нерва, которое характеризуется изменениями интерстиция, миелиновой оболочки и осевых цилиндров, и проявляется симптомами раздражения или выпадением функций в зоне иннервации.
 - D. Расстройство двигательных функций в виде полного отсутствия произвольных движений вследствие денервации соответствующих мышц.
 - E. Правильного ответа нет.
14. Уменьшение силы и амплитуды произвольных движений, обусловленное нарушением иннервации соответствующих мышц – это:
- A. Парез.
 - B. Паралич.
 - C. Невропатия.
 - D. Неврит.
 - E. Невралгия.
15. Какой из перечисленных симптомов не характерен для паралича лицевого нерва?
- A. Половина лица неподвижна.
 - B. Сглаженность носогубной складки.
 - C. Нарушение речи.
 - D. Невозможность сложить губы трубочкой.
 - E. Невозможность приема пищи.
16. Что не относится к методам диагностики парезов лицевого нерва?
- A. Неврологическое обследование.
 - B. МРТ головного мозга.
 - C. Консультация окулиста.
 - D. Маскикациография.
 - E. Электронейромиография.
17. В состав лицевого нерва входят:
- A. Двигательные, чувствительные и вегетативные волокна.
 - B. Двигательные и вегетативные волокна.
 - C. Чувствительные и вегетативные волокна.
 - D. Двигательные.
 - E. Чувствительные.
18. Выделяют такие виды паралича лицевого нерва:
- A. Центральные и периферические.
 - B. Односторонний и двусторонний.
 - C. Посттравматический и инфекционный.
 - D. Симпатический и парасимпатический.
 - E. Все ответы правильные.
19. Чем отличается центральный паралич лицевого нерва от периферического?
- A. Двусторонностью поражения.
 - B. Сочетанием с вегетативной симптоматикой.
 - C. Сглаженность носогубной складки.
 - D. Возможностью смыкания век с обеих сторон.

- Е. Все ответы правильные.
20. Каким из указанных признаков не характеризуется паралич лицевого нерва?
- А. Изменением цвета кожи.
- В. Наличием триггерных зон.
- С. Снижением температуры тканей на пораженной области.
- Д. Вегетативно-сосудистые нарушениями.
- Е. Инъекцией конъюнктивы.
21. Консультация какого специалиста необходима при параличе лицевого нерва?
- А. Эндокринолога.
- В. Терапевта.
- С. Невролога.
- Д. Нейрохирурга.
- Е. Ревматолога.
22. Нервно-мышечная пластика – это:
- А. Сшивание окончания парализованного нерва с другим.
- В. Вшивание любого нерва в парализованную мышцу.
- С. Кинетическое подвешивание опущенных мышц к коронарному отростку нижней челюсти.
- Д. Статичное подвешивание опущенных мышц к коронарному отростку нижней челюсти.
- Е. Сшивание парализованной мышцы с непораженной.

№ 30. Итоговый модульный контроль.

1. АКТУАЛЬНОСТЬ ТЕМЫ.

Остеопластика - это эффективный метод устранения костных дефектов, который в последние годы обогатился новыми перспективными технологиями. Предложены многочисленные оригинальные материалы применение которых позволяет получать оптимальные результаты как при устранении небольших дефектов кости (костные карманы, дефекты при лечении кист и др.), так и во время восстановительных операций значительного объема, например, после резекции челюсти.

2. КОНКРЕТНЫЕ ЦЕЛИ:

- 2.1. Анализировать фазы регенерации костной ткани.
- 2.2. Объяснять механизм образования первичной и вторичной костной мозоли.
- 2.3. Предложить план обследования больного, которому планируется пересадка костного трансплантата.
- 2.4. Классифицировать остеопластические материалы.
- 2.5. Трактовать различные причины атрофии альвеолярного отростка челюстей.
- 2.6. Рисовать графологическую схему занятия.
- 2.7. Проанализировать показания и исходы дентальной имплантации в зависимости от различных клинических случаев.
- 2.8. Сложить схему подготовки костной ткани к хирургическому этапу дентальной имплантации.

3. БАЗОВЫЕ ЗНАНИЯ, УМЕНИЯ, НАВЫКИ, НЕОБХОДИМЫЕ ДЛЯ ИЗУЧЕНИЯ ТЕМЫ (междисциплинарная интеграция).

БАЗОВЫЙ УРОВЕНЬ ПОДГОТОВКИ.

Названия предыдущих дисциплин	Полученные навыки
1. Анатомия человека.	Знать нормальное строение костных структур лицевого скелета.
2. Гистология, цитология, эмбриология.	Дифференцировать основные гистологические структуры костной ткани как органа.
3. Биоорганическая и биологическая химия.	Знать особенности основных сплавов металлов, их химическое строение.
4. Физиология.	Знать нормальные процессы осификации.
5. Патоморфология.	Описать разные процессы регенерации костной ткани, классифицировать типы костной мозоли.

6. Фармакология.	Изобразить схематично различные группы препаратов, что используются в дентальной имплантации.
7. Радиология.	Использовать современные методы рентгенологического исследования на этапах планирования и оценки качества лечения.
8. Пропедевтика ортопедической стоматологии.	Описать различные классификации дефектов зубного ряда.

4. ЗАДАНИЕ ДЛЯ САМОСТОЯТЕЛЬНОЙ РАБОТЫ ВО ВРЕМЯ ПОДГОТОВКИ К ЗАНЯТИЮ.

4.1. Перечень основных терминов, параметров, характеристик, которые должен усвоить студент при подготовке к занятию:

Термин	Определение
1. Аутотрансплантация.	Это материал для пересадки, получают из тканей самого пациента.
2. Алотрансплантация.	Это пересадка тканей от человека человеку.
3. Гетеротрансплантация.	Это пересадка тканей от животного человеку.
4. Остеоинтеграция.	Это фундаментальное биологическое явление с широкими возможностями использования во всех областях медицины и стоматологии.
6. Остеокондукция	Пролиферация остеогенных клеток по ходу волокон фибрина и дифференциация этих клеток в остеобласты.
7. Остеоиндукция	Стимулирование роста костной ткани.

4.2. Теоретические вопросы к занятию:

1. Гистологическое построение костной ткани.
2. Механизм ренегерации кости.
3. Определение понятия «остеопластика». Классификация остеопластических материалов.
4. Определение понятия «трансплантация». Классификация видов трансплантации.
5. Определение совместимости тканей донора и реципиента.
6. Методы предупреждения отторжения пересаженных трансплантатов.
7. Механизм возникновения врожденных и приобретенных черепно-челюстно-лицевых деформаций.
8. Клинические проявления фиброзной дисплазии.
9. Клинические проявления болезни Педжета.
10. Клинические проявления дизостоза (челюстно-черепного, челюстно-лицевого, черепно-лицевого).
11. Методы диагностики черепно-челюстно-лицевых деформаций.
12. Методы лечения черепно-челюстно-лицевых деформаций.
13. Гистологическое строение кожи.
14. Метод свободной пересадки кожи на лицо. Показания и противопоказания.
15. Пересадка кожи по Ревердену.
16. Пересадка кожи по Яновичу-Чайнскому-Дэвису.
17. Пересадка кожи по Краузе.
18. Пересадка кожи по Тиршу.
19. Пересадка кожи по Педжету.
20. Преимущества и недостатки существующих методов свободной пересадки кожи при их использовании на лице.
21. Методика получения лоскутов кожи для свободной пересадки на лицо.
22. Методика пересадки свободного лоскута в зону дефекта.
23. Методика пересадки кожи в полость рта.
24. Пересадка слизистой оболочки и ее показания.
25. Классификация аппаратов для компрессионно-дистракционного остеосинтеза.
26. Механизм действия компрессионно-дистракционных аппаратов.
27. Влияние компрессии на тип заживления костной раны.

28. Преимущества и недостатки компрессионно-дистракционного остеосинтеза.
29. Гистологическое строение костной ткани.
30. Методы регенерации кости.
31. Нормальное биохимическое строение кости.
32. Классификация атрофий челюстей.
33. Классификация строения челюстей в зависимости от внутреннего строения.
34. Принципы направленной регенерации костной ткани.
35. Протокол хирургического этапа дентальной имплантации.
36. Современные материалы для костной аугментации.
37. Виды современных дентальных имплантатов.
38. Принципы планирования оперативного вмешательства.
39. Рентгенодиагностика в дентальной имплантологии.
40. Основные принципы работы с мягкими тканями, закрытие дефектов слизистой оболочки, прикрывающей костный аугментат.
41. Гистологическое строение костной ткани.
42. Методы регенерации кости.
43. Нормальное биохимическое строение кости.
44. Процессы нарушения регенерации костной ткани.
45. Историческое становление дентальной имплантации.
46. Биологическое обоснование остеointegrации.
47. Этапы контактного остеогенеза.
48. Преимущества и недостатки различных видов дентальных имплантатов.
49. Виды современных дентальных имплантатов.
50. Показания к дентальной имплантации.
51. Противопоказания к дентальной имплантации.

4.3. Практические работы (задание), которые выполняются на занятии: программой не предусмотрены.

5. СОДЕРЖАНИЕ ТЕМЫ:

Под термином регенерация следует понимать восстановление организмом потерянных или поврежденных тканей.

Можно выделить четыре стадии этого процесса в костной ткани.

Первая стадия - разрушение клеточных элементов и структур, которые входят в состав кости. Это первичная реакция на травму. Длительность этого периода до 3 суток.

Вторая стадия - пролиферация и дифференцирование клеточных элементов. Формируется молодая соединительная ткань (грануляционная ткань), которая постепенно заполняет дефект. Длится этот период до 8 суток.

Третья стадия - появление первичных костных структур. Грануляционная ткань превращается в фиброзную, формируется первичная костная мозоль. Этот период начинается с 9 - 10 - го дня после травмы и длится в среднем 20 - 30 суток.

Четвертая стадия - наблюдается резорбция первичной костной ткани и образование пластинчатой костной ткани, которая означает формирование вторичной костной мозоли. Полный цикл перестройки ткани занимает приблизительно 100 дней.

Остеогенная и остеиндуктивная терапия. Под этим понимают пересадку остеопластического материала в участок дефекта кости с целью его устранения.

За механизм регенераторного ответа костной ткани на проведение подсадки многочисленные на сегодня остеотропные материалы распределяют на три основных группы:

- остеиндуктивные;
- остеокондуктивные;
- остеонейтральные.

Остеиндуктивные материалы непосредственно влияют на рост кости, оптимизируя процесс трансформации недифференцированных мезенхимальных клеток в остеобласты.

Остеокондуктивные материалы непосредственно не влияют на рост кости и исполняют роль матрикса или каркаса на котором происходит новообразование костной ткани и ее дальнейшее дифференцирование.

Остеонейтральные материалы - это инертные материалы, которые не рассасываются и применяются для заполнения костных дефектов.

В зависимости от происхождения остеотропные материалы распределяются на:

- аутогенные (источником материала является сам пациент);
- аллогенные (материал получают из тканей другого человека);
- ксеногенные (донором материала является животное);
- аллопластические (синтетические материалы изготовлены искусственно).

Трансплантация органов и тканей

Трансплантация - это операция по замещению органа, или тканей пациента соответствующими структурами взятыми от пациента, или другого организма.

Классификация трансплантаций

1. По типу трансплантатов:

- пересадка органов;
- пересадка тканей.

2. По типу доноров:

- аутотрансплантация (донор и реципиент - одно и то же лицо);
- алотрансплантация (гомотрансплантация) - пересадка осуществляется между двумя организмами одного биологического вида (от человека человеку);
- ксенотрансплантация (гетеротрансплантация) - пересадку осуществляют от представителя одного биологического вида представителю другого вида, например, от животного человеку (применяется крайне редко).

3. По месту пересадки:

- ортотопичная трансплантация (орган или ткань пересаживают в то же место, где находился орган реципиента);
- гетеротопичная трансплантация (орган или ткань пересаживают в другое место).

При алотрансплантации проблема совместимости донора и реципиента является важнейшей для обеспечения нормального функционирования трансплантата в организме реципиента.

На сегодняшний день подбор доноров осуществляется по двум основным системам антигенов: АВО (антигенов эритроцитов) и HLA (антигены лейкоцитов или антигены гистосовместимости).

При лечении переломов костей, механическое воздействие на отломки по показаниям может быть осуществлено в направлении их сближения под давлением (компрессия) или, наоборот, в противоположных направлениях с целью их разведения (дистракция).

Доказано, что компрессия отломков в участке перелома имеет позитивное влияние на заживление костного дефекта, сокращая сроки лечения. Сама по себе компрессия не ускоряет остеосинтез, но при условии точного сопоставления отломков, оптимизирует образование костной мозоли. При этом мозоль формируется лишь в линии перелома, не происходит ее чрезмерного образования на поверхности кости, как это имеет место при смещении отломков. Иначе говоря, осуществляется первичное костное заживление.

В случае застарелого перелома со смещением отломков, когда ручная репозиция неэффективна или вообще невозможна в результате формирования фиброзной мозоли, возникает необходимость постепенного разведения отломков за счет тяги в противоположные стороны. После этого осуществляют постоянную фиксацию с помощью ортопедических или хирургических методов.

По характеру действия аппараты разделяют на дистракционные, компрессионные и смешанного действия, за методом фиксации – внутри- и внеротовые.

Дистракцию используют, также, в случаях когда необходимо «удлинит» определенный участок челюсти (чаще верхней), например, при лечении микрогнатии. При этом с помощью бора наносят в шахматном порядке отверстия компактной пластинки челюсти, после чего фиксируют на челюсти аппарат дистракционного действия.

Таким образом, показаниями к компрессионно-дистракционному методу будут: сложные переломы челюстей со значительным смещением отломков, ложный сустав, замедленная консолидация, переломы осложнённые остеомиелитом, необходимость удлинения кости.

К преимуществам метода можно отнести такие как:

- воздействие на кость вне места повреждения;
- точное соединение обломков с возможностью первичного заживления и сокращение срока лечения;
- возможность движения в суставе и ранней нагрузки на челюсть;
- возможность удлинения кости;
- возможность лечения ложного сустава компрессией;
- возможность амбулаторного лечения.

Основными недостатками метода являются его сложность и возможность послеоперационных инфекционных осложнений.

В общей травматологии классическим примером компрессионно-дистракционного аппарата является аппарат Илизарова.

В челюстно-лицевой хирургии как пример аппарата дистракционного действия можно привести аппарат Катца, предложенный автором для лечения переломов нижней челюсти при наличии дефекта кости и дистракционно-компрессионный аппарат Грозовского.

Эти аппараты изготавливают лабораторным способом и фиксируют на зубах с помощью металлических коронок, что значительно усложняет процесс лечения. Среди современных методик можно назвать аппарат Кононенко-Рузина, который представляет собой винт всередине которого имеется канал с резьбой, в который вкручен цилиндр с отверстиями под ключ. Винт вкручивают в малый обломок челюсти в ретромолярном участке после чего соединяют его с назубной проволочной шиной которую фиксируют на зубах. Вращая цилиндр с помощью ключа по часовой стрелке достигают возведения отломков, а против часовой стрелки - их разведения. Кроме этого применяют аппарат Рудько, модифицированный для компрессионно-дистракционного действия и аппарат Магарилла-Соловьиова.

Определенной компрессии можно достичь при применении шины Тигерштедта с зацепными крючками. С этой целью при изготовлении шины между плечами крючков оставляют промежуток в 2 - 3 мм. После фиксации шины на нижней челюсти плечи крючков сводят с помощью крампонных щипцов, за счет чего шина сужается, что приводит к компрессии в участке перелома.

Успех операции имплантации во многом зависит от особенностей строения челюстей.

Интеграция имплантата зависит от состояния костной ткани. Существуют классификации челюстных костей, в которых предполагается произвести имплантирование, по строению и качеству. По степени резорбции альвеолярного отростка челюстные кости классифицируются от А до Е, когда Shape А - это кость, которая не подверглась резорбции, а Shape Е - это кость с очень сильной резорбцией.

Идеальная для имплантирования кость - это крупная кость, без выраженной резорбции, кость, в которой имеется достаточное количество кортикальной кости, обеспечивающей быстрое заживление и ос-теоинтеграцию. По данным исследования биомеханики внутрикостных имплантатов, именно кортикальная кость челюсти способствует восприятию и распределению жевательных нагрузок. Следовательно, идеальная кость - это А2.

После проведения имплантации, не следует нагружать имплантаты в течение 3 месяцев при операции на нижней челюсти и 6 месяцев - на верхней челюсти для укрепления имплантата в кости. В этот период происходит взаимодействие между остеобластами и остеокластами в процессе заживления и костной интеграции. Преждевременное раскрытие имплантата уменьшает шансы на успех.

Отмеченные периоды 3-6 месяцев - это минимальные сроки «приживания», при наличии «мягкой» костной ткани необходимо продлить период ожидания (остеоинтеграции) до момента раскрытия имплантата.

6. МАТЕРИАЛЫ ДЛЯ САМОКОНТРОЛЯ:

А. Задания для самоконтроля:

Современные костнопластические материалы



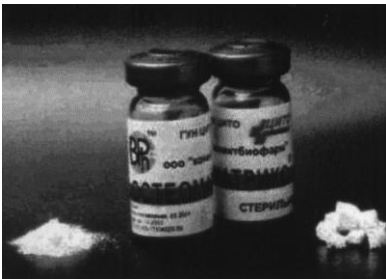Колапол КП



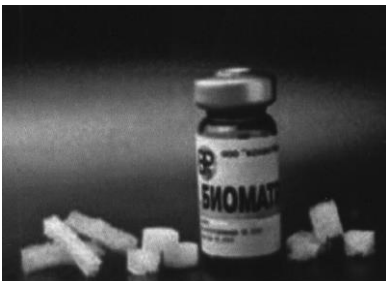
Биоимплант



Колапан



Остеоматрикс



Биоматрикс

Б. Задачи для самоконтроля:

смотреть методические рекомендации предыдущих тем.

В. Материалы для тестового контроля. Тестовые задания с одним правильным ответом ($\alpha=II$):

смотреть методические рекомендации предыдущих тем.

Г. Учебные задачи 3-го уровня (нетипичные задачи):

смотреть методические рекомендации предыдущих тем.

7. ЛИТЕРАТУРА:

1. Хірургічна стоматологія та щелепно-лицева хірургія: підручник; У 2т. – Т.2/В.О.Маланчук, І.П.Логвіненко, Т.О.Маланчук, О.Л.Ціленко – К.: ЛОГОС, 2011. – С. 3-4, 9-12.
2. Рузин Г.П. Краткий курс лекций по хирургической стоматологии и челюстно-лицевой хирургии / Геннадий Петрович Рузин – Киев: «Книга плюс», 2006 – С. 100 - 122.
3. Клиническая оперативная челюстно-лицевая хирургия: Руководство для врачей / Под ред. проф. В.Н.Балина и проф. Н.М.Александрова. 4-е изд., доп. и испр. – СПб.: СпецЛит, 2005. – С. 42-52.
4. Щелепно-лицева хірургія: підручник / О.О.Тимофєєв. – К.: ВСВ «Медицина», 2011. – С. 370-380.
5. Хирургическая стоматология и челюстно-лицевая хирургия. Национальное руководство / под ред. А.А.Кулакова, Т.Г.Робустовой, А.И.Неробеева. – М.: ГЭОТАР-Медиа, 2010 – С. 406-416.