

ISSN 2077-4214

Українська академія наук  
Вищий державний навчальний заклад України  
Українська медична стоматологічна академія

ВІСНИК ПРОБЛЕМ БІОЛОГІЇ І МЕДИЦИНИ

Випуск 1, Том 1 (126) 2016



# ВІСНИК ПРОБЛЕМ БІОЛОГІЇ І МЕДИЦИНИ

Випуск 1, Том 1 (126)

## ПЛАНУВАННЯ ДЕНТАЛЬНОЇ ІМПЛАНТАЦІЇ ПРИ СКЛАДНИХ АНАТОМО-ТОПОГРАФІЧНИХ УМОВАХ

<sup>1</sup>Вищий державний навчальний заклад України  
«Українська медична стоматологічна академія (м. Полтава)

<sup>2</sup>Приватна практика (м. Київ)

artur68@ukr.net

Представлена робота є фрагментом НДР «Алгоритм хірургічного та консервативного лікування хворих, що мають косметичні дефекти тканин щелепно-лицевої ділянки, інволюційний птоз шкіри обличчя та шкіри, больові синдроми обличчя та профілактика утворення патологічних рубцевозмінених тканин», державний реєстраційний номер – 0114U001910.

**Вступ.** Застосування дентальних імплантатів протягом останніх десятиліть показує їх достатню високу ефективність та прогнозованість. У деяких випадках їх використання є безальтернативним методом при стоматологічній реабілітації хворих. Найчастіше це буває у пацієнтів з кінцевими дефектами зубних рядів або беззубими щелепами, особливо нижньою, коли хворі не завжди можуть повноцінно користуватися знімними конструкціями протезів. Проте навіть згода пацієнта, та його готовність до виконання запланованого комплексу оперативно-лікувальних заходів є недостатньою. Насамперед це зумовлено обмеженням об'ємом кісткової тканини. Виходячи з клінічних умов, перед лікарем та пацієнтом виникає нова задача – усунути несприятливі анатомічні фактори. Шляхи їх розв'язання різноманітні: нарощування об'єму кісткової тканини, а при відмові від попередньої підготовки – позиціонування внутрішньокісткових елементів у небажаному для протезування положенні. Інколи страх перед таким додатковим втручанням навіть змушує відмовлятися пацієнтів від запланованої імплантації [4,5,7].

Згідно з імплантологічними протоколами [3], в залежності від групової приналежності та з огляду на послідовну резорбцію кістки в пришийковій ділянці, для заміщення зубів рекомендується застосування імплантатів довжиною не менше 11,5 мм, особливо у боковій ділянці нижньої щелепи. У випадку постановки трьох імплантатів, їх сумарна довжина повинна бути не менше ніж 30 мм. Внаслідок різноманітних умов, таких як травматичне видалення зубів, пародонтит, пневматичний тип верхньощелепного синусу, пацієнт та хірург позбавлені такої можливості. Як ми зауважили вище, застосування методів аугментації кісткової тканини не завжди позитивно сприймається хворими [7].

Виникає слушне запитання: чи можна уникнути додаткових втручань з нарощування об'єму кісткової тканини, особливо у випадках її відносної недостатності у вертикальному векторі. Як правило,

такий стан спостерігається на нижній щелепі де є небезпека ушкодження нижньолуночкового нерва, чи на верхній щелепі, коли є місцеві протипоказання до підняття дна верхньощелепного синусу [5,1,6].

Вирішити поставлені задачі можна лише за певних умов. По-перше – це використання прецизійних методик вимірювання розмірів кісткового субстрату для ретельного планування. По-друге застосування імплантатів, конструктивні особливості яких, задовольнятимуть наявні анатомічні умови.

**Метою** нашого дослідження стало проведення імплантологічної реабілітації стоматологічних хворих у несприятливих анатомо-топографічних умовах з уникненням кісткової аугментації.

**Об'єкт і методи дослідження.** Для досягнення поставленої мети нами відібрано 19 пацієнтів з кінцевими дефектами зубних рядів верхньої та нижньої щелеп, що перебували на лікуванні з червня 2013 по грудень 2015 року. У 7 хворих були односторонні дефекти верхньої, або нижньої щелепи, у 9 двосторонні дефекти верхньої або нижньої щелепи, у 3 односторонні дефекти на верхній і нижній щелепах (**табл. 1**). Чоловіків було 8, жінок 11. Оперативні втручання проводили для заміщення трьох зубів бокової групи, що залежало від клінічної ситуації. Як правило імплантати заміщували два премоляри та моляр, або один премоляр та два моляри. У кожному сегменті один з встановлених імплантатів мав довжину менше 7,5 мм при його діаметрі 4,5 мм. Решта імплантатів були довжиною не більше 9,0 мм, діаметром від 4,0 мм.

Передопераційне рентгенологічне дослідження щелепних кісток у всіх пацієнтів проводили з використанням спірального комп'ютерного томографа «Siemens somatom Emotion» (Siemens Healthcare GmbH). Характеристики томографа: потужність (kV) 80-130, сила струму трубки (mA) 20-140, час реконструкції (с) < 20, товщина зрізу (мм) 0,63, час сканування (с) 10-15. Аналіз зображень виконували з використанням програмного забезпечення SimPlant Pro 11.04. Післяопераційний контроль здійснювали за допомогою ортопантомографічного або внутрішньоротового рентгенологічного дослідження альвеолярного відростку.

Результати дослідження та їх обговорення. Першу частину завдання щодо використання прецизійних методик нам дозволили вирішити технології

Таблиця 1.

Характеристика типу дефекту зубного ряду та встановлених імплантатів

Тип дефекту зубного ряду	Кількість хворих	Кількість сегментів	Встановлено імплантатів			
			Всього	9,0 мм	7,5 мм	< 7,5 мм
Односторонній кінцевий на верхній щелепі	3	3	9	2	4	3
Односторонній кінцевий на нижній щелепі	4	4	12	4	4	4
Двосторонній кінцевий на верхній щелепі	4	8	24	6	10	8
Двосторонній кінцевий на нижній щелепі	5	10	30	8	12	10
Односторонній кінцевий на верхній та нижній щелепах	3	6	18	7	5	6
Всього	19	31	93	27	35	31

тривимірної візуалізації (комп'ютерна томографія). Для вирішення другої частини ми застосували систему дентальних імплантатів K3Pro (ARGON DENTAL, Німеччина).

Аналіз результатів комп'ютерної томографії (КТ) проводили у трьох площинах (аксіальній, корональній, сагітальній) шляхом оцінки показників із кроком 0,63 мм. Особливу увагу ми приділяли критичним розмірам. Такими на верхній щелепі була відстань від гребеня альвеолярного відростку до кортикальної пластинки верхньощелепного синусу, а на нижній – відстань до нижньощелепного каналу. Узагальнені дані представлені у **табл. 2**. Отримані результати підтверджують загальновідомі факти про недостатню висоту кістки у ділянці молярів як верхньої, так і нижньої щелепи що має мультифакторний генез. Вимірювання лінійних розмірів полегшило вибір діаметра та довжини імплантата. Наявність бібліотеки імплантатів у програмному забезпеченні дає можливість спланувати їх розташування у конкретних клінічних умовах (**рис. 1**). Неоціненну допомогу при плануванні оперативного втручання надає доступна можливість визначення щільності кісткової тканини за одиницями Хаунсфілда [2,6]. Завдяки цій опції хірург, в залежності від типу кістки, може передбачити необхідність застосування додаткового інструментарію при формуванні ложа імплантату (наприклад, остеотомів, кісткового мітчика), чи навпаки, зменшити діаметр фінішного свердління.

Отже, проведені спеціальні дослідження дозволили отримати якісну та кількісну характеристики

кісткової тканини, спростили задачу хірурга у виборі розмірів імплантата. Разом з тим ми постали перед фактом недостатньої висоти кістки для постановки внутрікісткових елементів стандартної довжини.

Для уникнення додаткових оперативних втручань нами застосовані дентальні імплантати з певними конструктивними особливостями їх дизайну та протоколу установки.

Зупинимось на особливостях, що дозволяють його використання в умовах недостатньої висоти кістки. Такий стан як ми бачимо, є однією з найчастіших несприятливих умов. У дизайні імплантата передбачено зокрема: Switch-платформа для субкрестальної установки; тип різьби, що ущільнює губчасту кістку в ділянці апекса, а також його овальна форма для безпечної установки під слизову оболонку гайморової пазухи; конічне з'єднання (конус Морзе) імплантата та абатмента, що знерухомлює та герметизує цю критичну зону в імплантології (**рис. 2**).

Такий дизайн дозволяє використовувати імплантати коротшої довжини. Зокрема, для заміщення молярів нижньої та верхньої щелеп достатньо імплантата довжиною 9,0 та діаметром 4,0 мм, у деяких випадках можна застосовувати імплантати довжиною 7,5 мм, чого не дозволяють виконати більшість систем представлених на ринку.

У нашій роботі ми використовували короткі імплантати довжиною 5,5-6,5 мм діаметром від 4,5 мм. Однак єдиною обов'язковою умовою було те, що імплантати довжиною менше 7,5 мм ми не використовували при заміщенні одиночних дефектів, а лише у поєднанні з імплантатами 7,5 мм та більше. Хочемо наголосити, що у нашому дослідженні найменша сумарна довжина трьох імплантатів склала 20,5 мм, а найбільша 23 мм при рекомендованій 30,0 мм за умови постановки класичних імплантатів.

Оперативне втручання ми проводили під місцевим інфільтраційним знеболенням (Убістезин 4% ЗМ ЕСПЕ АГ, Німеччина). Розріз виконували по гребеню альвеолярного відростка та сулькулярно в ділянці присутніх зубів. Після відшарування слизовоокісного клаптя намічали розташування імплантатів та проводили пілотне свердління до запланованої глибини. У складних ситуаціях ми застосовували спеціальні обмежувачі свердл для об'єктивного контролю. Далі завершували посту-

Таблиця 2.

Лінійні розміри кісткової тканини в ділянках запланованої імплантації

Локалізація		Висота (мм)	Ширина (мм)
Верхня щелепа	I-й премоляр	11,21 ± 1,09	6,51 ± 0,59
	II-й премоляр	10,63 ± 1,04	6,32 ± 0,61
	I-й моляр	8,24 ± 0,81	7,58 ± 0,64
	II-й моляр	7,51 ± 0,68	7,62 ± 0,82
Нижня щелепа	I-й премоляр	10,26 ± 0,99	6,01 ± 0,54
	II-й премоляр	10,02 ± 1,01	6,41 ± 0,63
	I-й моляр	9,14 ± 1,02	7,45 ± 0,68
	II-й моляр	8,11 ± 0,91	7,12 ± 0,74

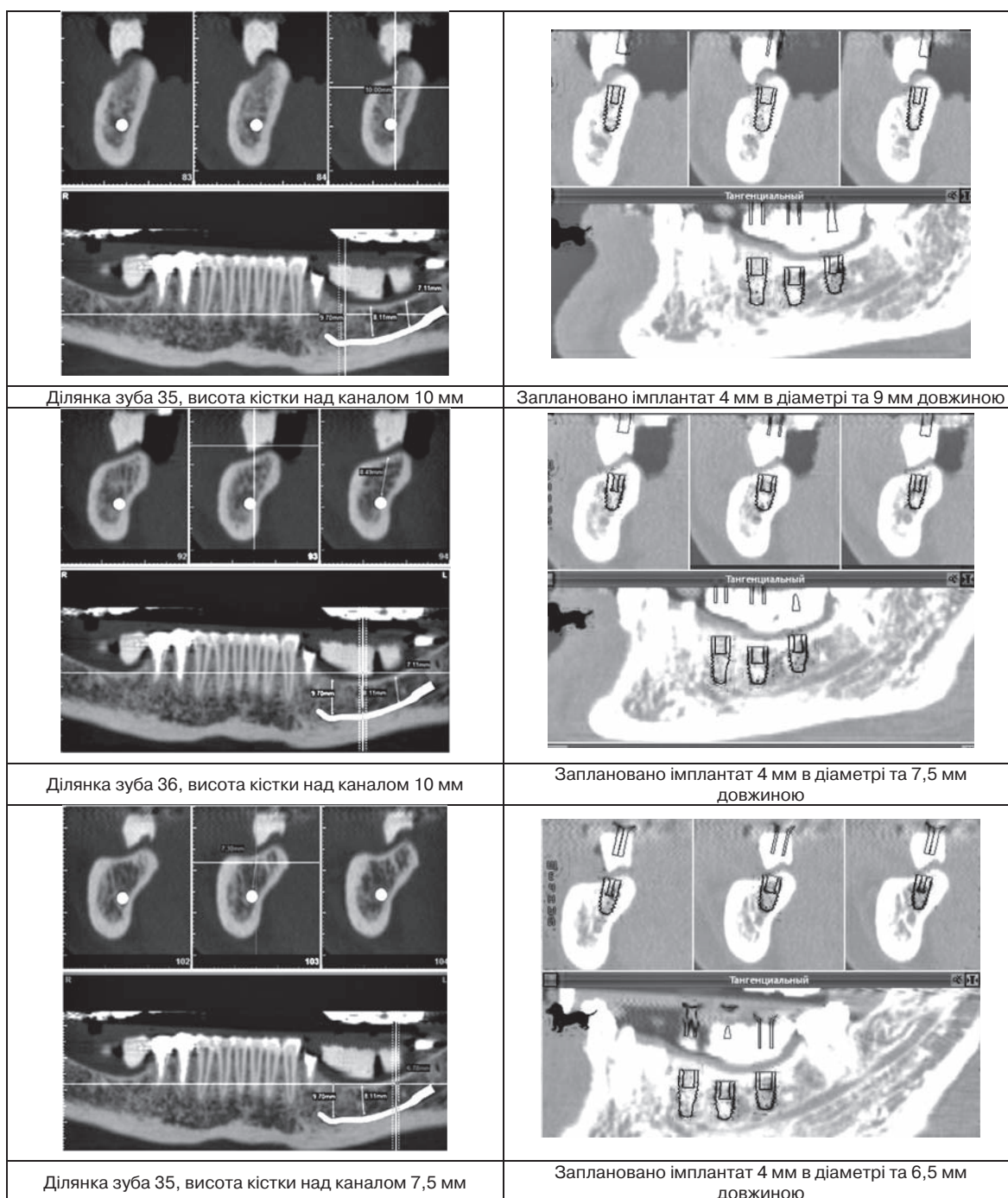


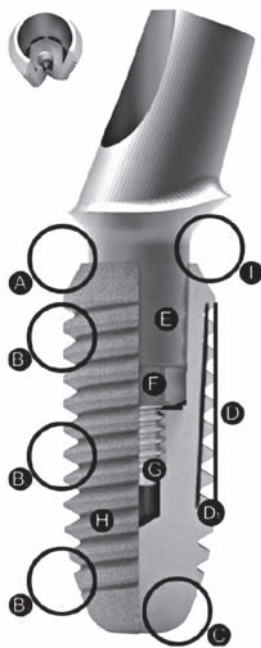
Рис. 1. Розміри кісткової тканини придатної для імплантації у пацієнтки К., 54 роки та планування розміру імплантатів, амбулаторна карта № 12.

пове формування ложа та постановку імплантата. Клапті укладали на місце та накладали безперервний шов із Політетрафторетилену (3/0, або 4/0 у залежності від характеристик слизової оболонки). По завершенні хірургічних маніпуляцій проводили рентгенологічний контроль (рис. 3).

#### Висновок.

Таким чином, застосування 3-вимірних технік рентгенологічного дослідження дозволяє чітко оцінити кількісні та якісні характеристики кістки, а за-

стосування імплантату з оптимальним дизайном уможливають уникнення додаткових оперативних втручань з аугментації об'єму кісткової тканини. Перевага такого підходу полягає у забезпеченні меншої травматичності хірургічних маніпуляцій, створення оптимальних умов для загоювання рани і відповідно репаративної регенерації кістки та остеоінтеграції імплантатів. Зменшення ризиків, що можуть виникати при виконанні додаткових заходів з приводу аугментації альвеолярних відростків,



- A – скошені плечі для збереження м'якої тканини і кістки на рівні альвеолярного гребеня
- B<sub>1</sub> – компресійна різьба для високої первинної стабільності
- B<sub>2</sub> – самонарізна різьба для легкого введення
- B<sub>3</sub> – різьба в апікальній ділянці для швидкої реконструкції кістки
- C – закруглений кінець в апікальній ділянці для щадного введення
- D – циліндрична різьба
- D<sub>1</sub> – конічний корпус імплантата
- E – самофіксаційний конус 1,5°
- F – шестигранник для захисту від крутіння
- G – гвинт абатмента зі спіральною фіксаційною різьбою
- H – поверхня OsteoActive® для надійної остеointegraції
- I – непроникне для бактерій з'єднання імплантат/протез без будь-яких мікрорухів

Рис. 2. Особливості будови внутрішньокісткового елемента та типу з'єднання абатмента з імплантатом.

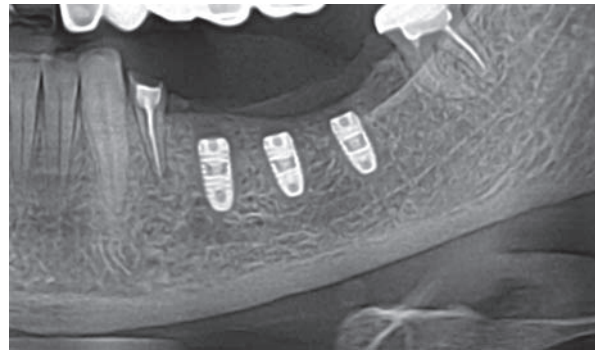


Рис. 3. Контрольна рентгенограма пацієнтки К. після установки імплантатів у 3-му секторі.

розширює показання для застосування імплантів даного виробника у більшій кількості пацієнтів, що потребують стоматологічної реабілітації. Загалом це забезпечує більш прогнозований результат хірургічного втручання.

**Перспективи подальших досліджень.** У подальшому нами будуть представлені результати виживання коротких імплантів у процесі їх функціонування.

## Література

1. Матчин А. А. Компьютерно-томографические исследования топографии нижнечелюстного канала [Электронный ресурс] / А.А. Матчин, В. Н. Барков. — Режим доступа: <http://dentalmagazine.ru/bez-rubriki/kompyuterno-tomograficheskie-issledovaniya-topografii-nizhnechelyustnogo-kanala.html>.
2. Медична апаратура спеціального призначення / [Злепко С. М., Коваль Л. Г., Гаврілова Н. М., Тимчик І. С.]. – Вінниця: ВНТУ, 2010. – 158 с.
3. Параскевич В. Л. Дентальная имплантология / Параскевич В. Л. – Москва: Медицинское информационное агентство, 2006. – 400 с.
4. Aghaloo T. L. Which hard tissue augmentation techniques are the most successful in furnishing bony support for implant placement? / T. L. Aghaloo, P. K. Moy // Int J Oral Maxillofac Implants. – 2007. – № 22. – P. 49-70.
5. Implant rehabilitation of the atrophic upper jaw: A review of the literature since 1999 / M. Sorni, J. Guarinos, O. Garcia [et al.] // Med Oral Patol Oral Cir Bucal. – 2005. – Suppl 1. – P. 45-56.
6. Smektała T. Implantologia wspomagana komputerowo / T. Smektała, M. Tutak, M. Jędrzejewski, M. Kłonica, M. Metlarski, K. Sporniak-Tutak // Magazyn Stomatologiczny. – 2015. – № 5. – С. 84-90.
7. The Clinical Significance of Sinus Membrane Perforation During Augmentation of the Maxillary Sinus / L. Ardekian, E. Oved-Peleg, E.E.Mactei [et al.] // J Oral Maxillofac Surg. – 2006. – № 64 (2). – P. 277-282.

УДК 616.314-089.843

### ПЛАНУВАННЯ ДЕНТАЛЬНОЇ ІМПЛАНТАЦІЇ ПРИ СКЛАДНИХ АНАТОМО-ТОПОГРАФІЧНИХ УМОВАХ

Ткаченко П. І., Панькевич А. І., Саламаха А. О.

**Резюме.** Робота присвячена проведенню імплантологічної реабілітації стоматологічних хворих в умовах недостатньої висоти кісткової тканини для постановки внутрішньокісткових елементів довжиною більше 10 мм у бокових відділах верхньої та нижньої щелеп. У зв'язку з відмовою деяких хворих від кісткової аугментації прийнято рішення про використання імплантів коротших розмірів. З метою прецизійної оцінки розмірів було проведено передопераційне комп'ютерно-томографічне дослідження щелеп. Аналіз отриманих результатів показав можливість використання імплантів довжиною від 5,5 до 9,0 мм. Для заміщення втрачених зубів були застосовані дентальні імплантати K3Pro (ARGON DENTAL, Німеччина). Конструктивні особливості системи дозволили використовувати по три імплантати, сумарна довжина, яких дорівнювала від 20,5 до 23 мм при рекомендованій 30 мм.

**Ключові слова:** стоматологія, імплантологія, кісткова аугментація, K3Pro, комп'ютерна томографія.

УДК 616.314-089.843

### ПЛАНИРОВАНИЕ ДЕНТАЛЬНОЙ ИМПЛАНТАЦИИ ПРИ СЛОЖНЫХ АНАТОМО-ТОПОГРАФИЧЕСКИХ УСЛОВИЯХ

Ткаченко П. И., Панькевич А. И., Саламаха А. А.

**Резюме.** Работа посвящена вопросу проведения имплантологической реабилитации стоматологических больных в условиях недостаточной высоты костной ткани для постановки внутрикостных элементов

длиной более 10 мм в боковых отделах верхней и нижней челюстей. В связи с отказом некоторых больных от костной аугментации принято решение об использовании имплантатов коротких размеров. С целью прецизионной оценки размеров было проведено предоперационное компьютерно-томографическое исследование челюстей. Анализ полученных результатов показал возможность использования имплантатов длиной от 5,5 до 9,0 мм. Для замещения утраченных зубов были применены дентальные имплантаты K3Pro (ARGON DENTAL, Германия). Конструктивные особенности системы позволили использовать по три имплантата, суммарная длина которых равнялась от 20,5 до 23 мм при рекомендуемой 30 мм.

**Ключевые слова:** стоматология, имплантология, костная аугментация, K3Pro, компьютерная томография.

UDC 616.314-089.843

### PLANNING OF DENTAL IMPLANTATION IN COMPLEX ANATOMO-TOPOGRAPHIC CONDITIONS

Tkachenko P. I., Pankevych A. I., Salamakha A. A.

**Abstract.** The use of dental implants in the last decades shows their high efficiency and predictability. In some cases, their usage is a single option method for the dental rehabilitation of patients. Most often it occurs in patients with terminal defects of dentition or edentulous jaws, especially the lower, when patients are not always able to use non-fixed dentures constructions. However, even the consent of the patient, and his willingness to perform the planned complex of operative and therapeutic actions is insufficient. Primarily, this is caused by the limited bone tissue volume. On the basis of clinical factors, doctor and patient should solve the new problem – to eliminate unfavorable anatomical factors. Their solutions are various: augmentation of bone tissue volume, and in case of preliminary preparation refusal – positioning of intraosseous elements in unfavorable position for prosthesis. Sometimes the fear of such intervention even prompts the patients to refuse planned implantation.

The aim of the study was to carry out implantologic rehabilitation of dental patients in unfavorable anatomical and topographical conditions without bone augmentation.

Object and research methods. To achieve the stated objectives, 19 patients with terminal defects of maxilla and mandibula dentition who were treated from June 2013 till December 2015 were chosen. Unilateral defects of the upper or lower jaw were examined in 7 patients, bilateral defects of the upper or lower jaw – in 9 and unilateral defects on the both jaws – in 3 patients. Surgery was performed to replace three teeth of the lateral group, that was depended on the clinical situation. Typically, the implants replaced two premolars and a molar or premolar and two molars. One of the implants in each segment had a length of less than 7.5 mm and diameter of 4.5 mm. Other implants were no longer than 9.0 mm, with diameter of 4.0 mm.

Preoperative x-ray examination of the jawbones of all the patients was performed using a helical CT scanner «Siemens somatom Emotion» (Siemens Healthcare GmbH). Postoperative control was carried out using orthopantomograph or intraoral x-ray examination of the alveolar process.

The results of the study and their discussion. Analysis of the computer tomography results allowed us to obtain qualitative and quantitative characteristics of bone tissue, that has simplified the task of the surgeon in choosing the implant sizes. However, we faced the fact of insufficient bone height for set-up of intraosseous elements of standard length.

To avoid additional surgical interventions we have used dental implants K3Pro (ARGON DENTAL, Germany) with certain design features and Protocol setup. The design of the implant is provided: Switch-platform for subcrestal placement; thread type that tightens the spongy bone in apex region, as well as its oval shape for safe placement under the mucous membrane of the Highmore's sinus; conical connection (Morse taper) of implant and abutment that immobilizes and seals critical area in implantology. Such structure allows the usage of short length implants. In particular, for maxilla and mandibula molars replacement, the implant length of 9,0 and 4,0 mm will be proper, in some cases it is possible to apply implants with a length of 7,5 mm, which does not allow to perform most of the systems available on the market.

Short implants with a length of 5,5-6,5 mm, diameter 4,5 mm were used while implanting. However, the only requirement pertaining the implants with a length less than 7,5 mm was that they were not used during the replacement of single defects, but only in combination with implants of 7,5 mm and more. It should be emphasized, that the minimum total length of three implants was 20,5 mm, and the largest 23 mm, with recommended 30,0 mm in classic implants placement.

**Keywords:** dentistry, implantology, bone augmentation, K3Pro, computer tomography.

*Рецензент – проф. Аветіков Д. С.  
Стаття надійшла 15.01.2016 року*