МІНІСТЕРСТВО ОХОРОНИ ЗДОРОВ'Я УКРАЇНИ
ВИЩИЙ ДЕРЖАВНИЙ НАВЧАЛЬНИЙ ЗАКЛАД УКРАЇНИ
«УКРАЇНСЬКА МЕДИЧНА СТОМАТОЛОГІЧНА АКАДЕМІЯ»

СТАВИЦЬКИЙ СТАНІСЛАВ ОЛЕКСАНДРОВИЧ

УДК [616.716+617.52]-003.92-08

КЛІНІКО-МОРФОЛОГІЧНЕ ОБҐРУНТУВАННЯ КОМПЛЕКСНОГО ЛІКУВАННЯ ПАТОЛОГІЧНИХ РУБЦІВ, ЩО ЛОКАЛІЗОВАНІ В ДІЛЯНКАХ ГОЛОВИ ТА ШИЇ

14.01.22 – стоматологія

Автореферат

дисертації на здобуття наукового ступеня
кандидата медичних наук

Полтава – 2012

ЗАГАЛЬНА ХАРАКТЕРИСТИКА РОБОТИ

Актуальність теми. Не зважаючи на велику кількість наукових розробок, з урахуванням досягнень сучасної медицини проблема утворення патологічних рубців залишається актуальною в щелепно-лицевій та пластичній хірургії, внаслідок відсутності єдиного погляду щодо етіології, патогенезу та частих рецидивів після повторних хірургічних втручань. За статистичними даними від утворення келоїдних та гіпертрофічних рубців страждають близько 10 % населення земної кулі (Болховитинова Л.А., 1977; Резникова А.Е., 1996; Фисталь Н.Н., 2008; Cold M.H., 2000; Puzey G.J., 2002; Karakoz H.T., 2009).

У процесі вивчення причинних факторів, що призводять до формування рубцевозмінених тканин, думки вчених розділились в зв'язку з відсутністю єдиного погляду на участь кожного із складових компонентів даної патології. Деякі з них відносили келоїд до доброякісних пухлин (Brown C.A., 2002). Існує думка, що утворення келоїду є наслідком порушення розвитку сполучної тканини дерми. Їх слід розглядати як різновид рубцевих змін шкіри, що можуть обумовлюватися порушенням колагеноутворення (Малыхина Т.В., 2000; Денисенко О.Г., 2006). Келоїд вивчали, як наслідок проліферації фіброзної тканини з підсосочкового шару рубця, що виникає внаслідок травми (Евтеев А.А та співав., 2008; Puzey G.J., 2002; Van der Kerkhove E., 2008).

За думкою багатьох авторів основним методом, що застосовується для лікування келоїдних рубців, є хірургічне їх видалення. Проте, після висічення рубцевозмінених тканин в 40-50% випадків спостерігаються рецидиви, а велика кількість інших методик, що використовуються (рентгенотерапія, пірогеналотерапія та ін.), також не завжди ефективні і не дають очікуваних та бажаних результатів (Фисталь Н.Н., 2008; Мишалов В.Г., 2008; Bermen B.B. et al., 2008).

Важливу роль при виборі методик лікування відіграє і локалізація рубців, оскільки, саме вона, зазвичай, визначає рівень естетичності кінцевого результату та покращення якості життя для кожного конкретного хворого (Аветіков Д.С., 2010; Tanseth K.A., 2008).

Натепер у пацієнтів зі схильністю до утворення патологічних рубців з успіхом застосовуються силіконові наклейки та пластини, що дозволяє досягти відносно задовільних результатів (Белоусов А.Е., 2005; Мишалов В.Г., 2008; Alster T.S., 2003). Але, на нашу думку, в зв'язку з тим, що силіконові пластини потребують фіксації за допомогою впливу щільної компресії, це унеможливлює їх застосування в черепно-щелепно-лицевій хірургії.

На основі вивчення і проведеного аналізу змісту періодичних та фундаментальних наукових праць, ми дійшли до висновку, що проблема патогенетичного консервативного лікування келоїдних та гіпертрофічних рубців на сьогодні вирішена частково, що й обумовлює актуальність даного дослідження.

Зв'язок роботи з науковими програмами, планами, темами.

Дисертаційна робота є фрагментом комплексної теми кафедри хірургічної стоматології та щелепно–лицевої хірургії з пластичною та реконструктивною хірургією голови та шиї Вищого державного навчального закладу України ″Українська медична стоматологічна академія" (м. Полтава) „Оптимізація консервативного та хірургічного лікування хворих, що мають дефекти та деформації тканин щелепно-лицевої ділянки'' (номер державної реєстрації 0110U004629). Автор є безпосереднім виконавцем фрагмента зазначеної теми.

Мета дослідження – покращення функціональних та естетичних результатів комплексного лікування пацієнтів із келоїдними і гіпертрофічними рубцями різного ґенезу та мінімізація їх рецидивування.

Для досягнення поставленої мети були сформовані наступні завдання:

1. Вивчити морфологічні особливості інтактної шкіри, келоїдних та гіпертрофічних рубців, що локалізовані в ділянках голови та шиї людини в порівняльному аспекті.
2. Провести співставлення гістотопографічних характеристик інцизійних біоптатів келоїдних та гіпертрофічних рубців у залежності від скарг у разі виникнення їх рецидивів після хірургічних втручань.
3. Вивчити вплив місцевого кисневодефіцитного стану на механізм розвитку патологічних рубців.
4. Розробити новий метод інтегральної оцінки стану патологічних рубців шляхом визначення глибини залягання та щільності рубцевої тканини і дослідити динаміку клінічних змін при застосуванні антигіпоксантів на доопераційному етапі.
5. Дослідити активність NO-синтаз та вміст нітрит-аніонів у рубцевозміненій шкірі після застосування різних методик консервативного лікування.
6. Дослідити віддалені результати ефективності використання різних методик комплексного лікування келоїдних та гіпертрофічних рубців.

Об'єкт дослідження: келоїдні та гіпертрофічні рубці голови та шиї.

Предмет дослідження: ефективність комплексного лікування келоїдних і гіпертрофічних рубців після оперативних втручань та мінімізація вірогідності випадків рецидивування.

Методи дослідження:

- денситометричні – для визначення щільності патологічних рубців при різних методиках консервативного лікування;
- планіметричні – для визначення динаміки змін загальної площі до та після лікування;
- біохімічні дослідження – для визначення активності NO-синтаз та концентрації нітрит-аніонів;
- гістохімічні – для визначення фіброархітектоніки келоїдних та гіпертрофічних рубців;
- імуногістохімічні – для визначення кількісного та якісного складу судинних компонентів патологічних рубців;

- методи варіаційної статистики – для встановлення об’єктивності отриманих результатів дослідження.

Наукова новизна отриманих результатів. Вперше надано клініко-морфологічне обґрунтування наявності скарг у пацієнтів із келоїдними рубцями.

За допомогою гістохімічних та імуногістохімічних методик забарвлення доведено залежність кількісного та якісного складу судинних компонентів на розвиток місцевої гіпоксії.

Морфологічно обґрунтоване виникнення рецидивів келоїдних рубців після хірургічного висічення.

Вперше для визначення просторової будови патологічних рубців та розміщення судинних компонентів було застосовано власні методики забарвлення гістологічних препаратів.

Вперше визначено активність загальної NOS та вміст нітрит-аніонів у гомогенатах келоїдних та гіпертрофічних рубців голови та шиї після різних методик консервативного лікування.

Клініко-біохімічно обґрунтований комплекс змін патологічних рубців при комбінованому застосуванні внутрішньорубцевих ін’єкцій емоксипіну та ультрафонофорезу з гелем «Контрактубекс» у порівнянні з традиційним методом лікування.

Розроблено та впроваджено в практичну медицину спосіб діагностики типу рубцевої тканини та визначені критерії оцінки ефективності консервативного лікування патологічних рубців на доопераційному етапі.

Практичне значення отриманих результатів. Розробка та впровадження нових методів комплексного патогенетичного лікування патологічних рубців дозволили істотно зменшити кількість їх рецидивів після хірургічного лікування, а також покращити клінічний перебіг.

Застосування запропонованої нами техніки діагностики щодо визначення типу та об’єму рубцевозміненої тканини дозволило раціонально підібрати методи хірургічної корекції, значно зменшити об’єм і час оперативного втручання та період реабілітації хворих.

Завдяки достовірній різниці показників вмісту нітріт-аніону та активності NO-синтази з’явилася можливість чітко диференціювати тип рубцевої тканини, що є важливим критерієм при підборі методів профілактики рецидивів патологічних рубців різної площі.

Результати дослідження впроваджені в клінічну практику в щелепно-лицевому відділеннях ПОКЛ ім. М.В. Склифосовського та Харківської клінічної лікарні екстреної медичної допомоги та медицини катастроф і використовуються в навчальному процесі на кафедрах хірургічної стоматології та щелепно-лицевої хірургії з пластичною та реконструктивною хірургією голови та шиї; дитячої хірургічної стоматології і пропедевтики хірургічної стоматології; гістології, цитології та ембріології; патоморфології з секційним курсом Вищого державного навчального закладу України „Українська медична стоматологічна академія”, хірургічної стоматології та щелепно-лицевої хірургії Харківського національного

медичного університету; хірургічної стоматології Тернопільського державного медичного університету; хірургічної стоматології Вінницького національного медичного університету.

Особистий внесок здобувача. Дисертаційна робота є самостійним науковим дослідженням. Автором особисто проведений моніторинг відомих фундаментальних та періодичних наукових видань із досліджуваної теми. Здійснено інформаційно-патентний пошук.

Самостійно проведений розбір основних теоретичних та практичних положень власної наукової роботи, підбір методик обстеження та лікування, проведено клінічні та рентгенологічні методи дослідження. Впроваджені та запатентовані способи патогенетичного консервативного лікування патологічних рубців різного ґенезу, що локалізовані в ділянках голови та шиї.

Особисто написані всі розділи дисертації та забезпечено впровадження результатів дослідження в клінічну практику та навчальний процес стоматологічних кафедр вищих навчальних медичних закладів. У публікаціях, надрукованих у співавторстві, основні ідеї та матеріали належать дисертанту.

Розділ «Аналіз і узагальнення результатів дослідження», «Висновки» та «Практичні рекомендації» написані разом із науковим керівником.

Морфологічні дослідження проводили на кафедрі патоморфології з секційним курсом (зав. кафедри – д.мед.н, професор Гасюк А.П.), біохімічні дослідження виконували на кафедрі медичної, фізико-колоїдної, біоорганічної та біологічної хімії (зав. кафедри – д.мед.н, професор Непорада К.С.) Вищого державного навчального закладу України «Українська медична стоматологічна академія», м. Полтава; спіральну комп'ютерну томографію проводили на базі діагностичного відділення Полтавського обласного онкологічного диспансеру. Автор щиро вдячний співробітникам цих установ за надану допомогу.

Апробація результатів дослідження. На етапах виконання дисертаційної роботи її основні положення доповідались на: міжнародній науково-практичній конференції „Іноваційні технології в стоматології та щелепно-лицевій хірургії" (Харків, 2009); Всеукраїнській науково-практичній конференції та спеціалізованій виставці „Медична наука – 2009" (Полтава, 2009); Всеукраїнській науково-практичній конференції та спеціалізованій виставці „Медична наука – 2010" (Полтава, 2010); міжнародній науково-практичній конференції „Сучасна стоматологія та щелепно-лицева хірургія" з нагоди 90-ліття з дня народження декана стоматологічного факультету Київського медичного інституту імені О. О. Богомольця, професора Коваленко В. С. (Київ, 2011); міжнародній науково-практичній конференції „Сучасні напрямки розвитку стоматологічної науки і практики", присвяченій 20-річчю кафедри пропедевтики ортопедичної стоматології, 15-річчю зуботехнічного відділення медичного коледжу і 10-річчю журналу „Український стоматологічний альманах" (Полтава, 2011); науково-практичній конференції з міжнародною участю „Актуальні проблеми сучасної морфології", присвяченій 75-ій річниці з дня народження професора М. С. Скрипнікова (Полтава, 2011); конференції з міжнародною

участю „Актуальные вопросы и перспективы развития стоматологии” присвяченій ювілею завідувача кафедри хірургічної стоматології та ЩЛХ ХНМУ, д.мед.н., професора Рузіна Г.П. (Харків, 2011); другому Українському міжнародному з’їзді „II з’їзд Української асоціації черепно-щелепно-лицевих хірургів” (Київ, 2011).

Публікації. За матеріалами дисертаційної роботи опубліковано 17 наукових праць, серед них 7 статей − в наукових виданнях, ліцензованих ВАК України (1-самостійно), 6 робіт у вигляді тез конференцій у збірниках наукових праць, отримано 4 деклараційні патенти України на винахід.

Структура та обсяг дисертації. Дисертаційна робота викладена на 145 сторінках і складається зі вступу, огляду літератури, об’єктів та методів дослідження, трьох розділів власних досліджень, аналізу та узагальнення результатів дослідження, висновків, практичних рекомендацій, списку використаної літератури, що містить 152 найменувань, з них 80 кирилицею та 72 латиницею. Робота ілюстрована 12 таблицями та 48 рисунками.

ОСНОВНИЙ ЗМІСТ

Матеріали та методи дослідження. Для досягнення поставленої мети і вирішення завдань дисертаційної роботи проведено комплекс клінічних і лабораторних досліджень.

Клінічні спостереження ґрунтуються на порівняні результатів комплексного лікування 74 хворих із патологічними рубцями шкіри голови та шиї із використанням різних методів консервативної корекції, а саме – традиційний метод та запропонованим нами методом. Найуживанішим традиційним методом, висвітленим в медичній літературі та найчастіше використованим у практиці хірургічного стаціонару, ми вважаємо втирання в поверхню рубця гелю „Контрактубекс” та гормонотерапію. Гель „Контрактубекс” використовувався двічі на день протягом 5 тижнів. Для гормонотерапії нами застосовувався гідрокортизону ацетат. Глюкокортикоїдний гормон застосовувався один раз на тиждень, ін’єкції проводилися безпосередньо в рубцеву тканину, не більше п’яти ін’єкцій на курс лікування. Разова доза вищезазначеного препарату не перевищувала 0,7 мл.

В основу запропонованого нами методу покладено підбір лікарських засобів, які зменшують місцеву циркуляторну гіпоксію завдяки оптимізації потрапляння кисню до тканин та відтворення ангіогенезу. Для консервативної корекції нами запропонований синтетичний антиоксидант емоксипін, із капіляростабілізуючим впливом та вираженою антигіпоксантною дією.

Разом із емоксипіном для комплексної терапії застосовувалось фізіотерапевтичне введення гелю „Контрактубекс” за допомогою ультрафонофорезу.

Внутрішньорубцеві ін‘єкції 1% розчину емоксипіну проводились двічі на тиждень, по 7 ін’єкцій на курс лікування. Разова доза введення препарату

після кожної ін’єкції поступово збільшувалась. Безпосередньо перед хірургічним лікуванням емоксипін вводився максимальною дозою, яка сумарно становила до 3 мл у залежності від площі рубцевозмінених тканин. Препарат на доопераційному етапі вводився в рубцевозмінену та в поряд розташовану непошкоджену тканину.

Внутрішньотканинне введення лікарських засобів, що входять до складу гелю „Контрактубекс” проводилося за допомогою ультрафонофорезу, 3 рази на тиждень, сумарно до 10 відвідувань.

Таким чином, пацієнти всіх клінічних груп спостереження отримували консервативне лікування на доопераційному етапі. Традиційним лікуванням було проліковано 26 хворих: з них 12 пацієнтів із келоїдними рубцями та 14 із гіпертрофічними. Запропонованою методикою медикаментозної корекції патологічних рубців голови та шиї було проліковано 26 хворих із першої групи та 22 хворих із другої відповідно.

До групи контролю увійшли пацієнти, загальною кількістю 12 осіб, в яких забиралися фрагменти шкіри після місцево-пластичних операцій під час усунення надлишків шкіри. Згода пацієнтів на проведення дослідження була отримана до проведення оперативних втручань.

Матеріалом для біохімічного дослідження були гомогенати рубцевозмінених тканин до і після консервативного лікування та непошкоджена шкіра (група контролю), які отримували після хірургічного витинання рубцевозмінених тканин та надлишків шкіри під час проведення ліфтингів і місцевопластичних оперативних втручань.

Матеріалом для дослідження гістотопографії були інцизійні біоптати рубцевозмінених тканин топографоанатомічних ділянок голови та шиї, які отримувались після хірургічного висічення.

Тканини рубців забарвлювали за методиками Маллорі, Харт+Ван Гізон (у нашій модифікації − патент України на корисну модель №59649) та амідочорним 10 В (у нашій модифікації − Патент України на корисну модель №60061). Для визначення стану мікроциркуляторного русла келоїдних та гіпертрофічних рубців було проведене імуногістохімічне дослідження з використанням імунного маркеру VEGF.

З метою визначення глибини залягання, зовнішнього та внутрішнього об’єму, щільності рубцевої тканини нами використовувалась спіральна комп’ютерна томографія. Вищенаведений метод візуалізації використовувався в 36 хворих у складних та сумнівних із хірургічної точки зору випадках. Для проведення дослідження використовували апарат "CT/L Dual", фірми Дженерал електрик (США). Товщина зрізу (слай) у всіх виконаних дослідженнях становила 2 мм.

Для об’єктивної оцінки зменшення площі зовнішнього об’єкту рубцевої тканини на різних етапах консервативної корекції нами було застосовано планіметричне дослідження. На рубець накладали стерильний лист целофану, на якому намічалися точки, що відповідали довжині та ширині рубця.

Отримані дані оброблялися методом варіаційної статистики, відмінності вважались за вірогідні при $p \leq 0,05$. Всі перераховані параметри та критерії визначались із використанням електронної таблиці Excel і пакету програм Microsoft Excel.

Із непараметричних методів при визначені вірогідності показників дослідження нами було використано U-критерій Уілкоксона-Манна-Уітні. Відмінності вважались за вірогідні при $p \leq 0,05$.

Результати досліджень та їх обговорення. При виконанні роботи, з метою розробки патогенетично обґрунтованого методу лікування келоїдних та гіпертрофічних рубців, проведена порівняльна оцінка морфологічної будови патологічних рубців та інтактної шкіри, визначена динаміка змін клінічних та біохімічних показників до та після застосування різних методик консервативного лікування.

При гістохімічному та імуногістохімічному забарвлені інтактної шкіри обличчя чітко диференціюються основні клітинні диферони, волоконні структури та судинні елементи. Встановлено, що вегетація епідермісу здебільшого обумовлена мітотичним поділом клітин базального шару.

Визначено, що численні судини інтактної шкірі, що постійно регенерують, мають добре виражений ендотеліальний шар, із розширеним просвітом. Артеріоли та венули з’єднуються між собою артеріоло-венулярними анастомозами. Кровонаповнення судин чітко контролюється нервовою регуляцією. На нашу думку, наявність великої кількості судин та їх постійна фізіологічна регенерація забезпечує збагачення тканин киснем та підтримує гомеостаз непошкодженої шкіри.

При морфологічному дослідженні келоїдних рубців нами вважалося за доцільне провести обґрунтування явищ гіпереластолізу, як адаптаційно-компенсаторного процесу щодо формування гіалінозу. Саме не диференційна дисплазія сполучної тканини обумовлює заміщення та обтурацію поодиноких судинних компонентів, чим ускладнює місцевий кисневодефіцитний стан келоїдозмінених тканин.

Проведене нами морфологічне дослідження дозволяє встановити, що тканина гіпертрофічного рубця характеризується дисрегенераторним процесом у вигляді порушення співвідношення між епідермісом та підлеглими до нього шарами дерми.

Імуногістохімічне забарвлення з маркером VEGF підтверджує літературні дані стосовно відсутності процесів фібриноїдного набухання та гіалінозу в тканині гіпертрофічного рубця. Було визначено, що постійний ріст мікросудин сприяє в гіпертрофічному рубці ліквідації процесів фібриноїдного набухання та гіалінозу, на відміну від келоїду.

Нами морфологічно обґрунтовані суб’єктивні дані пацієнтів із келоїдними рубцями після гістохімічного забарвлення фукселінпікрофуксином у нашій модифікації. Встановлено, що в товщі келоїдного рубця наявні невроми, що характеризуються концентричними, спіралеподібними пучками мієлінових волокон. На нашу думку наявність невром, що знаходяться під компресійною дією колагенових та еластичних

волокон, обумовлює скарги в пацієнтів стосовно парестезій, свербіжу та локального болю.

Відомо, що нелікований келоїд у 90 % випадків рецидивує після хірургічного висічення.

Після фарбування інцизійних біоптатів келоїдних рубців амідочорним 10 В (у нашій модифікації) в основній зоні та в зоні росту чітко відмежовується гомогена маса – детрит. Саме присутність детриту, на наш погляд, спричиняє рецидиви після хірургічного висічення келоїду. Тому, нами було запропоновано застосування гістохімічного забарвлення інцизійного біоптату після видалення келоїдозмінених тканин для визначення наявності в ньому детриту разом із непошкодженими тканинами, що розміщені глибше.

Плазморагія та накопичення білкового депозиту в периваскулярному просторі обумовлює гальмування місцевої гемодинаміки, що пояснює зменшення транспорту кисню до тканин. Саме зниження оксигінації та підвищення проникності судинної стінки викликає місцеву гемоциркуляторну гіпоксію. Тому, на нашу думку, для ліквідації місцевого кисневодефіцитного стану слід застосовувати препарати, що стабілізують судинну стінку та зменшують гіпоксію тканин шляхом пригнічення процесів ПОЛ.

У літературі зустрічаються поодинокі дослідження іноземних авторів, що пов’язують виникнення келоїдних та гіпертрофічних рубців із екзо- та ендогенним оксидом азоту, головним клітинним посередником.

Нами підтверджені літературні дані про те, що певну роль серед основних етіологічних чинників утворення патологічних рубців відіграє NO-ергічна система. Саме надлишкова кількість NO, як міжклітинного посередника, викликає вазодилятацію та накопичення пероксинітриту.

Враховуючи отримані власні дані, доведена роль оксиду азоту в патогенезі рубцевих змін шкіри. З одного боку недостатність продукції NO конститутивними ізоформами NO-синтаз сприяє порушенню кровопостачання та розвитку гіпоксії у пошкодженій ділянці шкіри, з іншого – надмірне утворення оксиду азоту індуцибільною NO-синтазою призводить до утворення цитотоксичного пероксинітриту та створює умови для активації колагеногенезу за рахунок активації експресії трансформуючого фактору-β.

Аналіз літературних джерел дозволив нам відокремити ряд невирішених питань діагностики та лікування патологічних рубців, які й визначали одне з завдань дисертаційного дослідження – підвищення ефективності диференційної діагностики келоїдних та гіпертрофічних рубців на доопераційному етапі.

Як підтвердження вищенаведених даних, нами було застосовано спіральну комп’ютерну томографію для візуалізації глибини залягання рубцевозмінених тканин. Коефіцієнт абсорбції при проведенні дослідження відображався в одиницях Хаунсфільда (HU). Так середнє значення щільності нелікованого келоїдного рубця становило 64±2 од. HU, коефіцієнт абсорбції гіпертрофічного рубця – 40±2,38 од. HU, тоді як щільність інтактної шкіри

варіювала в межах 20-22 од. HU. На наш погляд, визначення різниці щільностей між різними типами рубцевої тканини є важливим для диференційної діагностики та оптимізації підбору методів хірургічної корекції.

Встановлено, що в хворих із келоїдними рубцями після застосування власно запропонованого способу лікування, активність NO-синтаз значно зменшилась, достовірно на 121,1% в порівнянні з групою контролю та на 175,2% порівняно з традиційним методом консервативного лікування і на 216,9% від нелікованого келоїдного рубця відповідно.

У пацієнтів із гіпертрофічними рубцями активність NO-синтази достовірно зменшувалась на 95% в порівнянні з інтактною шкірою. Після лікування запропонованим методом активність специфічного ферменту достовірно зменшувалась у порівнянні з пацієнтами, що мали неліковані та ліковані традиційним методом гіпертрофічні рубці на 106,7% та 106,2% відповідно.

Значне зменшення вмісту стабільного метаболіту оксиду азоту – нітрит-аніонів спостерігалося також в обох групах спостереження, яким застосовували запропонований спосіб лікування. Показник вмісту нітрит-аніонів у гомогенаті келоїдних та гіпертрофічних рубців наближався до рівня донорів. У гомогенаті келоїдних рубців після запропонованого методу консервативного лікування вміст нітрит-аніонів достовірно зменшувався в порівнянні з групою контролю на 113,4%. Вміст метаболіту також зменшувався в порівнянні з традиційно лікованими та нелікованими келоїдними рубцями на 79,2% та 60% відповідно.

У пацієнтів із гіпертрофічними рубцями, які отримували запропоноване нами лікування, вміст нітріт-аніонів зменшувався у всіх групах спостереження, тобто даний показник наближався до контролю. Зменшення вмісту також спостерігалось в порівнянні з нелікованими та лікованими традиційним методом пацієнтами, що мали гіпертрофічні рубці (на 110,2% та 104,4% відповідно).

Таким чином, на основі проведених біохімічних досліджень можна зробити висновок, що використання внутрішньорубцевих ін’єкцій емоксипіну радикально впливає на NO-ергічну систему рубцевозміненої шкіри різної морфологічної будови. Запропонований нами метод терапевтичної корекції рубцевозміненої шкіри сприяє зменшенню активності NO-синтаз та вмісту нітрит-аніонів, що пригнічує активацію колагеногенезу.

Аналізуючи показники щільності патологічних рубців на різних етапах медикаментозного лікування, можна зробити висновок, що вони знижуються в усіх без винятку групах дослідження в порівнянні з нелікованими рубцями (рис. 1).

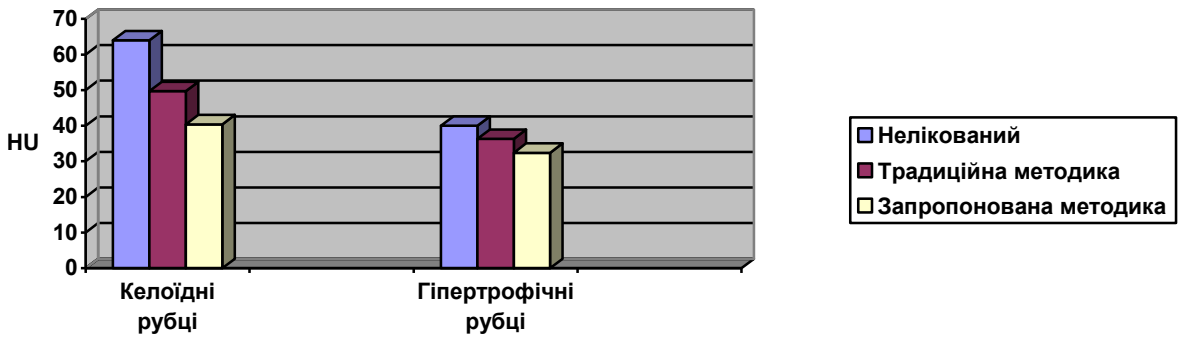

Рис. 1. Відображення денситометричних показників нелікованих та лікованих різними методиками патологічних рубців.

Однак, слід зазначити, що в групі пацієнтів, що отримували запропоноване лікування еластичність рубцевої тканини була значно більше в усіх типах рубцевозмінених тканин. Щільність келоїдозмінених тканин після запропонованого лікування становила 40,4±2 од.HU, а лікованих традиційним методом 49,7±3,8 од.HU. Для порівняння слід відмітити, що середнє значення щільності нелікованого келоїдного рубця становило 64±2 од.HU.

Середнє значення щільності гіпертрофічних рубців у хворих 1-ї групи спостереження становила 32,4±1,95 од.HU, щільність гіпертрофічних рубців у пацієнтів 2-ї групи була 36,3±1,91 од.HU. Денситометричні показники нелікованого гіпертрофічного рубця варіювали в межах 40±2,38 од.HU. Слід підкреслити, що вивчення цих показників рубцевозмінених тканин різних типів після проведення медикаментозної корекції дає можливість комплексно підійти до рішення проблеми підбору методів хірургічної корекції та визначення її доцільності взагалі.

Таким чином, даний метод діагностичної візуалізації дозволяє у визначній мірі, прогнозувати появу патологічних рубців після комплексного лікування.

Особливості клінічної картини патологічних рубців характеризувалися зменшенням площі рубцевозмінених тканин. Порівнюючи показники планіметричного дослідження в обох групах спостереження до оперативного втручання, слід зазначити, що вони не мали достовірної різниці, але чітко простежувалася тенденція до зменшення площі рубцевих масивів у пацієнтів, що отримували запропоноване лікування (рис. 2).

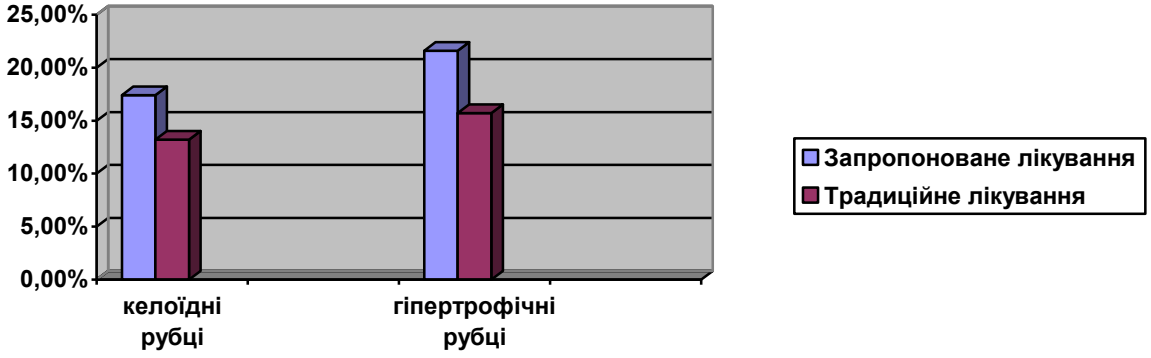

Рис. 2. Різниця зменшення площі патологічних рубців після різних методик лікування.

Показники планіметричного дослідження в лікованих запропонованим методом келоїдозмінених тканинах достовірно зменшувалась на 17,4% від даних, що отримані при дослідженні нелікованих келоїдних рубців. Після традиційного лікування загальна площа келоїдного рубця зменшувалась на 13,2%.

Значно зменшувалась загальна площа гіпертрофічних рубців у пацієнтів, що отримували внутрішньорубцеві ін'єкції емоксипіну та ультрафонофорез гелю „Контрактубекс", а саме на 21,6% (для порівняння загальна площа гіпертрофічних рубців у пацієнтів, що лікувалися традиційним методом зменшилась на 15,7%).

Таким чином, застосування внутрішньорубцевих ін'єкцій емоксипіну в комплексі з ультрафонофорезом протирубцевого гелю „Контрактубекс" значно зменшує зовнішню площу келоїдних та гіпертрофічних рубців.

Нами враховувалась динаміка суб'єктивних змін на різних етапах та при використанні різних методик лікування. Так було визначено, що при застосуванні емоксипіну та ультрфонофорезу гелю „Контрактубекс" значно зменшилась періодичність парестезій, свербежу та локального болю в келоїдозмінених тканинах у порівнянні з традиційним лікуванням (рис. 3, 4).

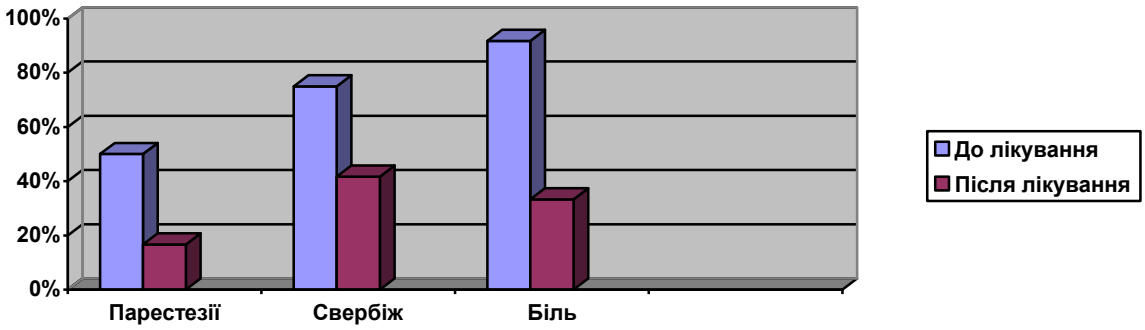

Рис. 3. Суб'єктивні зміни в пацієнтів, що отримували традиційний метод лікування.

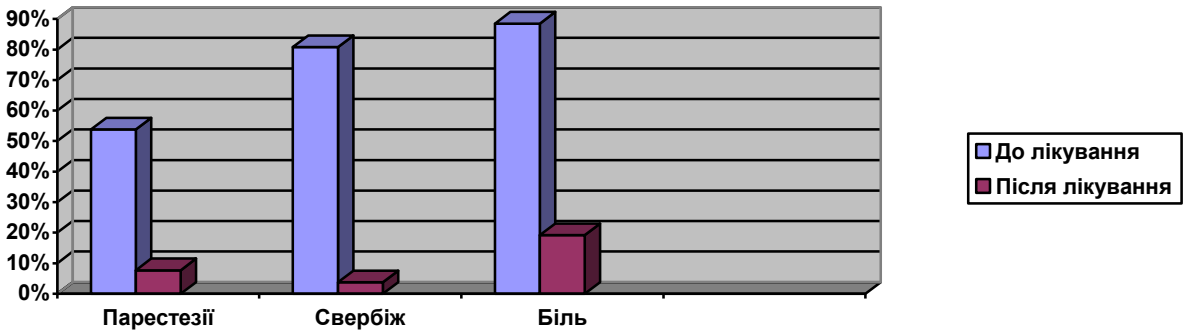

Рис. 4. Відображення зменшення скарг хворих до та після запропонованого методу консервативного лікування.

На наш погляд, це пояснюється властивістю емоксипіну та вищенаведеного протирубцевого гелю впливати на структурність біомембран та зменшувати периваскулярний набряк за рахунок стабілізації судинних мембран. Більшість наукових робіт, що присвячені лікуванню та профілактиці келоїдних рубців приділяють увагу зменшенню кількості післяопераційних рецидивів тільки після проведення адекватної консервативної корекції.

Нами досягнуто достовірне зменшення рецидивів келоїдних рубців після хірургічного висічення. Так, у хворих першої групи спостереження кількість післяопераційних рецидивів зменшилася до 11,5%, тоді як при традиційному лікуванні післяопераційний келоїдний рубець виник у 33,3% випадків (для порівняння нелікований келоїдний рубець рецидивує в 80-90% випадків).

Треба відмітити, що в усіх випадках після висічення келоїдозмінених тканин було морфологічно підтверджено, що келоїдний рубець видалено з основною зоною та зоною росту. Ці показники доведені наявністю детриту, що межує з непошкодженою тканиною.

З нашої точки зору, зменшення кількості рецидивів пояснюється вибором консервативної корекції, разом із хірургічним лікуванням. Так, властивість емоксипіну відтворювати ангіогенез, збільшувати вміст циклічних нуклеотидів та стимулювати фібринолітичну активність забезпечує зменшення місцевої гіпоксії. Якісний та кількісний вплив емоксипіну на судинні компоненти покращує місцеву гемодинаміку. Відтворення місцевого ангіогенезу прискорює загоєння післяопераційної рани та певною мірою запобігає потраплянню патогенних мікроорганізмів до рани, що виникла після хірургічного висічення келоїдних рубців. Одночасно дія емоксипіну підсилюється завдяки впливу звукових хвиль та діючих речовин, що входять до складу гелю «Контрактубекс». Це, на наш погляд, обумовлене стимулюванням трансмембранного перенесення та активного транспорту молекул діючих речовин вибраних препаратів.

Таким чином, на підставі аналізу отриманих клініко-біохімічних та гістотопографічних досліджень, а саме динаміки суб’єктивних змін,

планіметричного дослідження, денситометричних показників, показників NO-ергічної системи рубцевозмінених тканин та непошкодженої шкіри, визначення якісного та кількісного вмісту клітинних та волоконних елементів і міжклітинного матриксу сполучної тканини патологічних рубців нами було доведено ефективність комбінованого застосування емоксипіну та ультрафонофорезу гелю „Контрактубекс” у комплексному лікуванні патологічних рубців голови та шиї на доопераційному етапі.

ВИСНОВКИ

У дисертаційній роботі наведені теоретичне обґрунтування і практичне вирішення актуальної наукової задачі – підвищення ефективності комплексного лікування келоїдних та гіпертрофічних рубців голови та шиї за рахунок застосування лікувально-діагностичних алгоритмів, заснованих на визначенні морфологічних та біохімічних особливостей рубцевих тканин.

1. В інтактній шкірі ділянок голови та шиї чітко диференціюються основні клітинні диферони, волоконні структури та чисельні судинні компоненти, що забезпечують стабільний гомеостаз. Організація осередків гіалінозу в центральній зоні келоїдних рубців утворюється завдяки фібриноїдному набуханню та плазморагії судин. Постійний ріст мікросудин у гіпертрофічному рубці сприяє ліквідації процесів фібриноїдного набухання та гіалінозу.

2. Наявність у товщі келоїдного рубця невром, що знаходяться під постійною компресією, хаотично орієнтованих колагенових та еластичних волокон, спричиняють суб’єктивні порогові відчуття стосовно характеру проявів локального болю, парестезій та свербежу. Превалювання в основній масі та зоні росту келоїдних рубців гомогенної структури, яка представлена детритом, обумовлює виникнення рецидивів після його хірургічного висічення.

3. Плазморагія та накопичення білкового депозиту в периваскулярному просторі звужує просвіт судин патологічних рубців та обумовлює зменшення ступеня насичення киснем тканин, що викликає місцеву гемоциркуляторну гіпоксію.

4. Використання спіральної комп’ютерної томографії із системним застосуванням методу інтегральної оцінки для комплексної діагностики типу рубцевих тканин, визначенням прихованого внутрішнього об’єму і площі патологічного рубця, чіткості його меж та контурів дозволяє в оптимальному варіанті диференційовано визначити доцільність застосування хірургічної корекції в кожному конкретному випадку.

5. Після проведення запропонованого комплексу лікувальних заходів активність NO-синтаз у гомогенатах келоїдних рубців достовірно зменшується в 1,8 рази в порівнянні з традиційним методом консервативного лікування та в 2,2 рази в разі непроведення лікування пацієнтів, концентрація нітрит аніонів зменшилась в 0,6 та 0,8 рази відповідно. При наявності гіпертрофічних рубців активність NO-синтаз та концентрація нітрит-аніонів у

гомогенатах зменшується незначно в порівнянні з інтактною шкірою, нелікованих і в хворих, яким застосований традиційний метод лікування.

6. При застосуванні ін'єкцій емоксипіну в комбінації з ультрафонофорезом геля „Контрактубекс" загальна площа келоїдних рубців зменшується на 17,4%, а гіпертрофічних на 21,6% на відміну від 13,2% і 15,7% при традиційному лікуванні відповідно. У віддалені періоди спостереження (через 10 місяців) рецидиви келоїдних рубців прослідковуються у 12% хворих, при традиційному лікуванні – в 31,25% випадків. Утворення нормотрофічного рубця спостерігається у 86,4% пацієнтів після хірургічної корекції на фоні запропонованої медикаментозної підготовки, тоді як при традиційному лікуванні це визначалось лише в 54,5% спостережень.

ПРАКТИЧНІ РЕКОМЕНДАЦІЇ

1. Пропонуємо висікати келоїд повністю в межах детритних тканин. Це пояснюється причетністю основної зони, де локалізована гомогена маса, до виникнення рецидивів.

2. Для чіткої диференційної діагностики типу рубцевої тканини та вибору методики профілактики зрізи з отриманих рубцевих тканин необхідно забарвлювати за запропонованими нами модифікаціями Харт із дофарбуванням за Ван Гізон (патент України на корисну модель №59649) та амідочорним 10 В (патент України на корисну модель №60061).

3. Для диференційної діагностики типу рубцевої тканини на етапі профілактики рецидивів після хірургічного висічення келоїдного рубця пропонується визначати активність загальної NOS та концентрацію нітрит-аніонів.

4. Для підбору оптимального патогенетичного методу лікування патологічних рубців голови та шиї в клінічній практиці доцільно застосовувати емоксипін у комплексі з фізіотерапевтичним лікуванням – ультрафонофорезом гелю „Контрактубекс" (патент України на корисну модель №63262) .

5. На етапі планування хірургічного втручання, за допомогою спіральної комп'ютерної томографії, пропонуємо вимірювати щільність рубцевозміненої і непошкодженої шкіри з визначенням об'єму і топографії внутрішньої глибини рубця.

6. Для консервативного лікування патологічних рубців голови та шиї в практиці щелепно-лицевого стаціонару пропонується наступна схема: внутрішньорубцеві ін'єкції препарату емоксипін – 0,2 мл на 1 см² площі рубцевих тканин через день у комбінації з ультразвуковими коливаннями частотою 2500 кГц, інтенсивністю 0,7 Вт/см² для гіпертрофічних та 0,9 Вт/см² для келоїдних рубців, режим генерації – безперервний, тривалість ультразвукової процедури 10 хв. Процедури призначають через день, на курс 12 відвідувань.

СПИСОК ОПУБЛІКОВАНИХ ПРАЦЬ ЗА ТЕМОЮ ДИСЕРТАЦІЇ

1. Аветіков Д.С. Патоморфологічне обґрунтування лікування молодих келоїдних рубців препаратом «Флостерон» / Д.С. Аветіков, С.О. Ставицький // Актуальні проблеми сучасної медицини. – 2009. – Т.9 – № 3(27). – С. 59-61.
Особистий внесок – набір пацієнтів, їх клінічне стоматологічне обстеження, проведення лабораторного дослідження та підготовка статті до друку.
2. Ставицкий С.А. Причины образования келоидных рубцов / С.А. Ставицкий // Актуальні проблеми сучасної медицини. – 2009. – Т.9 – № 4(28). – С. 275-277.
3. Ставицький С.О. Застосування «Емоксипіну» в комплексному лікуванні гіпертрофічних та келоїдних рубців голови та шиї на доопераційному етапі / С.О. Ставицький, В.Ф. Почерняєва, Д.С. Аветіков // Український стоматологічний альманах. – 2011. – № 1. – С. 89-90.
Особистий внесок – набір пацієнтів, їх клінічне стоматологічне обстеження, проведення лабораторного дослідження та підготовка статті до друку.
4. Ставицький С.О. Загальна характеристика морфологічної будови різних типів рубцевої тканини / С.О. Ставицький, Д.С. Аветіков // Вісник проблем біології і медицини. – 2011. – № 2. – С. 45-48.
Особистий внесок – набір матеріалу дослідження, фарбування гістологічних препаратів, підготовка статті до друку.
5. Ставицький С.О. Гістохімічні особливості будови та формування гіпертрофічних рубців голови та шиї / С.О. Ставицький, Д.С. Аветіков, Д.Є. Ніколенко // Вісник проблем біології і медицини. – 2011. – №4. – С. 223-225.
Особистий внесок – набір пацієнтів, їх клінічне обстеження, проведення лабораторного дослідження та підготовка статті до друку.
6. Ставицкий С.А. О диагностике и хирургической коррекции рубцов головы и шеи / С.А. Ставицкий, Д.С. Аветиков, С.Б. Кравченко // Український стоматологічний альманах. – 2011. – № 6. – С. 50-52.
Особистий внесок – набір пацієнтів, їх клінічне стоматологічне обстеження, проведення лабораторного дослідження та підготовка статті до друку.
7. Аветіков Д.С. Гістохімічні особливості будови та формування келоїдних рубців голови та шиї людини / Д.С. Аветіков, С.О. Ставицький // Вісник проблем біології і медицини. – 2012. – №1. – С. 271-273.
Особистий внесок – набір пацієнтів, їх клінічне стоматологічне обстеження, проведення лабораторного дослідження та підготовка статті до друку.
8. Патент на корисну модель №44539, Україна, МПК А61К31/00. Спосіб консервативного лікування келоїдних рубців, що локалізовані в ділянці голови та шиї. / Аветіков Д.С., Ставицький С.О., Скрипник В.М. – № 2009 03435; заявл. 10.04.2009; опубл. 12.10.2009, Бюл. №19.
Особистий внесок – огляд літератури щодо цієї проблеми, участь в проведенні патентного пошуку та клінічній апробації методу.
9. Патент на корисну модель №59649, Україна, МПК G01N3310. Спосіб визначення просторової будови еластичних волокон анатомо-топографічних

ділянок голови / Аветіков Д.С., Гасюк А.П., Ставицький С.О., Скрипник В.М. – № u 2010 13090; заявл. 04.11.2010; опубл. 25.05.2011, Бюл.№10.

Особистий внесок – огляд літератури щодо цієї проблеми, участь в проведенні патентного пошуку та лабораторній апробації даного методу.

10. Патент на корисну модель №60061, Україна, МПК G01N3310. Спосіб визначення будови нервових волокон у нормі та в умовах патології / Пера-Васильченко А.В., Ставицький С.О. – №u 2010 13692; заявл. 18.11.2010; опубл. 10.06.2011, Бюл.№11.

Особистий внесок – огляд літератури щодо цієї проблеми, участь в проведенні патентного пошуку та лабораторній апробації запропонованого методу.

11. Патент на корисну модель №63262, Україна, МПК А61К 47/48. Спосіб медикаментозного лікування келоїдних рубців голови та шиї / Почерняєва В.Ф., Ставицький С.О., Аветіков Д.С. – № u 2011 00067; заявл. 04.01.2011; опубл. 10.10.2011, Бюл.№19.

Особистий внесок – огляд літератури щодо цієї проблеми, участь в проведенні патентного пошуку та клінічній апробації даного методу.

12. Аветіков Д.С. Комп'ютерно-томографічна оцінка ефективності комплексного консервативного лікування келоїдних рубців голови та шиї / Д.С., С.О. Ставицький // «Сучасна стоматологія та щелепно-лицева хірургія»: матеріали міжнародної науково-практичної конференції, 21 січня 2011р. – Київ, 2011. – С.197-198.

Особистий внесок – обстеження та лікування хворих, аналіз та узагальнення клінічних досліджень.

13. Аветіков Д.С. NO-залежні фактори розвитку рубцевих змін шкіри / Д.С. Аветіков, С.О. Ставицький // «Актуальные вопросы и перспективы развития стоматологии: материалы конференции с международным участием, 11 мая 2011г. – Харьков, 2011. – С.9-10.

Особистий внесок – забір матеріалу, проведення біохімічних досліджень та моніторинг отриманих результатів.

14. Аветіков Д.С. Доцільність застосування медикаментозного ультрафонофорезу в комплексному лікуванні патологічних рубців голови та шиї / Д.С. Аветіков, С.О. Ставицький // ІІ з'їзд Української асоціації черепно-щелепно-лицевих хірургів: матеріали з'їзду, 13-14 травня 2011р. – Київ, 2011. – С.281-283.

Особистий внесок – обстеження та лікування хворих, аналіз та узагальнення клінічних досліджень.

15. Аветіков Д.С. Ефективність використання спіральної комп'ютерної томографії у комплексній діагностиці рубцевих змін шкіри голови та шиї на доопераційному етапі / Д.С. Аветіков, С.О. Ставицький // «Інноваційні технології в стоматології та клінічній медицині»: матеріали науково-практичної конференції, 7-8 жовтня 2011р. – Полтава, 2011. – С.54-55.

Особистий внесок – обстеження тематичних пацієнтів, статистична обробка отриманих даних, формування висновків.

16. Аветіков Д.С. Основний клітинний посередник оксид азоту, як домінуюча ланка надмірного рубцеутворення / Аветіков Д.С., Ставицький С.О. // Актуальні питання та проблеми розвитку стоматології на сучасному етапі: збірник наукових праць. – Полтава, 2011. – С.179-180.
Особистий внесок – забір матеріалу, проведення біохімічних досліджень та моніторинг отриманих результатів.
17. Непорада К.С. Активність загальної NOS рубцевозміненої та непошкодженої шкіри голови та шиї / К.С. Непорада, Д.С. Аветіков, С.О. Ставицький // «Сучасна стоматологія та щелепно-лицева хірургія»: матеріали науково-практичної конференції, 25 січня 2012р. – Київ, 2012. – С.325-326.
Особистий внесок – забір матеріалу, проведення біохімічних досліджень та моніторинг отриманих результатів.

АНОТАЦІЯ

Ставицький С.О. Клініко-морфологічне обґрунтування комплексного лікування патологічних рубців, що локалізовані в ділянках голови та шиї. – На правах рукопису.

Дисертація на здобуття наукового ступеня кандидата медичних наук за спеціальністю 14.01.22 – стоматологія. – Вищий державний навчальний заклад України «Українська медична стоматологічна академія» МОЗ України, Полтава, 2012.

Дисертація присвячена підвищенню ефективності діагностики і комплексного лікування пацієнтів із келоїдними та гіпертрофічними рубцями голови та шиї, зокрема покращенню клінічного перебігу, зменшенню частоти рецидивів та скороченню терміну лікування шляхом використання внутрішньорубцевих ін’єкцій антигіпоксанту емоксипіну в комплексі з ультрафонофорезом гелю «Контрактубекс».

Результати клінічної роботи ґрунтуються на обстеженні та лікуванні 74 пацієнтів із патологічними рубцями голови та шиї, що були розподілені на дві групи в залежності від способу медикаментозного лікування.

Проведені клініко-морфологічні дослідження обґрунтовують застосування антигіпоксантної терапії для медикаментозного лікування пацієнтів із патологічними рубцями голови та шиї на доопераційному етапі. Визначено достовірне зменшення активності загальної NO-синтази та концентрації нітрит-аніонів у гомогенатах патологічних рубців після застосування запропонованого лікування. Використовуючи отримані результати, надано практичні рекомендації щодо покращення алгоритмів діагностики та лікування пацієнтів із келоїдними та гіпертрофічними рубцями голови та шиї.

Ключові слова: келоїдні рубці, гіпертрофічні рубці, антигіпоксанти, рецидив, лікування, NO-синтази.

АННОТАЦИЯ

Ставицкий С.А. Клинико-морфологическое обоснование комплексного лечения патологических рубцов, локализированных в областях головы и шеи. – На правах рукописи.

Диссертация на соискание ученой степени кандидата медицинских наук по специальности 14.01.22. – стоматология. – Высшее государственное учебное заведение Украины «Украинская медицинская стоматологическая академия» МЗ Украины, Полтава, 2012.

Диссертация посвящена вопросу повышения эффективности процессов диагностики и лечения пациентов с келоидными и гипертрофическими рубцами головы и шеи, в частности, улучшению клинической картины данной патологии, уменьшению частоты рецидивов и сокращению сроков лечения посредством разработанного нового метода диагностической визуализации и медикаментозного лечения на дооперационном этапе.

Работа базируется на результатах клинико-лабораторных обследований и лечении 74 пациентов с келоидными и гипертрофическими рубцами головы и шеи, которые были разделены на две группы в зависимости от проведенного консервативного лечения.

Выявлено, что среднее значение плотности келоидных рубцов колеблется в пределах 64±2 ед.HU, а гипертрофического рубца 40±2,38 ед.HU. Использование диагностической визуализации значительно оптимизировало планирование хирургического лечения и проведение дифференциальной диагностики патологических рубцов.

В биоптатах келоидных и гипертрофических рубцов значительно меньше функционально активных капилляров, по сравнению с не поврежденной кожей головы и шеи. В гомогенатах рубцовоизмененной кожи преобладает активность общей NO-синтазы, по сравнению с интактной кожей. Морфологическими и биохимическими методами исследования обоснован выбор консервативного дооперационного лечения келоидных и гипертрофических рубцов, который заключается в внутрирубцовых инъекциях антигипоксанта эмоксипина в комплексе с ультрафонофорезом геля «Контрактубекс».

Клинические наблюдения, результаты гистотопографических, биохимических и рентгенологических (томографических) исследований позволили установить высокую эффективность предложенных диагностических и лечебных мероприятий, что значительно улучшает качество жизни пациентов с келоидными и гипертрофическими рубцами головы и шеи. Исходя из полученных результатов, даны практические рекомендации относительно улучшения протоколов диагностики и лечения пациентов с патологическими рубцами головы и шеи.

Ключевые слова: келоидные рубцы, гипертрофические рубцы, антигипоксант, рецидив, лечение, NO-синтазы.

SUMMARY

Stavitskiy S.O. **Clinical morphological foundation of the complex treatment of the pathological scars that are localized in head and neck areas.** – As a manuscript.

This dissertation is aimed to gain a scientific level degree for a candidate in medical science with area of expertise in dentistry. “Ukrainian Medical Dental Academy”, Poltava,2012.

This dissertation is concerned with the increase in efficacy of a diagnostic and a complex treatment of the patients with the keloid scars, as well as hypertrophic scars contained within head and neck areas. Moreover, this study is concerned with the improvement of the clinical length, decrease in the amount of the recrudescence, and also decreases in treatment time by means of the antihypoxicemoxypin injections that are administered into the scar tissue in conjunction with the ultraphonophoresis gel called Contractubex.

The results of the clinical work are based on the observation and treatment of seventy-four patients with pathological scars in the head and neck areas. These patients were divided into two groups depending on the type of the medical treatment.

This implemented clinical morphological research supports the usage of the antihypoxic therapy for medical treatment of the patients with pathological scars localized in the head and neck areas during preoperative period. There has been evident reduction noted in average NO-syntase concentrations of nitric anions in homogeny of the pathological scars after the usage of the recommended treatment. Due to obtained results, the practical recommendations were suggested regarding the improvement of the diagnostics, as well as the patients` treatment with keloid scars, and hypertrophic scars located within head and neck areas.

Key words: keloids scars, hypertrophic scars, antihypoxic therapy, relapse, treatment, NO-syntase.