ШЕШУКОВА ОЛЬГА ВІКТОРІВНА

ПАТОГЕНЕТИЧНІ ОСОБЛИВОСТІ ПЕРІОДОНТИТІВ ТИМЧАСОВИХ ЗУБІВ У ДІТЕЙ ТА ДИФЕРЕНЦІЙОВАНІ ПІДХОДИ ДО ЛІКУВАННЯ

ВИЩИЙ ДЕРЖАВНИЙ НАВЧАЛЬНИЙ ЗАКЛАД УКРАЇНИ
«УКРАЇНСЬКА МЕДИЧНА СТОМАТОЛОГІЧНА АКАДЕМІЯ»

ШЕШУКОВА ОЛЬГА ВІКТОРІВНА

ПАТОГЕНЕТИЧНІ ОСОБЛИВОСТІ ПЕРІОДОНТИТІВ ТИМЧАСОВИХ ЗУБІВ У ДІТЕЙ ТА ДИФЕРЕНЦІЙОВАНІ ПІДХОДИ ДО ЛІКУВАННЯ

Полтава-2016

УДК [616.314.9:616.314.19]-08

Рецензенти:

Завідувачка кафедри стоматології Харківського національного медичного університету МОЗ України,д.мед.н., професор **І.І.Соколова;**
завідувачка кафедри дитячої терапевтичної стоматології з профілактикою стоматологічних захворювань Вищого державного навчального закладу України «Українська медична стоматологічна академія», д.мед.н, професор **Л.Ф.Каськова**

Рекомендовано до друку Вченою радою ВДНЗ України «УМСА». Протокол №2 від 12.10. 2016

Шешукова О.В. Патогенетичні особливості періодонтитів тимчасових зубів у дітей та диференційовані підходи до лікування.-Полтава: Астрая, 2016р. – 162 стр.

У монографії науково обґрунтувана та розроблена схема індивідуального підходу до лікування періодонтитів тимчасових зубів на підставі вивчення провідних етіологічних чинників та ланок патогенезу цього захворювання, удосконалені профілактичні та реабілітаційні заходи.

ВСТУП

Досягнення високого рівня стоматологічного здоров'я як одного із головних чинників, що визначає загальну якість життя людини, відноситься до провідних завдань Всесвітньої організації охорони здоров'я (WHO, 2003). В основу поняття «здорова дитина» у стоматології покладений принцип відсутності будь якого негативного впливу стану органів порожнини рота на стан здоров'я дитини в цілому. Виходячи із цього положення, викликає значне занепокоєння той факт, що ускладнення карієсу займають на теперішній час чільне місце серед стоматологічних захворювань у дітей. Така тенденція констатується науковцями і практичними лікарями-стоматологами не лише на Україні, а дослідниками в інших державах СНД (Юлдашев И.М., 2006; Кисельнікова Л.П. та співавт., 2007; Хамадеева А.М. та співав., 2008; Савичук Н.О., 2008). Висока поширеність періодонтитів, як тимчасових, так і постійних зубів, свідчить про недостатньо ефективну стоматологічну профілактику в цілому та недосконалі методи лікування карієсу і пульпітів (Т.Ф.Виноградова 1987; Л.О.Хоменко і співавт., 2008; Скрипкина Г.И., 2011). Першим етапом у досягненні мети зниження інтенсивності і поширеності стоматологічних захворювань дитячого населення є моніторинг стоматологічної захворюваності.

Ефективне лікування періодонтитів тимчасових зубів залишається ще невирішеною задачею у практичній роботі лікаря-стоматолога педіатра. Існуюча неусвідомленість батьків щодо необхідності санації порожнини рота у дітей з тимчасовим прикусом та зверхнє ставлення стоматологів до проблеми лікування саме тимчасових зубів нерідко призводить до важких наслідків. Невилікуваний хронічний періодонтит тимчасового зуба часто стає джерелом хронічної інтоксикації дитячого організму, підтримує чи викликає запальні процеси в інших органах і системах - ендокардити, ревматичні артрити, нефрити, тонзиліти тощо (Митронин А.В.,та співавт., 2007; Heinrich-Weltzien R. et. al., 2005.)

Не менш тяжким за наслідками є і місцевий вплив запалення у періодонті тимчасового зуба - від гіпоплазії емалі до загибелі зачатку постійного зуба, утворення одонтогенної кісти, розвитку остеомієліту, затримки росту щелепи, формування різноманітної ортодонтичної патології (Хоменко Л.О і співавт., 2006- 2008; Харьков Л.В. та співавт., 2007; Kinane D.F. et. al., 2000; Teng Y.-T.A. et. al., 2002).

В останні роки з'явилися дані, що верхівковий періодонтит частіше асоційований з анаеробною резидентною мікрофлорою, виявлені також деякі види факультативних і облігатно-аеробних мікроорганізмів (Siqueira J.F.Jr. et. al., 2009.)

Існує думка, що ці збудники, які є пародонтопатогенами, активують клітинно-опосередовану і гуморальну імунну відповідь, що може стимулювати тканинну деструкцію при запаленні періодонту (Цепов Л.М. и соавт, 2009; R.C. Jacinto et al., 2003; Stelzel M. et al., 2007). Ці обставини диктують потребу введення в лікувальний комплекс, поряд із традиційними методами обробки кореневих каналів, препаратів, які діють на анаеробну мікрофлору та впливають на активність імунної системи на рівні організму в цілому і порожнини рота зокрема (Череда В.В., 2007; Nonnenmacher C., et al., 2007; Van Hoogmoed C.G. et al., 2008.)

Врахування стану клініко-імунологічних показників при лікуванні періодонтитів та інших запальних процесів щелепно-лицевої ділянки дозволяють прискорити видужання (Кайдашев І.П. та співавт., 2004; Акиншина А.О., 2009; Liapatas SBolan M., et al., 2008). Між тим, питання індивідуалізованої терапії періодонтитів тимчасових зубів на підставі врахування результатів імуногістохімічних досліджень періодонту та спектру виявлених мікробних пародонтопатогенів ще не знайшли свого вирішення. Актуальною є і розробка заходів, направлених на профілактику ускладнень періодонтитів тимчасових зубів у дітей для зменшення важкості наслідків.

Мета дослідження - науково обґрунтувати та розробити схему індивідуального підходу до лікування періодонтитів тимчасових зубів на підставі вивчення провідних етіологічних чинників та ланок патогенезу, удосконалити профілактичні та реабілітаційні заходи.

Впровадження в практику запропонованих показників якості лікування ускладнень карієсу тимчасових зубів у дітей дозволяє оцінити ефективність санаційної роботи лікарів-стоматологів серед дітей дошкільного та молодшого шкільного віку, скоректувати напрямки лікувально-профілактичної роботи лікаря-стоматолога лікувального закладу.

Визначені типи патологічної резорбції, запропонована їх класифікація та тактика лікаря щодо вибору методу лікування хронічних періодонтитів тимчасових зубів відповідно до типу їх резорбції, віку дитини, стану активності каріозного процесу.

Аналіз результатів проведеного дослідження дозволив визначити залучення пародонтопатогенів як етіологічного чиннику та розкрити невизначені ланки патогенезу періодонтитів тимчасових зубів. Впровадження в практику отриманих результатів та їх наукове обґрунтовання сприяло розробці індивідуального підходу до лікування на основі урахування стану імунологічного апарату періодонту.

Запропоновані сучасні схеми діагностики та алгоритми лікування хронічного періодонтити у дітей на основі визначення пародонтопатогенних збудників та локальних імунних розладів. Запропонована схема лікування дозволяє підвищити ефективність лікування та покращити реабілітацію дітей із хронічним періодонтитом тимчасових зубів і може бути широко використана в стоматологічних установах різних рівнів.

РОЗДІЛ 1

1.1. Епідеміологія, сучасні погляди на етіологічні чинники та лікування періодонтитів тимчасових зубів у дітей

В останні роки досить складною залишається ситуація із станом стоматологічного здоров'я дітей, особливо дошкільнят та школярів початкових класів. Карієс раннього дитячого віку є важливою соціальною проблемою і часто супроводжується негативним впливом на стан здоров'я дітей та їх сімей, веде до серйозних наслідків у розвитку зубощелепної системи і знижує якість життя. У результаті проведених досліджень доведено, що об'єктивні показники стоматологічного статусу в дітей мають різний вплив на якість життя дітей із карієсом раннього дитячого віку. Л.П Кисельникова та співав., 2011, при обстеженні дітей у віці від 1 року до 5 років, у яких був діагностований карієс та його ускладнення, визначили, що кількість видалених тимчасових зубів має найбільший вплив на всі критерії якості життя. При збільшенні кількості видалених зубів батьки частіше говорять про наявність у дитини серйозних проблем із зубами, діти частіше скаржаться на біль та дискомфорт у порожнині рота. Значно впливає компонент «в»-видалені (індекс КПВ) на функціональні порушення, особливо на вимову звуків.

Протягом багатьох років у стоматології неодноразово робилися спроби визначення як самого поняття «стоматологічне здоров'я», так і критеріїв його рівня в різних вікових категорій населення. В основу поняття «здорова дитина» у стоматології покладений принцип відсутності будь якого негативного впливу стану органів порожнини рота на стан здоров'я дитини в цілому. Виходячи з такого визначення, характеристика показників ускладненого карієсу є важливою для організації та планування стоматологічної лікувальної та профілактичної допомоги. Тим більш, що на сьогодні стан стоматологічного здоров'я дітей оцінюють переважно не за значущістю факторів ризику, а за наявністю й характером перебігу

сформованих захворювань твердих тканин зубів, пародонту, слизової оболонки, зубощелепних аномалій.

Тимчасовий прикус є важливим етапом у формуванні зубощелепної системи. Виходячи з цього, максимальне збереження тимчасових зубів розглядається як необхідне та бажане. В той же час, кількість видалених з приводу ускладненого карієсу тимчасових зубів залишається високою. Результати аналізу стоматологічного обстеження 677 дітей протягом тривалого часу дозволили визначити M.Tickle et.al., (2002), що 11,7% тимчасових зубів були видалені з приводу болі чи одонтогенних запальних процесів, до того ж, видаленню підлягали як раніше не ліковані, так і запломбовані зуби.

У державах колишнього СРСР ситуація із стоматологічним здоров'ям дітей молодшого віку є також невтішною. Так, карієс тимчасових зубі у дітей раннього віку залишається для стоматологів Росії серйозною проблемою. За результатами обстеження 176 дітей віком від 3 до 36 міс. м.Самари визначено, що поширеність карієсу тимчасових зубів є високою, і вона зростає з віком дитини. В структурі індексу інтенсивності переважає компонент к - каріозні, а у віці 13-24 місяці з'являються уже і видалені зуби: в середньому 0,1 на другому та 0,23 на третьому році життя. Це свідчить про недостатню увагу до санації та неефективні методи лікування як карієсу, так і його ускладнень. Дослідниками підкреслюється, що карієс зубів усіх дітей першого року життя за характером локалізації може розцінюватися як «бутилочний». Незважаючи на пропаганду регулярних відвідувань стоматолога двічі на рік (що проводилися під час вагітності жінки), тільки 5,6% дітей 1-го року життя, 14,9% - 2-го та 35, 2% дітей 3-го року життя відвідали стоматолога. Частка візитів до стоматолога з профілактичною метою від кількості первинних відвідувань складає на 1-му році життя всього 3,6%, на другому – 11,7%, а на третьому – 14,0%. Ці факти свідчать про неефективність стоматологічної освіти батьків з питань профілактики

стоматологічних захворювань у дітей, що призводить до росту поширеності карієсу та його ускладнень.

Нажаль, і натепер існує помилкова думка, що у дітей увагу потрібно приділяти тільки постійним зубам. Це призводить до того, що у тимчасовому прикусі вже до 5 років формується 100% потреба в лікуванні, росте число ускладнень, спостерігається рання втрата зубів, формуються пов'язані з цим аномалії прикусу.

Р.А Фадеевим та співавт. (2008), на основі вивчення стоматологічного статусу 341 дитини м. Санкт-Петербургу визначена 100% ураженість карієсом та його ускладненнями тимчасових зубів у період змінного прикусу. Зростання частоти запальних захворювань щелепно-лицевої ділянки у дітей за 1991-1994 рр. в м. Москва В.В.Рогинский, Н.Н.Коринская, 1996, пов'язують із послабленням уваги до організації поліклінічної ланки дитячої стоматологічної допомоги. Зниження уваги до планової санації призводить до зростання рівня як карієсу, так і його ускладнень. За результатами дослідження 1712 дітей віком від 2 міс. до 15 років , що знаходилися на лікуванні у ЦНДІ Стоматології визначено, що головним джерелом інфекції слугував зуб, уражений хронічним періодонтитом. Серед різноманіття причин загострення хронічного періодонтиту провідну роль набували фактори, що призводять до порушення фізіологічної рівноваги в організмі дитини: переохолодження, перенапруга, перенесені інфекційні, токсичні, вірусні, алергічні захворювання. Із 27 дітей із загостренням хронічного періодонтиту 3 (11%) були у віці до 3 років, 6 (22%)– від 3 до 7 років, що свідчить про значний рівень ускладненого карієсу вже у дітей раннього віку.

За даними Г.И.Скрипкиної (2011), поширеність карієсу тимчасових зубів в м.Омськ серед дітей 6-ти років складає 82%, а інтенсивність захворювання – 4,7. При цьому у 80% дітей цієї вікової групи діагностовано ускладнення карієсу (пульпіт, періодонтит).

Група інших дослідників (В.Г.Сунцов, И.М.Волошина, 2011) визначають, що стоматологічна захворюваність останніми роками значно

зросла, особливо це стосується карієсу тимчасових зубів та його уражень. Так, у дошкільнят м.Омськ розповсюдженість хронічних періодонтитів тимчасових зубів складає 26%, у школярів – 33,1%, при чому, як відмічають автори, у цих дітей зуби були раніше ліковані резорцин-формаліновим методом з приводу ускладненого карієсу.

Подальші дослідження цих авторів підтверджують важливу роль диспансеризації в зміцненні стоматологічного здоров'я дітей. Недостатня інформованість батьків про необхідність огляду дітей раннього віку і санації тимчасових зубів є причиною того, що всього 23% дітей регулярно відвідують стоматолога. Як результат – за допомогою терапевтичних заходів було сановано всього 12% уражених карієсом тимчасових зубів, і тільки у 5% дітей були вилікувані всі тимчасові зуби.

За даними дослідників (А.В.Алимский, А.И.Хамчишкин, 2002) ускладнення карієсу, що вимагають лікування, визначені у 8,2% випадків, а у 5% - зуби підлягають видаленню. Автори роблять висновок про недооцінку впливу стану здоров'я зубів тимчасового прикусу на загальне здоров'я дитини і розвиток зубів постійного прикусу, недостатню увагу до стану тимчасового прикусу з боку батьків і лікарів-стоматологів.

За даними І.М.Юлдашева (2006), 6-ти річні діти Киргизії мають поширеність карієсу тимчасових зубів 89,42%, інтенсивність за індексом кп – 5,21.

У дослідженні стану функціонування стоматологічної допомоги дітям Азербайджану Алієвою Р.К. (2001), підкреслюється високий рівень поширеності карієсу тимчасових зубів при низькій питомій вазі показника запломбованих зубів. Автором наголошується, що ці дані погіршилися у порівнянні із такими, що отримані при обстеженні у 1963 році, тобто більш 35 років назад.

За даними П.А.Леуса (2003), показник кількості здорових дітей Брестської області (Республіка Бєларусь), що об'єктивно характеризує стоматологічне здоров'я дитячого населення, є дуже низьким і складає для

дітей 6-ти років 9,1%, що викликає занепокоєність дослідників. Такий низький відсоток здорових дітей вказує на відсутність чи незадовільну якість профілактичної роботи стоматологічних установ.

Проблема високого рівня ускладненого карієсу тимчасових зубів залишається актуальною на державному рівні і в Україні. За результатами епідеміологічного обстеження дітей України, яке було проведено Інститутом стоматології АМН України, визначена доволі вагома питома вага показників ускладнених форм карієсу тимчасових зубів, що підлягають лікуванню. В структурі індексу кпп (каріозних та пломбованих) їх кількість досягає майже 10%.

Результати проведеного В.П.Вознюком у 2003-2005рр. обстеження дітей та підлітків, що проживають у м. Києві та Київській області, показали, що серед дітей 2-5 років по одному зруйнованому зубу з приводу карієсу мали 6% пацієнтів, по 2 – 21,2%, по 3 – 45,4%, по 4 та більше – 33,3%, а майже 12% дітей мали всі уражені карієсом тимчасові зуби. У переважної кількості дітей пломби у тимчасових зубах були відсутніми (71%), або значно зруйнованими (29%), у більш ніж у половини дітей мало місце передчасне видалення тимчасових зубів або їх повне руйнування. Такий стан тимчасових зубів у дітей, які мають можливість отримати стоматологічну допомогу в провідному муніципальному лікувальному закладі столиці держави свідчить про значні проблеми у збереженні здоров’я зубів дошкільнят столичного регіону.

У інших географічних регіонах України стан стоматологічного здоров’я дітей, а саме, поширеність карієсу тимчасових зубів та його ускладнень, є таким, що викликає занепокоєння. В.Ф.Макєєв (2007) за даними обстеження в динаміці дітей Прикарпаття визначив, що вже у 4 роки 53,48% дітей мають уражені карієсом зуби, при інтенсивності процесу 3,0, а через рік розповсюдженість карієсу в цих дітей зростає на 30%. Це призводить до того, що в 4-х річному віці 9% дітей мають видалені зуби, а через рік їх кількість зростає вдвічі, до 7-8 років більше половини дітей

мають дефекти зубних рядів за рахунок раннього видалення тимчасових зубів.

За даними Б.М.Мірчук, Ахмад Абудан, 2009, у кожної третьої дитини Закарпаття 6-ти річного віку (34,2%) спостерігалася рання втрата тимчасових зубів, причому, кількість дітей з дефектами зубного ряду на нижній щелепі було в 1,4 рази більше, аніж на нижній щелепі. Кількість передчасно видалених тимчасових зубів зростає в 7-річних дітей до 46,6% та до 61,1% - у 8-річних. Передчасна втрата тимчасових зубів у період знімного прикусу вважається авторами однією із причин значного зростання зубощелепних аномалій у дітей і, відповідно, порушення формування фізіологічного прикусу.

За даними Смоляр Н.І., Дубецької І.С. (2006), отриманими в результаті обстеження 839 дітей м.Львів віком від 2 до 7 років, кількість дітей, які мають ускладнений карієс тимчасових зубів, коливається від 34, 37± 8,39 % у 2 роки до 44, 39±44,39% в 7 років, складаючи в середньому 37,3±0,96% для груп лікування дітей 2-7 років.

Обстеження першокласників школи м.Хмельницький, проведене М.К.Добровольською та співав., свідчить про високий рівень карієсу тимчасових зубів за градацією ВООЗ. Аналіз структури індексу КПВ (каріозні, пломбовані, видалені зуби) тимчасового прикусу показав повну відсутність планової стоматологічної санації. Із 725 уражених зубів та 82-х передчасно видалених лише один зуб був запломбований.

За даними Н.В.Левченко (2003), 69,1% 7-ми річних дітей м. Полтави мають уражені карієсом тимчасові зуби з інтенсивністю за індексом кп - 2,2. Проведене епідеміологічне обстеження дітей 219 дітей 3-6 років м.Запоріжжя свідчить про високу стоматологічну захворюваність дітей та низький рівень надання їм стоматологічної допомоги. Ускладнення карієсу були стабільно високими у всіх вікових групах та складали 28,4-26,5%, а у групі дітей з найвищою інтенсивністю карієсу – 43,6%.

Узагальнені результати дослідження стану твердих тканин зубів у дітей такого ж віку (3-6 років) м.Дніпропетровська підтверджують тенденцію, що склалася. Діти 3-х років мають низьку за градацією ВООЗ поширеність карієсу (43,5%), але високу інтенсивність процесу (кпз = 3,03). До 6 років поширеність карієсу зростає до 95,5% і визначається за ВООЗ як суцільна. Інтенсивність ураження карієсом за індексом кпз складає 4,04 зуби. Ускладнений карієс зростає з рівня 12,7% у 3-річних до 23, 07% у 5-річних дітей, до того ж кількість запломбованих зубів була втричі нижча, ніж зруйнованих.

Беззаперечно, всі вищенаведені факти свідчать про те, що на сьогодні несприятлива ситуація щодо карієсу тимчасових зубів та його ускладнень є характерною для популяції в цілому .

Захворювання періодонту в людини класифікується за локалізацією – верхівковий та маргінальний періодонтит, і передбачає деструкцію ділянки зубної зв'язки (періодонту) разом з резорбцією прилягаючої кісткової тканини альвеолярної кістки та, у ряді випадків, зубного кореня. Згідно сучасного розуміння періодонтит зубів розвивається, найчастіше, в результаті проникнення інфекції, продуктів мікроорганізмів та/або продуктів розпаду власних тканин через зубо-ясенне сполучення (маргінальний) чи через сполучення каріозної порожнини з пульпою зуба й, далі, кореневим каналом, його дельтовидним розгалуженням в області верхівки чи фуркації коренів. В.В.Рогинский, Н.Н.Коринская, 1996, провідними діагностичними признаками хронічного запалення в періодонті тимчасового зубу, що дозволяють визначити не тільки наявність, ступінь поширеності патологічного процесу, а також стан оточуючих тканин, вважають рентгенологічні зміни. За їх даними відмічалася резорбція коренів, основними рентгенологічними ознаками якої слугувала деструкція і відсутність кісткової тканини між коренями тимчасових зубів чи навколо них, розсмоктування ще несформованих коренів тимчасових зубів і коренів зубів, що знаходилися рядом. Осередки розрідження чи деструкції кістки, що

охоплювали весь простір між коренями тимчасових зубів, поширювалися на ділянки сусідніх зубів та фолікули постійних.

На сьогоднішній день спостерігається низький відсоток якісного ендодонтичного лікування. Відмічена залежність якості пломбування кореневих каналів зубів від їх групової належності: так, із задовільним пломбуванням каналів, доля однокореневих зубів складає 16,74%, а багатокореневих – лише 2%. Динамічне спостереження показало розвиток нових вогнищ периапікального запалення значно частіше у осіб, що раніше мали ускладнені форми карієсу.

До значного поширення періодонтитів ведуть не тільки соціальні, але і психоемоціональні фактори, що стосуються не тільки дітей та їх батьків, але і саме лікарів-стоматологів. У США в цілому по державі 40-50% всіх каріозних тимчасових зубів у дітей в соціально-неблагополучних сім'ях не лікуються. У Німеччині в 6-7 річних дітей інтенсивність карієсу тимчасових зубів складала 1,6-3,3; з них лікування більш ніж половини каріозних зубів не проводилося. Причиною незадовільного стану тимчасових зубів часто є невпевненість лікаря-стоматолога в лікуванні захворювань пульпи і періодонту тимчасових зубів. Так, 28% всіх стоматологів Німеччини відчувають більший стрес при лікуванні дітей, ніж при хірургічних втручаннях (19%), тривалих лікувальних процедурах (19%) та видаленнях (10%). Навіть у навчальній літературі (Р.Е. Мак-Дональд, Д.Р. Ейвери, 2003, наводиться думка, що «…анатомічна будова кореневих каналів тимчасових зубів значно ускладнює ендодонтичне лікування і робить його непрактичним; … надійність лікування запалення пульпи в постійних зубах не завжди співпадає з надійністю лікування ідентичних випадків в тимчасових зубах».

Ця теза, на жаль, підтверджується і натепер отриманими в практиці результатами. Так, за даними Л.В.Харькова та співав.(2007), з дітей, що перебували на лікуванні в стаціонарі м.Київ з приводу одонтогенних запальних процесів, 80% мали за причинні тимчасові зуби.

Отже, кваліфіковане лікування карієсу та його ускладнень повинно бути направлене на збереження тимчасових зубів до їхньої фізіологічної зміни, що сприяє нормальному формуванню прикусу завдяки попередженню аномалій положення зубів, а також функціональних і естетичних проблем внаслідок ранньої втрати тимчасових зубів. Важливим аспектом при збереженні тимчасових зубів є також профілактика уражень зачатків постійних зубів, що можуть виникнути внаслідок патологічного процесу в тимчасовому зубі.

Загальновизнаним є факт залучення інфекції до етіології захворювань періодонту. Слід відмітити що у формуванні запалення в періодонті, його перебігу та прогнозі велика роль належить взаємодії інфекційних агентів і захисних реакцій організму, адаптивній та вродженим ланкам імунної системи. Багато авторів звертають увагу на неліковані і незадовільно ліковані зуби з вогнищами періодонтиту, які у 98-99% випадків є причиною гнійних запальних захворювань. Показано, що рівень середньомолекулярних олігопептидів, як токсичних продуктів катаболізму ендо- і екзогенних білків, пов'язаніий із навколозубними вогнищами інфекції (Авдоніна Л.І. та ін., 2003). Автори виявили при періодонтитах збільшення рівню середньомолекулярних олігопептидів у 2,2 рази у порівнянні з нормою.

Доведено тісний корелятивний зв'язок хронічного періодонтиту з негативним впливом на стан організму при діабеті I, II типів; сприяння виникненню респіраторних, особливо госпітальних захворювань, спричинення кардіоваскулярних захворювань, та/або зумовлення їх обтяженому перебігу.

Відомо, що зубна бляшка і біоплівка порожнини рота стаціонарних пацієнтів і медичних працівників можуть служити резервуаром госпітальної інфекції. Зуби зазначених осіб колонізовані респіраторними патогенами Pseudomonas aeruginosa, кишковими штамами і Staphylococcus aureus; також значна пропорція культивуємої ротової мікрофлори в деяких випадках була представлена Klebsiella pneumoniae. Суперінфекція цими бактеріями

пояснюється, очевидно, прийомом антибіотиків, що пригнічують нормальну флору, і сприяють посиленому росту бактерій з навколишнього середовища (госпітальної інфекції).

Хронічні вогнища періодонтиту є джерелом мікробних продуктів і відповідних продуктів макроорганізму, яке може реалізувати ефекти тривалий час. Існують три теорії системного впливу інфекції з ротової порожнини. Інфекційна теорія ґрунтується на фактах, що периапікальна інфекція (поряд з Chlamidia pneumonie) є фактором ризику виникнення атеросклеротичних захворювань. Повідомлялося, що у пацієнтів з періодонтитом протеїн Streptococcus sanguis тісно пов'язаний з агрегацією тромбоцитів, а бактеріемія, викликана Porphyromonas gingivalis, може робити внесок в певні гострі тромбоемболічні процеси. Більше того, P.gingivalis здатна розмножуватися і активувати ендотеліальні клітини, що є головним патогенетичним механізмом атеросклерозу (Stelzel M., 2007).

Теорія «дистантного системного ушкодження» в аспекті одонтогенного «хроніосепсису та хроніоінтоксикації», заключається в потраплянні у циркуляцію токсинів або продуктів діяльності патогенних мікроорганізмів порожнини рота. Подальші механізми досліджені недостатньо, однак точно встановлено, що бактеріальний ліпополісахарид (ЛПС) запускає надактивну відповідь лейкоцитів, що пов'язана із кардіоваскулярною патологією (W. Losche, F. Karapetow, A. Fohl et al., 2000). Теорія «дистантного запалення» обґрунтована тим, що періодонтальна інфекція здатна індукувати зміни в імунних функціях, внаслідок чого відбувається дисрегуляція метаболізму ліпідів у сироватці крові через прозапальні цитокіни.

Мікрофлора порожнини рота підрозділяється на постійну і випадкову. Постійна, нормальна специфічна мікрофлора сформувалася завдяки еволюційно установленими відносинам симбіозу й антагонізму між різними видами мікроорганізмів, з одного боку, і захисними механізмами макроорганізму, з іншого. Постійна, нормальна мікрофлора ротової порожнини представлена в основному коменсалами. Вона, безсумнівно,

виконує ряд важливих для організму функцій: стимулює розвиток лимфоїдної тканини і грає важливу захисну роль. Представники нормальної мікрофлори, завдяки антагоністичному впливові на представників різних патогенних видів бактерій, що попадають у порожнину рота, пригнічують їхнє розмноження. Нормальна мікрофлора багато в чому забезпечує самоочищення ротової порожнини. Як і інші представники нормальної мікрофлори кишкового тракту, мікроорганізми порожнини рота сприяють постачанню організму амінокислотами і вітамінами, що продукуються ними в процесі метаболізму. Нарешті, продукти життєдіяльності цих мікроорганізмів можуть стимулювати секрецію слинних і слизових залоз, виділення слини, необхідної для постійного обмивання СОПР і здійснення прийому їжі – жування, ковтання (Torok, Estee; Moran, Ed; Cooke, Fiona, 2009).

В зв'язку із різноманітним видовим складом оральної мікрофлори, часом буває досить важко визначити специфічний збудник того або іншого патологічного процесу в порожнині рота.

Відомо, що видовий склад мікрофлори при хронічному періодонтиті – різноманітний. Різні автори до числа найважливіших пародонтопатогенних збудників, пов'язаних із розвитком хронічного періодонтиту, відносять представників групи Bacteroides (B.melanninogenicus) та інших грам-негативних облігатних анаеробів: Fusobacterium nucleatum, Peptostreptococcus micros, Peptostreptococcus anaerobius, Eubacterium galactolyticum, Eubacterium lentium, Wolinella recta, Campylobacter sputorum. Існують дані про симбіоз бактерій в кореневих каналах: Fusobacterium nucleatum з Peptostreptococcus micros, Wolinella recta, Porphyromonas endodotalis та Selemonas sputigena . При цьому важливо, що при асоціації мікрофлори негативна дія на периапікальні тканини посилюється.

До традиційних методів мікробіологічної діагностики інфекційних захворювань після 80х рр. додалися нові, основані на використанні молекулярно-генетичних технологій – методи полімеразної ланцюгової

реакції (ПЛР). Метод ПЛР додав до асоціації вищезазначених чинників періодонтиту Porphyromonas gingivalis, Porphyromonas endodontalis, Prevotella intermedia, Treponema denticola. Такі дослідження виконані зарубіжними та вітчизняними авторами для постійних зубів. Щодо тимчасових зубів, подібних даних у доступній літературі нам виявити не вдалось.

Jacinto R.C. та ін. (2003) провели дослідження зв'язку клінічних проявів периапікальних періодонтитів зі специфічними патогенними мікроорганізмами, виділеними з кореневих каналів. Ці дослідники показали вірогідну асоціацію між грамнегативними облігатними анаеробними бактеріями і такими симптомами як біль, попередня епізодична біль, біль при пальпації, чутливість перкусії та виникнення абсцесів при периапікальному періодонтиті.

В свою чергу, Николаева Е.Н. та співавт. (2007), розробили статистичну модель, яка дозволяє з високою ступінню вірогідності діагностувати величину однієї із головних клінічних ознак (глибину пародонтальної кишені) хронічного генералізованого пародонтиту на основі мікробіологічних (пародонтопатогенні мікроорганізми та віруси) і імунологічних показників (поліморфізм генів HLA II класу).

Важливі дані були отримані щодо чутливості різних видів виділеної мікрофлори до антибіотиків, що найчастіше використовують в клініці: так, P.intermedia/nigrescens була резистентна до бензилпеніциліну. Sakamoto M. та ін. (2001), використовуючи сучасні методики, виявили, що основними збудниками пародонтиту в людей вважаються Bacteroides forsythus (seu Tannerella forsythensis), Actinobacillus actinomycetemcomitans, Capnocytophaga, Treponema denticola, Prevotella intermedia.

Цікаво, що типовою патогенною мікрофлорою для локалізованого агресивного пародонтиту (localized juvenile periodontitis or early onset periodontitis) є Aggregatibacter actinomycetemcomitans (Actinobacillus actinomycetemcomitans), а генералізований ювенільний пародонтит (generalized juvenile periodontitis, rapidly progressing periodontitis) пов'язаний з

різними пародонтопатогенами (Actinobacillus actinomycetemcomitans, Porphyromonas gingivalis, Tannerella forsythensis). Скоріше всього, Actinobacillus actinomycetemcomitans запускає процес запалення в пародонті, тому що частіше виявляється при локалізованих формах, а за подальше прогресування деструктивного процесу відповідають Tannerella forsythensis і Porphyromonas gingivalis. Особливістю цих пародонтопатогенів є те, що вони резистентні до дії комплемента чи імуноглобулінів. Actinobacillus actinomycetemcomitans може проникати між епітеліальними тканинами та інвазуватися в сполучну тканину, тому тільки шляхом кюретажа чи клаптевих операцій їх видалення неможливе (А.В.Цимбалистов, Т.Т.Нацвлишвили, і співав., 2010). Вважається, що наявність Actinobacillus actinomycetemcomitans повинна враховуватися при виборі тактики лікування, тому що цей мікроорганізм може впливати на ефективність терапії.

Необхідно врахувати, що у молодого віку хворих на хронічний катаральний гінгівіт у зішкрябі ясенної борозни домінують Porphyromonas gingivalis (62,5%) і Actinobacillus actinomycetemcomitans (18,75%); частка Prevotella intermedia складає 12,5%, Bacteroides forsythus і Treponema denticola – 6,25%. В асоціаціях при хронічному катаральному гінгівіті, виділенних у 31,25% випадків, домінують Porphyromonas gingivalis та Prevotella intermedia і Treponema denticola. Слід зазначити, що за даними авторів, у людей із здоровим пародонтом відносна кількість зустрічаємості п’яти основних пародонтопатогенів не перебільшує 7,5% (В.Н.Царёв, Ю.М.Максимовский і співав., 2007).

Отже, необхідно зробити важливий висновок, що збудниками хронічного періодонтиту та пародонтиту часто є одні і ті ж самі бактерії. Далі наводимо літературні дані, які підтверджують цей висновок.

Важливо, що визначення ключових патогенів в пародонтальних кишенях (гінгівальних борознах) і ендодонтично в постійних зубах показало однакові результати. В той же час шляхи поширення цієї інфекції і співвідношення між періодонтом і ендодонтом залишаються дискусійним

питанням. Для дослідження шляхів поширення цих мікроорганізмів S. Rupf et al. (2005) визначали наявність інфекції у гінгівальній борозні (або пародонтальних кишенях) і ендодонтично в постійних зубах, вражених пульпітом і періодонтитом одночасно, із збереженою цілісністю пульпової камери. Методом ПЛР визначали наявність таких патогенів: A.actinomycetemcomitans, B.forsythus, Eikenella corrodens, Fusobacterium nucleatum, P.gingivalis, P.intermedia і T.denticola. Головний висновок зазначеного дослідження полягає в тому, що і при хронічному апікальному періодонтиті, і при хронічному пародонтиті установлений однаковий профіль пародонтальних патогенів. Таким чином, пародонтальні патогени часто сприяють ендодонтичній інфекції, і пародонтально-ендодонтичні взаємозв'язки необхідно враховувати як важливий шлях, який робить внесок у рефрактерний перебіг ендодонтичних або пародонтальних інфекцій .

Продемонстровано, що разом з прогресуванням карієсу домінуючі факультативні грампозитивні бактерії заміщуються анаеробними грампозитивними видами, коками та грамнегативними видами у глибині каріозних порожнин. G. Van Hoogmoed , G.I. Geertsema-Doornbusch та співав., 2008, установлена наявність грамнегативних анаеробів таких, як Fusobacterium, Prevotella, Porphyromonas в симптоматичних зубах, при периапікальних абсцесах, і асоціацію грампозитивних анаеробних коків – пептострептококів з апікальною інфекцією.

Не дивлячись на досить давні дослідження, які установили етіологічні патогенні мікроорганізми, спроби провести кореляції між клінічними ознаками, гістопатологічними змінами і наявністю інфекції в кореневих каналах не мали успіху. На сьогоднішній день, Martin F.E. та співавт. (2002), використовуючи сучасні методи культивування і ідентифікації мікроорганізмів, установили пряму кореляцію між наявністю M.micros, P.endodotalis і запальною дегенерацією тканин пульпи – при хронічному пульпіті. Зазначені анаероби залучені до інфекції, що спричиняє пульпіт внаслідок карієсу. Також, отримані авторами дані підтверджують, що

присутність високих кількостей цих бактерій в каріозних порожнинах є відображенням незворотних патологічних змін у пульпі. При виразній клініці пульпіту ПЛР-аналіз показав асоціацію Fusobacterium з одним або більшим числом мікроорганізмів: P.endodotalis, Prevotella spp., M.micros.

У своїх дослідженнях Царьов В.Н. та ін. (2004) проводили діагностику інфекційних збудників хронічного періодонтиту за допомогою ПЛР. Авторами підтверджена висока інформативність і точність ідентифікації мікроорганізмів за допомогою ПЛР-аналізу. Ними установлено в 58,6% пацієнтів наявність у кореневих каналах зубів (при хронічному апікальному періодонтиті) A.actinomycetemcomitans і Bacteroides forsythus, у 74,1% - Porphyromonas gingivalis, 81,03% - Prevotella intermedia, у 51,7% - Treponema denticola. Перевага 4-6 мікроорганізмів, що виявляються у некротичних масах кореневих каналів свідчить про полімікробну первинну інфекцію при хронічних періодонтитах.

Отже, наявність певного комплексу патогенних мікроорганізмів у кореневих каналах є провідним чинником хронічного апікального періодонтиту. В доступній літературі нами виявлене лише одне посилання на те, що при періодонтиті тимчасових зубів серед популяції бразильців у кореневих каналах (19 випадків з 20) виявлена мікрофлора, що має відношення до етіології прикореневих уражень: Pseudoramibacter alactolyticus (32%), Str. species (21%), Olsenella uli (10,5%), Fusobacterium nucleatum (10,5%), Porphyromonas endodontalis(10,5%), Treponema denticola (5%) [24]. Авторами застосовано метод мікробіологічних досліджень по виявленню бактеріальної ДНК.

Таким чином, аналіз епідеміологічної ситуації щодо карієсу тимчасових зубів та його ускладнень дає можливість зазначити високу актуальність проблеми в цілому та для України насамперед. Слід зазначити, що для більш об’єктивної картини щодо ураження періодонтитом тимчасових зубів бажано мати статистичні показники, які б давали уяву про якісний стан проблеми. Хронічні вогнища періодонтиту є джерелом

мікробних продуктів і відповідних продуктів макроорганізму, яке може реалізувати ефекти тривалий час. Доведено, що наявність певного комплексу патогенних мікроорганізмів у кореневих каналах є провідним чинником хронічного апікального періодонтиту. Метод ПЛР додав до асоціації чинників періодонтиту Porphyromonas gingivalis, Porphyromonas endodontalis, Prevotella intermedia, Treponema denticola. Доведено, що збудниками хронічних періодонтитів та пародонтитів часто є одні і ті ж самі бактерії. Такі дослідження виконані зарубіжними та вітчизняними авторами для постійних зубів. Щодо тимчасових зубів, подібних даних у доступній літературі ми не виявили.

1.2. Сучасні погляди на роль імунологічного апарату періодонту в перебігу запального процесу, його характер та кінцеві наслідки

Патогенетичний вплив інфекції на периапікальні тканини розпочинається із ендодоксину, який утворюється при руйнуванні оболонки грампозитивних бактерій – він викликає швидку дегрануляцію тучних клітин. Однак, ці дані – лише мала частка для розуміння розвитку захисних, в т.ч. імунних реакцій організму при хронічному періодонтиті. Основна маса сучасних наукових відомостей характеризує фактори вірулентності і механізми участі в патогенезі пародонтопатогенних мікроорганізмів у якості етіології хронічних форм пародонтитів. Але ці наукові дані стосуються і захворювань періодонту, оскільки ряд тих самих мікроорганізмів залучені до їх етіології.

Певні види збудників і їхні групи можуть впливати своїми метаболічними процесами на розвиток хвороби. Багатьма дослідниками доведена присутність мікроорганізмів як у самому епітелії, так і в підлягаючій сполучній тканині ясен, що підтверджує точку зору на бактеріальну інвазію як етіологію захворювань пародонту. З майже 400 штамів різноманітних мікроорганізмів, що можуть знаходитися у порожнині рота, близько 30 розглядаються як умовно-патогенні для тканин пародонту. Наразі повідомляється, що кількість видів та філотипів бактерій, які можуть

знаходитися у порожнині рота досягає 750 і половина з них не ідентифікована.

Таким чином, важливим завданням є аналіз відомих факторів вірулентності пародонтопатогенних мікроорганізмів для співвіднесення і окреслення можливих механізмів патогенезу периапікальних форм періодонтитів за умов залучення в їх етіологію тих самих пародонтопатогенів.

Вивчення мікробних факторів і захисних реакцій організму разом з клінічною картиною захворювань і ступеня його активності призвело до більш глибокого розуміння ключових ланок патогенезу захворювань пародонту. Асоціація A.actinomycetemcomitans, Bacteroides і Capnocytophaga називають однією з важливих при захворювані пародонту. A.actinomycetemcomitans – здатний заселяти буккальний епітелій і зустрічається у власній сполучнотканинній пластинці ясен, Bacteroides і Capnocytophaga також виявлені і у підслизовій тканині. Bacteroides spp. пригнічують ріст культур кератиноцитів та інших клітин. Характерною рисою цих трьох бактерій є секреція токсичного фактора – епітеліотоксину, який знижує продукцію кератину, що володіє захисними властивостями проти бактеріальної пенетрації.

Ряд досліджень A.actinomycetemcomitans охарактеризували кілька факторів вірулентності, що ослабляють імунні реакції організму, і фактори, які порушують імунну регуляцію. Імуносупресуючий фактор A.actinomycetemcomitans (ISF; 60 кДа) пригнічує індуковану проліферацію Т-клітин і продукцію імуноглобулінів. Супресуючий фактор 1 (SF1; 14 кДа) знижує регуляцію Т-клітинної проліферації і продукції цитокінів. Лейкотоксин (115 кДа) пригнічує здатність відповідати поліморфоядерні лейкоцити (ПМЯЛ) периферичної крові людини на мітогени й антигени, руйнуючи моноцити. Усі ці фактори роблять внесок у супресію лімфоцитів. Але відомо, що A.actinomycetemcomitans володіє і лімфоцит-активуючим

фактором за типом суперантигену. Таким чином, A.actinomycetemcomitans одночасно володіє і супресуючими й активаційними властивостями: у відносно малих дозах гомогенати A.actinomycetemcomitans індукували проліферацію лімфоцитів, у великих – викликали супресію лімфоцитів.

Jeong S.-J. et al. (2000) виділили з A.actinomycetemcomitans новий фактор, що володіє імуностимулюючою активністю (ISTF; 13 кДа) і здатністю індукувати проліферацію мишачих і ПМЯЛ людини, виділених з периферичної крові.

Porphyromonas gingivalis строго асоційований із хронічним пародонтитом і найбільш важливі фактори вірулентності цього мікроорганізму забезпечують адгезивну і протеолітичну активність, дозволяючи агрегувати із клітинним і позаклітинним матриксом, а також з іншими бактеріями. За даними Potempa J. et al. (1995), P.gingivalis експресує близько 40 різних протеолітичних факторів. Трипсиноподібний фактор, як було показано, руйнує захисні протеїни типу Ig, цистеїнові протеази гідролізують структурні протеїни періодонту, руйнують CD14 рецептори і володіють прямою цитотоксичністю на ясенні фібробласти та епітеліоцити. C. E. Budu, J. Luengpailin, G. Reyes et al., 2003, повідомлялося про досвід ферментативної інактивації цих факторів як підходу для розробки альтернативної стратегії системної антибіотикотерапії при захворюваннях пародонту.

Takeshita A. та співавт. (1999) продемонстрували, що CpG мотив ДНК P.gingivalis стимулює експресію ІЛ-6 в ясенних фібробластах людини через стимуляцію ядерного фактора NF-κB. Цей факт підтверджує, що ДНК P.gingivalis функціонує як фактор вірулентності при захворюваннях періодонту шляхом стимуляції експресії прозапальних цитокінів.

P.intermedia – грамнегативний, темнопігментований, облігатний анаероб, який бере участь в етіології багатьох форм захворювань пародонту, включаючи хронічні періодонтити постійних зубів, ювенільні пародонтити, гострі виразково-некротичні гінгівіти, гінгівіти вагітних. Інші дослідження

також показали, що P.intermedia асоційована з деструкцією періодонту при I типі цукрового діабету й часто залучена до виникнення абсцесів при пародонтиті. Таким чином, роль P.intermedia у розвитку захворювань періодонту беззаперечно доведена.

Важливим механізмом патогенетичного впливу на імунну відповідь з боку P.intermedia вважається її здатність стимулювати $CD4^+$-Т-клітинну проліферацію, що відбувається за Vβ-специфічним Т-клітинним типом. Активація дібраних субпопуляцій Vβ- специфічних $CD4^+$Т-клітин має значення в патогенезі захворювань періодонту. Так, наприклад, активація та експансія великої кількості Т-клітин може призводити до продукції великих кількостей регуляторних і ефекторних цитокінів, які здатні викликати збої у нормальному функціонуванні макроорганізму. Leung K.P. та співавт. (1996) показали, що P.intermedia здатна до гемаглютинації завдяки фімбріям або асоційованим з фімбріями компонентам.

Brian R.D. та співавт. (1998) досліджували механізми інвазії P.intermedia на культурі епітеліоцитів людини і показали, що в цьому процесі, який відповідає за вірулентність штаму 17, приймає участь реаранжировка цитоскелету і фімбрії С-типу.

За своїм внеском в продукцію протеолітичних ензимів як факторів вірулентності, мікроорганізми не рівнозначні. Так, P.gingivalis і T.denticola мають протеолітичні системи, що складаються з декількох ензимів, які слугують для забезпечення харчування мікроорганізмів малими пептидами й амінокислотами. Більш докладно вивчені ензими P.gingivalis. Дослідження, проведені на дефіцитних за протеїназами ізогенних мутантах, проливають світло на їхню роль у патогенезі пародонтиту. Серед інших, цистеїнові протеїнази P.gingivalis вважаються головним фактором вірулентності цього мікроорганізму і ключовим у подоланні захисних систем макроорганізму, особливо комплементу і нейтрофілів.

Здатність факторів вірулентності пародонтопатогенів взаємодіяти із системою цитокінів може порушувати регуляцію локального запалення. Так,

Yun P.L. et al. (2001) показали, що цистеїнові протеїнази (названі гінгіпаіни) P.gingivalis розщеплювали ІЛ-12 з СООН-кінцевого регіону р40 і р35 субодиниці ланцюгів і це призводило до інактивації ІЛ-12. У свою чергу, інактивація ІЛ-12 може порушувати локальний цитокіновий баланс або сприяти активності Т-х 2 типу (Тх2-клітин) у прогресуванні пародонти ту.

І, нарешті, цистеїнові протеїнази P.gingivalis мають сильні ефекти на механізми, що контролюють активність матриксних металопротеїназ макроорганізму на рівні генної експресії й активації зимогену. В цілому, у вогнищі ушкодження пародонту дія цистеїнових протеїназ P.gingivalis, підтримувана іншими протеїназами бактерій зубної бляшки, дисрегулює більшість процесів, що контролюють запалення, і призводить до деструкції періодонтальної сполучної тканини.

Важливі дані отримали в своєму дослідженні Sugiyama A. та ін. (2000). Автори продемонстрували, що фімбрії P.gingivalis підвищують продукцію гепатоцитарного фактору росту (HGF) ясенними фібробластами людини. Цей фактор є також мотогеном, мітогеном і морфогеном, який зазвичай продукується мезенхімальними клітинами, впливає на епітеліоцити і залучений у процеси стимуляції остеокластів.

Один із потенційних факторів вірулентності P.gingivalis – гемаглютинин, локалізований на клітинній поверхні і у клітинних везикулах, як вважають, опосередковує прикріплення та проникнення до клітин організму, а також може аглютинувати і лізувати еритроцити, захоплюючи гем. Гемаглютинин P.gingivalis є життєво необхідним для бактеріального росту. Тож, S. Hamajima та ін. (2005) отримали антитіла з яєчного жовтку. Ці антитіла (IgY) дещо відрізняються від імуноглобулінів ссавців за будовою й імунологічними властивостями - не запускають каскад компліменту ссавців і мають менш виражену здатність зв’язувати Fc рецептори клітинної поверхні. Отже, за рахунок ефективної нейтралізації факторів вірулентності, безпеки у застосуванні і виключеній можливості по запуску небажаної клітинної

імунної відповіді, ця вакцина може стати оптимальним компонентом пасивної імунізації.

Дослідження S.S. Socransky та ін. (1998) проведені методом ПЛР установили, що до складу комплексу мікроорганізмів при хронічних захворюваннях пародонту входить Bacteroides forsythus. Була показана цитолітична активність цього мікроорганізму проти лімфоцитів периферичної крові посередництвом індукції апоптозу, який підтверджений у дослідженні на проточному цитометрії і морфологічно. Серотип b A.actinomycetemcomitans володіє щонайменше трьома факторами, які індукують апоптоз: лейкотоксином, цитолетальним токсином CDT і токсином, що індукує одночасно зупинку клітинного циклу й апоптоз. Також, A.actinomycetemcomitans активно долає захисні сили макроорганізму внаслідок продукції лейкотоксину (який пригнічує хемотаксис лейкоцитів), каталази, речовин, пригнічуючих проліферацію лімфоцитів, і ендотоксину, здатного убивати макрофаги. У цілому, дані отримані Arakawa S., 2000, Sakamoto M.,2002, свідчать про те, що A.actinomycetemcomitans і Bacteroides forsythus можуть реалізувати різні апоптотичні ефекти у відношенні лейкоцитів. A.actinomycetemcomitans індукує апоптоз в В-клітинах періодонтальної тканини. В макрофагах, які інфіковані цим мікроорганізмом, апоптоз прискорюється.

Карбоксильні кислоти з короткими ланцюгами P.gingivalis, Prevotella Loescheii та Fusobacterium nucleatum індукують апоптоз Т-лімфоцитів і ясенних епітеліоцитів (Chen Z. et al., 2001). Отже, механізм апоптозу не виключений при хронічних запаленнях періодонту.

З іншого боку, хронічна лімфоцитарна інфільтрація, яка супроводжує запальні захворювання тканин пародонту може підтримуватися і за рахунок зменшеного рівня апоптозу. Апоптоз нейтрофілів і наступне їх захоплення макрофагами – один з головних механізмів видалення клітин, рекрутованих у запальні вогнища, що прискорює процеси завершення запалення; він також відіграє важливу роль в реваскуляризації вражених тканин. Бактеріальні

продукти, виділені з деяких штамів P.gingivalis, уповільнюють апоптоз нейтрофілів, навіть дозозалежно.

Взагалі патогенетична роль нейтрофілів при захворюваннях періодонту добре відома і полягає у вивільненні в інтерстицій періодонту вмісту гранул: мієлопероксидази, перекису водню, гідроксильного радикалу, супероксидного аніону, набору ферментів та ряду інших сполук у дисбалансі з інгібіторами, зокрема з α1-протеіназним інгібітором, в результаті чого, запальний процес виходить за межі верхівкового періодонту. Напольников Л.В. та ін. (2005) при дослідженні гострих апікальних періодонтитів у дорослих установили зниження активності маркерних ферментів азурофільної зернистості нейтрофілів (мієлопероксидази і нафтол-AS-B-хлорацетат естерази) у локальній і периферичній крові. При чому зниження цих показників до певних значень, могло відображати розвиток періоститу як ускладнення.

Важливі результати отримані при дослідженні розповсюдженості в дорослих хворих гінгівітом і пародонтитом трепонем. Treponema pallidum (умовно патогенні спірохети ротової порожнини) були виявлені в 60% хворих. T.denticola (переважно серотип V) і T.socranskii (винятково підвид T.socranskii buccale) зустрічалися в 25% пацієнтів з ранніми стадіями пародонтиту. Цікавий розподіл цих мікроорганізмів у порожнині рота: найбільше часто вони зустрічаються в ясенній борозні навколо молярів і в зубних бляшках на поверхні, звернутій до язика. Характерно, що трепонеми колонізують простір навколо окремих зубів, але не поширені по всьому зубному ряду. У мікробних асоціаціях Porphyromonas gingivalis створює сприятливі умови для колонізації і проліферації T.denticola.

Важливими мікробними факторами, що вносять свій внесок у патогенез захворювань пародонту є білки теплового шоку. Важливе сімейство білків теплового шоку (hsp) продукують мікроорганізми, що живуть у порожнині рота. Це сімейство консервативних протеїнів, основна роль яких зводиться до забезпечення виживання мікроорганізмів в умовах

стресу. У даний час ідентифіковано багато hsp, що мають за джерело походження періодонтопатогенні мікроорганізми. Результати досліджень hsp розкривають внесок мікробних hsp у патогенез інфекційних процесів у порожнині рота.

T.Suzuki et al., 2002, з'ясовано, що експресія деяких білків, а саме hsp60, hsp70 може вести до активації проліферації епітелію та до прогресування запалення у периапікальних ділянках. З іншого боку, за даними S.M. Anderton та ін. (1995), Т-клітини, специфічні до hsp, виявляють протизапальні властивості частіше, ніж індукують аутоімунні захворювання. Для hsp70 була продемонстрована властивість посилювати імуногенність, особливо для індукції $CD8^+$ клітин. Ця здатність аналогічна описаній для комплексу «антиген+С3» – сполуки, потенційного індуктора антитілопосередкованої імунної відповіді, і дозволяє віднести С3 і hsp до фізіологічних ад'ювантів, що зв'язують уроджений і адаптивний імунітет. Таким чином, ще одна роль hsp полягає у властивості стимулювати клітини вродженого імунітету, зокрема, АПК, а також взаємодіяти з іншими мієлоїдними і ендотеліальними клітинами, стимулюючи продукцію прозапальних цитокінів ІЛ-1 або ФНП-α.

Ясенні фібробласти продукують прозапальні цитокіни у відповідь на ЛПС пародонтопатогенних бактерій. Як показали Tabeta K. та співавт. (2000), в механізмі цієї відповіді беруть участь TLR4 і TLR2, експресія яких підвищується на фібробластах у відповідь на ЛПС P.gingivalis. При цьому антитіла до TLR4 пригнічували продукцію фібробластами ІЛ-6 у відповідь на ЛПС.

В наш час набувають усе більшого значення імуногістохімічні методи дослідження в науковій і у клінічній практиці. Так, Жеро Н.І. та ін. (2003) досліджували призубні кісти та кістогранульоми з метою установити маркери, які б дозволили прогнозувати трансформацію вогнищ у кісту при хронічному періодонтиті. У дослідженні автори визначали цитокератин 18, як маркер епітеліальних елементів, рецептор епідермального фактору росту

Her2new і білок-проонкоген p53. Вони характеризують проліферативний потенціал новоутворення, ядерний антиген проліферуючих клітин PCNA, за яким визначають проліферативну активність клітин, а також кальцій-зв'язуючий білок S100, що є маркером клітин нейронального походження і клітин макрофагально-мононуклеарної системи. Результати показали, що серед зазначених маркерів, визначення цитокератину 18, притаманному епітеліоцитам, дозволяє виявляти на ранніх стадіях і достовірно прогнозувати трансформацію у кісти периапікальних вогнищ запалення.

Раніше, A.Piattelli з співав.,2002, також за допомогою імуногістохімічного методу було показано інфільтрацію перирадикулярних кіст $CD1a^+$ клітинами Лангерганса (КЛ) і зв'язок їхньої присутності з рівнем диференціювання епітеліоцитів, активністю запалення і асоціацію з $CD3^+$ клітинною інфільтрацією.

У нещодавніх дослідженнях Канеко Т. та співавт. (2003) застосували моноклональні антитіла ED1 (CD68), 0X6 (антитіла до молекул ГКГС класу II) для визначення дендритних клітин у периапікальних вогнищах запалення у щурів і продемонстрували, що ці клітини наявні у вогнищі, а отже, беруть участь в патогенезі періодонтитів у щурів.

Також, слід відмітити відомості C.Carrillo з співав.,2010, про те, що у ряді випадків A.actinomycetemcomitans, Fusobacterium nucleatum, P.gingivalis, P.intermedia і Peptostreptococcus micros також зустрічаються в ясенних кишенях у практично здорових осіб, без ознак резорбції кісткової тканини. Ці дані підкреслюють важливість особливостей взаємодій патогенних мікроорганізмів із захисними механізмами макроорганізму і роль останніх у виникненні захворювання.

Проаналізував дані літератури, ми з'ясували, що в цілому вважається, що захворювання періодонту – це первинно локалізоване ураження, викликане динамічними взаємодіями між бактеріальними агентами і імунопатологічними реакціями з боку макроорганізму, які призводять до деструкції сполучної тканини, яка підтримує зуби.

Важливо, що у зарубіжних публікаціях не існує терміну пародонтит, ці захворювання науковці відносять до періодонтитів, а збудниками запальних захворювань є одні і ті ж самі мікроорганізми. До речі, російські медичні вищі навчальні заклади останнім часом використовують міжнародну класифікацію захворювань періодонту (ICD – DA 1994 WHO) з метою уникнення непорозумінь з термінологією. Таким чином, результати аналізу літератури свідчать про важливу роль імунологічного апарату періодонту в перебігу запального процесу, його характер та кінцеві наслідки. Також, ми впевнилися в тому, що це питання стосовно тимчасових зубів не набуло вирішення.

1.3. **Огляд традиційних методів лікування періодонтитів тимчасових зубів, їх результативності**

Стандартом діагностики хронічних форм періодонтиту тимчасових і постійних зубів є рентгенологічне дослідження прикореневих тканин. Рентгенологічні ознаки включають насамперед вогнище деструкції навколо коренів або між ними, патологічну резорбцію коренів; при залученні зачатків постійних зубів – деструкцію кортикальної пластинки зубних фолікулів. Для вибору методу лікування важливо визначити вид та тип резорбції кореня тимчасового зубу, а само – патологічна вона чи фізіологічна, рівномірна чи ні. Розрізняють 3 типи фізіологічної резорбції коренів тимчасових зубів (Т.Ф. Виноградова, 1967).

Перший тип характеризується рівномірною резорбцією коренів, яка починається в області верхівок і поширюється у вертикальному напрямі. Резорбція однокореневих зубів найчастіше відбувається за першим типом. При цьому переважає розсмоктування оральної стінки коренів різців і медіальної стінки іклів.

Для другого типу характерна нерівномірна резорбція, тобто переважання резорбції одного кореня, частіше за тієї його поверхні, яка ближче знаходиться до зачатка постійного зуба. Для верхніх молярів це головним чином дистально-щічний корінь, для нижніх - дистальний.

При третьому типі переважає резорбція в області фуркації. При цьому можливе збереження морфологічної цілісності верхівкової частини коренів. У ділянці фуркації за рахунок формування перфорації може виникнути сполучення з коронковою пульпою, що необхідно враховувати при виборі методу лікування тимчасових молярів.

Резорбція коренів тимчасових зубів з інтактним періодонтом відбувається за участю остеокластів, одонтокластів і фібробластів. На пізніх етапах фізіологічної резорбції в ній беруть участь клітини пульпи, які здійснюють розсмоктування дентину з боку порожнини зуба.

Патологічна резорбція коренів найчастіше виникає при хронічному запаленні в періодонті тимчасових зубів і здійснюється клітинами запального інфільтрату. Сполучна тканина періодонта заміщається грануляційною. Резорбція коренів відбувається з утворенням дрібних або більших лакун, заповнених грануляціями. При патологічній резорбції можливе розсмоктування ще несформованих коренів тимчасових зубів. Процес патологічної резорбції може поширюватися на зачаток постійного зуба, викликаючи передчасне розсмоктування кортикальної пластинки фолікула і прорізування постійного зуба.

При залученні до процесу запалення кортикальної пластинки фолікулу можливе порушення формування твердих тканин постійного зубу у вигляді від різних форм місцевої гіпоплазії до загибелі зачатку постійного зуба.

Тобто, визначення розповсюдження процесу резорбції досить важливе і для постановки діагнозу і для вибору адекватного методу лікування.

Проте, D.Ricucci, F.Mannocci, T.R.Ford, 2006, доведено, що точна діагностика периапікальних вогнищ деструкції неможлива на основі наявності цупкої пластинки, що показане при додатковому гістологічному дослідженні. Так, із 10 рентгенологічно встановлених кіст тільки 3 були підтверджені гістологічно, та 7 були гранульомами або абсцесами; а з 47 з рентгенологічно визначеним діагнозом гранульома/абсцес – 40 гістологічно були такими, а 7 – були кістами.

Відомо, що на розвиток хронічних періодонтитів тимчасових молярів чинять вплив морфофункціональні особливості зубів. Особливо підкреслюється значущість більшої кількості додаткових канальців у стінках коренів тимчасових зубів. В зубах із несформованими чи резорбованими коренями захисні бар'єри чи ще не сформовані або вже зруйновані, тому запалення пульпи таких зубів розвивається дифузно й легко переходить на періодонт. З іншого боку, кортикальна пластинка лунки тонша, менш мінералізована й містить більшу кількість отворів, крізь які кровоносні судини проникають в періодонт, - а із периапікальних тканин ексудат легко проникає у кістку. Альвеолярна кістка й кортикальна пластинка щелеп також недостатньо мінералізовані й мають широкі кісткові канали, по яким ексудат легко проникає під окістя, тому запалення періодонту у дітей часто супроводжується періоститом. Крім того, періодонтальна щілина у тимчасових зубах ширша, ніж у сформованих постійних, що утруднює діагностику хронічного періодонтиту. При запаленні в периапікальних тканинах у ряді випадків можливий відтік ексудату під ясна. Перераховані особливості будови періодонту пояснюють їх нестабільність під впливом патогенних факторів. На теперішній час не існую схеми показів до терапевтичного лікування періодонтитів тимчасових зубів, в якій враховується ступінь патологічної резорбції коренів .

У практиці дитячої стоматології часто діагностуються первинний хронічний періодонтит, який відбувається після/внаслідок неякісної діагностики хронічних форм пульпіту або неадекватного методу лікування. До розвитку гострих форм періодонтитів тимчасових зубів призводять в основному травматичні, фізичні й хімічні фактори.

Особливостями хронічних періодонтитів тимчасових зубів є розвиток переважно їх первинно хронічної гранулюючої форми із виникненням нориць, приєднання патологічної (передчасної) резорбції коренів, часте залучення фуркації тимчасових молярів, поширення процесу на зачатки постійних зубів із розвитком гранулюючого оститу. Це, на думку

В.П.Михайловская, К.А.Горбачева , 2007, може бути пов'язане із тим, що за результатами скануючої електронної мікроскопії додаткові канальці в ділянці фуркації були винайдені у 94% вивчених тимчасових молярах, при чому їх діаметр коливався від 10 до 360 мікрон, тоді як лише 79% постійних молярів мали додаткові канальці із діаметром від 10 до 200 мікрон.

Діагностика хронічного фіброзного періодонтиту у дітей сумнівна, оскільки у тимчасового зуба періодонтальна щілина у нормі вдвічі ширша, ніж у сформованого постійного, хоча вважається, що їх розвиток можливий. Рентгенологічно хронічний фіброзний періодонтит проявляється розширенням періодонтальної щілини в основному на обмеженій ділянці або (вкрай рідко) на всьому протязі. Шар цементу може бути потовщений, та мати вигляд деформації кореня (булавоподібна форма чи муфтоподібне розширення ділянки кореня). Таким чином, саме анатомічні особливості будови стінок кореневих каналів, наявність у них додаткових канальців, особливо в ділянці фуркації, веде до локалізації запального процесу із явно вираженою резорбцією саме в фуркаційній зоні.

За даними Хоменко Л.О., 2007-8, хронічний гранулематозний періодонтит – форма, що вкрай рідко зустрічається у тимчасових зубах. При гранульомі тимчасових зубів спостерігається повільний перебіг періодонтиту, резорбція коренів уповільнюється . При видаленні таких зубів нерідко на корені залишається щільно спаяна із ним гранульома. На рентгенограмі визначають вогнище деструкції кісткової тканини із чіткими контурами, округлої форми, до 0,7 см в діаметрі (розміри більше 1 см характерні для прикореневих кіст); хронічний гранулематозний періодонтит може розвиватися у радикулярну чи фолікулярну кісту.

Аналіз літературних джерел, присвячених методам та засобам лікування періодонтитів тимчасових зубів, свідчить про різноплановий підхід до спроб вирішення проблеми, що ілюструє широкий спектр застосованих засобів. Більш того, не один із запропонованих способів лікування періодонтитів тимчасових зубів не став абсолютно ефективним та

загальноприйнятим. За думкою Хоменко Л.О. та співавт. (2008), для кожного окремого пацієнта необхідно добирати індивідуальний алгоритм лікування ендодонта тимчасового зуба з оптимальним вибором лікувальної тактики, метода лікування, медикаментозного забезпечення і технічного виконання.

Більшість методів лікування хронічного періодонтиту базуються на двохетапному лікуванні з внесенням у кореневий канал лікарської речовини на деякий час. З цією метою застосовувався формокрезол на 1-2 тижні, фенолформалін на 24-48 годин, формокрезол чи камфорамонохлорфенол на 48-72 години, резорцин-формалінова суміш на 24-72 години чи 1% суспензія метронідазолу чи бактриму на 24-48 годин, гідроокис кальцію. Остаточна обробка і заповнення каналу проводиться в наступне відвідування.

Застосування фенолів (монохлорфенол, камфорофенол, креозол, резорцин, креозот) в дитячій ендодонтії має дуже давню історію, але натепер, хоча поєднання креозола з формаліном є класичним засобом для пульпотомій в тимчасових зубах, такі комбінації виключені із рекомендованого переліку сучасних внутрішньоканальних антибактеріальних медикаментів, виходячи із їх негативної дії на організм в цілому.

Ще одна група засобів для внутрішньоканального застосування – феноли у суміші з альдегідами – хоч і дотепер застосовуються, але мають досить серйозні недоліки, а саме – цитотоксичність, мутагенність, канцерогенність, здатність до системного розподілу формаліну. На теперішній час альдегідвміщуючі препарати не рекомендовані до застосування європейським загалом ендодонтистів.

Галогени (препарати хлору та йоду) мають високу антибактеріальну активність, яка поєднується у гіпохлорита натрію із здатністю розчиняти органічний матеріал і завдяки цьому широко застосовуються для ендодонтичної обробки. Однак, вони не позбавлені і негативних властивостей, таких як подразнююча дія на періапікальні тканини, вплив на хемотаксис нейтрофілів, токсичність, зниження швидкості репаративного

процесу. Наприклад, гіпохлорит натрію може застосовуватися тільки за умов ізоляції слизової оболонки та у коренях із закритими верхівками, зважаючи на його негативну дію на м'які тканини.

Із галогеновміщуючих препаратів викликає зацікавленість потенційно висока ефетивність хлоргексидину біглюконату. Дослідження E.Schafer. K.Bossmann, 2001, антимікробної дії 2,0% розчину хлоргекседину біглюконату та 10% спиртового розчину на St. Aureus, Str.faecium, Escherichia coli, Candida albicans при внутрішньоканальному застосуванні свідчать про повну деконтамінацію у 82% випадків.

Висока антибактеріальна активність 2% розчину хлоргексидину відмічена у порівнянні із 5,25% розчином гіпохлориту натрію при вивченні їх дії на Enterococcus faecalis, Staphylococcus aureus, Candida albicans, Porphyromonas endodontalis, Porphyromonas gingivalis, Prevotella intermedia та ін. Позитивні результати застосування лікарських засобів на основі хлоргексидину в ендодонтії тимчасових зубів роблять його перспективним для подальшого використання з метою тимчасової обтурації кореневого каналу.

При складанні плану лікування враховується, що лікування гострого та загостреного періодонтитів проводиться «закритим» або «відкритим» методом. Більш сучасним вважається «закритий»: при загостренні періодонтиту, наявності інфільтрату або ексудації з кореневого каналу, що не припиняється, у перше відвідування рекомендується розкрити норицю та порожнину зуба, виконати повну хемомеханічну обробку каналів та у порожнину помістити тампон із формокрезолом на 7–10 днів; за показами призначають антибіотики, у наступне відвідування проводять пломбування каналів.

Щодо вибору між односеансовим та двосеансовим методом лікування, то порівняння ефективності внутрішньоканального застосування озонованого масла та гідроокису кальцію із камфорапарамонохлорфенолом у одне та два відвідування довело більшу успішність саме двосеансового

методу в порівнянні із односеансовим (74% успішності і 46% відповідно). Тобто, більшого клінічного ефекту слід очікувати при застосуванні закритого двосеансового методу для лікування хронічного періодонтиту. При його виконанні для тимчасової обтурації кореневих каналів тимчасових зубів при періодонтиті (гострому та хронічному) запропоновано застосовувати: препарат Ledermix, суміш метронідазолу, ципрофлоксацину й міноцикліну, нетвердіючі пасти на основі гідроксиду кальцію, однак у будь-якому випадку, «закритий» метод лікування гострих та загострених періодонтитів тимчасових зубів потребує повноцінної якісної обробки кореневих каналів у перше відвідування, що не завжди можливо здійснити у дитини. Можливо, саме з цієї причини такий метод лікування, що став традиційним у сучасній ендодонтії, до цього часу не є стандартом лікування тимчасових зубів.

Щодо особливостей лікування та наслідків лікування періодонтитів тимчасових зубів – широко відомо, що загострення може відбуватися у випадках, коли механічна обробка кореневих каналів поєднується із недостатньою медикаментозною з метою стерилізації вмісту кореневих каналів – що свідчить про переважне значення інфекції, яка спричиняє періодонтит.

Для попередження невдалого лікування та подальших ускладнень небажаним є застосування препаратів, що мають слабку бактерицидну або бактеріостатичну дію – 0,5% р-н фурациліну, 1% р-н йодинолу, 0,5% р-н етонію, 3% р-н перекису водню, виходячи із певного ризику загострення процесу.

Існує також точка зору T. Takushige і співавт., 2004, що така реакція у відповідь на втручання під час лікування періодонтиту є результатом розвитку підвищеної чутливості тканин до мікробних токсинів і продуктів тканинного розпаду при тривалому перебігу періодонтиту.

Часте пояснення безуспішної терапії хронічних періодонтитів тимчасових зубів вбачають у загальному стані дитини. Так, нещодавно перенесене інфекційне захворювання чи застуда є протипоказанням для

початку лікування періодонтиту, оскільки підвищує ризик загострення. Станами, які можуть сприяти або обтяжувати перебіг періодонтитів вважають катар верхніх дихальних шляхів, загальне нездужання.

Важливим етапом лікування періодонтитів тимчасових зубів є пломбування кореневих каналів пастами, що мають пластичні властивості, тобто розсмоктуються одночасно з резорбцією кореня. Одним із найпоширеніших засобів для пломбування кореневих каналів тимчасових зубів є цинкоксидевгенольна паста. Вплив її складається із поєднання властивостей евгенолу та окису цинку. Евгенол, який є представником групи фенолів, має антисептичну, місцевоанестезуючу, протизапальну та подразнюючу дію. Перевагами э антибактеріальна, заспокійлива, протизапальна дія, що поєднується із невибагливістю до наявності вологи в кореневому каналі.

При застосуванні сполучення евгенолу із окисом цинку для пломбування кореневих каналів тимчасових зубів описані негативні наслідки, такі як подразнення периапікальних тканин аж до некрозу кістки; персистенція окису цинку в тканинах та затримка його елімінації; довготривала цитотоксичність, сенсибілізація організму. Однак, застосування цинкоксидевгенольного цементу має значну позитивну історію і, при призначенні за показами – в девітальних зубах чи при відсутності периапікальних змін – і на теперішній час є досить перспективним.

З метою посилення позитивних властивостей цинкоксидевгенольного цементу в його склад вносили формокрезол, тимол, йодоформ . Взагалі, антибактеріальні складові, що додаються до класичного цементу, показані за умов обтюрації саме інфікованих кореневих каналів. Це дає можливість розглядати цинкоскидевгенольний цемент як основу формування матеріалу для пломбування кореневих каналів при періодонтитах тимчасових зубів.

Щодо дії гідроокису кальцію при обтурації інфікованих каналів, то вона має значні переваги, а саме - високу антибактеріальну активність, нетоксичність і біосумісність, а також здатність до лізису некротичних

тканин і стимуляції апексогенезу. Гідроокис кальцію не показаний при лікуванні періодонтиту в одне відвідування.

Суттєвим недоліком , на наш погляд, при застосуванні у якості філера при лікуванні періодонтитів, є зменшення антибактеріальної активності при pH 9,0-11,5, особливо щодо анаеробної мікрофлори. Ще одна властивість гідроокису кальцію не є сприйнятливою при лікуванні тимчасових зубів на стадіях формування або резорбції коренів – це можлива некротизуюча дія при потраплянні матеріалу в періодонт.

Наприкінці XX сторіччя деякими дослідниками робилися спроби зменшити негативний вплив сильнодіючих антисептиків, що входили до складу паст для пломбування кореневих каналів при лікуванні періодонтитів, на періодонт та організм дитини в цілому. Ними запропоновані пасти для пломбування кореневих каналів тимчасових зубів, які у своєму складі мали добавки рослинного походження та продукти бджільництва, ферменти, антисептики - йодоформ, тимол, персикову, обліпихову, шипшинову олії.

У проведеному Л.О.Хоменко та співавт. (2008-2009) ґрунтовному дослідженні історичних аспектів і сьогодення втручань в кореневих каналах тимчасових зубів провідною ідеєю є те, що кожен із розглянутих вище матеріалів (пасти на основі гідроксиду кальцію, цинкоксидевгенольного цементу, йодоформу) може бути застосований практично у всіх ситуаціях, якщо до цього матеріалу немає підвищеної чутливості. За думкою авторів, … «вибір відповідного протоколу, спроможного, з одного боку, забезпечити ефективне лікування патологічного процесу, а з іншого – бути здійсненим з високою якістю в настільки унікального пацієнта, яким є дитина» - головний шлях вирішення проблеми в ендодонтії тимчасових зубів.

Незважаючи на виконання всіх етапів іноді терапевтичне лікування періодонтиту не дає позитивних наслідків і, навіть, веде до ускладнень. В залежності від виду й інтенсивності періодонтиту тимчасового зуба, а також від стадії розвитку фолікула постійного, можливі такі ускладнення: загибель фолікула постійного зуба (якщо процес виник до початку мінералізації

фолікула), місцева гіпоплазія (зуб Турнера), коли фолікул залучений на ранніх стадіях мінералізації; зміщення зачатків фолікулів постійних зубів, ретенція й аномалії їх прорізування; поширення патологічного процесу на сусідні зуби й фолікули; розвиток радикулярних чи фолікулярних кіст. При зниженні резистентності організму дитини крім місцевих ускладнень можливий розвиток більш загрозливих ускладнень: періоститу, абсцесів, флегмон, лімфаденітів, остеомієліту, сепсису. Такий перебіг захворювання вимагає від лікаря необхідності перейти від консервативного методу лікування до кардинального вирішення проблеми, а саме до видалення тимчасового зубу. Однак, завчасне видалення тимчасового зубу часто стає причиною розвитку ортодонтичної патології у дитини в подальшому.

Таким чином, лікування хронічних форм періодонтитів тимчасових зубів характеризується відносною ефективністю, а нелікований періодонтит (та у ряді випадків спроби його лікування) може призводити до ускладнень. Тривала історія розвитку ендодонтії тимчасових зубів забезпечила їх вагому теоретичну й практичну базу, яка відкриває зараз широкі можливості для збереження зубів після їх ураження у більшості випадків, однак проблему лікування кореневих каналів тимчасових зубів до цих пір не можна назвати вирішеною.

Важливим питанням на теперішній час є з’ясування чи залучена пародонтопатогенна мікрофлора до етіології хронічних періодонтитів тимчасових зубів, які імунопатогенетичні механізми вона запускає, та ефективність її елімінації у терапії.

РОЗДІЛ 2

Загальна характеристика методів дослідження

2.1. Методика аналізу архівних даних

Аналізуючи дані статистичної звітності стоматологічних лікувальних закладів Полтавської області та м.Полтави щодо поширеності та інтенсивності періодонтитів тимчасових зубів, ми прийшли до висновку, що, виходячи з них, складно диференціювати різні ступені ускладненого карієсу, а саме пульпіт та періодонтит. Форми щомісячних та/або річних звітів (форма №039 2/0, затверджена наказом МОЗ України №302 від 27.12.1999) дають уяву про абсолютну кількість запломбованих з приводу періодонтитів тимчасових зубів та кількість видалених з приводу ускладненого карієсу тимчасових зубів. Такі дані не дають можливості визначитися щодо поширеності та інтенсивності захворювання та навіть провести порівняльний аналіз роботи лікувальних закладів. В зв'язку з цим нами була проведена спроба проаналізувати тенденції, що склалися за останнє десятиріччя, щодо ураженості дітей Полтавської області карієсом тимчасових зубів, його ускладненнями та ефективності їх лікування. З цією метою нами вивчені дані річних звітів дитячих стоматологічних лікувальних закладів всіх районів Полтавської області за 2001-2010 рр. за допомогою вказаних у них показників та запропонованих нами особисто.

Для уніфікації отриманих даних і можливості їх порівняння нами були розроблені та запропоновані для використання відносні показники, що дають уявлення про особливості надання стоматологічної допомоги дітям щодо лікування тимчасових зубів, які були вирахувані наступним чином:

1) показник терапевтичного лікування ускладненого карієсу тимчасових зубів (ТЛУск) - відношення вилікуваних (запломбованих) з приводу ускладненого карієсу зубів до вилікуваних (запломбованих) з приводу карієсу;

*ТЛУск. = П уск. / П кар.*100*

2) показник хірургічного лікування ускладненого карієсу тимчасових зубів (ХЛУск) - відношення видалених з приводу ускладненого карієсу тимчасових зубів до запломбованих з приводу карієсу тимчасових зубів;

*ХЛУск = Вид. ускл/ П уск.*100*

3) показник якості лікування ускладненого карієсу тимчасових зубів (ЯЛУск)- відношення кількості видалених із приводу ускладненого карієсу тимчасових зубів до кількості запломбованих з цього ж приводу;

*ЯЛУск.= Вид.ускл. / Запл.ускл *100*

4) показник питомої ваги ускладненого карієсу тимчасових зубів (ПВУск) – відношення суми вилікуваних та видалених з приводу ускладненого карієсу тимчасових зубів до вилікуваних з приводу карієсу.

ПВУск.= Вил.+Вид/ Вил.

Були вирахувані показники за кожним з районів області з 2000 до 2010 року, середні показники по області за кожний рік та проведене співставлення між районами області за кожний ріку та за 10 років поспіль.

За результатами аналізу річних звітів роботи стоматологів Полтавської області за 2001р. за допомогою запропонованих нами показників ускладненого карієсу тимчасових зубів нами був виділений «найнесприятливіший» район області - Машівський районі. З метою перевірки отриманих даних проведене визначення показників карієсу тимчасових зубів та його ускладнень у теоретично визначеному нами як «найгіршому» районі - та проведене порівняння їх із даними дітей м.Полтава. Проведене обстеження за методикою ВООЗ з метою вивчення поширеності та інтенсивності карієсу тимчасових зубів та його ускладнень 29 дітей віком 5-6 років дитячого садка смт. Машівка, які склали основну групу. Для характеристики стану тимчасових зубів дітей вираховувались такі показники: поширеність карієсу тимчасових зубів у абсолютних та відносних показниках; інтенсивність карієсу зубів за індексами кп; ураженість тимчасових зубів ускладненим карієсом за індексами поширеності та інтенсивності, вираховували частку дітей, у яких були

визначені передчасно видалені із приводу ускладненого карієсу тимчасові зуби. Контролем слугували 140 дітей 6 років, що народилися і постійно проживають у м.Полтава та відвідували дитячі садочки №№ 19, 45, 49.

2.3. Контингент дітей та клініко-лабораторні методи обстеження

У клінічному дослідженні взяли участь 90 дітей, віком від 2 до 11 років із захворюваннями періодонту тимчасових зубів, які зверталися у міську клінічну дитячу стоматологічну поліклініку (МКДСП) м. Полтави.

Клінічне обстеження пацієнтів включало основні заходи: огляд обличчя (симетрія, стан шкіри, лімфатичних вузлів) та органів ротової порожнини. Під час визначення стану твердих тканин зубів зверталась увага на переважний характер перебігу карієсу (гострий або хронічний), інтенсивність ураження із визначенням індексів карієсу. Активність карієсу оцінювалась відповідно до рекомендацій Т.Ф.Виноградової (1978), яка виділяє 3 ступеня: компенсований, субкомпенсований, декомпенсований в залежності від віку дитини та показника інтенсивності карієсу. Аналізувалась структура показника кп окремо за кожним його компонентом: кількість каріозних, пломбованих зубів із визначенням та частки дітей, які мали передчасно видалені тимчасові зуби.

При огляді проводили визначення стану слизової оболонки в ділянці причинного зубу (колір, наявність абсцесу, нориць, чи їх слідів, набряку, реакція на пальпацію), стану причинного зубу (наявність каріозної порожнини, її сполучення із порожниною зуба, наявність та якість пломби та кореневої пломби, реакція на перкусію) [248].

Дані місцевого статусу порожнини рота зареєстровані у медичній карті стоматологічного хворого форма № 043-У та наведені у розділах 4,5.

Діагноз «хронічний періодонтит», «загострення хронічного періодонтиту» визначали за міжнародною класифікацією стоматологічних хвороб на основі МКХ-10, з використанням класифікації періодонтитів у дітей за Т.Ф. Виноградовою (1968)]. Встановлення діагнозу здійснювали на

підставі з'ясування скарг, анамнезу та результатів об'єктивного обстеження, а також рентгенографії (результати наведені у підрозділі 4.1).

Критеріями включення у дослідження були такі: наявність у пацієнта тимчасового зуба, ураженого хронічною формою періодонтиту. Критеріями виключення були: супутні хронічні соматичні захворювання за даними анамнезу, алергічні захворювання, вроджені захворювання, в тому числі захворювання крові, сполучної тканини, діабет.

Рентгенологічне обстеження проводилося внутрішньоротовим контактним методом на дентальних апаратах MAX 70 та 5 Д 2 або методом панорамної рентгенографії ORTHOPHOS XG5DSI Ceph для діагностики форми деструктивних уражень періодонту, а також для вирішення питання щодо плану та прогнозу подальшого консервативного лікування зуба. На рентгенограмах оцінювали розташування ділянки ураження кісткової тканини та вимірювали їх розміри у горизонтальному та вертикальному напрямку, оцінювали контури вогнища та інтенсивність тіні вогнища, визначали стан та цілісність компактної пластинки фолікулу постійного зубу.

76 зубів у групі із 90 пацієнтів були видалені у процесі лікування за відповідними показами, із використанням відповідного методу знеболення. З метою отримання матеріалу для гістологічного та імуногістохімічного досліджень проводили маніпуляцію відбору біоптатів прикореневої грануляційної тканини причинного зуба. Під час видалення зубу отримували біоптати міжкореневих та/або периапікальних грануляційних тканин (грануляцій), що фіксувалися на корені видаленого зубу, методом інцизійної біопсії. Розміри біоптатів становили до 4-5 мм^3 в об'ємі в залежності від розмірів грануляцій.

Всі препарати видалених зубів зберігали в розчині 10% нейтрального формаліну. Видалені зуби оцінювали за рівнем резорбції, використовуючи класифікацію типів та видів резорбції коренів тимчасових зубів за Т.Ф.Виноградовою (1968) у власній модифікації (Шешукова О.В., 2005). Всього вивчено особливості стану резорбції кореня 76 видалених тимчасових

зубів та біоптати грануляцій 40 зубів у 40 пацієнтів, у яких, при видаленні зубу на його корені фіксувалася грануляційна тканина. Ці біоптати використовувалися для морфологічного та імуногістохімічного дослідження.

Контингент дітей та методика лікування періодонтитів тимчасових зубів. З метою порівняння ефективності запропонованого методу лікування тимчасових зубів із хронічними формами періодонтитів були сформовані 2 групи пацієнтів, що булі проліковані та ретроспективно проаналізовані. Групи були стратометрично рандомізовані за віком, статтю й термінами до фізіологічної зміни зубів, що підлягали лікуванню.

Пацієнтам обох груп було проведено: 1) клінічне стоматологічне обстеження з визначенням індексу гігієни за Федоровим-Володкіною (1971), індексу РМА, індексів активності карієсу (КПВ+кп та кп) й форми карієсу, локального діагнозу з рентгенологічним дослідженням; 2) ПЛР-діагностику на наявність основних пародонтопатогенів у кореневих каналах [251]; 3) лікування причинного зуба.

Першу групу порівняння склали 65 осіб (32 хлопчика, 33 дівчини), яким проводили традиційне ендодонтичне лікування хронічного чи загостреного гранулюючого періодонтиту тимчасових молярів. Лікування в цій групі проводили згідно Протоколів надання медичної допомоги дітям за спеціальністю «дитяча терапевтична стоматологія» (Наказ МОЗ України від 31.08.2004. № 435) , а саме, за Протоколом лікування Шифр МКХ К04.4, К0.5, Хронічний періодонтит тимчасового зубу.

Другу групу (дослідження) склали пацієнти, яким проводили диференційоване лікування періодонтитів тимчасових зубів, а саме, застосовували додатково курс системної антибіотикотерапії кларитроміцином: 25 осіб (13 хлопців, 12 дівчаток). Пацієнти брали участь у дослідженні за добровільною інформованою згодою, підписаною їхніми батьками/опікунами, згідно вимог Етичної комісії ВДНЗУ «УМСА», що було першим критерієм включення до 2-ї досліджуваної групи.

Показаннями до консервативного лікування у у обох групах були такі: більше 1,5 років до фізіологічної зміни; формування коренів >1/2 довжини; резорбція коренів <1/3; відсутність резорбції/перфорація дна порожнини зуба чи стінки кореня; вогнище деструкції кістки кісткової тканини у фуркації коренів чи біля верхівки, при цьому зачаток не залучений.

Лікування у 2-й групі проводили за наступною схемою:

1 відвідування: проводилася механічна обробка кореневого каналу, промивання кореневих каналів стерильним фізіологічним розчином (0,9% розчин NaCl), забір матеріалу на ПЛР-дослідження, промивання кореневих каналів 0,05% розчином хлоргекседину біглюконату, зуб залишали відкритим;

2-ге відвідування: за позитивними результататами ПЛР дослідження (наявність пародонтопатогенів) проводилася механічна обробка кореневих каналів, промивання кореневих каналів 0,05% розчином хлоргекседину біглюконату, тимчасова обтурація кореневих каналів гелем ЕндАсепт на турундах, герметична пов'язка. Призначався Кларитромицин внутрішньо (із розрахунку 7,5 мг/кг маси тіла кожні 12 г);

3-тє відвідування: - промивання кореневих каналів 0,05% розчином хлоргекседину біглюконату, тимчасова обтюрація кореневих каналів гелем ЕндАсепт на турундах, герметична пов'язка;

4 відвідування: (5-та-6-та доба від призначення Кларитроміцину) промивання кореневих каналів фізіологічним розчином, контрольний забір матеріалу на ПЛР-дослідження, пломбування кореневих каналів пастою на основі ЕндАсепт (ex tempore), прокладка. Пломба Керамфил-Моляр.

Контрольне дослідження методом ПЛР було показником ефективності ерадикації пародонтопатогенів у кореневих каналах.

Методика дослідження вмісту кореневих каналів тимчасових зубів при запаленні періодонту. Для якісного визначення пародонтопатогенних мікроорганізмів у кореневих каналах причинних зубів методом полімеразної ланцюгової реакції (ПЛР) проводили відбір матеріалу з кореневих каналів за

допомогою стерильного паперового ендодонтитчного штифта. Потім переносили штифт до епендорфів із стерильним забуференим фізіологічним розчином (ЗФР) для транспортування і зберігання відібраного матеріалу і протягом 1 години, при температурі 2-4°С (у термосі з кригою) транспортували в лабораторію. Введення і переніс до епендорфів стерильного паперового штифта з кореневого каналу здійснювали уникаючи контакту із слиною, слизовою оболонкою або зовнішньою стороною коронки зуба. У випадку, коли пульпова камера була не розкрита, а зуб підлягав видаленню, пробу з кореневого каналу отримували після видалення – вводячи штифт до кореневого каналу через апікальний отвір кореня. Також у видалених зубах отримували пробу з області фуркації коренів, що було способом вирішення одного із завдань дослідження – доведення наявності пародонтопатогенних мікроорганізмів у тканині запаленого періодонту (або грануляційній тканині).

Для виявлення ДНК збудників Prevotella intermedia, Bacteroides forsythus, Treponema denticola, Actinobacillus actinomycetemcomitans і Porphyromonas gingivalis використовували набір реагентів «Гентех» (Росія).

Основні етапи методики включали: виділення ДНК із клінічної проби, проведення ампліфікації; детекція продуктів ампліфікації.

Методом ПЛР було досліджено більше 115 проб з кореневих каналів тимчасових зубів із діагнозом хронічний періодонтити .

Гістологічне дослідження періодонту тимчасових зубів у дітей. З метою отримання матеріалу для гістологічного дослідження проводили маніпуляцію відбору біоптатів прикореневої грануляційної тканини причинного зуба. Під час видалення за показами зубу із використанням відповідного методу знеболення. отримували (за наявності) біоптати міжкореневих та/або периапікальних грануляційних тканин (грануляцій), які фіксувалися на видаленому зубі, методом інцизійної біопсії. Розміри біоптатів становили до 4-5 мм^3 в об’ємі в залежності від розмірів грануляцій.

Для гістологічного дослідження біоптати фіксували у 10% нейтральному формаліні (6 біоптатів), гістологічне дослідження проводили на парафінових зрізах за загальноприйнятою методикою.

Наступним етапом виготовляли серійні парафінові зрізи, товщиною 5 мкм, також за стандартною методикою, забарвлювали гематоксиліном та еозином і за Маллорі.

Результати документували шляхом мікрофотозйомки за допомогою мікрофотонасадки МФН-10 («ЛОМО», Росія) на фотоплівку «Konica VX 400».

Імуногістохімічні методи дослідження періодонту тимчасових зубів у дітей. З метою отримання матеріалу для імуногістохімічних досліджень проводили відбір біоптатів прикореневої грануляційної тканини причинного зуба. Під час видалення за показами зубу із використанням відповідного методу знеболення отримували біоптати міжкореневих та/або периапікальних грануляційних тканин (грануляцій), які локалізувалися в корені, методом інцизійної біопсії. Розміри біоптатів становили до 4-5 мм^3 в об'ємі в залежності від розмірів грануляцій.

Із першої групи дослідження , що складала 90 осіб, було сформовано наступну групу дослідження – 40 пацієнтів, у яких було видалено 40 зубів за відповідними показами в рамках лікування із використанням адекватного методу знеболення, на зубах яких під час видалення була зафіксована грануляційна тканина. Ці зуби, а також біоптати грануляцій підлягали подальшому імуногістохімічному дослідженню.

Для імуногістохімічного дослідження біоптати поміщали в епендорфи із охолодженим до 2-4°С стерильним фізіологічним розчином, і протягом 1 години (у термосі з кригою) транспортували до лабораторії, де проводили дослідження на заморожених/кріостатних тканинних зразках. Цим методом, у поєднанні з гістологічним, досліджено 40 біоптатів.

Імуногістохімічне дослідження дозволяло виявити кількісні і якісні характеристики основних імунних клітин (імуноцитів), які присутні у

грануляційній тканині й беруть участь у патогенезі хронічного періодонтиту тимчасових зубів in locus morbi.

Проведення імуногістохімічного дослідження основних імуноцитів здійснювали на тканинних кріостатних зрізах, товщиною 5-7 мкм, виготовлених із біоптатів грануляційної тканини, як описано раніше. Досліджували експресію HLA-DR, CD3, CD4, CD8, CD20- антигенів імуноцитів, за якою визначали антиген-перзентуючі дендритні клітини, загальну Т-клітинну популяцію, Т-лімфоцити хелпери, цитотоксичні лімфоцити, В-клітини, відповідно на тканинних кріостатних зрізах, виготовлених з грануляційної тканини за стандартною методикою. Методика дозволяє визначити кількість, локалізацію, солокалізацію, ознаки активності, особливості будови імуноцитів.

Наступним етапом ми контрастували тканинні зрізи гематоксиліном або метиленовим синім, заключали в гуммі-сироп під покривне скло і оцінювали імунореактивні клітини, підраховуючи їх методом стандартної площини під мікроскопом («ЛЮМАМ-Р11», Росія); відзначали типові місця локалізації, характеризували розташування клітин. Кількісні характеристики імуноцитів враховували як 3-4 ступеня інфільтрації. Для проведення статистичної обробки такі ознаки як характер інфільтрації, й ряд інших якісних ознак, позначали ранговими показниками.

Виявлення імуноцитів доповнювали гістологічним дослідженням серійних кріостатних зрізів, при забарвленні їх гематоксиліном та еозином за стандартною методикою. На кріостатних зрізах, забарвлених гематоксилін-еозином, оцінювали ряд морфологічних особливостей: особливості будови грануляційної тканини (виразність, напрямок волокон, стан судин), наявність капсулярних структур, які оточують гранульому, наявність дистрофії чи некрозу, наявність та виразність набряку, характер інфільтрату, тощо.

Результати гістологічного дослідження аналізували під мікроскопом («ЛЮМАМ-Р11», Росія), а також за мікрофотокартками, отриманими з

мікроскопа за допомогою мікрофотонасадки МФН-10 («ЛОМО», Росія) на фотоплівку “Konica VX 400”.

Статистична обробка результатів дослідження. Для статистичного аналізу отриманих якісних та кількісних результатів дослідження використовували непараметричні методи програми STATISTICA, які дозволяють оцінювали генеральну сукупність, якісні показники без оцінки закономірностей розподілу у ній окремих величин, що є важливим, враховуючи біологічний зміст досліджуваних процесів. Непараметричні статистичні методи призначені для виявлення відмінностей при невеликих обсягах виборок, їх можна застосовувати для аналізу напівкількісних і порядкових сукупностей.

Взаємні зв’язки та асоціації (між якісними показниками) отриманих результатів визначали за допомогою непараметричного кореляційного аналізу із розрахунком r-критерію Спірмена та коефіцієнта Kendall Tau стандартних пакетів Spearman Rank Order Correlation, Kendall Tau Correlations, програми STATISTICA.

Для обчислення й порівняння частоти загострень у досліджуваних групах використано непараметричні методи точного критерію Фішера та χ^2.

РОЗДІЛ 3

ПОШИРЕНІСТЬ ПЕРІОДОНТИТІВ ТИМЧАСОВИХ ЗУБІВ, АНАЛІЗ ЕФЕКТИВНОСТІ ТА ЯКОСТІ ЛІКУВАННЯ

3.1. Аналіз ефективності лікування періодонтитів тимчасових зубів за архівними даними

Необхідним етапом для розробки терапевтичних заходів для дітей, хворих на періодонтити тимчасових зубів є попереднє вивчення епідеміології стоматологічних захворювань, а саме періодонтиту та пошук факторів ризику в регіоні, а також, як додатковий фактор, аналіз існуючого на час дослідження рівня надання стоматологічної допомоги в регіоні обстеження. Визначення ситуації, що склалася із поширеністю захворювання, можливе двома шляхами – шляхом проведення епідеміологічного обстеження та шляхом аналізу архівних матеріалів.

Епідеміологічне обстеження надає можливість оцінити стан проблеми із захворюваністю на теперішній час, але потребує значних затрат часу і професіональних та матеріальних ресурсів. Насамперед, вивчення індексів карієсу складає об’єктивну доказову базу для розробок профілактичних програм стосовно різних категорій пацієнтів. На основі отриманих результатів можливо складати програму профілактики захворювання, планувати санацію та диспансеризацію.

Аналіз архівних даних дає можливість оцінити стан ситуації ретроспективно, а за умов проведення за певний період профілактичних заходів, оцінити їх дієвість та визначити ефективність. Виходячи із таких передумов, нами було проведено визначення ситуації, що склалася за останнє десятиріччя, щодо ураженості дітей Полтавської області карієсом тимчасових зубів та його ускладненнями. Аналіз проводили за даними річних звітів (форма 039 2/0, затверджена наказом МОЗ України 27.12.1999 № 302) стоматологічних лікувальних закладів області, також була зроблена спроба оцінити ефективність лікування за допомогою запропонованих нами

показників. Для уніфікації і порівняння отриманих даних нами були запропоновані та вирахувані відносні показники, що дають уявлення про деякі особливості надання стоматологічної допомоги дітям щодо лікування тимчасових зубів.

Аналіз проводили шляхом вираховування і співставлення основних показників, першим з яких є питома вага ускладненого карієсу. Цей запропонований нами показник відображає відношення кількості зубів, пролікованих з приводу ускладнень карієсу (тобто сумарно тих, що запломбовані з приводу ускладненого карієсу та видалені з цього ж приводу) до кількості тимчасових зубів, що були запломбовані з приводу карієсу. На нашу думку він взагалі свідчить про якість лікування саме карієсу в конкретній установі – чим меншим відсотком представлений показник, тим менше дітей із ускладненнями карієсу зубів звернулися за допомогою – і, відповідно, у більшої кількість дітей ситуація в порожнині рота не доведена до ускладненого карієсу. Дані за 2001 рік свідчать, що відносний показник питомої ваги ускладненого карієсу складав в середньому – 25,46% по області. У звітах лікувальних стоматологічних закладів Полтавщини майже половина районів наводять данні, згідно яких вони мають приблизно однакові показники питомої ваги ускладненого карієсу – від 19,55% у Гадяцькому районі до 29,5% у Кобеляцькому районі.

Виходячи із середнього показника, всі райони були розділені на 3 групи: 8 районів з показниками, меншими за середні (Чутівський – 6,61%, Хорольський – 11,96%, Карлівський – 12,8%, Оржицький – 14,62%, Козельщинський – 15,69%, Великобагачанський – 16,25%, Диканський – 16,33%, Котелевський – 17,22%); 8 районів із показниками, що значно перебільшують середній (Чорнухинський – 41,6%, Глобинський – 42,45%, Лохвицький – 42,81%, Зіньківський – 45,43%, Миргородський – 51,36%, Шишацький – 54,39% Гребінківський – 72,51%, Машівський – 108,29%,) та 12 районів із показниками близькими до середнього (рис.3.1, 3.2).

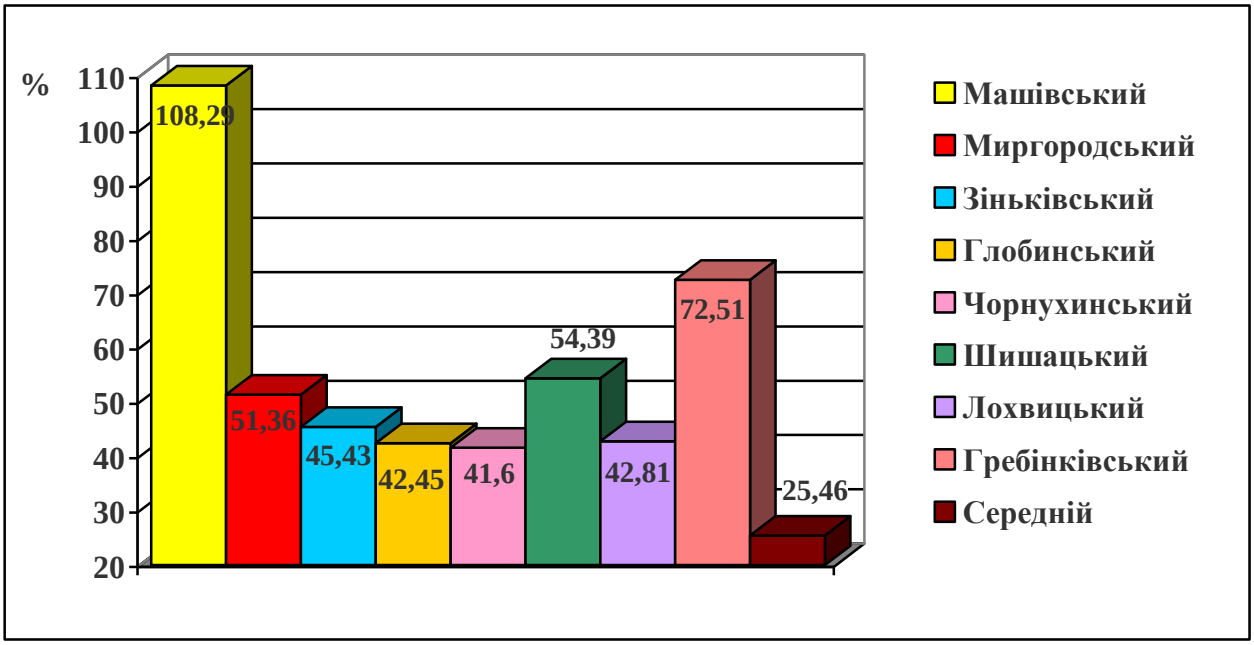

Рис. 3.1. Райони Полтавської області, в яких показник питомої ваги ускладненого карієсу тимчасових зубів перевищує середній, 2001 р.

Перевага ускладнень карієсу в структурі захворювань твердих тканин тимчасових зубів свідчить про низьку ефективність вторинної профілактики та про несвоєчасну санацію ротової порожнини дошкільнят. Тому райони, де цей показник перебільшував середні, були віднесені нами до неблагополучних. Слід зауважити, що в деяких районах області цей показник значно перевищував середній. Так, у два рази – у Шишацькому районі (54,39%) та Миргородському районі (51,36%), майже у три рази – у Гребінківському районі (72,51%). Нами визначено, що у Машівському районі показник питомої ваги ускладненого карієсу суттєво (більш ніж в 4 рази) перебільшує середній за областю і складає 108, 29%. Тобто, кількість випадків лікування ускладнених форм карієсу у стільки ж разів перебільшує кількість пломбованих тимчасових зубів із карієсом.

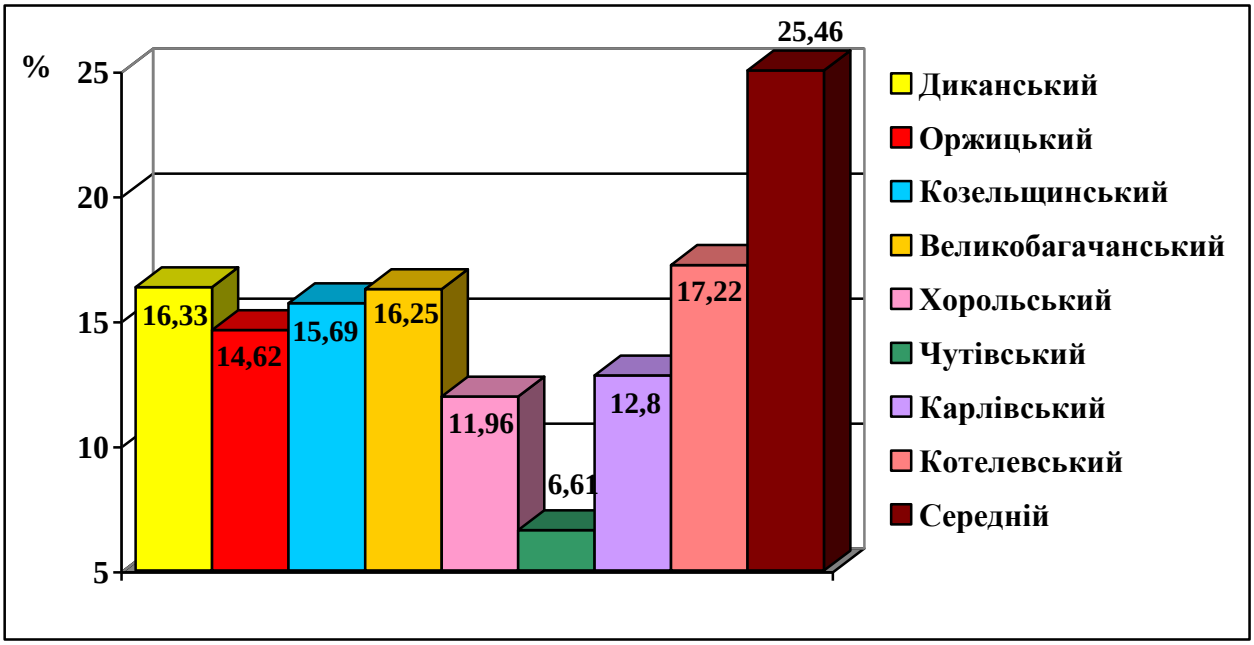

Рис. 3.2. Райони Полтавської області, в яких показник питомої ваги ускладненого карієсу тимчасових зубів нижчий за середній, 2001 р.

За ймовірне вважаємо є падіння рівня і первинної профілактики і санації дошкільнят та молодших школярів, пов'язане, можливо, із недофінансуванням чи недостатньою кваліфікацією лікарів-стоматологів, що працюють із дітьми. Таке припущення у подальшому стало основою для проведення визначення інтенсивності карієсу тимчасових зубів та його ускладнень у дітей смт. Машівка у порівнянні із цими ж показниками дітей, що проживають у м.Полтава, результати якого наведені у розділі 3.2.

Ще один із запропонованих нами показників - показник якості лікування - висвітлює співвідношення видалених з приводу ускладнень карієсу тимчасових зубів до запломбованих з цього ж приводу, тобто, чим вище цей показник, тим більше тимчасових зубів передчасно видалено. Цей показник в середньому для області складає у 2001 році 66,5 %. Тобто, більш ніж половина тимчасових зубів із ускладненим карієсом в результаті лікування все ж таки видаляється. Таке значення показнику свідчить про досить низьку ефективність терапевтичних методів лікування ускладненого карієсу тимчасових зубів в цілому по Полтавській області.

У певних районах області цей показник суттєво перебільшує середній, тобто кількість видалених зубів значно перебільшує кількість вилікуваних (від майже у 4 рази у м.Комсомольську, 3-х у Машівському районах та 2-х разів у МДСП) (рис. 3.3.). Така ситуація може бути пов'язана як із низькою ефективністю третинної профілактики карієсу (тобто ендодонтичного лікування), так, із направленням дітей із ускладненим карієсом тимчасових зубів, які потребують видалення, в лікувальні заклади центральних міст області.

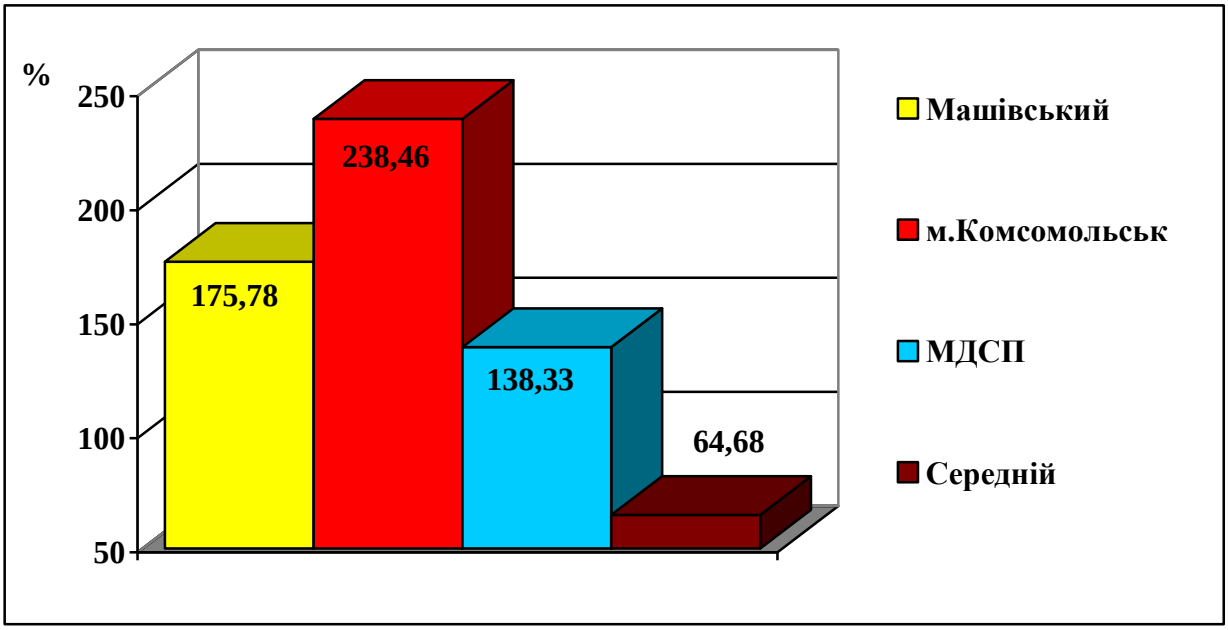

Рис. 3.3. Райони Полтавської області, в яких показник якості лікування ускладненого карієсу тимчасових зубів перевищує середній, 2001 р.

Узагальнюючи отримані за двома показниками дані, виявлений найбільш "несприятливий" щодо ускладненого карієсу район Полтавської області – Машівський. Для перевірки припущення, що саме цей район Полтавської області є таким, що лідирує за кількістю ускладненого карієсу тимчасових зубів, нами було проведене обстеження дітей щодо карієсу тимчасових зубів та його ускладнень у смт.Машівка у 2001 році, результати якого наведені у підрозділі 3.2.

Аналіз щорічних звітів із 2001 до 20010 років поспіль свідчить про низьку соціальну ефективність стоматологічних заходів, що характеризується

низькою сукупністю позитивних кінцевих результатів лікування карієсу тимчасових зубів та його ускладнень у дітей Полтавської області як у профілактичному, так і у лікувальному і профілактичному аспекті. Через 10 років у 2010 році відносний показник питомої ваги ускладненого карієсу дещо зріс і складає в середньому по області – 28,84%.

Слід відмітити, що показник питомої ваги ускладненого карієсу тимчасових зубів у Машівському районі з найвищого по області знижався протягом досліджуваних років і досяг середніх показників через 10 років. На нашу думку, такий позитивний результат досягнутий шляхом надання консультативної допомоги з питань стоматології дитячого віку стоматологам району та підвищення їх кваліфікації на тематичних та передатестаційних курсах.

Із порівняльного аналізу річних звітів за 2001 та 2010 роки за показником відношення кількості зубів, пролікованих з приводу ускладнень карієсу (тобто сумарно тих, що запломбовані з приводу ускладненого карієсу та видалені з цього ж приводу) до кількості тимчасових зубів, що були запломбовані з приводу карієсу більшість районів Полтавської області (24) має показник близький до середнього та нижче нього. Викликає увагу значне перевищення середніх даних за областю у Чорнухінському та Диканському районах, що є важливою засторогою для вивчення та корекції стану надання стоматологічної допомоги дітям саме у цих районах.

Слід зауважити, що показники питомої ваги ускладненого карієсу тимчасових зубів у Диканському та Чорнухинському районах за період 2001-2010 рр. значно погіршилися та майже в 4 раза відрізнялися від середньообласних. В свою чергу 4 районів області перейшли із категорії з високим відсотком ускладнень карієсу до таких, де його рівень був близький до середнього та нижче його (Машівський, Шишацький Семенівський, Новосанжарський, райони). Це, на нашу думку, є результатом покращення санації ротової порожнини дітей в цих районах внаслідок дії Програми

профілактики стоматологічних захворювань, що запропонована та уведена в регіонах області у 2001-2007 рр.

Показник якості лікування ускладненого карієсу в середньому для області складає у 2010 році дещо покращився - 64,1 % у порівнянні із 66, 5 %. Суттєво негативним цей показник був лише у 1 районі області – Хорольському та у мм.Комсомольськ, Кременчук та Полтава, причому кількість видалених зубів перебільшувала кількість вилікуваних не більш, ніж в 2 рази (10 років тому, таке перебільшення було в 4 рази у м.Комсомольську та у 3 в Машівському районі).

Слід зауважити, що у порівнянні з 2000 р. у 2010 році кількість відвідувань дитячих стоматологів за рік скоротилася на 8590, причому первинних відвідувань стало менше на 29474, тобто скоротилася частка первинних пацієнтів – з 52, 8% до 47,7 % відповідно.

Виходячи із показників питомої ваги ускладнень карієсу в структурі надання стоматологічної допомоги та якості лікування ускладненого карієсу можна констатувати тенденцію до позитивної динаміки, що намітилася за результатами роботи протягом десяти років саме у 2010 році.

Аналіз річних звітів роботи стоматологів кожного з районів Полтавської області за 2001-2010рр. за допомогою використання запропонованих нами показників якості лікування ускладненого карієсу тимчасових зубів дав можливість виділити саме ті райони та лікувальні установи, де є негативні моменти щодо лікування ускладнень карієсу тимчасових зубів. Привертає до себе увагу одночасне як збільшення питомої ваги ускладненого карієсу, так і перебільшення частки видалених тимчасових зубів з приводу ускладненого карієсу над такими, що вилікувані терапевтичними методами. У сукупності ці дані, на нашу думку, свідчать про зниження уваги до стоматологічної санації взагалі, та про недосконалі методи лікування періодонтитів зокрема.

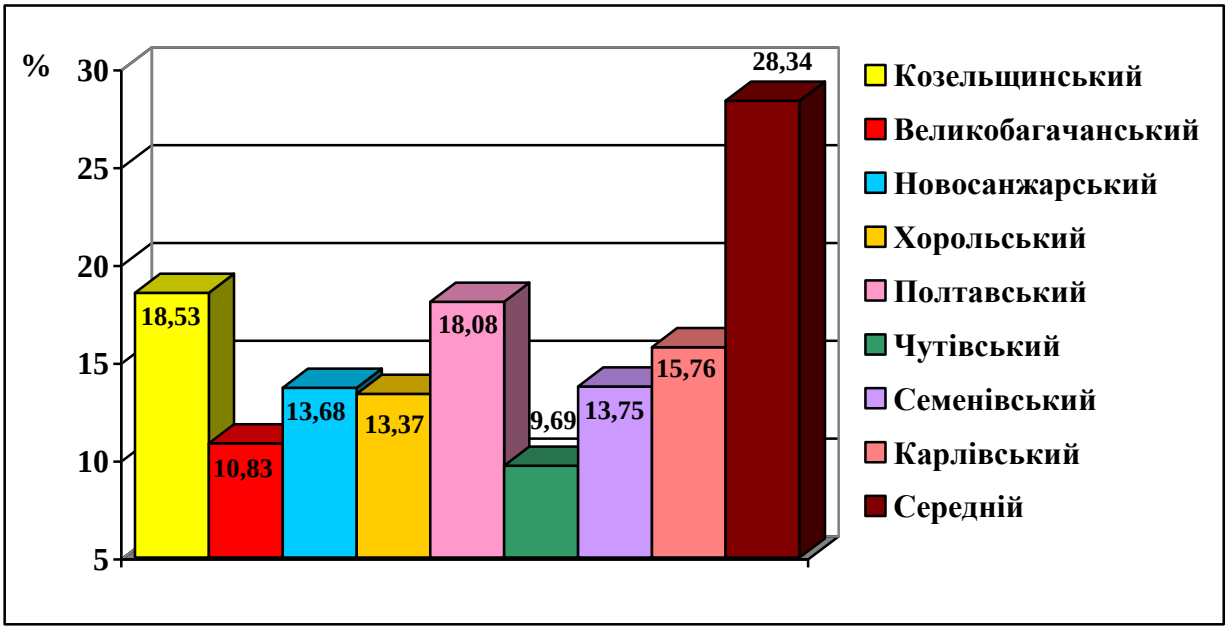

Рис. 3.4. Райони Полтавської області, в яких показник питомої ваги ускладненого карієсу тимчасових зубів нижчий за середній, 2010 р.

Отримані дані спонукали нас до їх перевірки шляхом визначення показників карієсу тимчасових зубів та його ускладнень у теоретично визначеному нами як «найгіршого» за допомогою запропонованих нами показників регіоні області – Машівському із порівнянням їх із даними дітей м.Полтава.

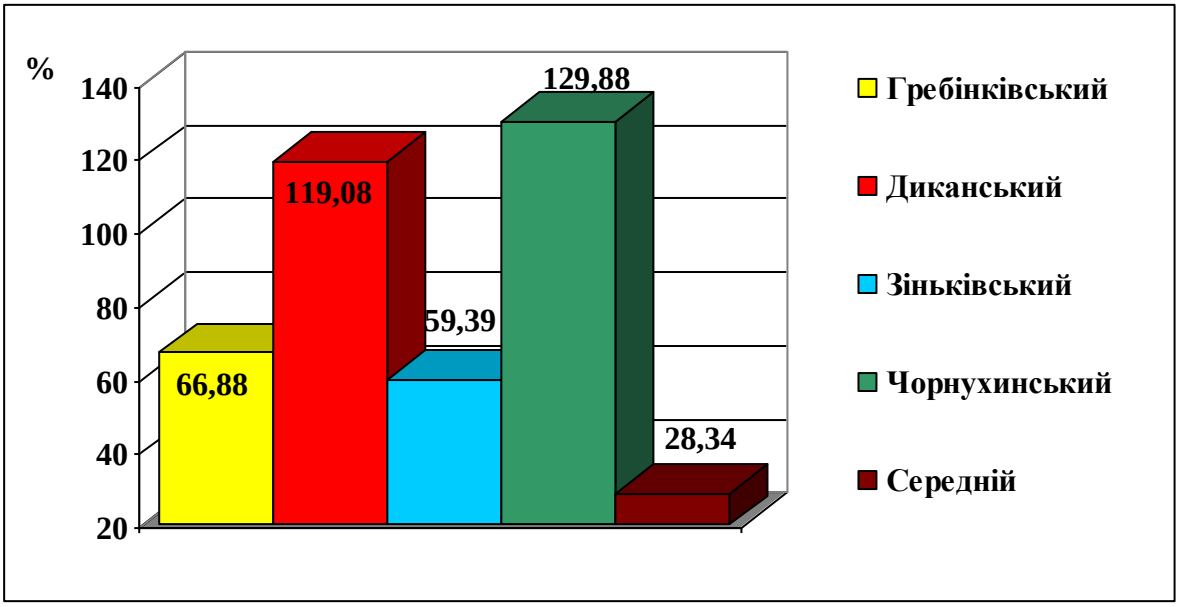

Рис. 3.5. Райони Полтавської області, в яких показник питомої ваги ускладненого карієсу тимчасових зубів перевищує середній, 2010 р.

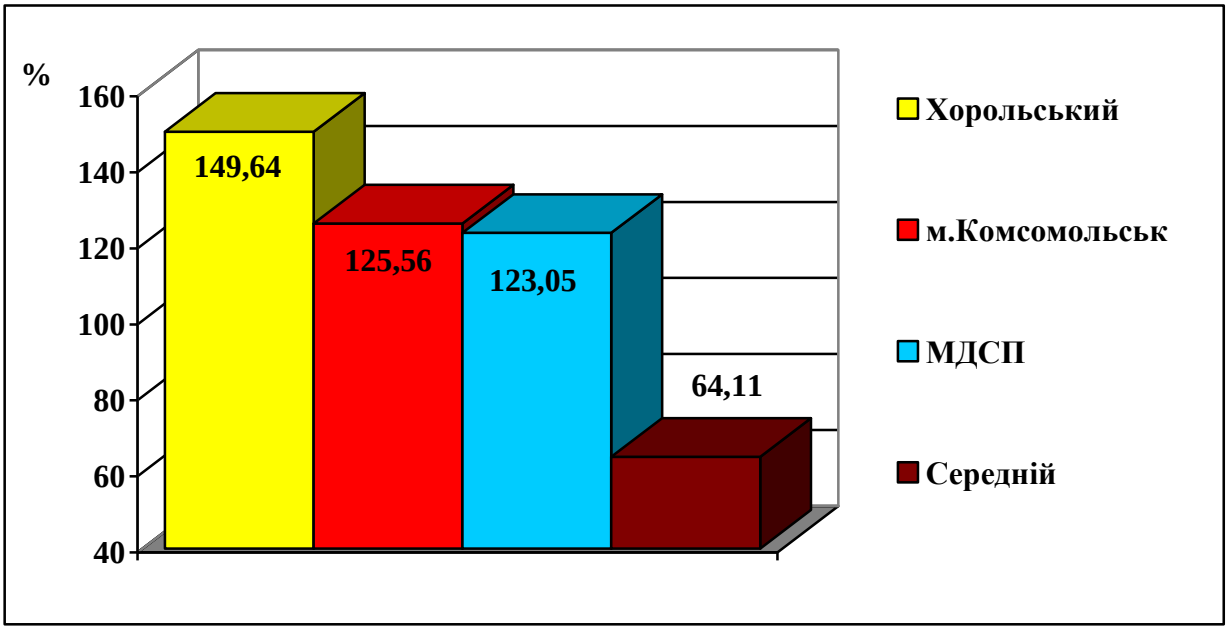

Рис. 3.6. Райони Полтавської області, в яких показник якості лікування ускладненого карієсу тимчасових зубів перевищує середній, 2010 р.

Ми провели статистичне порівняння частот (або кількості) пломб, поставлених з приводу карієсу тимчасових зубів і з приводу періодонтиту тимчасових зубів за допомогою точного тесту Фішера (визначення критерію χ^2), яке показало **достовірно вищу частоту лікування карієсу**, ніж періодонтиту (по відношенню до первинних пацієнтів) і, також, порівняно із сумою запломбованих з приводу періодонтиту і видалених внаслідок ускладненого карієсу (що, по суті, є варіантом лікування періодонтиту тимчасових зубів) за кожний рік.

Результати статистичного порівняння (методом Краскел-Уоліса) попередніх показників у динаміці, за 2001-2010 роки, не виявили достовірних відмін між роками ($p>0,05$), однак, **загальною тенденцією було збільшення кількості випадків і пролікованих з приводу періодонтиту тимчасових зубів, і суми пролікованих та видалених** (рис. 3.8). Тобто, спостерігається поступове підвищення захворюваності на періодонтит тимчасових зубів із роками, що також ставить завдання удосконалення його лікування.

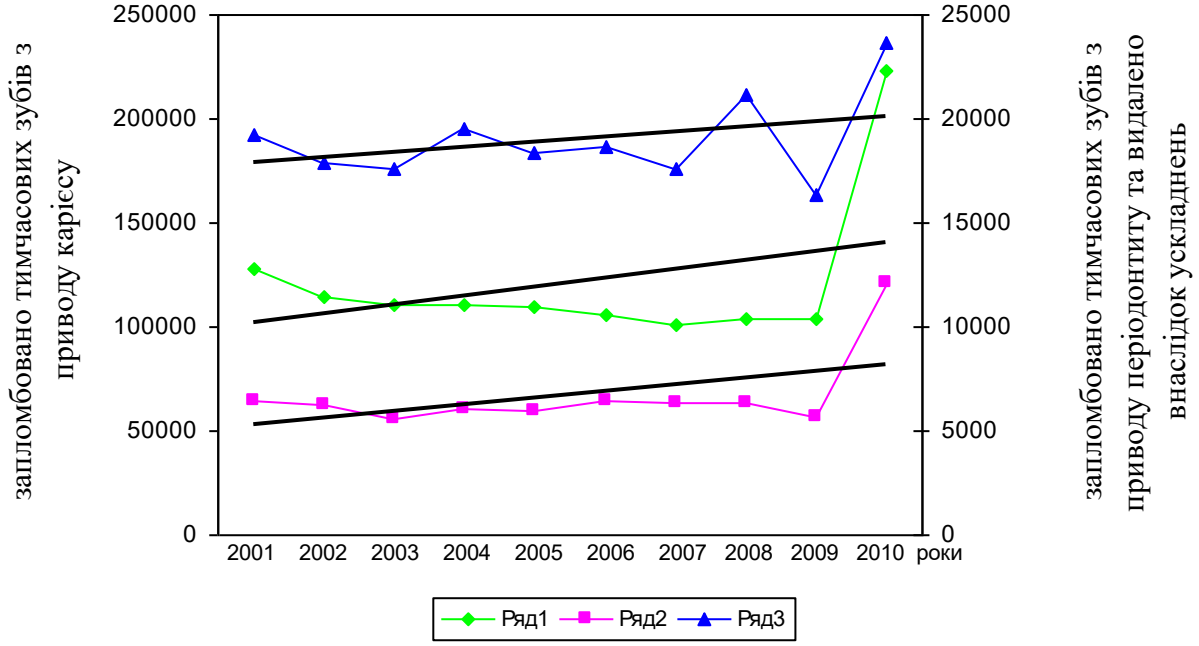

Рис. 3.8. Загальна тенденція частоти поставлених пломб з приводу карієсу, періодонтиту тимчасових зубів та суми пролікованих і видалених внаслідок періодонтиту у Полтавській області за 2000-2010 роки.

Примітки: ліва вісь ординат, ряд 1 – число запломбованих тимчасових зубів з приводу карієсу;права вісь ординат, ряд 2 – число запломбованих тимчасових зубів з приводу періодонтиту; ряд 3 – сума запломбованих зубів з приводу періодонтиту та видалених внаслідок ускладнення карієсу;
чорні лінії – головні лінії тренду.

3.2. Показники карієсу тимчасових зубів і його ускладнень у дітей Полтавської області із регіонів, різних за показниками ускладненого карієсу

Аналіз річних звітів роботи стоматологів Полтавської області за 2001р. за допомогою запропонованих нами показників ускладненого карієсу тимчасових зубів дав можливість виділити «найнесприятливіший» район області, у якому визначене як збільшення питомої ваги ускладненого карієсу, так і перебільшення частки видалених тимчасових зубів з приводу ускладненого карієсу над такими, що вилікувані терапевтичними методами. Отримані дані спонукали нас до їх перевірки шляхом визначення показників

карієсу тимчасових зубів та його ускладнень у теоретично визначеному нами як «найгіршому» - Машівському районі та порівняння їх із даними дітей м.Полтава.

Виходячи з таких передумов нами проведене обстеження за методикою ВООЗ з метою вивчення розповсюдженості та інтенсивності карієсу тимчасових зубів та його ускладнень. .

Отримані дані наведені у таблиці 3.2.1.

Таблиця 3.2.1

Показники карієсу тимчасових зубів та його ускладнень у дітей 6 років

Групи дітей	Кількість	Статистичний показник	Поширеність карієсу		Поширеність ускладнень карієсу		Інтенсивність карієсу	Інтенсивність ускладнень карієсу	Кількість дітей,які мають видаліні внаслідок ускладнень карієсу зуби, %
			абс.	%	абс.	%			
осн	29	M±m	18	62,07±9,1	10	34,6±8,9	2,97±0,5	0,62±0,19	13,79±1,95
контр	140	M±m	70	50±4,2	11	7,89±2,2	1,95±0,2	0,11±0,03	3,57±1,57
		P		<0,01		<0,01	<0,01	<0,05	<0,05

За даними проведеного нами обстеження дітей 5-6 років спостерігається вірогідна різниця всіх досліджуваних показників основної і контрольної групи. Так, у дітей основної групи значення індексу поширеність карієсу тимчасових зубів 62,07±9,1% значно (p<0,01) перевищує показник, що характеризує дітей контрольної групи - 50±4,2. Таке ж співвідношення виявлено і щодо індексу інтенсивності карієсу тимчасових зубів (2,97±0,5 зубів на одного обстеженого та 1,95±0,2 зуба відповідно у основній та контрольній групі). Серед складових індексу кп переважав показник «к», тобто уражені карієсом та його ускладненнями зуби. Аналізуючи такі розбіжності у показниках карієсу тимчасових зубів дітей

двох груп, слід відзначити, що саме у дітей смт. Машівки вони майже у1,5 рази вище, ніж у дітей м. Полтави. При цьому, у дітей основної групи визначений досить високий рівень ускладнень карієсу (розповсюдженість складає 34,6%, а інтенсивність 0,62 зуба на одну дитину). Тобто, майже третина із дітей 6 років має пульпіти та періодонтити тимчасових зубів. Це є дуже загрозливою ознакою щодо рівня резистентності організму та є передумовою порушення формування постійних зубів у цих дітей.

Звертає на себе увагу той факт, що інтенсивність ускладнень карієсу більш ніж в 5 разів вище у дітей основної групи, ніж у групі порівняння (0,62±0,19 та 0,11±0,03 зубів на одного обстеженого відповідно).

В той же час кількість осіб, які мають видалені з приводу ускладненого карієсу тимчасові зуби, більш ніж в 3,5 рази вище у дітей основної групи, тобто у дітей смт.Машівка (13,8%), ніж у групі порівняння – дітей с.Полтава (3,6%). В результаті обстеження виявлено, що в першу чергу від ускладнень карієсу страждають перші тимчасові моляри, потім – другі. Загалом, у дітей обох обстежених груп перші тимчасові молярі були виделені у в 88,9% випадків, а другі тимчасові моляри лише в 11,1% відповідно. Виявлено, що серед дітей основної групи здорові тимчасові зуби мають лише близько третини оглянутих, тоді як в контрольній групі половина дітей не мають уражень карієсом ($p<0,01$). Каріозний процес у дітей основної групи характеризувався гострим перебігом, великим числом ускладнень карієсу, в основному у формі хронічного гранулюючого періодонтіту з ураженням перших і других тимчасових молярів. Усі діти, які мали ускладнений карієс тимчасових зубів, відносилися до II-III групи за ступенем активності карієсу.

Аналіз даних проведеного нами обстеження дітей дитячого садочку смт.Машівка свідчить про низький рівень їх резистентності до карієсу, зважаючи на показники ураженості карієсом та його ускладненнями тимчасових зубів. Таким чином, обстеження, проведене у виділеному за допомогою запропонованих нами показників ускладненого карієсу як «найнесприятливішому» регіоні області підтвердило наявність високої

ураженості ускладненим карієсом тимчасових зубів у дітей. Такий стан вимагає посилення заходів як первинної, так і вторинної профілактики стоматологічних захворювань, на що потрібно звернути зусилля дитячих стоматологів регіону. Особливу увагу слід приділяти першим тимчасовим молярам, так як вони найчастіше уражаються ускладненим карієсом.

Аналіз річних звітів дитячих стоматологів районів області протягом 10 років поспіль та проведене нами порівняння даних обстеження дітей двох регіонів довели дієвість застосування запропонованих показників для аналізу якості лікування періодонтитів тимчасових зубів. В той же час, невтішна динаміка запропонованих показників якості лікування ускладненого карієсу тимчасових зубів спонукає до подальшого вивчення патогенезу періодонтитів.

РОЗДІЛ 4

ОСОБЛИВОСТІ ПАТОГЕНЕЗУ ПЕРІОДОНТИТІВ ТИМЧАСОВИХ ЗУБІВ У ДІТЕЙ

4.1. Клініко-лабораторні характеристики запалення періодонту тимчасових зубів

Клінічному обстеженню підлягали 90 пацієнтів-дітей, віком від 2 до 10 років, які зверталися за допомогою до МКДСП м.Полтава. Найчастіше за стоматологічною допомогою з приводу хронічного періодонтиту тимчасових зубів та його загострення зверталися діти у віці від 4 до 8 років (74 дитини, 82,2% обстежених).

Таблиця 4.1.1

Характеристика обстежених дітей за віком та груповою належність уражених періодонтитам тимчасових зубів.

Вік дітей, роки	Кількість дітей				Зуби, що вражені періодонтитом			
	хлопчики		дівчинки		різці		моляри	
	абс.	%	абс.	%	абс.	%	абс.	
2	2	2,2±1,5	1	1,1±1,1	7	7,1±2,6		
3	2	2,2±1,5	1	1,1±1,1	1	1,01±1,0	2	2,04±1,4
4	9	10,0±3,1	6	6,7±2,6	1	1,01±1,0	14	14,3±3,5
5	4	4,4±2,1	10	11,1±3,1			14	14,3±3,5
6	7	7,8±2,8	9	10,0±3,1			17	17,3±3,8
7	8	8,9±2,9	4	4,4±2,1			12	12,2±3,3
8	12	13,3±3,5	9	10,0±3,1			22	22,4±4,2
9	1	1,1±1,1	1	1,1±1,1			4	4,08±3,8
10	2	2,2±1,5	2	2,2±1,5			4	4,08±3,8
Всього	47	52,2±5,2	43	47,8±5,2	9	9,18	89	90,8±2,9

Всього 9,18% обстежених дітей мали уражені періодонтитом тимчасові різці, всі інші мали уражені хронічним періодонтитом тимчасові моляри.

Серед уражених періодонтитом молярів перше місце за частотою займали перші нижні молочні моляри (у 33,7 % випадків), у 25, 84% випадків ураженими були верхні перші тимчасові моляри. Другі моляри у нашому дослідженні вражені були відповідно 23,59 випадків на нижній щелепі і у 16, 85% випадків – на верхній.

Таблиця 4.1.2

Характеристика суб'єктивних та об'єктивних ознак хронічного періодонтиту тимчасових зубів та його загострення у дітей

№ п/п	Ознака	Хронічний періодонтит, осіб, n= 17		Загострення хронічного періодонтиту, осіб, n= 73	
		абсол. к-сть	%	абсол. к-сть	%
1	2	3	4	5	6
1.	Дискомфорт у зубі	17	18,9±4,1	-	-
2.	Біль при накушуванні	2	2, 2±1,5	73	81,1±4,1
3.	Постійний ниючий біль	-	-	73	81,1±4,1
4.	Підвищення температури тіла	-	-	15	15,6±3,9
5.	Асиметрія обличчя	-	-	15	15,6±3,9
6.	Збільшення реґіонарних лімфатичних вузлів	17	18,9±4,2	73	81,1±4,1
7.	Зміна кольору зуба	11	12,2±4,2	68	75,56
8.	Болісна пальпація слизової в ділянці ураженого зубу	-	-	73	81,1±4,1
9.	Болісна перкусія зубу	-	-	73	81,1±4,1
10.	Нориця в ділянці ураженого зубу	-	-	28	31,1±4,8
1	2	3	4	5	6
11.	Сліди нориці	15	16, 7±3,9		
12.	Ціаноз ясен у ділянці зубу	17	18, 9±4,2	30	33,3±4,9
13.	Гіперемія ясен у ділянці зубу			73	81,1±4,1
14.	Підясенний абсцес			28	31,1±4,8

Пацієнти з діагнозом хронічний гранулюючий періодонтит скаржилися на наявність каріозної порожнини в зубі, дискомфорт, затримку їжі в цьому зубі (32,2±5,3% дітей). У ряді випадків в зубі була наявна пломба – у нашому дослідженні - у 8 зубах, відповідно 8,16%. Деякі пацієнти помічали наявність нориці побіля причинного зуба. Нами був проведений аналіз частоти скарг, що зустрічалися у дітей при хронічному перебігу періодонтиту та при його загостренні із визначенням об'єктивного стану причинних зубів.

При обстеженні у 15,6% осіб відзначали погіршення загального стану здоров'я дитини (головний біль, субфебрильна температура тіла) – у цих осіб спостерігалася помірна асиметрія обличчя в зв'язку із розвитком періостальних явищ. При загостренні хронічного гранулюючого періодонтиту – на біль в зубі при накушуванні або постійний біль одну добу чи більше скаржилися 73 дитини (81, 11%).

Збільшення та болісність при пальпації защелепних або підщелепних лімфатичних вузлів зареєстроване у всіх пацієнтів, як в період ремісії хронічного гранулюючого періодонтиту, так і при його загостренні.

Аналіз стану слизової оболонки в ділянці причинного зуба показав наявність ціанозу із пастозністю, що є ознакою хронічного процесу у 47 дітей, тобто в 52,22% випадків.

Гіперемія ясен із наявністю під'ясенного або підокістного абсцесу та норицею визначена у 28 осіб - 31,1%. Саме у цих дітей було найбільш виражене загострення запального процесу в періодонті. У 15 дітей (16,68%) ми визначили наявність слідів нориці у анамнезі, а саме – рубці на слизовій біля причинного зубу та втягнення слизової в ділянці місцевої деструкції кортикальної пластинки щелепи, що було характерною ознакою загострень процесу в анамнезі та частіше реєструвалося при періодонтитах 51, 52, 61, 62 зубів.

Реакція на пальпацію слизової оболонки в ділянці ураженого зуба у 81,1% випадках була болісна. Реакція на перкусію ураженого зуба також була позитивною у 73 дітей, тобто у 81,1% клінічних випадків. Така реакція

на пальпацію та перкусію, що опосередковано свідчить про загострення процесу чи його гострий перебіг, може бути пов'язана із суб'єктивністю сприйняття факту обстеження дитиною, а саме, реакцією перебільшення сприйняття реальної наявності болісності при обстеженні, зважаючи на вік дитини.

Індекс гігієни за Федоровим-Володкіною (1971) серед обстеженої групи пацієнтів складав від 1,8 до 3,4 балів, що відповідає задовільному, незадовільному та поганому стану, тобто, стан гігієни ротової порожнини безпосередньо не був пов'язаний із ступенем запалення у періодонті, а лише відображав наявність чи відсутність сталої навички догляду за порожниною рота.

Таблиця 4.1.3

Активність карієсу у дітей із хронічним періодонтитом тимчасових зубів та загостренням хронічного періодонтиту

Період запалення	**Ступені активності карієсу, осіб, %**							
	компенсована		**субкомпенсована**		**декомпенсована**		**осіб**	**%**
	осіб	%	осіб	%	осіб	%		
Ремiссія	5	5,5±2,4	6	6,6±2,6	6	6,7±2,6	17	18,9+4,1
I		29,4+11,0		35,3±11,5		35,3+11,5	17	
Загострення	9	10±3,1	30	33,3±4,9	34	37,7+5,1	73	81,1=4,1
II		13,6±4,0		41,1±5,7		46,6+5,8	73	
Всього	14	15,6±3,8	36	40±5,1	40	44,4+5,2	90	100
P I-II		<0,05		›0,05		›0,05		

За індексами активності карієсу (КПВ+кп та кп) пацієнти розподілялися наступним чином: «компенсована форма» – 15,56% - 14 дітей; «субкомпенсована» – 40% - 36 дітей; «декомпенсована» – 44,44%– 40 дітей. Більшість дітей мали від 4 до 8 уражених карієсом зубів та 2 і більше зубів із ускладненим карієсом, а саме із хронічним періодонтитом. Діти, що зверталися за допомогою на стадії загострення хронічного періодонтити

тимчасових зубів мали вищу активність карієсу, ніж діти, в яких був встановлений діагноз хронічного періодонтити в стадії ремісії. Так, компенсований ступінь активності карієсу визначений у 13,7% дітей із загостренням процесу і у 29,4% дітей із хронічним періодонтитом. Декомпенсований ступінь активності карієсу визначений у 46,6 % дітей із загостренням процесу і у 35,3 % дітей із хронічним періодонтитом. Слід зауважити, що більшість обстежених дітей була дошкільного та молодшого шкільного віку (4-8 років - 82,2% із обстежених). Такий стан активності карієсу на нашу думку може бути пов'язаний із тим, що на час обстеження діти не відвідували організовані дитячі колективи, а саме дитячі садки, тому і санація ротової порожнини була у них на незадовільному рівні, що і ілюструється високою активністю каріозного процесу та значною кількістю ускладнень карієсу.

За даними аналізу історій хвороб стоматологічного хворого у обстежених пацієнтів та об'єктивного обстеження було встановлено, що причинний зуб був раніше лікований тільки з приводу карієсу і каріозна порожнина не сполучалася з порожниною зуба – у 32,2±5,3% досліджених зубів; каріозна порожнина з'єднувалася із порожниною зуба – у 52, 26±5,7% випадків; ендодонтичне лікування зубу раніше було проведене у 15,56±4,2% випадків. Загострення хронічного процесу в періодонті після попереднього ендодонтичного лікування причинного зубу свідчить про його невдале терапевтичне лікування у минулому. У майже половини дітей запалення у періодонті розвивалося класично – на тлі сполучення каріозної порожнини із порожниною зуба і, виходячи з цього із попаданням мікроорганізмів та продуктів їхньої життєдіяльності у тканини періодонту після незворотного запалення пульпи зуба. Третина обстежених пацієнтів, яким був визначений діагноз хронічного періодонтиту в стадії ремісії чи його загострення, мали ураження в періодонті на тлі каріозної порожнини, що не поєднувалася із порожниною зубу. Такий стан свідчить про можливість розвинення первинно хронічного запалення у періодонті тимчасового зубу.

Локалізація вогнища патологічного процесу в області верхівок коренів шляхом аналізу отриманих рентгенограм установлена у 16 дітей із 90 обстежених, що складає 17,77 % випадків; в області фуркації – у 82,3% досліджених зубів. Рентгенологічно в ділянці фуркації та в біля верхівковій ділянці визначали деструкцію кортикальної пластинки альвеоли і осередок резорбції кісткової тканини, що відповідало більшій прозорості тканини, з нечіткими контурами. Тобто, тільки одна шоста частина з обстежених нами дітей, які звернулися до лікаря-стоматолога з приводу періодонтиту тимчасового зубу, мали осередок запалення у біляверхівковій ділянці. У 84,4% із обстежених дітей на рентгенограмі зубів, вражених хронічним гранулюючим періодонтитом, були визначені признаки резорбції коренів, яка у більшості випадків була завчасна.

За даними рентгенографічного дослідження всі форми були нами класифіковані як хронічний гранулюючий періодонтит, виходячи із відсутності чіткої межі між гранулюючою тканиною та неушкодженою тканиною пародонту. Така значна частка виявленого запалення у ділянці фуркації коренів тимчасових зубів спонукає до визначення стану періодонтальної тканини саме у цій ділянці та до пошуку методів та засобів нейтралізації патогенної мікрофлори. Ці дані були нами уточнені та підтверджені ретроспективно на видалених зубах.

Аналіз клінічного обстеження свідчить про те, що хронічний періодонтит спостерігався у 18,9% випадків; загострення, відповідно, – у 81,1%. Такий розподіл хронічного процесу і такого, що загострився, не є випадковим. Адже, ми мали справу із пацієнтами, які потрапили до лікаря-стоматолога за зверненням, а не під час планової санації. Тому частка хронічних періодонтитів, які не викликають скарг у пацієнтів, що були нами обстежені, є у порівнянні із часткою загострень періодонтитів значно меншою.

Як приклад, наводимо витяг з історій хвороби:

Пацієнт Артем Ю., на момент обстеження дитині виповнилося повних 4 роки. Звернувся на прийом із скаргами на біль у зубі, що посилюється при накушуванні. За даними опитування дитини і супроводжуючих дитину батьків зуб раніше лікований, знову заболів тиждень назад. До лікаря не звертався.

Об’єктивно: обличчя асиметричне за рахунок набряку нижньощелепної ділянки зліва, колір шкіри не змінений, піднижньощелепні лімфатичні вузли збільшені зліва, при пальпації рухомі, дещо болісні.

Зубна формула:

				C	C			C	
55	54	53	52	51	61	62	63	64	65
85	84	83	82	41	31	72	73	74	75
Pl									Pt

Status localis: у 75 пломба на жувальній поверхні, що не задовольняє вимогам, з порушенням крайового прилягання, зуб змінений у кольорі, рожевого відтінку, перкусія вертикальна болісна, горизонтальна – чутлива. На слизовій оболонці альвеолярного відростку в ділянці 75 сліди нориці, слизова застійно гіперемована, пальпація слабо болісна. ГІ за Федоровим-Володкіною = 3,5, проба Писарєва-Шиллєра – негативна, кп=5.

Попередній діагноз – Субкомпенсована форма активності карієсу, загострення хронічного періодонтиту 75.

На рентгенограмі: коренева пломба частково резорбована з боку апексу, резорбція кісткової тканини вздовж внутрішньої та завнішньої поверхні медіального кореня та до ділянки фуркації 75, корень резорбований від 1/3 до 2/3, та вздовж дистального кореня, який резорбований до 1/3.

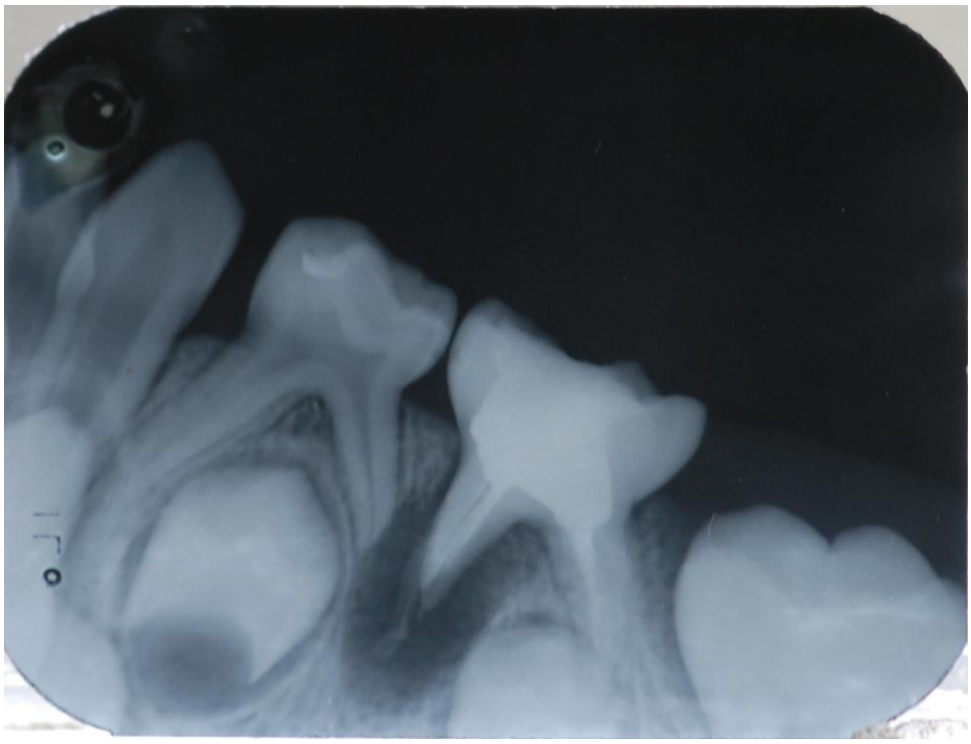

Рис. 4.1.2. Рентгенограма пацієнта Артема Ю.

Діагноз: Субкомпенсована форма активності карієсу, загострення хронічного гранулюючого періодонтиту 75.

План лікування. Показане видалення 75.

Лікування: під мандибулярною анестезією Sol.Lidocaina 2% видалений 75. Гемостаз.

У результаті аналізу даних, отриманих при обстеженні дітей, що зверталися з приводу лікування періодонтитів тимчасових зубів у дитячу міську поліклініку м.Полтави з'ясовано, що більшість з них звертається за допомогою при загостренні хронічного запалення у періодонті (81% випадків). Остаточний діагноз дозволяє встановити рентгенологічне обстеження, за результатами якого можливо визначити ступінь руйнування тканин пародонту. Внутрішньоротові рентгенограми є необхідним методом діагностики запалення періодонту, який дає можливість із урахуванням даних обстеження визначитися із подальшою тактикою лікування. Цей метод досить інформативний, але він не дає точне уявлення про стан деструкції кореня тимчасового зубу та осередок резорбції кісткової тканини в ділянці хронічного запалення тканин періодонту та, тим більш, про процеси, що

відбуваються в ділянці запалення. З метою визначення цих ланок патогенезу хронічного періодонтиту тимчасових зубів нами було продовжене дослідження в напрямку вивчення стану резорбції коренів тимчасових зубів при запаленні періодонту.

4.2. Вплив хронічного запалення в періодонті на процеси резорбції коренів тимчасових зубів

Проблема лікування хронічних періодонтитів тимчасових зубів продовжує бути актуальною головним чином тому, що до останнього часу чітко не визначені показання до вибору метода. На жаль, в практиці дитячого стоматолога досить міцні переконання щодо можливості визначення показань до хірургічного чи консервативного лікування, спираючись в основному на вік дитини.

У результаті вивчення процесів резорбції коренів тимчасових зубів на основі рентгено-гістологічних і клініко-рентгенологічних даних Т.Ф.Виноградовою, 1968, встановлено, що потрібно виділяти фізіологічну (вікову) резорбцію коренів тимчасових зубів (інтактних та лікуваних, але із інтактним періодонтом) та патологічну резорбцію, що виникла в результаті патологічних процесів, новоутворів та хронічного запалення. Фізіологічна резорбція не супроводжується деструктивними процесами в прилягаючій кістковій тканині і відбувається за одним з трьох типів (рівномірна резорбція всіх коренів, резорбція із переважанням процесу в ділянці одного кореня, резорбція із переважанням у ділянці біфуркації). При фізіологічній резорбції коренів паралельно відбуваються процеси формування кісткової тканини, у зв’язку із чим рентгенологічно в процесі резорбції коренів не виявляється деструкції кісткової тканини.

Однак, під впливом хронічного запалення процеси резорбції в періодонті можуть початися незалежно від вікового чинника і задовго до початку його дії. При патологічній резорбції, яка обумовлена хронічним запальним процесом, резорбція коренів тимчасових зубів завжди іде

інтенсивніше і рентгенологічно супроводжується явищами деструкції кістки. Однак, до теперішнього часу не визначені типи патологічної резорбції та не з'ясований механізм її розвитку при хронічному періодонтиті тимчасових зубів.

Нами було проведено дослідження впливу хронічного запального процесу в періодонту тимчасового зубу на процеси резорбції його коренів.

Із обстежених раніше 90 дітей (підрозділ 4.1.) була сформована група з 76 дітей віком від 4 до 10 років із захворюваннями періодонту тимчасових зубів, яким за показами були видалені тимчасові зуби.

Під час видалення зубів отримували біоптат грануляційної прикореневої тканини для гістологічного і імуногістохімічного дослідження. Отримували також пробу для ПЛР-дослідження з кореневих каналів: до видалення або безпосередньо після видалення причинних зубів.

Рентгенологічне обстеження проводилося для діагностики деструктивних форм уражень періодонту, а також для вирішення питання щодо вибору методу подальшого лікування зубу. Всього досліджено 76 видалених з приводу хронічного періодонтиту тимчасових молярів у групі обстежених дітей.

При оцінці рентгенологічної картини та стану кореня видаленого зуба проводили співставлення віку дитини та виду (патологічна/фізіологічна) і ступеня вираженості резорбції. Період фізіологічної резорбції кореня триває в середньому 3-3,5 роки. Він поділяється на період початкової резорбції (розсмоктування кореня не досягло 1/3), що триває біля 2-х років від початку інволюції кореня, та прогресуючої або активної, яка займає ще приблизно 1,5 роки (резорбується більше ніж 1/3 кореня). Тобто умовно розсмоктування до 1/3 довжини кореня є умовною межею для переходу початкової резорбції у таку, що прогресує.

Аналіз ступеня резорбції коренів при хронічному періодонтиті тимчасових зубів з урахуванням віку дитини та з огляду на групову належність зубу, надав можливість розробити та запропонувати

класифікацію видів патологічної резорбції кореня тимчасового зубу при хронічному запаленні тканин періодонта, представлену в таблиці 4.2.1.

Таблиця 4.2.1

Види і типи резорбції при періодонтитах тимчасових молярів в залежності від стану кореня і віку дитини

Зуб	Вік дитини, років	Фізіологічна резорбція		Патологічна резорбція	
		Стан резорбції кореню	Період	Період	Стан резорбції кореню
Перший тимчасовий моляр	4,0–6,5	без ознак	стабілізації кореня	до 1/3 кореня	дуже рання початкова
				більше 1/3 кореня	дуже рання прогресуюча
	6,5-8,5	до 1/3 кореня	початкова резорбція	більше 1/3 кореня	рання прогресуюча
	8,5-10	більше 1/3 кореня	прогресуюча резорбція		
Другий тимчасовий моляр	4,5- 7,5	без ознак	стабілізації кореня	до 1/3 кореня	дуже рання початкова
				більше 1/3 кореня	дуже рання прогресуюча
	7,5-9,5	до 1/3 кореня	початкова резорбція	більше 1/3 кореня	рання прогресуюча
	9,5-11	більше 1/3 кореня	прогресуюча резорбція		

Ступінь резорбції «дуже рання початкова» визначали за умов резорбції хоч одного кореня зуба на довжину до 1/3 в той віковий період, коли корені зубу ще не повинні мати ознак фізіологічної резорбції. Для першого тимчасового моляру це вік від 4,0 до 6,5 років. Тобто, резорбцію кореня першого тимчасового моляру до 1/3 довжини у віці дитині від 4 до 6,5 років визначали як дуже ранню початкову резорбцію. Щодо другого тимчасового

моляру, то «дуже рання початкова» резорбція визначалася при резорбції кореня до 1/3 довжини у віці 4,5-7,5 років.

Якщо ступінь резорбції була більш вираженою (більш 1/3 частини довжини кореня) у ці ж вікові проміжки, то її визначали як «дуже ранню прогресуючу». Таким чином, резорбція першого тимчасового моляру більш ніж на 1/3 у віці від 4,5 до 6,5 років, а другого тимчасового моляру більш ніж на 1/3 довжини кореня у дитини віком від 4,5 до 7,5 років визначали як «дуже ранню прогресуючу».

Наявність хронічного запалення у періодонту тимчасового зубу значно прискорює резорбцію його коренів, що вже розпочалася відповідно до фізіологічних вікових процесів. Так, корені першого тимчасового моляру в дитини віком від 6,5 до 8,5 років мають бути резорбовані до 1/3 довжини. В нашому дослідженні при аналізі стану видалених у дітей цього віку з приводу хронічного періодонтиту перших тимчасових молярів резорбція визначена на рівні від 1/3 до 2/3 кореня. Таку стадію резорбції ми характеризували як «ранню прогресуючу». Щодо другого тимчасового моляру, то така стадія нами діагностувалася при резорбції коренів на рівні від 1/3 довжини до 2/3 у віці дитини від 7,5 до 9, 5 років.

Загалом, всі досліджені нами видалені з приводу хронічного періодонтиту тимчасові зуби поділялися за типами резорбції наступним чином (табл. 4.2.2). Ступінь патологічної резорбції „дуже рання, початкова” була визначена у 10 видалених зубів - 13,2±3,9%; „дуже рання прогресуюча” – у 26 зубах 34,2±5,4%; „рання прогресуюча” – у 28 зубах, що складало 36,8±5,5% досліджених зубів.

Таблиця 4.2.2

Типи патологічної резорбції коренів тимчасових зубів при хронічному запаленні періодонту

№п/п	Вид, тип резорбції	Абсолютний показник, зубів	Частка від загальної кількості досліджених зубів, %

1.	Фізіологічна, прогресуюча резорбція	12	15,8±4,2
2.	Патологічна, дуже рання, початкова	10	13,2±3,9
3	Патологічна, дуже рання прогресуюча	26	34,2±5,4
4.	Патологічна, рання прогресуюча	28	36,8±5,5
Всього зубів		76	100

Тобто, стан значно вираженої резорбції коренів при хронічному запаленні в періодонті припадає на віковий період, для якого в нормі характерна відсутність ознак резорбції (період стабілізації кореня) майже у половині випадків – 47,4%.

Для ілюстрації запропонованої класифікації пропонуємо як приклад витяги із історій хвороб пацієнтів.

Приклад 1. Пацієнт Г.Микита, на момент обстеження і лікування дитині виповнилося 4 роки.

Батьки з дитиною звернулися на прийом. Скарги на набряк щічної ділянки справа, біль у зубі при накушуванні, батьки відмічають відмову дитини від їжі. Зі слів батьків зуб раніше не лікований, біль з'явилася 2 дні тому, набряк - увечері перед зверненням до лікаря-стоматолога. Попередні спроби лікування зубів у дитини були невдалими, виходячи із психо-емоційного стану дитини та закінчилися видаленням зубу нижньої щелепи. Зі слів батьків напередодні звернення до лікаря увечері температура тіла піднялася і складала 37,8С. Дитина дуже погано іде на контакт, плаче, вередує.

Об'єктивно: обличчя асиметричне за рахунок набряку щічної та піднижньощелепної ділянки справа, піднижньощелепні лімфатичні вузли

збільшені справа, при пальпації рухомі, болісні. Відкривання рота вільне у повному обсязі. Зубна формула:

C C C Pt

55 54 53 52 51 61 62 63 64 65

85 84 83 82 81 71 72 73 74 75

C Pt O C

Status localis: у 84 каріозна порожнина на жувальній поверхні, що з'єднується із порожниною зуба, зуб змінений у кольорі - сіруватого кольору, перкусія вертикальна та горизонтальна болісна. Слизова оболонка альвеолярного відростку в ділянці 84 гіперемована, набрякла, під'ясенний абсцес із щічної сторони, пальпація болісна. кп=8. ГІ за Федоровим-Володкіною = 2,5; проба Писарєва-Шиллєра – негативна.

Попередній діагноз – декомпенсована форма активності карієсу, загострення хронічного періодонтиту 84 зубу.

На рентгенограмі : каріозна порожнина в 84 зубі, резорбція кісткової тканини без чіткої межі у ділянці фуркації 84 та вздовж медіального кореня, який резорбований до 1/3.

Рис. 4.2.1. Рентгенограма пацієнта Микити Г.

Діагноз: Декомпенсована форма активності карієсу, загострення хронічного гранулюючого періодонтиту 84.

План лікування. Показане видалення 84, зважаючи на стан дитини та активність карієсу.

Лікування: під мандибулярною та щічною анестезією Sol.Lidocaina 2% видалений 84. Гемостаз. Проведене дослідження видаленого зубу, в процесі якого визначено – каріозна порожнина поєднується із порожниною зубу, резорбція медіального кореня до 1/3, узурпованість та порозність внутрішньої поверхні коренів.

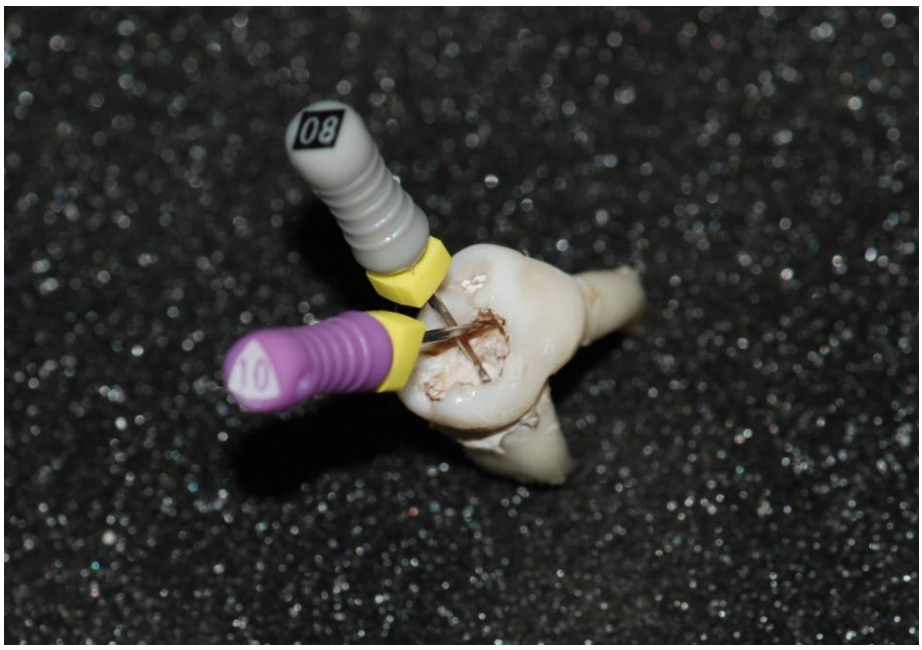

Рис. 4.2.2. Видалений 84, пацієнт Микита Г.

Виходячи із віку дитини, групової належності зубу та параметрів фізіологічної вікової резорбції визначено, що у період фізіологічної стабілізації кореня зубу хронічне запалення у періодонту призвело до резорбції кореня зубу до 1/3 його довжини. Визначений стан резорбції кореня зубу 84 пацієнта Микити Г. дуже рання початкова патологічна резорбція.

Рис. 4.2.3. Видалений 84, пацієнт Микита Г.

Приклад 2. Пацієнт П. Дар’я, на момент обстеження і лікування дитині виповнилося 5 років. Батьки з дитиною звернулися на прийом зі скаргами на наявність зруйнованого зуба на нижній щелепі зліва.

Зі слів батьків зуб раніше неодноразово лікований з приводу карієсу.

Об’єктивно: обличчя симетричне, піднижньощелепні лімфатичні вузли збільшені зліва, при пальпації рухомі, злегка болісні.

Зубна формула:

C

55 54 53 52 51 61 62 63 64 65

85 84 83 82 81 71 72 73 74 75

C C Pt

Status localis: у 75 каріозна порожнина на жувальній поверхні, що з’єднується із порожниною зуба, щічна стінка коронки зруйнована до рівня ясен, зуб змінений у кольорі, перкусія вертикальна та горизонтальна чутлива. Слизова оболонка альвеолярного відростку в ділянці 75 ціанотична,

пальпація безболісна. кп=4. ГІ за Федоровим-Володкіною = 2,5; проба Писарєва-Шиллєра – негативна.

Попередній діагноз – субкомпенсована форма активності карієсу, хронічний періодонтит 75 зубу.

На рентгенограмі: резорбція кісткової тканини без чіткої межі у ділянці фуркації 75 , резорбція медіального кореня на більш ніж на 3/4.

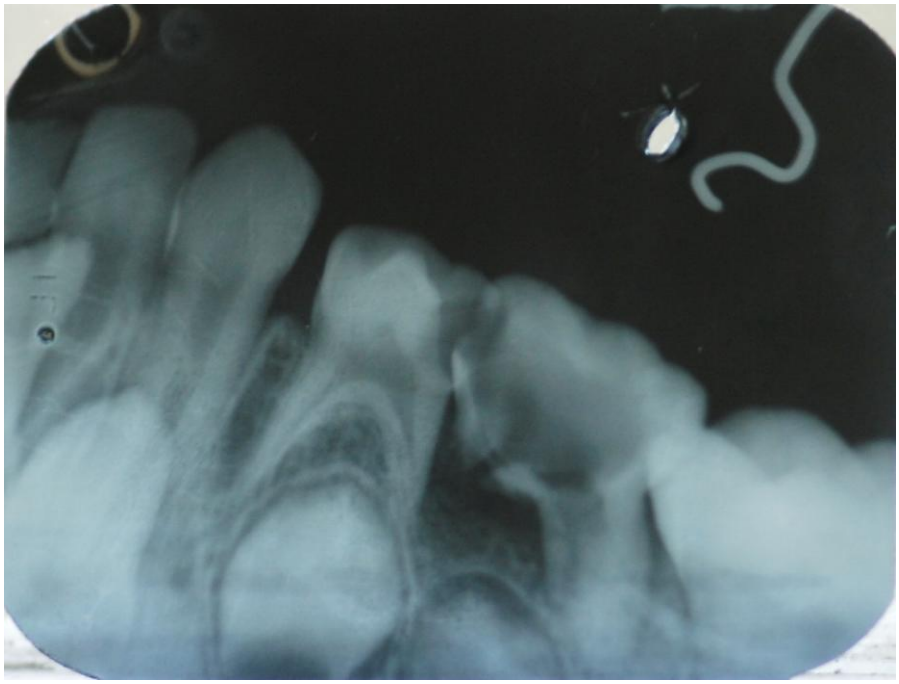

Рис. 4.2.4. Рентгенограма пацієнтки Дар‘ї П.

Діагноз: Субкомпенсована форма активності карієсу, хронічний гранулюючий періодонтит 85.

План лікування. Показане видалення 84, зважаючи на ступінь резорбції кореня зубу.

Лікування: під мандибулярною та щічною анестезією Sol.Lidocaina 2% видалений 85. Гемостаз.

Рис. 4.2.5. Видалений 85 зуб пацієнтки Дар‘ї П.

При дослідженні видаленого зубу визначена повна резорбція медіального кореня, порозність внутрішньої поверхні коренів. Виходячи із віку дитини, групової належності зубу та параметрів фізіологічної вікової резорбції визначено, що у період фізіологічної стабілізації кореня зубу хронічне запалення у періодонту призвело до повної резорбції кореня зубу. Визначений стан резорбції кореня як дуже рання прогресуюча патологічна.

Приклад 3.

Пацієнт Ж. Єгор, на момент обстеження і лікування дитині виповнилося 7 років.Батьки з дитиною звернулися на прийом зі скаргами на біль в зубі на нижній щелепі зліва, що посилюється при накушуванні. Зі слів батьків зуб раніше лікований з приводу карієсу.

Об’єктивно: обличчя асиметричне за рахунок набряку нижньощелепної ділянки зліва, піднижньощелепні лімфатичні вузли збільшені зліва, при пальпації рухомі, болісні.

Зубна формула:

Pl

16 55 54 53 52 11 21 62 63 64 6526

46 85 84 83 82 41 31 72 73 74 75 36

Pl Pl Pt

Status localis: у 75 каріозна порожнина на жувальній поверхні, що з'єднується із порожниною зуба, зуб змінений у кольорі, коронка зруйнована із язичного боку до рівня ясен, перкусія вертикальна та горизонтальна болісна. Слизова оболонка альвеолярного відростку в ділянці 75 гіперемована, набрякла, пальпація болісна. КПВ+кп=4. ГІ за Федоровим-Володкіною = 2,5; проба Писарєва-Шиллєра – негативна.

Попередній діагноз – субкомпенсована форма активності карієсу, загострення хронічного періодонтиту 75 зубу.

На рентгенограмі зубу 75 від 16.02.2005р.: резорбція кісткової тканини у ділянці фуркації 75 без чіткої межі, резорбція дистального кореня на ½ довжини..

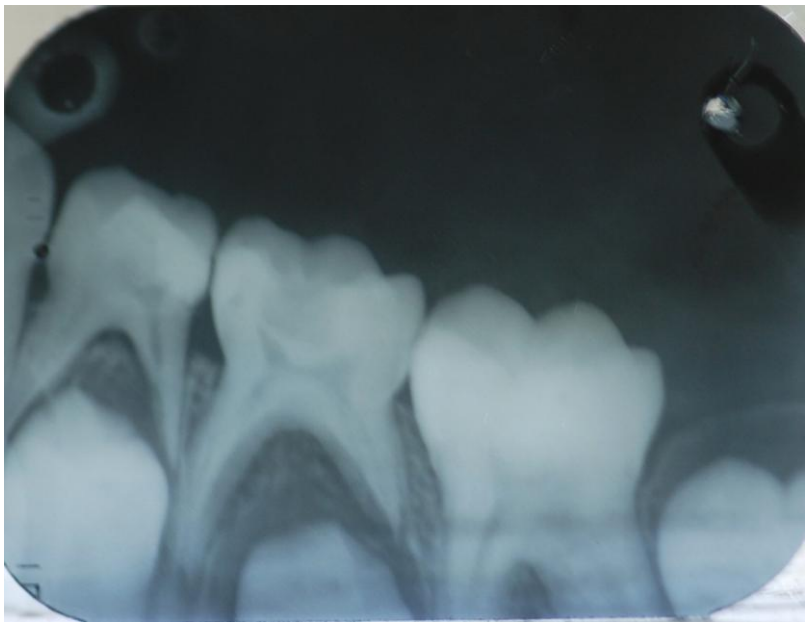

Рис. 4.2.6. Рентгенограма пацієнта Єгора Ж.

Діагноз: Субкомпенсована форма активності карієсу, загострення хронічного гранулюючого періодонтиту 75.

План лікування. Показане видалення 75, зважаючи на ступінь резорбції кореня зуб.

Лікування: під мандибулярною та щічною анестезією Sol.Lidocaina 2% видалений 75. Гемостаз.

При дослідженні видаленого зубу визначено, що каріозна порожнина сполучається із порожниною зуба у одній точці.

Рис. 4.2.7. Видалений зуб 75 пацієнта Єгора Ж.

При дослідженні видаленого зубу виявлена резорбція медіального кореня до 1/3, порозність та узурованість внутрішньої поверхні коренів, перфорація внутрішньо й поверхні дистального кореня внаслідок патологічної резорбції.

Виходячи із віку дитини, групової належності зубу та параметрів фізіологічної вікової резорбції визначено, що у період фізіологічної початкової резорбції кореня зубу хронічне запалення у періодонту призвело до резорбції дистального кореня більш ніж на 1/3. Рання прогресуюча патологічна резорбція кореня.

Рис. 4.2.8. Видалений зуб 75 пацієнта Єгора Ж..

Аналізуючи отримані дані, слід відмітити, що у більш ніж третини досліджених зубів визначили резорбцію коренів більше ніж на 1/3 довжини в той час, як за фізіологічних умов, вона повинна була досягнути лише 1/3 довжини кореня зуба. Виходячи із строків фізіологічної резорбції коренів визначаємо, що при хронічному запаленні в періодонті резорбція розпочинається на 2,5-4,5 роки раніше.

Враховуючи, що патологічна резорбція коренів розширює покази до хірургічного лікування періодонтитів тимчасових зубів та на основі проведеного вивчення стану резорбції коренів тимчасових зубів при хронічному запаленні періодонту вважаємо за доцільне видалення зубів при визначенні *дуже ранньої прогресуючої* та *ранньої прогресуючої* патологічної резорбції їх коренів.

Процес резорбції включає комплексну взаємодію між запальними, резорбуючими клітинами і структурами твердих тканин. За даними літератури ураження і подразнення кістки, дентину чи цементу призводять до хімічних змін в цих тканинах, у результаті чого утворюються гігантські клітини, що мають назву класти. Кластний тип клітин - признак

резорбтивних процесів у всих типах кісткової тканини. За резорбтивною активністю він пов'язаний з макрофагами і моноцитами. Спільно ці клітини формують комплексну взаємодію молекулярних біологічних процесів, включаючи цитокіни, ферменти, гормони, що викликає прогресування резорбції зубу.

Цей процес може бути ініційований мікроорганізмами та продуктами їх життєдіяльності, що знаходяться у кореневих каналах та находить свій розвиток у результаті змін факторів локального імунітету в ділянці запалення. Мікроорганізми відіграють важливу роль у багатьох деструктивних кісткових захворюваннях, а також у резорбції зубів. Існують два можливих механізми резорбції, яка індукована бактеріями, а саме – перший - бактерії індукують кислоти і протеази, що руйнують компоненти кісткової матриці та другий – бактерії стимулюють виділення остеолітичного фактору, який сприяє остеоскластичній активності. У випадку резорбції зубу, за даними R.F.Ne, D.E.Witherspoon J.L., 2000, можливим механізмом є виділення остеолітичних факторів завдяки діє ендотоксину.

4.3. Патоморфологія запального процесу в періодонті тимчасових зубів

У нашому дослідженні під час видалення за показами тимчасових зубів із хронічним запальним процесом у періодонті у деяких випадках ми отримували біоптат грануляційної прикореневої тканини, що був зафіксований на корені та видалявся разом із ним. Такі отримані біоптати ми використовували для гістологічного і імуногістохімічного дослідження. У процесі дослідження у 40 із 76 видалених зубів були відібрані біоптати періодонтальної тканини у виді грануляцій, які і підлягали дослідженню.

Більшість досліджених препаратів, отриманих з вогнищ періодонтиту, (29 з 40 - 72,5%) була представлена рихлою сполучною тканиною, у якій клітини інфільтрату і резидентні розміщувалися щільно на світлому

еозинофільному фоні (міжклітинна речовина і волокна) і формували подовжені зосередження (рис. 4.3.1).

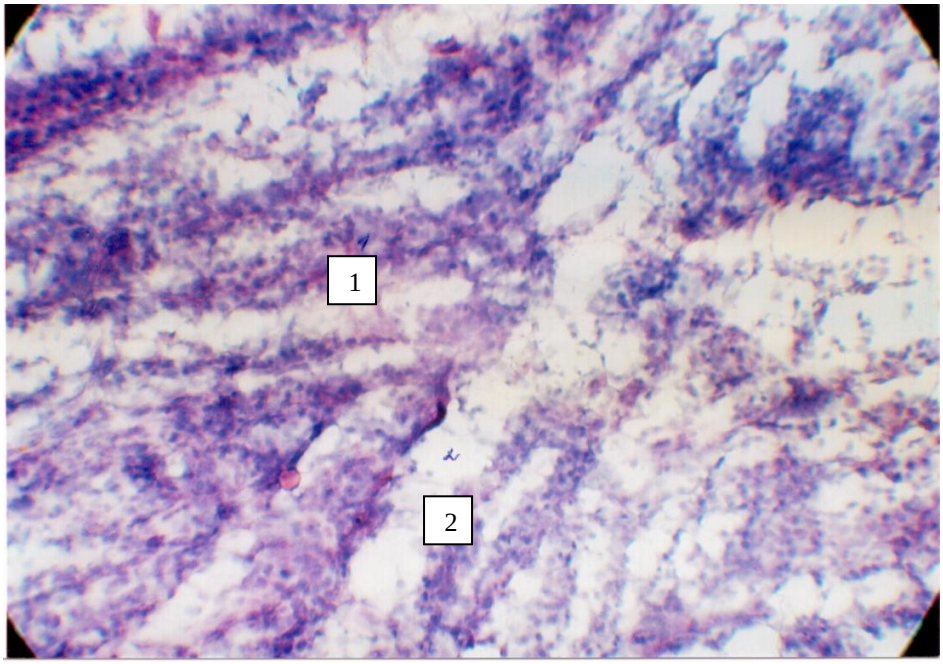

Рис. 4.3.1. Приклад будови рихлої волокнистої сполучної тканини прикореневої грануляційної тканини:

1 – сполучнотканинні тяжі, на фоні яких зосереджені клітини інфільтрату;

2 – зона набряку.

Примітка. Тут і далі: мікрофотографія кріостатного тканинного зрізу, забарвлення гематоксиліном та еозином; зб.х60.

Круглі клітини інфільтрату достовірно частіше мали крупні розміри, що підтверджено кореляційним аналізом (Kendall Tau Correlations, Kendall Tau=0,381736, p=0,000884). Між зосередженнями клітин розташовувалися зони, очевидно заповнені ексудатом, у яких розміщувалася менша кількість клітин. Зони, заповнені ексудатом, мали різний розмір, в залежності від виразності набряку. У ряді випадків ексудат забарвлювався блідо-рожевим кольором по периферії, і жовтуватим – у центрі, вступаючи в реакцію з еозином, що свідчило про його щільність. Ці ознаки характерні для дезорганізації сполучної тканини у вигляді фібриноїдного нагрубання. На користь формування фібриноїду в досліджуваних тканинах слугувала

наявність блідих еозинофільних ділянок аморфної речовини із зменшеним числом ядер клітин або з їх фрагментами (рис.4.3.2: *1*).

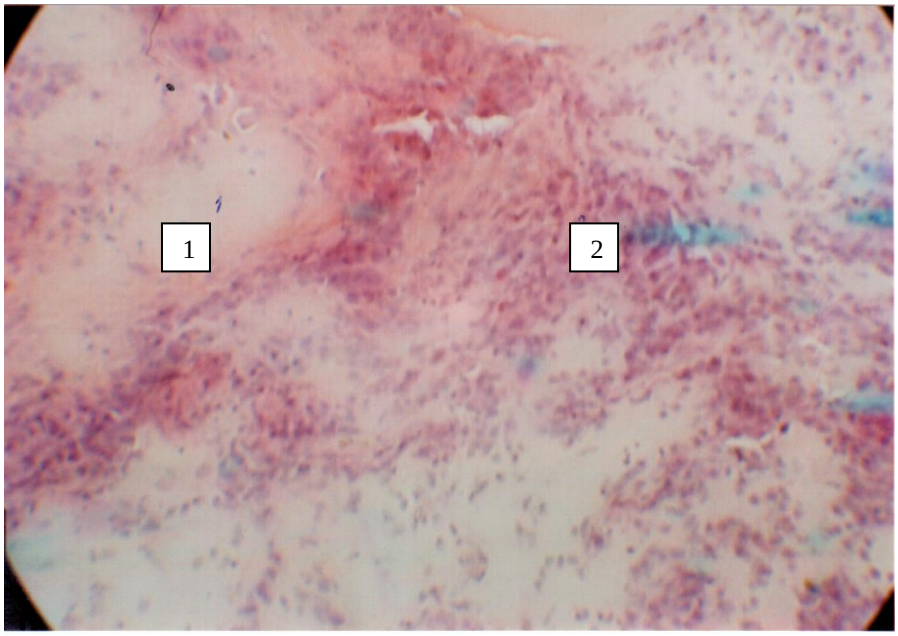

Рис. 4.3.2. Фібриноїдне нагрубання у прикореневій грануляційній тканині:
1 - еозинофільні ділянки аморфної речовини;
2 - осередок інфільтруючих клітин.
Мікрофотографія кріостатного тканинного зрізу, забарвлення гематоксиліном та еозином; зб.х60.

При виразній гомогенності зазначених ділянок, ми припускали фібриноїдний або коагуляційний некроз (рис. 4.3.2). Ознаки фібриноїдного нагрубання були асоційовані із наявністю фрагментів клітин, які розпадаються (Kendall Tau=0,293706, p=0,010517) і з коагуляційним некрозом (Kendall Tau=0,313350, p=0,006344). Фібриноїдне нагрубання закономірно може переходити у коагуляційний некроз. Осередки коагуляційного некрозу на препаратах мали вигляд ущільнених, гіперхроматичних ділянок. Відмічалося «розтріскування» та/або окреме розташування фрагментів розпаду тканини на препараті (рис.4.3.3).

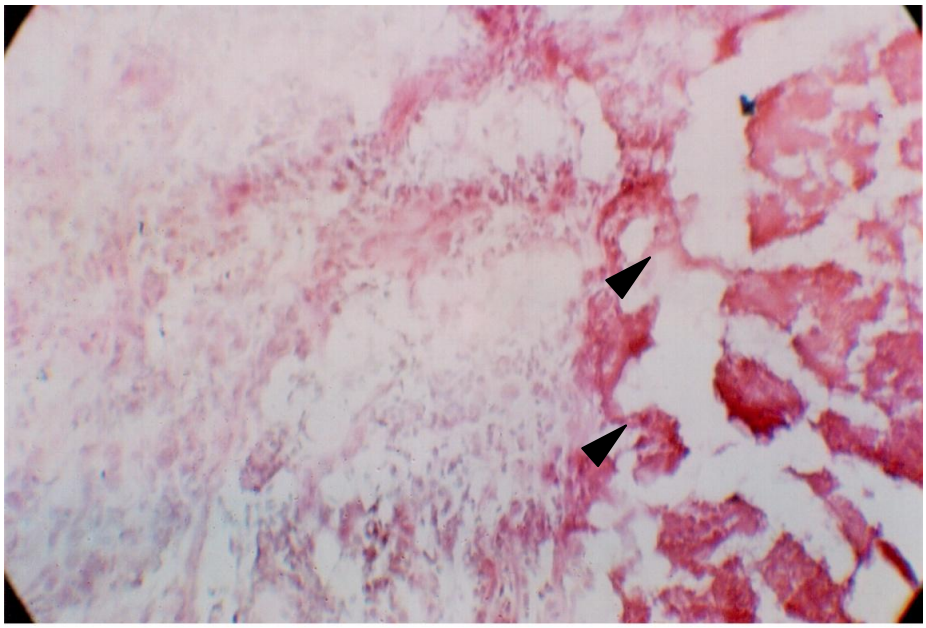

Рис. 4.3.3 Зона коагуляційного некрозу (препарат міжкореневої грануляційної тканини ⌐IV).

Мікрофотографія кріостатного тканинного зрізу, забарвлення гематоксиліном та еозином; зб.х60.

Серед ознак некрозу, відзначених на досліджених препаратах, ми визначали гомогенні світлі еозинофільні ділянки із збільшеними у розмірах, набряклими клітинами із згладженими округлими контурами та зруйновані клітини, що, в принципі, відповідає колікваційному некрозу (рис.4.4).

Розвиток того чи іншого типу некротичних змін може бути пов’язаний, у даному випадку, з присутністю того чи іншого спектру мікроорганізмів, які слугували етіологією досліджуваного захворювання, і викликають певну імунну відповідь, та, відповідно, тип клітинної інфільтрації, набряк у периапікальних тканинах при періодонтиті, тощо. В той же час, наявність у ряді випадків поєднання коагуляційного і колікваційного некрозів на препараті дає основу припустити що ці форми можливо розглядати і як послідовні стадії одного процесу, у такому випадку коагуляційний некроз може передувати колікваційному.

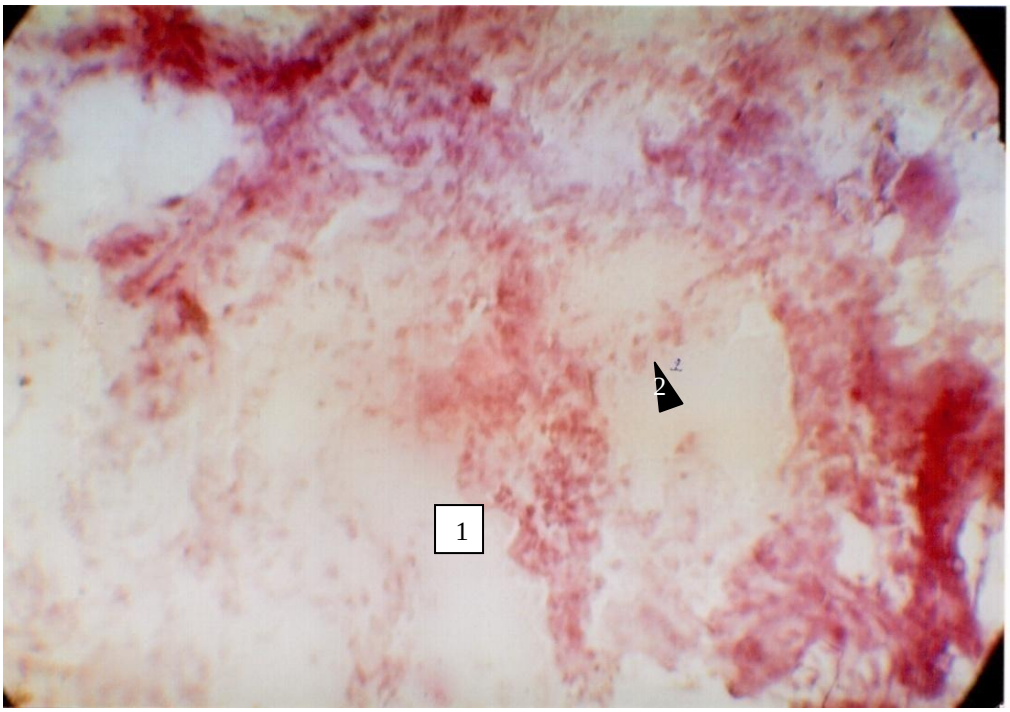

Рис. 4.3.4. Колікваційний некроз міжкореневої грануляційної тканини |¯IV:

1 - зона щільного ексудату;

2 - фрагменти зруйнованих клітин в ексудаті.

Мікрофотографія кріостатного тканинного зрізу, забарвлення гематоксиліном та еозином; зб.х60.

На 12 препаратах з 40 досліджених (30%) ми спостерігали характерний сітчастий малюнок сполучної тканини: тонкі волокнисті структури утворювали мілкі округлі комірки, містили переважно фібробластоподібні клітини (гістіоцити) і невелику кількість круглих клітин (рис.4.3.5: *2, 3*).

Звичайно на таких препаратах переважала інфільтрація мілкими клітинами (що підтверджує кореляція між сітчастим малюнком препаратів і мілкими клітинами: Kendall Tau=0,291632, p=0,011077), а крупні круглі клітини була представлені у меншій кількості (що підтверджено негативною кореляцією Kendall Tau= –0,480781, p=0,000028). Крім того, сітчастий тип будови грануляційної тканини сполучався з добре вираженим судинним малюнком (Kendall Tau=0,288063, p=0,012101) (табл. 4.3.1).

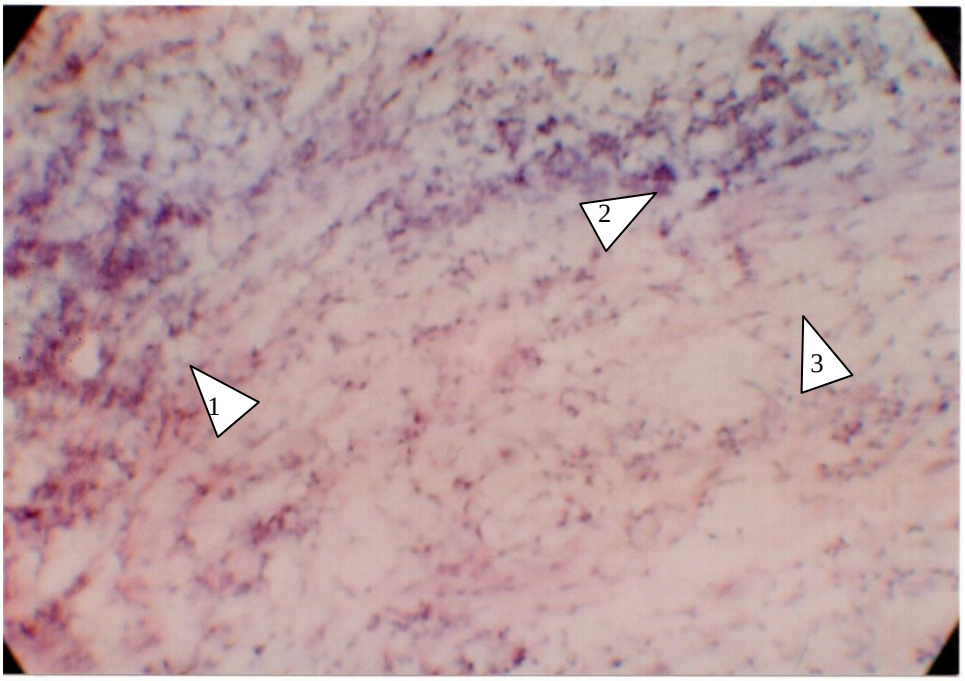

Рис. 4.3.5. Сітчастий малюнок сполучної тканини міжкореневих грануляцій |V: *1* - судина; *2* - клітини інфільтрату; *3* - фібробласти.

В той же час, при сітчастому типі будови ми також спостерігали некротично змінені ділянки майже на всіх препаратах (рис. 4.3.6).

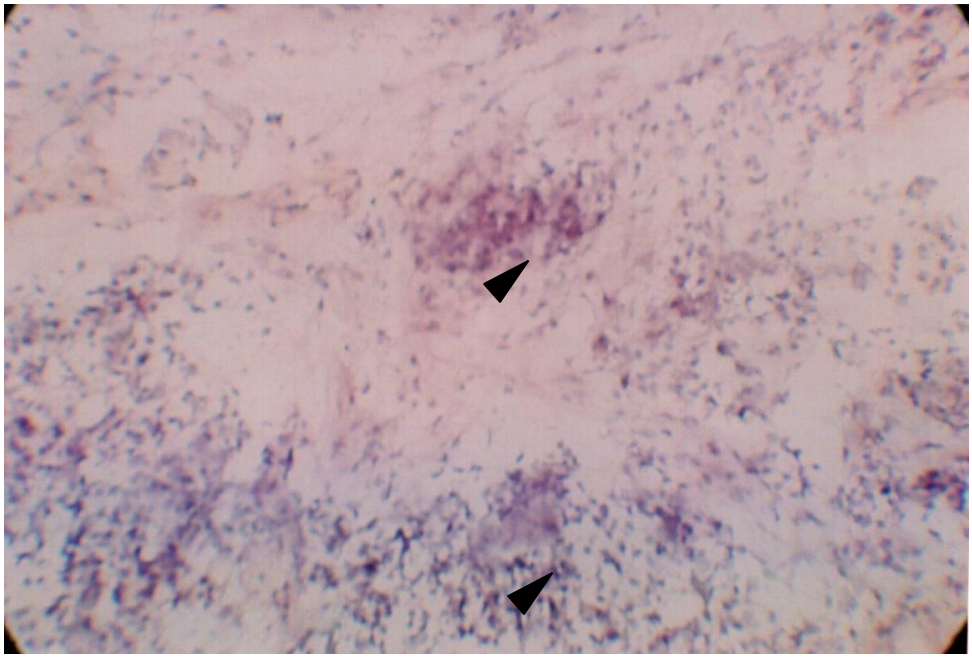

Рис. 4.3.6. Осередки некрозу на фоні «сітчастої» будови грануляційної тканини |V. Мікрофотографія кріостатного тканинного зрізу, забарвлення гематоксиліном та еозином; зб.х60.

Більшість препаратів мали ознаки помірного набряку, що було встановлено по виразності просторів між елементами тканини. 11 з 40

досліджених препаратів (27,5%) характеризувалися різким набряком (рис. 4.3.7: *1*), і ще 5 (12,5%) – мали слабко виражений, тобто незначний набряк.

Круглоклітинна інфільтрація була визначена на всіх препаратах, за рідкими виключеннями. Частіше клітини, які формували зосередження у вигляді тяжів були відносно крупного розміру, світло забарвлені гематоксиліном. До них примішувалися мілкі, щільні темно забарвлені круглі клітини.

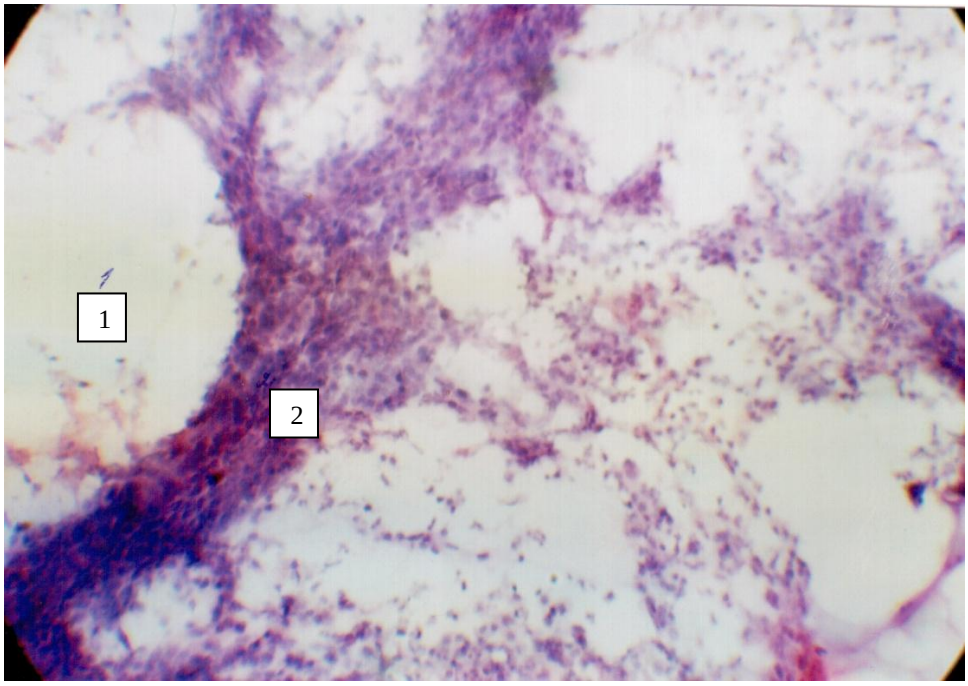

Рис. 4.3.7. Міжкоренева грануляційна тканина V¯|:

1- зона набряку;

2- скупчення клітин інфільтрату. Мікрофотографія кріостатного тканинного зрізу, забарвлення гематоксиліном та еозином; зб.х60.

На ряді препаратів вдавалося чітко спостерігати сегментоядерні нейтрофіли у складі інфільтратів за характерним ядром, гістіоцити – за типовою напівлунною формою, макрофаги – за крупним розміром і світлою цитоплазмою; з резидентних клітин чітко диференціювалися ядра фібробластів та ендотеліоцитів, які формували стінки судин, що узгоджується із гістологічною будовою сполучної тканини.

Наявність фрагментів щільної зрілої сполучної тканини на препаратах грануляцій може свідчити на користь утворення структур, подібних до капсулярних (рис. 4.3.8). Таким чином, у ряді випадків ми відзначили обмеження периапікального запального процесу ущільненою сполучною тканиною, що морфологічно підтверджує формування гранульоми, і, отже, розвиток грануломатозного періодонтиту тимчасових зубів.

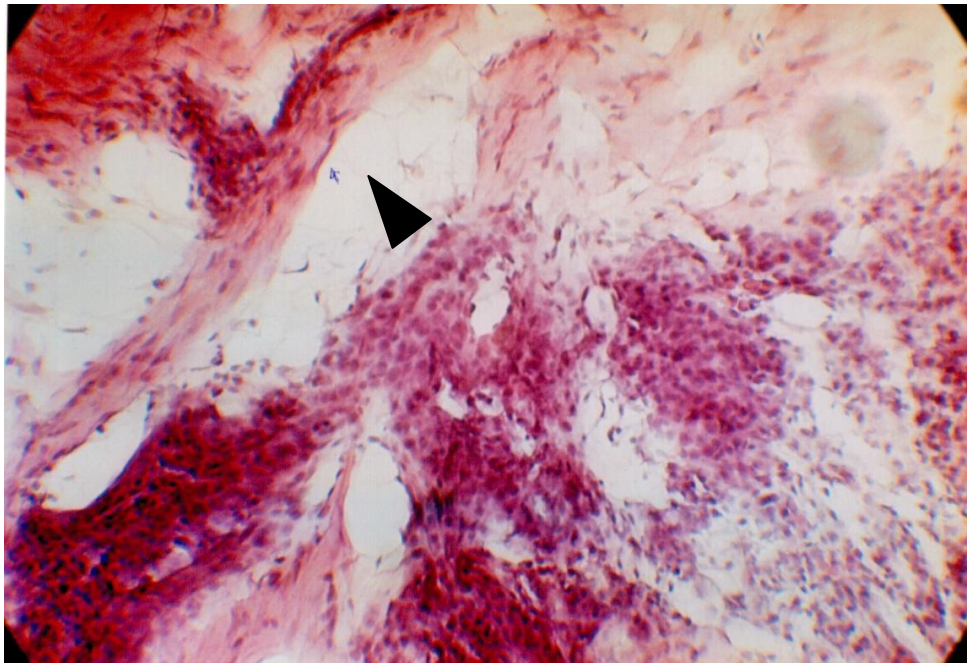

Рис. 4.3.8. Фрагмент щільної зрілої сполучної тканини у структурі міжкореневої гранульоми. Мікрофотографія кріостатного тканинного зрізу, забарвлення гематоксиліном та еозином; зб.х60.

Отже, всього 5 із 40 (12,5%) препаратів містили щільну волокнисту сполучну тканину. Вони містили визріваючу сполучну тканину – без вогнищ некрозу (що підтверджує негативна кореляція з некрозом (Kendall Tau= – 0,263620, p=0,021660), та негативна кореляція з ознаками некрозу у вигляді наявності фрагментів зруйнованих ядер клітин (Kendall Tau=–0,467926, p=0,000046). Препарати не мали ознак дистрофії, характеризувалися незначним набряком і були у меншій ступені інфільтровані круглими клітинами. На основі наведених даних можна зробити висновок про наявність на зазначених препаратах (10%) фрагментів капсули, сформованої навколо грануляційної тканини.

В будові ще 5 препаратів (12,5%) були виявлені включення епітелію, які мали вигляд тяжів і маленьких фокусів. Відомо, що ці включення під назвою «епітеліальні островки» можуть бути присутні в межах періодонту. У нашому дослідженні, епітеліальні структури розташовувалися у грануляційній тканині, тобто знаходилися у складі грануляцій.

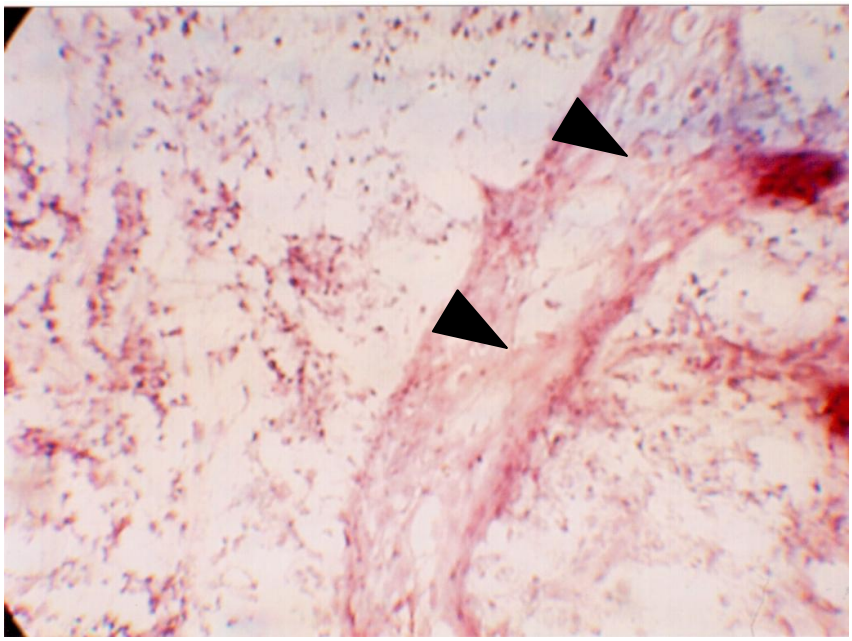

Рис. 4.3.10. Епітеліальний тяж у тканині прикореневої гранульоми |⌐V. Мікрофотографія кріостатного тканинного зрізу, забарвлення гематоксиліном та еозином; зб.х60.

Таким чином, будова прикореневої грануляційної тканини представлена рихлою, незрілою, інфільтрованою круглими клітинами, сполучною тканиною, з ознаками набряку, дистрофії та некрозу.

За особливостями будови сполучної грануляційної тканини ми спостерігали 2 типи будови: частіше (72,5%) у вигляді крупних тяжів чи балок або трабекул, утворених скупченнями клітин, і у вигляді більш рівномірного малюнку, що охарактеризовано як сітчастий тип будови, який ми відмітили у 30% досліджених біоптатів грануляцій.

У 10% дослідженого матеріалу (другий тип будови) прикоренева грануляційна тканина містила фрагменти зрілої щільної сполучної тканини. Враховуючи, що при ретельному клінічному обстеженні ознак грануломатозного чи фіброзного періодонтиту тимчасових зубів не було

виявлено, ці гістологічні знахідки капсулярної структури можуть свідчити про можливість субклінічного розвитку грануломатозної форми періодонтиту (що може впливати на прогноз консервативного лікування) або про осередки формування рубцевої тканини. Також в 12,5% досліджених препаратів ми спостерігали епітеліальні структури, які можуть мати значення у розвитку епітеліальних прикореневих кістогранульом та кіст, що описано для постійних зубів.

4.4. Імунологічна характеристика періодонтитів тимчасових зубів у залежності від форми запалення

Результати імуногістохімічного доліджения прикореневої грануляційної тканини при хронічних формах періодонтитів тимчасоввих зубів. Центральною морфологічною ознакою прикореневої грануляційної тканини при загостренні хронічного періодонтиту тимчасових молярів була круглоклітинна інфільтрація. Для уточнення належності інфільтруючих клітин до субпопуляцій лімфоцитів ми проводили імуногістохімічне дослідження. Було досліджено по 38 препаратів з кожними первинними моноклональними антитілами для виявлення клітин-представників основних ланок імунітету (HLA-DR$^+$, CD3$^+$, CD8$^+$, CD4$^+$, CD20$^+$ клітин); всього проаналізовано 190 препаратів.

За HLA-DR-експресією виявляли антигенпрезентуючі дендритні клітини. Щільність інфільтрації цими клітинами на більшості препаратів була помірною (рис. 4.4.1). Розташування клітин характеризувалося утворенням зосереджень. На фоні інших круглих клітин, виявлялися зони, вільні, або з очевидно меншою щільністю інфільтрату. HLA-DR$^+$ клітини були відносно крупного розміру і найчастіше мали розгалужені відростки, радіально напрямлені. Ці відростки охоплювали сусідні клітини і контактували між собою (рис. 4.4.2). HLA-DR$^+$ реакція спостерігалася у вигляді зовнішнього контуру клітини і чіткого малюнку імунопозитивної реакції по відросткам. Перераховані характеристики HLA-DR$^+$ клітин

свідчать про їх активний стан, що говорить про наявність антигенного матеріалу в оточенні клітин, його захоплення з наступною індукцією імунної відповіді.

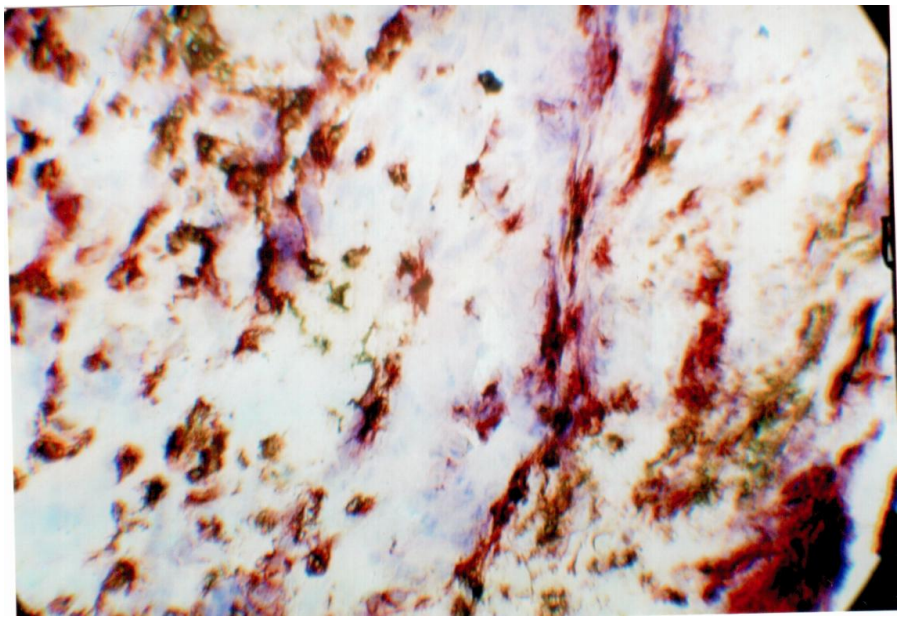

Рис. 4.4.1. HLA-DR$^+$ клітини у грануляційній тканині |¯IV:
мкАТ1 анти-HLA-DR; контрастування метиленовим синім.

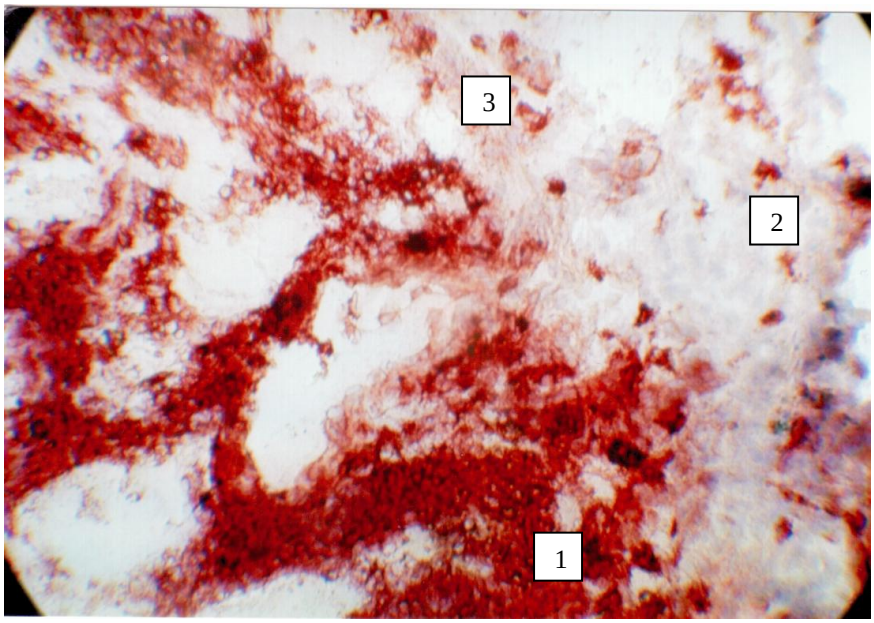

Рис. 4.4.2. Зони інфільтрації HLA-DR$^+$ клітинами (IV|):
мкАТ1 анти-HLA-DR; контрастування гематоксиліном;
1- зона інфільтрації високої щільності,
2- імунопозитивна реакція у вигляді зовнішнього контуру клітини;
3- ділянка із невеликою кількістю HLA-DR$^+$ клітин.
Примітка: кріостатний зріз; зб.х60; прикоренева грануляційна тканина.

Відзначено сполучення й чергування зон з більшою/меншою щільністю інфільтрації HLA-DR$^+$ клітинами (рис. 4.4.3).

Зона із найбільшою щільністю інфільтрації мала вигляд як показано на рис. 4.4.2, 4.4.3. На фоні щільної сполучної тканини (10% гістологічних препаратів, охарактеризовані у попередньому підрозділі), HLA-DR$^+$ клітини мали порівняно мале тіло і часто зосереджувалися навколо судин (рис. 4.4.4). Серед волокнистих тканинних структур клітинні відростки набували напрямку за ходом волокон, щільність клітин була значно меншою. Ці ознаки характеризують менш активний стан дендритних клітин, порівняно із станом, що спостерігався на інших препаратах із високим рівнем інфільтрації (рис. 4.12, 4.13) і можливу експресію HLA-DR-молекул ендотеліоцитами, що характерне і для фізіологічного стану тканин.

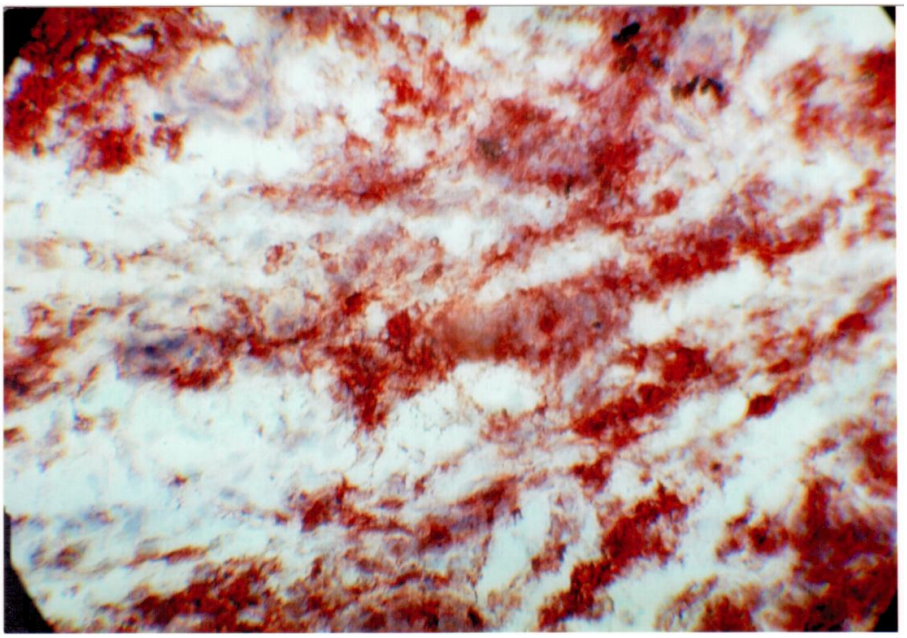

Рис. 4.4.3. HLA-DR$^+$ інфільтрат високої щільності:
мкАТ1 анти-HLA-DR; контрастування гематоксиліном.
Примітка: кріостатний зріз; зб.х60; прикоренева грануляційна тканина.

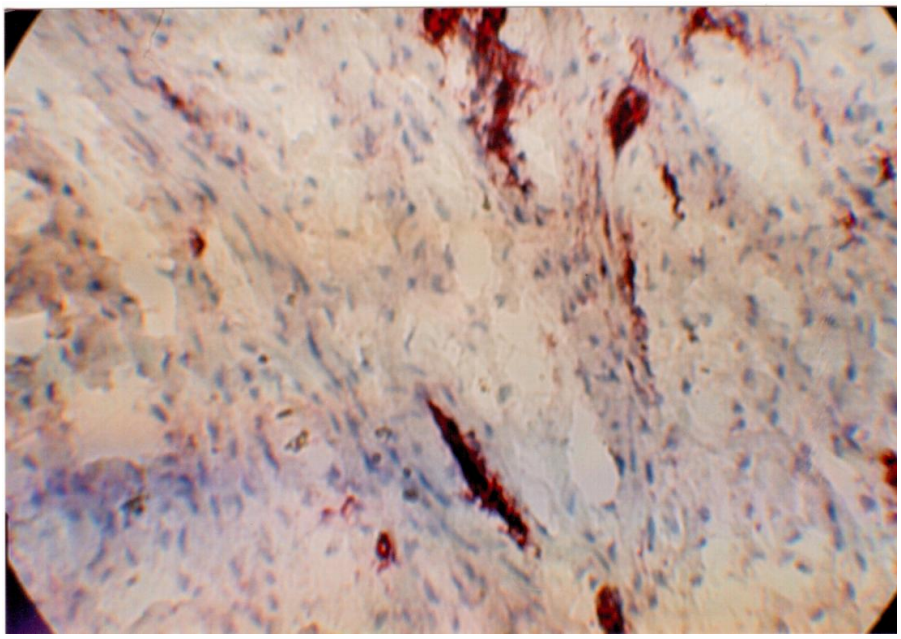

Рис. 4.4.4 – HLA-DR^{+} клітини, зосереджені навколо судин (|IV):
мкАТ1 анти-HLA-DR; контрастування гематоксиліном.

Примітка: кріостатний зріз; зб.х60; прикоренева грануляційна тканина.

Частина препаратів з ознаками некротичних змін містила зруйновані HLA-DR^{+} клітини та їх фрагменти (рис. 4.4.5). При цьому відзначалася переважно інфільтрація іншими субпопуляціями імунних клітин.

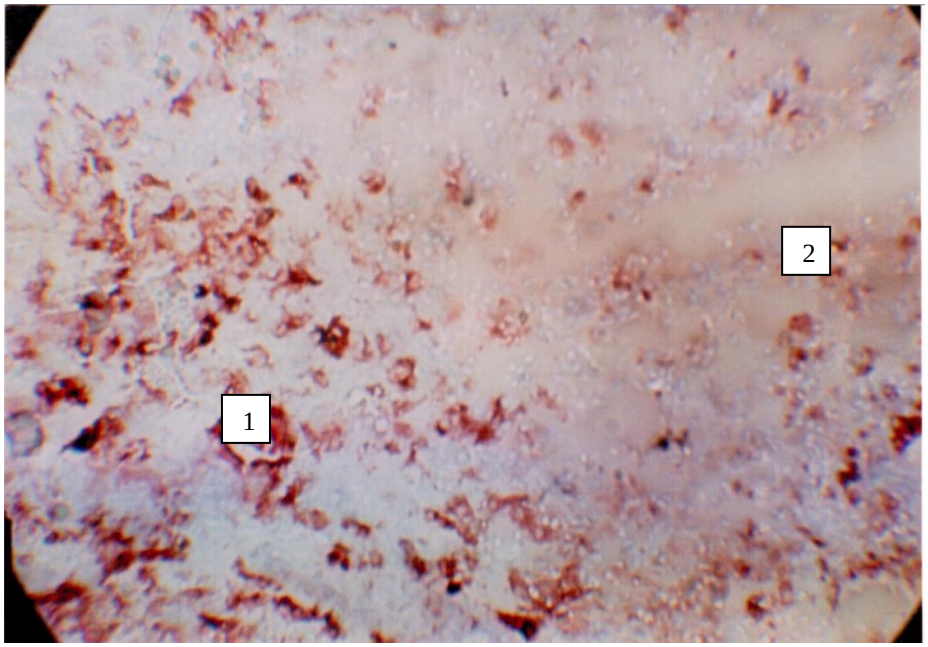

Рис. 4.4.5. HLA-DR^{+} клітини на межі із ділянкою некрозу (IV^{-}|):
мкАТ1 анти-HLA-DR; контрастування гематоксиліном;
1- клітини у зоні некрозу; *2*- клітини поза межами некрозу.
Примітка: кріостатний зріз; зб.х60; прикоренева грануляційна тканина.

HLA-DR$^+$ клітини є професійними антигенпрезентуючими клітинами й індукторами імунної відповіді. Одне з їх основних призначень – «сканування» тканин та захоплення антигенного матеріалу – процеси, від яких у великій мірі залежить розвиток імунної відповіді. У нормі, наприклад, в межах СОПР індукується протизапальна імунна відповідь, опосередкована ДК з особливими властивостями та IgA. Однак, при надходженні певної кількості патогенної мікрофлори та/або чужорідних агентів й розвитку альтерації, умови індукції імунної відповіді змінюються, і виникає можливість підтримання й розвитку запалення. Таким чином, HLA-DR$^+$ клітини, виявлені у вогнищі періодонтиту тимчасових зубів, відображають можливість контролювання імунних реакцій і локального запалення у відповідь на етіологічні чинники.

CD3-експресією характеризувалася загальна Т-клітинна популяція, яка була найчисленнішою на всіх досліджених препаратах. Клітини формували осередки і скупчення (рис. 4.4.6: *2*). Зони більш щільного розташування CD3$^+$ клітин чергувалися із зонами, де клітин було менше, останні співпадали із ділянками щільної сполучної тканини і добре розвинених волокон, або з ділянками набряку (рис. 4.4.6: *1*); на фото наведено приклад рясної інфільтрації грануляційної тканини CD3$^+$ клітинами.

Виявлені численні Т-клітини, які є представниками ефекторів імунної відповіді, на препаратах прикореневих грануляцій, свідчать про активну імунну відповідь, що має місце при хронічному періодонтиті тимчасових зубів in locus morbi.

CD8-експресією характеризувалися цитотоксичні/ефекторні Т-лімфоцити, які були рясно представлені серед клітин інфільтратів.

У дослідженні відзначено три ступені інфільтрації цими клітинами. Найменша ступінь наведена на рис. 4.4.7, де видно інші круглі клітини,

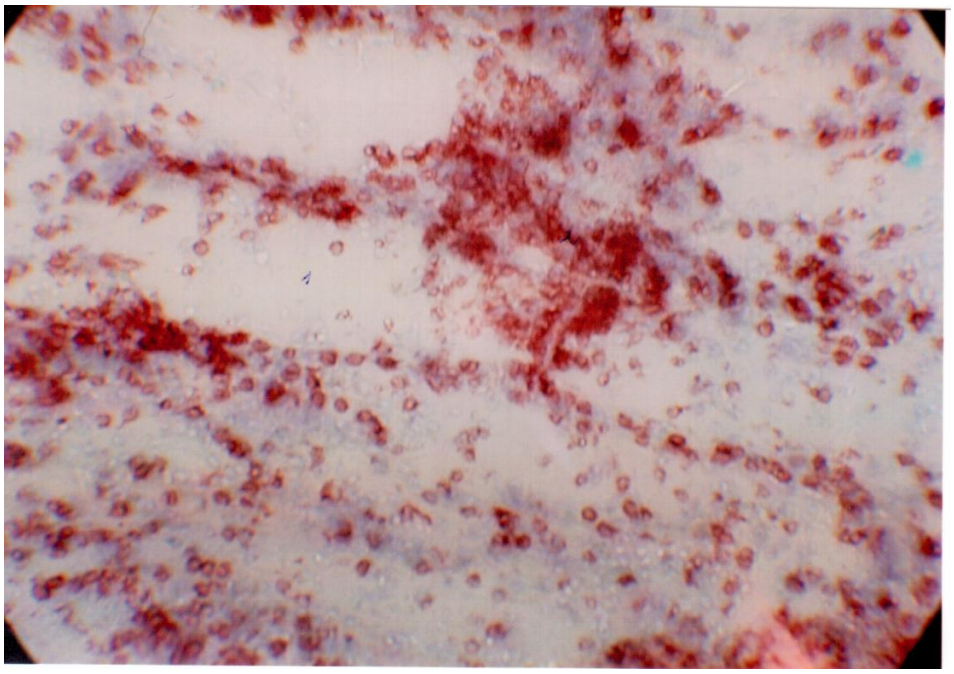

Рис. 4.4.6. $CD3^+$ клітини:

мкАТ1 CD3; контрастування метиленовим синім.

Примітка: кріостатний зріз; зб.х60; прикоренева грануляційна тканина.

забарвлені лише метиленовим синім (без імунопозитивної реакції). Також, порівняно невелика кількість цих клітин розміщувалася у щільних зонах грануляції, де були добре розвинені волокна (капсулярні структури), і в полях набряку.

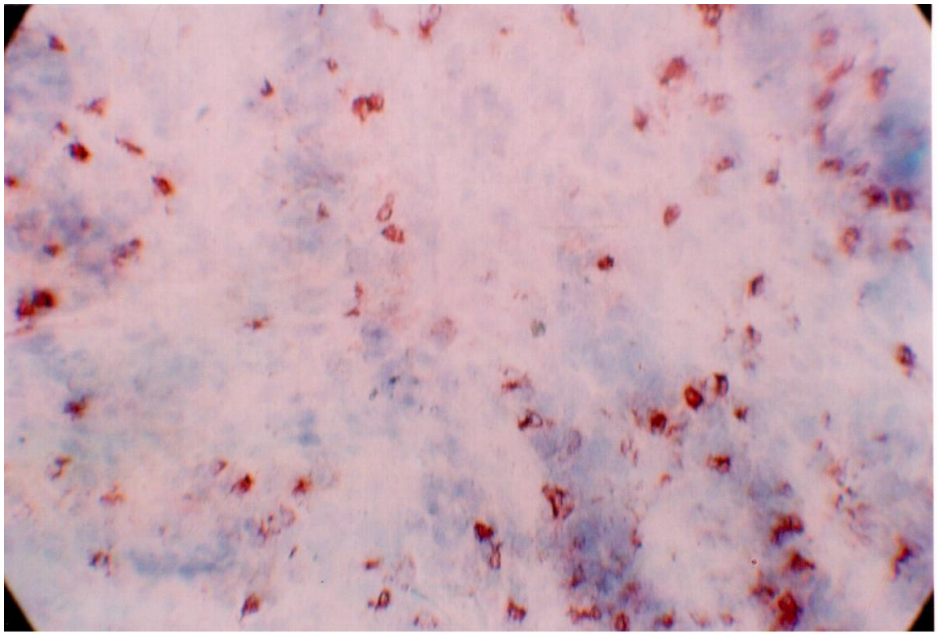

Рис. 4.4.7. Найменша ступінь інфільтрації $CD8^+$ клітинами (|V):

мкАТ1 CD8; контрастування метиленовим синім;

Примітка: кріостатний зріз; зб.х60; прикоренева грануляційна тканина.

Найменша ступінь інфільтрації $CD8^+$ клітинами показана на рис. 4.4.7. При цьому закономірності розміщення $CD8^+$ клітин були такими самими, як і для $CD3^+$ клітин, що говорить про певний ступінь спів локалізації. Слід відмітити, що препарати з відміченою співлокалізацією $CD3^+$ й $CD8^+$ клітин характеризувалися малою кількістю $CD4^+$ клітин.

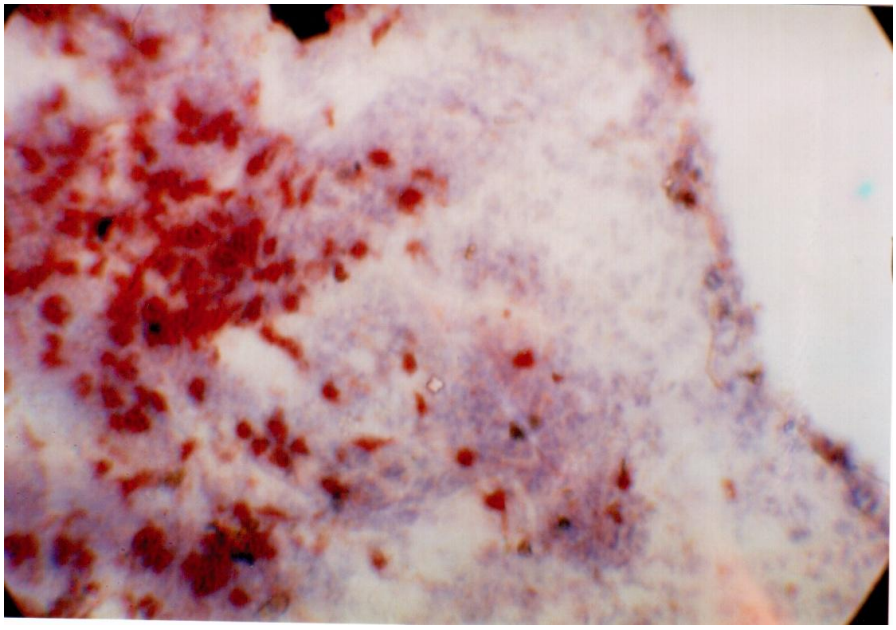

Рис. 4.4.8. Висока щільність інфільтрації $CD8^+$ клітинами (V |):
мкАТ1 CD8; контрастування гематоксиліном.

Примітка: кріостатний зріз; зб.х60; прикоренева грануляційна тканина.

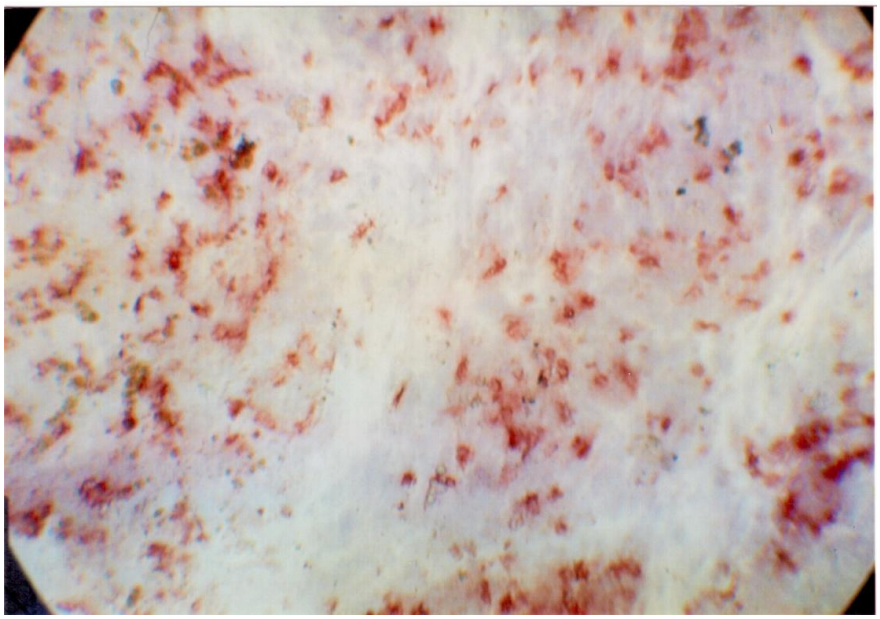

Рис. 4.4.9. Помірна щільність інфільтрації $CD8^+$ клітинами:
мкАТ1 CD8; контрастування гематоксиліном.

Примітка: кріостатний зріз; зб.х60; прикоренева грануляційна тканина.

Помірна ступінь представництва $CD8^+$ ЦТЛ спостерігалася на більшості препаратів (рис. 4.4.9). При всіх ступенях інфільтрації $CD8^+$ клітинами вони утворювали фокуси та невеликі осередки скупчень.

При дистрофічних змінах (фібриноїдному нагрубанні) у грануляційній тканині, спостережених на гістологічних препаратах, $CD8^+$ реакція проявлялася на клітинних фрагментах; незруйновані клітини були відносно збільшеного розміру, можливо, за рахунок внутріклітинного набряку, що передує некротичній загибелі (рис. 4.4.10).

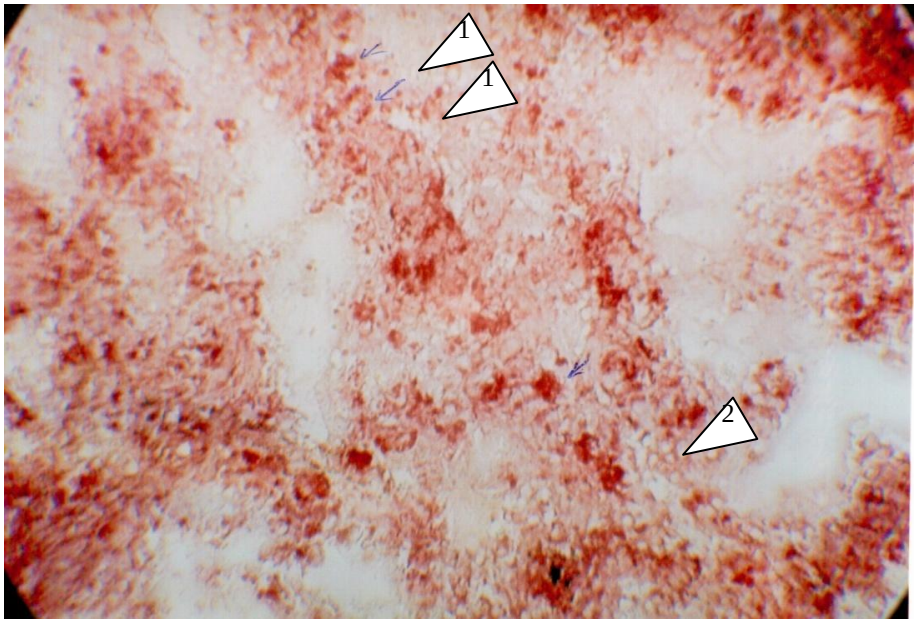

Рис. 4.4.10. $CD8^+$ клітини на фоні дистрофічних змін:
мкАТ1 CD8; контрастування гематоксиліном; *1*- фрагменти $CD8^+$клітин; *2*- набряк $CD8^+$клітин.

Таким чином, $CD8^+$клітин ми виявили на всіх препаратах прикореневих грануляцій, очевидно, без цих ефекторних клітин не проходить жодна локальна імунна відповідь при хронічному періодонтиті.

$CD4^+$ клітини (Т-хелпери/регулятори) у більшості випадків (31 з 38, 82%) були представлені помірно, формували свої власні фокуси скупчень, які не співпадали із $CD8^+$ клітинами, однак, ці фокуси були пов’язані із осередками некрозу і залежали, можливо, від поширеності останнього. Так, на рис. 4.21: *1* продемонстровано зону інфільтраційного валу, утвореного $CD4^+$ клітинами навколо некротично-зміненої ділянки. З іншого боку

інфільтрація межує з ділянкою, де кількість $CD4^+$ клітин невелика (рис. 4.4.11: *2*).

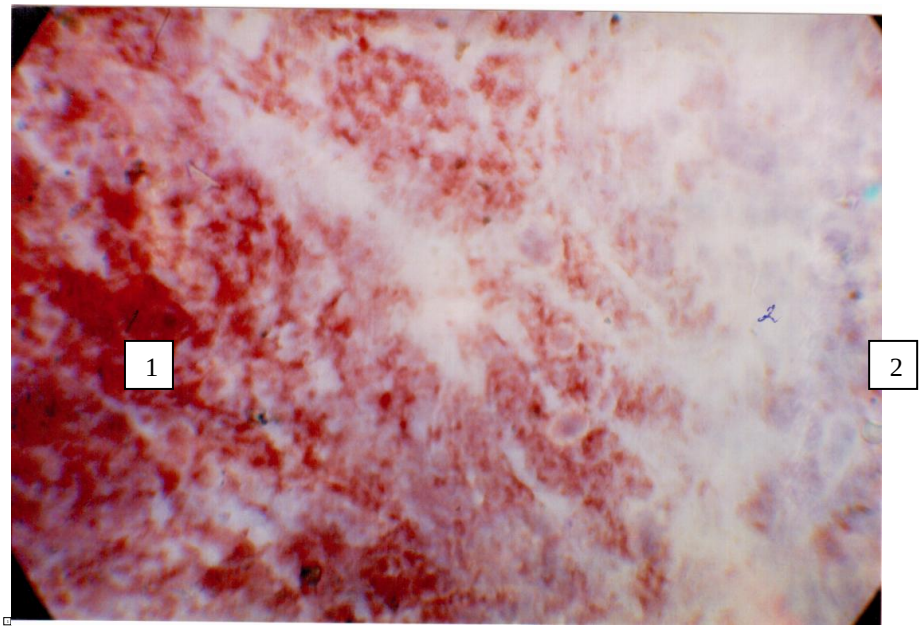

Рис. 4.4.11. $CD4^+$ клітинна інфільтрація навколо зони некрозу (IV|):
мкАТ1 CD4; контрастування гематоксиліном.
1 - інфільтраційного вал, утворений $CD4^+$ клітинами;
2 - ділянка з невеликою кількістю $CD4^+$ клітин;

Примітка: кріостатний зріз; зб.х60; прикоренева грануляційна тканина.

Некротичні осередки закономірно були оточені цими клітинами і містили їх фрагменти (рис. 4.4.12), – можливо, некротичні зміни мали місце саме у таких локусах.

На двох із досліджених препаратів (5%) $CD4^+$ клітини були виявлені у незначній кількості: поодиноко розміщувалися на фоні інфільтрації, або утворювали невеликі поодинокі групи. І 4 з 38 (10,5%) досліджених препаратів показали щільну тотальну інфільтрацію $CD4^+$ клітинами (рис. 4.4.13).

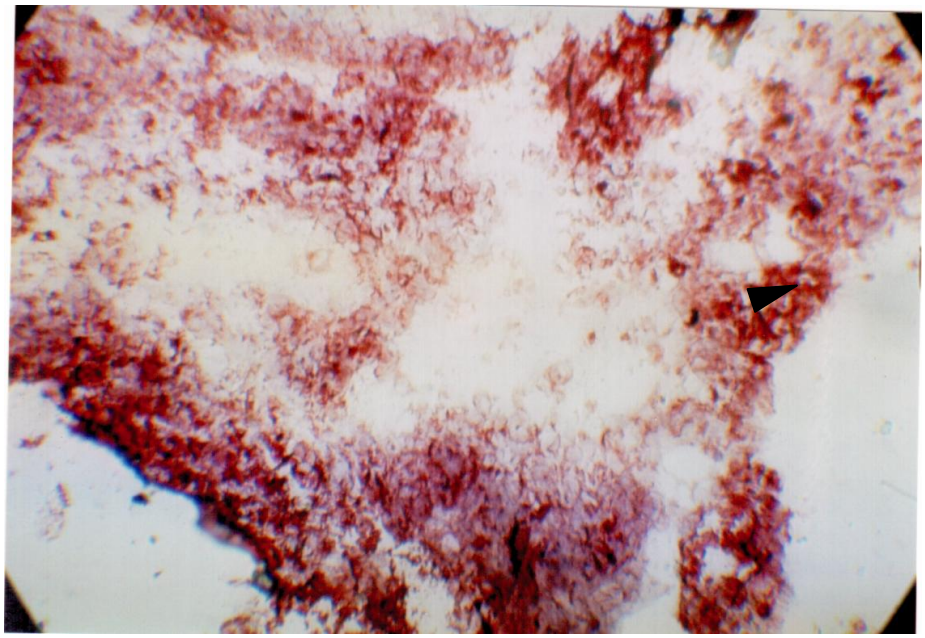

Рис. 4.4.12. $CD4^+$ клітини у зоні некрозу:
мкАТ1 CD4; контрастування гематоксиліном.

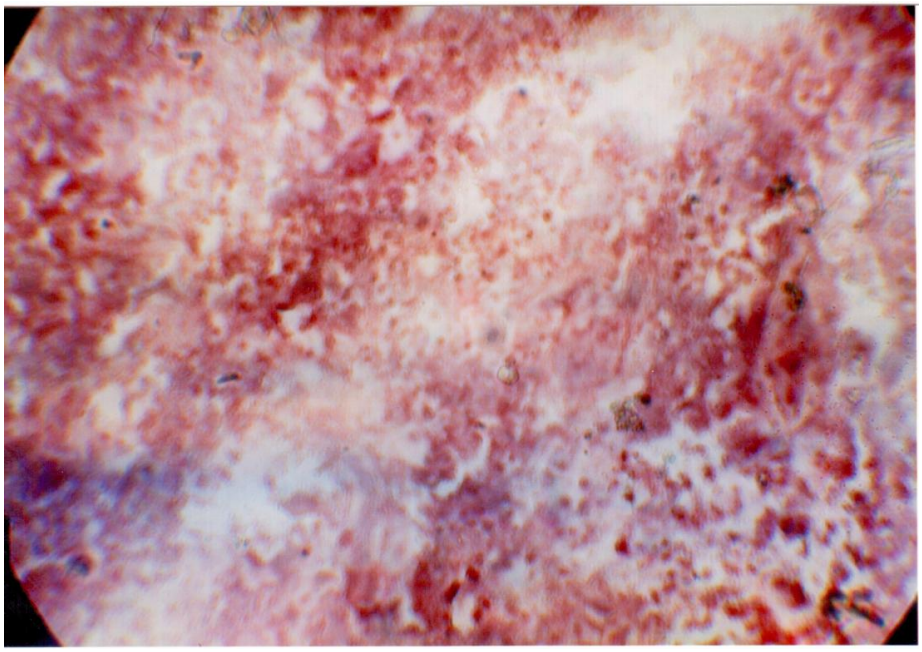

Рис. 4.4.13. Тотальна $CD4^+$ клітинна інфільтрація (⌐IV):
мкАТ1 CD4; контрастування гематоксиліном.

Примітка: кріостатний зріз; зб.х60; прикоренева грануляційна тканина.

Характерним було спостереження співлокалізації $CD4^+$ і $CD20^+$ клітин, що відповідає їх можливій локальній кооперації (рис. 4.4.14 *а* і *б*)

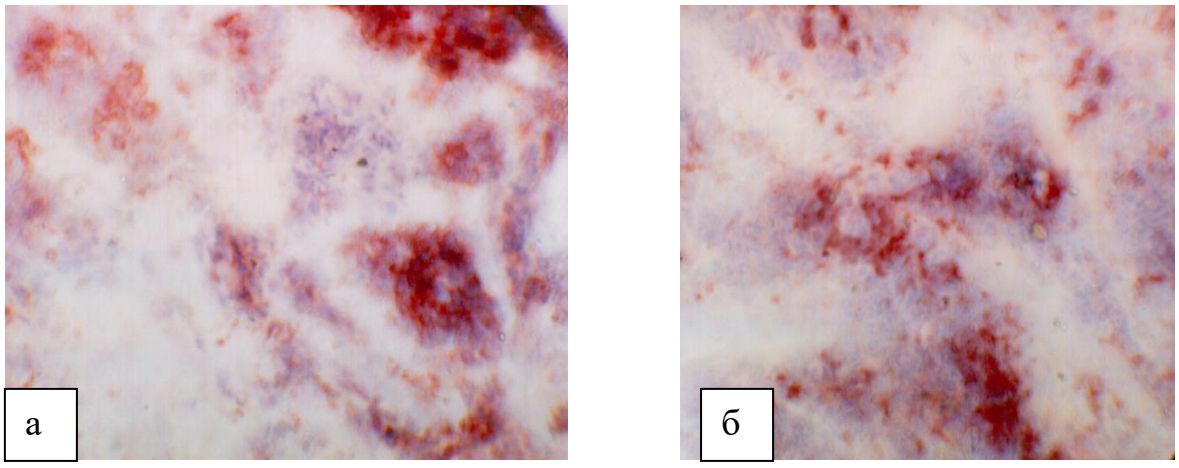

Рис. 4.4.14. Співлокалізація $CD4^+$ (*а*) і $CD20^+$ (*б*) клітин (¯IV):
мкАТ1 *а*-CD4, *б*-CD20; контрастування метиленовим синім.

Примітка: кріостатний зріз; зб.х60; прикоренева грануляційна тканина.

Отже, ми виділили два різновиди грануляційної тканини при періодонтиті – з перевагою локальної імунної відповіді, опосередкованої цитотоксичними Т-лімфоцитами ($CD8^+$, ЦТЛ) (89,5%), та опосередкованої $CD4^+$ Т-хелперами/регуляторами й $CD20^+$ В-клітинами (10,5%), які частково виключали одні одних. Ці спостереження можуть відповідати етапам імунної відповіді або етіологічним чинникам.

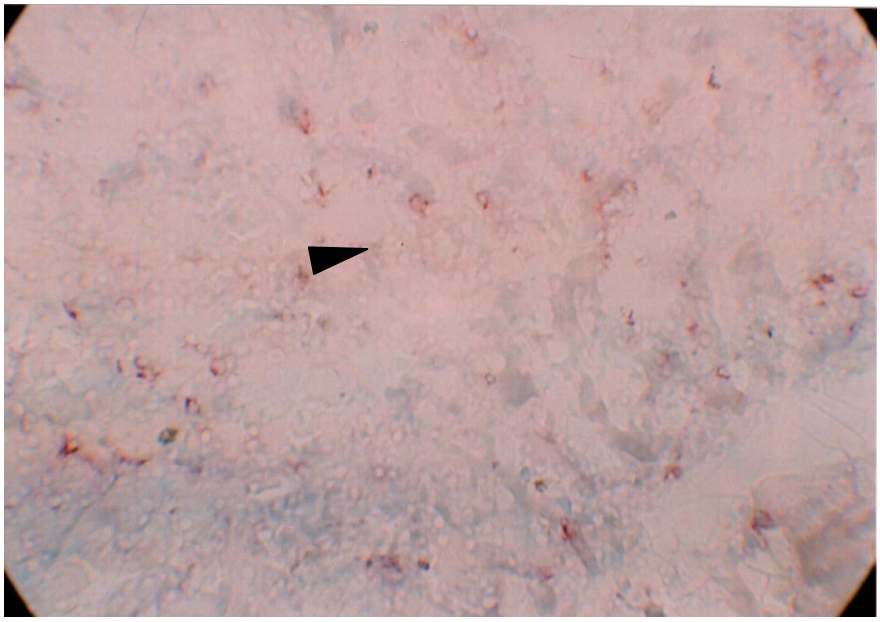

Рисунок 4.4.15. $CD20^+$ клітини: мкАТ1 CD20; контрастування метиленовим синім. Кріостатний зріз; зб.х60; грануляційна тканина.

$CD20^+$ реакцією характеризуються В-клітини на стадії розвитку від пре-В-клітин до В-бластів. Крім зазначених вище особливостей солоколізації із

$CD4^+$ клітинами, у прикореневій гранульомі, слід відмітити, що $CD20^+$ клітини були найменш численною популяцією (рис.4.4.15), утворюючи поодинокі групи та зони, вільні від цих клітин (33 із 38; 87%). На 8 препаратах (21%) $CD20^+$ клітини взагалі не були виявлені.

На чотирьох з досліджених препаратів (10,5%) було визначене виразне представництво $CD20^+$ клітин (рис.4.4.16).

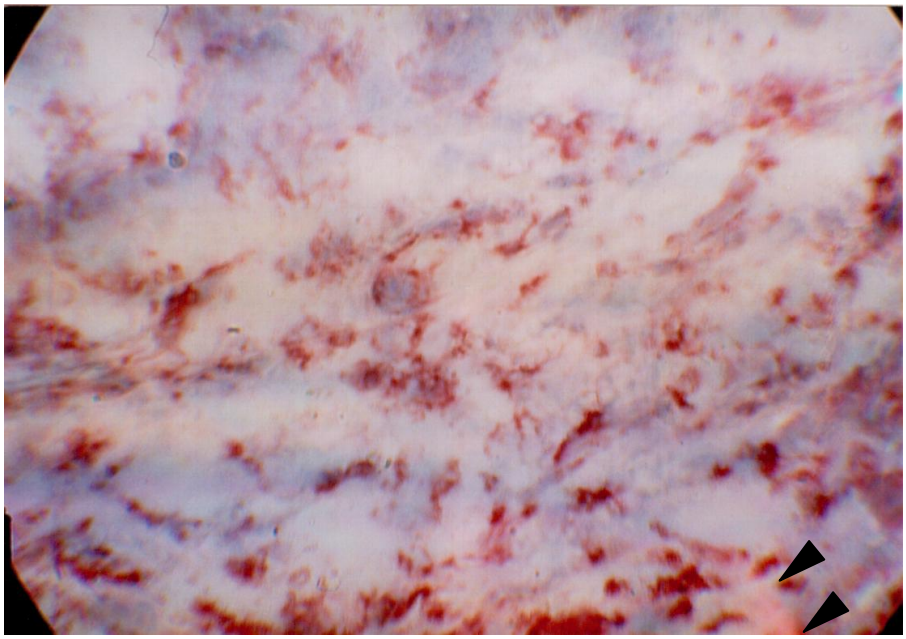

Рис. 4.4.16. Інтенсивна інфільтрація $CD20^+$ клітинами (прикоренева грануляція|): мкАТ1 CD20; контрастування гематоксиліном, кріостатний зріз.

Таким чином, залучення В-клітин до locus morbi при хронічному періодонтиті розвивається рідко (близько 10%). Однак, наявність цих клітин може бути пов'язана із розвитком некротичних змін, відзначених на гістологічних препаратах, що відображає несприятливий прогноз.

Результати кореляційного аналізу кількісних показників імунних клітин. Взаємні зв'язки та асоціації (між якісними показниками) отриманих результатів ми визначали за допомогою непараметричного кореляційного аналізу із розрахунком r-критерію Спірмена та коефіцієнта Kendall Tau стандартних пакетів Spearman Rank Order Correlation, Kendall Tau Correlations, програми STATISTICA. Встановлено, що у досліджуваній прикореневій грануляційній тканині достовірні позитивні зв'язки були між $HLA\text{-}DR^+$ і $CD3^+$ інфільтраціями (Kendall Tau=0,375754; p=0,001064)

(табл.4.4.2.1), що пояснюється залежністю ефекторної ланки імунітету ($CD3^+$ загальної Т-клітинної популяції) від індуктивної ($HLA\text{-}DR^+$ДК), а також може відображати локальну взаємодію між цими клітинами.

Таблиця 4.4.2.1

Достовірні кореляційні пари інфільтруючих імуноцитів

Кореляційні пари	Kendall Tau	p
$HLA\text{-}DR^+$ і $CD3^+$ -клітинні інфільтрації	0,375754	0,001064
$CD3^+$ і $CD20^+$ -клітинні інфільтрації	0,371542	0,001211
$CD4^+$ і $CD20^+$ -клітинні інфільтрації	0,665184	0,000000
$CD3^+$ і $CD8^+$-клітинні інфільтрації	0,508873	0,000009
$CD3^+$ і $CD4^+$-клітинні інфільтрації	0,335899	0,003435

Важливе значення має установлений ряд кореляцій між загальною Т-клітинною і В-клітинною (Kendall Tau=0,371542; p=0,001211) популяціями у прикореневій грануляційній тканині (див. табл. 4.4.2.1). Кореляція між $CD4^+$ Т-хелперами/регуляторами і $CD20^+$ В-клітинами (Kendall Tau=0,665184; p=0,000000) може передбачати локальну кооперацію імуноцитів, що має місце при періодонтиті. Кореляційні зв'язки між $CD3^+$ і $CD8^+$ (Kendall Tau=0,508873; p=0,000009); $CD3^+$ і $CD4^+$ (Kendall Tau=0,335899; p=0,003435) відображають належність субпопуляцій Т-хелперів і Т-цитотоксичних/ефекторних лімфоцитів до загальної $CD3^+$ фракції клітин, і підтверджують достовірність застосованого метода дослідження.

Результати кореляційного аналізу узгоджуються із спостереженнями про два типи локальної імунної відповіді при хронічному періодонтиті тимчасових зубів: із перевагою $CD8^+$ клітин, якими є цитотоксичні лімфоцити (імунна відповідь Тх1 типу), і, рідше, з перевагою $CD4^+$ і $CD20^+$ клітин (що може передбачати Тх2 тип імунної відповіді).

Результати кореляційного аналізу між кількісними показниками імунних клітин, патоморфологічними і клініко-лабораторними характеристиками періодонтиту тимчасових зубів. Одним із завдань

імуногістохімічних досліджень було з'ясування взаємозв'язків морфологічно встановленої форми хронічного періодонтиту тимчасових зубів та характеристиками імунних клітин. Вирішення цього завдання проводили шляхом проведення кореляційного аналізу між морфологічними ознаками грануляцій, їх локалізацією, клінічними особливостями періодонтиту та імунологічними показниками.

До того ж того, важливо, що ділянки такого роду сполучної тканини можуть являти собою осередки рубцевої тканини в межах грануляцій, що може залежати від тривалості процесу або бути взагалі особливістю періодонтитів тимчасових зубів, які перенесли загострення.

Морфологічна будова грануляцій у вигляді тяжів (що відзначена у 72,5%) позитивно корелювала із ступенями $CD3^+$, $CD4^+$, $CD20^+$ клітинної інфільтрації (Kendall Tau=0,352981, p=0,002108; Kendall Tau=0,403011, p=0,000447; Kendall Tau=0,325080, p=0,004631, відповідно).

Морфологічні ознаки мукоїдного нагрубання, коагуляційного некрозу також позитивно корелювали із $CD3^+$-клітинною інфільтрацією (Kendall Tau=0,305650, p=0,007759; Kendall Tau=0,239662, p=0,036836). При цьому, з коагуляційним некрозом позитивно корелювала $CD20^+$-клітинна інфільтрація (Kendall Tau=0,283946, p=0,013387).

Наявність такої морфологічної ознаки як збільшені розміри круглих клітин інфільтрату (що відображало внутріклітинний набряк) позитивно корелювала з $CD4^+$ та з $CD20^+$ клітинами (Kendall Tau=0,256148, p=0,025669; Kendall Tau=0,225198, p=0,049809, відповідно). Хоча, при морфологічній характеристиці препаратів, ми зустрічали і набряклі $CD8^+$ клітини.

Морфологічні знахідки фрагментів клітин (що також свідчило про некротичні зміни) позитивно корелювали із $CD8^+$, $CD4^+$ та з $CD20^+$-клітинною інфільтрацією (Kendall Tau=0,257221, p=0,025056; Kendall Tau=0,297255, p=0,009619; Kendall Tau=0,326563, p=0,004448).

Отримані результати підтверджують поєднання $CD4^+$ і $CD20^+$-клітин в інфільтратах, що відзначене і при описі препаратів (див. рис. 4.4.14), і що передбачає їх локальну взаємодію.

Отже, дистрофічні й некротичні зміни, відмічені морфологічно, мали місце при будь-якому типі імунної інфільтрації грануляцій. Це може пояснюватися внеском у цей процес специфічних і неспецифічних механізмів. Також і клінічне загострення хронічного процесу мало місце при обох зазначених особливостях інфільтрації грануляційної тканини.

Серед завдань дослідження було проводення кореляційного аналізу клінічних характеристик періодонтиту з імунологічними й морфологічними даними. Нами наведений аналіз клінічних ознак, які включали: ремісія/загострення хронічного періодонтиту, патологічна резорбція коренів, ціаноз, лікований карієс в анамнезі, лікований періодонтит в анамнезі, розвиток періодонтального абсцесу, періоститу, локалізація рентгенологічних змін в області фуркації коренів чи периапікально.

Клініко-імунологічні паралелі вдалося встановити при кореляційному аналізі ремісії/загострення хронічного періодонтиту тимчасових молярів. Результати аналізу показали високий рівень кореляції (яка, щоправда, не досягала достовірних значень, але мала важливий біологічний зміст) із HLA-DR^+ клітинною інфільтрацією. Кореляція мала позитивне значення для хронічного періодонтиту в стані ремісії, та від'ємне – при загостренні: Kendall Tau=0,215445; p=0,064491. Ці результати можуть свідчити про важливу роль HLA-DR^+ у регуляції/контролюванні патологічного процесу при хронічному періодонтиті тимчасових зубів.

Установлена позитивна кореляція патологічної резорбції коренів із $CD8^+$-клітинною інфільтрацією прикореневих грануляцій (Kendall Tau=0,234549; p=0,044146), що може означати, внесок $CD8^+$ клітин в патологічну резорбцію при хронічному періодонтиті. При фізіологічній резорбції визначені позитивні кореляційні відношення з крупними

клітинами-складовими інфільтрату (Kendall Tau=0,273720; p=0,018832), очевидно серед цих клітин могли бути і остеокласти .

Результати кореляційного аналізу показали взаємозв'язок патологічної резорбції коренів і коагуляційного некрозу (Kendall Tau=0,245811; p=0,034915).

Для стану ремісії хронічного періодонтиту був характерним морфологічно виразний судинний малюнок (Kendall Tau=0,263685; p=0,023653) і сітчастий тип будови грануляційної тканини (Kendall Tau=0,227185; p=0,051235). Із загостренням корелювала тотальна круглоклітинна інфільтрація (Kendall Tau=0,266398; p=0,022254) і ознаки коагуляційного некрозу (Kendall Tau=0,240966; p=0,038662).

«Нелікований карієс в анамнезі» передбачав поширення інфекції в періодонт через пульпу зуба. Кореляційний аналіз установив асоціацію цієї клінічної ознаки з фібриноїдним нагрубанням у грануляціях (Kendall Tau=0,298481; p=0,010428).

З іншого боку, «лікований карієс» поєднувався з порівняно більш стабільним станом грануляційної тканини, що підтвердили асоціації з сітчастою будовою (при якій круглоклітинна інфільтрація була менш виразна) (Kendall Tau=0,235702; p=0,043114) і наявністю ділянок щільної (фіброзної) сполучної тканини у грануляційній тканині (Kendall Tau=0,227921; p=0,050485). Утворення фіброзних структур у грануляційній тканині, по суті, могло означати розвиток субклінічної форми гранулематозного періодонтиту, або, вірогідніше, розвиток осередків рубцювання, як ми відмічали вище, що може бути пов'язане із попереднім (не успішним) лікуванням карієсу.

«Лікований періодонтит в анамнезі» поєднувався з морфологічними проявами набряку грануляційної тканини (Kendall Tau= 0,273732; p=0,018827), наявністю фрагментів зруйнованих клітин (Kendall Tau=0,296648; p=0,010910). Установлена позитивна кореляція між цією ознакою і $CD8^+$ інфільтрацією прикореневої грануляційної тканини (Kendall

Tau=0,239921; p=0,039513), що може нести біологічний зміст характерної $CD8^+$-реакції, у тому числі і на вплив застосованих препаратів.

Клінічно виявлена ознака «ціаноз» позитивно корелювала з $HLA\text{-}DR^+$ клітинною інфільтрацією (Kendall Tau=0,313835; p=0,007080), що може бути пояснене посиленим виходом, зокрема, дендритних клітин із хронічно розширених судин. У випадках клінічно вираженого ціанозу, хронічне розширення судин поширене на перифокальні ділянки – ясна. Морфологічний аналіз грануляційної тканини, відповідний цьому клінічному спостереженню, характеризувався запальними змінами, без ознак некрозу й дистрофії, добре вираженим судинним малюнком, стазом у судинах.

Наявність абсцесу супроводжувалася морфологічно виразним набряком (Kendall Tau=0,312374; p=0,007351) і виявленими мілкими клітинами (очевидно, нейтрофілами), які складали інфільтрат (Kendall Tau=0,240296; p=0,039206).

Для періостальних реакцій морфологічні ознаки набряку грануляційної тканини не були характерними (негативний кореляційний зв’язок: Kendall Tau=–0,309436; p=0,007923). Також, спостерігався зворотній зв’язок із інфільтрацією $HLA\text{-}DR^+$ клітинами (Kendall Tau=–0,274315; p=0,018576). Оскільки $HLA\text{-}DR^+$ ДК клітинам властиве активне захоплення антигенів і навіть пряма кореляція з їх кількістю [277.], то їх недостатнє представництво в грануляційній тканині ДК може робити внесок у поширення інфекції і розвиток періоститу.

Що стосується міжкореневої грануляційної тканини, порівняно з периапікальною, то для її морфології був характерним сітчастий тип (Kendall Tau=0,236228; p=0,042651) і порівняно більш виразний набряк (Kendall Tau=0,305835; p=0,008680).

Отримані нами результати також показали позитивну кореляцію наявності епітеліальних структур з міжкореневою локалізацією вогнища періодонтиту (Kendall Tau=0,262613; p=0,024226). Імунні процесі у периапікальних тканинах, як показано при розвитку кістогранульом і кіст

постійних зубів, можуть брати участь в ініціюванні посиленої проліферації епітеліоцитів. Всі разом, ці дані говорять, що в тимчасових зубах може спрацьовувати такий самий механізм при розвитку аналогічних ускладнень.

Не всі клінічні ознаки точно відповідали характеристикам імунних клітин. Очевидно клініко-імунологічні паралелі значно опосередковані багатьма компонентами: інфекційними факторами, індивідуальними особливостями та ін. Тим не менше, щільний інфільтрат з імуноцитів ми спостерігали абсолютно у всіх біоптатах прикореневих грануляцій, що свідчить про роль імунних клітин як у захисті, так і формуванні патологічного вогнища при хронічному періодонтиті. Отже, вогнище хронічного періодонтиту тимчасових зубів морфологічно представлене сполучною тканиною, яка інфільтрована імунними клітинами. Розгортаючи імунні реакції у відповідь на проникнення мікроорганізмів чи продуктів розпаду власних загиблих тканин (пульпи) поза межі кореня, клітини зосереджуються у місці їх проникнення й утворюють осередок активних захисних процесів, що по суті і являє собою періодонтит. Локальна імунна відповідь може активувати ряд універсальних механізмів деградації макроорганізму, які беруть участь в резорбції кісткової тканини і патологічній резорбції коренів тимчасових зубів, однак, поряд із цим, працюють процеси по обмеженню поширення запалення.

4.5. Роль пародонтопатогенної інфекції у розвитку періодонтитів тимчасових зубів

Результати визначення пародонтопатогенних мікроорганізмів у кореневих каналах при хронічному періодонтиті/ загостренні тимчасових зубів. Для встановлення етіологічної ролі пародонтопатогенної інфекції у розвитку періодонтитів тимчасових зубів нами проведено визначення п’яти основних пародонтопатогенних мікроорганізмів: Porphyromonas gingivalis, Prevotella intermedia, Bacteroides forsythus, Treponema denticola, Actinomyces actinomycetemcomitans у вмісті кореневих каналів 40 тимчасових зубів у 40 пацієнтів з діагнозами «хронічний

періодонтит» та «загострення хронічного періодонтиту» тимчасових зубів, методом ПЛР за допомогою набору реагентів для якісного визначення ДНК (ООО НПФ „ГЕНТЕХ”) за стандартною методикою.

Проби вмісту кореневих каналів отримували двома способами – з вустів кореневих каналів та з апікальних отворів і з області фуркації коренів – якщо каріозна порожнина у зубі не поєднувалася із порожниною зубу, що було способом вирішення одного із завдань дослідження – доведення наявності пародонтопатогенних мікроорганізмів у межах періодонтальної зв’язки, зокрема у ділянці фуркації. Наявність інфекційних агентів поза просвітом кореневих каналів може свідчити, що локальний (топічний) вплив на них при ендодонтичному лікуванні буде недостатнім, адже мікроорганізми знаходяться не в тканинах зубу.

Вцілому, у переважній кількості випадків ми виявили щонайменше одного з пародонтопатогенних мікроорганізмів у кореневих каналах, або в апікальному й фуркаційному періодонті тимчасових молярів, вражених хронічним періодонтитом – у 29 випадках із 40 видалених зубів, або у 72,5% випадків.

У 11 осіб, серед 40 досліджених (27,5%), у пробах, отриманих із кореневих каналів зубів, не було виявлено жодного із досліджуваних мікроорганізмів. Очевидно, в ряді випадків, загострення хронічного періодонтиту тимчасових молярів може викликатися іншим профілем мікроорганізмів, або мати переважно альтеративний чи проліферативний характер (наприклад, відповідь організму на продукти розпаду вмісту каналів, чи на вплив резорцин-формалінової рідини, які потрапляють у періодонт).

У 12 випадках із 40 (30%) виявлено по одному із досліджуваних інфекційних агентів: серед них P.gingivalis – 4 випадки, T.denticola – 3, B.forsythus – 3 і P.intermedia – 2. Раніше доведено, що P.gingivalis є важливим етіологічним чинником хронічного пародонтиту. У нашому дослідженні цей збудник частіше зустрічався окремо від інших, що

узгоджується із даними про його високу вірулентність. Асоціацію пародонтопатогенів (більше 1 збудника) визначено у пробах 17 пацієнтів (42,5%).

Слід відмітити, що A.actinomycetemcomitans виявлено у кореневих каналах виключно у сполученні з іншими збудниками (11 випадків). Так, A.actinomycetemcomitans у сполученні з B.forsythus, зустрічалось у 2х пацієнтів; в решті випадків (9) при наявності A.actinomycetemcomitans ми виявляли ще 2-3 збудника в каналі, серед них: 1 раз – B.forsythus і P.intermedia, 1 – P.intermedia і T.denticola, 1 – B.forsythus, T.denticola й P.gingivalis 2 – B.forsythus і T.denticola, 2 – B.forsythus і P.gingivalis та 2 рази – з B.forsythus, T.denticola й P.intermedia. Найбільш поширеним виявилася асоціація A.actinomycetemcomitans з B.forsythus, які зустрічались разом у 10 випадках(25%).

У 4х із 17 випадків мікробних асоціацій в каналах встановлено поєднання P.intermedia та B.forsythus. По одному випадку ми відмітили асоціації P.intermedia з T.denticola та T.denticola з P.gingivalis.

Як бачимо, пародонтопатогенні асоціації, до складу яких входить B.forsythus є найчастішими при хронічному періодонтиті тимчасових зубів (15 з 17 випадків, близько 88% від всіх бактеріальних асоціацій). Також, досить часто ми відмічали наявність у складі мікробної асоціації T.denticola – 8 випадків (47%).

Таким чином, найбільш часто виявлявся B.forsythus – 18 випадків з 40 досліджених зубів (45%), з них 3 випадки – при моноінфекції кореневих каналів, і 15 випадків бактеріальних асоціацій. На другому місці – T.denticola, яка виявлена у 11 випадках (27,5%).

Результати кореляційного аналізу підтвердили, що для хронічного періодонтиту тимчасових зубів характерна мікробна асоціація з присутністю B.forsythus. Також, позитивна кореляція установлена між P.intermedia і B.forsythus (Kendall Tau= 0,410792, p=0,040709).

Отже, при хронічному періодонтиті тимчасових зубів у більшості випадків установлена наявність одного або асоціації пародонтопатогенних мікроорганізмів. Важливість виявлення основних пародонтопатогенних мікроорганізмів при періодонтиті диктується необхідністю правильного вибору ефективних антибіотиків, з урахуванням чутливості та резистентності мікрофлори до тих препаратів, які частіше використовують у клініці.

Кореляційний зв'язок між гістологічними особливостями грануляційної тканини тимчасових зубів з хронічним періодонтитом і наявністю пародонтопатогенної інфекції у кореневих каналах.

З метою визначення зв'язку між морфологічними особливостями грануляційної тканини і присутністю того чи іншого мікроорганізму у кореневому каналі, визначених методом ПЛР, ми провели непараметричний кореляційний статистичний аналіз із визначенням коефіцієнтів Kendall Tau і Gamma, за допомогою стандартного пакету програми STATISTICA. Результати наведені у таблиці 4.5.2.1.

Непараметричний кореляційний аналіз обрано для обробки якісних (номінальних) величин, позначених рангами. Його результат інтерпретується як достовірність того, що зміни у двох досліджуваних вибірках, які порівнюються, коливаються у вигляді аналогічних закономірностей (коефіцієнт Gamma є еквівалентом Kendall Tau, окрім деяких подробиць при розрахунку).

Таблиця 4.5.2.1

Основні вірогідні кореляційні зв'язки між наявністю інфекції у кореневих каналах і морфологічними особливостями

Кореляційні пари	Коефіцієнт Kendall Tau	p
Prevotella intermedia і балкова будова грануляційної тканини	–0,410792	0,040709
Bacteroides forsythus і сітчаста	0,410792	0,040709

будова		
Treponema denticola і фібріноїдне нагрубання	–0,471405	0,018852
Treponema denticola і коагуляційний некроз	0,471405	0,018852
Actinomyces actinomycetemcomitans і наявність добре виражених судин	0,471405	0,018852

Результати дозволили встановити негативну кореляцію між P.intermedia і будовою грануляційної тканини у вигляді тяжів (Kendall Tau= –0,410792, p=0,040709); позитивну – між B.forsythus і сітчастою будовою грануляційної тканини (Kendall Tau= 0,410792, p=0,040709). Інфекція T.denticola була пов'язана негативною кореляцією з фібріноїдним нагрубанням (Kendall Tau= –0,471405, p=0,018852) і позитивною – з коагуляційним некрозом (Kendall Tau= –0,471405, p=0,018852). Інфекція A.actinomycetemcomitans була асоційована з добре вираженими судинами (Kendall Tau= 0,471405, p=0,018852).

P.gingivalis, як видно, є одним з найбільш агресивних патогенів при даному захворюванні, що підтверджує установлена достовірна асоціація цієї інфекції з визначним набряком у грануляціях (Kendall Tau= 0,510310, p=0,011014), що клінічно може проявлятися сильним болем. Асоціація P.gingivalis із сітчастою будовою грануляцій (Kendall Tau=0,471405, p=0,018852), яка, у свою чергу, співпадала з некротичними змінами, може опосередковано свідчити про високу вірулентність даної інфекції. Особливе значення при хронічному періодонтиті тимчасових молярів, очевидно, має і T.denticola, оскільки її присутність була пов'язана із коагуляційним некрозом.

Отже, профіль мікроорганізмів може спричиняти дещо відмінні впливи на процеси запалення та патоморфологічними змінами в периапікальних тканинах тимчасових зубів. Нами не було виявлено асоціативних зв'язків певного профілю пародонтопатогенів із формуванням осередків фіброзної

сполучної тканини у грануляціях. Можливо, цей процес у більшій мірі залежить від реактивності організму дитини.

Кореляційні зв'язки між наявністю періодонтопатогенів у кореневих каналах і характеристиками основних імунних клітин прикореневої грануляційної тканини. Наявність мікроорганізмів та їх продуктів в кореневих каналах безумовно викликає розвиток імунної відповіді, основні ланки якої ми також дослідили.

У результаті проведеного нами аналізу були встановлені позитивні кореляційні зв'язки для B.forsythus і $CD3^+$ клітинної популяції у грануляціях (Kendall Tau= 0,458131, p=0,022471) та для P.gingivalis і $CD20^+$ В-клітин, зосереджених локально (Kendall Tau=0,421637, p=0,035684) (табл. 4.5.3.1). За цими даними ми можемо прослідкувати переважно $CD3^+$ клітинну локальну реакцію при інфекції B.forsythus і $CD20^+$ В-клітинну – при P.gingivalis. Щодо P.gingivalis, то відомо, що цей збудник здатний локально дисрегулювати профіль імунної відповіді.

Таблиця 4.5.3.1

Основні вірогідні кореляційні зв'язки між наявністю інфекції у кореневих каналах і характеристиками основних імунних клітин

Кореляційні пари	Коефіцієнт Kendall Tau	p
B.forsythus і $CD3^+$ загальна Т-клітинна популяція	Kendall Tau= 0,458131	p=0,022471
P.gingivalis і $CD20^+$ В-клітини	Kendall Tau=0,421637	p=0,035684
P.intermedia і $CD3^+$	Kendall Tau= – 0,416667	p=0,037918

B.forsythus володіє цитолітичною активністю на лейкоцити людини, що було доведено за трьома важливими критеріями: (1) втратою мітохондріального мембранного потенціалу і мембранної цілісності в клітинах, оброблених бактеріальними екстрактами, що показано за допомогою проточної цитофлюориметрії та забарвленні Rh123 і пропідіум бромідом, відповідно; (2) ушкодження цитоплазматичної мембрани,

зареєстроване за допомогою електронної мікроскопії; (3) утворення ДНК-драбинної формації і активація каспази-3. Ці результати дозволяють стверджувати що B.forsythus продукує апоптоз-індукуючий фактор (фактори) які можуть входити до складу протеїнів, що відповідають за температурну й трипсинову чутливість. До того ж екстракт з B.forsythus – культуральний супернатант цих бактерій, як показано, здатний індукувати цитолітичні ефекти проти периферичних лейкоцитів, особливо лімфоцитів.

Однак, у нашому дослідженні ми спостерігали взаємозв'язок $CD3^+$-клітинної інфільтрації з інфекцією B.forsythus, що дозволяє зробити припущення, що цей мікроорганізм може індукувати локальну Т-клітинно-опосередковану відповідь.

Негативні зв'язки виявлені між P.intermedia і $CD3^+$ клітинною інфільтрацією (Kendall Tau= –0,416667, p=0,037918), що може відображати інший, ніж $CD3^+$ опосередкований тип імунної реакції на інфекцію P.intermedia. Не виключена можливість, що цей мікроорганізм здатний дисрегулювати або пригнічувати саме $CD3^+$ клітини in locus morbi при досліджуваному процесі.

Серед доступної літератури ми виявили одне повідомлення про дослідження мікроорганізмів, які «…можуть мати відношення до розвитку періодонтитів тимчасових зубів: Pseudoramibacter alactolyticus (32%), Bacteroidetes clone X083 (26%), Streptococcus species (21%), Olsenella uli (10,5%), Synergistes clone BA121 (10,5%), Fusobacterium nucleatum (10,5%), Porphyromonas endodontalis (10,5%), Dialister clone BS016 (5%), Filifactor alocis (5%), Parvimonas micra (5%) та Treponema denticola (5%)»(J.F.Jr. Siqueira та співав., 2009). Обраний нами підхід по визначенню основних пародонтопатогенних бактерій зумовлений їх агресивністю та небезпечністю в аспекті розвитку ускладнень хронічних періодонтитів тимчасових зубів, і дозволив встановити участь пародонтопатогенів в етіології цього захворювання. Ми виявили, що пародонтопатогенна мікрофлора, визнана у

якості етіології захворювань пародонту і періодонту постійних зубів, може брати участь в етіології хронічних форм періодонтиту тимчасових зубів.

При хронічному періодонтиті постійних зубів з'ясовано, що в периапікальних осередках ураження домінують Т- і В-лімфоцити, а комплексні імунопатологічні механізми, опосередковані ними, беруть участь в ініціації і прогресуванні прикореневих вогнищ.

За даними Carrillo C. et al. (2010), клітини Лангерганса (незрілі дендритні клітини) з вогнища періодонтиту постійних зубів можуть забезпечувати сигнали до проліферації епітеліальних клітин і трансформацію грануляційних тканин у кістогранульоми та епітеліальні кісти. Показано також наявність нейтрофілів у прикореневих грануляціях. K. Takahashi et al., 1999, відмічають можливість впливу на локальні імунні процеси при періодонтиті через елімінацію мікроорганізмів з кореневих каналів та знищення їх у вогнищі періодонтиту, при ліквідації причин запалення, відбувається регресія і запального периапікального інфільтрату.

Локальна імунна відповідь при хронічному періодонтиті тимчасових зубів досліджена недостатньо. Повертаючись до власних результатів – показано, що у відповідь на пародонтопатогенні мікроорганізми, як етіологічні чинники хронічного періодонтиту тимчасових зубів, розвивається імунна клітинно-опосередкована відповідь, а імунні клітини-представники індуктивної ланки й ефектори (ДК, ЦТЛ, Т-лімфоцити/хелпери й В-клітини) інфільтрують прикореневу грануляційну тканину. Локальний імунологічний потенціал бере участь в патогенезі періодонтиту тимчасових зубів.

Кореляційні зв'язки між наявністю пародонтопатогенів у кореневих каналах і клінічними характеристиками періодонтиту тимчасових зубів. Відомо, що запальна тканина навколо верхівки коренів викликає резорбцію апікального дентину і цементу. Зокрема мікроорганізми, які знаходяться в кореневих каналах, беруть участь в ініціації і підтриманні не тільки локального запалення, але і резорбції. З іншого боку, доведена

участь імунних клітин у прямій і опосередкованій активації процесів кісткової деструкції, наприклад при запальних захворюваннях пародонту.

Ці дані слугували обґрунтуванням і біологічним змістом проведення кореляційного аналізу між рентгенологічною характеристикою патологічна/фізіологічна резорбція коренів тимчасових зубів та наявністю в них пародонтопатогенних мікроорганізмів. Патологічна резорбція поєднувалася з наявністю в кореневих каналах B.forsytus (Kendall Tau=0,670820; p=0,000832) і з коагуляційним некрозом (Kendall Tau=0,245811; p=0,034915) (табл. 4.5.4.1).

Таблиця 4.5.4.1

Основні вірогідні кореляційні зв'язки між наявністю інфекції у кореневих каналах і клінічними характеристиками

Кореляційні пари	Коефіцієнт Kendall Tau	p
Патологічна резорбція і наявність в кореневих каналах B.forsytus	Kendall Tau=0,670820	p=0,000832
B.forsytus і коагуляційний некроз	Kendall Tau=0,245811	p=0,034915
B.forsytus і колатеральний набряк	Kendall Tau=0,438529	p=0,028914
T.denticola і периапікальне вогнище періодонтиту	Kendall Tau=0,700649	p=0,000482
P.intermedia і абсцес ясен	Kendall Tau= –0,547723	p=0,006360

Інша клінічна риса «колатеральний набряк» корелювала з наявністю B.forsytus (Kendall Tau=0,438529; p=0,028914).

Отже, що B.forsytus визначений нами у переважній більшості мікробних етіологічних асоціацій хронічного періодонтиту тимчасових зубів і може відігравати опосередковану роль в ініціації і прогресуванні патологічної резорбції, а також розвитку колатерального набряку (що підтверджено статистично). Не виключено, що B.forsytus у тимчасових зубах може бути пов'язаний з негативним прогнозом консервативного місцевого лікування.

Частина досліджених молярів мали патологічне вогнище резорбції, локалізоване в області фуркації, а частина – в області верхівок коренів, де відповідно і локалізувалася прикоренева грануляційна тканина. Кореляційний аналіз цих клінічних особливостей показав позитивний зв'язок периапікальної локалізації періодонтиту з наявністю в каналах T.denticola (Kendall Tau=0,700649; p=0,000482). Встановлений зв'язок може говорити про певну відповідність збудника і локалізації патологічного процесу, що може бути пов'язане із особливостями поширення цієї інфекції.

Клінічна ознака «абсцес ясен» і P.intermedia (в кореневих каналах враженого зуба) були негативно асоційовані: Kendall Tau= –0,547723; p=0,006360. Таким чином, п'яти основним пародонтопатогенним мікроорганізмам належить роль у якості етіологічних чинників періодонтитів тимчасових зубів; її представників або поєднання виявлено нами у близько 73% ПЛР-досліджень. Пародонтопатогени в кореневих каналах тимчасових зубів у 30% були присутні у вигляді моно інфекції, і в 42,5% – у вигляді поліінфекції (мікробної асоціації). Асоціації пародонтопатогенів, до складу яких входив B.forsythus, становили 88% від всіх виявлених бактеріальних асоціацій, а наявність у складі асоціацій T.denticola зареєстроване у 47%.

Профіль пародонтопатогенів у кореневих каналах може чинити вплив на особливості морфологічних змін в прикореневих грануляціях такі як інфільтрація, дистрофія і некротичні зміни. У відповідь на бактеріальну інвазію до тканин періодонту розвивається імунна відповідь, тип якої залежить і від виду збудника. Встановлено, що B.forsythus пов'язаний із розвитком $CD3^+$ Т-клітинної інфільтрації прикореневих грануляцій, а P.gingivalis викликає локальне зосередження $CD20^+$ В-клітин.

Отже, діагностика основних пародонтопатогенних мікроорганізмів при хронічному періодонтиті тимчасових зубів важлива для розробки й проведення диференційованого лікування.

РОЗДІЛ 5
РЕЗУЛЬТАТИ ДИФЕРЕНЦІЙОВАНОГО ЛІКУВАННЯ ПЕРІОДОНТИТІВ ТИМЧАСОВИХ ЗУБІВ У ДІТЕЙ

5.1. Обґрунтування диференційованого лікування періодонтитів тимчасових зубів у дітей

Обраний нами підхід по визначенню основних пародонтопатогенних бактерій зумовлений їх агресивністю. У результаті аналізу літературних даних, ми з'ясували, що в цілому вважається, що захворювання періодонту – це первинно локалізоване ураження, викликане динамічними взаємодіями між бактеріальними агентами і імунопатологічними реакціями з боку макроорганізму, які призводять до деструкції сполучної тканини, яка підтримує зуби. Вплив пародонтопатогенних мікроорганізмів небезпечний в аспекті розвитку ускладнень внаслідок хронічних періодонтитів тимчасових зубів, що вимагає особливої діагностики і диференційованого підходу до лікування.

У результаті проведеного нами дослідження було установлено, що при хронічній формі періодонтиту тимчасових зубів п'яти основним пародонтопатогенним мікроорганізмам належить провідна роль у якості етіологічних чинників; її представників або поєднання інфекцій виявлено нами у 73% ПЛР-досліджень. Пародонтопатогени в кореневих каналах тимчасових зубів у 30% були присутні у вигляді моноінфекції і в 42,5% – у вигляді поліінфекції (мікробної асоціації). Асоціації пародонтопатогенів, до складу яких входив B.forsythus, становили 88% від всіх виявлених бактеріальних асоціацій, а наявність у складі асоціацій T.denticola зареєстроване у 47% досліджених тимчасових зубів, що були уражені хронічним періодонтитом.

Профіль пародонтопатогенів у кореневих каналах тимчасових зубів чинити вплив на особливості морфології прикореневих грануляцій, а саме інфільтрація, дистрофія і некротичні зміни.

Отже, нами доведено, що основні пародонтопатогенні мікроорганізми беруть участь в етіології хронічних форм періодонтиту тимчасових зубів. Патогенетичний потенціал пародонтопатогенних мікроорганізмів, який охарактеризовано в науковій літературі, може викликати розвиток одонтогенних ускладнень, аж до системних, запальних захворювання пародонту. Доведено, що ці бактерії можуть персистувати в епітеліоцитах слизової оболонки порожнини рота та ставати джерелом реколонізації. Це вимагає додаткових діагностичних заходів і ретельної елімінації пародонтопатогенів при хронічних формах періодонтитів тимчасових зубів.

Цілий ряд досліджень спирається на перевірку життєздатності тих або інших ендодонтичних інфекцій як на критерій ефективності лікування. Це підтверджує актуальність власних пошуків по удосконаленню ендодонтичного лікування, особливо, в тимчасових зубах.Наявність мікроорганізмів та їх продуктів в кореневих каналах безумовно викликає розвиток імунної відповіді, основні ланки якої ми також дослідили.

Пародонтопатогенні мікроорганізми при персистенції здатні дисрегулювати/порушувати розвиток імунної відповіді.

S. Arakawa et al., 2000, була показана цитолітична активність пародонтопатогенів - Bacteroides forsythus та A.actinomycetemcomitans - проти лімфоцитів периферичної крові посередництвом індукції апоптозу. У цілому, дані отримані цими авторами, свідчать про те, що A.actinomycetemcomitans і Bacteroides forsythus можуть реалізувати різні апоптотичні ефекти у відношенні лейкоцитів .

Нами доведено, що при хронічному періодонтиті тимчасових зубів локально, у грануляціях, у відповідь на бактеріальну інвазію, розвиваються імунна клітинно-опосередкована відповідь, ДК, ЦТЛ, Т-лімфоцити/хелпери й В-клітини у прикореневій грануляційній тканині становлять більшість серед клітин запального інфільтрату. Локальні імунні процеси беруть участь в патогенезі періодонтиту тимчасових зубів.

Отримані нами результати також дозволили встановити, що наявність B.forsythus пов'язана із розвитком $CD3^+$ Т-клітинної інфільтрації прикореневих грануляцій, а P.gingivalis викликає локальне зосередження $CD20^+$ В-клітин.

За результатами імуногістохімічних досліджень ми виділили два різновиди грануляційної тканини при періодонтиті з перевагою локальної імунної відповіді - опосередкованої цитотоксичними Т-лімфоцитами ($CD8^+$) (89,5%), та - опосередкованої $CD4^+$ Т-хелперами/регуляторами й $CD20^+$ В-клітинами (10,5%). Ці спостереження можуть відповідати етапам імунної відповіді, етіологічним чинникам та/або індивідуальним особливостям макроорганізму. Патогенетична роль імунних клітин може полягати в опосередкуванні деструкції прикореневих тканин при періодонтиті.

Встановлені клініко-імунологічні паралелі свідчать, що дендритні клітини грануляцій як індуктори імунної відповіді пов'язані з активністю запалення in locus morbi. Присутність та міграція дендритних клітин головним чином залежить від локального антигенного навантаження. Всі разом, ці результати відображають можливий механізм внеску дендритних клітин у патогенез періодонтиту у вигляді контролювання загострення, що може передбачати чергову хвилю індукції імунної відповіді як результат мікробних впливів. Активність дендритних клітин локально знаходиться у залежності і від прозапальних стимулів, що передбачає залежність і від бактеріальних етіологічних чинників, а також від продуктів альтерації власних тканин, що також може сприяти хвилеподібному перебігу хронічного періодонтиту тимчасових зубів.

Отже, вплив на імунопатогенетичні механізми хронічного періодонтиту тимчасових зубів можливий через елімінацію пародонтопатогенних етіологічних чинників, що обґрунтовує розробку і застосування диференційованого підходу до їх лікування.

Головна мета ендодонтичного лікування – повна елімінація та знищення бактерій, їх продуктів та залишків пульпи з кореневих каналів, та

ретельна їх обтурація. Ендодонтія тимчасових зубів історично завжди розвивалася слідом за ендодонтією постійних зубів, однак значно повільніше. Однак, згідно особливостям тимчасових зубів і дитячого організму, ця дисципліна має і свої власні основи та напрямки.

До недавніх пір для медикаментозної обробки у дитячій стоматології найчастіше застосовували формокрезол та його похідні, однак ці хімічні речовини проникають з кореневих каналів до організму і можуть викликати сторонні ефекти, включаючи алергії. Ці медикаменти є також потенційними канцерогенами, тому в сучасній ендодонтії їх намагаються застосовувати обмежено.

Повідомляється, що наразі в ендодонтії тимчасових зубів, нажаль, досить широко використовують препарати формокрезолу. При лікуванні пульпіту тимчасових молярів ампутаційним методом показано, що антибактеріальна ефективність формокрезолу, 2% глутаральдегіду переважає над йодидом калію. Звісно, ці сильнодіючі речовини володіють не лише видатною антибактеріальною активністю, однак і токсичністю для організму. Однак, очевидна агресивність інфекційних агентів у кореневих каналах тимчасових зубів, як бачимо, апріорі вимагає вибір сильнодіючих засобів.

Одним із мікроорганізмів-цілей терапії при ендодонтії тимчасових зубів вважається Enterococcus faecalis. При порівнянні ефективності інтраканального застосування гідроокису кальцію, 1% гелю хлоргексидину та їх поєднання проти Enterococcus faecalis у тимчасових зубах з некротизованою пульпою було показано, що саме гель хлоргексидину у поєднанні чи без гідроокису кальцію є більш ефективним.

Особливістю інфекції кореневих каналів є характерні взаємозв’язки у вигляді спів агрегації мікроорганізмів, специфічного поєднання у біоплівку, де кожному виду належить своя ніша і своя роль, що значною мірою підвищує стійкість біосистеми до ерадикації та дії антисептиків. Саме на такі особливості спираються автори, дослідники і клініцисти у поясненні значної частки безуспішного ендодонтичного лікування, і це необхідно враховувати.

Таким чином, аналіз літературних даних, присвячених ендодонтичній медикаментозній обробці зубів при хронічних формах періодонтиту тимчасових та постійних зубів, показав, що активністю проти пародонтопатогенів володіють натрію гіпохлорит 5.25%, хлоргексидин, міноциклін, доксициклін, метранідазол.

Ефективні проти пародонтопатогенів діючі речовини входять до складу препаратів «Ендасепт» («Владмива», Росія) та «Метрогіл Дента» («Юнік Фармасьютікал Лабораторіз», Індія), 1 г гелю містить: метронідазол 10 мг (у формі метронідазолу бензоату) та хлоргексидин глюконат 0,5 мг (у формі 20 % розчину хлоргексидину глюконату), які прийнятні у дитячій стоматології в плані безпечності потрапляння на слизову оболонку ротової порожнини, що обґрунтувало наш вибір.

Ряд особливостей перебігу хронічного періодонтиту тимчасових зубів у дітей полягає у супутніх системних захворюваннях, які складають покази до обмеження консервативного лікування. Такими захворюваннями є: хронічний тонзиліт, одонтогенний лімфаденіт, загальне гостре інфекційне захворювання, лихоманка протягом останніх 24 годин, вроджені вади серця (тетрада Фалло, один шлуночок, транспозиція магістральних судин, пролапс мітрального клапану), ревматизм, ендокардит, інфекційний міокардит, гепатити, хронічні захворювання нирок, часто хворіючи діти (ГРВІ 5-6 раз на рік), імунодепресивні стани: СНІД, рак, аутоімунні захворювання, кортикостероїдотерапія; алотрансплантати (серце, нирки, кістковий мозок, печінка, кісткові імплантати), діабет обох типів, а також розвиток запальних одонтогенних ускладнень.

У практиці терапевтичної стоматології постійних зубів, за цими показами при стоматологічному втручанні проводять антибіотикопрофілактику або антибіотикотерапію. Ці відомості обґрунтували власний підхід по включенню до комплексу лікування хронічного періодонтиту тимчасових зубів системної антибіотикотерапії. Річ у тому, що видалення причинних зубів ліквідує вогнище хронічного

періодонтиту, однак, відомо, що пародонтопатогенні мікроорганізми здатні до реколонізації, залишаючись у таких резервуарах як кревікулярна борозна, буккальний епітелій та каріозні порожнини (J.D. Johnson et al.,2008, S.Tanaka et al.,2008). Тому їх елімінація можлива лише при системній антибіотикотерапії.

Наказом МОЗ України від 31.08.2004 № 435 «Про затвердження Протоколів надання медичної допомоги дітям за спеціальністю «дитяча терапевтична стоматологія» передбачене при лікуванні хронічного періодонтиту тимчасового зуба у період загострення (Шифр МКХ К04.4) застосування загального лікування – антибіотикотерапії – у разі вираженої інтоксикації.

Серед антибактеріальних препаратів, ефективних для ерадикації пародонтопатогенної мікрофлори такі: тетрациклін, метронідазол, комбінації амоксициліну з метронідазолом.

Для системної антибактеріальної терапії, направленої на етіологічні чинники при пульпітах, препаратами вибору є феноксиметилпеніцилін або пеніцилін; альтернативні препарати: амінопеніциліни (амоксицилін, ампіцилін), ингібіторозахищені пеніциліни, цефаклор, кліндаміцин, еритроміцин + метронідазол (не менше 5 діб). При ускладнених періодонтитах: доксициклін; амоксицилін/клавуланат; альтернативні препарати: спіраміцин + метронідазол, цефуроксим аксетил, цефаклор + метронідазол. Тривалість терапії цими препаратами становить 5-7 діб.

У дослідженнях Ardila C.M. et al. (2010) продемонстрована висока чутливість грамнегативних бактеріальних видів, у тому числі Aggregatibacter actinomycetemcomitans (Actinobacillus actinomycetemcomitans), Porphyromonas gingivalis, Prevotella intermedia/nigrescens та змішаної бактеріальної інфекції до моксифлоксацину та ципрофлоксацину; різна ступінь чутливості була встановлена до амоксициліну/клавуланової кислоти. Тож, моксифлоксацин може бути антибіотиком вибору для ерадикації пародонтопатогенів.

Найчастіше у пародонтології використовують метронідазол, амоксицилін, амоксицилін/клавуланат і тетрациклінові антибіотики. Ці препарати вважають групою першого вибору.

У більшості сучасних публікацій дослідники відзначають достовірний клінічний ефект при курсовому системному застосуванні метронідазолу у поєднанні із амоксициліном або амоксициліном/клавуланатом. Показами є агресивні форми пародонтиту (швидкопрогресуючий пародонтит, ювенільний пародонтит).

При лікуванні загострення хронічного пародонтиту, а також при пародонтальних абсцесах, ефективне застосування сучасних препаратів з групи макролідів: рокситроміцину, мідекаміцину, й азитроміцину, які володіють рядом позитивних якостей. В цілому, огляд антибактеріальної терапії показав, що різне представництво бактерій потребує диференційовано обирати антибіотик.

Антибіотики з імуномоделюючою дією викликають все більшу зацікавленість, оскільки вони можуть видозмінювати імунні реакції й знижувати виразність персистуючого запалення.

Нашою ціллю для терапії у дослідженні стали виявлені етіологічні пародонтопатогенні бактерії у тимчасових зубах з хронічним періодонтитом. Нашу увагу привернув антибіотик, який володіє спектром активності проти пародонтопатогенів, одонтогенних інфекцій, не має побічного імуносупресивного ефекту, володіє імуномоделюючою активністю – кларитроміцин.

Кларитроміцин (Clarithromycin) – напівсинтетичний 14-членний антибіотик-макролід, похідний еритроміцину. Наявність метоксигрупи у 6 позиції лактонного кільця надає йому підвищеної кислотостійкості й покращені антибактеріальні й фармакокінетичні властивості. Стійкість кларитроміцину до гидролізуючої дії соляної кислоти у 100 разів вище, ніж у еритроміцину, однак максимальний антибактеріальний ефект препарат проявляє у лужному середовищі.

Кларитроміцин порушує синтез білку мікроорганізмів (зв’язуючись із 50S-субодиницею рибосом бактерійної клітини). Діє на позаклітинні й внутріклітинні збудники. Активний у відношенні анаеробів Eubacter spp., Peptococcus spp., Propionibacterium spp., Clostridium perfringens, Bacteroides melaninogenicus та багатьох інших бактерій.

Кларитроміцин, як і інші макроліди, гальмує синтез білка в бактеріях за рахунок пов'язання з активним центром рибосом і придушення синтезу пептидного ланцюга. При цьому активність кларитроміцина вища, ніж в еритроміцину, в 2 рази, і значно вище, ніж в інших нових макролітів. Кларітроміцин володіє активністю проти грампозитивних, грамнегативних бактерій, а також проти мікоплазм, хламідій і деяких мікобактерій. За дією проти метіциллін-чутлівіх стафілококів, стрептококів, гемофільної палички, моракселли і легионелли (основних збудників інфекцій дихальних щляхів) кларитроміцин декілька перевершує інші макроліди. Особливістю кларитроміцина є утворення в організмі активного метаболіта — 14-гидроксикларітроміцина (14-ГОКМ), який також володіє антибактеріальною активністю.

Фармакокінетика кларітроміцина добре вивчена. Біодоступність препарату при пероральному прийомі складає 52–55%, при цьому їжа не знижує цей показник. Максимальна концентрація препарату в крові після вживання спостерігається в середньому через 2–3 години. Кларитроміцин і 14-ГОКМ створюють високі концентрації в різних органах, тканинах і біологічних рідинах, у тому числі в назальному секреті, мигдалинах, рідині середнього вуха, легеневій тканині, мокроті. Високі концентрації препарату і його активного метаболіта спостерігаються у фагоцитах

У нещодавніх дослідженнях Акиншина А.О., 2009, підтверджена ефективність кларитроміцину проти основних пародонтопатогенних бактерій. Відомий імуномоделюючий ефект кларитроміцину. Його механізми обговорюються, однак клінічні дані беззаперечні. При захворюваннях легенів імуномодулюючий ефект кларитроміцину доповнює, а у ряді випадків і

потенціює, ефективність протимікробної терапії гострих інфекційних захворювань; модифікує перебіг важких хронічних запальних захворювань легень: бронхіальної астми, ХОЗЛ, муковісцедозу..

Макроліди, порушуючи утворення бактерійної біоплівки, покращують ефективність лікування протимікробними препаратами. Оригінальний препарат кларитроміцина — Клацид® зареєстрований для використання у дітей у вигляді пігулок, покритих оболонкою (250 і 500 міліграм), і порошку для приготування суспензії для вживання (125 мг/5 мл і 250 мг/5 мл). Препарат в пероральній формі не має вікових обмежень, але пігулки можуть використовуватися у дітей з 3-річного віку. У дітей до 12 років переважне вживання суспензії в дозі 7,5 міліграм/кг кожні 12 годин (не більше 500 міліграма в добу), старше 12 років по 250–500 міліграм кожні 12 годин. Зазвичай курс лікування складає від 5 до 14 днів.

Безпечність застосування кларітроміцина у педіатричній практиці, добре вивчена в багаточисельних клінічних дослідженнях. У дітей найчастіше наголошуються небажані реакції з боку шлунково-кишкового тракту (діарея, нудота і блювота, болі в животі) — їх частота близько 15%, а також головні болі — їх частота близько 1,6%. Останні реакції зустрічалися в одиничних випадках. Небажані реакції при використанні препарату зазвичай носять легкий нетривалий характер і рідко вимагають відміни (Н. В. Белобородова, С.М. Белобородов , 1999). З'являються повідомлення про ефективність кларитроміцину проти Bacteroides forsythus, Treponema denticola у дітей (нами виявлені інфекції кореневих каналів у власних дослідженнях при хронічних формах періодонтиту тимчасових зубів).

Отже, для обґрунтування впровадження до комплексу лікування хронічних форм періодонтитів тимчасових зубів системної антибіотикотерапії кларитроміцином слугували власні результати визначення пародонтопатогенних мікроорганізмів в тканинах апікального періодонту та фуркацій зі сторони періодонту, які показали наявність цих представників і були позитивними у 83% випадків.

5.2. Застосування методу лікування періодонтитів тимчасових зубів

З метою порівняння ефективності консервативного лікування тимчасових молярів із хронічними формами періодонтитів були сформовані та у подальшому проаналізовані ретроспективно 2 групи пацієнтів. Групи були стратометрично рандомізовані за віком, статтю й термінами до фізіологічної зміни молярів, що підлягали лікуванню.

Першу групу порівняння склали особи, яким проводили традиційне ендодонтичне лікування хронічного чи загостреного гранулюючого періодонтиту тимчасових молярів; 65 осіб: 32 хлопчика, 33 дівчини. Показаннями до консервативного лікування у 1й групі були такі: більше 1,5 років до фізіологічної зміни; формування коренів >1/2 довжини; інтактний кортекс зубного зачатку; резорбція коренів < 1/3; відсутність значної деструкції в області фуркації коренів; відсутність резорбції/перфорації дна порожнини зуба чи стінки кореня.

Лікування в цій групі проводили згідно Протоколів надання медичної допомоги дітям за спеціальністю «дитяча терапевтична стоматологія» (Наказ МОЗ України від 31.08.2004. № 435) , а саме, за Протоколом лікування Шифр МКХ К04.4, К0.5, Хронічний періодонтит тимчасового зубу.

Другу групу – дослідження – склали пацієнти, яким проводили диференційоване лікування періодонтитів тимчасових зубів запропонованим методом. Ми застосовували запропоноване місцеве лікування та додатково курс системної антибіотикотерапії кларитроміцином (Шешукова О.В, Кайдашев І.П., Шинкевич В.І., Боброва Н.О. Патент на корисну модель №53429 від 11 жовтня 2010. Бюл. №19, 2010 р) Цю групу склали 25 осіб: 13 хлопців, 12 дівчаток. Пацієнти брали участь у дослідженні за добровільною інформованою згодою, підписаною їхніми батьками/опікунами, згідно вимог Етичної комісії ВДНЗУ «УМСА», що було першим критерієм включення до 2-ї досліджуваної групи.

Таблиця 5.2.1

Показники ураженості карієсом та періодонтитом тимчасових зубів дітей, які лікувалися запропонованим та традиційним методами

Групи дітей	Кількість	хлопчики		дівчатка		Інтенсивність карієсу	Інтенсивність ускладнень карієсу	Кількість дітей, які мають видалені внаслідок ускладнень карієсу зуби, %
		абс.	%	абс.	%			
дослідження	25	13	52	12	48	4,88±0,5	3,72±0,19	28,0±1,95
порівняння	65	32	49	33	51	6,04±0,2	1,4±0,03	10,77±1,57
					<0,01	<0,01	<0,05	<0,05

Критерієм включення у досліджувану групу було наявність у пацієнта не менш ніж 2 уражених періодонтитом тимчасових зубів. Показаннями до консервативного лікування у 2-й досліджуваній групі були такі: більше 1,5 років до фізіологічної зміни; формування коренів >1/2 довжини; резорбція коренів < 1/3; відсутність резорбції/перфорації дна порожнини зуба чи стінки кореня; вогнище деструкції кістки кісткової тканини у фуркації коренів чи біля верхівки, при цьому зачаток не залучений.

Лікування проводили за наступною схемою. У 1 відвідування проводилася механічна обробка кореневого каналу, промивання кореневих каналів фізіологічним розчином, забір матеріалу на ПЛР-дослідження, промивання кореневих каналів 0,05% розчином хлоргекседину біглюконату, зуб залишали відкритим.

У 2 відвідування за 1-2 дні після первинного відвідування за результатами ПЛР дослідження при визначенні наявності пародонтогенів проводилася механічна обробка кореневих каналів, промивання кореневих каналів 0,05% розчином хлоргекседину біглюконату, тимчасова обтюрація кореневих каналів гелем ЕндАсепт на турундах, герметична пов’зка. Призначався Кларитромицин (із розрахунку 7,5 мг/кг маси тіла кожні 12 г).

3 відвідування за умов стабілізації стану в Locus morbi проводилося промивання кореневих каналів 0,05% розчином хлоргекседину біглюконату, тимчасова обтюрація кореневих каналів гелем ЕндАсепт на турундах, герметична пов'язка. Призначення продовжували.

4 відвідування (через 5-6 діб після призначення Кларитромицину - промивання кореневих каналів фізіологічним розчином, забір матеріалу на ПЛР-дослідження, пломбування кореневих каналів пастою на основі ЕндАсепт (ex tempore) прокладка. Пломба Керамфил-Моляр.

У цій досліджуваній групі проводили контрольне ПЛР-дослідження вмісту кореневих каналів на пародонтопатогени з метою моніторингу ефективності антибіотикотерапії. Для цього у перше відвідування отримували першу пробу (результати дослідження наведені у підрозділі 4.5), проводили необхідні лікувальні маніпуляції із відповідними рекомендаціями пацієнтові, призначали кларитроміцин за віковою схемою, починаючи із дня даного візиту. На 5ту-6ту добу від початку антибіотикотерапії пробу з кореневих каналів отримували повторно для проведення контрольного дослідження. Контрольне дослідження методом ПЛР було показником ефективності ерадикації пародонтопатогенів у кореневих каналах.

Пацієнтів першої групи порівняння спостерігали до загострення пролікованих хронічних форм періодонтитів, або до фізіологічної зміни, та не більше 2х років. Пацієнтів другої групи дослідження спостерігали від 2х до 4х років. Візити відбувалися за звертанням та за викликом.

Аналіз клінічних даних дозволив виявити наступну закономірність – серед вибірки пацієнтів з діагнозом «загострення хронічного періодонтиту тимчасових зубів» та «хронічний гранулюючий періодонтит», що зверталися за допомогою до МКДСП м. Полтава та загалом склали дві групи – досліджувану і порівняння (n=90) у 40 пацієнтів (≈44%) визначили 2 та більше тимчасових зубів, уражених хронічними формами періодонтитів.

Отже, більше половини пацієнтів з хронічними формами періодонтитів тимчасових зубів характеризуються підвищеним ризиком ураження цим захворюванням і інших зубів.

Також, ми проаналізували когорту пацієнтів з встановленою інфекційною етіологією хронічних періодонтитів тимчасових зубів (тих, що мали позитивні результати ПЛР-діагностики на 5 періодонтопатогенів): всі 29 пацієнтів (100%) мали більше одного зуба, ураженого хронічними формами періодонтитом. Слід відмітити, що цю когорту пацієнтів ми спостерігали протягом до 4х років, тому врахували і зуби, які уражалися хронічними формами періодонтитів в динаміці (після першого візиту чи топічного лікування).

Отримані результати свідчать про, щонайменше, локальне значення поширення пародонтопатогенної інфекції. *Ці дані також слугують критерієм, який обґрунтовує власні розробки по призначенню системного курсу кларитроміцину при встановленні інфекційної етіології хронічних форм періодонтитів тимчасових зубів*.

З метою порівняння ефективності консервативного лікування тимчасових зубів із хронічними формами періодонтитів традиційним та запропонованим нами методами було сформовано та проаналізовано ретроспективно 2 групи пацієнтів із тих, яким було проведене лікування одним із способів. Перша група складалася із пацієнтів групи порівняння (на етапі лікування - 65 осіб) - 25 осіб, друга група – дослідження - 25 осіб. Групи були рандомізовані за віком, статтю й термінами до фізіологічної зміни зубів, що підлягали лікуванню.

Основним клінічним показником порівняння між групами було виникнення загострення хронічного періодонтиту тимчасових зубів після їх консервативного лікування. Додатковим показником ефективності розробленого методу лікування було підтвердження ерадикації пародонтопатогенів у кореневих каналах шляхом проведення контрольного ПЛР-дослідження.

Позитивні результати застосування запропонованого методу лікування доведені доказами ерадикації пародонтопатогенних мікроорганізмів у дітей досліджуваної групи. Так, результати ПЛР-дослідження на пародонтопатогени до лікування показали наявність щонайменше 1 з них (див. підроз. 4.5) у кореневих каналах зубів всіх досліджених дітей. Після початку анибіотикотерапії кларитроміцином (на 5й день) результати ПЛР у всіх пацієнтів були негативні (100%).

Нами проведений ретроспективний аналіз результатів лікування хронічних періодонтитів тимчасових зубів запропонованим нами та традиційними методами. З цією метою проаналізовані історії хвороб 50 дітей (25 із групи порівняння та 25 - досліджуваної групи).

Серед 1-ї групи (порівняння) відзначене загострення хронічного періодонтиту пролікованих тимчасових зубів протягом року у 20 осіб (80%), у шести з них (24%) залишалося рік та більше до фізіологічної зміни. Загострення хронічного періодонтиту не діагностовано протягом 2х років – у 5 осіб (20%).

Серед 2ї досліджуваної групи в перший рік після лікування загострення було зареєстроване лише у 4х випадках (16%). Решта зубів - у 21дитини, що складає 84% - протягом двох років знаходилася у стані ремісії.

Порівняння частоти загострень у групах наведено у табл. 5.2.2 у вигляді статистичного обчислення з розрахунком критерію φ* - кутового перетворення Фішера. Критерій Фішера призначений для співставлення двох вибірок по частоті ефекту, що цікавить. Суть кутового перетворення Фішера полягає в перекладі процентних доль у величини центрального кута, який вимірюється в радіанах. Більшій процентній частці відповідатиме більший кут φ, а меншій частці - менший кут. При збільшенні розбіжності між кутами φ_1 и φ_2 і збільшення чисельності вибірок значення критерію зростає. Таким чином, чим більше величина φ*, тим більше ймовірно, що відмінності достовірні.

Таблиця 5.2.2

Частота загострень хронічного гранулюючого періодонтиту тимчасових зубів

Групи	Загострення хронічного періодонтиту відзначене протягом терміну 1 рік і <	Загострення відсутнє більше ніж 2 роки після лікування	Суми
	Кількість випадків	Кількість випадків	
1 група (порівняння)	20 (80%)	5 (20%)	25 (100%)
2 група (дослідження)	4 (16%)	21 (84%)	25 (100%)

Примітка: $\varphi^*_{емп}$ = 4.918. Отримане емпіричне значення φ* знаходиться в зоні значущості для p=0,05.

Таким чином, ефективність лікування у 2-й досліджуваній групі (запропонованим нами методом) виявилася на 64% або майже у 2 рази більш ефективною за порівняною ознакою.

Отримані результати підтверджують роль паріодонтопатогенних мікроорганізмів в етіології хронічних форм періодонтитів тимчасових зубів і раціональність розроблених підходів до вирішення даної проблеми.

Внаслідок ризику розвитку резистентності до антибіотиків, їх використання при ендодонтії, в принципі, обмежене, однак це точка зору 10-річноі давності (José F. Siqueira, 2002). Систематично проводяться дослідження на чутливість домінуючих ендодонтичних патогенів до антибіотиків. Останні дані (2010) свідчать про чутливість факультативної й облігатної анаеробної мікрофлори кореневих каналів до пеніциліну та амоксициліну. Близько 50% всіх анаеробів були резистентні до метронідазолу. Тож, безперервно розробляють й використовують інші, додаткові засоби для подолання резистентності мікрофлори кореневих каналів при ендодонтичному лікуванні.

Аналізувати результати ендодонтичного лікування більш детально дозволяють методики, які не пов'язані із культивуванням бактерій. Так, за даними Sakamoto M. et al. (2007) лише у 1/3 випадків досліджених каналів після хемомеханічної обробки не було виявлено бактерій. Визначено 43 різних бактеріальних таксономій, серед яких 24 (56%) наразі є некультивуємі філотипи. 19 з цих 43 таксономій (у тому числі 8 некультивуємих) було виявлено у зразках після лікування, при цьому домінував вид стрептококи .

Таким чином, після лікування у кореневих каналах здатні персистувати бактерії, що складає ризик загострення, однак не всі з них здатні впливати на наслідки у вигляді рефрактерного періодонтиту.

Для періодонтопатогенних бактерій, які досліджені у власній роботі, доведена участь в патогенезі апікальних форм періодонтитів постійних зубів. Так, Treponema denticola у складі бактеріальних асоціацій посилює свій потенціал вірулентності, та/або може посилювати вірулентність інших бактерій. Її роль визнана у симптоматичних пери апікальних ураженнях постійних і тимчасових зубів. Роль в патогенезі хронічних апікальних періодонтитів постійних зубів доведена також для роду Bacteroidetes й Tannerella forsythia. Для P.gingivalis показано, що його генотип fimA (типи II, IV, Ib) залучені до етіології симптоматичних апікальних періодонтитів й інших перирадикулярних захворювань постійних зубів. Prevotella intermedia та Actinomyces actinomycetemcomitans виявляють у кореневих каналах при симптоматичних і асимптоматичних апікальних періодонтитах , та вважають одними із найголовніших етіологічних факторів агресивних форм пародонтитів.

У власних дослідженнях показано, що періодонтопатогенні мікроорганізми присутні в апікальній третині кореневих каналів та в області фуркацій зі сторони періодонту, у 83% випадків.

За даними L. Su et al., 2010, рефрактерні форми періодонтитів можуть бути пов`язані із формуванням екстрарадикулярної бактеріальної біоплівки (на поверхні верхівок коренів), у складі якої виявлені анаеробні бактерії (Streptococcus sanguis) й 2 типи облігатних анаеробів (Porphynomonas endodontalis і Prevotella oralis).

Далі, Richardson N et al., 2009, показано, що поліморфноядерні лейкоцити можуть бути присутні навіть у коронковій третині кореневих каналів, що містять некротизовану пульпу. В принципі, ці дані дещо змінюють уявлення, що патогенез періодонтиту полягає у взаємодії між мікроорганізмами і захисними силами макроорганізму на межі апікального отвору.

Важливо, що, з іншого боку, поліморфноядерні лейкоцити, моноцити, макрофаги, гранулоцити й фібробласти епітеліоцити становлять депо антибіотиків-макролідів, зокрема кларитроміцину; макроліди володіють здатністю стимулювати фагоцитоз і хемотаксис макрофагів (I. Iskandar, J.D. Walters, 2010). Навіть при незавершеному фагоцитозі, вивільняється депонований антибіотик і локально реалізує ефект. Тож, слід враховувати ефект ерадикації мікроорганізмів *у вмісті кореневих каналів*, що також свідчить на користь раціонально розробленого диференційованого лікування хронічних форм періодонтитів тимчасових молярів у дітей.

Аналіз клінічних даних встановив, що у ≈52% пацієнтів мають більше одного зуба, ураженого хронічними формами періодонтитів, а серед пацієнтів з встановленою інфекційною етіологією хронічного періодонтиту тимчасових зубів (із позитивним результатом ПЛР-діагностики) – у 100% пацієнтів. Отже, пацієнти з хронічними формами періодонтитів тимчасових зубів характеризуються підвищеним ризиком ураження цим захворюванням і інших зубів. Ці результати свідчать про локальне значення поширення періодонтопатогенної інфекції. *Ці дані також слугують критерієм, який обґрунтовує власні розробки по призначенню системного курсу кларитроміцину при встановленні інфекційної етіології хронічних форм періодонтитів тимчасових зубів*.

Отримані результати також дозволили удосконалити алгоритм діагностики й лікування хронічних форм періодонтитів тимчасових зубів з урахуванням мікробного фактору етіології, який наведено на схемі.

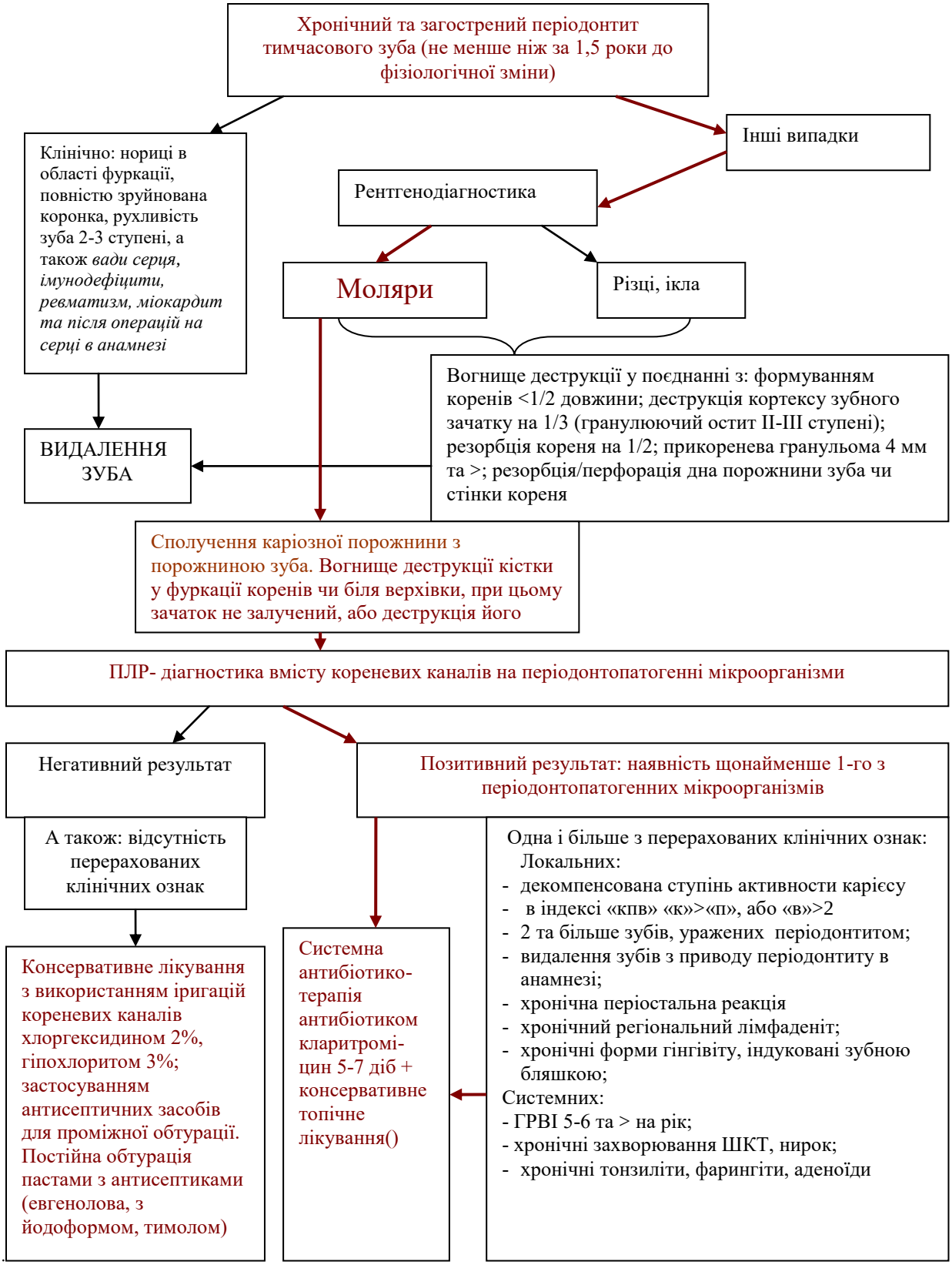

Рис. Алгоритм діагностики та диференційованого лікування періодонтитів тимчасових зубів.

Заключення

Розроблені нові показники якості лікування ускладнень карієсу тимчасових зубів у дітей Полтавської області свідчать про її низьку ефективність та дають можливість оцінити динаміку якості надання допомоги при ускладненнях карієсу. У визначеному як «найгірший» районі поширеність ускладненого карієсу в дітей 6 років складала 34,6±8,9% при інтенсивності 0,62±0,19 зуба на одного обстеженого, що значно більше, ніж у дітей м.Полтава (7,89±2,2% та 0,11±0,03 зубів), а кількість видалених з приводу періодонтитів тимчасових зубів у них втричі вища.

При хронічному запаленні в періодонті патологічна резорбція коренів тимчасових зубів розпочинається на 2,5-4,5 роки раніше фізіологічних термінів. У 47,4% обстежених дітей діагностована значно виражена резорбція коренів при хронічному запаленні в періодонті, особливо в віковий період, для якого в нормі характерна відсутність ознак резорбції.

Ризик розвитку ускладнень хронічного періодонтиту тимчасових молярів у вигляді кістогранульом, кіст, або гранулюючого оститу становить близько 12% випадків, про що свідчать виявлені епітеліальні структури. Для морфології міжкореневої грануляційної тканини, порівняно з периапікальною, був характерним сітчастий тип і порівняно більш виразний набряк. Визначена позитивна кореляція наявності епітеліальних структур з міжкореневою локалізацією вогнища періодонтити.

У 10% дослідженого матеріалу прикоренева грануляційна тканина містила фрагменти зрілої щільної сполучної тканини, що є підставою для субклінічного розвитку грануломатозної форми періодонтиту або формування рубцевої тканини, що може залежати від тривалості процесу і бути особливістю періодонтитів тимчасових зубів.

Дендритні антигенпрезентуючі клітини, які присутні у вогнищі ураження при періодонтиті тимчасових молярів, можуть контролювати запалення – їх зменшене представництво сприяє поширенню інфекції і

розвитку загострення та/або періоститу. Дендритні антигенпрезентуючі клітини при хронічному періодонтиті тимчасових зубів індукують розвиток ефекторної ланки локальної імунної відповіді, їх представництво у прикореневих грануляціях осередку ураження залежить від локальної наявності періодонтопатогенної мікрофлори.

У 73% обстежених дітей за допомогою методу полімеразной ланцюгової реакції ПЛР у кореневих каналах тимчасових зубів та в грануляційній тканині виявлено п'ять основних пародонтопатогенних мікроорганізмів, яким належить роль у якості етіологічних чинників періодонтитів тимчасових зубів. При цьому найчастіше зустрічаються B.forsythus – 45%, та T.denticola – 27,5%. Пародонтопатогени в кореневих каналах тимчасових зубів у 30% були присутні у вигляді моно інфекції, і в 42,5% – у вигляді поліінфекції (мікробної асоціації). Асоціації пародонтопатогенів, до складу яких входив B.forsythus, становили 88% від всіх виявлених бактеріальних асоціацій, а наявність у складі асоціацій T.denticola зареєстроване у 47%.

$CD8^+$ Т-клітинна інфільтрація є центральною ознакою прикореневих грануляцій при хронічному періодонтиті тимчасових зубів. Популяція $CD8^+$ Т-клітин частково опосередковує патологічну резорбцію коренів і периапікальної кісткової тканини, однак, і обмежує остеорезорбцію, виявляючи регуляторний потенціал.

P.gingivalis є одним з найбільш агресивних патогенів, що підтверджує установлена достовірна асоціація цієї інфекції з визначним набряком у грануляціях. Асоціація P.gingivalis із сітчастою будовою грануляцій, яка, у свою чергу, співпадала з некротичними змінами, може опосередковано свідчити про високу вірулентність даної інфекції. Особливе значення при хронічному періодонтиті тимчасових молярів, має і T.denticola, що її присутність була пов'язана із коагуляційним некрозом.

Установлений внесок CD8+ клітин в патологічну резорбцію при хронічному періодонтиті (позитивна кореляція патологічної резорбції

коренів із CD8+-клітинною інфільтрацією прикореневих грануляцій). Результати кореляційного аналізу показали взаємозв'язок патологічної резорбції коренів і коагуляційного некрозу. Для стану ремісії хронічного періодонтиту був характерним морфологічно виразний судинний малюнок і сітчастий тип будови грануляційної тканини. Із загостренням корелювала тотальна круглоклітинна інфільтрація і ознаки коагуляційного некрозу.

Встановлено, що «нелікований карієс в анамнезі» супроводжується фібриноїдним нагрубанням у перикореневих грануляціях. «Лікований карієс» характеризується більш стабільним станом грануляційної тканин. «Лікований періодонтит в анамнезі» морфологічно характеризується проявами набряку грануляційної тканини, наявністю фрагментів зруйнованих клітин і CD8+ інфільтрацією прикореневої грануляційної тканини. Абсцес супроводжується морфологічно виразним набряком і виявленими мілкими клітинами - нейтрофілами, які складали інфільтрат.

Діагностика періодонтопатогенних мікроорганізмів при хронічних формах періодонтитів тимчасових зубів зумовлює проведення диференційованого лікування і системної їх ерадикації із застосуванням місцевого лікування та загального антибактеріального впливу.

Ефективність диференційованого лікування хронічних форм періодонтитів тимчасових зубів із застосуванням системної антибіотикотерапії кларитроміцином, підтверджена повною ерадикацією періодонотопатогенів з кореневих каналів та у двічі (або на 64%) тривалішим періодом ремісії.

ПРАКТИЧНІ РЕКОМЕНДАЦІЇ

1. Показники якості лікування та показник питомої ваги ускладнень карієсу тимчасових дітей доцільно використовувати для визначення ефективності лікування динаміки якості надання допомоги при ускладненнях карієсу.
2. Визначенні на рентгенограмі при діагностиці стану періапікальних тканин при захворювання тимчасового зуба типу резорбції кореня *дуже рання початкова* та *дуже рання прогресуюча* є показом до недоцільності терапевтичного лікування зуба. Дітям, у яких виявлений тип резорбції *рання прогресуюча,* показане застосовування загального лікування.
3. Для визначення плану лікування хронічного періодонтита тимчасового зуба у перше відвідування слід проводити діагностику на наявність основних періодонтопатогенних мікроорганізмів методом ПЛР-діагностики.
4. При визначенні у вмісті кореневого каналу періодонтопатогенів рекомендується застосовувати наступну схему лікування:
   - ✓ У друге відвідування за позитивними результатами ПЛР дослідження (наявність пародонтопатогенів) проводиться механічна обробка кореневих каналів, промивання кореневих каналів 0,05% розчином хлоргекседину біглюконату, тимчасова обтюрація кореневих каналів гелем ЕндАсепт на турундах, герметична пов’язка. Призначається Кларитромицин (із розрахунку 7,5 мг/кг маси тіла кожні 12 г).
   - ✓ У третє відвідування - промивання кореневих каналів 0,05% розчином хлоргекседину біглюконату, тимчасова обтюрація кореневих каналів гелем ЕндАсепт на турундах, герметична пов’язка.
   - ✓ У четверте відвідування (5-та-6-та доба від призначення Кларитроміцину) промивання кореневих каналів фізрозчином, забір матеріалу на ПЛР-дослідження, пломбування кореневих каналів пастою на основі ЕндАсепт (ex tempore) прокладка. Постійна пломба.

Результати власних досліджень дозволи упевнитися в обгрунтованому й вірному підході до лікування хронічних форм періодонтитів інфекційної етіології тимчасових зубів, що включає до схеми топічного лікування системної антибіотикотерапії кларитроміцином.

СПИСОК ВИКОРИСТАНИХ ДЖЕРЕЛ

1. Хоменко Л.А. Врачебные вмешательства в корневых каналах временных зубов. Часть 1. Лечить или не лечить?/ Л.А.Хоменко, Н.В.Биденко, А.И.Зеленкова //Современная стоматология. – 2008.- №1.- С.99-107.
2. Деньга О.В. Мониторинг стоматологической заболеваемости у детей Украины / О.В.Деньга, В.С.Иванов, В.Н.Горохивский, Л.В.Анисимова, И.А.Спичка, Д.Д.Жук, А.Е.Кононенко, А.В.Николаева //Дентальные технологии.- 2003.-№6(14) С.2-6.
3. Савичук Н.О.Стоматологічне здоров'я дітей, методологічні підходи та критерії його оцінки/ Н.О.Савичук, О.В.Клітинська// Современная стоматологія, 2008.-С.94-98.
4. Скрипкина Г.И. Комплексный поход к возможностям прогнозирования кариозного процесса в детском возрасте на донозологическом этапе развития заболевания/ Г.И.Скрипкина// Стоматология для всех, 2011.- №2.-С 35-38.
5. Кисельникова Л.П. Кариес временных зубов у детей раннего возраста: обоснование этиопатогенетических подходов к профилактическому лечению/ Л.П. Кисельникова, Т.Е., Зуева, О.А.Кружалов, Е.В. Кириллова, Н.В.Ожгихина, И.А.Хощевская //Детская стоматология и профилактика, 2007.-№2.-С.19-22.
6. Алимский А.В., Хамчишкин А.И. Состояние временного прикуса и нуждаемость в стоматологической помощи дошкольников г.Липецка/А.В. Алимский, А.И. Хамчишкин // Стоматология для всех. – 2002.- №2.- С.28-29.
7. Хамадеева А.М Роль поведенческих факторов риска в возникновении кариеса временних зубов у детей раннего возраста /А.М.Хамадеева, Р.Р.Демина, О.А.Багдасарова, Н.В. Ногина //Стоматология, 2008.-№6.-С. 68-71.].
8. Стоматология детского возраста / Т.Ф. Виноградова, О.В. Максимова, В.В. Рогинский и др. / Под ред. проф. Т.Ф Виноградовой, М.: «Медицина», 1987.- 528с.
9. Терапевтическая стоматология детского возраста / Под ред. Хоменко Л.О.-Киев:«Книга плюс», 2007. -813 с.
10. Хоменко Л.О. Профілактика помилок та ускладнень при лікуванні періодонтиту тимчасових зубів у дітей/Л.О.Хоменко, І.М.Голубєва//Новини стоматології, 2008.-№3(56).-С.48-52.
11. Парпалей Е.А. Современные подходы к эндодонтическому лечению временных зубов / Е.А.Парпалей //Дентальные технологии.-2003.-№10.- С.10-13.
12. Rosendahl R. Эндодонтическое лечение молочных зубов. Обзор/ R. Rosendahl // Квинтэссенция. – 2002. – № 2. – С. 49–64.
13. Рогинский В.В. Особенности клинического течения воспалительных заболеваний челюстно-лицевой области у детей/ В.В.Рогинский, Н.Н.Коринская //Стоматология.- 1996.-№6.-48-52.

14. Авдоніна Л.І. Періодонтит як одне з джерел ендогенної інтоксикації організму / Л.І. Авдоніна, В.В. Казакова, Н.С. Лукоянова, Ю.В. Пальона // Медичні перспективи.-2003.-Т.VIII.-№3.-С.29-31.
15. Митронин А.В. Изучение влияния хронического апикального периодонтита на состояние организма пациента/ А.В.Митронин, И.Д.Понякина//Стоматология, 2007. – №6.- С.26-29.
16. Kinane D.F. How periodontal disease may contribute to cardiovascular disease / D.F. Kinane, G.D. Lowe // Periodontology.-2000.-Vol.23.-P.121-126.
17. Teng Y.-T.A. Periodontal heath and systemic disorders / Y.-T.A. Teng, G.W. Taylor, F. Scannapieco et al. // J.Dent.Assoc.-2002.-Vol.68, N2.-P.188-192.
18. Харьков Л.В. Одонтогенные воспалительные процессы как осложнения периодонтитов временных и постоянных зубов/ Л.В.Харьков, Л.Н.Яковенко, И.Л.Чехова.//Науковий вісник Національного медичного університету ім.О.О.Богомольця.-2007.-28-29 вересня.-С.250-253.
19. Heinrich-Weltzien R..Эндодонтическое лечение молочных зубов. Общие аспекты, показания и противопоказания/ R. Heinrich-Weltzien, J. Kuhnisch // Квинтэссенция, 2005.-№4.- с,13-20.
20. Царев В.Н. Этиопатогенетические факторы развития воспалительных заболеваний периодонта / В.Н. Царев, Р.В. Ушаков, Е.Я. Ясникова и др. // Стоматолог.-2005.-№ 6.-С.16-23.
21. Rocas I.N. Root canal microbiota of teeth with chronic apical periodontitis/ I.N. Rocas, J.F.Jr. Siqueira // J.Clin. M icrobiol.-2008 Nov;46(11):3599-606.
22. Rupf S. Comparison of profiles of key periodontal pathogens in periodontium and endodontium / S. Rupf, S. Kannengiesser, K. Merte et al. //Endod.Dent.Traumatol.-2000.-Vol.16, N6.-P.269-275.
23. Siqueira J.F.Jr. Bacteria in the apical root canal of teeth with primary apical periodontitis/ J.F.Jr. Siqueira, I.N.Rocas, F.R. Alves, M.G.Silva// Oral Surg. Oral Med. Oral Pathol. Oral Radiol. Endod.-2009.-107(5)Vol.85.-P.721-726.
24. Кайдашев І.П. Характеристика імунних клітин слизової оболонки ясен при хронічному генералізованому пародонтиті відповідно ступенів тяжкості / І.П.Кайдашев, В.І. Шинкевич // Імунологія та алергологія.-2004.-№ 4.-С.15-19.
25. Levesque C. Coaggregation of Streptococcus salivarius with periodontopathogens: evidence for involvement of fimbriae in the interaction with Prevotella intermedia/ C. Levesque, J. Lamothe, M. Frenette // Oral.Microbiol.Immunol.-2003.-Vol.18, N 5.-P.333-337.
26. Царев В.Н. Диагностика хронічного периодонтита с помощью полимеразной цепной реакции и перспективы эндодонтического применения макролидов и цефалоспоринов./ В.Н.Царев, А.В.Митронин, Ю.М.Максимовский, Р.В.Ушаков, Е.Н.Николаева, Ю.Л Тютюник //Стоматология для всех.-2004.-№1.-С.7-11.
27. Jacinto R.C. Microbiological analysis of infected root canals from symptomatic and asymptomatic teeth with periapical periodontitis and the antimicrobial susceptibility of some isolated anaerobic bacteria / R.C. Jacinto, B.P.F.A. Gomes, C.C.R. Ferraz et al.// Oral Microbiol. Immunol.-2003.-Vol.18.-P.285-292.
28. Кисельникова Л.П. Оценка качества жизни у пациентов с кариесом раннего возраста/ Л.П Кисельникова, А.В.Токарева , Т.Е Зуева //Детская стоматология и профилактика, 2011.-№2.-С.3-7.
29. Парпалей Е.А. Возможности обеспечения стоматологического здоровья детей в возрасте до трех лет на современном этапе/ Е.А.Парпалей//Дентальные технологии, 2002.-№2.-С.5-7.
30. Леус П.А. Интегральный показатель качества стоматологической помощи населению/ П.А.Леус// Стоматологический форум, 2003.-№1(2).-С.4-8.

31. Сунцов В.Г. Леонтьев В.К., Дистель В.А., Вагнер В.Д. Стоматологическая профилактика у детей.- Н.Новгород, 2001.-344 с.
32. Tsujino K. Causes of early loss of the deciduous teeth/ K.Tsujino, K.Kaneko, A. Tsubokura, K.Mochizuki, Y.Otawa, M. Yakushiji// Japanese Jornal of Pediatric Dentisty.-2004.-Vol.42,N3.-P.390-396.
33. Levine. R.S. The fate of 1,587 unrestored cariouse deciduous teeth:a retrospective general dental practice based study from Northern England/ R.S.Levine, N.B. Pitts, Z.J. // Brit.Dent.J.-2002.-Vol.193, N2.-P.99-103.
34. Tickle M. The fate of the carious primary teeth of children who regularly attend the General Dental Servise/ M.Tickle, K. Milsom, D.King, P. Kearney-Mitchell, A. Blinkhorn//Brit.Dent.J..-2002.-Vol.192.-P.219-223.
35. Фадеев Р.А. Стоматологический статус школьников Санкт-Петербурга. Результаты обследования учащихся 599 школы / Р.А.Фадеев, Н.В.Зубкова, С.С. Мартиросян, Н.М.Цаава, Ю.С. Поздякова// Институт стоматологии.-2008.-№1.-С.24-25.
36. Максимовская Л.Н. Распространенность и интенсивность поражения кариесом у детей Ямало-Ненецкого автономного округа// Л.Н.Максимовская, Н.Б.Михаревич, М.А.Соколова// Стоматология детского возраста и профілактика, 2011.- №2.- С.57-41.
37. Маслак Е.Е. Профилактика и лечение осложнений кариеса у детей раннего возраста/ Е.Е.Маслак, Н.В.Рождественская// Стоматология детского возраста и профилактика.-2001.-№2.-С.23-27.
38. Сунцов В.Г., Гарифуллина А.Ж. Салюхина В.И. Распространенность основних стоматологических заболеваний у детей г.Омска/ В.Г.Сунцов, А.Ж. Гарифуллина, В.И. Салюхина // Современная стоматология.-2005.-№1.-С.62-63.
39. Сунцов В.Г. Роль диспансеризации в укреплении стоматологического здоров'я детей / В.Г.Сунцов, И.М. Волошина // Стоматология детского возраста і профилактика.-2011.-№2.-С.12-14.
40. Юлдашев И.М.Стоматологическая заболеваемость детей и подростков в Киргизии/ Юлдашев И.М // Стоматология детского возраста и профилактика .- 2006.- №1-2.- С.70-73.
41. Алиева Р.К. Отработка оптимальной модели развития стоматологической службы детскому населению Азербайджанской республики: автореф. дис. на соискание науч. степени докт. мед. наук : 14.00.21/Моск.мед .стомат.ин-т.-М., 2010.-41с.
42. Вознюк В.П. Діагностика і ортопедичні методі лікування дефектів коронкової частини зубів у дітей.: автореф. дис. на здобуття наук. ступеня канд. мед. наук : 14.0021 /Націон.мед.університет ім.О.О.Богомольця.-К., 2006.-17с.
43. Макєєв В.Ф. Особливості формування зубних рядів у дітей віком від 4 до 13 років/ Макєєв В.Ф. //Вісник стоматології.- 2002.- №5.-С.74-82.
44. Мірчук Б.М. Розповсюдженість зубо-щелепних аномалій у дітей з передчасною втратою молочних зубів у період знімного прикусу / Б.М.Мірчук, Ахмад Абудан //Вісник стоматології, 2009. - №4.-С82-84.
45. Смоляр Н.І.. Ураженість карієсом тимчасових зубів у дітей дошкільного віку м.Львова /Н.І.Смоляр, І.С.Дубецька // Український стоматологічний альманах.-2004.-№3-4.-С.68-71.
46. Добровольська М.К. Стан тканин ротової порожнини першокласників м.Хмельницький /М.К.Добровольська, В.І.Левицька //Вісник стоматології.-2004.- № 3.- С.92-94.
47. Левченко Н.В. Клініко-лабораторне обґрунтування застосування сорбенту «Ентеросгель» для екзогенної профілактики карієсу тимчасових зубів.: автореф. дис. на здобуття наук. ступеня канд. мед. наук : 14.0021/Українська медична стоматологічна академія.-П., 2006.-17с.

48. Деньга О.В. Стоматологическая заболеваемость и уровень гигиены полости рта у дошкольников 3-6 лет г.Запорожье/ О.В.Деньга, М.А.Гавриленко, В.С.Иванов, И.А.Спичка//Вісник стоматологи, 2007.-№4.-С.22-27.
49. Ковач И.В. Заболеваемость кариесом зубов и уоівень гигиенического состояния полости рта у детей дошкольного возраста г.Днепропетровска/И.В.Ковач, //Вісник стоматології, 2010.-№3.-С.76-78.
50. Dammaschke T. Scanning electron microscopic investigation of incidence, location, and size of accessory foramina in primary and permanent molars / T.Dammaschke, M. Witt, K.Ott, E.Schafer//Quintessence Int.,2004 Oct; 35 (9):699-705.
51. Цепов Л.М. Роль микрофлоры в возникновении воспалительных заболеваний пародонта/Л.М.Цепов, Н.А.Голева//Пародонтология, 2009.- №1(50).-С.7-12.
52. Царев В.Н. Этиопатогенетические факторы развития воспалительных заболеваний периодонта / В.Н. Царев, Р.В. Ушаков, Е.Я. Ясникова и др. // Стоматолог.-2005.-№ 6.-С.16-23.
53. Мамедова Л.А. Развитие представлений о лечении кариеса зубов и его осложнений/ Л.А Мамедова // Новое в стоматологи.-2000.-№2.-С.18-26.
54. Стоматология детей и подростков: Пер. С англ../Под ред.. Р.Е. Мак-Дональда, Д.Р. Ейвери.- М.: Медицинское информационное агентство, 2003.- 766с.
55. Ne R.F., Witherspoon D.E. Gutmann J.L. Резорбция зуба / R.F. Ne, D.E. Witherspoon J.L., Gutmann //Квинтэссенция, 2000.-№1.- С.45-61.
56. Scannapieco F.A. A relationship between chronic obstructive pulmonary disease and periodontal disease: analysis of national health and nutrition examination survey. III / F.A. Scannapieco, A.W. Ho // J.Periodontol.-2001.-Vol.72, N 1.-P.50-56.
57. Stelzel M. Periodontal microbiota in patients with coronary artery disease measured by real-time polymerase chain reaction: a case-control study/ Stelzel M, Susin C, Sattler AM, Schaefer JR, Maisch B, Mutters R, Flores-de-Jacoby L. //J Periodontol. 2007.- Sep;78(9):1724-30.
58. Gibson F.C.Innate immune signaling and P.g.-accelerated atherosclerosis/F.C.Gibson, H.Yumoto, Y.Takahashi et.al// J.Dent.Res/2006; 85:2:106-121.
59. Lalla E. Oral infection with periodontal pathogen accelerates early atherosclerosis in apoli poproten E-null mice/ E.Lalla, I.B.Lamster, M.A.Hofmann et/al//Arterioscler Thromb Vasc Biol 2003; 23:8:1309-1311.
60. Losche W. Plasma lipid and blood glucose levels in patients with destructive periodontal disease / W. Losche, F. Karapetow, A. Fohl et al. // J.Clin.Periodontol.-2000.-Vol.27, N8.-P.537-541.
61. Данилейченко В.В. Мікробіологія з основами імунології. / В.В.Данилейченко, Й.М.Федечко, О.П.Корнейчук.- 2-е вид., перероб. і доп.-К.:Медицина, 2009.-392 с.
62. Torok, Estee; Moran, Ed; Cooke, Fiona. Oxford Handbook of Infectious Diseases and Microbiology. Oxford, England.: Oxford Academ, 2009.- 936p.
63. Nakou M., Kontakiotis E.G., Georgopoulou M.K. Cultivatable microbiota from root canals after post space preparation / Mat. Of Eur.Society of Endod.-10th beinnial Congress.-Munich, Germany // Int.Endod.J.-2001.-P.3.
64. Sundqvist G. Prevalence of black-pigmented Bacteroides species in root canal infections/ G.Sundqvist, E.Johansson, U.Sjggren // J.Endod.-1989.-Vol.15.-P.13-19.
65. Jiang Y. An optimal host response to a bacterium may require the interaction of leucocytes and resident host cells/ Y.Jiang , H.Schilder // J.Endod.-2002.-Vol.28, N4.-P.279-282.

66. Царев В.Н. Применение иммуноферментного анализа для диагностики агнаэробной инфекции челюстно-лицевой области / В.Н. Царев, Н.Е. Ястребова, Н.П. Ванеева, А.И. Калинин // Стоматология.-1995.-№1.-С.38-40.
67. de Paz Villanueva C.L.E. Fusobacterium nucleatum in endodontic flare-ups/ C.L.E de Paz Villanueva // Oral Surg.Oral Med.Pathol.Oral Radiol.Endod.-2002.-Vol.93, N2.-P.179-183.
68. Coldero. L.G. Reduction in intracanal bacteria during root canal preparation with and without apical enlargement / L.G. Coldero, S. Mchung, D. MacKenzie, W.P. Saunders // Int.Endod.J.-2002.-Vol.35, N5.-P.437-446.
69. Максимовский Ю.М. Бактериологический аспект периодонтита/ Ю.М. Максимовский // Новое в стоматологи.-2001.-№6.-С.8-13.
70. Николаева Е.Н. Алгоритм диагностики генерализованного пародонтита на основе микробиологических и иммунологических показателей /Е.Н.Николаева, В.Н.Царёв, М.Б.Лагутин, Е.В.Ипполитов, Т.В.Царёва// Стоматолог, 2007.-№8.-с.35-39.
71. Sakamoto M. Rapid detection and quantification of five periodontopathic bacteria by real-time PCR / M. Sakamoto, Y. Takeuchi, M. Umeda et al. // Microbiol.Immunol.-2001.-Vol.45, N1.-P.39-44.
72. Sjostrom K. Opsonic antibody activity against Actinobacillus actinomycetemcomitans in patients with rapidly progressive periodontitis/ K.Sjostrom, R.Darveau, R.Page, C Whitney, D.Engel// Infect.Immun, 1992. Nov.; 60(11): 4819-4825.
73. Цимбалистов А.В. Агрессивные формы пародонтита. Состояние проблемы /А.В.Цимбалистов, Т.Т.Нацвлишвили, Т.И.Кадурина, Г.Б.Шторина //Стоматология для всех, 2010.-№4.-С.8-11.
74. Tong K.S. Clinical responses to mechanical periodontal treatment in Chinese chronic periodontitis with and without Actinobacillus actinomycetemcomitans/ K.S.Tong, K.Y.Zee, D.H.Lee, E.F.Corbet//J. Periodontol. 2003; 74:11:1582-1588.
75. Царёв В.Н. Особенности микробной колонизации слизистой оболочки десны пародонтопатогенной и стрептококковой флорой при хроническом катаральном гингивите// В.Н.Царёв, Ю.М.Максимовский, И.М.Шишкина, Е.В.Ипполитов, Т.Д.Чиркова, Е.Н.Николаева //Стоматология для всех, 2007.-№1.-С16-20.
76. Van Hoogmoed C.G. Reduction of periodontal pathogens adhesion by antagonistic strains/ C.G. Van Hoogmoed , G.I. Geertsema-Doornbusch , W. Teughels, M. Quirynen, H.J.Busscher, HC. Van der Mei // Oral Microbiol. Immunol .-2008.Feb;23(1):43-8.
77. Siqueira J. Check-abroad DNA-DNA hybridization analysis of endodontic infections / J. Siqueira, I. Rocas, R.Souto et al. // Oral Surg. Oral Med. Oral Pathol. Oral Radiol. Endod.-2000.-Vol.89.-P.744-748.
78. Martin F.E. Quantitative microbiological study of human carious dentine by culture end real-time PCR: association of anaerobes with histopathological changes in chronic pulpitis / F.E. Martin, M.A. Nadkarni, N.A. Jacques, N. Hunter // J.Clin. Microbiol.-2002.-Vol.40,No 5.-P.1698-1704.
79. Lana M. Microorganisms isolated from root canals presenting necrotic pulp and their drug susceptibility in vitro / M. Lana, A. Ribeiro-Sobrinho, R. Stehling et al. // Oral Microbiol. Immunol.-2001.-Vol.16.-P.100-105.
80. Baumgartner J. Experimentally induced infection by oral anaerobic microorganisms in a mouse model/ J.Baumgartner, W.Falkler, T. Beckerman // Oral Microbiol. Immunol.-1992.-Vol.7.-P.253-256.
81. Bowler P. Wound microbiology and associated approaches to wound management/ P.Bowler, B. Duerden, D.Armstrong // Clin. Microbiol. Rev.-2001.-Vol.14. -P.244-269.

82. Rocas I.N. Identification of bacteria enduring endodontic treatment procedures by combined reverse transcriptase-polymerase chain reaction and reverse-capture checkerboard approach / I.N. Rocas, J.F.Jr Siqueira, //J.Endod.J.-2010 Jan;36(1):45-52.
83. Oliveira J.C.M. Detection of Porphyromonas endodotalis in infected root canals by 16S rRNA gene-directed polymerase chain reaction / J.C.M. Oliveira, J.F.Jr. Siqueira, G.B. Alves et al. // J.Endod.-2000.-Vol.26.-P.729-732.
84. Van Winkelhoff AJ. Clonal stability of Porphyromonas gingivalis in untreated periodontitis./ AJ van Winkelhoff, M.C. Rijnsburger, U. van der Velden // J Clin Periodontol. 2008 Aug;35(8):674-9.
85. Fouad A.F. PCR-based identification of bacteria associated with endodontic infections / A.F. Fouad, J. Barry, M. Caimano et al. // J.Clin.Microbiol.-2002.-Vol.40, N9.-P.3223-3231.
86. Sedgley C. Real-time quantitative polymerase chain reaction and culture analyses of Enterococcus faecalis in root canals./ Sedgley C., Nagel A., Dahlen G., Reit C., Molander A. //J Endod. 2006. Mar;32(3):173-7.
87. Sundqvist G. Microbiologic analysis of teeth with failed endodontic treatment and outcome of conservative re-treatment / G. Sundqvist, D. Figdor, S. Persson, U. Sjogren // Oral Surg. Oral Med. Oral Pathol.-Oral Radiol. Endod.-1998.-Vol.85.-P.86-93.
88. Jung I.Y. Molecular epidemiology and association of putative pathogens in root canal infection / I.Y. Jung, B.K. Choi, K.Y. Kum et al. // J. Endod.-2000.-Vol.26.-P.599-604.
89. Squeira J.F. Polymerase chain reaction-based analysis of microorganisms associated with failed endodontic treatment/ JF. Jr. Siqueira, I.N. Rôças // Oral Surg Oral Med Oral Pathol Oral Radiol Endod. 2004; 97(1):85-94.
90. Jenkinson H.F. Oral microbial communities in sickness and in health / H.F. Jenkinson, R.J. Lamont. // Trends Microbiol .- 2005.-13: 589–95.
91. Мащенко И. С. Клинические, биохимические и иммунологические аспекты возникновения начальной степени генерализованного пародонтита/ И. С.Мащенко, Ю.В.Чернова, Ю.И. Чарун // Вісник стоматології.-2001.-№3.-С.8-10.
92. Kinane D. F. Aetiology and pathogenesis of periodontal disease/ D. F. Kinane // Ann. R. Australas. Coll. Dent. Surg.-2000.-Vol.15.-P.42-50.
93. Кайдашев І.П. Характеристика імунних клітин слизової оболонки ясен при хронічному генералізованому пародонтиті відповідно ступенів тяжкості / І.П.Кайдашев, В.І. Шинкевич // Імунологія та алергологія.-2004.-№ 4.-С.15-19.
94. Shenker BJ. Induction of cell cycle arrest in lymphocytes by Actinobacillus actinomycetemcomitans cytolethal distending toxin requires three subunits for maximum activity./ BJ Shenker, D Besack, T McKay, L Pankoski, A Zekavat, DR Demuth // J Immunol. 2005 Feb 15;174(4):2228-34.
95. Mathur A. Influence of periodontal bacteria and disease status on V beta expression in T cells / A. Mathur, B. Michalowicz, C. Yang, D. Aeppli // J.Periodontal Res.-1995.-Vol.30.-P.369-373.
96. Nakajima T. Biased T cell receptor V gene usage in tissues with periodontal disease / T.Nakajima, K.Yamazaki, K.Hara // J. Periodontal Res.-1996.-Vol.31.-P.2-10.
97. Zadeh H.H. Evidence for involvement of superantigens in human periodontal diseases: skewed expression of T cell receptor variable regions by gingival T cells / H.H. Zadeh, D.L. Kreutzer // Oral Microbiol.Immunol.-1996.-Vol.11.-P.88-95.

98. Getka T. P. Immunomodulatory and superantigen activities of bacteria associated with adult periodontitis / T. P. Getka, D.C. Alexander, W.B. Parker, G.A. Miller // J.Periodontol.-1996.-Vol.67.-P.909-917.

99. Jeong S.-J., A novel factor isolated from Actinobacillus actinomycetemcomitans stimulates mouse B cells and human peripheral blood mononuclear cells / S.-J. Jeong, S.-T. Yee, W.-S. Jo et al. // Infect. and Immun.-2000.-Vol.68, N9-P.5132-5138.

100. Potempa J. Porphyromonas gingivalis: a proteinase/gene accounting audit / J. Potempa, R. Pike, J. Travis et al. // Trends Microbiol.-1995.-Vol.3.-P.430-433.

101. Tada H. Proteolysis of CD14 on human gingival fibroblasts by arginin-specific cysteine proteinases from Porphyromonas gingivalis leading to down regulation of lipopolysaccaride-induced interleukine-8 production / H. Tada, S. Sugawara, E. Nemoto et al. // Infect. Immun.-2002.-Vol.70.-P.3304-3307.

102. Johansson A. Characterization of the proteinase-dependent cytotoxicity of Porphyromonas gingivalis/ A. Johansson, S. Kalfas // Eur. J. Sci.-1998.-Vol.106.-P.863-871.

103. Budu C. E. Virulence factors of Porphyromonas Gingivalis are modified by polyphenol oxidase and asparaginase / C. E. Budu, J. Luengpailin, G. Reyes et al. // Oral Microbiol. Immunol.-2003.-Vol.18.-P.313-317.

104. Takeshita A., Imai K., Hanazawa S. CpG Motifs in Porphyromonas gingivalis DNA Stimulate Interleukin-6 Expression in Human Gingival Fibroblasts/ A.Takeshita, K.Imai, S. Hanazawa // Infect. Immun.- 1999.- Vol. 67, No. 9.-P. 4340-4345.

105. Jotwani R.Fimbriated Porphyromonas gingivalis is more efficient then fimbria-deficient P. gingivalis in entering human dendritic cells in vitro an iflamatory Th1 effector response/ R. Jotwani, C.W. Cutler // Infect. And Immunity.-2004.-Vol.72, N3.-P.1725-1732.

106. Raber-Durlacher J.E. Experimental gingivitis during pregnancy and post-partum: clinical, endocrinological, and microbiological aspects / J.E. Raber-Durlacher, T.J. van Steenbergen, U. Van der Velden et al. // J. Clin. Periodontol.-1994.-Vol.21.-P.549-558.

107. Dahlen G. G. Black-pigmented gram-negative anaerobes in periodontitis/ G. G. Dahlen // FEMS Immunol. Med. Microbiol. - 1993.-Vol.6.-P.181-192.

108. Van der Weijden GA. The prevalence of A. actinomycetemcomitans, P. gingivalis and P. intermedia in selected subjects with periodontitis./ Van der Weijden GA, Timmerman MF, Reijerse E, Wolffe GN, Van Winkelhoff AJ, Van der Velden U. //J Clin Periodontol. 1994 Oct;21(9):583-8.

109. Gemmell E. Antigen-specific T-cell receptor V beta expression in Porphyromonas gingivalis-specific T-cell lines / E. Gemmell, D.A. Grieco, M. P. Cullinan et al. // Oral Microbiol. Immunol. -1998.-Vol.13.-P.335-361.

110. Brian R. D. Invasion of Human Oral Epithelial Cells by Prevotella intermedia / R. D. Brian, K.-P. Leung., A.Progulske-Fox // Infect.Immun.-1998.- Vol. 66, No. 12.-P.6054-6057.

111. Potempa J. Role of bacterial proteinases in matrix destruction and modulation of host responses / J. Potempa, A.Banbula, J. Travis // J.Periodontol.-2000.-Vol.24.-P.153-192.

112. Череда В.В. Мікрофлора як фактор виникнення запальних хвороб пародонта/В.В.Череда//Український стоматологічний альманах, 2007.-№ 1.-С77-79.

113. Yun P.L. Hydrolysis of interleukin-12 by Porphiromonas gingivalis major cysteine proteinases may affect local gamma interferon accumulation and the Th1 or Th2 T-cell phenotype in periodontitis / P.L. Yun, A.A. Decarlo, C. Collyer, N. Hunter // Infect.Immunol.-2001.-Vol.69, N9.-P.5650-5660.

114. Sugiyama A. Bacterial Pathogenesis. Enhancement of hepatocyte growth factor (scatter factor) production by human gingival fibroblasts in culture stimulated with Porphyromonas gingivalis fimbriae / A. Sugiyama, T. Ogawa, Y. Daikuhara, H. Takada // J. Med. Microbiol. -2000.-Vol. 49.-P. 319-325.

115. Nakagawa T. Functional characteristics of antibodies induced by Arg-gingipain (HRgp A) and Lys-gingipain (Kgp) from Porphyromonas gingivalis/ T.Nakagawa // Oral Mocrobiol. Immunol.-2001.-Vol.16.-P.202-211.

116. Rajapakse P.S. Immunisation vith the Rgp A-Kgp proteinase-adhesin complexes of Porphyromonas gingivalis protects against periodontal bone loss in the rat periodontitis model/ P.S. Rajapakse // Infect. Immun.-2002.-Vol.70.-P.2480-2486.

117. Imamura T. The role of gingipains in the pathogenesis of periodontal disease/ T. Imamura // J.Periodontol.-2003.-Vol.74.-P.111-118.

118. Yonezawa H. Arg-gingipain A DNA vaccine induces protective immunity against infection by Porphyromonas gingivalis in a murine model/ H.Yonezawa // Infect.Immun.-2001.-Vol.69.-P.2858-2864.

119. Kubokawa M. Specific antibodies to Porphyromonas gingivalis Lys-gingipain by DNA vaccination inhibit bacterial binding to hemoglobin and protect mice from infection/ M.Kubokawa // Infect.Immun.-2001.-Vol.69.-P.2972-2979.

120. Booth V. Serum IgG1 and IgG2 antibody responses to Porphyromonas gingivalis in patients with periodontitis/ V.Booth, O.Solakoglu, N.Bavisha, MA.Curtis// Oral Microbiol Immunol. 2006 Apr;21(2):93-9.

121. Hamajima S. Production of egg yolk-derived immunoglobulin against Porphyromonas gingivalis 130-kDa hemagglutinin / S. Hamajima, A. Tezuka, H. Haata, Y. Abiko // Dentistry in Japan.-2005.-Vol.41.-P.113-118.

122. Arakawa S. Novel apoptosis-inducing activity in Bacteroides forsythus: a comparative study with three serotypes of Actinobacillus actinomycetemcomitans / S. Arakawa, T. Nakajima, H. Ishikura et al. // Infection and Immunity.-2000.-Vol.68, N8.-P.4611-4615.

123. Sakamoto M. Reclassification of Bacteroides forsythus (Tanner et al., 1986) as Tannerella forsythensis corrig., gen. Nov., comb. Nov. / M. Sakamoto, M. Suzuki, M. Umeda et al. // Int J. Syst Evol Microbiol.-2002.-Vol.52.-P.841-849.

124. Chen Z. Protease-active extracellular protein preparation from Porphyromonas gingivalis W83 induce N-Cadherin proteolysis, loss of cell ahgesion, and apoptosis in human epithelial cells/Z.Chen, C.A.Casiano, H.M. Fletcher // J.Periodontol.-2001.-Vol.72, N5.-P.641-650.

125. Kurita-Ochiai T.Human gingival fibroblasts rescue butyric acid-induced T-cell apoptosis / T. Kurita-Ochiai, K. Ochiai, N. Suzuki et al. // Infect.Immun.-2002.-Vol.70, N5.-P.2361-2367.

126. Напольников Л.В. Компьютерная морфометрия маркеров азурофильной зернистости нейтрофилов крови у пациентов с острым апикальным периодонтитом / Л.В. Напольников, А.А. Славинский, Т.В. Аксенова и др. // Современная стоматология.-2005.-№2.-С.65-67.

127. Hughes C.V. Cloning and expression of б-D-glucosidase and N-acetyl-в-glucosaminidase from the periodontal pathogen, Tannerella forsythensis (Bacteroides forsythus) / C. V. Hughes, G. Malki.- C. Y. Loo et al. // Oral Microbiology Immunology.-2003.-Vol.18.-P.309-312.

128. Van Eden W. Stress, heat shock proteins, and autoimmunity: how immune responses to heat shock proteins are to be used for the control of chronic inflammatory diseases./ W Van Eden, G Wick, S Albani, I.Cohen // Ann N Y Acad Sci. 2007 Oct;1113:217-37. Epub 2007 Jun 21. Review.

129. Hasan A. The immune responses to human and microbial heat shock proteins in periodontal disease with and without coronary heart disease./Hasan A, Sadoh D, Palmer R, Foo M, Marber M, Lehner T.//Clin Exp Immunol. 2005 Dec;142(3):585-94.

130. Basu S. CD91 is common receptor for heat shock proteins gp96, hsp90, hsp70, and calreticulin / S. Basu, R.J. Binder, T. Ramalingam, P.K. Srivastava // Immunity.-2001.-Vol.14.-P.303-313.

131. Wallin R.P.A. Heat-shock proteins as activators of the innate immune system / R.P.A. Wallin, A. Lundqvist, S.H. Morr et al. // Trends Immunol.- 2002.-Vol.23.-P.130-135.

132. Tabeta K. Toll-Like Receptors Confer Responsiveness to Lipopolysaccharide from Porphyromonas gingivalis in Human Gingival Fibroblasts / K. Tabeta, K. Yamazaki, S. Akashi et al. // Infect.Immun.- 2000.- Vol. 68, No. 6.-P. 3731-3735.

133. Жеро Н.І. Імуногістохімічні методи в дослідженні деструктивних форм періодонтиту/ Н.І.Жеро, В.В. Лизогубов, В.С.Усенко // Медичні перспективи.-2003.-Т.VII, №3.-С.79-85.

134. Piattelli A. CD1a-positive cells in odontogenic cysts / A. Piattelli, C. Rubini, G. Iezzi, M. Fioroni // J. Endod.-2002.-Vol.28, N4.-P.267-268.

135. Канеко Т. Дендритные клетки в периапикальных тканях воспалительных повреждений. Иммуноэлектронный микроскопический анализ / Т. Канеко, Х. Суда, М. Тагаки и др. // Российский стоматологический журнал.-2003.-№2.- С.7-9.

136. Carrillo C. Immunohistochemical study of Langerhans cell in periapical lesion: correlation with inflammatory cell infiltration and epithelial cell proliferation/ C.Carrillo, M. Penarrocha, M. Penarrocha, F.Vera, D. M. Penarrocha//Med.oral Patol.Oral Cir.Bucal.2010 Mar 1; 15(2): e 335-9.

137. van Winkelhoff A.J. Porphyromonas gingivalis, Bacteroides forsythus and other putative periodontal pathogens in subjects with and without periodontal destruction / A.J. van Winkelhoff, B.G. Loos, W.A. van der Reijden, U. van der Velden // J.Clin.Periodontol.-2002.-Vol.29, N11.-P.1023-1028.

138. Терехова Т.Н., Кармалькова Е.А., Козловская Л.В. Периодонтит у детей. Часть 1: Клиника / Т.Н. Терехова, Е.А.Кармалькова., Л.В.Козловская // Современная стоматология.-2005.-№2.-С.20.

139. Протоколи надання медичної допомоги за спеціальностями «Ортопедична стоматологія», «Терапевтична стоматологія», «Хірургічна стоматологія», «Ортодонтія», «Дитяча терапевтична стоматологія», «Дитяча хірургічна стоматологія». – Київ: МНИАЦ медичної статистики, 2005.-236с.

140. Ricucci D. A study of periapical lesions correlating the presence of a radiopaque lamina with histological findings/ D.Ricucci, F.Mannocci, T.R.Ford // Oral Surg Oral Med Oral Pathol Oral Radiol Endod, 2006 Mar;101(3):389-94.

141. Михайловская В.П. Апикальный периодонтит временных зубов: клиника, діагностика/ В.П.Михайловская, К.А.Горбачева // Современная стоматология. – 2007. – №2. – С. 22-25.

142. Хоменко Л.А. Врачебные вмешательства в корневых каналах временных зубов. Часть 2: как лечить?/ Л.А. Хоменко, Н.В.Биденко, А.И. Зеленкова // Современная стоматология.-2008.-№2.-С.100-107.

143. Andlaw R.J., Rock W.P. A manual of pediatric dentistry.-Churchill Livingstone, 1996.-250 p.

144. Curzon M.E.J., Roberts J.F., Kennedy D.B. Kennedy pediatric operative dentistry.- Wright,1996.-198p.

145. Марченко А.И., Кононович Е.Ф., Солнцева Е.А. Лечение заболеваний в детской терапевтической стоматологии. - Киев:Здоров'я, 1988.-160с.
146. Rodd H.D. Pulp therapy for primary molars/ H.D. Rodd, P.J.Waterhouse, A.B. Fuks. S.A. Fayle, M.A. Moffat//Intern.J.of Paediatric Dent.-2006.-P.15-23.
147. Hauman C.H.J.Биосовместимость стоматологических материалов, используемых в современном эндодонтическом лечении:обзор.Часть1 Внутриканальные лекарства и вещества/ C.H.J. Hauman, R.M.Love //Эндодонтия today.-2003.- N 1-2.-C.78-88.
148. Отчет о согласованном мнении Европейского эндодонтического общества об основных показателях качества при эндодонтическом лечении//Эндодонтия today.-2001.- N 1.-C.3-12.
149. Рекомендации по эндодонтическому лечению. // Эндодонтия today.-2004.- N 1-2.-C.9-15.
150. Бир Р., Бауманн М., Ким С. Эндодонтия: Пер. с англ. под. общ. ред. проф. Т.Ф.Виноградовой.-М.:МЕДпрес-информ,2004.-368с.
151. Жданов Е.В.Эндодонтическое лечение временных зубов. Обзор методов лечения/ Е.В.Жданов, Р.Т.Маневич, В.М.Глухова //Стоматология детского возраста и профилактика.-2005.-№3-4.-С.51-56.
152. Справочник по детской стоматологии: Пер. с англ. / Под ред. A.C. Cameron, R.P. Widmer. – М.: МЕДпрес-информ, 2003. – 288 с.
153. Стоматология детей и подростков:Пер.с англ../Под ред.Р.Е.Мак-Дональда, Д.Р.Эйвори.-М.:Мед.Информ.агенство,2003.-766с.
154. Хоменко Л.А., Биденко Н.В. Практическая эндодонтия: Инструменты, материалы и методы.-Москва:Книга плюс,2005 .-205с.
155. Schafer E. Antimicrobial effiacacy of chloroxylenol and chlorhexidine in the treatment of infected root canal/ E.Schafer. K.Bossmann //Am.J.Dent, 2001 Aug; 14(4): 233-7.
156. Siqueira J.F. Bacteriologic investigation of the effect of sodium hypochlorite and chlorhexidine during the endodontic treatment of teeth with apical periodontitis/ J.F.Siqueira, I.N.Rocas, S.S.Paiva et al.//Oral Surgery, Oral Medicine, Oral Pathology, Oral Radiolody and Endodontics.-2003.-Vol.104.-P 122-123.
157. Vianna M.E. In vitro evaluation of the antimicrobial activity of chlorhexidine and sodium hypochlorite / M.E.Vianna, B.P.Gomes, V.B.Berber et al.// Oral Surgery, Oral Medicine, Oral Pathology, Oral Radiolody and Endodontics.-2004.-Vol.97.-P 79-84.
158. Sena N.T. In vitro antimicrobial activity of sodium hypochlorite and chlorhexidine against selected single-species biofilms /N.T.Sena, B.P.Gomes, M.T.Vianna et al.// Int.Endod.J..-2006.;39 (1):-P 878-8.
159. Siqueira J.F.Jr Bacterial reduction in infected root canas treated with 2,5% NaOCL as an irrigant and calcium hydroxide/camphorated paramonochlorphenol paste as an intracanal dressing/ J.F.Jr Siqueira , k.M.Magalhaes, I.N.Rocas//J.Endod. 2007 Jun; 33(6):667-72 Epub 2007 Mar 26.
160. Курякина Н.В.Стоматология детского возраста.-М.:Медицинское информационное агенство, 2007.-632с.
161. Mohammadi Z. Sodium hypochlorite in endodontics: an update review/ Z.Mohammadi // Int.Dent.J. 2008 Dac;58(6):329-41.

162. Лечение и реставрация молочных зубов (Иллюстрированное руководство по лечению и реставрации кариозных молочных зубов): Пер. с англ. / М.С. Даггал, М.Е.Дж. Керзон, С.А. Фэйл и др. – М.: МЕДпресс-информ, 2006. – 160 с.

163. Kawashima N. Root canal medicaments / N.Kawashima, R.Wadachi, h.Suda, T.Yeng, p.Parashos //Int. Dent.J.2009 Feb; 59 (1): 5-11.

164. Silveira A.M. Periradicular repair aftertwo-visit endodontic treatment using two different intracanal medications compared to single-visit endodontac treatment/ A.M.Silveira, H.P.Lopes, J.F.Jr Siqueira, S.B.Macedo, A.Consolaro//Braz.Dent.J.2007; 18(4):299-304.

165. Takushige T. Endodontic treatment of primary teeth using a combination of antibacterial drugs/ T. Takushige, E.V.Cruz, A. Asgor Moral, E.Hoshino // Internat. Endod. J. – 2004. – Vol.37. – P. 132–138.

166. Бир Р., Бауманн М.А., Киельбаса М. Иллюстрированный справочник по эндодонтологии: Пер. с нем. под ред. Е.А. Волкова. – М.: МЕДпресс-информ, 2006. – 240 с.

167. Garcia C.C. The post-endodontic periapical lesion: histologic and etiopathogenic aspects /C.C. Garcia, F.V.Sempere, M.P.Diago, E.M.Boven // Med Oral Pathol., Oral Cir Bucal.-2007.-Dec1; 12(8).-P 585-590.

168. Торнстад Л. Клиническая эндодонтия: Пер. с англ.под общ. ред. проф. Т.Ф.Виноградовой .-М.:МЕДпресс-информ,2006.-288с.

169. Эндодонтия: Пер. с англ./Под ред. С.Коэна, Р.Бернса.- С.-Петербург,2000.-692с.

170. Mortazavi M. Comparison of zinc oxide and eugenol and Vitapex for root canal treatment of necrotic primary teeth / M.Mortazavi, M. Mesbahi//Int.J.Paediatr. Dent.-2004.-Vol.14.-P.417-424.

171. Nadkami U. Comparative evaluation of calcium hydroxide and zinc oxide eugenol as root canal filing materials for primary molars: A clinical and radiographic study/ U.Nadkami, S.G. Damle//J.Ind.Pad.Prev.Dent.-2000/-Vol.18.-P.1-10.

172. Fuks A.B. Root fillings with Endoflas in primary teeth: a retrospective study / A.B. Fuks, E.Eidelman, N. Pauker //J.Clin.Pediatr. Dent.-2002.-Vol.27.-P.41.

173. Law A. An evidence-based analysis of the antibacterial effectiveness of intracanalmedicaments / A.Law, H.Messer //JOE.-2005.-Vol.31.-P.842-847.

174. Хоменко Л.А. Врачебные вмешательства в корневых каналах временных зубов. Часть 2: как лечить?/ Л.А. Хоменко, Н.В. Биденко //Современная стоматология.-2008.-№3.-С.66-73.

175. Хоменко Л.А. Врачебные вмешательства в корневых каналах временных зубов. Часть 3: чем пломбировать?/Л.А. Хоменко, Н.В. Биденко //Современная стоматология.-2009.-№1.-С.62-68.

176. Воробьев К.П. Формат современной журнальной публикации по результам клинического исследований. Часть 3. Дизайн клинического исследования // Укр. Мед. Часопис.-2008.-№2, Т.64.-С.150-160.].

177. Стоматологические обследования. Основные методы // ВОЗ. – Женева, 1989. – 60 с.

178. Виноградова Т.Ф. Пульпиты и периодонтиты у детей: Автореф.дис.канд.мед.наук:771/ Центр. орд. Ленина ин-т усоверш. врачей министерства здравоохр. СССР .-М., 1968.-30с.

179. Шешукова О.В. Вплив хронічного запалення періодонта тимчасового зубу на резорбцію його коренів //Український стоматологічний альманах.-2005.-№6.-С.51-53.

180. Пат.№ 53429 МПК (2009) А61В 6/14 Заявка№ u201003033 Спосіб діагностики хронічного періодонтиту тимчасових зубів / Кайдашев І.П., Шешукова О.В., Шинкевич В.І., Боброва Н.О. Заявл. 17.03.2010; Опубл. 11.10.2010, Бюл.№ 19, 2010 р.

181. Методи клінічних та експериментальних досліджень в медицині / Під ред. проф. Кайдашева І.П.- Полтава.-«Полімет», 2003.-319с.
182. Славин М.Б. Методы системного анализа в медицинских исследованиях.-М.:Медицина, 1989.-304 с.
183. Радзішевська Є. Б., Пилипенко М. І., Кнігавко В. Г. Елементи медичної статистики. Лекція 3 // УРЖ.-2000.-№8.-С.298-302.
184. Анисимова Л.В. Проэкт клинической классификации пульпита временных зубов/ Л.В.Анисимова, О.В. Деньга //Вісник стоматології.-2005.-№1.-С.64-68.
185. Шешукова О.В.Обґрунтування профілактики карієса постійних зубів у дітей в регіоні з підвищеним вмістом фтору в питній воді /Автореф.дис.канд.мед.наук: / - Полтава, 1995.-24с.
186. Быков В.Л. Гистология и эмбриология органов ротовой полости человека.-С.-Петербург: Специальная литература, 1996.-247 с.
187. Lin L.M. Nonsurgical root canal therapy of large cyst-like inflammatory periapical lesions and inflammatory apical cysts. / L.M. Lin , D.Ricucci , J. Lin , P.A. Rosenberg .// J Endod. 2009 May;35(5):607-15.
188. Tripi T.R. Proliferative activity in periapical lesions / T.R.Tripi , A.Bonaccorso , E. Rapisarda , G. Bartoloni // Aust Endod J. 2003 Apr;29(1):31-3.
189. Takahashi K. Cell synthesis, proliferation and apoptosis in human dental periapical lesions analysed by in situ hybridisation and immunohistochemistry. / K. Takahashi , D.MacDonald , Y.Murayama , D.Kinane .// Oral Dis., 1999 Oct;5(4):313-20.
190. F.M. Ruemmele Bacterial mucosa cross-talk and pathophysiology of inflammation. /Ruemmele F.M.//J Pediatr Gastroenterol Nutr. 2009 Apr;48 Suppl 2:S49-51.
191. Angel C.E.Comprehensive analysis of MHC-II expression in healthy human skin/ C.E.Angel , E.George , L.L.Ostrovsky , P.R.Dunbar// Immunol Cell Biol. 2007 Jul;85(5):363-9.
192. Song J.H.CCR7-CCL19/CCL21-regulated dendritic cells are responsible for effectiveness of sublingual vaccination / J.I.Kim, H.J.Kwon, D.H. Shim, N.Parajuli, N.Cuburu, C.Czerkinsky, M.N.Kweon.//J Immunol., 2009 Jun 1;182(11):6851-60.
193. Очерки иммунобиологии слизистой оболочки полости рта / И.П. Кайдашев, В.И. Шинкевич, Д.М. Король и др. / Под ред. И.П. Кайдашева.- Полтава: «Полимет», 2008.-306 с.
194. Suzuki T. Immunohistochemical analysis of CD1a-labeled Langerhans cells in human dental periapical inflammatory lesions--correlation with inflammatory cells and epithelial cells/ T. Suzuki , H.Kumamoto , K.Ooya , K.Motegi // Oral Dis., 2001 Nov;7(6):336-43.
195. Lukić A.Comparative immunohistochemical and quantitative analysis of inflammatory cells in symptomatic and asymptomatic chronic periapical lesions / A. Lukić , V. Danilović , R .Petrović [Article in Serbian] // Vojnosanit Pregl., 2008 Jun;65(6):435-40.
196. Ratzinger G. Matrix metalloproteinases 9 and 2 are necessary for the migration of Langerhans cells and dermal dendritic cells from human and murine skin / G. Ratzinger, A. Stoitzner, P.A. Ebner et al. // J Immunol.-2002.-Vol.168, N 9.-P. 4361-4371.
197. Nguyen K.-A.. Humoral responses to porphyromonas gingivalis gingipain adhesion domains in subjects with chronic periodontitis / K.-A. Nguyen, A.A. DeCarlo, M. Paramaesvaran et al. // Infect.Immun.-2004.-Vol.72, N 6.-P.3260-3266.

198. Jacinto R.C. Microbiological analysis of infected root canals from symptomatic and asymptomatic teeth with periapical periodontitis and the antimicrobial susceptibility of some isolated anaerobic bacteria / R.C. Jacinto, B.P.F.A. Gomes, C.C.R. Ferraz et al.// Oral Microbiol. Immunol.-2003.-Vol.18.-P.285-292.].

199. Lin L.M. Proliferation of epithelial cell rests, formation of apical cysts, and regression of apical cysts after periapical wound healing./ L.M.Lin, G.T. Huang , P.A. Rosenberg //J Endod., 2007 Aug;33(8):908-16. Epub 2007 Apr 2.

200. Teng Y.-T. A. The Role of Acquired Immunity and Periodontal Disease Progression / Y.-T. A .Teng // Crit. Rev. Oral. Biol. Med.-2003.-Vol.14, N 4.-P.237-252.

201. Nonnenmacher C,.Periodontal microbiota in patients with coronary artery disease measured by real-time polymerase chain reaction: a case-control study/ C.Nonnenmacher , M.Stelzel , C.Susin et al.// J Periodontol. 2007 Sep;78(9):1724-30.

202. Thiha K. Identification of periodontopathic bacteria in gingival tissue of Japanese periodontitis patients / K.Thiha , Y.Takeuchi , M.Umeda et al. // Oral Microbiol Immunol. 2007 Jun;22(3):201-7.

203. Gajardo M Prevalence of periodontopathic bacteria in aggressive periodontitis patients in a Chilean population / M. Gajardo, N. Silva, L.Gómez et al. // J Periodontol. 2005 Feb;76(2):289-94.

204. Haffajee A.D. Subgingival microbiota of chronic periodontitis subjects from different geographic locations / AD Haffajee , A. Bogren , H. Hasturk et al. //J Clin Periodontol., 2004 Nov;31(11):996-1002.].

205. Johnson J.D. Persistence of extracrevicular bacterial reservoirs after treatment of aggressive periodontitis. / J.D. Johnson , R.Chen, P.A. Lenton , G. Zhang , J.E. Hinrichs, J.D. Rudney//J. Periodontol., 2008 Dec;79(12):2305-12.

206. Valera M.C.Antimicrobial activity of sodium hypochlorite associated with intracanal medication for Candida albicans and Enterococcus faecalis inoculated in root canals / M.C.Valera, K. Godinho da Silva, L.E. Maekawa et al. // J Appl Oral Sci.- 2009.-Vol. 17, No.6.-P.555-559.

207. Kvist T. Microbiological evaluation of one- and two-visit endodontic treatment of teeth with apical periodontitis: a randomized, clinical trial/ T.Kvist , A. Molander , G.Dahlén , C. Reit.// J Endod. 2004 Aug;30(8):572-6.

208. Lele G.S. Comparison of antibacterial efficacy of intracanal medicaments in multiple visit pulpectomies in primary molars-an in vivo study/ G.S. Lele , V.V.Subba Reddy // J Indian Soc Pedod Prev Dent. 2010 Jan-Mar;28(1):18-24.

209. Fukada S.Y. Factors involved in the T helper type 1 and type 2 cell commitment and osteoclast regulation in inflammatory apical diseases./ S.Y.Fukada , T.A. Silva , G.P. Garlet , A.L. Rosa , J.S. da Silva , F.Q. Cunha //Oral Microbiol Immunol. 2009 Feb;24(1):25-31.

210. Liapatas S, Inflammatory infiltrate of chronic periradicular lesions: an immunohistochemical study./ S. Liapatas , M. Nakou , D. Rontogianni // Int Endod J. 2003 Jul;36(7):464-71.

211. Bahrololoomi Z. Indian J Dent Res. 2008 Jul-Sep;19(3):219-23. Clinical and radiographic comparison of primary molars after formocresol and electrosurgical pulpotomy: a randomized clinical trial / Z. Bahrololoomi, A. Moeintaghavi , M.Emtiazi , G. Hosseini .// Indian J Dent Res. 2008 Jul-Sep;19(3):219-23.

212. Love RM. Enterococcus faecalis - a mechanism for its role in endodontic failure/ R.M.Love // Int Endod J. 2001;34(5):341-5.

213. Vianna M.E.Comparative analysis of endodontic pathogens using checkerboard hybridization in relation to culture/ M.E.Vianna, H.P.Horz, G.Conrads, M.Feres, B.P.Gomes. // Oral Microbiol Immunol. 2008;23(4):282-90.

214. Waltimo T.M.Yeasts in apical periodontitis / TM Waltimo, BH Sen, JH.Meurman, D.Orstavik, M.P. Haapasalo// Crit Rev Oral Biol Med. 2003;14(2):128-37.

215. Waltimo T.M. Examination on Candida spp. in refractory periapical granulomas/ T.M. Waltimo, M. Kuusinem, A. Järvensivu, P. Nyberg, A.Väänänen M. Richardson et al.// Int Endod J. 2003;36(9):643-7.

216. Valera M.C. Effect of sodium hypochlorite and five intracanal medications on Candida albicans in root canals/ M.C. Valera, J.M Rego, A.O.C.Jorge// J Endod. 2001;27(6):401-8.

217. V.Ballal Antimicrobial action of calcium hydroxide, chlorhexdine and their combination on endodontic pathogens/ V. Ballal, M.Kundabala, S.Acharya, M. Ballal //Aust Dent J. 2007;52(3):257.

218. Athanassiadis B. The use of calcium hydroxide, antibiotics and biocides as antimicrobial medicaments in endodontics/ B.Athanassiadis, P.V.Abbott, L.J.Walsh // Aust Dent J. 2007;52(1 suppl):64-82.

219. Ercan E. In vitro assessment of the effectiveness of chlorhexidine gel and calcium hydroxide paste with chlorhexidine against Enterococcus faecalis and Candida albicans/ E.Ercan, M.Dalli, T.Dulgergil //Oral Surg Oral Med Oral Pathol Oral Radiol Endod. 2006;102(2):27-31.

220. Gomes BPFA. In vitro evaluation of the antimicrobial activity of calcium hydroxide combined with chlorhexidine gel used as intracanal medicament/ Gomes BPFA, Vianna ME, Sena NT, Zaia AA, Ferraz CCR, Souza Filho FJ //Oral Surg Oral Med Oral Pathol Oral Radiol Endod. 2006;102(4):544-50.

221. Sabeti M. Cytomegalovirus and Epstein-Barr virus active infection in periapical lesions of teeth with intact crowns/ M. Sabeti , JH Simon , H.Nowzari , J. Slots //J Endod. 2003 May;29(5):321-3.

222. Yildirim S. Human cytomegalovirus, Epstein-Barr virus and bone resorption-inducing cytokines in periapical lesions of deciduous teeth / S. Yildirim , M.Yapar , A.Kubar , J.Slots // Oral Microbiol Immunol. 2006 Apr;21(2):107-11.

223. Rococo D. Histologic investigation of root canal-treated teeth with apical periodontitis: a retrospective study from twenty-four patients / D.Ricucci , JF.Jr Siqueira , A.L.Bate , T.R. Pitt Ford // J Endod. 2009 Apr;35(4):493-502.

224. Schäfer E. Antimicrobial efficacy of chloroxylenol and chlorhexidine in the treatment of infected root canals/ E.Schäfer, K.Bossmann, P.J.Hanes, J.P.Purvis //Am J Dent. 2001 Aug;14(4):233-7.

225. Greenstein G. Efficacy of subantimicrobial-dose doxycycline in the treatment of periodontal diseases: a critical evaluation/ G.Greenstein // Int J Periodontics Restorative Dent. 2004 Dec;24(6):528-43.

226. Haffajee A.D. Systemic anti-infective periodontal therapy. A systematic review/ A.D.Haffajee, S.S.Socransky, J.C.Gunsolley // Ann Periodontol. 2003 Dec;8(1):115-81.

227. Tanaka S. The relationship of Prevotella intermedia, Prevotella nigrescens and Prevotella melaninogenica in the supragingival plaque of children, caries and oral malodor/ S.Tanaka , M.Yoshida, Y.Murakami, T.Ogiwara, M.Shoji , S.Kobayashi, S.Watanabe, M.Machino, S.Fujisawa // J Clin Pediatr Dent. 2008 Spring;32(3):195-200.

228. Ardila C.M. Antimicrobial susceptibility of moxifloxacin against gram-negative enteric rods from colombian patients with chronic periodontitis/ C.M.Ardila , N.Fernández , I.C.Guzmán// J Periodontol. 2010 Feb;81(2):292-9.

229. Грудянов А.И.Оценка эффективности локального применения препарата «Метрогил-дента» при воспалительных заболеваниях пародонта / А.И. Грудянов, Н.А.Дмитриева, В.В.Овчинникова // Пародонтология. – 2002. - № 3. – С. 30-32.

230. Winkel E.G., Van Winkelhoff A.J., Timmerman M.F., Van der Velden U., Van der Weijden G.A. Amoxicillin plus metronidazole in the treatment of adult periodontitis patients. A double-blind placebo-controlled study/ E.G.Winkel, A.J.Van Winkelhoff, M.F.Timmerman, U.Van der Velden, G.A. Van der Weijden // J. Clin. Periodontol. – 2001. – Vol.28, N 4. – P.296-305.

231. Rooney J., Wade W.G., Sprague S.V., Newcombe R.G., Addy M. Adjunctive effects to non-surgical periodontal therapy of systemic metronidazole and amoxycillin alone and combined. A placebo controlled study/ J.Rooney, W.G.Wade, S.V.Sprague, R.G.Newcombe, M.Addy // J. Clin. Periodontol. – 2002. – Vol.29, N 4. – P.342-50.

232. Lopez N.J. Repeated metronidazole and amoxicillin treatment of periodontitis. A follow-up study/ Lopez N.J., Gamonal J.A., Martinez B. // J. Periodontol. – 2000. – Vol.71, N 1. – P.79-89.

233. Purucker P. Local versus systemic adjunctive antibiotic therapy in 28 patients with generalized aggressive periodontitis/ Purucker P., Mertes H., Goodson J.M., Bernimoulin J.P. // J. Periodontol. – 2001. – Vol.72, N 9. – P.1241-5.].

234. Kleinfelder J.W. Bacterial susceptibility to amoxicillin and potassium clavulanate in advanced periodontitis patients not responding to mechanical therapy/ Kleinfelder J.W., Muller R.F., Lange D.E. J. // Clin. Periodontol. – 2000. – Vol.27, N 11. – P.846-53.

235. Herrera D. The periodontal abscess (II). Short-term clinical and microbiological efficacy of 2 systemic antibiotic regimes/ Herrera D., Roldan S., O'Connor A., Sanz M. // Clin. Periodontol. - 2000. – Vol.27, N 6. – P.395-404.

236. Smith S.R., Foyle D.M., Daniels J., Joyston-Bechal S., Smales F.C., Sefton A., Williams J. A. double-blind placebo-controlled trial of azithromycin as an adjunct to non-surgical treatment of periodontitis in adults: clinical results / S.R Smith., D.M.Foyle, J.Daniels, S.Joyston-Bechal, F.C.Smales, A.Sefton, J.Williams // J. Clin. Periodontol. – 2002. – Vol.29, N 1. – P.54-61.

237. Botero J.E. Occurrence of periodontopathic and superinfecting bacteria in chronic and aggressive periodontitis subjects in a Colombian population/ Botero JE, Contreras A, Lafaurie G, et al.// J Periodontol. 2007 Apr;78(4):696-704.

238. Белобородова Н. В. Кларитромицин в педиатрии./ Н. В. Белобородова, С.М. Белобородов // Российский вестник перинатологии и педиатрии, 1999, N6.- С.51-60

239. Акиншина А.О. Профилактика системных инфекционных осложнений при стоматологическом лечении больных с заболеваниями сердечно-сосудистой системы: Автореф.дис…канд..мед.наук:14.00.21; 03.00.07 / ГОУДПДО «Рос. мед. акад. последипл. образования» и ГОУВПО «Мос. гос. мед.-стомат. ун-т».-М.,2009.-23 с.].

240. Giamarellos-Bourboulis E.J. Иммуномодулирующая терапия сепсиса: неожиданные эффекты макролидов/ E.J. Giamarellos-Bourboulis // Инфекции в хирургии.-2009.- №4.-С.31-34.

241. Фещенко Ю.И., Яшина Л.А. Антибактериальное, противовоспалительное и иммуномодулирующее действие макролидов при заболеваниях легких/ Ю.И.Фещенко, Л.А.Яшина // Здоров’я України.-2008.-№ 16/1.-С.42-43.

242. Brook I. Microbiology and Antimicrobial Management of Head and Neck Infections in Children/ I.Brook // Advances in Pediatrics, 2008. – № 5 (1), p.305-325.

243. Hama S., Takeichi O, Hayashi M, Komiyama K, Ito K. Co-production of vascular endothelial cadherin and inducible nitric oxide synthase by endothelial cells in periapical granuloma/ S.Hama, O.Takeichi, M.Hayashi, K.Komiyama, K Ito // Int Endod J., 2006.-№39(3).- p.179- 184.

244. Vier FV, Figueiredo JA. Internal apical resorption and its correlation with the type of apical lesion / F.V.Vier, J.A.Figueiredo // Int Endod J., 2004 .-№37(11).-p.730-737.

245. Ricucci D. Epithelium and bacteria in periapical lesions / D.Ricucci, E.A.Pascon, T.R.Ford, K.Langeland // Oral Surg., Oral Med., Oral Pathol., Oral Radiol Endod.,2006.-№101(2).-p.239-249.

246. Vier F.V. Prevalence of different periapical lesions associated with human teeth and their correlation with the presence and extension of apical external root resorption / F.V. Vier, J.A.Figueiredo // Int Endod J., 2002.-№35(8).-p.710-719.

247. Tsai C.H. Immunohistochemical localization of cyclooxygenase-2 in radicular cysts / C.H. Tsai Huang, F.M.Yang LC, M.Y.Chou, Y.C.Chang// Int Endod J., 2002.-№35(10).-p.854-862.

248. Nair P.N.R. Non-microbial etiology: periapical cysts sustain post-treatment apical periodontitis/ P.N.R. Nair // Endod Topics, 2003.-№6.-p.96-113.

249. Carrillo C. Correlation of radiographic size and the presence of radiopaque lamina with histological findings in 70 periapical lesions /C.Carrillo, M.Penarrocha, B.Ortega , E.Martí , J.V.Bagán, F.J.Vera // Oral Maxillofac Surg., 2008 .- 66(8).-p.1600-1605.

250. Schulz M Histology of periapical lesions obtained during apical surgery/ M. Schulz , T.von Arx , H.J.Altermatt , D. Bosshardt // J Endod., 2009.-№35(5).-p.634-42.

251. Nair P.N. On the causes of persistent apical periodontitis: a review./ P.N. Nair // Int Endod J., 2006.-№ 39(4).-p.249-281.

252. Philipsen H.P. Adenomatoid odontogenic tumor mimicking a periapical (radicular) cyst: a case report/ H.P.Philipsen, T.Srisuwan, P.A.Reichart // Oral Surg., Oral Med., Oral Pathol., Oral Radiol Endod., 2002.-№94(2).-p.246-254.

253. Kuc I. Comparison of clinical and histologic diagnoses in periapical lesions/ I.Kuc, E.Peters, J.Pan // Oral Surg., Oral Med., Oral Pathol., Oral Radiol Endod., 2000.-№89(3).-p.333-340.

254. Bolan M. Immunohistochemical study of presence of T cells, B cells, and macrophages in periradicular lesions of primary teeth/ M. Bolan , D.A. Lima , C.P.Figueiredo , G. Di Giunta , M.J.Rocha // J. Clin. Pediatr. Dent., 2008.-№32(4).-p.287-293.

255. Hren I.N. T lymphocyte activation and cytokine expression in periapical granulomas and radicular cysts. / Ihan N. Hren , Ihan A// Arch. Oral. Biol.. 2009.-№54(2).-p.156-161.

256. Ozdemir C. T regulatory cells and their counterparts: masters of immune regulation./ C.Ozdemir , M. Akdis , A.C.Akdis // Clin. Exp. Allergy., 2009.-№39(5).-p.626-639.

257. Dutzan N. Over-expression of forkhead box P3 and its association with receptor activator of nuclear factor-kappa B ligand, interleukin (IL) -17, IL-10 and transforming growth factor-beta during the progression of chronic periodontitis. N. Dutzan, J.Gamonal, A.Silva, M. Sanz, R.Vernal // J. Clin. Periodontol., 2009.-№36(5).-p.396-403.

258. Schoppet M. RANK Ligand and Osteoprotegerin Raracrine Regulators of Bone Metabolism and Vascular Function/ M.Schoppet, K.T.Preissner, L.C. Hofbauer // Arterioscler Tromb Vase Biol.-2002.-Vol.22.-P.1-6.

259. Menezes R. Receptor activator NFkappaB-ligand and osteoprotegerin protein expression in human periapical cysts and granulomas/ R. Menezes , Bramante CM, da Silva Paiva KB, et al. // Oral Surg., Oral Med., Oral Path, Oral Radiol Endod., 2006.-№102(3).-p.:404-409.

260. Menezes R. Differential patterns of receptor activator of nuclear factor kappa B ligand/osteoprotegerin expression in human periapical granulomas: possible association with progressive or stable nature of the lesions./ R. Menezes , T.P.Garlet, A .Letra et al. .// J Endod., 2008.-№34(8).-p.932-940.

261. Taubman M.A. Involvement of T-lymphocytes in periodontal disease and in direct and indirect induction of bone resorption / M.A Taubman , Kawai T. //Crit. Rev. Oral Biol. Med., 2001.-№12(2).-p.125-135.

262. Ruby J. Treponema denticola Activates Mitogen-Activated Protein Kinase Signal Pathways through Toll-Like Receptor 2/ J. Ruby, K.Rehani, M.Martin // Infection and Immunity, 2007.- Vol. 75.-N12.-p. 5763-5768.

263. Hatakeyama J. Contrasting responses of human gingival and periodontal ligament fibroblasts to bacterial cell-surface components through the CD14/Toll-like receptor system. / J. Hatakeyama , R.Tamai , Sugiyama et al // Oral Microbiol. Immunol., 2003.-№18(1).-p.14-23.

264. Nussbaum G. Involvement of Toll-Like Receptors 2 and 4 in the Innate Immune Response to *Treponema denticola* and Its Outer Sheath Components/ G.Nussbaum, S.Ben-Adi, T.Genzler,et al.// Infection and immunity, 2009.-Vol. 77, No9.- p.3939–3947.

265. Chokechanachaisakul U Increased gene expression of Toll-like receptors and antigen-presenting cell-related molecules in the onset of experimentally induced furcation lesions of endodontic origin in rat molars / U.Chokechanachaisakul , T.Kaneko , T.Okiji et al. // J. Endod., 2010.- №36(2).- p. 251-255

266. Lee S.F. Immune Response and Alveolar Bone Resorption in a Mouse Model of Treponema denticola Infection / S.F. Lee, E.Andrian, E. Rowland, I.C.Marquez // Infection and Immunity, 2009.- Vol. 77, No. 2.- p. 694-698,

267. Verma R.K Porphyromonas gingivalis and Treponema denticola Mixed Microbial Infection in a Rat Model of Periodontal Disease/ R.K. Verma, S.Rajapakse, A.Meka et al. // Interdisciplinary Perspectives on Infectious Diseases.-2010.-Vol.2010.-10p.

268. Inagaki S. Porphyromonas gingivalis vesicles enhance attachment, and the leucine-rich repeat BspA protein is required for invasion of epithelial cells by "Tannerella forsythia" / Inagaki S, Onishi S, Kuramitsu HK, Sharma A. // Infect Immun., 2006 .-№74(9).-p.5023-5028.

269. Siqueira J.F. Jr. Patterns of microbial colonization in primary root canal infections/ J.F. Jr. Siqueira , I.N. Rôças , H.P. Lopes // Oral Surg Oral Med Oral Pathol Oral Radiol Endod.,2002.-№93(2).-p.174-178.

270. Richardson N. Microflora in teeth associated with apical periodontitis: a methodological observational study comparing two protocols and three microscopy techniques/ N. Richardson , N.J. Mordan , J.A. Figueiredo et al.// Int Endod J., 2009.-№42(10).-p.908-21.

271. Tanaka S. The relationship of Prevotella intermedia, Prevotella nigrescens and Prevotella melaninogenica in the supragingival plaque of children, caries and oral malodor/ S. Tanaka , M.Yoshida , Y.Murakami , et al.// J. Clin. Pediatr. Dent., 2008.-№32(3).-p.195-200.

272. Siqueira José F. Endodontic infections: Concepts, paradigms, and perspectives /José F. Siqueira // Oral Surg Oral Med Oral Pathol Oral Radiol Endod, 2002.-№94.-p.281-293.

273. Skucaite N. Susceptibility of endodontic pathogens to antibiotics in patients with symptomatic apical periodontitis / Skucaite N, Peciuliene V, Vitkauskiene A, Machiulskiene V. J Endod., 2010.-№36(10).- p.1611-1616.

274. Garcez A.S.Photodynamic therapy associated with conventional endodontic treatment in patients with antibiotic-resistant microflora: a preliminary report./ S Garcez , S.C. Nuñez , M.R. Hamblim , H. Suzuki , M.S. Ribeiro // J Endod., 2010 .-№36(9).-p.-1463-1469.

275. Blome B. Molecular identification and quantification of bacteria from endodontic infections using real-time polymerase chain reaction/ B. Blome, A.Braun, V.Sobarzo, S.Jepsen, Oral Microbiol. Immunol., 2008.-№23(5).-p.:384-390.

276. Sakamoto M. Bacterial reduction and persistence after endodontic treatment procedures/ M.Sakamoto , J.F. Jr. Siqueira , I.N. Rôças , Y. Benno // Oral Microbiol. Immunol., 2007 .-№22(1).-p.19-23.

277. Angwaravong O. Accuracy of an electronic apex locator in primary teeth with root resorption/ O.Angwaravong , P.Panitvisai //Int Endod J., 2009.-№42(2).-p.115-121.

278. Siqueira J.F. Jr. Clinical implications and microbiology of bacterial persistence after treatment procedures. J.F. Jr. Siqueira , I.N. Rôças // J Endod., 2008.-№34(11).-p.1291-1301.

279. Ozbek S.M.Detection of *Treponema Denticola* in Symptomatic Apical Periodontitis and in Symptomatic Apical Abscesses by Real-Time PCR/ S.M. Ozbek, A.Ozbek, A.S. Erdogan // Eur J Dent., 2009.-№ 3(2).-p. 107–113.

280. Cogulu D. PCR-based identification of selected pathogens associated with endodontic infections in deciduous and permanent teeth./ D. Cogulu , A.Uzel , O.Oncag , C.Eronat //Oral Surg Oral Med Oral Pathol Oral Radiol Endod., 2008 .- №106(3).- p.443-449.

281. Rôças I.N. Microorganisms in root canal-treated teeth from a German population/ I.N. Rôças, M.Hülsmann , J.F. Siqueira //J Endod., 2008.-№34(8).-p.926-931.

282. Su L. Surgical endodontic treatment of refractory periapical periodontitis with extraradicular biofilm./ L. Su , Y.Gao , C.Yu , H.Wang , Q Yu // Oral Surg Oral Med Oral Pathol Oral Radiol Endod., 2010.-№ 110(1).-p.40-44.

283. Richardson N, Microflora in teeth associated with apical periodontitis: a methodological observational study comparing two protocols and three microscopy techniques/Richardson N, Mordan NJ, Figueiredo JA, Ng YL, Gulabivala K.// Int Endod J., 2009.-№42(10.-P.908-921.

ЗМІСТ

ВСТУП……..……. 3
РОЗДІЛ 1 ……...……. 7
1.1 Епідеміологія, сучасні погляди на етіологічні чинники та лікування періодонтитів тимчасових зубів у дітей…… 7
1.2 Сучасні погляди на роль імунологічного апарату періодонту в перебігу запального процесу, його характер та кінцеві наслідки …….…….…….. 22
1.3 Огляд традиційних методів лікування періодонтитів тимчасових зубів, їх результативності …..……. 31
РОЗДІЛ 2 ЗАГАЛЬНА ХАРАКТЕРИСТИКА МЕТОДІВ ДОСЛІДЖЕННЯ 41
2.1 Методика аналізу архівних даних.……. 41
2.2 Контингент дітей та клініко-лабораторні методи обстеження …….. 43
РОЗДІЛ 3 ПОШИРЕНІСТЬ ПЕРІОДОНТИТІВ ТИМЧАСОВИХ ЗУБІВ, АНАЛІЗ ЕФЕКТИВНОСТІ ТА ЯКОСТІ ЛІКУВАННЯ …… 50
3.1. Аналіз ефективності лікування періодонтитів тимчасових зубів за архівними даними …… 50
3.2. Показники карієсу тимчасових зубів і його ускладнень у дітей Полтавської області із регіонів, різних за показниками ускладненого карієсу …….. 60
РОЗДІЛ 4 ОСОБЛИВОСТІ ПАТОГЕНЕЗУ ПЕРІОДОНТИТІВ ТИМЧАСОВИХ ЗУБІВ У ДІТЕЙ …….. 64
4.1. Клініко-лабораторні характеристики запалення періодонту тимчасових зубів ……. 64
4.2. Вплив хронічного запалення в періодонті на процеси резорбції коренів тимчасових зубів ……... 72
4.3. Патоморфологія запального процесу в періодонті тимчасових зубів ……. 85
4.4. Імунологічна характеристика періодонтитів тимчасових зубів у залежності від форми запалення …….. 94
4.5. Роль пародонтопатогенної інфекції у розвитку періодонтитів тимчасових зубів …… 111
РОЗДІЛ 5 РЕЗУЛЬТАТИ ДИФЕРЕНЦІЙОВАНОГО ЛІКУВАННЯ ПЕРІОДОНТИТІВ ТИМЧАСОВИХ ЗУБІВ У ДІТЕЙ …… 121
5.1. Обґрунтування диференційованого лікування періодонтитів тимчасових зубів у дітей …… 121
5.2. Застосування методу лікування періодонтитів тимчасових зубів …….. 129
ЗАКЛЮЧЕННЯ 139

ПРАКТИЧНІ РЕКОМЕНДАЦІЇ …… 142
СПИСОК ВИКОРИСТАНИХ ДЖЕРЕЛ …….. 143