

КОМПЛЕКСНИЙ ПІДХІД ПРИ ЛІКУВАННІ ПАЦІЄНТІВ З БОЛЬОВОЮ ДИСФУНКЦІЄЮ СКРОНЕВОНИЖЬОЩЕЛЕПНОГО СУГЛОБУ НА ФОНІ ОСТЕОХОНДРОЗУ ШИЙНОГО ВІДДІЛУ ХРЕБТА

Вищий державний навчальний заклад України «Українська медична стоматологічна академія» (м. Полтава)

Дана робота є фрагментом ініціативної наукової теми кафедри післядипломної освіти лікарів-стоматологів ВДНЗУ «УМСА» «Відновлення стоматологічного здоров'я у пацієнтів з основними стоматологічними захворюваннями та їх реабілітація», № державної реєстрації 0111Ю06300.

Вступ В останні роки у 80% молодих людей діагностується остеохондроз. Це проявляється запамороченням, головними болями в потиличній ділянці, шумом у вухах. При поворотах голови сукупність симптомів може посилюватися, а різкий рух часто приводить до втрати свідомості. Подібний симптомокомплекс проявляється також при больовій дисфункції скроневопідщелепних суглобів (СНЦС), який в свою чергу виявляється наявністю тригерних точок м'язів голови, головним болем різного характеру та локалізації болі в шиї, вухах, в ділянці суглобів, зубними болями, трісканням та хрустом при відкриванні та закриванні рота, шумом у вухах [3,5].

Остеохондроз шийного відділу хребта виникає при тривалій підтримці однієї і тієї ж пози (робота за комп'ютером, однотипних рухах шиєю і головою), а також із-за деструктивної зміни хрящової тканини з подальшим відкладенням солей, погіршенням амортизуючих властивостей міжхребцевих дисків. З часом хрящова тканина втрачає пружність і гнучкість, а також провокує виникнення больових відчуттів і дискомфорту при русі. Супутніми чинниками, прискорюючими розвиток недуги, є динамічні і статичні перевантаження, травми спини, вібрація. Більше проявів стають помітними саме в зрілому віці, проте болі у спині останнім часом спостерігаються у молодих людей у віці від 18 до 30 років.

За даними літературних джерел відомо [1], що лікування шийного остеохондрозу і його ускладнень направлене на усунення болю, запобігання прогресу дистрофічних змін в хребті і відновлення функцій спинномозкових корінців. Якщо традиційне лікування не дає бажаних результатів, за життєвими показаннями проводиться хірургічне лікування, яке більшою мірою залежить від клінічних проявів хвороби і рівня пошкодження хребетного стовпа. Основним методом традиційного лікування вважається лікувальна фізкультура, яка полягає в створенні періодичних навантажень. Вправи орієнтовані на зміцнення

м'язового корсету, корекцію постави, декомпресію нервових корінців, додання гнучкості зв'язково-м'язовому апарату, збільшення стереотипу правильних рухів і на профілактику ускладнень. Кожна з цих цілей досягається постійними заняттями на тренажерах для суглобової гімнастики і реабілітації. В результаті виконання комплексу вправ нормалізується обмін речовин, покращується кровообіг, приходить в норму живлення міжхребцевих дисків, формується м'язовий корсет, збільшується простір між хребцями, зменшується навантаження на хребет.

Мета дослідження.

1. Перевірка ефективності методик знеболення у пацієнтів з больовою дисфункцією СНЦС на фоні шийного остеохондрозу при застосуванні методів акупунктури та світлолікування.

2. Створення нового алгоритму лікування пацієнтів з больовою дисфункцією скроневопідщелепних суглобів на фоні остеохондрозу шийного відділу хребта.

3. Дати оцінку ефективності запропонованого алгоритму лікування.

Об'єкт і методи дослідження. Клінічні спостереження проводились на 5 пацієнтах (3 чоловіки і 2 жінки у віці від 20 до 37 років). Дані пацієнти скаржились на ниючі болі в спині та лому, що супроводжувалась відчуттям оніміння рук, спазмами м'язів, зменшенням об'єму рухів верхніх кінцівок, посиленням болю при різких рухах, чханні та кашлі, головними болями, запамороченням, мигтінням «мушок» перед очима, наявністю больових відчуттів при надавлюванні на м'язи в ділянці голови, головним болем різного характеру та локалізації, біллю в шиї, вухах, в ділянці суглобів, зубними болями, трісканням та хрустом при відкриванні та закриванні рота з права, шумом у вухах. Із анамнезу відомо, що пацієнти щоденно працюють на комп'ютерах, ведуть малорухомий спосіб життя, спортом не займаються. Вважають себе хворими біля двох-трьох років.




Рис. 1.
Зони
голковколювання.

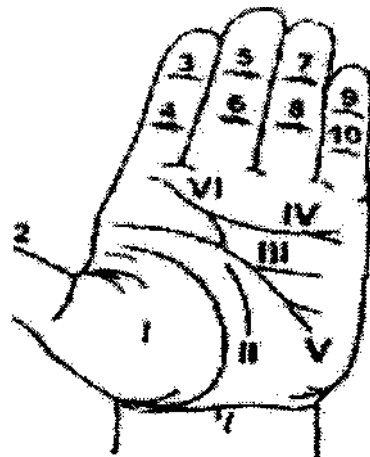


Рис. 2. Проекційні точки і зони на долоні (Лі Ван Джуй, Хе Бауй, Пекін) для рефлексотерапії.

На підставі скарг пацієнтів, клінічного та пара клінічного обстеження: даних рентгенографії, комп'ютерної томографії, клінічного аналізу крові, консультацій фахівців суміжних спеціальностей встановлено діагноз: Больова м'язово-суглобова дисфункція скронево-нижньощелепних суглобів справа та зліва на фоні остеохондрозу шийного відділу хребта.

Діагностика та подальше лікування цих пацієнтів здійснювалось спільно з лікарем - остеопатом та лікарем - ортопедом-стоматологом.

Розроблений нами **план лікування** включав в себе:

1. Усунення больового компоненту в ділянці правого ВНЧС і шийного відділу хребта (остеопат, голкорексфоаналгезія, синє світло (режим В2) апарату ІшхОепі «иББ 122» на ділянку суглобу [4].
2. Усунення проблем прикусу (стоматолог-ортопед; виготовлення капи для тимчасової фіксації прикусу з подальшим протезуванням)
3. Досягнення тривалою стабілізація процесу з врахуванням виконання індивідуальної програми реабілітації складеною для даного пацієнта

Специфікою лікування була дія на больовий компонент у пацієнтів у проблемних ділянках правого та лівого скронево-нижньощелепного суглобів та шийного відділу хребта за допомогою нетрадиційних методів (рефлексаналгезія за методиками Пекінської школи, світлолікування - синє світло (режим В2) апарату БихОеЩ «иБІ 122», використання аплікатора Ляпко, методик ЦИГУН-терапії індивідуально адаптованих для кожного пацієнта) [2].

Об'єкт і методи дослідження. В якості маніпуляційних матеріалів ми використовували срібні акупунктурні голки з довжиною робочої частини 1,0-1,5 см. та мікро- голки, аплікатори Ляпко з кроком голки 3,6-4,2 мм. Опромінювали зони болю синім світлом (режим В2) апарату Lux Dent «UFL -122» по 1 хв. на поле.

При проведенні маніпуляцій для знеболення ми використовували: універсальні методики (Пекінська школа) (рис. 1-3).

Ортопедичний етап лікування - використання спеціальних кап (рис. 4).

Кожному з 5 пацієнтів лікарем - остеопатом проведено курс із 7 - 12 сеансів масажу зон шийного відділу хребта. Призначені індивідуально підібрані комплекси вправ з ЦИГУН - терапії для шийного відділу хребта згідно методичних рекомендацій «ЦИГУН-терапія. Оздоровча гімнастика».

Виходячи з авторських напрацювань нами запропонований алгоритм лікування, який включає в себе:

Усунення больового компоненту в ділянці правого та лівого СНЩС і шийного відділу хребта (остеопат, ЦИГУН-терапія, гол ко рефлексаналгезія, синє світло (В2) апарату LuxDent «UFL 122».

Усунення проблем прикусу (виготовлення стоматологом- ортопедом спільної суглобової капи для тимчасової фіксації прикусу з подальшим протезуванням при необхідності).

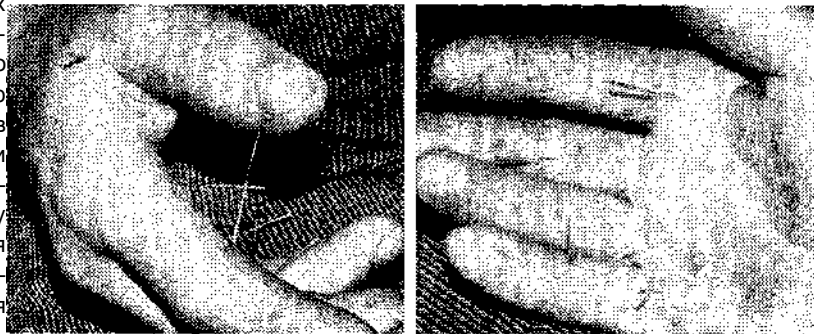


Рис. 3. Проведення сеансу голкотерапії на долонях.

Фіксація результату - центральне змикання = центральній оклюзії.

Профілактика ускладнень (індивідуальна робота пацієнтів вдома, ЦИГУН - терапія, масаж, вправи оздоровчої гімнастики).

Досягнення тривалої стабілізації процесу з урахуванням виконання індивідуальної програми реабілітації, складеної для кожного конкретного пацієнта.

Результати досліджень та їх обговорення. Для кожного із 5 пацієнтів проведено нетрадиційне лікування - голкорексфлексаналгезія в кількості 7-12 сеансів, при цьому ефект рефлексаналгезії виникав поступово, був чітко вираженим через 20-30 хв.

В усіх випадках знеболювання було ефективним, скарг не було.

У пацієнтів при опроміненні синім світлом (спектр В-2) максимальний ефект досягався в ділянці

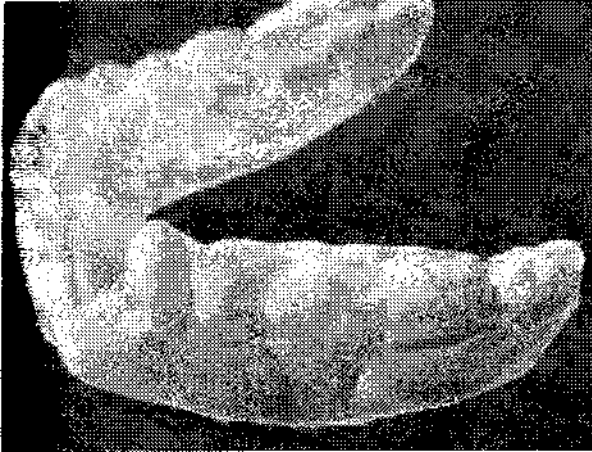

Рис. 4. Індивідуальна капа на нижню щелепу.

навколосуглобовим м'язам вірно функціонувати, покращити співвідношення у прикусі, що в цілому за даними контрольних суглобових знімків, призвело до нормалізації положення головок нижньої щелепи в суглобових ямках.

Після проведених лікарем - остеопатом 7 - 12 сеансів масажу зон шийного відділу хребта пацієнти відмічали покращення стану шийного відділу хребта. Цьому також сприяло призначені індивідуально підібрані комплекси вправ з ЦИГУН - терапії для шийного відділу хребта згідно методичних рекомендацій «ЦИГУН-терапія. Оздоровча гімнастика». У пацієнтів підвищився життєвий тонус та працездатність.

Висновок. За результатами застосування запропонованого нами алгоритму лікування у пацієнтів за період від 2 до 4,5 місяців отримані позитивні результати, завдяки яким можна вважати наш алгоритм ефективним при його застосуванні у комплексному міждисциплінарному підході до лікування пацієнтів з больовою дисфункцією СНЩС на фоні остеохондрозу шийного відділу хребта. Доцільність використання запропонованого нами лікування під-

тверджена клінічними та параклінічними результатами досліджень. проекції обох СНЩС (в перший день - 3-4хв., на 3-й день - 2-3 хв. ; на 4-5-й день 4 хв., на 6-7 день - 1-2 ішилини).

Після проведеного курсу у хворих зникали больові відчуття ділянках опромінювання, ускладнень і алергічних реакцій не спостерігалось.

Для 5 хворих виготовлені індивідуальні капи, ■цо ефективно розслабляли м'язи в ділянках скронево-нижньощелепних суглобів. Це дало позитивний ефект, зменшило больові відчуття, сприя- ІКі зниженню тиску на нижню щелепу, дозволило

Перспективи подальших досліджень. В подальшому плануються дослідження ефективності методики використання авторського алгоритму лікування пацієнтів з больовою дисфункцією СНЩС на фоні остеохондрозу шийного відділу хребта.

Література

1. Бугровецкая О. Г. Мануальная диагностика и мануальная терапия при дисфункции височно-нижнечелюстного сустава /О. Г. Бугровецкая, В. В. Юров // Рефлексотерапия. - 2003. - №3. - С. 13-15.
2. Мельник В.Л. ЦИГУН-терапія. Оздоровительная гимнастика/В. Л. Мельник, П. П. Кицько. -Полтава, 2009. -48с.
- 3- Мирза А. И. Реабилитация пациентов с болевым синдромом ВНЧ суставов /А. И. Мирза, Г. И. Лютик. - Код досту- " на ЛНрУ/ШУТО/. вЩт. Бу/zresializ13/z1ota1;olodu/oi1oclon1/inplex. pьp?г = 8 ЦНр://Алллд/. есіепімгарісі. ги/сді-Ып/іп1о/ііь. рГ?скі = &OocЮ = 1211,
- А. Шевченко В. К. Використання спектрів світла в діагностиці та лікуванні стоматологічних захворювань апаратом «ІІП- 122» / В. К. Шевченко, В. Л. Мельник //Стоматолог. Журнал практикуючого врача. - 2011. - №9. - С. 12-15.
5. Ясовлева А. Гипермобильный синдром / А. Яковлева. - Мед. газета. - 25 февраля 2000. - С. 8-9.

_ КОМПЛЕКСНИЙ ПІДХІД ПРИ ЛІКУВАННІ ПАЦІЄНТІВ З БОЛЬОВОЮ ДИСФУНКЦІЄЮ СКРОНЕВО-ІИЖЬОЩЕЛЕПНОГО СУГЛОБУ НА ФОНІ ОСТЕОХОНДРОЗУ ШИЙНОГО ВІДДІЛУ ХРЕБТА ф Мельник В. Л., Шевченко В. К., Шевченко Є. В., Мельник І. В.

, **е Резюме.** Алгоритм лікування хворих з больовою дисфункцією СНЩС на фоні остеохондрозу шийного **ПМІпу** хребта складався із застосування мануальної терапії, ЦИГУН-терапії, рефлексаналгезії, світлолі- **Ярвня**, виготовлення індивідуальної суглобової капи, профілактики ускладнень з урахуванням виконання **■**вщувальної програми реабілітації. Одержані позитивні результати застосування запропонованого **алгоритму** лікування 5 пацієнтів в терміни від 2 до 4,5 місяців, які підтверджені клінічними та параклінічними . Кривдженнями.

Ключові слова: больова дисфункція скроневопонижньощелепного суглобу, шийний остеохондроз, голко-сотерапія, цигун-терапія, світлолікування.

ь

УДК 616. 724-002-08

КОМПЛЕКСНЫЙ ПОДХОД ПРИ ЛЕЧЕНИИ ПАЦИЕНТОВ С БОЛЕВОЙ ДИСФУНКЦИЕЙ ВИСОЧНО-НИЖНЕЧЕЛЮСТНОГО СУСТАВА НА ФОНЕ ОСТЕОХОНДРОЗА ШЕЙНОГО ОТДЕЛА ПОЗВОНОЧНИКА

Мельник В. Л., Шевченко В. К., Шевченко Є. В., Мельник И. В.

Резюме. Алгоритм лечения больных с болевой дисфункцией височнонижнечелюстного сустава на фоне остеохондроза шейного отдела позвоночника состоял из применения мануальной терапии, ЦИГУН-терапии, рефлексаналгезии, светолечения, изготовления индивидуальной суставной капы, профилактики осложнений с учетом выполнения индивидуальной программы реабилитации. Получены положительные результаты применения предложенного алгоритма лечения 5 пациентов в сроки от 2 до 4,5 месяцев, которые подтверждены клиническими и параклиническими исследованиями.

Ключевые слова: болевая дисфункция височнонижнечелюстного сустава, шейный остеохондроз, игло-рефлексотерапия, цигун-терапия, светолечение.

UDC 616. 724-002-08

A Comprehensive Approach to Treatment Temporomandibular Pain-Dysfunction Syndrome against the Backdrop of Cervical Osteochondrosis

Melnik V. L., Shevchenko V. K., Shevchenko E. V., Melnik I. V.

Abstract. According to the literature in present Ukraine, 80% of young people aged 18 to 39 years diagnosed osteochondrosis. This is primarily manifested by dizziness, headache in the occipital region, tinnitus. With head-turning set of symptoms may increase and sharp movement often leads to loss of consciousness. Such symptoms manifested by temporomandibular pain-dysfunction syndrome, which is characterized by the presence of trigger points of muscles of the head, headache different nature and location of pain in the neck, ears, in the joints, toothache, cracking and crunching during opening or closing the mouth. This condition conducive to long monotonous working at the computer, the same type of movements of the head and neck associated with the profession. In these cases, there are destructive changes of cartilage with subsequent salt deposits, deteriorating shock absorbing properties of intervertebral discs having pain and discomfort. Concomitant factors that accelerate the development of disease is dynamic and static overloading, back injury, vibration.

Therefore, the aim of our study was to:

- 1, Create a new algorithm for the treatment of patients with temporomandibular pain-dysfunction syndrome against the backdrop of cervical osteochondrosis;
- 2, Verification of the effectiveness of methods of anesthesia in patients with temporomandibular pain-dysfunction against the backdrop of cervical osteochondrosis in applying acupuncture and light therapy;
- 3, Esteem the effectiveness of the proposed algorithm for treatment.

Clinical observations were carried out in 5 patients (3 men and 2 women aged 20 to 37 years). Diagnosis and treatment of these patients was carried out jointly with the osteopath, and prosthodontist. The specificity of the treatment effect was in pain components in patients in problem areas right and left temporomandibular joint and cervical spine using non-traditional methods (methods for acupuncture analgesia Peking school, phototherapy - blue light (B2 mode) apparatus LuxDent «UFL 122» use applicator Lyapko, methods of Chi Kung therapy).

We proposed treatment algorithm included:

1. Eliminating pain component in the region of the right and left temporomandibular joint and cervical spine (osteopaths, Chi Kung Therapy, acupuncture analgesia, blue light (B2) apparatus LuxDent «UFL 122»).
2. Prevention complications of occlusion (making a orthopedic mouthguards for temporary fixation of prosthetic occlusion followed if necessary).
3. Fixing the outcome - the central bite = central occlusion.
4. Prevention of complications (patients individual work at home Chi Kung - therapy, massage, exercises of recreational gymnastics).
5. Consummation stabilization process based performance of individual rehabilitation program prepared for each patient.

As a result of applying our proposed algorithm of treatment in this group of patients over a period of 2 to 4.5 months of positive results to help you believe this algorithm is effective when used in integrated multidisciplinary approach to treating patients with temporomandibular pain-dysfunction against the backdrop of cervical osteochondrosis. The feasibility of using our proposed treatment of clinical and paraclinical research results.

Keywords: temporo-mandibular pain-dysfunction, cervical osteochondrosis, acupuncture, chi kung therapy, phototherapy.

Рецензент - проф. Скрпніков П. М.

Стаття надійшла 17. 02. 2014 р.