

Дембо // Тезисы докл. Научной сессии посвящено итогам научн.деят.коллектива ин-та в 1964 г. (НИИ переливания крови). - Л.- 1965.- С.94-95.

10. Петряков В.А. Клинико-лабораторные исследования у больных озоной и эффективность комплексного консервативного лечения: автореф. дис. на соискание ученой степени канд. мед. наук: спец. 14.01.19 «Оториноларингология» / В.А. Петряков - Киев. – 1978.- 26с.

11. Chronic atrophic rhinitis and Klebsiella ozaenae infection /Articles F, Bordes A, Conde A. [at all.] // Enferm Infecc Microbiol Clin.- 2000.- Jun-Jul. -18(6).- P.299-300. Spanish.

12. Chronic nasal infection caused by Klebsiella rhinoscleromatis or Klebsiella ozaenae: two forgotten infectious diseases / Botelho-Nevers E, Gouriet F, Lepidi H. [at all.] // Int J Infect Dis. – 2007. - Mar 2. – P. 124-127.

Резюме

**ОЗЕНА-ХРОНИЧЕСКИЙ АТРОФИЧЕСКИЙ
РИНИТ. КОМПЛЕКСНОЕ ЛЕЧЕНИЕ БОЛЬНЫХ
Васильев В.М.**

За период с 1971 до 2008 год было обследовано 338 больных озоной, из которых женщины составили 80,5% (272 пациентов), мужчины – 19,5% (66 лиц) в возрасте от 8 до 68 лет. Консервативное лечение озоны включало антимикробную терапию и препараты железа; при комплексном лечении дополнительно проводилось хирургическое сужение полости носа путем введения различных имплантатов под слизистую оболочку. При оценке отдаленных результатов за период от 1 до 5 лет клиническое выздоровление наблюдалось у 51 пациента (13,2%), значительное улучшение – у 159 (41,3%), умеренное улучшение – у 102 (26,5%), незначительное улучшение – у 46 (12,0%). Комбинированный метод лечения озоны показал существенно лучшие результаты и дал возможность получить в итоге клиническое выздоровление и значительное улучшение у 66,6% больных в сравнении с 34,5% положительных исходов у лиц, которые лечились консервативно.

Ключевые слова: озоны, сидеропения, клебсиелла озоны, «инфицированный гипосидероз», лечение, эффективность.

Стаття надійшла 5.08.2011 р.

**OZENA-CHRONICAL ATROPHYCAL RINITIS.
COMPLEX THERAPY OF PATIENTS
Vasilyev V.M.**

During the period from 1971 to 2008 338 ozena patients were examined, among them there were 80.5% of women (272 persons), men - 19.5% (66) ranging in age from 8 to 68 years. In line with this concept of ozena pathogenesis reasonably conservative and combined methods of ozena patients treatment were developed and implemented in practice. The technique of surgery recalibration of widening nasal meatus with the restoring of back ends of atrophic inferior turbinates with special implants was improved. In assessing the remote results in terms ranging from 1 to 5 years of clinical recovery were observed in 51 patients (13.2%), a significant improvement - from 159 (41.3%), moderate improvement - from 102 (26.5%), a slight improvement - from 46 (12.0%). Combined therapy of ozena showed better results and gave an opportunity to get in clinical cure and a significant improvement from the 66.6% of patients, compared with 34.5% of positive outcomes in patients who were treated conservatively.

Key words: ozena, sideropeniya, Klebsiella of ozena, «infected hyposiderosis», treatment and efficiency.

УДК: 616.24-002.5-089

К.К. Воробушко, М.Г. Бойко, Г.Д. Сухожиль, В.А. Воронін, Л.В. Висун
ВДНЗ України «Українська медична стоматологічна академія» м. Полтава

ВИКОРИСТАННЯ ПНЕВМОПЕРИТОНЕУМУ В ЛІКУВАННІ ХВОРИХ НА ТУБЕРКУЛЬОЗ ЛЕГЕНЬ

У статті представлений клінічний випадок застосування пневмоперитонеуму (ПП) при мультирезистентному туберкульозі. Використання при тривалій поліхіміотерапії ПП покращило результати лікування – припинилось бактеріовиділення та загоїлась каверна.

Ключові слова: легені, мультирезистентний туберкульоз, пневмоперитонеум, поліхіміотерапія.

Робота є фрагментом комплексних наукових досліджень кафедри фтизіатрії з дитячою хірургією ВДНЗ України «Українська медична стоматологічна академія» «Клініко-функціональні та морфологічні особливості перебігу захворювань респіраторної системи (туберкульозу, саркоїдозу, дисемінованих процесів та ХНЗЛ) на різних етапах лікування, реабілітації та профілактики» № держреєстрації 0110U8151.

Туберкульоз (ТБ) в Україні є складною медичною та соціальною проблемою. Особливістю епідемії ТБ в сучасних умовах стали велика питома вага деструктивних форм, первинна та вторинна медикаментозна резистентність, високий рівень супутньої патології, зараження ТБ людей переважно від 20 до 40 років. Збільшується кількість хворих з деструктивними формами ТБ та двобічним ураженням легень. У таких хворих інтенсивна протитуберкульозна хіміотерапія є малоефективною, а поширеність туберкульозного процесу не дає можливості проводити оперативне лікування [5, 8, 13]. Тому все більш актуальними в лікуванні ТБ стають

колапсотерапевтичні методи, зокрема, пневмоперитонеум (ПП). За даними літератури, застосування колапсотерапії разом із протитуберкульозною хіміотерапією дозволяє збільшити відсоток закриття порожнин розпаду, припинення бактеріовиділення, покращити рівень розсмоктування інфільтратів, зменшити частоту рецидивів, інвалідності, підвищити загальну ефективність лікування [2,4,9].

Штучний пневмоторакс та ПП були основними методами лікування деструктивного ТБ в доантибактеріальну еру. ПП як метод колапсотерапії почав застосовуватись наприкінці 19 століття, спочатку для лікування туберкульозного перитоніту. Mosering- Moorhof V. в 1893р. вперше описав випадок успішного лікування туберкульозного перитоніту за допомогою введення повітря в черевну порожнину. Зважаючи на позитивний вплив ПП не тільки при ТБ кишечника, але і легень, в 40-х роках 20 століття цей метод почали все частіше застосовувати для лікування туберкульозного процесу в легенях (Шаклеїн І.А., 1949, Netzer S., 1951). Після широкого впровадження в практику протитуберкульозної хіміотерапії ПП майже перестав використовуватись. Але неефективність хіміотерапії, виникнення мультирезистентного ТБ легень, призвела до повернення колапсотерапії, в тому числі ПП [3,11,12]. Ефективність ПП підвищується в поєднанні з хірургічними втручаннями та поліхіміотерапією з лімфотропним введенням протитуберкульозних препаратів [1,6,14]. Суть методики накладання ПП полягає в компресії паренхіми легень зміщеним догори куполом діафрагми, шляхом введення очищеного повітря в черевну порожнину. При цьому також відбувається стимуляція кровообігу та лімфовідтоку в базальних сегментах легень, покращення проникнення протитуберкульозних препаратів до уражених ділянок легень. ПП найбільш показаний хворим із деструктивним, мультирезистентним ТБ легень, особливо при локалізації порожнин деструкції у нижніх частках легень [7,8]. Також ПП застосовується при фіброзно-кавернозному ТБ в фазі загострення (при бронхогенному засіві та схильністю до кровотеч), при десимінованих процесах з перифокальним запаленням і розпадом, після торакальних операцій. ПП виконується за допомогою пневмотораксного апарату. ПП накладають хворому в положенні лежачи на спині. Прокол черевної стінки найкраще робити по зовнішньому краю лівого прямого м'яза живота на місці перехрестя з лінією, що з'єднує пупок з верхньою передньою остю, як правило це на 2-3 см нижче пупка. Після обробки шкіри 5% спиртовим розчином йоду та 70% етиловим спиртом, сталевую голкою діаметром 0,2 мм та довжиною 6-10 см роблять прокол. До голки підключають пневмотораксний апарат і вводять 0,4-0,5 л повітря, через 5-7 днів доза збільшується до 0,6-1,0 л. У подальшому інтервали між інсуфляціями становлять 7-10 днів. Величина інсуфляцій залежить від об'єму повітря в черевній порожнині та швидкості його розсмоктування, що контролюється об'єктивними методами діагностики, при необхідності рентгеноскопічно [4,10,11]. Термін призначення ПП може бути від 2 до 6 місяців, в залежності від ефективності лікування (припинення бактеріовиділення та рубцювання порожнин розпаду). Призначати ПП можна як в інтенсивній фазі лікування, так і долікування. Але ефективніше використовувати ПП на початку лікування, коли менш виражені фіброзні зміни в зоні патологічного процесу.

Метою роботи було наведення клінічного випадку лікування хворого, «неперспективного» в плані видужання через розвиток стійкості МБТ до протитуберкульозних препаратів та негативної динаміки (розпад легеневої тканини і формування каверни). Для підвищення ефективності лікування був використаний ПП.

Результати дослідження. Хворий А., 20 років, поступив в терапевтичне відділення обласного туберкульозного диспансеру (ОТД) в травні 2010 р. із скаргами на кашель із виділенням слизисто-гнійного харкотиння, періодичне підвищення температури тіла до 37,8°C, слабкість, схуднення на 2 кг.

Захворів 2 місяці тому, ознак хвороби в той період не відчував. Патологічні зміни в легенях були виявлені флюорографічно при проходженні комісії в обласному воєнкоматі. Консультований в поліклінічному відділенні ОТД. Через локалізацію патологічного процесу в нижніх відділах правої легені та відсутність МБТ в харкотинні бактеріоскопічно, виникла підозра на не госпітальну правобічну пневмонію. Пацієнт протягом 3-х тижнів лікувався в терапевтичному відділенні міської лікарні. Лікування переносив задовільно. Після завершення лікування почувався добре, але рентгенологічно явища запалення легеневої тканини суттєво не зменшилися. Від повторної консультації фтизіатра відмовився. За місяць з'явилися вище перераховані скарги. Хворий звернувся за консультацією в поліклінічне відділення ОТД. Був дообстежений. Бактеріовиділення методом мазка (М) не виявлено, культуральне (К) дослідження в роботі (термін отримання росту культури МБТ на поживних середовищах до 2-2,5 місяців). Діагноз ТБ легень було підтверджено рентгенологічно (рис.1, 2), неефективністю лікування неспецифічними антибактеріальними препаратами, відсутністю явищ патологічних змін при об'єктивному обстеженні. На оглядовій рентгенограмі органів грудної клітки (ОГК) (рис.1, 2) від 5.05.2010р. та томограмі правої легені від 6.05.2010р. (зріз 7 см) відмічається негативна динаміка в порівнянні з даними в березні 2010 р., яка проявляється збільшенням явищ інфільтрації в S6 справа і утворенням порожнини розпаду до 3 см в діаметрі.

Установлений діагноз: Вперше діагностований туберкульоз (ВДТБ) (6.05.2010р.) нижньої частки правої легені (інфільтративний), Деструкція +, МБТ -, М -, К -, Резистентність 0, Гістологічно 0, Категорія 1, Когорта 2 (2010р.). Із епідеміологічного анамнезу відомо, що пацієнт мав контакт з хворим на відкриту хронічну, мультирезистентну форму ТБ. Пацієнт не має шкідливих звичок, раніше нічим не хворів. При об'єктивному обстеженні суттєвих патологічних змін не виявлено. Стан задовільний. Будова тіла астенична. Шкіра і слизові оболонки звичайного кольору, чисті. ЧСС – 78 за 1 хв., АТ – 120/80 мм рт. ст. Тони серця звучні, ритмічні. Над легенями при перкусії вислуховується ясний легеневий звук, аускультативно – жорстке дихання, справа внизу і прикореневій зоні, на решті протягу – везикулярне дихання. Пацієнт отримувал лікування згідно протоколу за 1 категорією: Н (ізоніазид) 0,3 внутрішньо, вранці після їди щодня, R (рифампіцин) 0,6 внутрішньо, вранці до їди щодня, Z (піразинамід) 2,0 внутрішньо, вранці після їди щодня, E (етамбутол) 1,6 внутрішньо, вранці після їди

щодня, S (стрептоміцин) 1,0 внутрішньом'язово вранці щодня. Антибактеріальна терапія проводилась на фоні патогенетичної. На тлі лікування у хворого нормалізувалась температура тіла, зменшився кашель. На контрольній оглядовій рентгенограмі органів грудної клітки та томограмі справа від 7.07.2010р. має місце позитивна динаміка із зменшенням порожнини розпаду та явищ інфільтрації. Але культуральне дослідження харкотиння отримане через 2 місяці після посіву, свідчило про наявність МБТ в харкотинні.

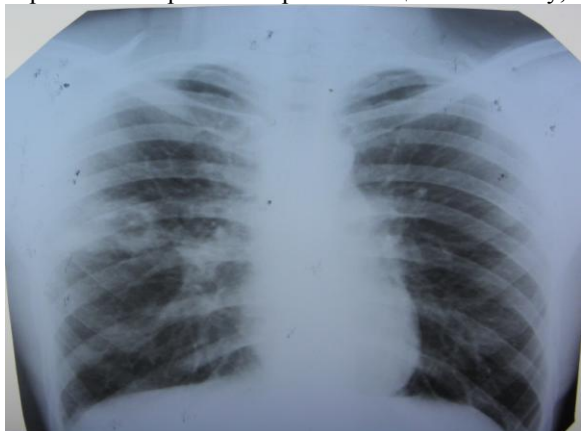

Рис.1. Оглядова рентгенограма ОГК хворого А. до лікування.

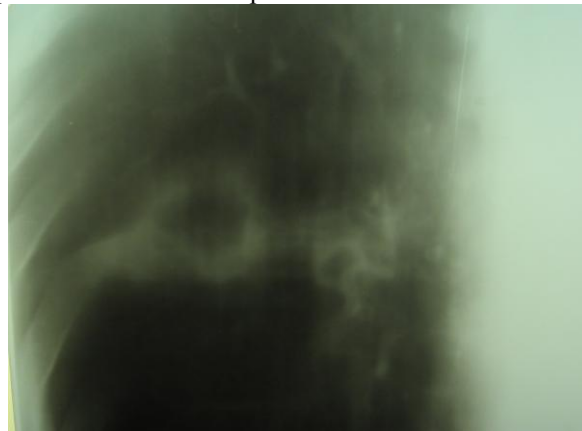

Рис.2. Прицільна томограма справа хворого А. до лікування.

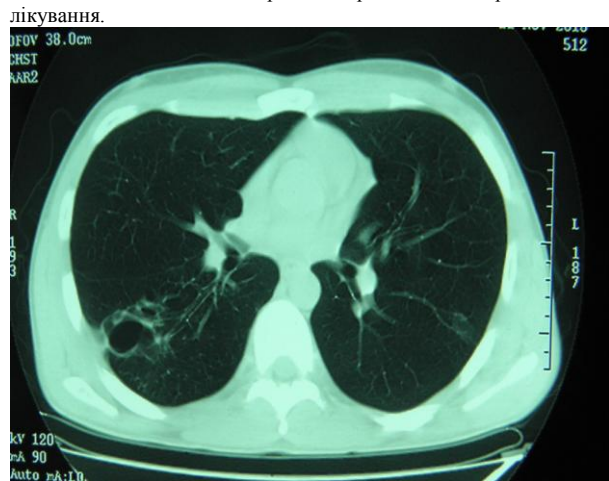


Рис.3. КТ ОГК хворого А. на фоні протитуберкульозної хіміотерапії.

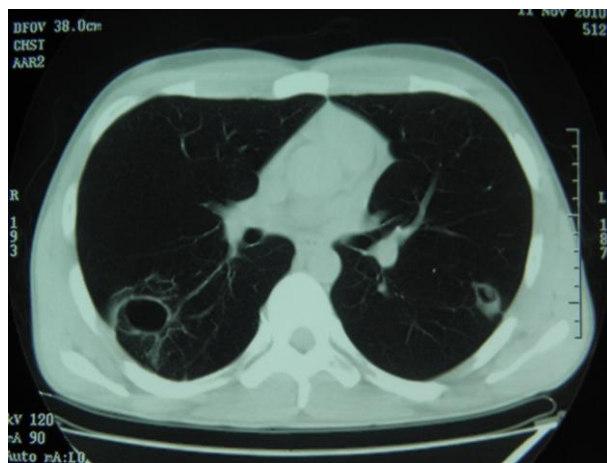


Рис.4. КТ ОГК хворого А. на фоні протитуберкульозної хіміотерапії з урахуванням чутливості МБТ.

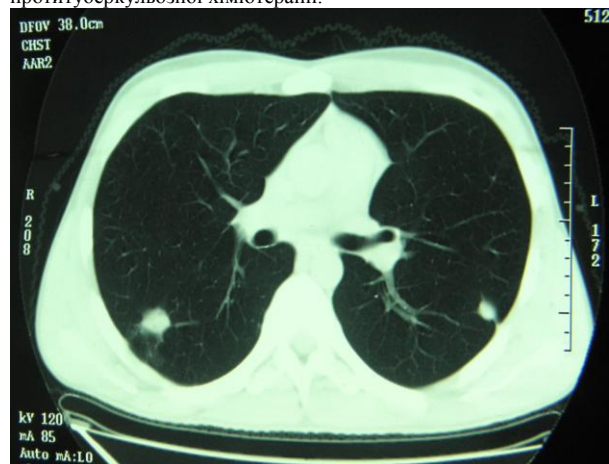


Рис.5. КТ ОГК хворого А. на фоні протитуберкульозної терапії з урахуванням чутливості МБТ та ПП.

Пацієнт продовжував лікування. На 3 місяці лікування стан погіршився: з'явилися слабкість, сонливість, періодична субфебрильна температура тіла, кровохаркання. При повторному контрольному дослідженні харкотиння на МБТ культурально від 5.07.10р., 7.07.10р., отриманих в серпні та вересні знову виявлені МБТ в харкотинні, що свідчило про загострення туберкульозного процесу та відкриту форму ТБ. Антибіограма підтвердила наявність у пацієнта мультирезистентного ТБ. Окрім стійкості до H, R, виявлена резистентність до E, S. Рентгенологічно, за даними комп'ютерної томографії (КТ) від 14.09.10р. спостерігалась негативна динаміка, обумовлена збільшенням в S₆ справа явищ інфільтрації, порожнини розпаду до 4 см в діаметрі та засівом в ліву легеню (вогнищева тінь в S₂) (рис. 3). В зв'язку з діагностованою резистентністю МБТ до H, R, E, S, ці препарати було відмінено, окрім H. Пацієнт продовжував приймати H, Z. Лікування доповнено внутрішньовенним введенням розчину гатіспану 200 мл 1 раз на добу, 3% розчином пасконату 400 мл 1 раз на

добу. Через токсичну реакцію на гатіспан, препарат відмінено і додано до лікування амікацин 1,0 внутрішньом'язово щодня. Назване лікування отримувал протягом 2-х місяців. Клінічно стан покращився: зменшились слабкість, сонливість, кашель, нормалізувалась температура тіла. Бактеріоскопічно припинилось бактеріовиділення. Але рентгенологічно зберігалась порожнина розпаду в S₆ справа та утворилась порожнина в S₂ зліва, 1 см в діаметрі. Стінки порожнини розпаду в S₆ стали більш товстими, що свідчило про фібротизацію стінок каверни та становило перешкоду для її рубцювання.

З метою підвищення ефективності лікування було призначено ПП. Пацієнту вводили через кожні 7 днів в черевну порожнину 1 л повітря, згідно всіх вимог до проведення ПП. Лікування ПП на тлі антибактеріальної терапії (Н, Z, пасконат, кларітроміцин) отримувал впродовж 3,5 місяців. За цей період спостерігається клінічно нормалізація стану здоров'я, абацилювання (бактеріоскопічно і культурально). При контрольному КТ легень наступило рубцювання порожнини розпаду в S₆ справа та в S₂ зліва, формування на місці каверни рубцевих змін і ущільнення явищ інфільтрації. Що можна розцінювати як повне виліковування від ТБ, яке досягнуто за 3,5 місяці комплексної терапії з використанням ПП. Лікування протягом 7 місяців тільки протитуберкульозними препаратами було неефективним.

Висновок

Наведений приклад свідчить про можливість зараження людей мультирезистентним ТБ, прогресуючий перебіг цієї форми і відсутність ефективності лікування тільки антибактеріальними препаратами. Використання ПП при лікуванні мультирезистентного ТБ на фоні протитуберкульозних препаратів суттєво підвищує ефективність лікування, сприяючи абацилюванню, рубцюванню порожнин розпаду та скороченню терміну лікування. Отже, ПП слід частіше призначати хворим на мультирезистентний ТБ з деструкцією та в ранні строки лікування.

Перспективи подальших досліджень у даному напрямку. В сьгоднішніх умовах фтизіатричної практики ПП повинен застосовуватись в лікуванні хворих на ТБ легень, особливо при мультирезистентних формах, з розпадом та локалізацією процесу в нижніх відділах легень.

Література

1. Багдасарян Т.Р. Эффективность применения пневмоперитонеума в комплексном лечении больных деструктивным туберкулезом легких с лекарственной устойчивостью микобактерий туберкулеза: дис. ... кандидата мед. наук : 14.00.26 / Багдасарян Татевик Рафиковна. – М., 2008. – 156 с.
2. Бялик Й.Б. Сучасні можливості підвищення результатів хіміотерапії хворих на хіміорезистентний туберкульоз легень / Й.Б. Бялик, В.М. Петренко, В.В. Давиденко // Український пульмонологічний журнал. – 2008. – №3. – С.16-17.
3. Возможности коллапсотерапии при лечении деструктивного туберкулеза легких / В.А. Соколов [и др.] // Проблемы туберкулеза. – 2002. – №5. – С. 16-19.
4. Досвід клініки торакальної хірургії по застосуванню пневмоперитонеуму у ранньому післяопераційному періоді / М.С.Опанасенко, В.Б.Бичковський, Б.М.Конік [та ін.] // Український пульмонологічний журнал. – 2009. – №1. – С.69-72.
5. Дужий І.Д. Застосування пневмоперитонеуму в колапсхірургії під час загострення туберкульозу / І.Д. Дужий // Лікувальна справа. – 2003. – №3-4. – С. 79-81.
6. Иванова Л.А. Тактика лечения больных лекарственно-устойчивым туберкулезом легких / Л.А. Иванова, М.В. Павлова, Л.И. Арчакова // Пробл. туберкулеза. – 2003. – №5. – С.14-16.
7. Кибрик Б.С. Ретростеральная лимфотропная химиотерапия и пневмоперитонеум в лечении деструктивного туберкулеза легких с лекарственной устойчивостью микобактерий туберкулеза / Б.С. Кибрик, А.В. Захаров, В.М. Лобановский // Проблемы туберкулеза и болезней легких. – 2009. – №5. – С. 21-26.
8. Колапсотерапевтичні методики у фтизіатричній практиці: метод. посібник для лікарів / Ю.І. Фещенко, М.С. Опанасенко, О.Д. Сташенко [та ін.] – Київ, 2010. – 31с.
9. Комплексное лечение деструктивного туберкулеза легких / И.А. Шульга [и др.] // Проблемы туберкулеза. – 2003. – №7. – С. 29-31.
10. Салмаханов А.Р. Коллапсотерапия в комплексном лечении впервые выявленных больных деструктивным туберкулезом легких / А.Р. Салмаханов, Г. К. Гусейнов, М. А. Муталилов // Проблемы туберкулеза и болезней легких. – 2009. – №3. – С. 35-36.
11. Сташенко А.Д. Применение пневмоперитонеума при комплексном лечении больных туберкулезом легких в современных условиях / А.Д. Сташенко // Актуальні питання медичної науки та практики. Збірник наукових праць. – Випуск 71. – Запоріжжя, 2007. – С. 117-120.
12. Фещенко Ю.І. Сучасні методи діагностики, лікування і профілактики туберкульозу / Ю.І. Фещенко, В.М. Мельник. – К.: Здоров'я. – 2002. – 904с.
13. Эффективность длительной полихимиотерапии в сочетании с пневмоперитонеумом у больных распространенным деструктивным, ранее неэффективно леченным, мультирезистентным туберкулезом легких / И.Б. Бялик, Л.М. Цыганкова, В.В. Давыденко [и др.] // Український пульмонологічний журнал. – 2007. – №3. – С.40-43.
14. Nitta AT Ten-year experience with artificial pneumoperitoneum for end-stage, drug-resistant pulmonary tuberculosis / AT Nitta, MD Iseman , JD Newell [at all] // Clin Infect Dis. – 1993. – Vol.16, №2. – P.219-222.

Резюме

**ИСПОЛЬЗОВАНИЕ ПНЕВМОПЕРИТОНЕУМА
В ЛЕЧЕНИИ БОЛЬНЫХ ТУБЕРКУЛЕЗОМ
ЛЕГКИХ**

**Вородюхина А.К., Бойко М.Г., Сухомлин Т.А.,
Воронина В.И., Бігун Л.В.**

В статье представлен клинический случай применения пневмоперитонеума (ПП) при мультирезистентном туберкулезе. Использование при длительной полихимиотерапии ПП улучшило результаты лечения – прекратилось бактерио-выделение и зажила каверна.

Ключевые слова: легкие, мультирезистентный туберкулез, пневмоперитонеум, полихимиотерапия.

Стаття надійшла 10.05.2011 р.

**THE USE OF PNEUMOPERITONEUM IN
TREATMENT OF PATIENTS WITH
PULMONARY TUBERCULOSIS**

**Vorodukhina A.K., Boyko M.G., Sukhomlyn
T.A., Voronina V.I., Bigun L.V.**

The clinical case of applying of pneumoperitoneum (PP) with multidrug-resistant tuberculosis is presented in this article. The use of PP during long polychemotherapy increased the results of treatment — bacterial excretion was ceased regression of caverns was achieved.

Key words: lungs, multidrug-resistant tuberculosis, pneumoperitoneum, polychemotherapy.

УДК 616-053.2, 616.8, 618.3-06, 611.81

С.Р. Гулямова, С.А. Клиева, Х.М. Нагиева, А.А. Багирова,
Научно-Исследовательский Институт Акушерства и Гинекологии, Баку

**МЕТАБОЛИЧЕСКИЕ НАРУШЕНИЯ ПРИ ГИПОКСИЧЕСКИ- ИШЕМИЧЕСКОМ
ПОРАЖЕНИИ ЦЕНТРАЛЬНОЙ НЕРВНОЙ СИСТЕМЫ У НОВОРОЖДЕННЫХ**

В статье представлены результаты проспективного обследования 75 доношенных и 108 недоношенных новорожденных, обследованных на первые сутки жизни и при выписке из стационара. Обследование включало клинический осмотр и биохимическое исследование крови на предмет содержания в ней молочной кислоты и глюкозы. Контрольную группу составили 39 новорожденных без признаков перенесенной гипоксии. Показано, что одним из механизмов развития перинатального поражения ЦНС гипоксического генеза являются изменения биохимических процессов в организме новорожденного ребёнка вследствие хронической тканевой гипоксии на антенатальном этапе развития: лактат - ацидоз и нарушение утилизации глюкозы.

Ключевые слова: новорожденные, гипоксия, молочная кислота, глюкоза.

В последние годы в связи со значительным снижением индекса здоровья среди лиц оптимального детородного возраста, связанного с повышенной заболеваемостью, увеличением случаев патологии беременности и патологического течения родов, в структуре заболеваний периода новорожденности наблюдается существенный рост удельного веса детей, рожденных с исходным поражением центральной нервной системы (ЦНС). Среди многочисленных причин, по данным большинства авторов, наиболее частой из них является гипоксия. [4, 5, 9, 10] Известно, что функциональное состояние ЦНС на период рождения играет важную роль в обеспечении механизмов последующего нормофизиологического развития ребенка [1]. Вместе с тем, структурные повреждения ЦНС могут привести к срыву механизмов адаптации при переходе от внутриутробного к внеутробному существованию, изменению гомеостатических параметров внутренней среды организма новорожденного и на этой основе вызвать вторичные заболевания или осложнять течение уже имеющейся патологии [6, 8].

Несмотря на большое количество неблагоприятных факторов, которые могут одновременно воздействовать на плод, их влияние на головной мозг не является специфическим и связано главным образом с перинатальной гипоксией, сопровождающейся гемодинамическими и метаболическими нарушениями [2, 3, 7].

Целью работы было изучение роли метаболических нарушений в патогенезе перинатального поражения ЦНС у новорожденных на основании исследования в динамике некоторых биохимических показателей крови, отражающих гипоксию.

Материал и методы исследования. Под наблюдением находилось 75 доношенных и 108 недоношенных новорожденных, обследованных на первые сутки жизни и при выписке из стационара. Все новорожденные с гипоксически-ишемическим перинатальным поражением ЦНС, в зависимости от тяжести состояния, были разделены на три группы: 1-я группа – дети с легкой степенью перинатального поражения ЦНС (n=42); 2-я группа – дети с перинатальным поражением ЦНС средней степени тяжести (n=75); 3-я группа – дети с перинатальным поражением ЦНС тяжелой степени (n=66). Контрольная группа включала 39 здоровых доношенных новорожденных. Диагноз перинатального поражения ЦНС гипоксически-ишемического генеза у новорожденных верифицировался на основании данных комплексного обследования. Для оценки состояния здоровья детей при рождении применялись общепринятые клинические методы исследования органов и