УДК: 616.314-008.8:616.314.13-02

Саркисян Е.Г., Ткаченко И.М.

ВЛИЯНИЕ ТВЁРДЫХ ЗУБНЫХ ОТЛОЖЕНИЙ НА ПОВЕРХНОСТНУЮ ДЕМИНЕРАЛИЗАЦИЮ ЭМАЛИ

ВГУЗ Украины «Украинская медицинская стоматологическая академия» г. Полтава

Целью нашего исследования являлось изучение патогенного влияния зубного камня на эмаль зубов. Нами было отобрано 60 зубов с наличием на них массивных отложений зубного камня. Исследуемые зубы сохранялись в 10% буферном физиологическом растворе и исследовались с помощью микроскопа с увеличением ×25 на наличие и расположение кариеса, зубного камня и биопленки зубного налета. Исследуемые зубы разделили на 2 группы по 30 единиц. Зубы первой группы подверглись профессиональной чистке, удалению зубного камня и поверхностного налёта. На места удалённого зубного камня наносили индикатор кариеса «Izumrud» на 10 секунд по инструкции, затем смывали его с поверхности зуба дистиллированной водой под давлением и высушивали. Зубы второй группы были очищены от мягкого зубного налёта, заключены в эпоксидные блоки. Блоки были обработаны согласно выбранной методике и окрашены кариес маркером. Все полученные материалы были изучены под микроскопом. Результаты нашего наблюдения свидетельствуют о защитном эффекте наслоения зубного камня от поверхностной деминерализации эмали.

Ключевые слова: кариес, зубной камень, деминерализация, зубная бляшка, кариес маркер.

Статья является фрагментом НДР кафедры пропедевтики терапевтической стоматологии Высшего государственного учебного заведения Украины «Украинская медицинская стоматологическая академия»: «Морфофункциональные особенности тканей полости рта и их влияние на проведение лечебных мероприятий и выбор лечебных материалов» (гос. регистрация №0115U001112).

Введение

Зубной камень – это минерализованный зубной налёт, образующийся на поверхности зубов. Зубной камень зачастую визуализируется в виде темных зубных отложений в пришеечной части зубов, что объясняется тем, что в его состав входят остатки пищи, отмершие клетки, бактерии, соли фосфора, железа и кальция [3,8,9].

Началом образования зубного камня служит образование мягкого зубного налёта (зубная бляшка), состоящего из остатков пищи, бактерий и слизи, которая склеивает всё это в сплошную массу. Зубная бляшка – это плотно фиксированное на поверхности зуба образование, способное при определённых условиях создать кислую среду, достаточную для деминерализации эмали. На 10 % состоит из микробов и на 90 % из продуктов их жизнедеятельности — биоплёнки. Отмечено, что на дне такого образования располагаются анаэробы, ответственные за закисление среды в результате своей жизнедеятельности (анаэробный гликолиз заканчивается образованием кислот: молочная кислота, ПВК и др.) [3,6,8]. Особенностью является то, что именно в зубной бляшке не могут работать буферные системы слюны, которые бы ликвидировали кислую среду, эти системы не могут пройти через толщу бляшки. Бляшка плотнее налёта и её невозможно так же легко счистить. В местах скопления мягкого зубного налёта (зубной бляшки), на тех участках зубов, где нет необходимого самоочищения при жевании пищи, образуется зубной камень. Происходит пропитка зубной бляшки минеральными компонентами, что приводит к образованию твёрдой массы зубного камня [6,8]. Нередко зубной камень появляется у детей-подростков, с возрастом его количество увеличивается, особенно при плохой гигиене полости рта.

Зубной камень откладывается на шейках зубов, может покрывать часть коронки и корня.

Причинами возникновения зубного камня являются: нерегулярная и неправильная чистка зубов, преобладание мягкой пищи в рационе человека, жевание преимущественно только одной стороной челюсти (левой или правой), использование некачественных зубных щёток и паст, нарушение обмена веществ, неправильное положение зубов, шероховатая поверхность вследствие установки пломб, ортодонтических и ортопедических конструкций. Отсутствие или недостаточная полировка зубов после профессиональной гигиены полости рта у стоматолога также приводит к быстрому повторному отложению зубного налёта и зубного камня [3,6].

Классификация твердых зубных отложений производится по локализации — зубной камень делят на наддесневой и поддесневой (в зависимости от соотношения с краем десны) [3].

Наддесневой зубной камень виден невооружённым глазом. Он имеет белый или желтоватый цвет, глинообразную или твёрдую консистенцию. При воздействии специальным инструментом легко отделяется от поверхности зуба.

Поддесневой зубной камень обычно твёрдый и плотный, он обнаруживается только стоматологом при помощи специальных инструментов (зонда). Имеет зеленовато-чёрный или тёмно-коричневый цвет, плотно прилегает к поверхности корня зуба [3].

Наслоения зубного камня на поверхности зубов традиционно рассматривается как вредный для здоровья человека процесс. Наддесневой зубной камень может способствовать развитию рецессии

десны, а в области зубов, на которых существует поддесневое наслоение зубного камня, чаще всего нарушается периодонтальное прикрепление. Однако негативное влияние зубного камня возникает в значительной степени благодаря неминерализованной биопленке, содержащей условно-патогенные бактерии и покрывающей внешние поверхности зубов и структурные лакуны, поскольку сам зубной камень демонстрирует незначительную патогенность при стерилизации от живых микроорганизмов.

Кроме того, следует отметить, что кариес зубов и зубной камень имеют противоположные биохимические процессы развития в ротовой полости. Кариес зубов (лат. caries) — сложный, медленно текущий патологический процесс, протекающий в твёрдых тканях зуба и развивающийся в результате комплексного воздействия неблагоприятных внешних и внутренних факторов. В начальной стадии развития кариес характеризуется очаговой деминерализацией неорганической части эмали и разрушением её органического матрикса в следствии преимущественно сахарозо-управляемой ацидогенной активности Streptococcus mutans и других кариесогенных видов бактерий в биопленках зубных бляшек. В конечном итоге это приводит к деструкции твёрдых тканей зуба с образованием полости в эмали и дентине, а при отсутствии лечения — к возникновению воспалительных осложнений со стороны пульпы и периодонта [4,7].

В отличие от этого, формирование кристаллов зубных камней зависит от прогрессивной минерализации, которая возникает в результате выделения минеральных солей фосфата кальция с секрета слюнных желез и жидкости десневой борозды даже при отсутствии микроорганизмов в зубных бляшках [3,6,7,9].

Зубной камень может даже образовывать поверхностные слои над существующими кариозными поражениями зубов и останавливать их прогрессирование, но это явление было редко задокументировано и редко рассматривалось в области кариесологии. Ранние наблюдения сообщали о клинической остановке нелеченых кариозных поражений, развивающихся у детей с диабетом, наслоениями обильного зубного камня, поскольку они были введены в гликемический контроль с помощью низкоуглеводной диеты, богатой минеральными солями [6,8]. В исследованиях, проводившихся на хомяках, было обнаружено, что образование зубного камня на внешней поверхности кариозных поражений корня приводило к остановке их прогрессирования, когда диета с высоким содержанием сахарозы, способствующей деминерализации эмали зубов, была заменена на белковую, которая способствует минерализации и развитию зубного камня [6,8].

Цель исследования

Изучение патогенного (кариесогенного) влияния зубного камня на эмаль зубов.

Материалы и методы

Нами было исследовано более 100 удаленных постоянных зубов (в основном моляры и резцы) без какой-либо сопроводительной демографической информации о пациенте, стоматологической диагностики, анамнеза и причины удаления, которые были отобраны на кафедре хирургической стоматологии и челюстно-лицевой хирургии Высшего государственного учебного заведения Украины “Украинская медицинская стоматологическая академия”. Из всех удалённых зубов было выбрано 60 зубов с наличием на них массивных отложений зубного камня. Исследуемые зубы сохранялись в 10% буферном физиологическом растворе и исследовались с помощью микроскопа с увеличением ×25 на наличие и расположение кариеса, зубного камня и биопленки зубного налета. Исследуемые зубы разделили на 2 группы по 30 единиц и сфотографировали их. Их изучение и фотодокументация осуществлены с помощью световых микроскопов МБС-9 и «Конус», оснащенных цифровой фотоприставкой.

Зубы первой группы подверглись профессиональной чистке, удалению зубного камня и поверхностного налёта с помощью ультразвукового скеллера и профилактической пасты «Depural Neo» (Spofa Dental), затем промыты и тщательно высушены. После этого на места удалённого зубного камня наносили индикатор кариеса «Izumrud» (Latus) на 10 секунд по инструкции, затем смывали его с поверхности зуба дистиллированной водой под давлением. Кариес-маркер «Izumrud» представляет собой низковязкую, прозрачную жидкость зеленого цвета, в состав которой входят поверхностно-активный носитель, активатор, краситель, наполнитель.

Краситель соединяется с денатурированным коллагеном, содержащимся в кариозном дентине и эмали. Окрашивает его за 10 секунд, что позволяет удалить только наружную окрашенную часть дентина и эмали, не затрагивая неинфицированные области. Индикатор кариеса «Izumrud» не окрашивает непораженный дентин и здоровую эмаль. Зубы после промывания кариес маркера высушивались и изучались под микроскопом с увеличением ×25 .

Зубы второй группы были очищены от мягкого зубного налёта с помощью профилактической пасты «Depural Neo» (Spofa Dental), без удаления твёрдых зубных отложений (зубного камня). Зубы тщательно промывались дистиллированной водой и просушивались струёй теплого воздуха до полной сухости. Очищенные и высушенные зубы помещали в кюветы соответствующего размера и заливали эпоксидной смолой, в качестве которой служил эпоксидный клей «Химконтакт-Эпокси», согласно методике, разработанной на кафедре анатомии человека Высшего государственного учебного заведе-

ния Украины «Украинская медицинская стоматологическая академия» [1,2,5]. После полимеризации эпоксидной смолы у нас получились эпоксидные блоки с заключёнными в них зубами. Данные блоки с помощью сепарационного диска делились пополам в продольном сечении зуба таким образом, что бы зубной камень тоже был сепарирован пополам. Отсепарированные половины эпоксидных блоков в дальнейшем подвергались более тонкой абразивной обработке с помощью шлифовальной бумаги убывающей зернистости до получения гладкой полированной поверхности.

После этого на зубной камень и поверхность эмали, прилегающую к нему, наносили кариес-маркер «Izumrud» (Latus) на 10 секунд, затем смывали его с поверхности зуба дистиллированной водой под давлением. Высушили и изучали их под микроскопом с увеличением ×25.

Результаты исследования

Минерализованные отложения зубного камня наблюдались на всех исследуемых зубах. В первой группе зубов, после удаления зубного камня и визуального изучения поверхности зубов, которая была покрыта камнем, под увеличением ×25, кариозные поражения не наблюдались. После обработки зубов кариес маркером Изумруд поверхности эмали, которые были покрыты твёрдыми зубными отложениями, окрашивание не наблюдалось, при этом на 18 из 30 изученных зубов первой группы были кариозные поражения в участках, не прикрытых зубным камнем. На 20 из 30 зубов были обнаружены пломбы. Индекс КПУ (в нашем случае нас интересовал именно кариес и наличие пломб) составил 76,6%. На 23 зубах из 30 были обнаружены кариозные поражения или пломбы. Поражение кариесом корней отмечалось на 9 зубах.

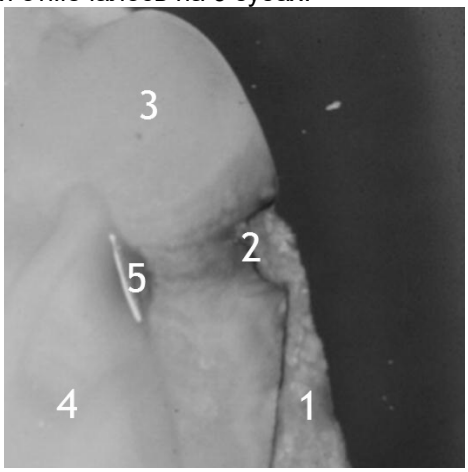

Рис 1. Срез эпоксидного блока с заключенным зубом (половина коронки) до окрашивания кариес маркером. Увеличение 30 крат.

1 – зубной камень; 2 – кариес в хронической стадии; 3 – эмаль; 4 – дентин; 5 – пигментация плащевого дентина

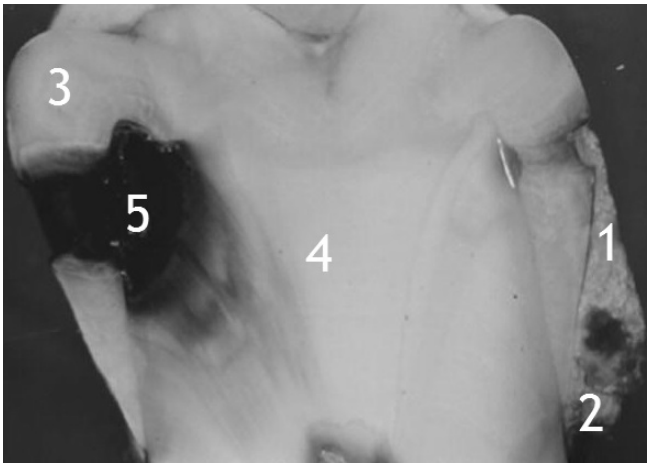

Рис 2. Срез эпоксидного блока с заключенным зубом до окрашивания кариес маркером. Увеличение 30 крат.

1 – наддесневой зубной камень; 2 – поддесневой зубной камень; 3 – эмаль; 4 – дентин; 5 – кариес

Во второй группе зубов, которые перед изготовлением эпоксидных блоков были так же изучены визуально с помощью микроскопа под увеличением х25, на 15 из 30 изученных зубов были кариозные поражения в участках, не прикрытых зубным камнем. На 16 из 30 зубов были обнаружены пломбы. Индекс КПУ (в нашем случае кариесы и пломбы) составил 60%. На 18 зубах из 30 были обнаружены кариозные поражения или пломбы. Поражение кариесом корней отмечалось на 8 зубах.

После изготовления эпоксидных блоков и окрашивания кариес маркером поперечных срезов отмечалось окрашивание эмали двух зубов из 30 исследуемых. На одном из этих двух зубов под зубным камнем был обнаружен кариес в стадии белого пятна, который слегка окрасился красителем. Кариозное поражение на втором зубе лишь немного распространялось в эмаль, с минимальными изменениями в дентине. Дефект стенки эмали был заполнен зубным камнем (рис. 1). При визуальном изучении поперечного среза данного зуба по контуру кариозной полости наблюдалась коричневая пигментация, характерная для неактивного или приостановленного кариеса. На другой поверхности этого зуба, на которых не было зубного камня, было кариозное поражение, которое проходило через всю толщину эмали, с темной пигментацией деминерализованного дентина, в пределах плащевой зоны (рис. 2).

Во всех блоках, которые были обработаны кариес маркером, твёрдые зубные отложения, прикреплённые к эмали и цементу, окрасились с разной степенью интенсивности.

Обсуждение

Результаты нашего наблюдения свидетельствуют о защитном эффекте наслоения зубного камня от поверхностной деминерализации эмали. Всего два случая кариозного поражения зубов было об-

наружено под поверхностями, покрытыми зубным камнем, на 60 исследуемых зубах. Важно отметить, что в обоих случаях кариес под зубным камнем был в хронической стадии, что может свидетельствовать о том, что деминерализация эмали в данных участках могла возникнуть до отложения зубного камня, при этом, уже под образовавшимся зубным камнем, кариес мог перейти в хроническую стадию. Полученные результаты также согласуются с концепцией о том, что зубной камень и кариес зубов несовместимы. Тот факт, что главный кариесогенный вид бактерий Streptococcus mutans не выявляется вовсе, а если и выявляется, то проявляет минимальную активность в культивированных микробиотических прикреплениях зрелых наддесневых и поддесневых отложений зубного камня [4,7,8].

Выводы

Выводы подтверждают взгляды Мюллеманна о зубном камне [7], который сказал, что "сложно рассматривать процессы кальцификации как преимущественно патогенные", и что "трансформация метаболически активных микробных колоний в неодушевленные кальцифицированные массы может быть интерпретирована как защитный механизм". Возможно, минерализация зубного камня как защитная реакция организма не происходит достаточно быстро для того, чтобы адекватно отверждать биопленки патогенных мягких зубных отложений и предотвращать их способность индуцировать кариес и пародонтологические заболевания. Лечебные мероприятия, проводимые для устранения данной проблемы, в первую очередь должны быть направлены на борьбу с патогенными бактериальными биопленками, которые могут колонизировать зубной камень, чем на остановку непосредственно минерализации зубного камня. Легче и прогностически более благоприятное периодическое удаление мягких и твёрдых зубных отложений с поверхности зубов, чем лечение кариеса и его осложнений.

Литература

1. Костиленко Ю.П. Структура эмали и её конфигурационные отношения с дентином жевательных зубов человека / Ю.П. Костиленко, Е.Г. Саркисян, Д.С. Аветиков, И.В. Бойко // Вісник проблем біології і медицини – 2014 – Вип. 2, Том 1 (107) – С. 193-197.
2. Костиленко Ю.П. Морфометрический анализ нижних больших коренных зубов человека / Ю.П. Костиленко, Е.Г. Саркисян // Експериментальна і клінічна медицина – 2014. №2 (63) – С. 87-90.
3. Пропедевтика терапевтичної стоматології: підруч. для студ. стом. факул. вищ. навч. закл. МОЗ України / [І.Я. Марченко, З.Ю. Назаренко, С.А. Павленкова та ін.]; під заг. ред. Ткаченко І.М.; ВДНЗУ «УМСА» – Полтава: ТОВ «АСМІ», 2016 р. – 439 с.
4. Albandar J.M Gingival inflammation and subgingival calculus as determinants of disease progression in early-onset periodontitis. / J.M. Albandar, A. Kingman, L.J. Brown [et al.] // J. Clin. Periodontol. – 1998. – №25. – P. 231–237.
5. Kostilenko Y.P. A method for making histological preparations equivalent to semithin sections with large examination areas for multipurpose morphological studies / Y.P. Kostilenko, I.V. Boiko, I.I. Starchenko, A.K. Prilutskii // Neuroscience and Behavioral Physiology. – 2008. – Vol. 38, № 9. – P. 897-899.
6. Mandel I.D. Calculus update: prevalence, pathogenicity and prevention / I.D. Mandel // J Am Dent Assoc. – 1995. – №126 – P. 573-580.
7. Mühlemann H.R. In vivo measurements of dental calculus. / H.R. Mühlemann // Ann. N. Y. Acad. Sci. – 1968. – №153. – P. 164–196.
8. Sidaway D.A. A microbiological study of dental calculus. The microbial flora of mature calculus. / D.A. Sidaway // J. Periodont Res. – 1978. – №13. – P. 349–359.
9. White D.J. Dental calculus: recent insights into occurrence, formation, prevention, removal and oral health effects of supragingival and subgingival deposits. / D.J. White // Eur. J. Oral. Sci. – 1997. – №105. – P. 508–522.

Реферат

ВПЛИВ ТВЕРДИХ ЗУБНИХ ВІДКЛАДЕНЬ НА ПОВЕРХНЕВУ ДЕМІНЕРАЛІЗАЦІЮ ЕМАЛІ.

Саркісян Е.Г., Ткаченко І.М.

Ключові слова: карієс, зубний камінь, демінералізація, зубна бляшка, карієс маркер.

Метою нашого дослідження було вивчення патогенного впливу зубного каменю на емаль зубів. Нами було відібрано 60 зубів з наявними на них масивними відкладеннями зубного каменю. Досліджувані зуби зберігалися в 10% буферному фізіологічному розчині і досліджувалися за допомогою мікроскопа зі збільшенням × 25 на наявність і розташування карієсу, зубного каменю і біоплівки зубного нальоту. Досліджувані зуби розділили на 2 групи по 30 одиниць. Зуби першої групи піддалися професійному чищенню, видаленню зубного каменю і поверхневого нальоту. На місця видаленого зубного каменю наносили індикатор карієсу «Izumrud» на 10 секунд за інструкцією, потім змивали його з поверхні зуба дистильованою водою під тиском і висушували. Зуби другої групи були очищені від м'якого зубного нальоту, укладені в епоксидні блоки. Блоки були оброблені відповідно до обраної методики і пофарбовані карієс-маркером. Всі отримані матеріали були вивчені під мікроскопом. Результати нашого спостереження свідчать про захисний ефект нашарування зубного каменю від поверхневої демінералізації емалі.

Summary

INFLUENCE OF HARD DENTAL DEPOSITS ON ENAMEL SUPEERFICIAL DEMINERALIZATION

Sarkisyan E.G., Tkachenko I.M.

Key words: caries, dental calculus, demineralization, dental plaque, caries-marker.

The purpose of our work was to study the pathogenic effect of calculus on the dental enamel. We selected 60 teeth affected with massive dental calculus deposits. The test teeth were stored in 10% buffered physiological solution and examined with a microscope (resolution × 25) for the presence and location of caries, calculus, and biofilms (plaques). The tested teeth were divided into 2 groups of 30 ones in each. The teeth of the first group underwent professional cleaning, removal of calculus and superficial plaque, at the sites where dental calculus had been removed, the «Izumrud» caries indicator was applied for 10 seconds ac-

cording to the instructions, then washed off from the surface of the tooth with distilled water under pressure and then dried. The teeth of the second group were cleaned off soft plaque, fixed in epoxy blocks. The blocks were processed according to the chosen technique and colored with the caries-marker. All received materials were studied under a microscope. The results of our observation testify to the protective effect of dental calculus depositions against enamel superficial surface.

УДК 616.21-053.5/.7-005:616.314.

Сокологорська-Никіна Ю.К., Куроєдова В.Д.

АНКЕТУВАННЯ ГЛУХИХ ДІТЕЙ ТА ПІДЛІТКІВ ДЛЯ ОЦІНКИ ЇХ БАЗОВИХ СТОМАТОЛОГІЧНИХ ЗНАНЬ

ВДНЗУ «Українська медична стоматологічна академія», м. Полтава

Було проведене анкетування для оцінки стоматологічних та ортодонтичних знань за спеціально розробленою анкетою «Аналіз рівня стоматологічних та ортодонтичних знань у дітей із вадами слуху» 61 дітей та підлітків із вадами слуху 6-22 років, що навчаються в спеціалізованій школі-інтернаті та ПТУ № 23 м. Полтави з подальшим розподілом їх на групи. Деякі питання в анкеті стосувались гігієни порожнини рота. Після аналізу результатів анкетування в респондентів виявлено високі знання, що стосуються гігієни порожнини рота, проте більшість респондентів не мають достатніх знань з приводу наявності в них ортодонтичної патології. Також у більшості дітей з сенсорною депривацією слуху існує ризик порушення росту щелеп за рахунок зниження жувальної ефективності. Найменшу перевагу при проведенні вільного часу ДВС надають читанню, що потрібно враховувати при розробці програм профілактики стоматологічних та ортодонтичних захворювань.

Ключові слова: діти та підлітки з вадами слуху, зубощелепні аномалії, рівень гігієни, анкета, профілактика.

На сьогоднішній день проблема формування здорового покоління та впровадження здорового образу життя привертає увагу багатьох дослідників. Саме тому активно розробляються та впроваджуються державні проекти, до складу яких входять програми, що направлені на поліпшення здоров`я нації [5].

Одним із показників загального стану організму є стоматологічний статус. Через це розробка системи заходів, що спрямовані на зниження показників стоматологічної захворюваності населення, повинна бути невід'ємною частиною програм із оздоровлення нації. Особливо гостро це питання стосується незахищених верств населення, серед яких можна виділити групу інвалідів по слуху.

За даними Всесвітньої організації охорони здоров`я (ВООЗ) втрата слуху є одним із шести провідних захворювань (поряд з ішемічною хворобою серця, депресією, хворобою Альцгеймера) в промислово розвинутих країнах, що найбільше погіршують якість життя [9].

Медико-соціальний статус даної верстви населення є досить вразливим в питаннях стоматологічної просвіти. Адже людина, що не може нормально спілкуватись за допомогою вербальних методів комунікації, неспроможна повноцінно існувати в суспільстві та повністю реалізувати себе як особистість в соціальній сфері [7]. Особливо негативний вплив зниження та відсутність слуху відчувається в дитячому віці.

У дітей та підлітків із сенсорною депривацією слуху змінюється психоемоційне формування особистості, що негативно впливає на стосунки з оточуючими. Діти з вадами слуху (ДВС) потребують більш пильного нагляду лікарів різних спеціальностей та специфічного підходу до себе [4].

Показники поширеності карієсу в дітей та дорослих із вадами слуху є досить високими і залежать від віку, економічного статусу, низької освіченості та низької гігієни [10]. Через специфіку мовної артикуляції (або при її відсутності) зубощелепний апарат глухих дітей має ряд особливостей. Зміна функції м`язів язика призводить до морфологічних змін при нормальному прикусі та посилює вже існуючий неправильний прикус [1,8]. Доведено, що ортодонтичні проблеми в глухих дітей зустрічаються частіше, ніж в дітей із нормальним слухом [6].

Раціональна гігієна порожнини рота є найбільш ефективною та економічно виправданою мірою з точки зору профілактики стоматологічних захворювань, саме тому розробка та впровадження програми профілактики стоматологічних та ортодонтичних захворювань, що будуть доступні для інвалідів по слуху, є однією з актуальних задач в стоматології [2,11].

Мета дослідження

Ми поставили собі за мету розробити інформативну анкету, що дозволяє отримати попередню оцінку знань глухих дітей та підлітків стосовно гігієни порожнини рота, відношення їх до свого стоматологічного здоров`я та виявити можливі фактори ризику щодо наявності шкідливих.