

# КЛИНИЧЕСКАЯ ЭНДОДОНТИЯ



## ЭНДОДОНТИЧЕСКОЕ ЛЕЧЕНИЕ. ОБТУРАЦИЯ КОРНЕВЫХ КАНАЛОВ

ПОСОБИЕ ДЛЯ ВРАЧЕЙ-СТОМАТОЛОГОВ  
(Раздел 6)

---

Под общей редакцией  
профессора Т. П. Скрипниковой

Скрипникова Т.П., Скрипников П.Н.,  
Просандеева Г.Ф.

# **КЛИНИЧЕСКАЯ ЭНДОДОНТИЯ**

*(Пособие для врачей-стоматологов)*

**РАЗДЕЛ 6.**  
**«Эндодонтическое лечение.  
Обтурация корневых каналов»**

Полтава 2005

## КЛИНИЧЕСКАЯ ЭНДОДОНТИЯ

*(Пособие для врачей-стоматологов)*

Авторы: проф. **Скрипникова Т.П.**, проф. **Скрипников П.Н.**, доц. **Просандеева Г.Ф.**

Под общей редакцией проф. **Скрипниковой Т.П.**

*Пособие посвящено актуальному вопросу стоматологии — эндодонтии. Оно включает разделы: индивидуальные различия в строении корней зубов и корневых каналов; клиника пульпита, периодонтита; рентгенологические признаки заболеваний пульпы и периодонта; оснащение рабочего места врача; методы обработки корневых каналов, их obturация; ошибки, осложнения, возникающие в процессе работы, их профилактика; физические факторы в эндодонтии.*

*При написании использованы современные достижения стоматологии по этому разделу.*

Рецензенты: Зав. кафедрой терапевтической стоматологии Харьковского института усовершенствования врачей доктор медицинских наук, профессор **В.Ф.Куцевляк**;  
Зав. кафедрой терапевтической стоматологии Днепропетровской Государственной медицинской академии доктор медицинских наук, профессор **И.С.Мащенко**.

Раздел 6. **«Эндодонтическое лечение. Obturация корневых каналов»** – проф. **Скрипников П.Н.**, проф. **Скрипникова Т.П.**, доц. **Просандеева Г.Ф.**,

*В пособии изложены принципы эндодонтического лечения, техника обработки корневых каналов. Дана классификация материалов для obturации корневых каналов, их клиническая оценка. Представлен термофил и техника работы с ним. Указаны основные ошибки и осложнения при эндодонтических вмешательствах.*

# ПРИНЦИПЫ ЛЕЧЕНИЯ ПЕРИОДОНТИТА

Методами лечения периодонтита являются консервативный, консервативно-хирургический и хирургический. В последние годы за счет технического оснащения, применения новых технологий значительно расширились показания к консервативному, а также к консервативно-хирургическому методам лечения.

Лечение периодонтита выходит за рамки больного зуба, являющегося причиной поражения периодонта, и состоит в ликвидации инфекционного очага, что способствует предупреждению сенсбилизации организма, предотвращению развития воспалительных процессов в челюстно-лицевой области, заболеваний внутренних органов.

Лечение периодонтита представляет довольно сложную задачу. Объектами воздействия при этом оказываются инфицированные макро- и латеральные каналы, микроканалцы, ткань периодонта, что и определяет принцип тройного воздействия по И.Г. Лукомскому. Он обоснован патологоанатомическими и патофизиологическими изменениями, которые происходят в периодонте на разных этапах развития патологического процесса с учетом биологических особенностей тканей.

Тактика врача при лечении периодонтита зависит от этиологии воспалительного процесса, клиники, течения заболевания.

## **Острый токсический периодонтит**

Успех лечения обеспечивается быстрой эвакуацией содержимого корневого канала, отказом от применения сильнодействующих препаратов и использованием антидотов. Так, при мышьяковистом периодонтите применяются унитиол, йодистые препараты в виде растворов для промывания корневых каналов или для электрофореза.

Применение сильнодействующих препаратов может привести к экссудативным процессам. В таких случаях следует фракционно убрать содержимое корневых каналов и применить антиэкссудативные препараты (растворы йодистых препаратов, 0,15% фу-

разолин, гидрокортизон и др.), ферменты, антисептики. Каналы промывают этими растворами и турунды, смоченные одним из них оставляют под герметическую повязку на 1-2 суток. Пломбирование корневого канала проводят обычно во второе, реже в третье посещение.

### **Острый травматический периодонтит**

Лечение острого апикального периодонтита, вызванного травмой, сводится к устранению причины и назначению симптоматического лечения в сочетании с физиотерапевтическими процедурами, по показаниям шинированию. При значительной травме, сопровождающейся смещением зуба, подозрении на повреждение нервнососудистого пучка необходима проверка электровозбудимости пульпы зуба, рентгенография, чтобы исключить возможный перелом корня, вывих.

Повторные исследования состояния пульпы и периодонта следует провести не ранее 3-х - 4-х недель после травмы. При дальнейшем резком снижении электровозбудимости или появления околоверхушечного воспалительного очага проводится соответствующее лечение зуба.

Исходом острого травматического периодонтита может быть выздоровление. Периодонт, как правило, не восстанавливается до исходного состояния, в фокусе воспаления образуется грубая рубцовая ткань. Однако свои функции такой периодонт выполняет вполне удовлетворительно.

Менее благоприятным исходом является переход острого воспаления в хронический процесс. Наиболее тяжелый исход острого периодонтита - периостит или остеомиелит.

### **Лечение острого верхушечного периодонтита инфекционного происхождения**

Лечебные мероприятия осуществляют в зависимости от фазы острого воспаления. В начальном периоде (фаза интоксикации), когда экссудативные проявления слабо выражены, не возникает необходимости раскрытия апикального отверстия. После удаления содержимого корневого канала антисептик вводится в канал на 1-2 суток под герметическую повязку.

В более позднем периоде - в разгар острого воспаления периодонтита (стадия выраженного экссудативного процесса), зуб необходимо оставить открытым на несколько дней для создания оттока экссудата через корневой канал. Обязательным в этих случаях является раскрытие эндодонтическим инструментом верхушечного отверстия корня зуба.

В выраженной стадии острого периодонтита, осложненного периоститом, проводится горизонтальный разрез по переходной складке, дренаж.

При наличии явлений интоксикации (стойкая головная боль, повышение температуры, слабость, изменение формулы крови и др.) необходимо назначить больному инъекции антибиотиков или их прием внутрь, сульфаниламиды по схеме в сочетании с ненаркотическими анальгетиками. Для повышения иммунологических сил организма рекомендуются также поливитамины. В качестве гипосенсибилизирующих средств назначаются хлорид кальция или диазолин, супрастин, димедрол и др. в общепринятых дозах.

Лечение острого периодонтита в однокорневых зубах заканчивают, как правило, во время второго посещения через 5-7 дней после ликвидации болевых ощущений, прекращения выделений экссудата из корневого канала, при наличии безболезненной перкуссии зуба и пальпации десны. Если эти симптомы сохраняются, то проводят 1-2 процедуры анод-гальванизации или электрофореза 10% раствора йодистого калия.

В настоящее время стоматологи обосновано в эндодонтической практике применяют препараты гидроксида кальция. Они обладают антибактериальным действием за счет разрушения мембраны клеток бактерий, белковых структур, растворяют некротизированную ткань, останавливают кровотечение; стимулируют функцию остеобластов. Наиболее часто в клинике используют такие препараты:

- Реоган-Ратид (Виваведен)*
- Каласепт (Скания-дентал)*
- Эндокал (Септодонт)*
- Ультракал (Ультрадент)*
- Пальпадент (Палодент)*
- Мультикал (Палодент)*
- Кальсепт (Омега-Дент) и др.*

## Лечение хронического верхушечного периодонтита

Лечение хронического верхушечного периодонтита представляет собой довольно сложную и трудоемкую задачу. Своеобразие клинического течения заболевания, многообразие форм его проявления, анатомо-топографические особенности строения корней и корневых каналов, периодонта, индивидуальная реактивность организма и большой выбор медикаментозных средств создают вариабельность в тактике врача при лечении периодонтита.

Объектами терапевтического вмешательства, как и при остром периодонтите, является система макро- и микроканалов, периапикальная область. Воздействию на последнюю уделяется особое внимание, т.к. хроническое продуктивное воспаление может служить источником развития хронической инфекции и хронической интоксикации. Иммунодепрессивный характер воспалительной реакции при хроническом верхушечном периодонтите обосновывается еще и тем, что клеточные композиции очага воспаления содержат Т- и В-лимфоциты, которые являются медиаторами аллергических реакций замедленного типа.

Рядом авторов выявлена закономерная зависимость исхода околоверхушечных заболеваний от состояния неспецифической резистентности организма (Овруцкий Г. Д., Миронова В. В., Ковязина С. Б.).

Основными этапами в лечении хронического верхушечного периодонтита являются:

- **воздействие на микрофлору корневых макро- и микроканалов;**
- **устранение влияния биогенных аминов;**
- **снятие воспалительных явлений в периодонте;**
- **стимуляция регенерации всех составляющих компонентов тканей периодонта.**

На сегодняшний день нет разногласий в том, что микроорганизмы и продукты их жизнедеятельности должны быть удалены из каналов механическими и химическими методами. Причем каждый в отдельности метод недостаточно эффективен, а их сочетание утвердилось как **химико-механическое** препарирование корневого канала.

Анализ публикаций последних лет по данной теме позволяет определить в эндодонтии алгоритм (Боровский Е.В., 1997; Иоффе Е., 1997; Мамедова Л.А., 1997 и др.).

# АЛГОРИТМ В ЭНДОДОНТИИ

Эндодонтические вмешательства следуют в логической последовательности, при этом выделяются основные этапы:

- I. Клиническая диагностика, рентгенологическое обследование.
- II. Обезболивание.
- III. Изоляция.
- IV. Раскрытие полости зуба, создание доступа к устьям каналов.
- V. Определение устьев каналов.
- VI. Определение рабочей длины.
- VII. Механическая и медикаментозная обработка корневых каналов.
- VIII. Обтурация корневых каналов.
- IX. Контрольное рентгенологическое обследование.

## **I. Клиническая диагностика, рентгенологическое обследование**

На основании данных субъективного и объективного обследования врач имеет возможность выдвинуть диагностическую гипотезу, а затем поставить окончательный диагноз с помощью рентгенологического обследования.

**Диагностическое рентгенологическое обследование** позволяет:

- уточнить клинический диагноз;
- определиться в выборе метода лечения;
- установить предполагаемую рабочую длину корней;
- составить представление об особенностях расположения каналов, их формы, направления, состояния просвета корневых каналов;
- выявить степень пломбирования корневых каналов, наличие инородных тел, перфораций, переломов;
- характер патологических изменений в периапикальных тканях и т.д.



## II. Обезболивание

Многие пациенты нуждаются не только в обезболивании, но и в премедикации. Снизить эмоциональное напряжение возможно медикаментозными препаратами, такими, как диазепам, настойка валерианы (60 капель), пустырника (60 капель), корвалол или валокордин (30 капель). Этот вид медикаментозной подготовки называется седативная премедикация.

В эндодонтии, в основном, применяются препараты для местной анестезии. Арсенал лекарственных средств в последние годы значительно расширился. Вместе с тем существуют критерии выбора анестетика и его использования при стоматологических вмешательствах. Этими критериями являются:

- **продолжительность манипуляции;**
- **потребность в гемостазе;**
- **необходимость в обезболивании после хирургического вмешательства;**
- **противопоказания к выбранному анестетику или вазоконстриктору.**

По продолжительности действия анестетики, применяемые в стоматологии, подразделяются на препараты короткого, промежуточного и длительного действия, а по типу соединения молекул - на эфирные и амидные.

К местным эфирным анестетикам относятся новокаин, кокаин, дикаин, применение которых в настоящее время ограничено в силу их токсичности и большого процента аллергических реакций. К амидным принадлежат лидокаин, тримекаин, мепивакаин, артикаин и другие.

В эндодонтии рекомендуется использовать среднедействующие (промежуточные) анестетики.

В связи с тем, что местные анестетики обладают сосудорасширяющим действием, современный их тип представляет собой комбинацию с вазоконстрикторами. В стоматологической практике применяются такие вазоконстрикторы, как адреналин в концентрации 1:50000, 1:100000, 1:200000; норадреналин 1:50000, 1:100000.

С учетом особенности их действия для пациентов с патологией сердечной деятельности предпочтительнее применять норадреналин, а при гипертонической болезни адреналин.

Стенли Маламед (1998) рекомендует в практике промежуточную группу препаратов (ожидаемая продолжительность анестезии пульпы около 60 минут) с вазоконстрикторами в следующей концентрации:

- **Артикаин 4% + эпинефрин (аналог адреналина) 1:100000 и 1:200000 (синоним Ультракаин).**
- **Лидокаин 2% + эпинефрин 1:50000, 1:100000, 1:200000.**
- **Мепивакаин 2% + левонордефрин 1:20000.**
- **Прилокаин 4%.**

В стоматологии в настоящее время наиболее широко применяется ультракаин, который имеет низкую токсичность, высокую анальгезирующую эффективность и степень диффузии, небольшой процент побочного действия.

Признание в клинике получил Убистезин 4% (артикаин 4%, адреналин 1:200000) как для инфильтрационной, так проводниковой анестезии. Этот анестетик эффективен при лечении зубов, их удалении, проведении оперативных вмешательств на околочелюстных мягких тканях. Анестезия наступает через 1-3 мин. после введения, длительность обезболивания составляет до 45 минут.

Убистезин форте 4% (атрикаин 4%, адреналин 1:100000) применяется как в терапевтической, хирургической стоматологии, так и в челюстно-лицевой хирургии. Длительность обезболивания составляет до 75 минут.

Для пациентов с повышенным риском (бронхиальная астма, аллергические реакции, эндокринные расстройства и др.) рекомендуется мепивастезин в котором только один единичный действующий ингредиент - 3% мепивакаин. Он не содержит сосудосуживающих агентов. Таким образом, достигается минимальная нагрузка на сердце и систему кровообращения. Риск аллергической реакции очень незначителен. Пациенты с повышенным риском, например, астматики, аллергики или пациенты с пониженной циркуляцией крови избавляются от нежелательных болевых ощущений на время непродолжительных вмешательств.

При лечении пульпита и периодонтита применяются инфильтрационная, проводниковая, спонгиозная, интралигаментарная, внутривульпарная анестезии. В настоящее время инъекции осуществляются также с помощью дентального картриджного шприца, картриджа с анестетиком, разовой иглы.

На верхней челюсти проводится инфильтрационная анестезия. При манипуляциях на верхних премолярах используется дополнительно небная анестезия. Для моляров нижней челюсти рекомендуется мандибулярная или торусальная анестезия. При пульпитах по необходимости целесообразна дополнительно внутрипульпарная инъекция. Также возможна спонгиозная, интралигаментарная анестезия.

В тех случаях, когда имеется обострение хронического периодонтита, явления периостита показана проводниковая анестезия. Эта рекомендация обусловлено тем, что в очаге воспаления местные анестетики теряют активность, инфильтрационная анестезия может способствовать диссеминации инфекции.

### **III. Изоляция зуба**

Эндодонтическое лечение затрудняется попаданием слюны в полость зуба. Существующие системы слюноотсосов, пылесосов, ватные валики обеспечивают относительную сухость. Абсолютную изоляцию обеспечивает коффердам .

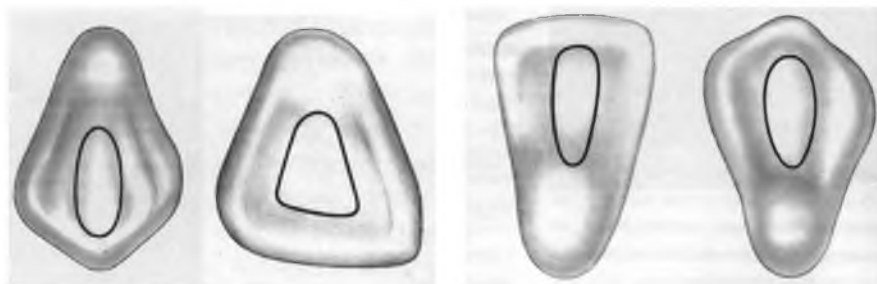
Чрезвычайно важен тот факт, что коффердам гарантирует безопасность работы с инструментарием. Это осложнения, которые возникают при попадании инструмента в дыхательные пути, желудочно-кишечный тракт.

### **IV. Раскрытие полости зуба, создание доступа к устьям корневых каналов**

Действия врача обусловлены клинической ситуацией: наличием кариозной полости, пломбы на жевательной, апроксимальной, пришеечной поверхностях, интактной коронкой зуба. Однако, во всех случаях для выполнения эндодонтических мероприятий должен быть прямолинейный подход к устьям и корневым каналам.

Б.Бризено (1998) описывает формы препарирования эндодонтических доступов в различных группах зубов, иллюстрируя их рисунками.

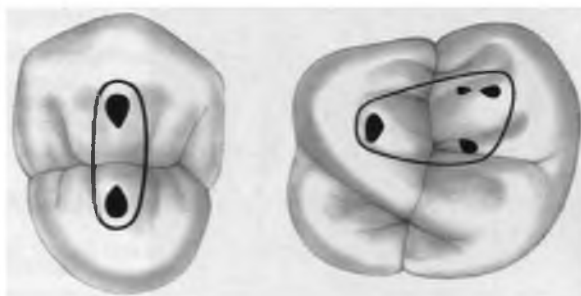
Для резцов и клыков прямолинейный доступ к корневым каналам создается трепанацией коронки вблизи режущего края, с оральной поверхности. Вся цервикальная и вестибулярная часть коронки сохраняется (рис. 1).



***Рис. 1. Центральные резцы и клыки верхней и нижней челюстей. Локализация и форма трепанационного отверстия***

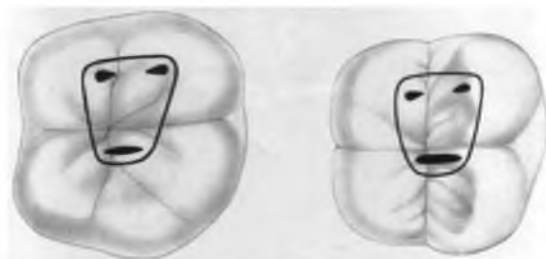
Первый премоляр имеет овальную форму пульповой камеры в орально-щечном направлении, она расширяется над расположенным в небной области входом в корневой канал

Для первого и второго моляра верхней челюсти характерно мезио-дистальное уплощение пульпарной полости, расположенной ближе к мезиальной части коронки зуба (рис. 2).



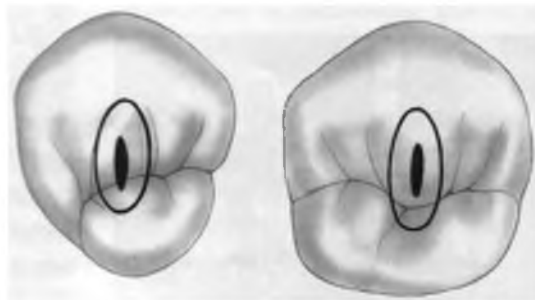
***Рис. 2. Первый премоляр и первый моляр верхней челюсти. Локализация и форма трепанационного отверстия***

Первым нижним молярам свойственен значительный наклон в язычную сторону при почти горизонтальном положении окклюзионных поверхностей. Из-за значительной ширины одного дистального корневого канала или двух различных дистальных корневых каналов, форма доступа к полости первых моляров нижней челюсти будет иметь вид трапеции. В том случае если моляры имеют один дистальный корневой канал, то форма доступа к полости будет треугольной (рис. 3).



*Рис. 3. Моляры нижней челюсти. Локализация и форма трепанационного отверстия*

В премолярах нижней челюсти пульповая камера овальной формы, сдавлена в мезиодистальном направлении (рис.4).



*Рис. 4. Премоляры нижней челюсти. Локализация и форма трепанационного отверстия*

Препарирование при наличии кариозной полости проводится с учетом топографии пульповой камеры, т.е. полость доступа должна находиться над пульповой камерой. Это относительно просто при кариозной полости на жевательной поверхности. Однако, полость II класса следует выводить на жевательную поверхность, а IV - на небную или язычную.

В отношении пришеечной полости и путей доступа существуют разные тактики:

- **пломбирование кариозной полости, а затем трепанация коронки зуба;**
- **трепанация коронки зуба, после законченного эндодонтического лечения применяется метод тоннельного пломбирования;**
- **в резцах и клыках кариозная полость “переводится” на небную или язычную поверхность.**

Этот этап во многих руководствах называется **препаровка контура** или **начальное раскрытие пульповой камеры**. Измененные ткани, разрушенные пломбы должны быть убраны. Техническое обеспечение следующее: высокая скорость, можно менять турбинный наконечник, круглый бор.

Затем следует **выявление** и **выделение пульповой камеры**. Скорость должна быть малая, в пределах 10 тыс. оборотов, боры круглые, размер №2 или №4.

После этого проводится **открытие** и **полное удаление крышки пульповой камеры**. Этот этап обозначается в руководствах как этап иссечения свода полости. При этом скорость должна быть малая, бор круглый, его движение осуществляется в виде запятых; или бор фиссурный, его движение следует по кругу. В настоящее время есть специальные эндодонтические боры с тупым кончиком. Их применение исключает возможность перфорации.

Выделены особенности этапов раскрытия пульповой камеры в премолярах и молярах.

Так, в связи с тем, что в премолярах верхней челюсти форма пульповой камеры овальная, вытянута в щечно-оральном направлении, то движения бором совершаются в сагитальной плоскости. В молярах верхней челюсти полость зуба соответствует четырехугольнику, в связи с этим движения бора осуществляются в сагитальной и трансверзальной плоскостях.

В молярах нижней челюсти форма доступа к пульповой камере будет чаще всего трапециевидной в первом моляре и треугольной во втором и третьем.

Существуют следующие варианты иссечения свода пульповой камеры в молярах:

**I вариант** - свод снимается круглым бором. В этом случае бор вводят через отверстие в полость зуба и снимают свод движениями с глубины кнаружи, в виде запятых.

**II вариант** - свод иссекается фиссурным бором. Бор вводят в перфорационное отверстие и планомерно снимают свод, совершая движения в молярах нижней челюсти» от дистальной точки к медиально-язычной и от нее к медиально-щечной. В молярах верхней челюсти движения будут от небной точки к дистально-щечной, от небной к медиально-щечной и от нее к дистально-щечной.

**III вариант** - вводят бор в вскрытый свод и продвигают вдоль стенок кариозной полости.

**IV вариант** - вводят бор в вскрытую точку свода, направляют к одной из стенок, а затем обводят бором весь свод. Крайне важно избежать как нарушения топографии пульповой камеры, так и повреждения дна. В этом плане формирующие эндодонтические боры с безопасным кончиком не имеют альтернативы.

## V. Определение устьев каналов

В ряде случаев врач сталкивается с трудностями при определении локализации устьев каналов, особенно, если ранее уже проводилось лечение. Чаще всего этот этап выполняется с помощью зонда для устьев корневых каналов. Также применяются красящие растворы для выявления устьев. Можно использовать препараты ЭДТА для нахождения проекции устьев каналов. Имеются рекомендации просвечивать пульповую камеру через стенки зуба фотополимеризационной лампой. Так как в устьях, как правило, концентрируется вторичный дентин, то в потоке света они выглядят темными точками.

## VI. Определение рабочей длины

Рабочая длина - это расстояние от опорного, наружного края зуба до физиологического отверстия. Она определяется с помощью таблиц, рентгеновского снимка, апекслокатора.

Б.Бризено (1998) указывает, что для окончательного определения рабочей длины можно использовать уравнение:

Чтобы получить значение фактической длины корневого канала, надо, пользуясь вышеприведенным уравнением, фактическую

$$\frac{\text{Фактическая длина измерительного инструмента}}{\text{Рентгенологическая длина измерительного инструмента}} = \frac{\text{Фактическая длина корневого канала}}{\text{Рентгенологическая длина корневого канала}}$$

длину инструмента, т.е. ту длину, на которую он введен в канал в мм, умножить на рентгенологическую длину канала и разделить на рентгенологическую длину введенной части инструмента.

Иногда применяется метод, при котором на измерительный рентгеновский снимок накладывается миллиметровая сетка.

Сравнительно точные данные можно получить с помощью эндометрического зонда. Однако диаметр этого инструмента начинается с 25 размера по ИСО.

Наиболее эффективными методами остаются **рентгенологический** и **апекслокация**, которая имеет ряд преимуществ. Достоинством апекслокации является её доступность и ограниченность противопоказаний. Этот метод позволяет определить истинное расположение апекса в корневом канале, реальную рабочую длину. Апекслокация дополняет дентальную рентгенограмму, настоятельно настораживает на наличие перфораций, переломов, снижается лучевая нагрузка, уменьшается количество рентгеновских снимков.

## **VII. Механическая и медикаментозная обработка корневых каналов**

Для качественного пломбирования корневого канала необходимо его прохождение, расширение и формирование в зависимости от предполагаемого метода obturации.

Существует две точки зрения на степень расширения корневого канала.

Одни авторы (Л.А.Мамедова, 1997) считают, что корневой канал должен быть разработан до заданного размера. Для этой цели предлагается таблица.

Другие, как указывает Б.Бризено, считают, что диаметр канала в результате препарирования определяется индивидуальным клиническим опытом. По этому вопросу пока не существует научно обоснованных принципов. Несомненно широко разработанный корневой канал создает условия для хорошей химической обработки, пломбирования. Однако, имеется вероятность снижения прочности стенок канала и срок сохранения зуба.

Препарирование канала в пределах его анатомического исходного состояния сохраняет стабильность корня. При этом чрезвычайно важно то, что макроканал рассматривается как «иригационный канал», дающий доступ лекарственных средств ко всей системе корневого канала.



*Справочная таблица для выбора размеров инструментов для расширения каналов*

<b>Формула зубов</b>	<b>Диаметр расширенного канала, подготовленного к пломбированию (№ файла по ISO)</b>
<u>1 1</u>	50-90
<u>2 2</u>	35-40 - при искривленном канале 50-70 - при прямом
<u>3 3</u>	50-70
<u>4 4</u>	40-60 - 1 канал 35-45 - 2 канал 30-35 - 3 канал
<u>5 5</u>	45-60 - 1 канал 35-45 - 2 канал 30-35 - 3 канал
<u>76 67</u>	45-60 - 1 канал медиально-щечный 30-40 - 2 канала в медиально-щечном корне 35-45 - дистально-щечный 45-60 - небный
<u>1 1</u>	35-45 - 1 канал 30-35 - 2 канал
<u>2 2</u>	35-45 - 1 канал 30-35 - 2 канал
<u>3 3</u>	45-60
<u>4 4</u>	40-60 - 1 канал 35-45 - 2 канал 30-40 - 3 канал
<u>5 5</u>	40-60 - 1 канал 35-45 - 2 канал
<u>6 6</u>	45-60 - дистальный 35-45 - медиальные каналы
<u>7 7</u>	45-60 - дистальный 35-45 - медиальные каналы

Существуют следующие основные технологии препарирования:

- **апикально-коронковая (снизу-вверх);**
- **коронково-апикальная (сверху-вниз);**
- **техника сбалансированной силы (метод Роана);**
- **комбинированные.**

Апикально-коронковые технологии предусматривают обработку корневого канала, начиная с апекса, а затем проводится подготовка канала, шаг за шагом, увеличивая размер инструмента. Методика более легкая в техническом исполнении. Однако, она затруднена в корневых каналах с сильным их изгибом и резко инфицированных, возможно блокирование корневого канала, проталкивание распада за верхушку.

Коронково-апикальные технологии характеризуются тем, что инструментальная обработка начинается от устьев канала и затем обрабатывается канал до апекса. Эта технология имеет преимущества, т.к. первоначально разрабатывается более технически трудная часть - устья корневых каналов. Здесь может быть вторичный дентин, дентикли и т.д. На раннем этапе очищается коронковая треть канала и это предупреждает инфицирование периодонта. При этой технологии более глубоко проникают орошающие растворы, а инструмент не встречает препятствий при прохождении в канале. Эта технология предотвращает изменение показателей рабочей длины. Однако, при ее выполнении традиционным инструментом К-типа возможны затруднения: ступеньки на стенках канала, перфорации, блокировки.

**Апикально-коронковая технология** имеет следующие наиболее распространенные методики:

- **стандартизованная (стандартная);**
- **шаг-назад (step-back, поэтапного возвратного движения);**

**Стандартизованная (стандартная) методика** разработана для округлых корневых каналов, не имеющих большого диаметра и изначально возникла как подготовка для пломбирования одиночными, гуттаперчевыми штифтами. Она не рекомендуется для каналов, имеющих щелевидную, овальную, полигональную форму.

*Этапы её выполнения:*

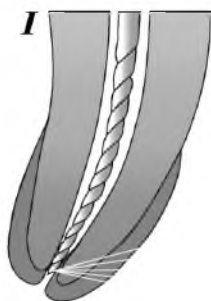- Проводится определение рабочей длины.
- После этого в канал вводят римеры, начиная с малых размеров и вращательными движениями захватывают и извлекают дентин. Ка-

нал последовательно расширяется все большими размерами файлов, пока в апикальной части размер инструмента будет не менее №25.

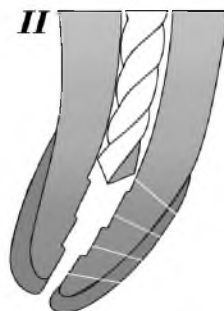Рекомендуется для избежания осложнений (поломка инструмента, перфорации стенок канала), использовать обработку 1/3 апикальной части канала римером, а 2/3 коронковых файлом. Возможно следующее сочетание: прохождение канала К-файлами, а очищение и расширение Н-файлами. При стандартной методике все инструменты проводят обработку корневого канала по всей рабочей длине - шаг за шагом.

Методика **шаг-назад**, step-back, поэтапного возвратного движения (рис. 5).

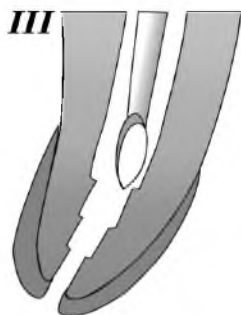**Рис. 5. Методика «step-back»**



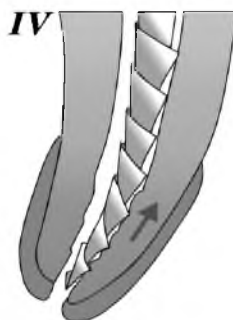
**I**  
**Очистка и расширение апикальной части корневого канала**



**II**  
**Стадия обработки корневого канала**



**III**  
**Расширение устьев и средней части корневого канала гейтс-дрель бором и пьезо-римером**



**IV**  
**Сглаживание ступенек на границе апикальной и средней части корневого канала при помощи Н-файла**

### *Этапы ее выполнения:*

- Определение рабочей длины.
- Затем в канал вводится файл, который без усилий помещается на рабочую длину. Движения инструмента в сторону апекса способом «тяги-толкай» возвратно-поступальные только на 1/4 оборота. Пиление стенок проводится по кругу, в последующем увеличивая размер файла. Обрабатывается апикальная часть канала до 25 размера.
- Канал расширяется следующими размерами файлов и каждый из них на 1 мм вводится на меньшую глубину: 30 не доходит на 1 мм до апекса, 35 - на 2 мм, 40 - на 3 мм, 45 - на 4 мм и т.д.
- После применения каждого файла проводится резюмирование, т.е. повторение обработки канала файлом на размер меньше. Это позволяет избежать блокировки канал dentинными опилками.
- Коронковая часть канала может быть подготовлена эндодонтическими борами Гейтс Глиден, Ларго 1,2,3 номерами.
- Сглаживание ступенек на границе апикальной и средней части корневого канала осуществляется при помощи Н-файла.

### **Техника «шаг-вниз»**

#### *Этапы этой техники:*

- на глубину 16-18 мм или до первого корневого изгиба обрабатывается коронковый участок канала К-файлами, начиная с 15 или 20 размера в широких каналах; 08-10 в узких для того, чтобы раскрыть канал;
- дрелями Гейст с 1 по 3 номер обрабатывают устье на глубину 2-3 мм;
- затем проводится определение рабочей длины;
- обработка апекса осуществляется согласно технике step-back.

### **Метод двойного расширения**

#### *Этапы его выполнения:*

- определение рабочей длины;
- после этого вводится файл по объему канала на глубину 14 мм (например 40);
- следующий файл меньше на номер (например 35) и вводится на 1 мм глубже;
- следующий файл вновь меньше на номер (например 30) и вводится на 1 мм глубже, и так до достижения обработки по всей длине;
- обработка апекса проводится техникой step-back.

**От коронки вниз без давления.** Эта техника применяется в изогнутых каналах для сохранения их анатомической формы.

*Этапы метода следующие:*

- вводится первый файл 35 размера на глубину 16 мм или до первого препятствия, обрабатывается канал;
- устанавливается условная рабочая длина по данным рентгенснимка, не доходя до апекса на 3 мм;
- вновь вводится файл 35 размера, совершается 2 полных оборота без апикального давления, затем вводятся меньшие файлы и совершаются движения двух оборотов так, до достижения полной рабочей длины;
- рентгенологическое подтверждение полной рабочей длины;
- вводится файл 40 размера и вновь повторяется алгоритм, пока апикальная часть канала не будет расширена до нужного диаметра, а канал обретет округлую форму.

**Метод «сбалансированной силы»,** метод Роана. Техника получила распространение как метод врачебного выбора при искривленных корневых каналах. Условием для выполнения этой техники является:

Каналы разрабатываются по выбору заранее разработанных заготовок, размеров, три из которых являются основными 45; 60; 80.

Для работы применяются специально модифицированные инструменты, обозначенные как К-файлы. Также используются гибкие инструменты, флексоримеры, флексофайлы. Они произведены из заготовки, проволоки треугольного сечения, методом скручивания, причем касательный угол витков около 60°.

Режущие края файла соприкасаются со стенками канала под одинаковым углом вне зависимости от направления вращения. Поэтому режущая эффективность одинаковая как по, так и против часовой стрелки.

*Этапы этого метода следующие:*

- определение рабочей длины;
  - обработка корневого канала от меньшего размера к большему, по фазам;
- 1 фаза – введение инструмента в канал, поворот на 90°, максимально 180°, слегка надавливая (проникновение);

- 2 фаза – вращение против часовой стрелки в апикальном направлении максимально на  $120^{\circ}$ , сильно надавливая (расширение);
- 3 фаза – два полных оборота по часовой стрелке с одновременным выведением инструмента, опилок дентина, детрита;
- возможна обработка устьев Гейтс-Глиден.

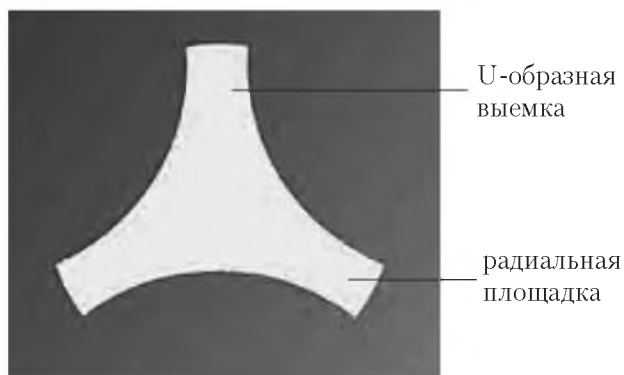
### **Комбинированная техника (сочетание «краун-даун» и «степ-бек»)**

Препарирование корневого канала начинается с расширения его коронковой трети с помощью боров Гейтс-Глиден от 1 по 6 размер. Первые номера (1-3) вводят до 1/2 части канала, а номера 4, 5, 6 формируют только устье. Препарирование остальной части канала осуществляется в технике степ-бек, с выравниванием стенок Н-файлом.

Анализ используемого эндодонтического инструмента врачами-стоматологами, свидетельствуют о том, что файлы из нержавеющей стали в работе многих кабинетов занимают основной объем. Несомненно этот инструмент имеет достоинства: его доступность, мануальность, нуждаемость в нем при работе с любыми другими системами, отсутствие необходимости приспособлений для их использования, в частности электрических приводов. К недостаткам инструмента К-типа относятся: медленное препарирование, агрессивность инструмента, недостаточная гибкость, малая конусность (2%). В связи с этим постоянно совершенствуется эндодонтический инструмент. Препарирование корневого канала может быть выполнено как ручным инструментом (К-типа, Н-типа) так и никельтитановым инструментом (U-тип), к которому относятся Профайлы. Никельтитановый сплав обеспечивает инструменту особую гибкость. Это свойство позволяет осуществлять препарирование почти всех типов корневых каналов. **Профайлы** соответствуют стандарту ИСО, они адаптированы к технике **Crown-Down**.

Каждый номер инструмента представлен в 3 разных конусностях. Устьевые профайлы (три кольца на хвостовике) предназначены для начального устьевого препарирования; 6% конусности (два кольца на хвостовике) для средней части корневого канала; 4% (одно кольцо на хвостовике) - для апикального препарирования. Это обуславливает особенность препарирования: фрагментарное, поэтапное, от большей конусности к меньшей, то большего инструмента к меньшему. Применение Профайлов не нарушает анатомию корневого канала, а конусное препарирование обеспечива-

ет в дальнейшем использование различных технологий obturации корневого канала. Безопасный кончик предупреждает перфорации и определяет режим работы с легким апикальным давлением. Профайлы созданы как пассивный инструмент. Его грани трут, скребют дентин канала, скользят по дентину. Эта особенность осуществлена следующим техническим решением, которое наглядно видно на поперечном сечении инструмента.



**Рис 7. Поперечное сечение инструмента**

Скольжение, трение по дентину канала обусловлено симметричными радиальными площадками. Они исключают самонарезание и способствуют мягкой, плавной обработке корневого канала.

Однако, за счет трения образуется на стенках корневого канала «смазанный слой». Он состоит из обрывков пульпы или ее распада, микроорганизмов, патологически измененного дентина, имеет высокую степень инфицированности, закупоривает вход в латеральные каналы и микроканалы. Сохраненный «смазанный слой» является отрицательным моментом при пломбировании корневого канала, так он мешает адгезии силера к микроканальцам и заполнению латеральных каналов. Наличие трения вызывает необходимость соблюдения правил работы профайлами:

- продолжительность работы до 10 сек;
- промывание 3% или 5% раствором гипохлорита после работы каждого инструмента, использование эндодонтического шприца с эндодонтическими иглами;
- смазка инструмента и канала одним из смазочных материалов;
- прерывистые движения вверх-вниз на 2 мм в канале.

Профайлы являются машинным инструментом, вращаются в полном,  $360^{\circ}$ , ротационном режиме. Для их вращения нужны специальные электрические приводы, которые имеют мощный вращательный момент, контролируемое количество оборотов (200-400 об/мин).

К таким электрическим приводам относятся эндодонтические наконечники в редукции 1:64, 1:128, наконечник Антожир Нити-Контроль. Последний имеет 4 степени торка, систему реверса.

В практике используются также компьютеризированный эндодонтический наконечник с интегрированными функциями измерения и препарирования TriAuto ZX (Morita). Эффективны в работе эндодонтические моторы.

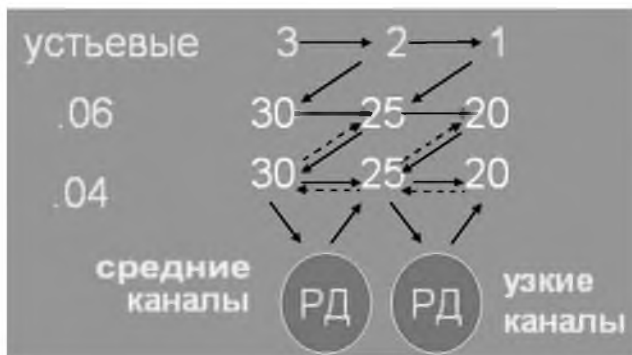Профайлы имеют достоинства в применении за счет особой гибкости инструмента:

- безопасности в работе;
- легкости работы низкоскоростным мотором;
- отсутствие искажений анатомии корневого канала;
- значительной экономии рабочего времени;
- меньшего количества эндодонтического инструментария.

В работе с Профайлами следует строго придерживаться протокола, который утвержден фирмой разработчиком. При применении Профайлов для препарирования также соблюдаются этапы: клиническая диагностика, обезболивание, изоляция, раскрытие полости зуба, создание доступа к устьям каналов, определение устьев каналов, определение рабочей длины, причем рабочая длина может быть примерная (возьмем ее в клинической ситуации 21 мм.). Следующий этап создание «ковровой дорожки» в канале инструментом К-римером №8, №10, №15 на рабочую длину. Эта необходимость вызвана тем, что Профайл должен следовать по ходу канала, т. к. кончик файла является нережущим.

В зависимости от размера и формы канала выбирается размер инструмента. Для узких каналов это будут Профайлы №25, №20; для средних №35 и №30; для широких №40 и №35 и т. д. то есть инструментарий сгруппирован в трех сериях конусности и двух размерах.





**Рис 8. Стандартная последовательность применения Профайлов для узких и средних каналов**

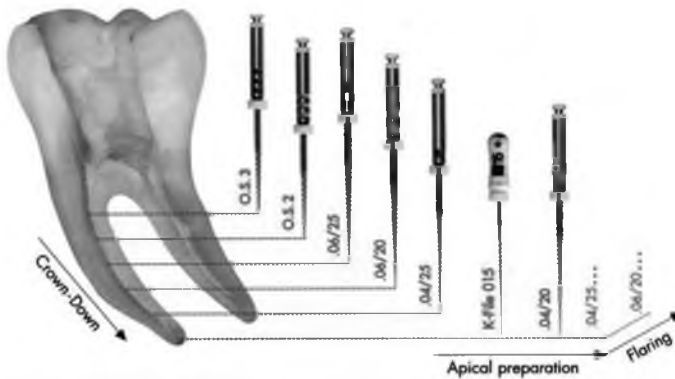
Прохождение корневого канала («краун-даун») начинается после создания оптимального доступа к устьям каналов, их определения, выполнения «ковровой дорожки», препарированием коронковой части канала на 2-3 мм орифес шейперс от большего инструмента (красный) к меньшему который проникает на глубину  $1/4-1/3$  части канала.

Следует избегать значительного давления, наполнять канал 3%, 5% раствором гипохлорита натрия, вводить в канал с инструментом смазку.

Как только коронковая часть отпрепарирована, приступаем к работе с Профайлами 6% конусности для средней части канала. Канал проходим с учетом 2-3 мм меньше рабочей длины, в нашем случае  $21-3=18$  мм. Препарирование проводится от большего размера файла к меньшему. Инструменты работают возвратно-поступательными движениями до 10-15 сек.

Следующий этап - апикальное препарирование Профайлами конусности 4%. .04 №25 Профайл менее выраженной конусности и проникает в канал глубже. После него следует определить окончательную рабочую длину и препарировать канал Профайлом .04 №20 на рабочую длину. Затем вернуться к файлу .04 №25 на рабочую длину (узкие каналы).

Последний этап – формирование канала файлом .06 №20 предназначенного для окончательного увеличения конусности. Этот алгоритм можно представить схемой.



*Рис. 9. Схема применения Профайлов*

Итак, Профайлы позволяют провести быстрое и тщательное удаление пульпы и некротических тканей, сохранить анатомию корневых каналов, обеспечивают глубокое проникновение ирригационных растворов, дают возможность применения различных техник obturаций.

Никель-титановый инструмент получил своё дальнейшее развитие в системах ДжиТиРотари файлы, Протейперах.

### ***Следует строго придерживаться правил работы с эндодонтическим инструментом***

**К-римером** проводятся следующие этапы работы: введение (пенетрация), вращение (ротация), выведение (ретенция). Вращение осуществляется по часовой стрелке до  $180^{\circ}$ - $360^{\circ}$ . Движение этого вида инструмента - риминг.

**К-файл** должен двигаться в вертикальном направлении (вверх-вниз), однако допустимы вращательные движения на  $90^{\circ}$ - $180^{\circ}$  при введении, но при извлечении движения только пилящие, скоблящие. Движения инструмента называется файлинг.

**Н-файлами** осуществляются вертикальные движения в канале вдоль оси корневого канала, с небольшим поворотом.

**Флексоримеры, флексофайлы, нитифлексы** можно вращать по часовой и против часовой стрелки на  $90^{\circ}$ .

**Машинный инструмент** вводят в канал, и выводят из корневого канала в момент вращения.

Не зависимо от типа инструмента все этапы препарирования сопровождаются обильной ирригацией различных лекарственных растворов, которые должны соответствовать следующим требованиям:

- обладать бактерицидным действием,
- растворять органические ткани,
- вымывать опилки, детрит,
- способствовать скольжению инструмента.

Сравнительная оценка свойств антибактериальных препаратов применяемых в эндодонтии, показала что всем требованиям соответствует гипохлорит натрия, который применяется в 1%, 3%, 5% растворах.

Применение ирригационных растворов сочетается с лубрикантами, которые содержат 15%, 17% раствор ЭДТА. Они могут быть в виде растворов: Ларгал Ультра (Ультрагент), Эндоспрей (Дентсплай), Канал-Э (Влад-Мива), и др. В виде гелей применяются Канал+ (Ультрагент), Арси-Преп(Премьер), Эйч-ПиЮ-15 (Дентсплай), ЭндоЖи гель (ВладМива), Канал-Глайд (Дентсплай) и др.

Это сочетание ирригаторов и лубрикантов способствует удалению смазаного слоя, расширению канала, сохранению инструмента.

### **VIII. Обтурация корневых каналов. Материалы для пломбирования корневых каналов, техника пломбирования**

Обтурация корневых каналов является заключительным этапом. Успех лечения периодонтита также зависит от заключительного этапа лечения - пломбирования корневых каналов. Принято считать, что граница корневой пломбы должна соответствовать уровню цементно-дентинного соединения, которое располагается на расстоянии 1-1,5 мм от верхушки корня. Выведенный за верхушку пломбировочный материал рассматривается как инородное тело.

В настоящее время общеприняты требования к границам обтурации. При пульпите следует пломбировать канал в пределах физиологического отверстия, не доходя 1,0-1,5 мм до рентгенологической верхушки корня. При периодонтите пломбирование канала возможно и до анатомической верхушки корня.

Заполнение корневого канала всегда имеет трудности, большая часть из них связана со свойствами корневых наполнителей. Поэтому они должны соответствовать определенным требованиям.

### **Требования, предъявляемые к корневому наполнителю:**

1. Быть удобным в работе, легко вводиться в канал и выводиться.
2. Быть пластичным, чтобы обеспечить заполнение канала на всем протяжении, повторяя особенности его строения.
3. Не уменьшаться в объеме при твердении в канале.
4. Не рассасываться в канале.
5. Быть непроницаемым для тканевой жидкости.
6. Не раздражать периодонт, т.е. обладать биосовместимостью.
7. Стимулировать пластическую функцию периодонта.
8. Обладать антисептическими свойствами.
9. Быть рентгеноконтрастным.
10. Не окрашивать зуб.

Предложен ряд классификаций корневых наполнителей.

**Стрелюхина Т.Ф.** (1964) выделила три группы корневых наполнителей:

1. Пластические нетвердеющие пасты: облепиховая, тимоловая, лизоцимсодержащая, кальцитонинсодержащая, иодоформная и др.
2. Пластичные твердеющие материалы.
3. Твердые пломбировочные материалы (штифты):
  - гуттаперчевые;
  - пластмассовые;
  - медные;
  - серебряные.

В 1984 г. **В.С.Иванов** распределил существующие в те годы материалы для заполнения корневых каналов на 7 групп:

1. На основе резорцин-формалиновой смолы: парацин, форедент, препарат "Z", биопласт, форфенан.
2. На основе эпоксидных смол: эндодент, АН-26, эпоксикал.
3. Пасты на основе окиси цинка и эвгенола: окись цинка + эвгенол, паста Гроссмана, эндометазон, пропиолор, мерпазан.
4. Пасты с гидроокисью кальция.
5. Цинкфосфатные цементы: фосфат-цемент, адгезор, гидрофосфат-цемент.
6. Цинкоксиэвгенольные цементы: кариосан, кальцинол.
7. Прочие материалы.

**Е.В.Боровский** (1997) представил следующие группы корневых наполнителей:

1. Цинк-фосфатные цементы: фосфат-цемент, гидрофосфат-цемент.
2. Цинкооксизвгенольные цементы: эвгцент-В, эвгцент - П (АО ВладМиВа), эндобтур, кариосан.
3. Пасты на основе окиси цинка и эвгенола: цинк-эвгеноловая паста, эвгедент, эндометазон.
4. Пасты с гидроксидом кальция: биокалекс, эндокал.
5. Пасты на основе эпоксидных смол: АН-26, термасил, АН-плюс.
6. Цемент из стеклоиономера: кетак-эндо.
7. Материалы на основе резорцин-формалина: резорцин-формалиновая паста, парацин, форедент, форфенан, резодент.

Проанализировав современные материалы для obturации каналов мы пришли к выводу, что их можно представить по следующим показателям:

- I. Физико-химические критерии (филлеры, силеры).
- II. По цели применения:
  - а) временное пломбирование;
  - б) постоянное пломбирование.
- III. По форме выпуска:
  - жидкость-порошок;
  - паста-паста;
  - паста готовая к применению;
  - капсульная форма.

**В настоящее время четко определены критерии качества пломбирования корневых каналов, ими являются:**

- **равномерная плотность материала на всем протяжении (трехмерность);**
- **герметичность заполнения;**
- **степень заполнения;**
- **сохранение интактности периодонта.**

Пломбирование предусматривает следующие этапы:

- подготовка материалов и инструментов;
- изоляция зуба;
- антисептическая обработка корневого канала;
- высушивание его;
- пломбирование;
- рентгеновский контроль пломбирования.

Практическому врачу предлагается большая группа материалов для заполнения корневых каналов.

**Цинк-фосфатные цементы** (фосфат, висфат, адгезор, унифас, уницем и др.) долгое время занимали ведущее место в пломбировании корневых каналов. Это пластичная, хорошо прилегающая к стенкам канала масса, obtурирующая макро- и микроканалы и апикальное отверстие. Однако, материал быстро твердеет и имеются большие затруднения при распломбировании корневого канала.

В практике применяются пасты на основе **оксида цинка и эвгенола**, (цинк-эвгенольная паста, эвгедент, эндометазон, канасон, N-2 и др.), они предназначены для пломбирования всех групп зубов. Паста пластична, хорошо прилипает к стенкам каналов, рентгенконтрастна, обладает антимикробной активностью, медленно твердеет, т.е. отвечает некоторым требованиям, предъявляемым к корневым наполнителям. Однако, она имеет свойство вымываться из корневого канала. Эвгенол обладает раздражающим действием на ткани периодонта. Эндометазон, N-2 окрашивают ткани зуба. Дискутируется вопрос о взаимоотношении этой группы материалов с гуттаперчей. Силеры содержащие эвгенол нельзя применять под композитные пломбировочные материалы.

Следующая группа силеров **цинкоксид-эвгенольные цементы** (эвгедент, эндоптур, эстезон, Тубли-сил и др.) Материалы имеют те же свойства, что предыдущая группа, однако, они более устойчивы к рассасыванию. В настоящее время применяется силер Ногенол, в жидкости которого отсутствует эвгенол.

Группа пломбировочных материалов на основе **резорцин-формалиновой смеси** (резорцин-формалиновая паста, фородент, форфенан, резодент, эндоформ, эндометазон, N2 и др.) нашла широкое применение в клинике. На протяжении десятилетий применялся резорцин-формалиновый метод. Однако, исследования, которые провел Е.В.Боровский с сотрудниками, показали, что при применении резорцин-формалинового метода из 156 зубов выявлено 96 зубов, которые не запломбированы до верхушки и в 84,4% имеются изменения в периодонте. То есть, только импрегнация корневого канала, который не обработан инструментально и не запломбирован до верхушки, не является эффективным методом лечения. Следовательно, следует четко разделить применение резорцин-формалиновой пасты для пломбирования корневых каналов и резорцин-формалинового метода как им-прегнационного при узких, искривленных, непройденных корневых каналах. Материал изменяет цвет зуба.

При депульпировании зубов (пульпит, ортопедические показания, лечение пародонтита с применением депульпирования) рекомендуется заполнять корневые каналы форфенаном. Это связано с тем, что пульпа экстирпируется только с основного канала, оставаясь в ответвлениях и коллатералиях. Неподверженная обработке она впоследствии может воспалиться, некротизироваться, стать источником «боковых» гранулем, кист и др. Паста форфенан во время полимеризации в канале нагревается, выделяя газообразный формальдегид. Он проникает в боковые каналы, дельтовидные ответвления, превращая пульпу в нерастворимое асептическое образование. Паста легко вводится в канал, плотно его obtурирует, затвердевает в течение 24 часов.

Эндометазон рекомендуется при лечении периодонтита всех форм, в том числе при обострении, при лечении зубов «не выдерживающих герметизм». Его применение эффективно при лечении гангренозного пульпита, если у верхушки корня обнаруживается резорбция костной ткани идентичная той, которая встречается при грануломатозном или гранулирующем периодонтите.

Высокий терапевтический эффект применения эндометазона отмечен при лечении периодонтита у больных с синдромом Шегрена. Полагают (Ронь Г.И., 1997), что это связано с содержанием смеси кортикостероидов (дексаметазон и гидрокортизон) в эндометазоне.

При выведении эндометазоновой пасты за верхушку она не вызывает раздражения периапикальных тканей и со временем рассасывается, оставаясь в канале в неизменном виде.

Порошок этого пломбирочного материала выпускается двух цветов: розовато-оранжевый и слоновою кость. Розовато-оранжевый материал изменяет цвет зуба.

В этой группе материалов химическая активность обусловлена формалином, который применяется для фиксации, мумификации тканей, вызывая их некроз. Белок пульпы денатурируется, формальдегид кристаллизуется на поверхности денатурата. Формалин вызывает аллергические реакции, цитотоксичен.

Г.М.Барер (1998) подчеркивает, что материалы для obtурации, содержащие формальдегид, показано применять при ампутационном, девитальном методе в облитерированных труднопроходимых, искривленных каналах у пациентов пожилого возраста с тяжелыми соматическими заболеваниями, в случае депульпирования зу-

бов при пародонтите. Он считает, что при многообразии в настоящее время других материалов их можно не использовать.

В некоторых странах (США) материалы, в своем составе имеющие формалин, запрещены к применению, в данном случае, в стоматологии.

Препараты на основе **гидроксида кальция**, среди которых успешно применяются Sealapex, Arexit, Vitapex, не обладают раздражающим действием на периодонт, оказывают выраженный остеогенный эффект в периапикальных тканях и цементе корня. Они имеют высокую плотность материала, низкую водорастворимость, сочетаются с филлером. Бактерицидное действие обусловлено высоким рН, от 10 до 12. При работе этими материалами не следует пользоваться спиртом, канал должен иметь незначительную остаточную влажность дентина для успешного затвердения. Бауман М. (1998) полагает, что в настоящее время препараты на основе гидроксида кальция считаются средством выбора.

К материалам на основе **эпоксидных смол** (полимер) относится Диакет. Разработаны отечественные материалы Эндодонт, Интрадонт, Виэдент. Фирма Дентсплай предложила АН-26, АН-плюс, Топсил. Это пластичные, медленно твердеющие, не токсичные, не изменяющие цвета зубов материалы, применяемые как самостоятельный пломбировочный материал, так и в комбинации с гуттаперчевыми штифтами, системой термафил.

АН-плюс является усовершенствованным вариантом классического эндодонтического материала АН-26.

Их лучшие качества:

- прекрасная биосовместимость с тканями;
- рентгеноконтрастность;
- хорошая текучесть материалов, позволяющая легко пломбировать самые сложные каналы;
- не окрашивают ткани зуба;
- легко выводятся при распломбировке каналов;
- простота в работе и легкость правильной дозировки.

Материал безопасен на протяжении всей жизни. Он химически инертен. Биосовместимость с тканями достигается благодаря улучшенной химической формуле, в которой использованы совершенно новые типы аминов. Материал затвердевает без побочных продуктов, а значит решает проблему обострения после пломбировки каналов при хроническом периапикальном воспалении.



АН-плюс удовлетворяет всем техническим и клиническим требованиям современной эндодонтии.

Простота в работе и легкость правильной дозировки обеспечивается расфасовкой в системе паста-паста. Замешивается в пропорции 1:1. Затвердевает в течение 8-10 часов при температуре тела, что позволяет при необходимости провести коррекцию пломбирования и легко извлечь пасту из каналов в этот промежуток времени. Паста имеет хорошую текучесть, низкую усадку и низкую растворимость.

Важное клиническое требование - рентгеноконтрастность. В этом отношении АН-плюс превосходит даже своего предшественника АН-26 и другие материалы для пломбирования корневых каналов. АН-плюс может быть использован для всех методик, применяемых в эндодонтии (с гуттаперчевыми штифтами, термафилом) и реставрации.

В настоящее время активно разрабатываются **стеклоиономерные цементы** для obturации корневых каналов как самостоятельный наполнитель, так и в сочетании с гуттаперчевыми штифтами.

Что отличает стеклоиономерный силер?

- высокая прочность и способность упрочнять корневой канал;
- увеличенное рабочее время (20-24 минуты) и время отверждения (90-120 минут);
- возможность несложного извлечения в случае необходимости - с помощью ручного инструмента в комбинации с хлороформом или же после ультразвуковой обработки файлом 25 номера;
- после специальных тестов (90 дней) было показано, что при использовании стеклоиономеров воспалительный процесс у верхушки корня завершился образованием новой костной ткани.

Критическая оценка и перспективы силеров даны Л.А.Хоменко (1998) в монографии "Практическая эндодонтия". Она указывает, что в настоящее время доказано неэффективность самостоятельного использования паст для obturации корневых каналов. Дефектами пломбирования в случае применения паст часто являются выведение их за верхушку, неравномерное заполнение канала, последующее вымывание материала из канала.

Перспективными являются силеры на основе гидроксида кальция, полимеров и смол, стеклоиономеры, цементирующие системы на основе БИС-ГМА, подобно фиссурным герметикам, а также дентиновые бондинг-агенты.

Для заполнения корневых каналов необходим инструмент, в частности ручные и машинные каналонаполнители. Они представлены спиралью конической формы, точно соответствующей форме инструментов для механической обработки канала. Их длина может быть 17 мм -короткие, 21 мм - длинные, 25 мм - очень длинные. В зависимости от размера спирали их номера 1-4. Имеется цветное обозначение: красное кольцо - №1, синее кольцо - №2, зеленое кольцо - №3, черное кольцо - №4.

У этого вида инструмента повышенное требование к его гибкости. Поэтому он изготавливается из пружинной стали круглого сечения. У основания этих наполнителей находится предохранительная спираль с часто расположенными витками. Это профилактирует отлом спирали. Конусообразная форма способствует вытеснению из каналов пузырьков воздуха. Они отдавливаются через срединный канал спирали.

При пломбировании каналонаполнитель должен быть на один размер меньше предварительного препарационного инструмента.

Спредер (боковой уплотнитель гуттаперчи) является инструментом с гладкой поверхностью, заостренным кончиком. Он предназначен для латеральной конденсации гуттаперчевых штифтов в канале. Различают пальцевой и ручной. Нумерация соответствует стандарту ИСО.

Плаггер (вертикальный уплотнитель гуттаперчи). Его рабочая часть представляет собой гладкий усеченный конус. Используется инструмент для первого этапа латеральной конденсации и для вертикальной конденсации разогретой гуттаперчи. Он также пальцевой и ручной, изготовлен в соответствии со стандартом ИСО.

Гутта-конденсор – машинный инструмент, для углового накоенчника (скорость вращения 6-8 тыс. об/мин). Его рабочая часть создана в форме обратного Н-файла. Вращаясь в канале, он размягчает гуттаперчу, нагревает ее и уплотняет.

## *ТЕХНИКА ПЛОМБИРОВАНИЯ КОРНЕВЫХ КАНАЛОВ.*

### *Пломбирование пастами*

Зуб изолируется от слюны, подготовленный корневой канал обрабатывается обезвоживающими и обезжиривающими средствами, типа «Гидроль». Паста замешивается до сметанообразной консистенции, а затем набирается на каналонаполнитель. Он продвигается до верхушки корня, машина включается на малых оборотах (100-120 об/мин) на 2-3 сек. Выводится каналонаполнитель при условии работающей машины. Так следует делать 2-3 раза. Если пломбируется канал без каналонаполнителя, то паста вносится порциями в канал римером и конденсируется бумажным штифтом до полного заполнения.

### *Пломбирование цементами*

Пломбирочный материал замешивают до такой консистенции, чтобы он стекал со шпателя. Жидкостью цемента обмазывают стенки канала, затем каналонаполнителем наполняют канал цементом. Конденсируют его корневой иглой или уплотнителем.

Однако, при пломбировании пастами, цементами отмечают следующие недостатки: неравномерная плотность материала в канале, воздушные прослойки, усадка, рассасывание, высокая вероятность перенаполнения, опасность поломки каналонаполнителя, затруднения при распломбировке канала, obturated фосфат-цементом.

При применении любых пломбирочных материалов уделяется внимание пломбированию каналов на всем протяжении с obturацией боковых ответвлений и равномерным заполнением материалом всех отделов канала, т.е. должна быть плотность материала в корневом канале, надежность obturации.

В этом плане эффективны **штифты**:

- твердые (серебряные, титановые, пластмассовые);
- пластичные (гуттаперчевые), термафил.

Серебряные штифты имеют высокую степень рентгеноконтрастности, обладают олигодинамическим действием, могут усилить прочность корня, особенно при внутриканальной резорбции. Эффективно их применение с цинк-фосфатными или стеклоионо-мерными цементами. Они выпускаются в соответствии со стандартными ИСО.

Однако, в ряде случаев серебряные штифты могут корродироваться. Они прямые, имеют только округлую форму. Изогнутую форму канала могут принять после разогревания.

Титановые штифты не подвергаются коррозии, однако, им свойственны все другие недостатки серебряных штифтов.

Пластмассовые штифты представляют интерес как исторический факт в эндодонтии.

В настоящее время на первом месте с мире по выбору корневого наполнителя занимает **гуттаперча** в разных ее формах. Гуттаперча рассматривается как материал выбора. В состав гуттаперчи входит каучук, окись цинка, сульфат бария, краситель и вещество, препятствующее окислению.

Гуттаперча имеет следующие положительные свойства:

- биоинертна;
- обладает слабым антибактериальным действием;
- легко вводится и выводится из канала;
- не имеет усадки (за исключением термопластического метода);
- не восприимчива к влаге;
- рентгеноконтрастна;
- не изменяет цвета зубов.

Химически чистая гуттаперча (или баллата) представлена двумя различными кристаллическими формами: алфа и бета. Они могут превращаться друг в друга. Эти формы отличаются физическими свойствами, основным из которых является разная скорость отверждения после нагревания.

Коммерческая гуттаперча - бета форма. В термафиле используется альфа-форма гуттаперчи.

Гуттаперчевые основные штифты выпускаются в соответствии со стандартами ИСО: 15-140 и они имеют тоже цветовое кодирование, как дрели и файлы. Дополнительные штифты выпускаются 5 размеров. Выбор гуттаперчевых штифтов зависит от размера и кривизны канала. Там, где канал узкий и изогнутый, дополнительный штифт может быть размещен легче, чем стандартный штифт.

Существует несколько способов пломбирования гуттаперчей.

### *Основные способы obturации гуттаперчей*

Мастер-штифтом.

Латеральная конденсация - холодная, горячая гуттаперча.

Вертикальная конденсация.

Инъекционный способ - горячая гуттаперча.

Пломбирование пластифицированной гуттаперчей.

Термомеханический способ.

Для качественной работы гуттаперчей врачу-стоматологу необходимы инструменты для пломбирования корневых каналов. К ним относятся не только каналонаполнители (машинный, ручной), но и спредер ручной для латеральной конденсации гуттаперчи в канале; плагер - ручной инструмент для проведения вертикальной конденсации и конденсор машинный - инструмент для конденсации гуттаперчи в канале.

### *Пломбирование мастер-штифтом*

В подготовленный корневой канал подбирается штифт по размеру последнего инструмента. Затем стенки канала смазываются силером и плотно obtурируются канал штифтом. Метод наиболее приемлем в округлых, узких, изогнутых корневых каналах.

### *Метод латеральной конденсации*

Этот метод долгие годы был наиболее распространенным. Он предложен в 1914 году: вносился в канал кусочек гуттаперчи, покрытый пастой, а затем дополнительные кусочки уплотнялись латерально с помощью эндодонтического зонда. Эти «кусочки» в дальнейшем были замещены штифтами.

Итак, в подготовленном корневом канале определяют величину и длину штифта. Пломбирование начинают с основного (мастер-штифта). Силером смазывают стенки канала и кончик штифта, вводят его на полную рабочую длину и конденсируют в канале:

- вертикальным движением в сторону апекса с помощью вертикального пальцевого конденсора (плагера);
- латеральной (боковой) конденсации с помощью пальцевого бокового конденсора (спредеры).

В образовавшееся пространство вводят дополнительный гуттаперчевый штифт с заостренной верхушкой. Его вновь отдают и снова вводят штифт. Каждый штифт обработан силером. То есть, основу корневой пломбы составляет гуттаперча.

Однако, метод имеет недостатки: длительность выполнения процедуры; трудности при работе с тонкими, искривленными каналами; разлом корня в результате давления зондом или спредером.

Это послужило основанием к поиску и применению методов термопластической гуттаперчи.

### *Вертикальная конденсация методом разогретой гуттаперчи*

На стенки канала наносят силер, после чего вводят штифт, продвигают его до упора. Срезают верхнюю часть штифта и разогретым боковым конденсором размягчают штифт. Холодным вертикальным конденсором проталкивают гуттаперчу до верхушки. Этот процесс повторяют до полного заполнения канала.

### *Термопластическое инъекционное введение гуттаперчи*

В специальном шприце разогревают гуттаперчу и используя иглы 18 или 25 калибра, выдавливают, впрыскивают ее порциями в канал, уплотняют вертикальным конденсором.

### *Термомеханическое спрессовывание гуттаперчи*

Этот метод предложен Мак Спадденом. Затем технология была модифицирована Таггером.

Гуттаперчевые штифты размещаются в канале как для латеральной конденсации. Специальный уплотнитель на наконечнике (гутта-конденсор) вводится на несколько миллиметров в канал, чтобы размягчить, продвинуть и уплотнить гуттаперчу глубже в канал.

Конденсор имеет винтовую нарезку против часовой стрелки. Вращение наконечника осуществляется по часовой стрелке со скоростью от 3000 до 6000 об/мин. Трение обуславливает размягчение гуттаперчи.

Современным материалом для заполнения корневого канала с учетом требований, которые предъявляются, является **ТЕРМАФИЛ**.

Фирма рекомендует следующий алгоритм пломбирования **ТЕРМАФИЛОМ**.

- Калибровка канала
- В связи с тем, что нельзя использовать Термафил для определения объема корневого канала, для калибровки применяется никель-титановый инструмент Верифер. Он создан согласно стандарту ИСО и подбирается соответственно размеру последнего рабочего инструмента, использованного на рабочую длину.
- Требования к калибровке следующие:
- Верифер должен легко проходить канал на полную рабочую длину. В случае затруднения необходимо повторить препарирование канала или использовать Верифер меньшего размера;
- Верифер в канале должен вызывать чувство легкого сопротивления. Если он очень свободен в канале, то следует взять больший размер.

### *Выбор obtуратора Термафила, его асептика*

Размер Термафила должен соответствовать размеру Верифера и его рабочей длине, которая ограничена стопером. Рекомендуется погрузить obtуратор в 3% или 5% раствор гипохлорита натрия на 1 минуту и затем просушить воздухом.

Нагревание obtуратора осуществляется в печи ТермаПрепПлюс.

Поместив obtуратор в гнездо печи ТермаПрепПлюс (силиконовый стол должен находиться под держателем), следует избегать травмирования облицовочной гуттаперчи при помещении ее в печь. После запрограммированного нагрева obtуратор плавно извлекается.

### *Внесения силера*

Корневой канал просушивается бумажными штифтами, замешивается силер «Топсил» и вносится в устье канала бумажным штифтом или римером.

### *Обтурация корневого канала*

Обтуратор извлекается из держателя печи ТермаПрепПлюс и вводится в канал плавно, медленно, под давлением на рабочую длину, в течение 5 сек. Термафил не должен прокручиваться. После введения он еще удерживается несколько секунд под давлением.

### *Срезание стержня*

После рентгенологического подтверждения obtурации корневого канала, пластиковый стержень obtуратора срезается бором Терма-Кат, 300 тыс. об/мин, без водяного охлаждения.

Избыток гуттаперчи удаляется экскаватором, размягченная гуттаперча конденсируется вокруг obtуратора, например ручным плаггером.

Последующие действия обусловлены выбранным методом восстановления коронки зуба после эндодонтического лечения.

Термафил не показан:

- при лечении зубов с незаконченным формированием верхушки, ее резорбцией;
- в детском возрасте;
- при переломе корня;
- у пациентов с ограниченным открыванием рта;
- при формировании корневого канала с меньшей конусностью чем .04

## **IX. Контрольная рентгенография**

Заключительным этапом является контрольная рентгенография, которая позволит оценить степень наполнения корневого канала, плотность прилегания материала к его стенкам, а также эффективность эндодонтического лечения в отдаленные сроки.

# **ОШИБКИ И ОСЛОЖНЕНИЯ ПРИ ЭНДОДОНТИЧЕСКИХ ВМЕШАТЕЛЬСТВАХ**

При эндодонтических вмешательствах возможны ошибки и осложнения как в процессе лечения, так в ближайшие и отдаленные сроки. Знание этих осложнений позволит избежать их или своевременно устранить.

Целесообразно перечислять ошибки и осложнения согласно лечебному алгоритму.

### *Ошибки при лечении пульпита*

В превентивной эндодонтии, к которой относится консервативный (биологический) метод лечения пульпита, возможны ошибки, связанные с неточной диагностикой, расширением показаний для этого метода лечения, нарушением технологии.

Клинический диагноз пульпита не всегда совпадает с патологоанатомическими изменениями в пульпе, т.к. элементы, присущие гнойному воспалению уже могут быть в серозной фазе. Тем важнее тщательно выяснять жалобы, определить давность заболевания, проанализировать симптомы, провести дополнительные методы исследования, поставить диагноз и оценить клиническую ситуацию для проведения биологического метода лечения.

При проведении этого метода следует соблюдать основные правила выполнения манипуляций:

- использование обезболивания;
- тщательное препарирование с удалением инфицированного дентина;
- вскрытие рога пульпы по показаниям;
- применения антибактериальных средств для орошения полости зуба;



- применение эффективных средств для восстановления функции пульпы (препараты кальция и др.);
- пломбирование кариозной полости с хорошим краевым прилеганием материала.

При хирургическом методе лечения в настоящее время для депульпирования зубов не рекомендуется применять мышьяковистые препараты. Практика показала, что в 60% случаев допускаются ошибки при их использовании, возникают осложнения.

Препараты мышьяка легко диффундируют в ткани зуба, периодонт и удерживаются там на длительное время. Они способны вызвать токсический мышьяковистый периодонтит при передозировке, повторном применении.

При отсутствии герметичности в повязке возникает некроз межзубного сосочка, маргинального периодонта, слизистой оболочки полости рта. В тяжелых случаях возможен некроз участка альвеолы.

Применение мышьяковистой пасты не эффективно при раннее применяемых различных лекарственных препаратах, например, при биологическом методе лечения.

Некоторые авторы пытаются объяснить осложнения, возникающие при применении мышьяковистой пасты отсутствием точной дозы. Однако, в настоящее время есть дозированная мышьяковистая паста для одно- и многокорневых зубов, но процент осложнений также велик.

Мышьяковистая паста запрещена к применению Советом по лекарственным препаратам Американской ассоциации дантистов с 1961 года в связи с его токсичностью и созданию условий, способствующих развитию инфекционно-токсического периодонтита.

В связи с этим целесообразно применять безмышьяковистые средства на основе параформальдегида как, например, «Депульпин» (VoCo). 1 г препарата содержит 480 мг параформальдегида, 380 мг лидокаина гидрохлорида, 22 мг хлортимола, 54 мг нелкенола и 33 мг перубальзама.

Девитализация пульпы может достигаться не некротизацией, а ее склерозированием. К этой группе препаратов относится препарат «Каустинерв». В зависимости от состава пасты девитализация возможна за 3, 7, 10 день, что определяет последующие посещения больного.

При лечении как пульпита, так и периодонтита ошибкой является препарирование полости зуба без учета ее топографии. В том

случае, если кариозная полость недостаточно раскрыта, не будет прямого доступа к устьям корневых каналов, а оставшаяся пульпа в рогах пульповой камеры вследствие распада вызовет изменение цвета коронки.

При препарировании полости зуба возможна **перфорация стенок** кариозной полости как следствие неправильно выбранного бора по размеру или виду, высоких оборотов работы наконечника, препарирование без учета топографии пульповой камеры, неправильное направление бора. При таком осложнении созданная полость пломбируется.

**Перфорация дна** пульповой камеры является следствием незнания топографии как в норме, так с учетом возраста, стираемости, отложения вторичного дентина при кариесе. Способы устранения перфорации зависят от ее размеров. Перфорацию следует устранить, предварительно обработав эту зону медикаментозно и высушив. Она закрывается стеклоиономером, серебряной амальгамой, фольгой с стеклоиономером или цементом другого типа. Корневые каналы пломбируются в это же посещение. При применении амальгамы пломбировать каналы следует в следующее посещение.

При обширной перфорации в многокорневых зубах после обезболивания конусовидным бором рассекается на 2 части зуб в области бифуркации, т.е. проводится коронорадикулярная сепарация. Затем в каждом фрагменте пломбируются канал или каналы, восстанавливаются коронковые части. В последующем изготавливаются спаянные искусственные коронки.

Возможны другие варианты, к которым относится гемисекция, удаление зуба. Для профилактики перфораций целесообразно применять эндодонтические боры.

При **ампутационном** методе лечения травма культи пульпы ведет к **кровотечению**. Поэтому рекомендуется манипуляцию осуществлять экскаватором, кровотечение останавливать 3% раствором перекиси водорода, 5% раствором аминокaproновой кислоты, витамином К, диатермокоагуляцией и т.д. Лечебная паста и прокладка над устьями каналов накладываются без давления.

Кровотечение после экстирпации может возникнуть в результате разрыва пульпы, отрыва ее за верхушкой. Целесообразно в первом случае провести диатермокоагуляцию, а во втором остановить кровотечение применением выше названных лекарственных средств таких как 3% раствор перекиси водорода, 5% раствор аминокaproновой кислоты, викасол, тромбин и др.

Профилактикой этого осложнения может служить работа с профайлами, использование диатермокоагуляции перед экстирпацией пульпы.

В настоящее время лечение пульпита преимущественно проводится под анестезией и в основном применяется местная анестезия. При этом возможны такие осложнения местного и общего характера как и **при проведении обезболивания** по поводу различных стоматологических вмешательств.

Осложнения локального характера следующие: отлом инъекционной иглы; образование гематом; развитие неврита при повреждении нервного ствола инъекционной иглой; парестезия, снижение чувствительности; послеинъекционные боли и отек; контрактура; парез лицевого нерва; некроз тканей и др.

К общим осложнениям относят обморок, коллапс, аллергические реакции немедленного типа, такие как анафилактический шок, отек Квинке, крапивница. При этих осложнениях осуществляется неотложная помощь с последующим лечением.

Профилактика аллергических состояний предусматривает тщательное изучение аллергологического анамнеза, проведение аллергологических проб, знание анатомии, техники инъекционного введения.

Еще одним грозным осложнением при эндодонтических вмешательствах может быть **аспирация, заглатывание инструмента**. Абсолютной профилактикой этого осложнения является использование коффердама.

В том же случае, если осложнение произошло, следует немедленно обратиться в зависимости от ситуации к ЛОР-врачу или хирургу.

Образование **подкожной эмфиземы** лица и шеи возможно при плотном контактном просушивании корневого канала воздухом из пистолета. Наблюдается отечность лица, шеи. Возможно инфицирование подкожной клетчатки, что может привести к тяжелым последствиям, вплоть до медиастенита.

Экстирпация пульпы может сопровождаться такой ошибкой как **неполное удаление пульпы**. Это связано с использованием пульпоэкстрактора не соответствующего размера или искривлением канала. Оставшиеся обрывки пульпы в дальнейшем некротизируются и способны вызывать остаточный пульпит или воспаление периодонта.

Избежать этого осложнения можно использованием в работе профайлов, диатермокоагуляции, соблюдением размеров инструмента в зависимости от величины канала.

**Травма периодонта** возникает при несоблюдении рабочей длины, несоответствием диаметра инструмента и объема корневого канала, апикального отверстия. Она ведет за собой развитие травматического периодонтита. В некоторых случаях травма служит причиной невралгической боли.

При возникновении такого осложнения рекомендуется обработать корневой канал нераздражающими антисептиками (эктерицид, фурациллин и др.). В канале следует оставить турунду с этими же веществами, зуб закрыть герметично, назначить сухое тепло, УВЧ, СВЧ, лазер.

**Перфорация стенок корневого канала и апекса** происходит при неправильной инструментальной обработке канала, а именно:

- применение машинного дрельбора в искривленных каналах;
- несоответствие размера инструмента величине и форме канала;
- чрезмерное расширение в тонких корнях;
- значительное боковое и апикальное давление;
- при распломбировании корневого канала, когда его ось и ось эндодонтического инструмента не совпадают.

Это осложнение может быть обусловлено за счет недостаточного оборудования, оснащения; отсутствия диагностического рентгенологического обследования; дефицита времени в работе; несоблюдения технологии и др.

Профилактика предусматривает следующие требования: в узких, изогнутых каналах желательно отказаться от машинных инструментов, за исключением профайлов; от обработки каналов большими файлами. В основном рекомендуется применять файлы 20-25 размеров, делая упор на удаление дентина с наружной стенки и антисептическую обработку канала.

**Образование уступа** в корневом канале происходит в результате того, что инструмент не направляется к апексу по оси канала и используются острые, не гибкие, несоответствующие размеру корневого канала инструменты, с силой вводимые в канал нарушается технология его обработки, не применяется обильное орошение.

Устранить это осложнение трудно. Нужно пытаться пройти корневой канал тонким, изогнутым под углом инструментом мимо уступа до апекса, а затем последовательно увеличивать размер инструмента, проводя резюмирование и орошение. Для опре-

деления положения инструмента в канале необходим контактный рентгеновский снимок.

**Отлом** инструмента в корневом канале обусловлен анатомическими особенностями корневого канала, не соответствием диаметра корневого канала и инструмента, его качеством, принципом использования. В связи с тем, что инструмент чаще всего применяется неоднократно, необходимо его тщательно осматривать и устранять с такими дефектами, как коррозия, раскручивание, перегиб, притуплённый инструмент и т.д.

Возможность удалить инструмент из канала зависит от многих факторов, в том числе и от места поломки. Если инструмент отломан в устьевой части канала, его можно извлечь пинцетом, зажимом.

Инструмент, оставшийся в канале ниже устья, удаляют с помощью цанговых щипцов и боров-трепанов. Для освобождения отломка можно использовать ультразвуковые приборы. В некоторых случаях удастся расширить канал и пройти рядом с отломком инструмента.

Отломок инструмента в верхушечной части, как правило, освободить не удастся. При невозможности извлечь отломок можно провести электрофорез корневого канала с йодидом калия, резекцию верхушки корня зуба. Однако, оставшийся инструмент является фактором риска и может провоцировать развитие патологического процесса.

В том случае, если отломок продвинут за верхушку в периапикальные ткани, показана резекция верхушки корня. При отломе инструмента в одном из корней двух- или трехкорневого зуба проводят гемисекцию, коронорадикулярную ампутацию.

**Блокировка** корневого канала обусловлена нарушением технологии, несоответствием инструмента объему канала, отсутствием резюмирования, медикаментозной обработки. Несоблюдение правил приводит к закупорке канала дентинными опилками. Канал следует пытаться распломбировать с применением файлов и химических средств.

**Потеря рабочей длины** может быть связана с разрушением анатомических ориентиров, плохофиксированным ограничителем, проекционными рентгенологическими искажениями, наличием уступов, блокировки, перелома инструмента и т.д.

Недопломбировка корневого канала обусловлена недостаточно разработанным и несформированным корневым каналом, работой врача без определения рабочей длины, неправильно вы-

бренным пломбирочным материалом, нарушением технологии пломбирования.

В этом случае следует распломбировать корневой канал и вновь его запломбировать.

Корневые каналы, заполненные гуттаперчевыми штифтами, термафилом, распломбировываются с помощью файлов. Эту манипуляцию можно выполнить, сочетая механическую обработку и действие препарата Эндосоль. Вариант E предназначен для работы в корневых каналах с пломбами из эвгенол-содержащих материалов, а вариант R - смолосодержащих. Для этой цели применяется также гель Canal +, Canal Ultra и др.

**Перенаполнение** чаще всего вызвано разрушением апикального барьера патологическим процессом или манипуляциями врача, нарушением технологии обработки корневого канала. При пломбировании возможно применение большого количества оборотов каналонаполнителя, апикального давления, использование силера жидкой консистенции, излишнего его количества. После пломбирования возможны боли. Это осложнение возникает при выведении материала за апекс, попадании его в нижнечелюстной канал, травме периодонта.

Для ликвидации этого осложнения показано сухое тепло, флюктуирующие токи, УВЧ, СВЧ, лазеротерапия.

В некоторых случаях может быть воспалительная реакция, которая сопровождается не только болью, но отеком, появлением инфильтрации. Такое состояние обусловлено неполноценной механической и медикаментозной обработкой каналов, сниженной иммунологической реактивностью. Лечение проводится такое же, как и при острой одонтогенной инфекции.

**Изменение цвета** коронки зуба связано с некачественной некрэктомией или неправильно выбранным пломбирочным материалом. В таких случаях рекомендуется проводить отбеливание, удаление этого пломбирочного материала и вновь пломбирование канала, резекцию дентина с последующим пломбированием композитами, покрытие зуба коронкой.

***Итак, качественно выполненное эндодонтическое лечение способствует устранению имеющейся патологии и обеспечивает полноценное функционирование периодонта, зуба.***

# ЛИТЕРАТУРА

1. *Барер Г.М., Овчинникова И.А.* Препараты формальдегида в эндодонтии // Клиническая стоматология. - 1997. - №4. - С. 64-66.
2. *Бауманн М.* Пломбирование системы корневого канала // Клиническая стоматология. - 1998- №4.- С. 18-24.
3. *Боровский Е.В.* Лечение периодонтитов. Состояние вопроса и перспективы совершенствования //Стоматология-1996- №5-С. 38-39.
4. *Боровский Е.В.* Да или нет резорцин-формалиновому методу // Клиническая стоматология. - 1997. - №3. - С. 16-20.
5. *Боровский Е.В.* Проблемы эндодонтии по данным анкетирования // Клиническая стоматология. - 1998. - №1. - С. 6-9.
6. *Боровский Е.В., Жохова Н.С.* Эндодонтическое лечение (пособие для врачей).-М.. 1997.-63 с.
7. *Боровский Е.В., Протасов М.Ю.* Распространенность осложнения кариса и эффективность эндодонтического лечения // Клиническая стоматология. -1998. -№3. - С. 4-7.
8. *Бризено Б.* Препарирование корневого канала // Клиническая стоматология. - 1998-№4-С. 4-10.
9. *Бухмюллер Курт.* Фирма “Маллифер” предлагает // ДентАрт.- 1996.- №3.- С.17-24.
10. *Вулфорд М.* Клиническая техника эндодонтической подготовки к реставрации //ДентАрт.- 1997.- №3.- С. 21-25.
11. *Данилевський М.Ф., Грохольський О.П., Полгтун А.М. та ін.* Практикум з терапевтичної стоматології (фантомний курс). Навчальний посібник.- Львів, 1993.-184 с.
12. *Иванов В.С., Овруцкий Г.Д., Гемонов ВВ.* Практическая эндодонтия. - М., 1984.-224 с.
13. *Иванов В.С., Урбанович Л.И., Бережной В.П.* Воспаление пульпы зуба. - М.,1990-208 с.
14. *Иоффе Е.* Краткое руководство по клинической эндодонтии // Новое в стоматологии. - 1997.- №3- С. 72-139.
15. *Магид Е.А., Мухин Н.А.* Атлас по фантомному курсу с терапевтической стоматологии. -М., 1981.
16. *Максимовский Ю.М.* Как оценить успех или неудачу в планируемом эндодонтическом лечении // Клиническая стоматология. - 1997. - №3. - С. 4-7.
17. *Максимова О.П. и др.* Некоторые аспекты выбора материала для пломбирования корневых каналов // Клиническая стоматология. - 1998. - №3. - С. 22-25.
18. *Мамедова Л.А.* Современное лечение корневых каналов (технология и инструменты) // Новое в стоматологии. -1997.- №7- С.8-25.

19. *Николишин А.К.* Современная эндодонтия практического врача. - Полтава, 1998.-155 с.
20. *Овсеян А.* "Термафил". Универсальность, надежность, эффективность // ДентАрт- 1997.- №2- С. 33-39.
21. *Петрикас А.Ж.* Эндодонтические аспекты морфологии верхних постоянных зубов. Часть I // Клиническая стоматология. -1997.- №2.- С. 6-9.
22. *Петрикас А.Ж.* Эндодонтические аспекты морфологии нижних постоянных зубов. Часть II // Клиническая стоматология. -1997- №3.
23. *Петрикас А.Ж.* Что такое эндодонт?//ДентАрт.- 1997.- №1.- С. 10-11.
24. *Петрикас А.Ж., Овсеян А.П.* Общие вопросы анатомии корневых каналов // ДентАрт.-1997.- №4.- С. 20-24.
25. *Петрикас А.Ж., Овсеян А.П.* Эндодонтические инструменты и техника их использования. Часть I // Клиническая стоматология. - 1998. - №3. - С. 8-14.
26. *Петрикас А.Ж., Овсеян А.П.* Эндодонтические инструменты и техника их использования. Часть II // Клиническая стоматология. - 1998- №4- С. 12-16.
27. *Ронь Г.И.* Особенности клинического течения и лечения хронических верхушечных периодонтитов при синдроме Шегрена // Клиническая стоматология. - 1997.- №1.-С. 27-28.
28. *Стенли Маламед.* Новое в местной анестезии // Клиническая стоматология. - 1998.-№1.-С. 24-29.
29. *Хоменко Л.А., Биденко Н.В.* Практическая эндодонтия.- Киев, 1998.-113 с.
30. *Чиликин В.Н.* Депульпирование зубов и лечение осложненного кариеса // Клиническая стоматология-1997.-№1. - С. 27-28.
31. *Яворская Е.С., Урбанович Л.И.* Пульпиты. - Киев, 1964.
32. *Яценко И.В., Рыбалов О.В., Андриянова О.Ю., Дубровина Е.В.* Современные местноанестезирующие лекарственные средства в стоматологии. - Полтава, 1998.-80 с.
33. *Grossman L.G.* Endodontic practice, 8th Ed.Lea, Febiger: Philadelphia, 1974, 426 p.
34. *Guldener P.H.A., Langeland K.* Endodontologie und Therapie. Thieme: Stuttgartetc. 1987, 499 p.
35. *Harry F.J.* Endodontics in clinical practice. Wright: Brystol, 1976. - 235 p.
36. *Jne J.Y., Taintor J.F.* Endodontics. Third Ed. Lea, Febiger Philadelphia. 1985. - 881 p.
37. *Fronstad L.* Clinical Endodontics. A.Textbook. Thieme: Stuttgart etc. 1991. - 239 p.
38. *Vertucci F. et al.* Root canal anatomy of the human teetb. - Oral Surg. 1984, 58, №5, p. 589-599.
39. *Weine F.* Endodontic tberapy. 2-th Ed. Mosbi: Saint Louis, 1976. - 496 p.
40. *Wilox E.* Pulpal anatomy (accesspreparation). Gn: Walton R.E., Torabinejad M Principles and practice of endodontics. Saunders: Philadelphia ets. 1989. - p. 463



# ОГЛАВЛЕНИЕ

ПРИНЦИПЫ ЛЕЧЕНИЯ ПЕРИОДОНТИТА.....	3
АЛГОРИТМ В ЭНДОДОНТИИ.....	7
I. Клиническая диагностика, рентгенологическое обследование.....	7
II. Обезболивание.....	8
III. Изоляция зуба.....	10
IV. Раскрытие полости зуба, создание доступа к устьям корневых каналов.....	10
V. Определение устьев каналов.....	14
VI. Определение рабочей длины.....	14
VII. Механическая и медикаментозная обработка корневых каналов.....	15
VIII. Обтурация корневых каналов. Материалы для пломбирования корневых каналов, техника пломбирования .....	26
IX. Контрольная рентгенография.....	39
ОШИБКИ И ОСЛОЖНЕНИЯ ПРИ ЭНДОДОНТИЧЕСКИХ ВМЕШАТЕЛЬСТВАХ.....	39
ЛИТЕРАТУРА.....	46