

ДИСЦИРКУЛЯТОРНІ ПОРУШЕННЯ У ВЕРТЕБРОБАЗИЛЯРНОМУ БАСЕЙНІ ПРИ АНОМАЛІЇ КІМЕРЛІ: КЛІНІЧНИЙ ВИПАДОК

Вищий державний навчальний заклад України

«Українська медична стоматологічна академія» (м. Полтава)

*ДУ «Територіальне медичне об'єднання Міністерства внутрішніх справ України
по Полтавській області» (м. Полтава)

pushoook@yandex.ua

Вступ. Вертебробазиллярний басейн (ВББ) формується хребтовими артеріями (ХА), які сполучаються і утворюють основну артерію, що в подальшому продовжується у задньомозковій артерії. На долю ВББ припадає близько 30% всього мозкового кровотоку [4]. Стан кровообігу у ВББ є особливо важливим через специфіку мозкових утворень (включають вищі центри функцій життєзабезпечення), що отримують кров із цього басейну: стовбур мозку, мозочок, потиличні доли та медіобазальні відділи скроневих долей великих півкуль головного мозку (ГМ), верхньошийний відділ спинного мозку, внутрішнє вухо, а також значною мірою гіпоталамус та підкіркові вузли. ВББ забезпечує кровопостачання разом з усіма церебральними рівнями вегетативних структур всі органи чуття (зір, нюх, смак, рівновагу), а також всі елементарні види чутливості [1].

Відповідно до МКХ-10 симптомокомплекс вертебробазиллярної недостатності (ВБН) розглядається як «синдром вертебробазиллярної артеріальної системи» (G45.0) в рамках «минулих транзиторних церебральних ішемічних нападів (атак) і споріднених синдромів» (G45) [3].

Найсуттєвішим фактором розвитку ВБН є патологія шийного відділу хребта (ШВХ), яка останнім часом значно поширилася, особливо серед осіб молодого віку. Провідне місце в патогенезі даних порушень займають дегенеративно-дистрофічні процеси ШВХ й аномальні процеси в атланті, які порушують кровообіг у ХА і зумовлюють порушення мозкового кровообігу [2]. Стиснення ХА також може відбуватися кістковими структурами внаслідок аномалії Кімерлі (anomaly Kimmerle – АК) при ротаційних рухах у ШВХ чи інших краніовертебральних аномалій (Арнольда-Кіарі, платибазії, асиміляції атланта з потиличною кісткою та ін.) [6]. Клінічно виділяють дві стадії ушкодження ХА: дистонічну (функціональну) та ішемічну (органічну) [2].

Anomaly Kimmerle – це кістковий або кістково-фіброзний місток від атланта-потилічного суглоба по задній дузі атланта в напрямку до поперечного відростка (ponticulus atlantis lateralis) або від атланта-потилічного суглоба до задньої дуги атланта (ponticulus atlantis medialis). Місток перекидається через борозну ХА, яка, виходячи з поперечного відростка С_{II} хребця, розміщується в борозні С_I хребця по задній поверхні його дуги. У публікаціях позначається як АК, рідше – foramen arcuatum. АК є ек-

травазальним чинником щодо ХА і, обмежуючи її рухи, особливо під час розгинання хребта в шийному відділі та повертання голови, може спричиняти компресію або спазм ХА внаслідок іритатії періартеріального нервового сплетіння з відповідними дисциркуляторними змінами у ВББ [5]. Частота АК становить приблизно 15%. За наявності АК скарги на головний біль (ГБ) висловлюють близько 83% осіб. Майже в 72% хворих дебют ГБ відбувається у віці до 40 років. ГБ триває від кількох хвилин до кількох годин або й днів, частота його впродовж року – висока. ГБ може супроводжуватися запамороченням, головокружінням, нудотою, drop-атаками, парестезіями, порушеннями зору і слуху, а також вегетативними симптомами [8].

Діагностувати АК можливо рентгенологічно, необхідно в першу чергу провести рентгенографію ШВХ у прямій і бічній проєкціях із функціональними пробами. Для того, щоб визначити вплив АК на мозковий кровообіг, варто виконати ультразвукову доплерографію судин шиї (УЗДГ) під час повороту голови або її флексії, транскраніальну доплерографію (ТКДГ). Доцільно також провести магнітно-резонансну ангіографію [7]. Відповідно до виявлених змін застосовують той чи інший спосіб лікування (медикаментозне, хірургічне) [5].

Клінічний випадок. Хвора Л., 1975 року народження, звернулася зі скаргами на ГБ переважно в потиличній ділянці, часті запаморочення, останні 2-3 місяці – приєдналися «невпевненість і легке похитування» при ходьбі, періодичні неінтенсивний біль у ШВХ й відчуття затерпання дистальних відділів рук.

З анамнезу: травми заперечує, періодичний ГБ турбує близько 8 років, відчуття запаморочення – близько 2 років. Раніше за медичною допомогою не зверталася. Кілька разів проходила курси масажу голови й комірцевої ділянки, з тимчасовим незначним покращенням. Періодично самостійно приймала нестероїдні протизапальні препарати, знеболюючі. У зв'язку з погіршенням стану, різким наростанням симптоматики після тривалого розгинання голови звернулася до невролога.

На момент огляду: артеріальний тиск – 130/75 мм рт. ст., пульс – 72 удари за хвилину. Неврологічний статус: очні щілини D≥S, зіниці D=S. Фотореакції зіниць жваві. Окуломоторика не порушена. Установчий горизонтальний ністагм із 2-х сторін. Точки виходу V пари черепно-мозкових нервів безболісні.

Легка асиметрія носо-губних складок, язик – по середній лінії. Рефлекс із задньої стінки глотки збережений. Рефлекс із м'якого піднебіння збережений. Ковтання не порушене, голос звучний. Проби Барре негативні. Рефлекси з рук D≥S пожвавлені, черевні рефлекси D=S, колінні рефлекси D=S пожвавлені, ахіллови – D=S жваві. Сила в кінцівках і м'язовий тонус збережені. Кистьових, ступневих, субкортикальних патологічних знаків, тремору немає. Чутливість збережена. Координаторні проби – задовільно. В позі Ромберга – легке похитування. Менінгеальних знаків немає. Легка нечітка болючість паравертебральних точок при пальпації у ШВХ. Відчуття запаморочення при розгинанні голови. Незначна емоційна лабільність.

Лікування. Хворій рекомендоване хірургічне лікування (усунення АК). Але оскільки пацієнтка відмовилася від оперативного втручання, проведено курс консервативного медикаментозного лікування, зокрема ангіо-, нейропротекторну, антиоксидантну, протизапальну та фізіотерапію. Хворій надано інформацію про дану патологію, принципи її лікування та можливі наслідки, повторно рекомендоване хірургічне усунення АК.

Спостереження в динаміці. Пацієнтка відмітила деяке покращення самопочуття: дещо зменшилися інтенсивність і частота ГБ, запаморочень, болю в ШВХ.

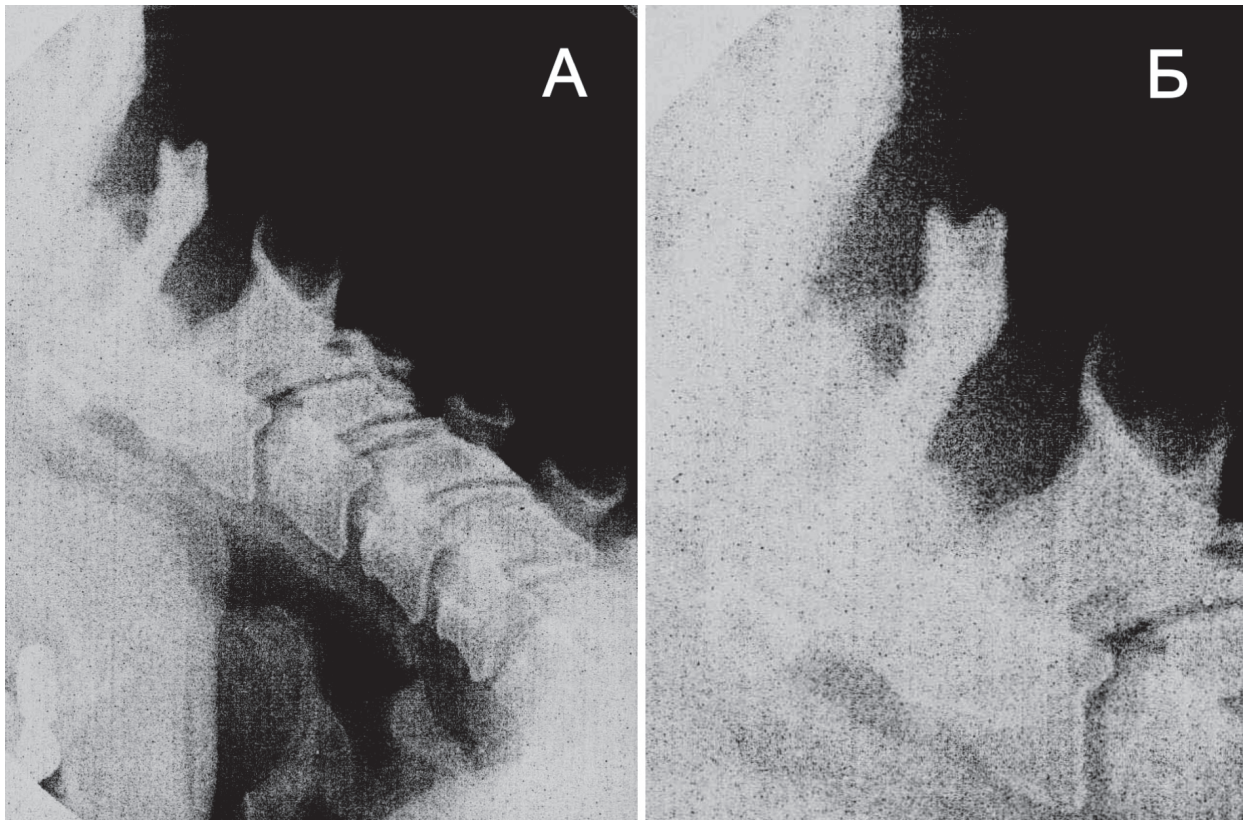


Рис. Спондилограми ШВХ пацієнтки з АК.
А - функціональна спондилограма ШВХ у бічній проекції.
Б - С1-СII прицільно.

Проведено магнітно-резонансну томографію ГМ: даних за об'ємний, запальний, демієлінізуючий процеси не виявлено, ознаки початкової стадії остеохондрозу ШВХ, незначної асиметрії ХА. За даними УЗДГ судин шиї встановлена асиметрія кровотоку по сегментах V_{III}-V_{IV} ХА. При рентгенологічному дослідженні ШВХ у прямій і бічній проекціях із функціональними пробми виявлена АК (рис.).

На підставі скарг хворої, анамнезу, перебігу захворювання, об'єктивного неврологічного статусу, характерних рентгенологічної та УЗДГ-картин, додаткових методів обстеження, консультацій суміжних спеціалістів (нейрохірурга, оториноларинголога та ін.), диференційної діагностики встановлений клінічний діагноз відповідно до МКХ-10.

Висновки. Таким чином, пам'ятаючи про досить поширені в лікарській практиці випадки АК, за наявності в пацієнтів дисциркуляторних порушень у ВББ, необхідно дотримуватися діагностичного алгоритму, що має включати визначення неврологічного статусу, рентгенологічне дослідження ШВХ (проста й функціональна спондилографія), УЗДГ судин шиї, ТКДГ, селективну ангіографію (за необхідності), що дозволить провести точну діагностику та визначитися із тактикою подальшого лікування осіб даної когорти.

Перспективи подальших досліджень. Проведення додаткових досліджень з оптимізації тактики моніторингу та вдосконалення діагностичних, лікувальних і реабілітаційних заходів у пацієнтів із АК.

Література

1. Зозуля І.С. Транзиторні ішемічні атаки у вертебро-базиллярній системі, зумовлені патологією шийного відділу хребта / І.С. Зозуля, В.Г. Несукай // Ліки України. – 2013. – № 3. – С. 4-9.
2. Калашников В.И. Синдром позвоночной артерии / В.И. Калашников // Therapia. – 2007. – № 10. – С. 31-33.
3. Коваленко О.Є. Недостатність кровообігу у вертебрально-базиллярному судинному басейні, пов'язана з патологією шийного відділу хребта / О.Є. Коваленко // Здоров'я України. Неврологія. Психіатрія. Психотерапія. – 2009. – № 22. – С. 4-7.
4. Мурашко Н.К. Хронічне порушення мозкового кровообігу у вертебробазиллярній системі: клініко-діагностичні та лікувально-профілактичні алгоритми / Н.К. Мурашко, Р.В. Сулік // Мистецтво лікування. – 2013. – № 4 (100). – С. 65-71.
5. Поліщук М.Є. Порушення кровообігу у вертебробазиллярному басейні при аномалії Кімерлі / М.Є. Поліщук, М.І. Рубленік, А.О. Камінський [та ін.] // Український нейрохірургічний журнал. – 2002. – № 2. – С. 53-56.
6. Товажнянская Е.Л. Клинико-патогенетические аспекты спондилогенных нарушений кровообращения в вертебро-базиллярном бассейне / Е.Л. Товажнянская, Н.А. Некрасова // Здоров'я України. Неврологія. Психіатрія. Психотерапія. – 2016. – № 4 (39). – С. 12-13.
7. Kornienko V.N. Diagnostic Neuroradiology / V.N. Kornienko I.N. Pronin. – Berlin: Springer-Verlag Berlin Heidelberg, 2009. – 1289 p.
8. Koutsouraki E. Kimmerle's anomaly (or ponticulus posticus) as a causative factor of chronic tension headaches and neurosensory hearing loss / E. Koutsouraki, E. Avdelidi, S.E. Kapsali [et al.] // Encephalos. – 2010. – Vol. 47, Issue 3. – P. 150-152.

УДК 616.831–005.4:611.134.9–007

ДИСЦИРКУЛЯТОРНІ ПОРУШЕННЯ У ВЕРТЕБРОБАЗИЛЯРНОМУ БАСЕЙНІ ПРИ АНОМАЛІЇ КІМЕРЛІ: КЛІНІЧНИЙ ВИПАДОК

Кривчун А. М., Пушко О. О., Бондаренко Р. В., Продан О. П.

Резюме. Одним із найсуттєвіших факторів розвитку дисциркульторних порушень у вертебробазиллярному басейні є патологія шийного відділу хребта, котра останнім часом значно поширилася, особливо серед осіб молодого віку. Аномалія Кімерлі є однією з причин стиснення хребтової артерії. Розглянуто основні принципи патогенезу, діагностики даної патології та клінічний випадок аномалії Кімерлі, де пацієнтці надано інформацію про дану аномалію, принципи її лікування, можливі наслідки, рекомендоване хірургічне усунення аномалії, але оскільки отримана відмова від оперативного втручання, проведено курс консервативного медикаментозного лікування, на фоні якого спостерігалася тенденція до позитивного клінічного ефекту.

Ключові слова: аномалія Кімерлі (Kimmerle), хребтова артерія, вертебробазиллярний басейн, порушення кровообігу.

УДК 616.831–005.4:611.134.9–007

ДИСЦИРКУЛЯТОРНЫЕ НАРУШЕНИЯ В ВЕРТЕБРОБАЗИЛЯРНОМ БАСЕЙНЕ ПРИ АНОМАЛИИ КИММЕРЛИ: КЛИНИЧЕСКИЙ СЛУЧАЙ

Кривчун А. М., Пушко А. А., Бондаренко Р. В., Продан Е. П.

Резюме. Одним из важнейших факторов развития дисциркульторных нарушений в вертебробазиллярном бассейне есть патология шейного отдела позвоночника, которая в последнее время значительно распространилась, особенно среди лиц молодого возраста. Аномалия Киммерли является одной из причин сдавления позвоночной артерии. Рассмотрены основные принципы патогенеза, диагностики данной патологии и клинический случай аномалии Киммерли, где пациентке предоставлена информация о данной аномалии, принципы ее лечения, возможные последствия, рекомендовано хирургическое устранение аномалии, но поскольку получен отказ от оперативного вмешательства, проведен курс консервативного медикаментозного лечения, на фоне которого наблюдалась тенденция к позитивному клиническому эффекту.

Ключевые слова: аномалия Киммерли (Kimmerle), позвоночная артерия, вертебробазиллярный бассейн, нарушения кровообращения.

UDC 616.831–005.4:611.134.9–007

DYSCIRCULATORY DISORDERS IN THE VERTEBROBASILAR SYSTEM IN KIMMERLE'S ANOMALY: A CASE REPORT

Kryvchun A. M., Pushko O. O., Bondarenko R. V., Prodan O. P.

Abstract. One of the most significant factors in the development of dyscirculatory disorders in vertebrobasilar system is the pathology of cervical spine, which in recent years has widely spread, particularly among young people. Kimmerle's anomaly is one of the causes of the vertebral artery compression. Kimmerle's anomaly is a bony or bony and fibrous bridge extending from atlanto-occipital joint along the posterior arch of the atlas in the direction of the transverse process or from atlanto-occipital joint to the posterior arch of the atlas. Kimmerle's anomaly is an extravasal factor as to the vertebral artery and, restricting its movements, especially during extension of the cervical spine and turning the head, it can cause compression or spasm of the vertebral artery due to irritation of periarterial nerve plexus with relevant circulatory changes in the vertebrobasilar system. The onset of headache occurs mostly under the age of 40. Headache may be accompanied by dizziness, vertigo, nausea, drop-attacks, paresthesia, impaired vision and hearing, and autonomic symptoms. Kimmerle's anomaly may be diagnosed radiographically, in the first place it is necessary to conduct X-ray study of the cervical spine in the direct and lateral projections with functional tests. It is also necessary to perform Doppler ultrasonography of the vessels of neck during head rotation or flexion, and transcranial dopplerography.

The study considers a clinical case of Kimmerle's anomaly in woman born in 1975, where the patient has been given information about this anomaly, principles of treatment, possible consequences. Surgical removal of anomaly has been recommended, but due to patient's refusal of surgery, the course of conservative medical treatment was conducted, in particular angio-, neuroprotective, antioxidant, anti-inflammatory and physical therapy, against the background of which there was a trend to positive clinical effect.

Remembering about the cases of Kimmerle's anomaly, that are quite common in medical practice, in case if patients have dyscirculatory disorders in vertebrobasilar system, one must follow the diagnostic algorithm that should include the definition of neurological status, radiological examination of the cervical spine (simple and functional radiography of spine), ultrasonic Doppler examination of the vessels of neck, transcranial Doppler sonography, selective angiography (if necessary) that allow to make the accurate diagnosis and determine the tactics for further treatment of individuals of this cohort.

Keywords: Kimmerle's anomaly, vertebral artery, vertebrobasilar system, circulatory failure.

Рецензент – проф. Литвиненко Н. В.

Стаття надійшла 20.03.2017 року

УДК 616.233-002.2+616.24-007.63]-036.65:612.017.1

Куюн Л. О.

ЛОКАЛЬНІ РІВНІ ПРОЗАПАЛЬНИХ ТА СУПРЕСИВНИХ ЦИТОКІНІВ ПРИ ЗАГОСТРЕННІ ХОЗЛ

Національний медичний університет імені О.О. Богомольця (м. Київ)

ludaalex@ukr.net

Робота виконана в рамках програми кафедри торакальної хірургії та пульмонології Національної Медичної Академії Післядипломної освіти імені П.Л. Шупика МОЗ України «Діагностика та лікування контузійних пошкоджень легень у пацієнтів з хронічним обструктивним захворюванням легень», № державної реєстрації 01021U000122.

Вступ. Патологічними ознаками ХОЗЛ є руйнування паренхіми легень з емфіземою та запаленням бронхіол (малих дихальних шляхів) [2].

Хронічне запалення при стабільному перебігу ХОЗЛ характеризується збільшенням кількості макрофагів, нейтрофілів, Т-лімфоцитів, дендритних клітин та В-лімфоцитів. В свою чергу, збільшення нейтрофілів та В-лімфоцитів асоціюється з більш тяжким перебігом захворювання [4].

Сигаретний дим, який є основною причиною розвитку ХОЗЛ, активує толл-подібні рецептори клітин вродженого імунітету, що призводить до синтезу та вивільнення прозапальних цитокінів [10].

Прозапальні цитокіни, такі як фактор некрозу пухлин- α (ФНП- α), ІЛ-1 та ІЛ-6, виявляються в підвищеній кількості в мокротинні у людей, які страждають на астму та ХОЗЛ. Ці медіатори підсилюють запалення, частково за допомогою активації NF- κ B, який призводить до підвищення експресії багатьох запальних генів [1].

Регуляторні Т-лімфоцити виявляють свою імуносупресивну активність шляхом секреції ІЛ-10 та трансформуючого фактору росту β (ТФР- β). Було встановлено, що рівні ІЛ-10 зворотно корелюють з тяжкістю ХОЗЛ. На противагу цьому, інші дослідження не показали істотних відмінностей в рівнях ІЛ-10 в бронхоальвеолярній рідині у пацієнтів з ХОЗЛ в порівнянні з контрольною групою [7].

В літературі, в основному, наводяться дані про вміст прозапальних медіаторів при загостренні ХОЗЛ, але відсутні результати про порівняльну ха-

рактеристику прозапальних та супресивних цитокінів на локальному рівні.

Мета роботи: вивчити локальні рівні прозапальних/супресивних цитокінів та їх порівняльну характеристику у хворих з загостреннями ХОЗЛ.

Об'єкт і методи дослідження. У дослідження було включено 104 хворих на ХОЗЛ. Групу контролю склали 98 практично здорових осіб.

В залежності від даних спірометрії, пацієнти отримували інгаляцію через небулайзер гіпертонічним розчином NaCl (4,5%) при ОФВ₁ \geq 65% після інгаляції сальбутамолу або ізотонічним розчином NaCl (0,9%) при ОФВ₁ $<$ 65%. Волонтери отримували інгаляцію через небулайзер ізотонічним розчином NaCl (0,9%). Інгаляція тривала 10 хвилин, потім пацієнт обполіскував ротову порожнину дистильованою водою і відхаркував мокротиння в одноразовий пластиковий контейнер, який поміщався в холодильник і доставлявся в лабораторію не пізніше, ніж через 2 години з моменту отримання зразку.

Вміст цитокінів в індукованому мокротинні досліджували імуноферментним методом з використанням реактивів виробництва Вектор-Бест. Оптичну щільність визначали на аналізаторі «STAT FAX 303 PLUS», виробництва США. Концентрацію визначали в пг/мл.

Всі отримані результати піддані статистичній обробці для параметричних і непараметричних критеріїв з використанням програми «Minitab 16». При аналізі перевірки розподілу на нормальність використовували тест Колмогорова-Смірнова, порівняння центральних тенденцій двох незалежних вибірок з використанням U-критерію Манна-Уїтні і порівняння середніх двох незалежних вибірок за критерієм Ст'юдента. Кількісні зміни представлені у вигляді середніх значень і середньоквадратичних відхилень для параметричних методів і медіани із 1 і 3 квартилем для непараметричних.