ХИРУРГИЧЕСКАЯ АНАТОМИЯ ГОЛОВЫ

МИНИСТЕРСТВО ЗДРАВООХРАНЕНИЯ УКРАИНЫ ВЫСШЕЕ ГОСУДАРСТВЕННОЕ УЧЕБНОЕ ЗАВЕДЕНИЕ УКРАИНЫ "УКРАИНСКАЯ МЕДИЦИНСКАЯ СТОМАТОЛОГИЧЕСКАЯ АКАДЕМИЯ"
КАФЕДРА ТОПОГРАФИЧЕСКОЙ АНАТОМИИ И ОПЕРАТИВНОЙ ХИРУРГИИ

Лекция

Топографическая анатомия и оперативная хирургия лицевого отдела головы

Полтава-2016

План лекции

- Границы и области лица
- Кровоснабжение лица
- Иннервация лица

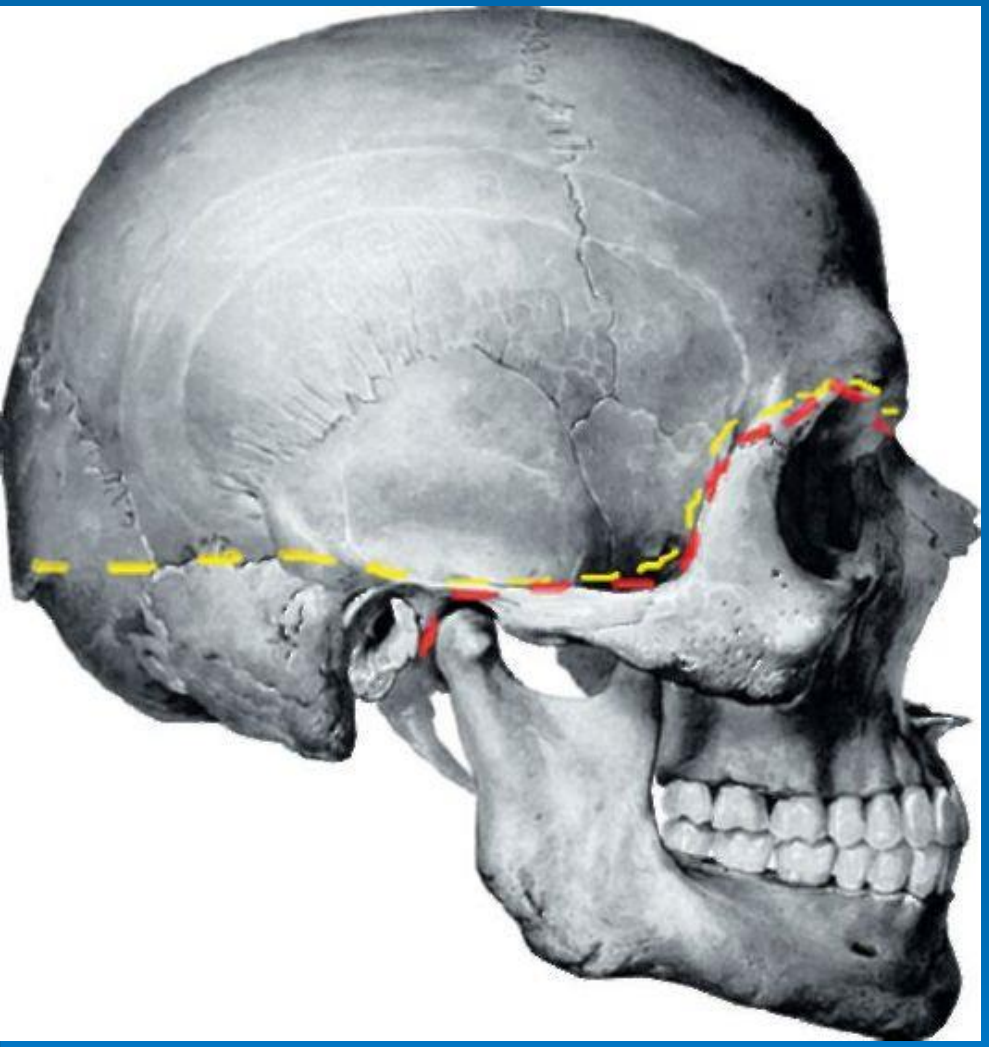

Мозговой отдел головы отграничен от лицевого отдела линией, проходящей по надглазничному краю лобной кости, верхнему краю скуловой кости и скуловой дуги к наружному слуховому проходу.

Топографическая анатомия и оперативная хирургия : учебник : в 2 т. / А.В. Николаев. - 2-е изд., испр. и доп. 2009. - Т. 1. - 384 с.

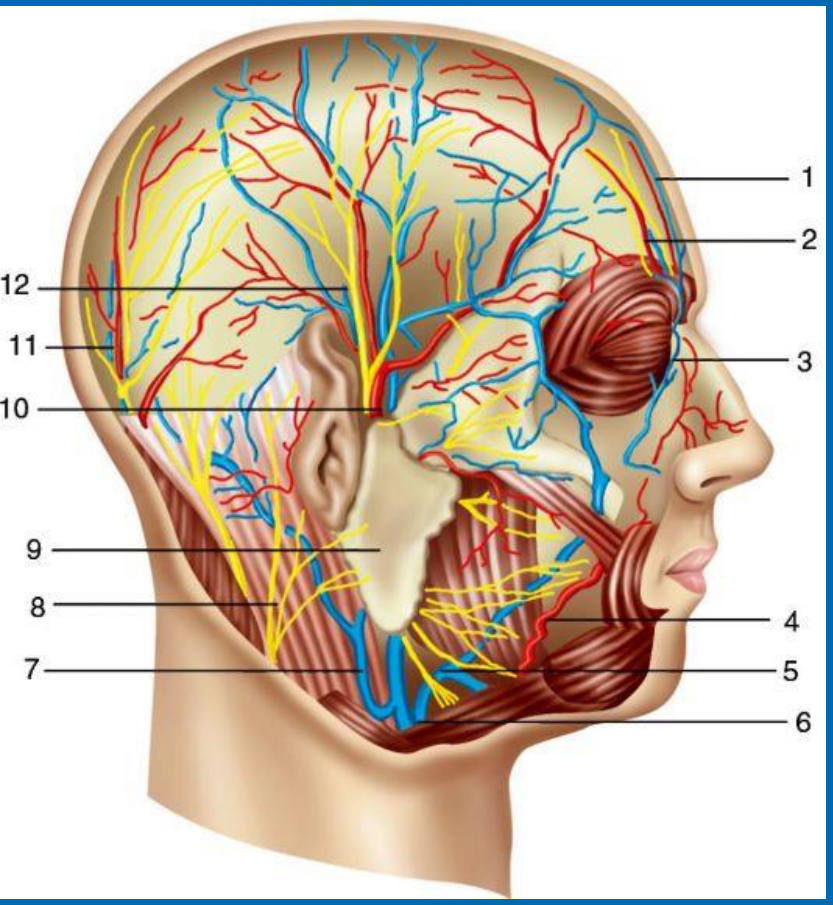

Топографическая анатомия и оперативная хирургия : учебник : в 2 т. / А.В. Николаев. - 2-е изд., испр. и доп. 2009. - Т. 1. - 384 с.

1 - a., v., n. supratrochleares; 2 - a., v., n. supraorbitales; 3 - v. angularis; 4 - a. facialis; 5, 6 - v. facialis; 7 - v. retromandibularis; 8 - n. auricularis magnus; 9 - gl. parotidea; 10 - a., v. temporalis superficialis; 11 - a. et n. occipitales; 12 - n. auriculotemporalis

КРОВОСНАБЖЕНИЕ

Кровеносные сосуды располагаются в подкожной клетчатке. Общее направление сосудов — радиальное к темени как к центру. В переднем отделе головы размещены надглазничная артерия (a.supraorbitalis) и надблоковая артерии (a.supratrochlearis). Первая залегает латеральнее. Обе они берут начало от глазной артерии (a.ophtalmica) из системы внутренней сонной артерии. Эти артерии широко анастомозируют друг с другом, а также с угловой артерией (a. Angularis) — ветвью лицевой артерии, и лобовыми ветвями поверхностной височной артерии. В боковых отделах проходит поверхностная височная артерия (a. Temporalis superficialis). Она является конечной ветвью наружной сонной артерии и располагается на один поперечный палец впереди козелка уха. Здесь можно пальпировать ее пульсацию. Поверхностная височная артерия отдает ряд ветвей — среднюю височную, лобную, теменную, передние ушные ветви, поперечную артерию лица, скуло-глазничной артерии, ветви к околоушной железы. Эти ветви, широко анастомозируя между собой, питают соответствующие участки. Височная область также кровоснабжается глубокими височными артериями (a.temporales profundae), отходящими от верхнечелюстной артерии (a. Maxillaris) .Затылок кровоснабжают две крупные артерии: затылочная (a.occipitalis) и задняя ушная (a. Auricularis posterior). Затылочная артерия берет начало от наружной сонной и проходит на расстоянии 2 см от заднего края сосцевидного отростка. Она анастомозирует с одноименной артерией противоположной стороны и задней ушной артерии, которая также является ветвью наружной сонной артерии. Задняя ушная артерия отдает шило-сосцевидную и заднюю барабанную артерии, ушную, затылочную и сосцевидные ветви.

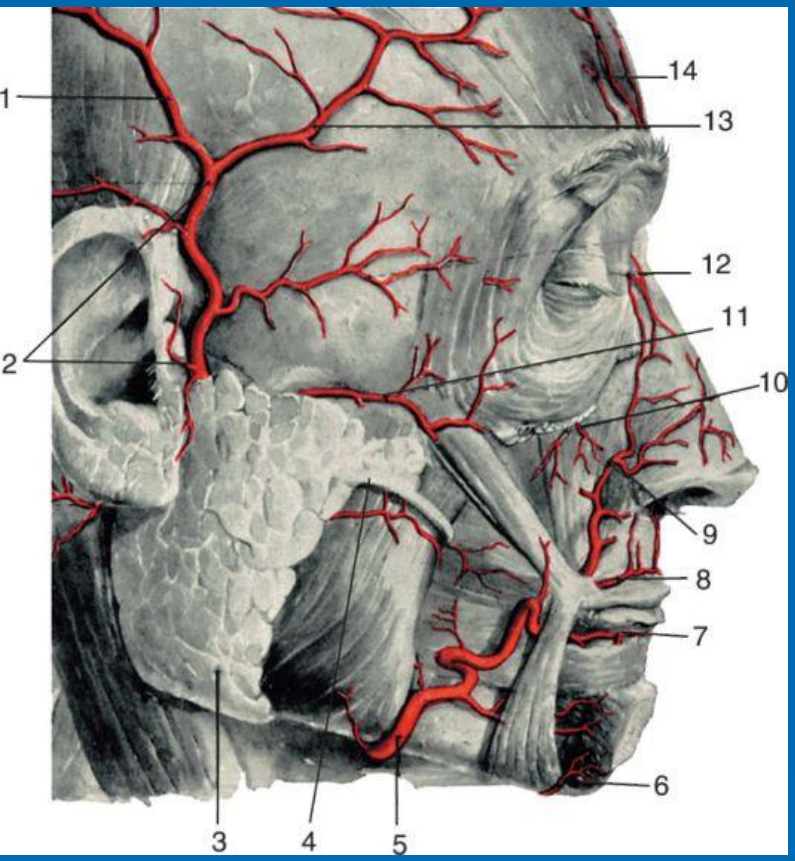

Топографическая анатомия и оперативная хирургия : учебник : в 2 т. / А.В. Николаев. - 2-е изд., испр. и доп. 2009. - Т. 1. - 384 с.

1 - ramus parietalis a. temporalis superficialis; 2 - a. temporalis superficialis; 3 - gl. parotidea; 4 - ductus parotideus; 5 - a. facialis; 6 - a. submentalis; 7 - a. labialis inferior; 8 - a. labialis superior; 9 - a. angularis; 10 - a. infraorbitalis; 11 - a. transversa faciei; 12 - a. dorsalis nasi; 13 - ramus frontalis a. temporalis superficialis; 14 - a. supraorbitalis

Артериальные сосуды из разных источников образуют многочисленные анастомозы, обеспечивая хорошее кровоснабжение тканей лица. Это способствует хорошему заживлению ран на лице и благоприятным результатам пластических операций. Основным источником кровоснабжения лица является **наружная сонная артерия** (a.carotis externa), а также в кровоснабжении лица принимает участие внутренняя сонная артерия (a.carotis interna). Обе они являются ветвями общей сонной артерии. От наружной сонной артерии на лицо отходят следующие ветви:

I. Лицевая артерия (a.facialis) — на лицо выходит у переднего края жевательной мышцы, огибая край нижней челюсти. Здесь ее можно прижать к челюсти для временной остановки кровотечения при повреждении. На своем пути под кожей лица и в толще мимических мышц артерия делает изгибы, направляясь к углу рта и далее к внутреннему углу глаза, где от нее берет начало конечная ветвь — угловая артерия, a.angularis.

II. Поверхностная височная артерия (a.temporalis superiicialis) — конечная ветвь и непосредственное продолжение наружной сонной артерии. Она проходит в толще околоушной слюнной железы и выходит под кожу спереди от козелка уха. Эта артерия отдает ряд ветвей: к околоушной слюнной железы (rr. Parotidei), к ушной раковине (rr. Auricularis anteriores), поперечную артерию лица, среднюю височную и скуло-глазничной артерии.

III. Верхнечелюстная артерия (a.maxillaris) — обеспечивает кровью глубокие отделы лица. Она является второй конечной ветвью наружной сонной артерии. Ее короткий ствол подразделяют на 3 отдела: первый огибает ветвь нижней челюсти, второй проходит в лестничной-Крыловидные промежутке, третий проникает в крыло-небную ямку.

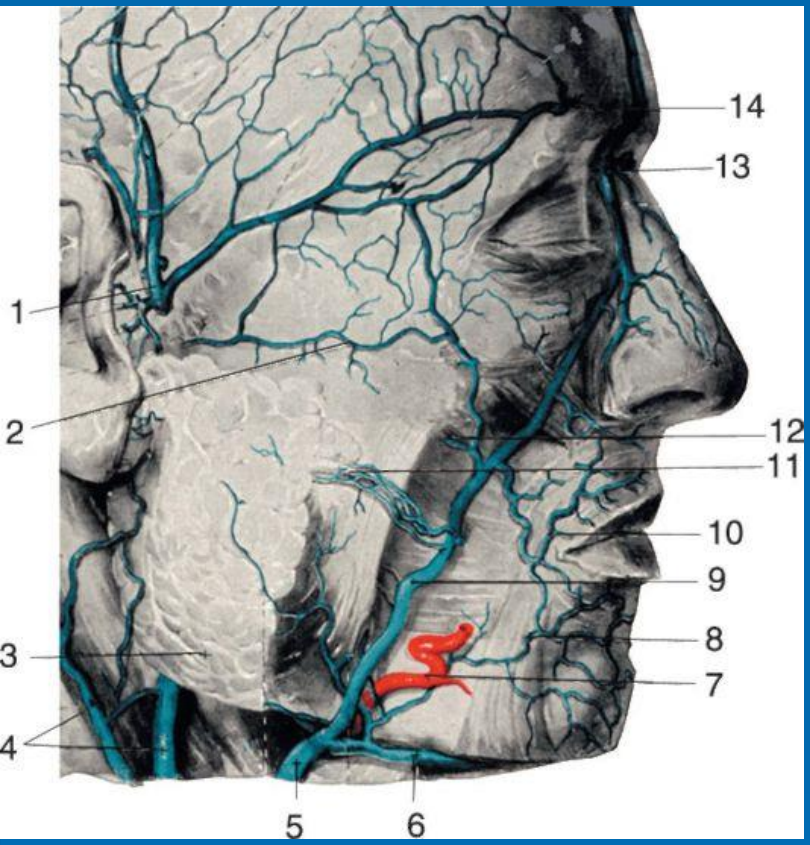

Топографическая анатомия и оперативная хирургия : учебник : в 2 т. / А.В. Николаев. - 2-е изд., испр. и доп. 2009. - Т. 1. - 384 с.

1 - v. temporalis superficialis; 2 - v. transversa faciei; 3 - gl. parotidea; 4 - v. jugularis externa; 5 - v. facialis; 6 - v. submentalis; 7 - a. facialis; 8 - v. labialis inferior; 9 - v. facialis; 10 - v. labialis superior; 11 - ductus parotideus; 12 - ramus profundus v. facialis; 13 - v. angularis; 14 - v. supraorbitalis

Вены лица образуют две сетки: поверхностную и глубокую. Поверхностную образуют две вены: лицевая (v.facialis) и занижнечелюстная (v.retromandibularis) . Лицева вена сопровождает лицевую артерию. Начинается она у медиального угла глаза как угловая (v.angularis), которая анастомозирует с глазными венами, впадающими в пещеристый синус твердой мозговой оболочки. В лицевую вену впадают вены, следующие от лобной, глазничного участка, носа, щек, губ и подбородка. Занижнечелюстная вена (v.retromandibularis) образуется в результате слияния нескольких поверхностных височных и верхнечелюстных вен. Она забирает венозную кровь от участков, которые кровоснабжаются конечными ветвями наружной сонной артерии — поверхностной височной и верхнечелюстной артериями. Занижнечелюстная вена проходит в толще околоушной железы позади ветви нижней челюсти, где в нее впадают мелкие вены ушной раковины, височно-нижнечелюстного сустава, среднего уха, околоушной железы. V.retromandibularis обычно соединяется с лицевой веной, их общий ствол впадает во внутреннюю яремную вену. Глибока венозная сетка образована крыловидным сплетением (plexus pterigoideus), а также мелкими сплетениями, расположенными в толще мышц и межмышечной клетчатке глубокой области лица . Глубокая венозная сеть анастомозирует и с поверхностными венами лица, и с пещеристого синуса твердой мозговой оболочкой. Это может способствовать распостранению инфекции из центров острых воспалительных процессов, возникающих на лице (фурункулы, карбункулы, абсцессы, флегмоны), в sinus cavemosus. При обычных условиях отток венозной крови от лица происходит по направлению к внутренней яремной вене. В тех случаях, когда лицевая вена или ее притоки тромбированные или сжатые набухшими тканями лица, возможно ретроградное направление венозного оттока, когда септический эмбол может попасть в пещеристый синус.

1 — a. infraorbitalis; 2 — a. alveolaris superior; 3 — a. maxillaris; 4 — m. pterygoideus medialis; 5 — n. buccalis; 6 — n. lingualis; 7 — m. buccinator; 8 — a., v. et n. alveolares inferiores; 9 — chorda tympani; 10 — a. meningea media и n. auriculotemporalis; 11 — n. mandibularis.

Топографическая анатомия и оперативная хирургия : учебник : в 2 т. / А.В. Николаев. - 2-е изд., испр. и доп. 2009. - Т. 1. - 384 с.

ИННЕРВАЦИЯ ЛИЦА

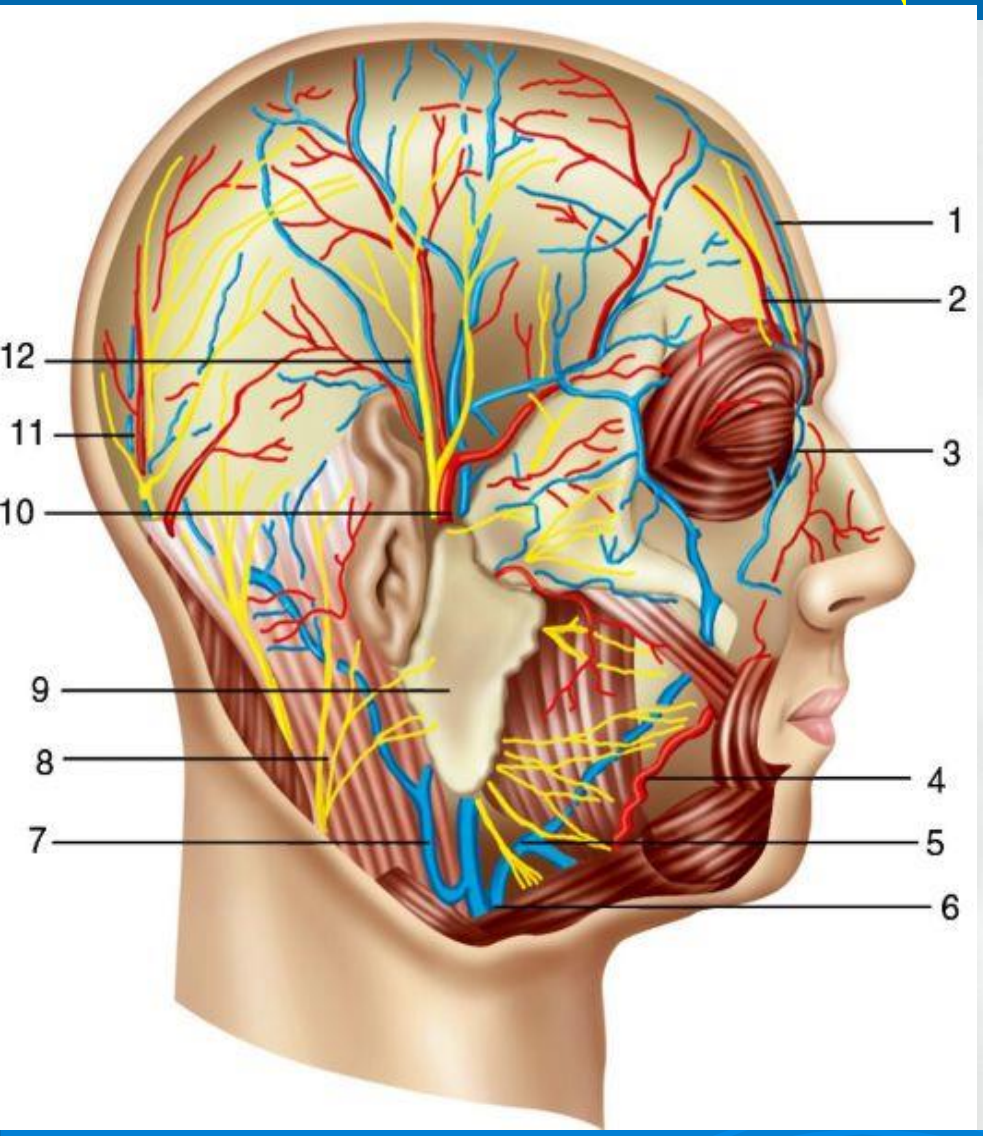

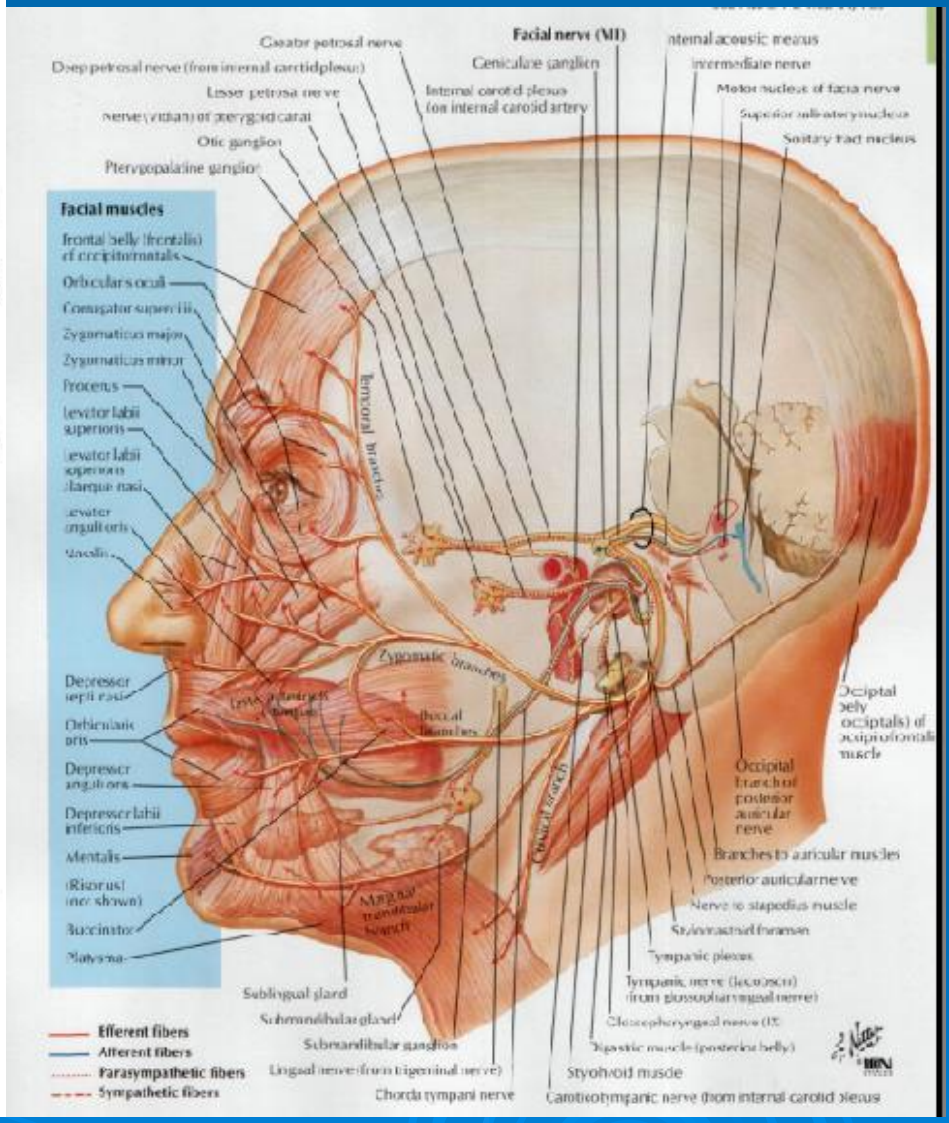

Неттер Ф. Атлас анатомії людини / Ф.Неттер. – Львів: Наутілус, 2004. – 592 с.

Топографическая анатомия и оперативная хирургия : учебник : в 2 т. / А.В. Николаев. - 2-е изд., испр. и доп. 2009. - Т. 1. - 384 с.

Спасибо за внимание!