

УДК 616.314-001.4 -084-08

І.М. Ткаченко

## ВИЗНАЧЕННЯ ТОВЩИНИ ЕМАЛІ В ПАЦІЄНТІВ ІЗ НАДМІРНОЮ І ФІЗІОЛОГІЧНОЮ СТЕРТІСТЮ ЗУБІВ ЗА ДОПОМОГОЮ КОНУСНО-ПРОМЕНЕВОЇ КОМП'ЮТЕРНОЇ ТОМОГРАФІЇ

Вищий державний навчальний заклад України «Українська медична стоматологічна академія»

У переважній більшості літературних джерел патологія твердих тканин зубів (надмірна стертість зубів, карієс, клиноподібні дефекти зубів та ін.) розглядається як поліетиологічний прогресуючий процес без можливості регенерації. Ці процеси супроводжуються цілою низкою естетичних, функціональних, морфологічних порушень, які значно знижують якість життя пацієнтів [1,2].

У твердих тканинах зубів відбувається перерозподіл органічних мікроелементів, у емалі перебудови зазнає міжпризматична структура. Морфометричні зміни зубних рядів полягають у зниженні коронкової частини зуба, її стоншенні в передньо-задньому напрямку та появі в ній порожнин. Крім того, змінюються пульпова камера, кількість рядів одонтобластів, ширшають шарпеевські волокна [3,4]. Відбуваються зміни в тканинах, які оточують зуб.

Емаль закладається на ембріональному рівні, в той же час відбуваються її первинна і вторинна мінералізація на білковому матриксі. Емаль - міцна, гіпермінералізована тканина, не здатна до регенерації. Найтовща вона в місцях найсильнішого тертя [5,6]. Емаль побудована за принципом мікроструктурної ієрархії [7,8]. Закономірно постає питання: чому за наявності низки етіологічних чинників у одних людей стан твердих тканинах змінюється, а в інших – ні? Чи пов'язані ці зміни з товщиною емалі зубів і яким методом можна встановити товщину емалі нативним способом? Для дослідження ми вибрали таку нозологічну одиницю як надмірна стертість зубів.

**Мета дослідження** - встановити товщину емалі зубів у пацієнтів із надмірним і фізіологічним типом стирання емалі за допомогою конусно-променевої комп'ютерної томографії.

### Матеріал і методи дослідження

Дослідження проводили в 125 пацієнтів контрольної та дослідних груп, із загальної кількості яких для конусно-променевої комп'ютерної томографії методом випадкової вибірки залучено 46 пацієнтів. Контрольну групу становили пацієнти із санірованою порожниною рота віком від 18 до 60 років без ознак надмірної стертості (13 осіб). II групу склали пацієнти з надмірною стертістю зубів II і III ступенів тяжкості; III групу - пацієнти, які були в прямих родинних стосунках із пацієнтами II групи (діти пацієнтів II групи).

Для встановлення товщини емалі в пацієнтів із нормальним типом зубної емалі та з надмірною

стертістю ми досліджували зону фронтальних зубів верхньої та нижньої щелеп на комп'ютерному 3D томографі. Працюючи з програмою, в сагітальній площині виставляли точки для вимірювання товщини емалі з вестибулярної поверхні.

Для проведення дослідження здійснювали конусно-променеве сканування верхньої та нижньої щелеп із товщиною зрізу 0,01 мм. Далі виділяли зони, для яких робили ретроспективну реконструкцію зображення. На кожній досліджуваній томограмі було виділено по 6 зон обстеження відносно зубів, які досліджували в сагітальному напрямку. У сагітальному перерізі досліджували фронтальні й латеральні різці, а також ікла верхньої та нижньої щелеп. Наводимо результати статистичної обробки даних.

Середня товщина емалі в передньо-задньому напрямку з вестибулярної поверхні на 11 зубі становить  $1,2 \pm 0,15$  мм, на 21 зубі -  $0,94 \pm 0,11$  мм, на 12 і 22 зубах - відповідно  $0,83 \pm 0,1$  і  $0,83 \pm 0,09$  мм. Товщина емалі 13 і 23 зубів становить  $0,96 \pm 0,1$  мм. Товщина емалі нижніх фронтальних різців -  $0,9 \pm 0,11$  мм. Латеральні різці нижньої щелепи мають розмір емалі  $0,73 \pm 0,07$  мм і  $0,7 \pm 0,09$  мм. Ікла на нижній щелепі мають товщину  $0,87 \pm 0,1$  мм.

На рис.1 наведено фрагмент комп'ютерної 3D томограми в сагітальній площині з визначеними розмірами товщини 11 і 41 зубів.

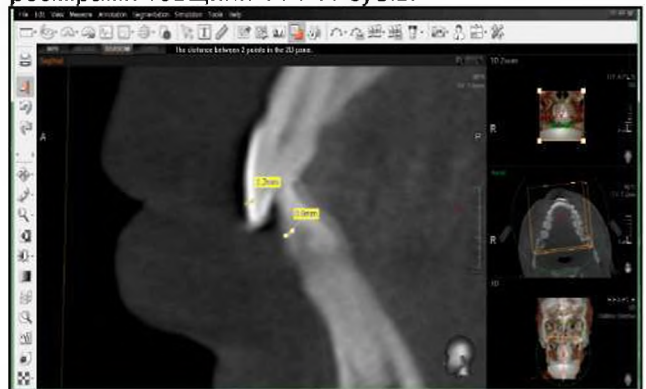


Рис. 1. Фрагмент комп'ютерної 3D томограми в сагітальній площині пацієнта С., 34 роки, контрольна група, історія хвороби №14, із визначеними розмірами 11 і 41 зубів

Для визначення і порівняння товщини емалі фронтальних зубів у пацієнтів II групи також проводили діагностику на комп'ютерному томографі з 3D функцією. Отримані результати наведено в табл. 1.

Таблиця 1  
Показники вимірювань товщини емалі зубів у пацієнтів II групи (M+m)

Зуби	Значення товщини емалі (мм)	Зуби	Значення товщини емалі (мм)
11	0,64±0,08	41	0,67±0,10
21	0,64±0,08	31	0,50±0,06
12	0,58±0,08	42	0,48±0,05
22	0,57±0,07	32	0,47±0,05
13	0,68±0,10	43	0,58±0,10
23	0,67±0,10	33	0,58±0,09

Показники товщини емалі фронтальних зубів у пацієнтів III групи наведено в табл. 2.

Таблиця 2  
Показники вимірювань товщини емалі зубів у пацієнтів III групи (M+m)

Зуби	Значення товщини емалі (мм)	Зуби	Значення товщини емалі (мм)
11	0,89±0,89	41	0,87±0,06
21	0,88±0,88	31	0,62±0,07
12	0,81±0,81	42	0,61±0,06
22	0,80±0,8	32	0,60±0,07
13	0,87±0,87	43	0,76±0,07
23	0,87±0,87	33	0,75±0,07

Вивчаючи товщину емалі з вестибулярної поверхні, порівнювали товщину емалі зубів пацієнтів контрольної та дослідних груп. Зміна дослідних показників, можливо, дасть пояснення для науковців щодо етіологічних факторів виникнення надмірної стертості. Оскільки закладка емалі відбувається на внутрішньоутробному рівні, можливо, і товщина емалі також має генетичну зумовленість, і схильність до надмірної стертості може бути пов'язана з товщиною емалі зубів. Достовірна різниця виявлена між групою контролю і групою II при  $p=0,0001$ . Достовірність відмінностей між групою контролю і групою III незначна, що можна пов'язати зі зменшенням товщини емалі з вестибулярної поверхні з віком пацієнтів і додатковими факторами, які впливають на товщину емалі.

### Висновки

Важлива ланка патогенезу надмірної стертості

### Резюме

Патологія твердих тканин зубів, зокрема надмірна стертість, розглядається як поліетіологічний прогресуючий процес без можливості регенерації. Цей процес супроводжується цілою низкою естетичних, функціональних, морфологічних порушень, які значно знижують якість життя пацієнтів. Головним завданням авторки праці було встановлення товщини емалі зубів у пацієнтів із надмірним і фізіологічним типами стирання емалі за допомогою конусно-променевої комп'ютерної томографії.

Для встановлення товщини емалі в пацієнтів із нормальним типом зубної емалі та з надмірною стертістю досліджено зону фронтальних зубів верхньої та нижньої щелеп на комп'ютерному 3D томографі.

Достовірна різниця виявлена між групою контролю і групою II при  $p=0,0001$ . Достовірність відмінностей між групою контролю і групою III незначна, що можна пов'язати зі зменшенням емалі з вестибулярної поверхні з віком пацієнтів та додатковими факторами, які впливають на товщину емалі.

**Ключові слова:** надмірна стертість зубів, емаль, комп'ютерний 3D томограф.

- це порушення процесів, що відбуваються на етапах закладки емалі та пов'язані з генетичною зумовленістю будови емалі, яка призводить у певних умовах до її надмірного стирання. Чим більша кількість додаткових чинників до основної компоненти, тим активніше і з більшою частотою ускладнень розвивається досліджувана патологія.

### Перспективи

У перспективі - дослідження товщини емалі пацієнтів із надмірною стертістю і спроба виявити взаємозв'язок між товщиною емалі й особливостями мікроелементного складу та мікрокристалізацією ротової рідини.

### Література

1. Біда В.І. Принципи ортопедичного лікування патології зубо-щелепної системи при зниженні висоти прикусу, його прогнозування та профілактика: автореф. дис. на здобуття наук. ступеня доктора мед. наук: спец. 14.01.22 «Стоматологія» / В. І. Біда. - К., 2003. - 31 с.
2. Білоклицька Г.Ф. Основні аспекти етіології, патогенезу, клініки та лікування цервікальної гіперестезії: [метод. реком.] / Г.Ф. Білоклицька. - К., 2008. - 25 с.
3. Костиленко Ю.П. Структура зубної емалі та її зв'язок з дентином / Ю.П. Костиленко, І.В. Бойко // Стоматологія: двухмесячный научно-практический журнал. - 2005. - Т. 84, № 5. - С. 10-13.
4. Луцкая И.К. Возрастная физиология зуба. Сообщение 1. Возрастная морфология эмали и дентина постоянных зубов человека / И.К. Луцкая // Современная стоматология. - 1997. - №3. - С. 7-12.
5. Луцки О.Д. Гистология людини / О. Луцки, А. Іванова, К. Кабак. - Львів: Мир, 1992. - 398 с.
6. Мандра Ю.В. Оценка морфоструктурных изменений при повышенной стираемости зубов по данным оптической электронной и атомной силовой микроскопии / Ю.В. Мандра, С.Л. Вотяков, Д.В. Киселева // Уральский медицинский журнал. - 2008. - № 10. - С. 27-29.
7. Федоров Ю.А. Некариозные поражения, развившиеся после прорезывания зубов / Ю.А. Федоров, В.А. Дрожжина, Н.В. Рубежова // Новое в стоматологии. - 1997. - №10. - С. 67-120.
8. Физико-химические аспекты транспорта ионов через эмаль зуба / А.П. Коршунов, В.Г. Сунцов, А.Н. Пятаева [и др.] // Стоматология. - 2000. - Т. 79, №4. - С. 6-8.

Стаття надійшла  
26.05.2014 р.

### Резюме

Патология твердых тканей зубов, в частности чрезмерная стираемость, рассматривается как полиэтиологический прогрессирующий процесс без возможности регенерации. Этот процесс сопровождается целым рядом эстетических, функциональных, морфологических нарушений и значительно снижает качество жизни пациентов. В работе главной задачей было установление толщины эмали зубов у пациентов с чрезмерным и физиологическим типами стирания эмали при помощи конусно - лучевой компьютерной томографии.

С целью установления толщины эмали у пациентов с нормальным типом зубной эмали и чрезмерной стертостью исследовали зону фронтальных зубов верхней и нижней челюстей на компьютерном 3D томографе.

Достоверная разница выявлена между группой контроля и группой II при  $p = 0,0001$ . Достоверность различий между группой контроля и группой III незначительна, что можно связать с уменьшением толщины эмали с вестибулярной поверхности с возрастом пациентов и с дополнительными факторами, влияющими на толщину эмали.

**Ключевые слова:** чрезмерная стертость зубов, эмаль, компьютерный 3D томограф.

UDC 616.314-001.4 -084-08

I.M. Tkachenko

DETERMINATION OF THE ENAMEL THICKNESS IN PATIENTS WITH INCREASED AND PHYSIOLOGICAL TOOTH ABRASION BY MEANS OF CONE-RADIATION COMPUTER TOMOGRAPHY

Higher State Educational Establishment of Ukraine "Ukrainian Medical Stomatological Academy"

### Summary

Pathology of the dental hard tissues, including increased abrasion is regarded as a polyetiological progressive process without the possibility of regeneration. These processes are accompanied by a number of aesthetic, functional and morphological disorders that significantly reduce the quality of life.

In hard tissues of teeth, redistribution of organic minerals occurs. Morphometric changes in dentition reduce the crown of the tooth, and decrease the thickness of the tooth crown in the anteroposterior direction. This process involves the ongoing changes in the pulp chamber, and increase of the width of Sharpey's fibers.

The organogenesis of enamel occurs at the embryonic level, while at the same time the primary and secondary mineralization of the protein matrix takes place. The question is why etiologic factors are found in some people, with changes in the state of hard tissues. Are these changes related to the thickness of the enamel and what methods may determine the thickness of the native enamel? Therefore, the main objective of our work was to establish the thickness of the enamel of teeth in patients with elevated physiological enamel abrasion on the basis of cone-radiation computer tomography.

The study was conducted in 125 patients from the control and experimental groups; the cone-radiation computer tomography involved 46 patients. The control group consisted of patients with sanitized oral cavity aged from 18 to 60 years with no signs of increased abrasion. The number of such patients was 13 persons. The second group consisted of patients with increased tooth abrasion of II and III severity degrees. The third group consisted of patients who were in the direct family relations to patients from group II (children from group II).

In order to establish the thickness of enamel in patients with normal type of dental enamel and high tooth wear, we investigated the area of front teeth of the upper and lower jaws at the 3D computer tomography. Working with the program in the sagittal plane enabled us to expose the point for measuring the thickness of the vestibular enamel surface.

The study of enamel thickness of the vestibular surface was performed through comparing the thickness of the tooth enamel in patients of the control and experimental groups. Changing the experimental parameters may give the explanation for scholars regarding etiological factors of high abrasion. Since the organogenesis of enamel occurs in utero, its thickness may have a genetic predisposition to conditionality and increased abrasion due to the thickness of the tooth enamel. Significant difference was found between the control group and group II with  $p = 0.0001$ . Statistical significance of differences between the control group and the group III can be associated with a decrease in the thickness of the vestibular enamel surface with age of patients and additional factors that affect the thickness of the enamel.

**Key words:** excessive wear of the teeth, enamel, 3D computer tomography.