УКРАЇНСЬКА МЕДИЧНА СТОМАТОЛОГІЧНА АКАДЕМІЯ
УКРАЇНСЬКА АКАДЕМІЯ НАУК

ВІСНИК ПРОБЛЕМ БІОЛОГІЇ І МЕДИЦИНИ

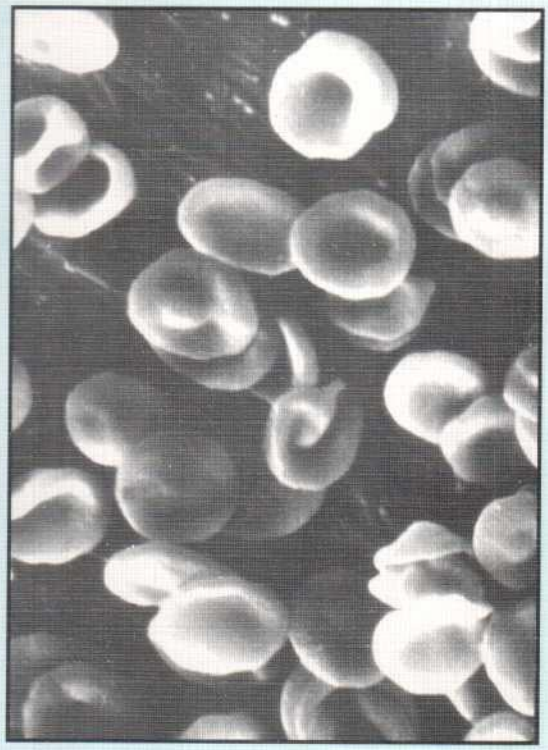

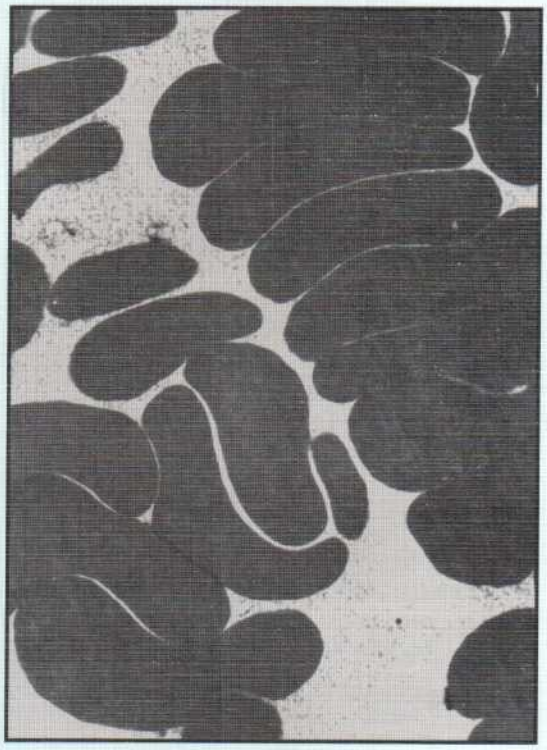

2

ПОЛТАВА-2004

О.Д. Кучеренко, Влияние лечения изосорбид-5-мононитратом на клиническое течение стенокардии и кардиогемодинамику у больных гипотиреозом 52
Т.В. Майкова, Развитие дистресс-синдрома у больных с язвенной болезнью двенадцатиперстной кишки в сочетании с хроническим холециститом и хроническим панкреатитом 55
0. С. Совірда., В.К. Напханюк, К.Л. Сервецький. Активність фосфодиестерази цГМФ та її корекція при гострому вірусному гепатиті В важкого перебігу..... 61
Н.Б. Тефтюєва. Вплив настойки перстачу прямостоячого на показники білкового та ліпідного обміну крові щурів..... 65
С.И. Треумова. Коагуляционный и сосудисто-тромбоцитарный гемостаз у больных с синдромом хронического легочного сердца 70
1. М. Яремій. Вплив комбінації екстрактів лікарських рослин на стан глутатіонової системи шлунка щурів за умов експериментальної гастродуоденальної патології 74

МОРФОЛОГІЯ

ГЕ. Загоруйко, И.П. Кайдашев, И.Г. Скидан, Ю.А. Кострикова. Влияние пептидного экстракта поджелудочной железы на ультраструктуру вилочковой железы NOD мышей 77
Р.М.Кривошей. Морфометричний аналіз параметрів веретеноподібних форм каротидного клубочка людини в залежності від віку та будови тіла 83
Н.М. Луценко. Морфометрична характеристика лімфатичних судин слизової оболонки передніх комірок лабіринту решітчастої кістки людини..... 87

СПОРТИВНА МЕДИЦИНА

Т.І. Михайлова. Механізми термінової адаптації киснево-транспортної системи юних спортсменів на навантаження аеробно-анаеробного характеру. 91

СТОМАТОЛОГІЯ

П.М. Скрипніков. Гістоструктура підвищених ділянок молярів людини в залежності від одонтогліфічного рисунку 95

ХІРУРГІЯ І ТРАНСПЛАНТОЛОГІЯ

Р.П. Иванов. Комплекная профилактика спаечной болезни при острой тонкокишечной непроходимости.....100
В.І.Шепітько, Т.Н.Юрченко, Н.А.Клименко, С.В.Татарко, Є.В.Стецук. Вплив кріоекстракта плаценти на реакцію тучних клітин при запаленні.....103

ХРОНІКА

М.С. Скрипніков, Ю.О. Максимук, О.М. Проніна. Підготовка науково-педагогічних кадрів морфологів у вищих медичних навчальних закладах України у 2003 році..... 107

УДК: 611.314:611.013/018+612.311.1

П.М. Скрипніков

ГІСТОСТРУКТУРА ПІДВИЩЕНИХ ДІЛЯНОК МОЛЯРІВ ЛЮДИНИ В ЗАЛЕЖНОСТІ ВІД ОДОНТОГЛІФІЧНОГО РИСУНКУ

Українська медична стоматологічна академія (м. Полтава)

Вступ. Емаль - це особливий анатомічний утвір коронки зуба. Як тканина емаль становить собою епітеліальну позаклітинну речовину, яка своєю твердістю перевищує всі мезенхімальні утвори людини [1, 2, 3]. Дані вітчизняної та зарубіжної літератури, присвячені ембріогенезу емалі, свідчать, що становлення її гістоструктурних компонентів відбувається вже на початкових етапах ембріогенезу та зумовлене особливостями клітинного диференціювання ена- м-елобластів [5, 6]. Проведений аналіз літератури свідчить, що становлення рельєфу зуба зумовлене наявністю двох полів: моляризації та інцизивації [7, 8]. З'ясування переваги того чи іншого поля може визначати як генотипні, так і фенотипні індивідуальні ознаки всіх класів зубів. Згідно з фенотипною точкою зору, малюнок коронки різних класів зубів людини формується протягом усієї еволюції і характеризується наявністю особливих ознак -фенів, які нерівномірно успадковуються в окремих расах та етносах [9]. Разом з тим, здебільшого в зарубіжних працях зазначається перевага фенотипного прояву одонтологічних ознак коронки різних класів зубів, які зумовлюють домінантне спадкування бугрів, стилів, ямок, борозен [10, 11]. До теоретичних питань, які можуть бути вирішені завдяки гістотопографічному дослідженню, належать питання про гомологію (подібність) та відмінність окремих бугрів, стилів, гребенів. Вирішення вищезазначених теоретичних питань може мати практичне значення для з'ясування таких поширених захворювань зубів як карієс та патологічне стирання.

Метою дослідження є вивчення гістоструктурних особливостей підвищених ділянок молярів (бугрів, стилів, гребенів) в залежності від індивідуального одонтоглі-фічного рисунку.

Матеріали та методи дослідження. Для з'ясування поставлених питань проведене гістотопографічне вивчення анатомічних утворів коронки молярів людини на товстих та тонких гістохімічно забарвлених шліфах. Товсті шліфи одержували шляхом поздовжнього або поперечного розпилу зубів, орієнтованих на визначення анатомічних утворів (бугри, стилі, гребені, ямки, борозни). У деяких випадках із товстих одержували тонкі шліфи, на яких після гістохімічного забарвлювання ШИК + альціановим синім під мікроскопом розглядалася більш детальна будова виражених анатомічних утворів у поляризаційному світлі. Зважаючи на результати, одержані після одонтогліфічного дослідження молярів, їхнє гістотопографічне вивчення проводилося залежно від наявності У - (ігрек) або + (плюс) - узору. Вищезазначені прицільні гістотопографічні дослідження дозволять одержати гістотопографічну картину фенотипічних варіантів зубів, які зустрічаються найчастіше.

Результати дослідження та їх обговорення. Результат гістотопографічного дослідження У - 5 (ігрек) - узору жувальної поверхні на поздовжньому шліфі нижнього моляра, розпиленого в мезіодистальному напрямку, представлений на рисунку 1. На розпилі емаль у вигляді блакитної альціан-позитивної смужки покриває дентин, який має червоний колір (шик-позитивний). На передньому плані жувальної поверхні визначаються три бугри: з боків - епі- та дистоконуси, в центрі - ендоконус.

© П.М. Скрипніков, 2004.

Рис. 1. Поздовжній шліф нижнього моляра з У- узором: 1. Еоконус; 2. Епіконус; 3. Діаконус; 4. Дистоконус; 5. Ендоконус; 6. Альціан-позитивна емаль; 7. ШИК-позитивний дентин; 8. Пульпа зуба. Заб. ШИК + альціановим синім. 36. х5.

Товщина емалі в ділянці епі- та ендоконуса становить 1,7 мм, а в ділянці дистоконуса трохи менша -1,4 мм. На задньому плані рисунка виступає найвищий бугор - еоконус та трохи меншої висоти - діаконус. Необхідно зазначити, що в міру переходу емалі на бокові поверхні епі- та дистоконуса її товщина в ділянці екватора коронки зменшується до 1,4 мм, а в ділянці шийки становить 0,3 мм. Проведене більш детальне вивчення за більшого збільшення діаконуса нижнього моляра показує, що емаль складається з темних (паразона) та світлих (діазони) вертикальних ліній Гунтера - Шреґера **(рис. 2).** Вони починаються від емалево-дентинної межі і досягають кутикули зуба. При цьому товщина діазон біля поверхні (132 мкм) майже в два рази більша, ніж у ділянці емалево-дентинної межі (66 мкм). Привертає на себе увагу той факт, що в ділянці екватора коронки вертикальні лінії Гунтера - Шреґера мають в-подібну ходу, тоді як у ділянці бугра вони виглядають як покладена одна на одну тарілочки. Останнє свідчить про те, що емалеві пучки в ділянці бугрів мають спіралеподібну будову. Поздовжні лінії Гунтера - Шреґера на отриманому шліфі знаходяться в ділянці ендоконуса у вигляді огинаючих борозну паразон, близько восьми. Поперечні лінії Гунтера - Шреґера розташовуються в ділянці епіконуса у вигляді поперечних пара- та діазон, розташованих у вигляді кілець, які нагадують подібні кільця на поперечному розпилі дерева. Необхідно зазначити, що пара- та діазони емалі на поперечному перерізі в поляризаційному світлі мають різний ступінь анізоморфності, що зумовлює кольорову гаму відтінків емалі. Товщина кілець емалі на її поверхні майже в два рази більша, ніж кілець емалі, які розташовуються вздовж емалево-дентинної межі. Результати гістотопографічного дослідження верхнього моляра з + (плюс)-4- узором жувальної поверхні на поздовжньому шліфі, орієнтованому у вестибулолінгвальному напрямку, наведені на **рисунку** 3. Установлено, що емаль у вигляді альціан - позитивної речовини в ділянці еоконуса має товщину 2,1 мм, тоді як за рахунок фізіологічного сти-

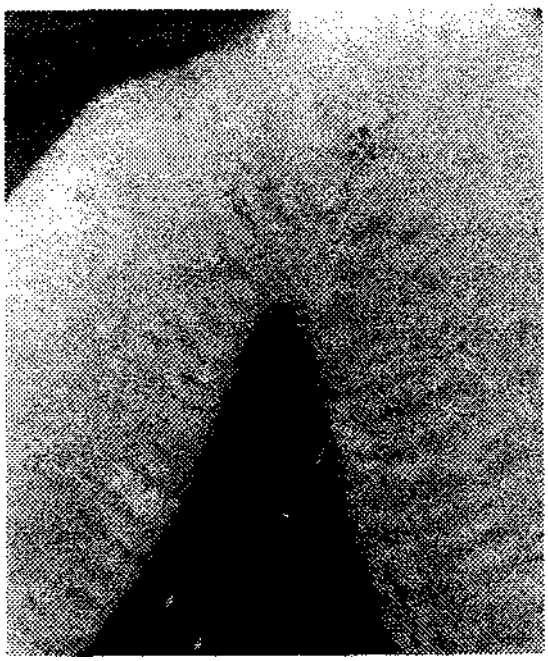

Рис. 2. Будова діаконуса нижнього моляра: 1. Вертикальні паразони емалі; 2. Вертикальні діазони емалі; 3. Намела; 4. Лінгвальна борозна; 5. Емалеві кущики; 6. Дентин. Заб. ШИК +альціановим синім. Поляризаційна мікроскопія. 36. х90.

рання в ділянці епіконуса- менше (1,7 мм). Товщина емалі в ділянці екватора -1,5-1,6 мм, а в ділянці шийки - 0,4-0,5 мм і майже однакова в еоконусі та епіконусі.

Рис.3. Поздовжній шліф верхнього моляра при плюс 4 - узорі: 1. Еоконус; 2. Епіконус; 3. Лінгвальна борозна; 4. Емалево-дентинна межа; б.Дентин. Заб. ШИК + альціановим синім. 36. х10.

Проведене більш детальніше дослідження еоконуса верхнього моляра показує, що емаль складається з темних (паразон) та світлих (діазон) вертикальних ліній Гунтера - Шреґера **(рис. 4),** які починаються від емалево-дентинної межі і з'єднуються на поверхні кутикули зуба подібно додіаконуса нижнього моляра. В еоконусі верхнього моляра в два рази більша, ніж біля емалево-дентинної межі. Хоча кількість діа- та паразон у ділянці еоконуса приблизно в 1,5 рази більша, ніж у діакон.усі, останнє свідчить про те, що в еоконусі в порівнянні з діаконусом відбувається процес гіперплазії, тобто збільшення числа ліній Гунтера-Шреґера, очевидно, пов'язане з процесами ембріогенезу емалі.

Рис. 4. Будова еоконуса верхнього моляра: 1. Паразони емалі; 2. Діазони емалі; 3. Емалево-дентинна межа; 4. Дентин. 5. Непризматична емаль. Заб. ШИК + альціановим синім. 36. х60.

Більш поглиблені гістотопографічні дані про будову емалі були одержані нами внаслідок вивчення тонких (до ЗО мкм) шліфів у проникаючому та поляризаційному світлі при великому збільшенні мікроскопа. Установлено, що емаль, яка покриває бугор, - це неоднорідна структура. Так, поряд із пучками емалевих призм, що прямують у різних напрямках відносно емалево-дентинної межі, розташовується описаний вище сітчастий шар. Він представлений тонкими та більш товстими волокнистими структурами. Останні іноді сягають шару призматичної емалі та визначаються у вигляді емалевих веретен. Між сітчастим шаром та шаром емалевих

призм у вигляді вузької смужки знаходиться шар непризматичної емалі. Необхідно зазначити, що між сітчастим шаром емалі та волокнистим шаром дентину вздовж усієї емалево-дентинної межі знаходяться численні переплетення структур **(рис. 5.).** Очевидно, за рахунок цього здійснюється щільне прикріплення емалі до дентину. Подібний малюнок гістологічної будови емалі виявлений нами на поперечних шліфах бугра. Так, шар призматичної емалі визначається у вигляді різноманітної кольорової гами концентричних до емалево-дентинної межі кілець. Це обумовлене анізоморфізмом пучків емалевих призм, зміною їхнього напрямку , а також нерівномірним ступенем їхньої мінералізації, що приводить у поляризаційному світлі до кольорового заломлення. Уздовж усієї емалево-дентинної межі розташований сітчастий шар, який складається з тонких та товстих фібрил. Вони утворюють емалеві кущики, які віялоподібно розходяться та відокремлюють окремі пучки призматичної емалі, однак не досягають кутикули.



Рис. 5. Поперечний тонкий шліф бугра моляра:
1. Пучки призматичної емалі з Б-подібною ходою;
2. Непризматична емаль; 3. Емалеві веретена; 4. Сітчастий шар; 5. Дентинні трубочки. Заб. метиленовим синім. Поляризаційна мікроскопія. 36. хЮО.

Усупереч кущикам емалеві пластини - ламели починаються від емалево-дентинної межі та пронизують усю товщу емалі, досягаючи кутикули. Між сітчастим шаром і шаром призматичної емалі розташовується у вигляді тонкої смужки шар непризматичної емалі. Останній усупереч призматичній емалі не має властивості анізоморфізму та в поляризаційному світлі дає одноколірне забарвлення.

Заключення, Отже, результати проведених гістотопографічних досліджень найбільш типових варіантів молярів зубів людини свідчать про стереотипність гістотопографічної будови емалі на різних підвищених (бугри, стилі, гребні) утворах коронок зубів.

Список літератури

1. Быков В.Л. Цитология и общая гистология. - СПб.: Соти, 1999,- 519 с. **-2.** Фалин Л.И. Эмбриология человека: Атлас. - М.; Медицина, 1976. -543 с. -3. Хэм А., Кормак Д. Гистология. - М., 1983. - Т. 4. - С. 49—158; Т. 5 . - С. 5-125. - 4. Гемонов В.В. Вопросы морфогенеза зубов человека в процессе их эмбрионального развития //Стоматология. -1999,- Т.78. - №1,- С. 12-15.- **5.** Зубов А.А., Левченко Л.Т. Некоторые особенности морфологии жевательной поверхности коронки первого верхнего моляра у людей, резистентных к кариесу //Стоматология. -1981.- Т.60. - №2. -С.78-79. - 6. Зубов А.А., Халдеева Н.И. Одонтология в современной антропологии,- Москва: Наука, 1989. -231с.

- 7. Dahlberg A.A. Relationship of tooth size to cusp number and groove conformation of occlusal surface patterns of lower molar teeth //J.Dent.Res. - 1961. - Vol.40. -№1. - P. 234- 238,- **8.** Deutsch D. Structure and function of enamel gene products //The Anatomical Record.- 1989.- Vol.224.- P.189-210 - 9. Eastoe J.E. The chemical composition of bone and tooth **//** Adv.Fluorine Res. Dent. Caries Prevent.-1964.- Vol.3.- P. 5-10 - 10. Gwinnett A. J. The scientific basis of the sealant procedure // J.Prev.Dent. - 1976. - V.3. - P. 2-15. - **11.** Hershkovitz P. Basis crown patterns and cusp homologies oi mammalian //J. Oral Maxillofac Surg. - 1990. - V.19. - P.275-278.

УДК: 611.314:611.013/018+612.311.1

ГИСТОСТРУКТУРА ВОЗВЫШАЮЩИХСЯ УЧАСТКОВ МОЛЯРОВ ЧЕЛОВЕКА В ЗАВИСИМОСТИ ОТ ОДОНТОГЛИФИЧЕСКОГО РИСУНКА.

П.Н. Скрипников

Резюме. Актуальность темы определяется необходимостью гистотопографического изучения вопроса гомологии возвышающихся образований коронок коронки моляров человека. Работа выполнена на анатомически возвышающихся образованиях коронок моляров человека, (удаленных зубов) путем изготовления толстых и тонких гистохимически окрашенных шлифах. Установлено, что гистотопографично возвышающиеся морфологические образования коронки моляров состоят стереотипно из слоев: пеликулы, пучков призматичной эмали, непризматичной эмали, сетчатого слоя, который отделяет эмалевые призмы одну от другой эмалевыми пластинами, формируя структурно-функциональную единицу.

Ключевые слова: эмаль, зубы, гистотопография.

UDC: 611.314:611.013/018+612.311.1

GISTOFRAME OF TOWERING SITES OF MOLAR TOOTHS OF THE MAN DEPENDING ON ODONTOGLIFIC OF A DRAWING.

P.N. Skrypnikov

The summary. The urgency of a theme is definedby necessity gistotopographical of study of a question similarity of towering formationsof crowns of a crown of molar tooths of the man. The work is executed on anatomic towering formationsof crowns of moiar tooths of the man, by manufacturing thick and thin gistochemically painted plates. Fixed, that gistotopographical towering morphological formationsof a crown of molar tooths consist in the same way of layers: pelicula, fascicles prizm of enamel, nonprizm of enamel, mesh layer, which separates enamel columns one from another by enamel plates, shaping structurally functional unit.

Key words: enamel, teeth, gistotopographical.

Стаття надійшла 19.05.04 р.