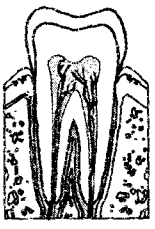

УДК 616.314.19-002-085

ЗМІНИ СТАНУ ЛОКАЛЬНОГО ГЕМОСТАЗУ ТКАНИН ПЕРІОДОНТА ПРИ ВЕРХІВКОВИХ ПЕРІОДОНТИТАХ: ШЛЯХИ КОРЕКЦІЇ

Українська медична стоматологічна академія, м. Полтава

Н.В. Котелевська, В.П. Міщенко, А.К. Ніколішин

Одним із важливих завдань сучасної стоматології, пов'язаних із проблемою збереження зуба, є вдосконалення консервативних методів лікування запалення тканин верхівкового періодонта.

Традиційні методи лікування періодонтитів передбачають інструментальне видалення інфікованого вмісту кореневого каналу та медикаментозний вплив на біляверхівкове вогнище [1, 2, 3].

На підставі вивчення деяких ланок патогенезу періодонтитів для терапії цього захворювання запропоновані медикаментозні композиції, до складу яких входять сорбенти, антиоксиданти, мембраностабілізуючі препарати, цитостатики, ферменти [4, 5, 6, 7, 8].

Поряд з тим, фазовість перебігу запальної реакції, яка закінчується репаративною стадією, потребує диференційованої терапевтичної тактики для направленого впливу на патологічний процес.

Відомо, що в запальних і репаративних процесах та імунологічних реакціях велике значення мають фактори згортання крові та фібринолітичні ферменти [9].

Мета роботи — розробити патогенетично обґрунтований метод лікування хворих на верхівкові періодонтити на основі вивчення деяких показників гемокоагуляції і фібринолізу.

Матеріали та методи дослідження

Для вивчення стану локального гемостазу тканини періодонта забирали в хірургічному відділенні ПОСП при видаленні зубів у хворих із діагнозами: хронічний гранулюючий, хронічний гранулематозний періодонтити і при загостренні цих процесів. Тканини періодонта з інтактиних зубів були отримані при видаленні зубів за ортодонтичними показаннями. Всього отримано 29 зразків тканин періодонта.

Із зазначених зразків готували гомогенати, порцію яких після розведення фізіологічним розчином у співвідношенні 1: 100 додавали до субстратної плазми. Кров для виготовлення безтромбоцитної (субстратної) плазми забирали з ліктьової вени здорового донора.

Оцінювали прокоагулянтні (за часом рекальцифікації, тромбіновим часом) та фібринолітичні властивості (за часом лізису еуглобулінів) тканин періодонта [10].

Результати дослідження та їх обговорення

Було виявлено, що під час запалення час рекальцифікації та тромбіновий час подовжувались (у порівнянні з такими показниками у незапалених тканинах періодонта) (табл. 1.).

Таблиця 1

Гемокоагулюючі та фібринолітичні властивості гомогенатів тканин періодонта

Досліджувані показники	Статистичні показники	Інтактний періодонт (контрольна група) (n= 5)	Хронічний верхівковий періодонтит (n= 8)	Загострений хронічний верхівковий періодонтит (n= 17)
Час рекальцифікації, с	M±м	70,8±2,75	111,13 ±10,17	104,41±5,74
	P_1		<0,001	<0,001
	P_2			>0,5
Тромбіновий час, с	M±м	20,6±0,51	20,75±2,09	23,06±1,14
	P_1		>0,5	>0,5
	P_2			<0,001
Фібриноліз, хв	M±м	219,6±5,5	149,25±15,55	191,67±6,35
	P_1		<0,001	<0,001
	P_2			<0,001

Примітка: p_1— вірогідність відмінностей із показниками контролю (інтактний періодонт); p_2— вірогідність відмінностей із показниками при хронічному верхівковому періодонтиті.

Час фібринолізу при хронічному верхівковому періодонтиті скорочувався в 1,47 рази і при загостренні хронічного верхівкового періодонтиту – в 1,15 рази (у порівнянні з величиною показника в незапалених тканинах періодонта). Між показниками фібринолізу при хронічному верхівковому періодонтиті та при загостренні процесу визначалась вірогідна розбіжність значень. Причому, при хронічних верхівкових періодонтитах фібринолітична активність тканин періодонта була значно вищою в порівнянні з загостренням процесу.

Дані таблиці свідчать про зниження активності тромбопластичних і підвищення активності фібринолітичних речовин у вогнищі запалення тканин періодонта. Тобто, при верхівкових періодонтитах відбуваються порушення стану локального гемостазу.

Підвищення фібринолітичної активності гомогенатів періодонта, можливо, було пов'язане з тим, що при запаленні посилено відбувається розпад тканин. У цих умовах із тканин вивільняються і всмоктуються в кров як інгібітори протеаз, так і тканинні активатори фібринолізу.

Відомо, що гіпокоагулемія спостерігається при запальних хворобах [11]. Під впливом протеаз фібриноген і фібрин руйнуються, накопичуються продукти їхньої деградації і розвивається гіпокоагулемія. Підвищується проникність кровоносних судин, що викликає набряк. Накопичення фібринолітично активних ферментів у ділянці запалення може сприяти деградації колагену, що підсилює деструктивні процеси в періодонті.

Оскільки стан гемостазу перебуває у прямій залежності з процесами гемокоагуляції, то їхні зміни можуть призводити до підсилення патологічного процесу в тканинах періодонта. На фоні порушень гемостазу також може збільшуватись патогенність мікрофлори, що призводить до підсилення патогенетичного ефекту [12].

Вищевикладене обумовлює необхідність пошуку засобів для патогенетичної терапії періодонтитів.

На першому етапі запального процесу фібринолітично активні речовини сприяють ліквідації тромботичних процесів у дрібних судинах, очищенню ураженої тканини від продуктів розпаду, фібринозних нашарувань. Поряд з тим, тривалий протеоліз і фібриноліз відіграють патогенетичну роль у підтримці запалення, переходу процесу в хронічну форму.

На другому етапі запалення, коли вогнище ураження в періодонті очистилося від нежиттєздатних тканин і продуктів розпаду, фібриноліз може відігравати небажану роль, бо фібрин є матрицею, на якій утворюється тканина, є обов'язковим попередником клітинного росту.

Для швидкого відтоку ексудату з кореневих каналів та періапікального вогнища в лікуванні гострих гнійних та загострених хронічних верхівкових періодонтитів ми рекомендуємо застосовувати локальний дозований вакуум та комплекс медикаментозних засобів, до складу якого входить димексид. У запалених тканинах під дією вакууму відбувається вибіркове ушкодження капілярів та тканинних структур, при цьому з клітин вивільнюються біологічно активні речовини, інтенсифікуються ферментативні процеси, які сприяють регенерації кісткової тканини. Як продукт ексудації утворюється фібрин, що випадає у вигляді згустків з еритроцитами та без них. На першому етапі лікування, на нашу думку, надмірне відкладення фібрину заважає очищенню вогнища запалення від нежиттєздатних тканин, продуктів розпаду. Тому необхідно підвищити фібриноліз.

Використання лікарських засобів, що мають місцеву фібринолітичну дію, сприяє швидшому видаленню з вогнища запалення продуктів розпаду і зменшенню всмоктування токсичних речовин [13]. Оскільки димексиду притаманна фібринолітична дія, ми радимо використовувати його в перше відвідування як складову частину антисептичного та протизапального медикаментозного комплексу. Ця властивість ДМСО дозволяє зменшити кількість фібрину в осередку запалення, внаслідок чого покращуються процеси мікроциркуляції, підвищується доступ лікарських препаратів у вогнище запалення.

На другому етапі лікування пригнічення фібринолізу розглядається як позитивне явище. Властивість інгібувати фібриноліз мають глюкокортикоїди. Тому для пломбування кореневих каналів зубів у лікуванні хворих на гострий гнійний та загострений хронічний верхівкові періодонтити ми використовували "Ендометазон", до складу якого входять гідрокортизон та дексаметазон.

Висновки

При верхівкових періодонтитах відбуваються зміни локального гемостазу тканин періодонта.

У комплексному лікуванні хворих на верхівкові періодонтити патофізіологічно обґрунтоване місцеве використання препаратів, які нормалізують стан локального гемостазу залежно від фази запалення.

Література

1. Боровский Е.В. Клиническая эндодонтия.— М.: АО «Стоматология», 1999.— 176 с.
2. Николишин А.К. Современная эндодонтия практического врача.— Полтава, 2003.— 208 с.
3. Seixas FH, Garrido AD, Vieira ML, Pecora JD, Saquy PC, Sousa-Neto MD. Clinical aspects of pulpal-periodontal lesions // Aust Endod J.— 2002.— Vol. 28, № 2.— P. 82-85.
4. Репета О.Г. Лікування гострих та загострення хронічних періодонтитів постійних зубів у дітей: Автореф. дис... канд. мед. наук.— К., 2001.— 21 с.
5. Кухта С.Й., Синиця В.В. Лікування хронічних верхівкових періодонтитів із застосуванням антиоксидантів // Новини стоматології.— 1999.— № 1.— С. 65-67.
6. Агафонова Г.Ю. Клініко-мікробіологічне обґрунтування комплексного застосування ліпіну для лікування гострого та загостреного хронічного періодонтиту: Автореф. дис... канд. мед. наук.— К., 1997.— 17 с.
7. Скотаренко А.В. Использование гидроксиапатита ультравысокой дисперсности "Остим - 100" и циклофосфана при лечении деструктивних форм хронического периодонтита // Современная стоматология.— 2002.— № 3.— С. 25-30.
8. Чукаева Н.А. Выбор метода лечения больных острым и обострившимся хроническим периодонтитом на основании клинико-иммунологических показателей: Автореф. дис... канд. мед. наук.— М., 1990.— 23 с.
9. Мищенко В.П., Силенко Ю.И. Пародонт и гемостаз.— Полтава: Рік, 2001.— 151 с.
10. Посібник з експериментально-клінічних досліджень з фармакології, біології та медицини / Беркало Л.В., Бобович О.В., Боброва Н.В. та ін.: За ред. Кайдашева І.П., Соколенко В.М., Катрушова О.В.— Полтава, 1996.— 271 с.
11. Беликов П.П. Процессы фибринообразования и фибринолиза в физиологии и патологии пародонта // Стоматология.— 1986.— № 2.— С. 88-90.
12. Кузь Г.М. Стан систем вільнорадикального окислення, антиоксидантного захисту, мікроциркуляторного та коагуляційного гемостазу при гінгівіті і корекція його поліпептидним препаратом "Вермілат": Автореф. дис... канд. мед. наук.— Полтава, 1999.— 18 с.
13. Беликов П.П. Местное применение фибринолитиков в комплексном лечении заболеваний пародонта // Болезни пародонта и слизистой оболочки полости рта (Труды ЦНИИС).— Т. 15.— М., 1985.— С. 39-42.

Стаття надійшла
29.09.2004 р.

Резюме

Изучены прокоагулянтные и фибринолитические свойства тканей периодонта у больных хроническим верхушечным периодонтитом и при обострении процесса. Установлено, что при верхушечных периодонтитах происходит нарушение состояния локального гемостаза. Это обосновывает местное применение препаратов, которые нормализуют состояние локального гемостаза в зависимости от фазы воспаления.

Summery

Procoagulative and fibrinolytic peculiarities of periodontium tissues in patients with chronic apical periodontitis and with exacerbated of process were learned. It was determined, that a condition of a local hemostasis infringed at apical periodontitis. It justifies domestic application of drugs, which normalize a condition of a local hemostasis depending on a phase of an inflammation.