

ISSN 2409-0255 (Print)  
ISSN 2410-1427 (Online)

# УКРАЇНСЬКИЙ СТОМАТОЛОГІЧНИЙ АЛЬМАНАХ

**ПОЛТАВА**

Міністерство охорони здоров'я України  
Вищий державний навчальний заклад України  
«Українська медична стоматологічна академія»

# УКРАЇНСЬКИЙ СТОМАТОЛОГІЧНИЙ АЛЬМАНАХ

науково-практичний рецензований журнал

## Засновник:

Вищий державний навчальний  
заклад України  
«Українська медична  
стоматологічна академія»

## Журнал зареєстровано:

Свідоцтво про державну реєстрацію  
друкованого засобу масової інфор-  
мації Серія КВ, № 21967-11867ПР  
Міністерство юстиції України

## Передплатний індекс 06358

## Мова видання:

українська, російська, англійська

## Адреса редакції:

36002, м. Полтава - 2,  
вул. Навроцького, 7  
тел.(532) 53-25-21  
e-mail: info@usalmanah.org.ua

## Над номером працювали:

Відповідальний за випуск -

### Дворник В.М.

Художній і технічний

редактор – Тімоніна Н.О.

Комп'ютерна верстка та дизайн -

### Пашенко Л.В.

Переклад англійською мовою –

### Романко І.Г.

Рекомендовано до друку Вченою  
Радою Вищого державного  
навчального закладу України  
«Українська медична стоматологічна  
академія» та редакційною колегією  
журналу, протокол № 6  
від 14.03.2018 р.

Свідоцтво державного комітету  
телебачення і радіомовлення  
України Серія ДК № 1691 від  
17.02.2004 р.

Редакційно-видавничий відділ  
ВДНЗУ «УМСА», вул. Шевченка, 23,  
м. Полтава, 36011

Підписано до друку 21.03.2018 р.  
Формат 60x84/8.

Папір офсетний. Друк плоский.  
Ум друк. арк. 11,16+0,5 обкл.

Тираж 100 прим.  
Замовлення № 72.

## № 1, 2018 р.

*Виходить 1 раз за 3 місяці (4 номери за рік)*

## РЕДАКЦІЙНА КОЛЕГІЯ:

Головний редактор - **В.М. Ждан** (Україна, Полтава)  
Заст. головного редактора - **В.М. Дворник** (Україна, м.Полтава)  
Голова редакційної ради – **О.В.Павленко** (Україна, м.Київ)  
Літературний редактор - **Т.О. Лещенко** (Україна, м.Полтава)  
Науковий редактор - **І.П. Кайдашев** (Україна, м.Полтава)  
Відповідальний секретар - **М.В. Хребор** (Україна, м.Полтава)

## ЧЛЕНИ РЕДАКЦІЙНОЇ КОЛЕГІЇ:

**В.М. Бобирьов** (Україна, м.Полтава), **В.І. Біда** (Україна, м.Київ),  
**А.П. Гасюк** (Україна, м.Полтава), **Г.А. Лобань** (Україна, м.Полтава),  
**В.Ф. Макеев** (Україна, м.Львів), **Т.О. Петрушанко** (Україна, м.Полтава),  
**Силенко Ю.І.** (Україна, м.Полтава), **П.С. Фліс** (Україна, м. Київ),  
**Л.О. Хоменко** (Україна, м.Київ)

## РЕДАКЦІЙНА РАДА:

**Д.С. Аветіков** (Україна, м. Полтава), **А.В. Борисенко** (Україна, м. Київ),  
**В.І. Гризодуб** (Україна, м. Харків), **Р.В.Казакова** (Україна, м. Ужгород),  
**Л.Ф. Каськова** (Україна, м. Полтава), **А.М.Kielbassa** (Австрія, м.Кремс),  
**В.А.Лабунець** (Україна, м. Одеса), **І.К. Луцька** (Білорусія, м. Мінськ),  
**В.О.Маланчук** (Україна, м. Київ), **М.Я. Нідзельський** (Україна, м. Полтава),  
**А.К. Ніколішин** (Україна, м. Полтава), **О.В.Рибалов** (Україна, м. Полтава),  
**М.М. Рожко** (Україна, м. Івано-Франківськ), **Г.П. Рузін** (Україна, м.Харків),  
**А.В. Самойленко** (Україна, м. Дніпропетровськ), **Т.П. Скрипнікова** (Україна,  
м. Полтава), **П.М.Скрипников** (Україна, м. Полтава), **Л. В. Смаглюк** (Україна,  
м. Полтава), **П.І. Ткаченко** (Україна, м.Полтава), **О.А.Удод** (Україна,  
м. Красний Лиман), **М.М. Угрин** (Україна, м. Львів), **С.П.Ярова** (Україна,  
м. Красний Лиман), **С. А. Шнайдер** (Україна, Одеса),  
**Zurab Vadachkoria** (Грузія)

Журнал включений до Переліку наукових видань  
(№ 747 від 13.07.2015), в яких можуть публікуватися основні  
результати дисертаційних робіт.

Журнал розміщений на онлайн-базах даних Національна  
бібліотека України ім.Вернадського, GOOGLE SCHOLAR, на базі  
Наукової електронної бібліотеки «КИБЕРЛЕНИНКА».

Включено до Російського індексу наукового цитування (РИНЦ)  
на базі Наукової електронної бібліотеки ELIBRARY.RU.

Відповідальність за достовірність наведених у наукових публікаціях  
фактів, цитат, стоматологічних та інших даних несуть автори

**СТОМАТОЛОГІЯ ДИТЯЧОГО ВІКУ**

- Л.Ф. Каськова, Т.Б. Мандзюк, С.Ч. Новікова, Л.П. Уласевич** 51 **L.F. Kaskova, T.B. Mandziuk, S.Ch. Novikova, L.P. Ulasevych**  
СТАН ГІГІЄНИ ПОРОЖНИНИ РОТА В ДІТЕЙ У ПЕРШОМУ ПЕРІОДІ ЗМІШАННОГО ПРИКУСУ  
LEVEL OF ORAL HYGIENE IN CHILDREN DURING THE FIRST PERIOD OF MIXED DENTITION
- І.В. Ковач, Г.В. Штомпель, Є.Н. Дичко, А.В. Вербицька** 55 **I.V. Kovach, H.V. Shtompel, Ye.N. Dychko, A.V. Verbytska**  
ПРОФІЛАКТИКА КАРІЄСУ ЗУБІВ В УМОВАХ ЗАБРУДНЕННЯ ЕКОЛОГІЇ  
PREVENTION OF DENTAL CARIES IN THE CONDITIONS OF ECOLOGICAL POLLUTION
- В.С. Мельник, Л.Ф. Горзов, К.В. Зомбор** 60 **V.S. Melnyk, L.F. Horzov, K.V. Zombor**  
ТЕРМІНИ ФОРМУВАННЯ ТИМЧАСОВОГО І ПОСТІЙНОГО ПРИКУСУ В ДІТЕЙ УЖГОРОДА  
TERMS OF FORMATION OF TEMPORARY AND PERMANENT BITE IN CHILDREN OF UZHGOROD

**ІМПЛАНТОЛОГІЯ**

- А.В. Любченко, Н.С. Кравцов** 64 **A.V. Liubchenko, N.S. Kravtsov**  
ПРИМЕНЕНИЕ МЕТОДИКИ НЕПОСРЕДСТВЕННОЙ ДЕНТАЛЬНОЙ ИМПЛАНТАЦИИ ПРИ ТОТАЛЬНЫХ ДЕФЕКТАХ НА НИЖНЕЙ ЧЕЛЮСТИ С ИСПОЛЬЗОВАНИЕМ СИНТЕТИЧЕСКОГО ОСТЕОПЛАСТИЧЕСКОГО МАТЕРИАЛА «КЛИПДЕНТ ПЛ» И МЕМБРАНЫ «КЛИПДЕНТ МК»  
THE APPLICATION OF DIRECT DENTAL IMPLANTATION TECHNIQUE WITH TOTAL DEFECTS ON THE LOWER JAW WITH THE USE OF THE SYNTHETIC OSTEOPLASTIC MATERIAL "KLIPDENT PL" AND THE MEMBRANE "KLIPDENT MK"

**ПРАКТИЧНОМУ ЛІКАРЮ**

- О.В. Гуржій, С.В. Коломієць** 68 **O. V. Hurzhii, S. V. Kolomiets**  
УСКЛАДНЕННЯ ЕНДОДОНТИЧНОГО ЛІКУВАННЯ: ОСОБЛИВОСТІ КЛІНІЧНИХ ПРОЯВІВ, ДІАГНОСТИКА  
COMPLICATIONS OF ENDODONTIC TREATMENT: PECULIARITIES OF CLINICAL SIGNS, DIAGNOSIS
- В.О. Дрок** 72 **V.A. Drok**  
ПОШИРЕНІСТЬ ЗУБОЩЕЛЕПНИХ АНОМАЛІЙ І ЗАХВОРЮВАНЬ ПАРОДОНТА СЕРЕД ПІДЛІТКІВ  
PREVALENCE OF DENTOALVEOLAR ANOMALIES AND PERIODONTAL DISEASES AMONG ADOLESCENTS
- С.В. Коломієць, К.О. Удальцова, В.І. Шинкевич** 75 **S.V. Kolomiets, K.O. Udaltsova, V.I. Shynkevych**  
РЕКОМЕНДАЦІЇ ЩОДО ТАКТИКИ ПРИ ВИЯВЛЕННІ ПОТЕНЦІЙНО ЗЛОЯКІСНИХ УРАЖЕНЬ У ПОРОЖНИНІ РОТА  
RECOMMENDED TACTICS FOR THE EVALUATION OF POTENTIALLY MALIGNANT DISORDERS IN THE ORAL CAVITY
- В.Л. Мельник, В.К. Шевченко, Ю.І. Силенко** 79 **V.L. Melnyk, V.K. Shevchenko, Yu.I. Sylenko**  
МІСЦЕ СИНДРОМУ БОЛЬОВОЇ ДИСФУНКЦІЇ СКРОНЕВО-НИЖНЬОЩЕЛЕПНОГО СУГЛОБА СЕРЕД БОЛЬОВИХ СИНДРОМІВ ОБЛИЧЧЯ  
POSITION OF THE TEMPOROMANDIBULAR JOINT DYSFUNCTION SYNDROME AMONG FACIAL PAIN SYNDROMES
- О.А. Писаренко, Ю.І. Силенко, М.В. Хребор** 83 **O. A. Pysarenko, Yu.I. Silenko, M.V. Khrebor**  
КЛІНІЧНІ СПОСТЕРЕЖЕННЯ ЗА ЛІКУВАННЯМ ДИСКОЛОРИТІВ ДЕВІТАЛЬНИХ ЗУБІВ МЕТОДОМ ВИБІЛЮВАННЯ  
CLINICAL OBSERVATION OF DISCOLORING TREATMENT OF NON-VITAL TEETH BY BLEACHING
- Т.П. Скрипнікова, Т.А. Хміль, С.В. Білоус** 88 **T.P. Skripnikova, T.A. Khmil, S.V. Bilous**  
ВІДКРИТА ПЕРФОРАЦІЯ АЛЬВЕОЛЯРНОГО ВІДРОСТКА ВЕРХНЬОЇ ЩЕЛЕПИ, ПЕРФОРАЦІЯ ДНА ПОРОЖНИНИ ЗУБА ПРИ ЕНДОДОНТИЧНОМУ ЛІКУВАННІ ПЕРШОГО МОЛЯРА ВЕРХНЬОЇ ЩЕЛЕПИ (КЛІНІЧНИЙ ВИПАДОК)  
OPEN PERFORATION OF MAXILLA ALVEOLAR SPROUT, PERFORATION OF THE TOOTH CAVITY BOTTOM AT ENDODONTIC TREATMENT OF THE FIRST MOLAR ON MAXILLA (CLINICAL CASE)

**ПИТАННЯ МЕТОДОЛОГІЇ МЕДИЧНОЇ ОСВІТИ ТА НАУКИ**

- Н.М. Іленко, О.М. Бойченко** 91 **N.M. Ilenko, O.M. Boychenko**  
МЕТОДИ РОЗВИТКУ ПРОФЕСІЙНОЇ МОТИВАЦІЇ СТУДЕНТІВ-СТАРШОКУРСНИКІВ НА КАФЕДРІ ТЕРАПЕВТИЧНОЇ СТОМАТОЛОГІЇ  
METHODS OF STUDENTS PROFESSIONAL MOTIVATION DEVELOPMENT ON DEPARTMENT OF THERAPEUTIC DENTISTRY
- П.М. Скрипніков, Т.П. Скрипнікова, Т.А. Хміль** 93 **P.M. Skripnikov, T.P. Skripnikova, T.A. Khmil**  
НАУКОВИЙ СПАДОК ПРОФЕСОРА МАКСИМЕНКА ПАВЛА ТИХОНОВИЧА  
SCIENTIFIC CONTRIBUTION OF PROFESSOR MAKSIMENKO PAVLO TIKHONOVICH
- ДО ВІДОМА АВТОРІВ 96

## ПРАКТИЧНОМУ ЛІКАРЮ

УДК (616.314-089+616.314.17)-039.5-071

**О.В. Гуржій, С.В. Коломієць**

### УСКЛАДНЕННЯ ЕНДОДОНТИЧНОГО ЛІКУВАННЯ: ОСОБЛИВОСТІ КЛІНІЧНИХ ПРОЯВІВ, ДІАГНОСТИКА

ВДНЗ України «Українська медична стоматологічна академія»

*Робота виконана в рамках НДР кафедри післядипломної освіти лікарів-стоматологів «Відновлення стоматологічного здоров'я у пацієнтів з основними стоматологічними захворюваннями та їх реабілітація», державний номер реєстрації 0116 U004191.*

#### Актуальність

Незважаючи на високий рівень інструментального забезпечення терапевтичного стоматологічного прийому, що дозволяє використовувати сучасні технології, широкий вибір пломбувальних матеріалів, ускладнення при ендодонтичному лікуванні зубів не є рідкістю [1–3]. Привертає увагу не лише кількість ускладнень, а й зростання частоти тяжких наслідків лікування, які нерідко призводять до незворотних змін у тканинах щелепно-лицевої ділянки і порушень їхньої функції [4].

Установлено типові зони переміщення пломбувального матеріалу або інструментарію за неякісного ендодонтичного лікування: нижньощелепний канал, верхньощелепний синус і періапикальна кісткова тканина. Велике значення у виникненні ускладнень ендодонтичного лікування зубів мають індивідуальні анатомічні особливості кожного зуба; топографічні й морфологічні особливості тканин зуба і їхня функціональна значущість; оцінка стану періодонта, що оточує зуб [5].

**Мета:** визначити особливості клініко-рентгенологічних і неврологічних проявів ускладнень ендодонтичного лікування зубів.

#### Матеріал і методи дослідження

За 2017-2018 рр. нами проведено обстеження 32 пацієнтів із різними ускладненнями ендодонтичного лікування.

Переважає більшість хворих були молодого і середнього віку: 28 років (87,5%); старше 60 років - 4 (12,5%), причому жінок було 84,4%, чоловіків - 15,6%.

Відповідно за локалізацією чужорідного тіла пацієнти були розділені на три групи: до першої ввійшли пацієнти з наявністю чужорідного матеріалу в зоні нижньощелепного каналу - 5 (15,6%) осіб; другу групу склали хворі з наявністю матеріалу в порожнині верхньощелепного синуса - 9 (28,1%) осіб; у третю групу - пацієнти з матеріалом, розташованим за межами верхівки зуба в кістковій тканині, - 18 (56,2%) осіб. Найчастіше ускладнення ендодонтичного лікування спостерігали при лікуванні молярів - 67,9% спостережень.

Тривалість захворювання (з моменту завершення ендодонтичного лікування і до моменту звернення в клініку) була різною - 1-6 місяців.

Поряд із традиційним клінічним обстеженням, що

охоплювало аналіз скарг, даних анамнезу, оцінку загального статусу, місцевих проявів захворювання, для визначення локалізації чужорідного матеріалу проводили дентальну внутрішньоротову рентгенографію, ортопантомографію і спіральну комп'ютерну томографію щелепних кісток [6]. Чутливість тканин оцінювали методом порівняльної пальпації шкіри і слизової оболонки в зонах іннервації гілок трійчастого нерва.

#### Результати дослідження та їх обговорення

Ускладнення ендодонтичного лікування у вигляді зміщення пломбувального матеріалу (або інструмента) в зону нижньощелепного каналу були виявлені в 5 пацієнтів віком від 29 до 62 років, переважно в жінок (4 жінки й 1 чоловік). Найчастіше виведення пломбувального матеріалу в зону нижньощелепного каналу спостерігали при лікуванні першого (31,25%) і другого молярів (37,5%).

У більшості хворих - 3 (60%) - чужорідне тіло містилося в зоні нижньощелепного каналу до одного місяця, в 1 (20%) хворого - 3 місяці, в 1 (20%) - близько 6 місяців.

У всіх пацієнтів цієї групи були чітко виражені й місцеві, й загальні скарги, однак їхній характер був різний.

Так, у 4 (80%) хворих місцеві скарги проявлялися у вигляді ниючого болю в ділянці нижньої щелепи, порушенням чутливості нижніх зубів і відповідної половини губи і підборіддя, зниженням чутливості слизової оболонки ясен з вестибулярного боку. У 3 (60%) хворих була іррадіація болю в ділянку скроні та вушної раковини. Скарги загального характеру проявлялися у вигляді дратівливості та тривожності, порушення сну, послаблення апетиту. Також усі пацієнти вказували на зниження працездатності, пов'язаної з больовим синдромом.

У 1 (20%) пацієнта провідним симптомом були неврологічні розлади у вигляді зниження чутливості, больовий симптом був слабкий, періодичний.

На рентгенологічному дослідженні: розташування пломбувального матеріалу зсередини нижньощелепного каналу було виявлено у 2 хворих у вигляді гомогенної маси, в 3 хворих чужорідний матеріал містився в проекції нижньощелепного каналу (рис.1).

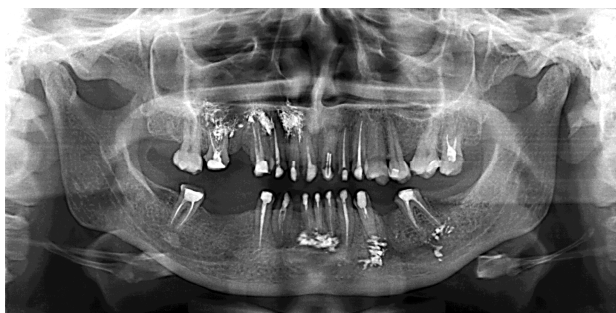

Рис. 1. На ортопантомограмі пацієнта М. наявність пломбувального матеріалу за верхівками коренів зубів 11, 12, 13, 14, 16, 31, 33, 36, 41, 42; у безпосередньому зв'язку з нижньощелепним каналом у ділянці зубів 33, 36

Зміщення пломбувального матеріалу у верхньощелепний синус було виявлено в 9 жінок у віці від 30 до 53 років.

Найчастіше виведення пломбувального матеріалу у верхньощелепний синус спостерігали при ендодонтичному лікуванні 1, 2 молярів - 7 (77,8%) випадків, рідше – при лікуванні 2-х премолярів - 2 (22,2%).

У більшості (66,7%) хворих було встановлено хронічний верхньощелепний синусит; загострення хронічного верхньощелепного синуситу було виявлено в 11,1% випадках і гострий верхньощелепний синусит – у 22,2% хворих. Ендодонтичне лікування зубів проводили близько 5 місяців тому 6 пацієнтам, 2-х місяців - 2, 1 місяць - 1.

Клінічні прояви захворювання залежали від тієї чи іншої форми синуситу: набряк м'яких тканин щоки, згладжена носо-губна складка, головний біль, закладеність носа, виділення з носового ходу, біль у щелепі при змиканні зубів, згладженість і болючість при пальпації перехідної складки альвеолярного відростка.

На рентгенологічному дослідженні визначалися наявність дефекту нижньої стінки верхньощелепного синуса; тінь у вигляді плями з нечіткими контурами, що накладається на проекцію порожнини верхньої щелепи; ознаки синуситу; верхівки кореня або коренів зуба в проекції верхньощелепного синуса (рис.2).

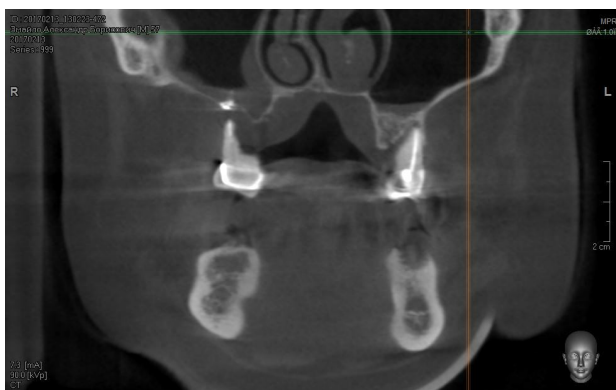


Рис. 2. На КТ пацієнта З. наявність пломбувального матеріалу в проекції правого верхньощелепного синуса

Ускладнення ендодонтичного лікування у вигляді зміщення пломбувального матеріалу або інструментарію за верхівку зуба в кісткову тканину були виявлені у 18 пацієнтів у віці від 25 до 60 років (14 жінок і 4 чоловіків). У більшості хворих було виявлено чужорідний матеріал у ділянці молярів - 55,5%, рідше в ділянці фронтальної групи зубів - 27,8% і в ділянці премолярів - 16,7%.

Клінічні прояви ускладнень у цієї групи пацієнтів були в цілому типові, визначалися локалізацією і кількістю виведеного пломбувального матеріалу.

У всіх хворих переважали скарги місцевого харак-

теру на біль різної інтенсивності в ділянці причинного зуба, іноді з іррадіацією за розгалуженням трійчастого нерва. Більшість пацієнтів (11 осіб - 61,1%) відчували посилення болю ввечері, під час їди чи фізичного навантаження.

На рентгенологічному дослідженні визначалася краплеподібна тінь біля апекса (рис. 3).

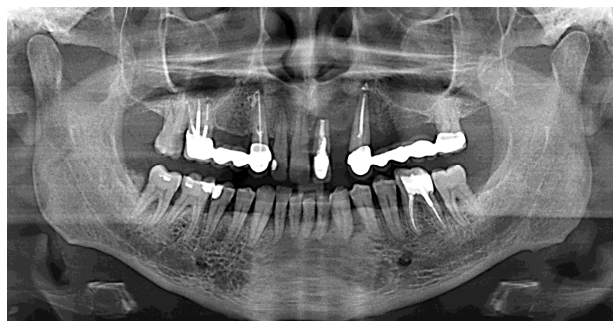


Рис. 3. На ортопантомограмі пацієнта К. визначається пломбувальний матеріал за верхівками зубів 13, 16, 23

Отже, за результатами проведеного дослідження було встановлено, що незалежно від конкретної локалізації чужорідного матеріалу ускладнення ендодонтичного лікування завжди проявлялися больовим синдромом різної інтенсивності, зниженням чутливості при розташуванні пломбувального матеріалу в зоні нижньощелепного каналу (екстра- або інтраканально), ознаками розвитку запалення (обмеженого чи розлитого з боку слизової оболонки верхньощелепного синуса) або стійкого больового синдрому при переміщенні пломбувального матеріалу в кісткову тканину за межі верхівки кореня зуба.

Для конкретизації зон і меж розташування чужорідного тіла вирішальне значення мали результати рентгенологічних досліджень, зокрема спіральної комп'ютерної томографії.

## Висновки

1. У структурі ускладнень ендодонтичного лікування, зумовлених зміщенням пломбувального матеріалу або інструментарію, спостерігали в 15,6% випадків зміщення в зону нижньощелепного каналу, у 28,1% випадків – у верхньощелепний синус і в 56,2% випадків – у періапикальну кісткову тканину.

2. Особливості клініко-неврологічних проявів хірургічних ускладнень ендодонтичного лікування залежали від зони локалізації чужорідного матеріалу. При зміщенні пломбувального матеріалу в зону нижньощелепного каналу в клінічній картині превалювали виражені больові відчуття і неврологічні розлади в межах іннервації гілок трійчастого нерва. При зміщенні пломбувального матеріалу у верхньощелепний синус перебіг захворювання був переважно у вигляді хронічного або загострення хронічного синуситу. При розташуванні пломбувального матеріалу в періапикальній кістковій тканині провідним був локальний больовий синдром. Характерною для всіх груп пацієнтів була відсутність ефекту від застосування медикаментозного і фізіотерапевтичного методів лікування.

3. У разі виникнення у хворих больового синдрому, неврологічних проявів чи ознак синуситу після ендодонтичного лікування клінічне дослідження необхідно доповнювати рентгенологічними даними, зокрема комп'ютерної томографії.

**Перспектива подальших досліджень** – удосконалення методів діагностики ускладнень ендодонтичного лікування зубів і визначення показань до хірургічного втручання.

**Література**

1. Клинико-диагностические критерии неврологических осложнений эндодонтического лечения зубов верхних челюстей / [А.М. Политун, А.Д. Головачанская, Т.К. Бешарова, А.В. Левченко] // Современная стоматология. – 2000. – № 3. – С. 19-23.
2. Скрипникова Т. Точная диагностика и адекватный доступ – слагаемые успешной эндодонтии / Т. Скрипникова, Н. Савоста // ДентАрт. – 2011. – №4. – С. 63-71.
3. Алехина О.В. Современная эндодонтия и факторы, влияющие на прогноз эндодонтического лечения / О.В. Алехина // Світ медицини та біології. – 2011. – № 4. – С. 127-131.
4. Тяжкі ускладнення ендодонтичного лікування / О.В. Головачанська, А.М. Політун, А.В. Левченко [та ін.] // Український стоматологічний альманах. – 2002. – № 3. – С. 13-15.
5. Латышева С.В. Ошибки, осложнения в эндодонтии и методы их профилактики: учебно-методическое пособие / С.В. Латышева, О.И. Абаимова, Т.В. Будевская. – Минск: БГМУ, 2012. – 43 с.
6. Югов В.К. Променева діагностика в ендодонтії / В.К. Югов, Т.П. Скрипнікова. – Полтава, 2015. – 191 с.

**Стаття надійшла  
2.02.2018 р.**

**Резюме**

Ендодонтичні втручання в сучасній структурі стоматологічної допомоги займають одне з вагомих місць. Установлено типові зони переміщення пломбувального матеріалу або інструментарію за неякісного ендодонтичного лікування, визначено особливості клініко-рентгенологічних і неврологічних проявів ускладнень ендодонтичного лікування зубів.

У разі виникнення у хворих больового синдрому, неврологічних проявів чи ознак синуситу після проведеного ендодонтичного лікування клінічне дослідження необхідно доповнювати рентгенологічними даними.

**Ключові слова:** зуб, ендодонтичне лікування, ускладнення, пломбувальний матеріал, нижньощелепний канал, верхньощелепний синус.

**Резюме**

Ендодонтические вмешательства в современной структуре стоматологической помощи занимают одно из ведущих мест. Установлены типичные зоны смещения пломбирочного материала или инструментария при некачественном эндодонтическом лечении, определены особенности клинико-рентгенологических и неврологических проявлений осложнений эндодонтического лечения зубов.

При возникновении у больных болевого синдрома, неврологических проявлений или признаков синусита после проведенного эндодонтического лечения клиническое исследование необходимо дополнять рентгенологическими данными.

**Ключевые слова:** зуб, эндодонтическое лечение, осложнения, пломбирочный материал, нижнечелюстной канал, верхнечелюстной синус.

UDC (616.314-089+616.314.17)-039.5-071

## **COMPLICATIONS OF ENDODONTIC TREATMENT: PECULIARITIES OF CLINICAL SIGNS, DIAGNOSIS**

**O.V. Hurzhij, S.V. Kolomiets**

Higher State Educational Establishment of Ukraine "Ukrainian Medical Stomatological Academy"

**Summary**

Endodontic lesions take leading positions in the structure of modern dentistry. General areas of the displacement of filling material or instruments because of the poor quality of endodontic treatment have been established, and the features of clinicoroentgenological and neurological manifestations of the complications of endodontic dentistry have also been determined.

Due to the poor quality of endodontic treatment, general areas of the displacement of filling material or instruments have been identified, they are the mandibular canal, the maxillary sinus and periapical bone tissue.

We have performed the examination of 32 patients with various complications after endodontic treatment during 2017 to 2018.

The majority of patients were adults – 28(87,5%), over the age of 60 – 4(12,5%), there were 84,4% females and 15,6% males within the group.

The patients were divided into 3 groups according to localization of foreign bodies: the first group contained patients with foreign bodies present in the area of mandibular canal – 5(15,6%); the patients represented by the material in the maxillary sinus cavity made up the second group – 9(28,1%); the group of patients whose material was localized behind the tooth apex in the bone tissue included 18(56,2%) persons. The greatest number of complications after endodontic therapy was observed during the treatment of molars – 67,9%.

Duration of disease (from the end of endodontic treatment to the hour of addressing the clinic) varied from 1 to 6 months.

For the purpose of identification, the foreign material localization along with traditional clinic examination, which includes complaints analysis, anamnesis data, estimation of general health status and local manifestations of the disease, the dental intraoral X-ray, plain roentgenography and computed tomography of the bones of the jaws were performed. Assessment of the tissues sensitivity was conducted by the method of comparative palpation of the skin and mucosa at the areas of innervation of the trigeminal nerve branches.

As a result of the investigation we have determined that regardless of exact localization of the foreign material, surgical complications after endodontic treatment were always accompanied with pain syndrome of different intensity, reduc-

tion of sensitivity during the placement of the filling material in the area of mandibular canal (extra- or intracanal), signs of inflammation development (bounded or generalized adjacently to mucosa of maxillary sinus) or persistent pain syndrome during displacement of filling material into the bone tissue behind the tooth apex.

To specify areas and borders of the localization of the foreign body, the findings of the roentgenological investigations, in particular computed tomography, were critical.

**Key words:** tooth, endodontic treatment, complication, filling material, mandibular canal, maxillary sinus.