

Українська академія наук  
Вищий державний навчальний заклад України  
Українська медична стоматологічна академія



**ВІСНИК  
ПРОБЛЕМ БІОЛОГІЇ  
І МЕДИЦИНИ**

**BULLETIN OF PROBLEMS  
IN BIOLOGY AND MEDICINE**

Випуск **1**, том 2 (143)

НАНОМЕДИЦИНА І НАНОТЕХНОЛОГІЇ		
<b>Вознесенська Т. Ю., Ступчук М. С, Грушка Н. Г., Кондрацька О. А., Блашків Т. В.</b> Вплив внутрішньовенного введення наночастинок срібла на ДНК ядер клітин тимуса, лімфатичних вузлів і фолікулярного оточення ооцита в умовах експериментального системного аутоімунного ушкодження	327	<b>Voznesenskaya T. Yu., Stupchuk M. S., Grushka N. G., Kondratskaya O. A., Blashkiv T. V.</b> The influence of the tretment of silver nanoparticles on the DNA of the nuclei of thymus cells, lymph nodes and the follicular environment of the oocyte under conditions of experimental systemic autoimmune disorder
ПАТОМОРФОЛОПЯ		
<b>Сорокіна / В., Калужина О. В., Плішень О. М.</b> Морфологічні особливості макрофагів СЭ16 і гладких міоцитів легеневої артерії плодів та новонароджених, що зазнали впливу хронічної внутрішньоутробної гіпоксії	332	<b>Sorokina i. V., Kaluzhyna O. V., Piiten O. M.</b> Morphological features of macrofages CD16 and smooth myocytes of pulmonary artery of fetuses and newbornes under the chronic intrauterine hypoxia influence
<b>Старченко і. і., Бабенко В. Прилуцький О. К., Сидоренко К Старченко О, В,</b> Дея кі епідеміол огіч ні та кяі н і ко-морфологічві особливості раку сечового міхура	зад ;	<b>Starchenko t, k, Babenko V. k, Priyutskyi O. IC, Sydorenko M, k, starchenko a V,</b> Some epidemiological and dimco-morphoiological features of Madder cancer
<b>Яковцова И. И., Титов Е. В., Ивахно И. В.</b> Клинико-морфологический анализ и прогностические критерии рецидивирования и прогрессии неинвазивных уротелиальных раков мочевого пузыря	340	<b>Yakovtsova I. Titov Ye. V., ivakhno i.V.</b> Clinico-morphological analysis and prognostic criteria for recurrence and progression of non-invasive urothelial bladder cancers
СТОМАТОЛОПЯ		
<b>Біда А. В., Романова Ю. Г., Чабан Т. В.</b> Оцінка ефективності лікувально-профілактичного комплексу за динамікою імунобіохімічних маркерів ротової рідини, системи інтерферону та клітинного імунітету у хворих на хронічну герпетичну інфекцію при плануванні дентальної імплантації	345	<b>Bida A. V., Romanova Yu. G., Chaban T. V.</b> Estimation of efficiency of treatment and prophylaxis complex according to dynamics of immune biochemical markers of oral fluid, interferon and cellular immunity system in patients suffering from chronic herpetic infection in case of dental implantation planning
<b>ДемковичА. Бондаренко Ю. і., Тасюк И А.,</b> Гуморальна ланка імунного захисту організму при експериментальному бактеріально-імунному парод овтиті	351	<b>OemkovychA. Yè,, Bondarenko Yu. 1, Masiuk PA.</b> The humoral link of immune defense in expérimantai bacteriaMmmun^ periodontitis
<b>Ільчишин М. П., Хороз Л. М., Виноградова О. М.</b> Дослідження стану судин пародонту тютюнозалежних хворих із генералізованим пародонтитом, за даними показників реопародонтографії	355	<b>Ilchyshyn M. P., Khoroz L. M., Vynogradova O. M.</b> Investigation of the state of vessels of the periodontal disease of tobacco-dependent patients with generalized periodontitis, according to the data of reopardotography
<b>Коробейнікoe Ю. Я, Хавалкіна Л. М, Дубина В. О.</b> Оцінка стану резорбції кісткової тканини за даними ортопантомограми конусно-променевої комп'ютерної томографії	358	<b>Korobeinikova Yu, L, Khavalkina L. M, Dubina V, A.</b> Assessment of the condition of hone tissue respoint- ment by orthopantographie data and cone-spiritual computer tomographev
<b>Нідзельський М. Я., Цветкова Н. В., Сегеденко В. Ф.</b> Психофізіологічна відповідна реакція організму пацієнта на ортопедичні конструкції	362	<b>Nidzelsky M. Y, Tsvetkova N. V., Segedenko V. F.</b> Psychophysiological response of the patient's organism on orthopedic designs
<b>СмаглюкЛ. В., Шешукоє Д. В.</b> Стоматологічний статус молодих людей рівних соматитилів	; зве	<b>Smagtyuk L ъ., Sheshukov Û, V,</b> Oral status in adol escents of difféé nt somatotypes
<b>Удод О. А., Бекузарева Х. і.</b> Клінічна оцінка фотокомпозиційних відновлень зубів, виконаних за удосконаленими підходами	369	<b>Udod O. A., Bekuzarova Kh. i.</b> Clinical evaluation of photocomposite teeth restoration provided by modern approaches
<b>Щерба В, В,ј Корда М, М.</b> Фагоцитарна і метаболічна активність нейтрофілів крові у щурів з пародонтитом на фоні гіпер- та гіпотиреозу	373	<b>Shdterba V. V., Korda M. M.</b> Phagocytic and metabo 1 kr activity of blood neurof ils In rats with periodontitis on the background of hyper- and hypothyroidism
ФІЗІОЛОПЯ		
<b>Чабаненко Е. А Шапкина О. А., Орлова И. В, Шпакова Я. М.</b> Влияние глицерина на постгипертонический шок эритроцитов	379	<b>: chabanenko o&gt; o&lt;, shapkim o* o,, Orlova N. V, f Sbpakova N. M.</b> Glycerol effecton posthypertonic shock of erythrocytes 1

in smoker patients with generalized periodontitis increased from  $24.31 \pm 3.12\%$  to  $27.48 \pm 3.42\%$  in 10 minutes after cigarette smoking, due to pulmonary vascular expansion blood volume. After 60 minutes after tobacco smoking, the PTS decreased to  $23.05 \pm 3.42\%$ , indicating an increased tonic effect on the periodontal disease. Smoking smokers immediately after smoking cigarettes increased the peripheral resistance index: IOP =  $161.44 \pm 4.47$  ( $p < 0.01$ ), which may be due either to the increase in the number of functioning vessels in the periodontal disease, or with the development of their walls of sclerotic changes. After 60 minutes, the index of IOP ( $150.27 \pm 4.28\%$ ) varied to its original values ( $145.63 \pm 4.50\%$ ).

Patients with smokers with GP reoparodontogram had a slight rise, a rounded vertex and a dicotropic wave, which was located close to the top, in the upper third of the descending part of the curve. After smoking, she became more obsolescence, without a pronounced summit and characterized by gentle ascending and descending parts. The dirotic tooth was flattened or not determined.

**Conclusions.** The evaluation of the functional state of periodontal tissues by means of reoparodontography suggests that smoker patients with HF have a decrease in blood circulation, a significant increase in vascular tone, a decrease in vessel elasticity, and the development of sclerotic changes in the walls of the vessels of the microcirculatory bed.

Keywords: tobacco smoking, generalized periodontitis, vessels, reoparodontography.

Рецензент - проф. Ткаченко І. М.  
Стаття надійшла 26.03.2018 року

DOI 10.29254/2077-4214-2018-1-2-143-358-362

УДК 616.311.2-071

Коробейнікова Ю. Л., Хавалкіна Л. М., Дубина В. О.

### ОЦІНКА СТАНУ РЕЗОРБЦІЇ КІСТКОВОЇ ТКАНИНИ ЗА ДАНИМИ ОРТОПАНТОМОГРАМИ ТА КОНУСНО-ПРОМЕНЕВОЇ КОМП'ЮТЕРНОЇ ТОМОГРАФІЇ

Вищий державний навчальний заклад України

«Українська медична стоматологічна академія» (м. Полтава)

[ludmila\\_khavalkina@dentaero.com](mailto:ludmila_khavalkina@dentaero.com)

Зв'язок публікації з плановими науково-дослідними роботами. Робота є фрагментом НДР «Застосування матеріалів наповнених наночастками в стоматології», державна реєстрація № 01611004189.

Вступ. Рання діагностика пародонтальних ускладнень - один із факторів, які зумовлюють можливість забезпечення довготривалого позитивного результату стоматологічної реабілітації. Адже навіть після успішно проведеного лікування розвивається низка ускладнень, які важко виявити клінічно. На неабияку актуальність цієї проблеми вказує велика кількість вітчизняних і закордонних наукових праць, присвячених питанням ранньої діагностики та лікування тканин пародонту [1,2,3,4].

У сучасній стоматології значення рентгенологічного методу дослідження неухильно зростає, чому сприяв прогрес у розвитку комп'ютерної техніки [5]. Одним із варіантів рентгенологічної діагностики є методика ортопантомограмного дослідження, яка ввійшла в повсякденну практику як обов'язковий етап якісної первинної діагностики, а сучасні цифрові ортопантомографи з різноманітними спеціальними діагностичними програмами дають можливість суттєво мінімізувати променеве навантаження на пацієнта [6,7].

У стоматологічній практиці поряд з прицільною рентгенографією все частіше використовують ортопантомографію, що дозволяє отримати одномоментне зображення кісткових структур верхньої і нижньої щелеп. Цей метод об'єктивно показує сту-

пінь втрати кісткової тканини пародонту і характер патологічного процесу (остеопороз, склерозування) [8].

Ортопантомографію (ОПТГ) можна вважати найбільш ефективною методикою для діагностики захворювань тканин пародонту: вона дає широкий огляд всієї зубощелепної системи, дозволяє одночасно побачити обидва зубних ряди і альвеолярні відростки, а також встановити характер міжзубних контактів. Методика забезпечує високу швидкість і простоту проведення самої процедури, значно знижує променеве навантаження на пацієнтів.

Необхідно визнати, що структура кісткової тканини, контури деструктивних вогнищ і ділянок остеопорозу виявляються досить чітко. Однак ступінь збільшення зображення на ортопантомограмах в центральних і бічних відділах щелеп неоднакова. Апарати різної конструкції дають спотворення в межах від 7 до 32%, при цьому по вертикалі об'єкти зйомки збільшуються значно менше, ніж по горизонталі. На зображенні досліджуваного об'єкта має місце не тільки збільшення, але і деформація анатомічних структур. Початкові етапи змін кісткової тканини кортикальної пластинки до її повного руйнування не вдається визначити за допомогою ортопантомограми, а патологічні зміни видно переважно в мезіодістальних ділянках міжзубних альвеолярних перетинок.

Найбільш сучасним і об'єктивним методом отримання об'ємного зображення кісткової структури

## СТОМАТОЛОГІЯ

на сьогодні, є комп'ютерна томографія. Цей метод заснований на комп'ютерній обробці рентгенологічних даних і нерівномірного поглинання тканин при проходженні через них скануючого пучка рентгеновських променів. До переваг комп'ютерної томографії можна віднести денситометричне обстеження досліджуваного об'єкта, отримання дво- і тривимірного зображення, а також можливість вивчення показників щільності кісткової і сполучної тканини на вивчаємій ділянці (гістографічний аналіз). Кількісна томографія дозволяє оцінити ізольовано щільність губчастої або кортикальної речовини, при цьому навколишні тканини не впливають на результат дослідження [9]. На відміну від ОПТГ (спотворення 4-7 мм), метод КПКТ (спотворення 0,1-0,01 мм) дає більш точну деталізацію, що проявляється за допомогою розміру вокселя, так як ОПТГ це сумаційне зображення.

Новизна нашої роботи полягала в тому, що ми досліджували стан пародонту у вестибуло-оральному напрямку, та порівнювали КТ та ОПТГ одних і тих самих пацієнтів.

Мета дослідження: оцінити стан резорбції кісткової тканини за даними ОПТГ та КПКТ, обґрунтувати який з методів є більш об'єктивний та доцільніший у застосуванні.

Об'єкт і методи дослідження. З метою порівняння об'єктивності результатів дослідження кісткової тканини пародонту вищевказаними методами (панорамної рентгенографії та комп'ютерної томографії) нами було проаналізовано 26 панорамних рентгенограм і комп'ютерних томограм одних і тих же пацієнтів, що були виконані на комп'ютерному томографі «PICASSO» (3D) фірми «Vatech».

Для сканування об'єкта використовували площинний сенсор діаметром 24/19 см, генеруючий промінь колімувався у вигляді конуса. Для проведення дослідження здійснювали конусно-променеве сканування верхньої та нижньої щелеп із товщиною зрізу 0,01 мм. Після цього тривимірний віртуальний об'єкт «нарізували» пошарово, відповідної товщини (0,01 мм), кожен зріз зберігав

ся в пам'яті комп'ютера у вигляді файлів у форматі DICOM (Digital Imaging Common Medicin).

Нами використовувалась програма EzD2009 та базовий інтерфейс, для роботи в основній опції MPR (multiplanar reformation) - мультипланарна візуалізація трьохплосинного зображення. З метою детального вивчення об'єкту нами використовувалась функція регулювання товщини виділеного шару (TH) від 0.03 мм до 3.0 см. Після цього було отримано зонографію зубного ряду та окремих зубів.

З метою аналізу резорбції кістковоїтканини з усіх сторін (медіальна, дистальна, вестибулярна, ораль-




Рис. 1. Пацієнт Т. Ортопантомограма.

на) було застосовано режим кросс-секції, який дозволяв отримати панорамну томограму. Наступним кроком завдяки інструменту рулетка в основній опції мультипланарної візуалізації, вимірювалась відстань від коронкової частини зуба до кісткової тканини альвеолярного відростка, з кожної сторони (медіальна, дистальна, вестибулярна, оральна). Таким чином, нами було проаналізовано резорбцію кісткової тканини за даними КПКТ та ОПТГ одних і тих самих пацієнтів.

Результати дослідження та їх обговорення. При оцінці резорбції кісткової тканини в мезіодистально-му положенні за даними ортопантомограм (ОПТГ) у пацієнта Т., визначено рівномірну зміну малюнка кістковоїтканини в горизонтальній площині (рис. 1).

В зубі 13, 33, 45 відмічається рівномірна мезіодистальна резорбція кісткової тканини на рівні 1,3 мм.

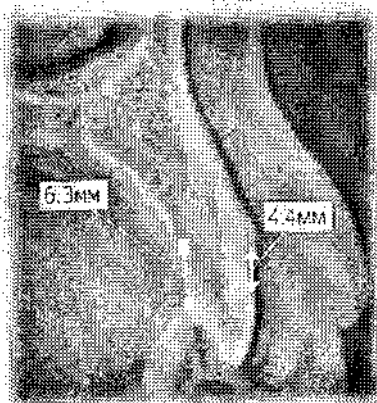


Рис. 2. Пацієнт Т. Сагітальна проекція на КТ зубу 13.




Рис. 3. Пацієнт Т. Сагітальна проекція на КТ зубу 33.




Рис. 4. Пацієнт Т. Сагітальна проекція на КТ зубу 45.

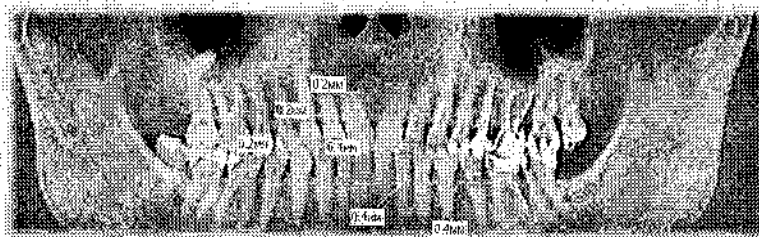


Рис. 5. Пацієнт К. Ортопантомограма пацієнта з фізіологічним пародонтом.

Порівнюючи дані комп'ютерної томографії (КТ) даного пацієнта виявлено зміну кількості губчастої речовини, товщини і наявності кортикальної пластинки на вестибулярній і оральній поверхнях альвеолярної лунки.

Такі зміни в кістковій тканині свідчать про нерівномірну резорбцію, зуб 13 (рис. 2), вестибулярно - 1,6 мм орально 4,4 мм, зуб 33 (рис. 3), оральна поверхня - 4,4 мм вестибулярна - 3,6 мм, зуб 45 (рис. 4), з вестибулярної сторони - 3,9 мм, оральна поверхня рівна - 4,2 мм.

Такі ж самі результати були виявленні при порівнянні наступних ОПТГ та КПКТ. Збережена лише стоншена кортикальна пластинка на оральній поверхні кореня, яка і створює ефект уявного благополуччя при оцінюванні ортопантомограми.

У той же час томограма в бічній проекції свідчить про резорбцію кісткової тканини з вестибулярної сторони більше ніж на 2/3 довжини кореня. На плоскому зображенні резорбтивний процес в області першого премоляра правої половини зубного ряду

При оцінці даних резорбції кісткової тканини КПКТ з вестибулярно-орального боку зуб 13 - мав показник 0,6 та 0,5 мм (рис. 6). При оцінці зубу 33 (рис. 7) з вестибулярної поверхні показники резорбції кісткової тканини склали -0,3 мм, з оральної 0,5 мм. При оцінці зубу 45 (рис. 8) лише з оральної поверхні відмічали

резорбцію у 0,3 мм. З вестибулярної сторони дані не показали змін структури кісткової тканини, та дорівнювали -0,0 мм.

Отже, порівняння даних КПКТ і ОПТГ у пацієнтів із захворюванням тканин пародонту показало значну різницю між показниками резорбції кісткової тканини у мезіодистальному напрямку, та виявило що об'ємне зображення значно об'єктивізує рентгенологічну картину при захворюваннях пародонту за рахунок виявлення стану (резорбції) вестибулярної і оральної кортикальних пластинок в будь-якому відділі зубного ряду. При цьому лише за даними КПКТ вірогідна об'єктивна оцінка резорбції кісткової тканини у вестибуло-оральному напрямку.

Висновок. Мезіодистальна проекція КТ і дані ортопантомографії не в достатній мірі відповідають один одному. Вони дозволяють з високою точністю виявити ділянки резорбції лише з медіальної та дистальної сторони. Однак, вестибуло-оральна про

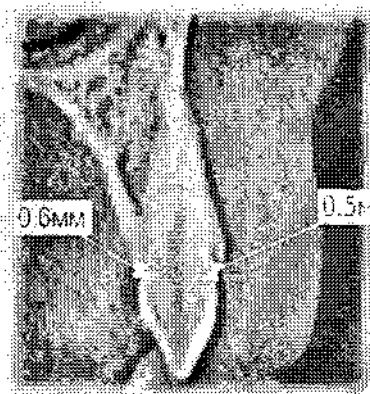


Рис. 6. Пацієнт К. Сагітальна проекція на КТ зубу 13.




Рис. 7. Пацієнт К. Сагітальна проекція на КТ зубу 33.




Рис. 8. Пацієнт К. Сагітальна проекція на зубу КТ 45.

нижньої щелепи (зуб 45) не перевищує 1/4 довжини кореня. Комп'ютерна томограма дозволяє переконатися у відсутності кісткової тканини альвеолярної лунки на вестибулярній поверхні і мінімальній товщині губчатого шару з оральної сторони.

При оцінці показників пацієнта, який мав незмінний стан пародонту пац. К, дані ОПТГ (рис. 5) та КПКТ дали однакові результати лише в медіально-дистальному напрямку, та дорівнювали в середньому-0,3 мм.

екція КТ свідчить про необ'єктивність двомірного зображення для отримання точної рентгенологічної картини стану альвеолярної кістки і повної оцінки резорбції кісткової тканини.

Перспективи подальших досліджень полягають у вивченні стану кісткової тканини (денситометрія за Хаусфілдом) у пацієнтів з хронічним генералізованим пародонтитом I-II ступеня тяжкості при використанні в лікуванні нанопрепарату Фуллерен C60.

# СТОМАТОЛОГІЯ

## Література

1. Korobeynikova YuL. Viktoristannya konusno-promenevoyi kompyuternoyi tomografiyi v ortopedichniy stomatologiiyi, Aktualni problemi suchasnoi medytsyny. 2014;14(45):9-12. [in Ukrainian].
2. Ternovoy SK, Kompyuternaya tomografiya. Moskva: Ser.: «GEOTAR-Media»; 2008. s. 175. [in Russian].
3. Vasilev AYU. Luchevaya diagnostika v stomatologii. Moskva: Ser.: «GEOTAR-Media»; 2010. s. 288. [in Russian].
4. Bergstedt H. Zonarc: a new unit for X-raytomography of the skull and cervical spine. Electromedica. 2010;53(4):168-73.
5. Korobeynikova YuL. Otsinka rezultativ rezorbtzii kistkovoyi tkanini za danimi konusno-promenevoyi kompyuternoyi tomografiyi u patsientiv iz neznimnimi metalokeramichnimi konstruktsiyami. Visnik problem biologii i meditsini. 2016;(128)2:205-8. [in Ukrainian].
6. Kamenetskiy MS, Pervak MB, Kosareva LI, ta in. Promeneva diagnostika v stomatologiiyi. Donetsk: «Noulidzh»; 2010. s. 141. [in Ukrainian].
7. Lindenbraten LD, Korolyuk SP. Meditsinskaya radiologiya (osnovyi luchevoyi diagnostic i luchevoyi terapii). Moskva: Meditsina; 2000. s. 672. [in Russian].
8. Rabuhina NA, Arzhantsev AP. Rentgen diagnostika v stomatologii. Moskva: «Meditsinskoe informatsionnoe agentstvo»; 1999. s. 452. [in Russian].
9. Kuts PV, Nespryadko VP, Urgin MM, ta in. Suchasni aspekti rentgenologiiyi v stomatologiiyi. Rengenogratiya. ЛШ. s. 64-9. [in Ukrainian].

### ОЦІНКА СТАНУ РЕЗОРБЦІЇ КІСТКОВОЇ ТКАНИНИ ЗА ДАНИМИ ОРТОПАНТОМОГРАМИ ТА КОНУСНО-ПРОМЕНЕВОЇ КОМП'ЮТЕРНОЇ ТОМОГРАФІЇ

Коробейнікова Ю. Л., Хавалкіна Л. М., Дубина В. О.

Резюме. Рання діагностика пародонтальних ускладнень - один із факторів, які зумовлюють можливість забезпечення довготривалого позитивного результату стоматологічної реабілітації. Адже навіть після успішно проведеного лікування розвивається низка ускладнень, які важко виявити клінічно. Порівняння даних КТ і ортопантомографії показало, що об'ємне зображення значно об'єктивізує рентгенологічну картину при захворюваннях пародонту за рахунок виявлення стану вестибулярної і оральної кортикальних пластинок в будь-якому відділі зубного ряду. При цьому лише за даними КПКТ вірогідна об'єктивна оцінка резорбції кісткової тканини у вестибуло-оральному напрямку.

Ключові слова: пародонт, ортопантомографія, КТ діагностика.

### ОЦЕНКА СОСТОЯНИЯ РЕЗОРБЦИИ КОСТНОЙ ТКАНИ ПО ДАННЫМ ОРТОПАНТОМОГРАМЫ И КОНУСНО-ЛУЧЕВОЙ КОМПЬЮТЕРНОЙ ТОМОГРАФИИ

Коробейнікова Ю. Л., Хавалкіна Л. М., Дубина В. А.

Резюме. Ранняя диагностика пародонтальных осложнений - один из факторов, обуславливающих возможность обеспечения длительного положительного результата стоматологической реабилитации. Ведь даже после успешно проведенного лечения развивается ряд осложнений, которые трудно обнаружить клинически. Сравнение данных КТ и ортопантомографии показало, что объемное изображение значительно объективизирует рентгенологическую картину при заболеваниях пародонта за счет выявления состояния вестибулярной и оральной кортикальных пластинок в любом отделе зубного ряда. При этом только по данным КПКГ вероятно объективная оценка резорбции костной ткани в вестибуло-оральном направлении. Это позволяет не только оценить качественные изменения в кортикальных пластинках, но и проанализировать толщину и плотность межзубных альвеолярных перегородок.

Ключевые слова: пародонт, ортопантомография, КТ диагностика.

### ASSESSMENT OF THE CONDITION OF BONE TISSUE RESPOINTMENT BY ORTHOPANTOGRAPHIC DATA AND CONE-SPRITUAL COMPUTER TOMOGRAPHY

Korobeinikova Yu. L., KHavalkina L. M., Dubina V. A.

Abstract. Early diagnosis of periodontal complications is one of the factors, facilitating the promotion of the long-lasting positive outcomes of dental rehabilitation. Eventually, a range of complications develop regardless the successful treatment, which are difficult to detect clinically.

Orthopantomography can be considered the most effective technique for the diagnosis of periodontal tissue diseases, since it provides with a complete view of the entire dentoalveolar system, enables simultaneous imaging of both dental arches and alveolar ridges, as well as defines the nature of the interdental contacts.

Noteworthy, the structure of the osseous tissue, boundaries of the destructive foci and sites of osteoporosis are detected quite clearly. However, the degree of enlargement of the image on orthopantomograms in the central and lateral sections of the jaws is not the same. The equipment of different design shows distortion in the range from 7 to 32% while, vertically, the investigated objects are enlarged less significantly than horizontally. The image of the investigated object demonstrates not only the enlargement but also deformation of the anatomical structures. The initial stages of alterations in the osseous tissue of the cortical plate prior to its complete destruction cannot be detected by the orthopantomogram, and lesions are seen mainly in the mesiodistal sections of the interdental

alve. Currently, the most advanced and objective method of obtaining a panoramic image of the bone structure is the computed tomography. This method is based on the computer processing of the X-ray data and uneven absorption of tissues when passing through an X-rays scanning beam. The advantages of the computed tomography involve the densitometric examination of the investigated object, the obtaining of two- and three-dimensional images, as

well as the possibility of studying the density of the osseous and connective tissues in the studied area (histogram analysis). Quantitative tomography allows estimating the density of spongy or cortical matter in isolation, while the surrounding tissues do not influence on the result of the study.

The comparison of the CT data and orthopantomography showed that the panoramic image significantly objectifies the X-ray pattern in periodontal diseases by detecting the state of the vestibular and oral cortical plates in any part of the dentition. At the same time, the tomograms of the frontal and lateral parts demonstrated better detection of destruction zones in the cortical plates in the frontal and oblique views, respectively. This allows not only to evaluate the qualitative changes in the cortical plates, but also to analyze the depths and density of the interdental alveolar septa.

Keywords: parodontum, orthopantomography, CT diagnostics.

*Рецензент проф. Ткаченко і. М.  
Стаття надійшла 19.03.2018 року*

001 10.29254/2077-4214-2018-1-2-143-362-365

УДК 616-092.19

*Нідзельський М. Я., Цеткоча Н. В., Сегеденко В. Ф.*

### **ПСИХОФІЗІОЛОГІЧНА ВІДПОВІДНА РЕАКЦІЯ ОРГАНІЗМУ ПАЦІЄНТА НА ОРТОПЕДИЧНІ КОНСТРУКЦІЇ**

**Вищий державний навчальний заклад України  
«Українська медична стоматологічна академія» (м. Полтава)**

[nata.tsvetkova@gmail.com](mailto:nata.tsvetkova@gmail.com)

Зв'язок публікації з плановими науково-дослідними роботами. Робота є фрагментом комплексної ініціативної теми кафедри післядипломної освіти лікарів стоматологів-ортопедів Вищого державного навчального закладу України «Українська медична стоматологічна академія» «Вплив стоматологічних конструкцій й матеріалів на протезне поле та адаптаційні властивості організму» (державний реєстраційний № 01161)004188)

Вступ. У механізмі формування психофізіологічної відповідної реакції організму на ортопедичні конструкції головну роль грає ендокринна система. Екстремальні чинники, які мають дію на людський організм, викликаючи неспецифічні реакції стресу, у своїй дії спрямовані на стимулювання енергетичного забезпечення пристосувальних процесів [1]. Стрес-сорні фактори, які викликають порушення гомеостазу, водночас активують і системи, відповідальні за адаптацію. В розвитку загального адаптаційного синдрому задіяні стрес-реалізуючі і стрес-лімітуючі системи [2]. Як наслідок появи ефекту гіперглікемії на деякий час підвищується в крові рівень інсуліну. Метаболічні перебудови при такому гіпергормональному профілі пов'язані, насамперед, з активацією в печінці фосфорилази і гликогенолізу. В кров надходить глюкоза, яка під впливом інсуліну інтенсивно утилізується тканинами, насамперед, скелетними м'язами, що збільшує їх працездатність і підвищує теплоутворення в організмі [2,3]. Глюкокортикоїди і катехоламіни забезпечують жиромобілізуючий ефект. Даний біохімічний ефект забезпечує підвищення в крові ще одного важливого енергетичного субстрата - вільних жирних кислот. Проте подібний «форсований» режим функціонування ендокринної системи через обмеженість функціональних резервів не може тривати довго. Незабаром вміст інсуліну

в крові зменшується, що носить назву «функціональний транзиторний діабет» [4]. Це необхідна умова для посилення жиромобілізуючого ефекту глюкокортикоїдів та активації глюконеогенезу.

У вищевказаний період часу організм продовжує забезпечувати себе глюкозою, а відбувається це за рахунок особливого процесу - глюконеогенезу. У ході якого йде витрачання найважливішого пластичного матеріалу - амінокислот. Головна умова тривалого і підвищеного енергопостачання укладається в процесі зміни енергетичного обміну на вуглеводах до енергетичного обміну на ліпідах [5]. Надмірний, ушкоджуючий вплив ортопедичних конструкцій, подразнюючі рецептори, викликає потужний потік аферентних імпульсів в центральну нервову систему, що веде до активації гіпоталамічних центрів [6]. Швидким наслідком цих процесів є симпатична активація і надходження в кров з надниркових катехоламінів, що викликає термінові адаптивні реакції. Одночасно зростає нейросекреція кортиколіберіна, яка обумовлює підвищення активності гіпоталамо-аденогіпофізарної-надниркової осі регуляції, що сприяє реалізації компенсаторних реакцій за рахунок активації енергозабезпечення [7].

Говорячи про механізм дії гормонів в умовах стресу, що виникає на наявність ортопедичних конструкцій, можна сказати, що норадреналін: сприяє підвищенню рівня систолічного і діасолічного тиску без прискорення серцевого ритму, дає можливість підвищити силу серцевих скорочень, причина якого полягатиме у звуженні ниркових судин, гальмування діурезу та затримання іонів  $IMA^+$  в крові, сприяє зниженню секреторної активності шлунка і кишки, діє послаблюючи на гладку мускулатуру кишківника, сприяє слиновиділенню. Адреналін має бронхо-розширюючу й антиспазматичну дію на бронхіальну