2. Перельман М. И. Торакальная хирургия и ее перспективы / М. И Перельман // Пульмонология. – 1995. – № 2. – С. 6-16.
3. Стилиди И.С. Хирургическое лечение рака легкого / И.С. Стилиди, М.Д.Тер-Ованесов // Практическая онкология. – 2000. – № 3. – С. 21-23.
4. Харченко В.П. Рак легкого. Руководство для врачей / В.П.Харченко, И.В.Кузьмин. – М. : Медицина, 1994. – 480 с.
5. Шалаев С.А. Расширенные комбинированные резекции при раке легкого / С.А.Шалаев, С.В.Гришаков, В.А.Стариков, С.Н.Шнитко // Вестн. хирургии. – 1994. – № 1-2. – С. 10-14.
6. Goldstraw P. The IASLC Lung Cancer Staging Project: proposals for the revision of the TNM stage groupings in the forthcoming (seventh) edition of the TNM classification of malignant tumours / P.Goldstraw, J.Crowley, K.Chansky [et al.] // J. Thorac. Oncol. – 2007. – №2. – P.706–714.

Реферат

ОСОБЕННОСТИ ВНУТРИЛЕГОЧНОГО МЕТАСТАЗИРОВАНИЯ ПРИ ПЕРИФЕРИЧЕСКОЙ ЛОКАЛИЗАЦИИ ОПУХОЛИ

Проскурня С.А.

Ключевые слова: периферический рак легких, метастазы, эластический каркас сосудов.

Для разных гистогенетических типов рака легких характерны особенности внутрилегочного метастазирования. Для аденокарциномы характерна пахиплевральная форма роста, что сопровождается клинически серозно-гнойным плевритом. Плоскоклеточный рак легких с периферической локализацией, благодаря особенностям инвазивного роста преимущественно в легочные артерии, обуславливает развитие геморрагических инфарктов, которые сопровождаются в клинике серозно-геморрагическим плевритом. Наличие ракового эмбола окруженного фибрином, при его циркуляции в артериях не дает возможности прогнозировать локализацию вторичных отдаленных метастазов.

Summary

CHARACTERISTICS OF INTRAPULMONARY METASTASIS AT PERIPHERAL LOCALIZATION OF TUMOR

Proskurnya S.A.

Keywords: peripheral lung cancer, metastases, elastic framework of vessels.

Different histogenetic types of lung cancer are characterized by their own particular types of intrapulmonary metastasis. Adenocarcinoma is characterized by the pleural form of growth that is accompanied with serous-purulent pleurisy. Squamous-cell lung cancer with peripheral localization due to the features of invasive growth mainly into pulmonary arteries, causes the development of hemorrhagic infarcts which are also accompanied with serous and hemorrhagic pleurisy. The presence of cancer embolus surrounded with fibrin, at its circulation in arteries does not give the chance to predict localization of the secondary remote metastases.

УДК 611.33.018.73:591.112

Свинцицкая Н.Л.

ИЗУЧЕНИЕ ИНТРАОРГАННОГО КРОВЕНОСНОГО РУСЛА ИНТАКТНОГО ЖЕЛУДКА ЧЕЛОВЕКА ПРИ ПОМОЩИ ИНЪЕКЦИОННОГО МЕТОДА

ВГУЗУ «Украинская медицинская стоматологическая академия», г. Полтава

Автором для изучения кровеносного микроциркуляторного русла желудка человека был использован метод инъекции кровеносных сосудов раствором черной туши с желатином в комбинации с заключением в плотный компаунд эпоксидной смолы Эпон-812 участков желудочной стенки. На шлифах желудочной стенки было выявлено, что в верхней половине толщи (со стороны мышечной пластинки) слизистой оболочки налитые тушью кровеносные микрососуды выглядят в виде петлисто-ячеистой сети, в форме которой угадывается ее связь с ацинарными отделами желудочных желез. Указаны преимущества предложенной методики.

Ключевые слова: желудок, слизистая оболочка, кровеносное микроциркуляторное русло, пространственная организация, метод инъекции.

Данная работа является частью научной темы кафедры анатомии человека Высшего государственного учебного заведения Украины «Украинская медицинская стоматологическая академия», а именно: «Структурная и трёхмерная организация эндокринных желез и органов пищеварительного тракта человека в норме и при патологии» (№ гос. регистрации – 011U004878).

Вступление

Функциональное и морфологическое состояние органов и тканей во многом зависит от оптимального их кровоснабжения [4,5,7]. Именно поэтому важным звеном в морфогенезе патологических нарушений желудка является интенсивность его кровообращения, что объясняется многими факторами, в том числе и тем, что в своем венозном отделе кровеносное русло желудка почти целиком включено в систему воротной вены [2,5,8]. Следовательно, определение морфофункциональных принципов организации кровеносного русла желудка, которые обеспечивают его функционирование, как в норме, так и при различных по этиологии заболеваниях является чрезвычайно необходимым для разработки новых подходов в понимании этиологии и патогенеза многих его заболеваний [7,9,10].

Актуальными остаются установление, как на органном, так и тканевом уровнях, особенностей структурной пространственной организации кровеносного микроциркуляторного русла желудка человека.

Материал и методы исследования

Материалом для исследования послужили десять тотальных препаратов желудка, взятых посмертно у людей, не страдавших при жизни заболеваниями желудочно-кишечного тракта. Данные препараты были выделены при вскрытии вместе с частями малого и большого сальников, а также участком аорты с чревным стволом. В целях нейтрализации кислотного содержимого желудка, полость его промывали 4% раствором питьевой соды с последующей отмывкой в теплой проточной воде. Учитывая кольцевую конструкцию начальных звеньев кровеносного русла желудка, при заполнении его инъекционной массой мы избрали противоточно-перекрестный способ [3,6]. Он заключался в канюлировании двух артерий и вен, которые выбирались в каждом конкретном случае таким образом, чтобы они оказались перекрестно противоположными друг к другу по большой и малой кривизне желудка. Например, одним из вариантов может быть правая желудочно-сальниковая и левая желудочная артерии. При этом для вен используется противоположная позиция. На все остальные противоположные одноименные сосуды накладывается лигатура с проведением ушивания кровеносных сосудов в области малого сальника, желудочно-ободочной связки и коротких сосудов фундальной части желудка. Затем проводили внутрисосудистую инъекцию 6% водным раствором черной туши с желатином. После наливания кровеносного русла препараты помещали в 12% раствор формалина (**рис. 1**).

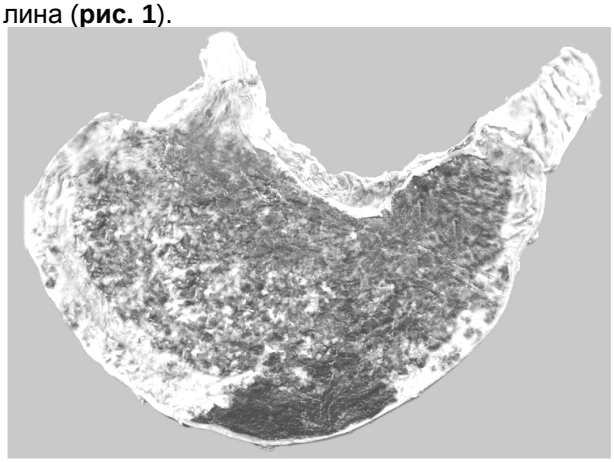

Рис.1 *Задняя стенка интактного желудка человека (мужчина 50 лет). Вид со стороны слизистой оболочки. Инъекция кровеносных сосудов тушью с желатином*

Однако данный метод имеет некоторые недостатки, а именно недостаточно возможностей для получения данных о специфике структурной организации кровеносного микроциркуляторного русла слизистой оболочки желудка человека, на долю которого, согласно данных литературы, приходится 2/3 объема крови, что протекает за единицу времени через все кровеносное русло желудка [5,9].

Поэтому наиболее плодотворным оказалось комбинирование метода наливки кровеносного русла желудка тушью с желатином (по описанной выше схеме) с заключением (после фиксации и обезвоживания) в плотный компаунд эпоксидной смолы Эпон-812 относительно обширных (примерно 5х7 мм) участков желудочной стенки [1]. При условии качественной пропитки тканей эпоксидной смолой, что достигается в режиме, принятом в электронной микроскопии, получаются равномерно просветленные блоки, в толще которых на большую глубину хорошо просматриваются заполненные тушью кровеносные микрососуды во всей своей полноте и при большей плотности их расположения в единице объема слизистой оболочки. Вполне понятно, что это стало возможным благодаря дисперсности туши, диаметр молекулы которой соответствует диаметру мельчайших сосудов кровеносного русла желудка человека.

Однако большая толстотная плотность целых эпоксидных блоков не позволяет более детально изучить конструкцию гемомикроциркуляторного русла желудка, что побудило нас прибегнуть к изготовлению из отдельных блоков нескольких пластинчатых шлифов различной толщины. Это достигалось путем ряда последовательных операций: 1 – получение отдельных поперечных распилов с помощью сепаровочного диска, 2 – истончение их на наждачной бумаге, 3 – полировка с помощью пасты ГОИ, 4 – монтировка полученных шлифов на предметном стекле посредством полистирола. Перед последней операцией толщина каждого шлифа измерялась с помощью микрометра. В исследовании использованы шлифы толщиной 1 мм, 0,5 мм, 0,2 мм, изучение которых осуществлено в проходящем свете светового микроскопа при различных объективах (2,5; 3,7; 10).

Результаты собственных исследований

Принимая во внимание то, что слизистая оболочка желудка имеет главенствующее значение в его функциональной деятельности, изучение конструкции ее гемомикроциркуляторного русла потребовало оригинальных методик исследования и подходов. Поэтому в наших исследованиях комбинация метода инъецирования кровеносного русла желудка тушью с желатином с заключением в плотный компаунд эпоксидной смолы Эпон-812 участков желудочной стенки позволяет получить данные об особенностях структурной организации гемомикроциркуляторного русла желудка человека и провести стереологический анализ кровеносного микроциркуляторного русла слизистой оболочки желудка человека. При минимальном увеличении представляется возможность охватить всю толщу слизистой оболочки в ее поперечном се-

чении вместе с прилежащей частью подслизистой основы, что позволяет визуализировать частично кровеносные сосуды, дислоцированные в пограничной между ними зоне. На шлифах, которые можно рассматривать в качестве толстых гистологических срезов, последние обнаруживаются в виде разрозненных сосудистых сегментов, которые по-разному отражают места отхождения от кровеносных сосудов подслизистого слоя ветвей, направляющихся через мышечную пластинку в толщу слизистой оболочки и их деление с образованием кистеобразных микрососудов. На этих препаратах становится очевидным, что последние не являются терминальными ветвями, ибо они дают начало образования густой сети кровеносного микроциркуляторного русла собственно слизистой оболочки желудка.

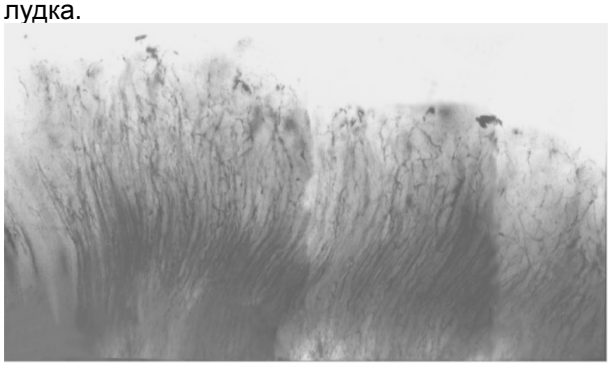

Рис.2. Кровеносные микрососуды слизистой оболочки желудка человека.
Инъекция тушью с желатином. Пластинка эпоксидного шлифа толщиной 0,5 мм.
Плоскостная фотореконструкция.
Объектив 2,5. Окуляр 7.

При более внимательном изучении тонких эпоксидных шлифов в гемомикроциркуляторном русле слизистой оболочки выявляется, в основном, два вида, различающихся по конфигурации, микрососудистых коммуникаций. Одни из них, занимающие, в основном, верхнюю, или точнее, глубокую половину толщи слизистой оболочки, представлены неровными по очертанию петлеобразными микрососудами, которые в целом придают данной зоне слизистой оболочки ячеисто-сетевидную форму (рис.2). В ней нетрудно усмотреть конфигурацию, присущую для экзокринных желез в области их ацинарных отделов. Но транзитно через них местами в нисходящем направлении (от мышечной пластинки к поверхностному слою) проходят совокупности прямолинейных микрососудов, которые по форме и диаметру соответствуют артериолам и венулам, чередующихся между собой с периодическим интервалом (рис.3).

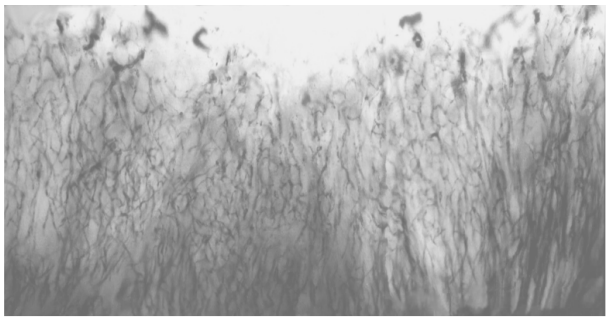

Рис.3. Кровеносное микроциркуляторное русло слизистой оболочки желудка человека. Инъекция тушью с желатином. Пластинка эпоксид-ного шлифа толщиной 0,5 мм. Объектив 3,7. Окуляр 10.

Рис.4. Кровеносные микрососуды слизистой оболочки желудка человека. Инъекция тушью с желатином. Пластинка эпоксидного шлифа толщиной 0,2 мм. Плоскостная фотореконструкция. Объектив 3,7. Окуляр 7.

Отчетливо видно, что от них в боковом направлении отходят микрососуды, которые вплетаются в железистую петлистую сеть обменных микрососудов. На этом уровне в этих транзитных микрососудистых коммуникациях удается зарегистрировать шунтирующие пути кровотока, представленные артериоло-венулярными анастомозами. «Транзитные» артериолы и венулы проходят через толщу сдизистой оболочки в прямолинейном направлении к плоскости ее эпителиального покрова (рис.4).

Перспективы дальнейших разработок в данном направлении

Методы, которые нами использованы, не позволяют наглядно представить сегменты гемомикроциркуляторного русла слизистой оболочки желудка человека, заложенные в поверхностной приэпителиальной зоне. Причиной этого является посмертное разрушение покровного эпителия с прилежащими к нему тканевыми структурами. Восполнить этот недостаток в определенной мере в состоянии данные, полученные нами на основе изучения серийных полутонких и парафиновых гистологических срезов.

Литература

1. Пат. України 45757, МПК А 61 В 1/00, G 01 N 1/00. Спосіб дослідження гемомікроциркуляторного русла шлунка людини / Н.Л. Свінцицька, О.О. Шерстюк. – № 200905737. – Заявл. 2009.06.04; опубл. 2009.11.25. – Бюл. №22.

2. Пат. України 45755, МПК А 61 В 1/00, G 09 В 23/00. Спосіб дослідження кровоносного русла шлунка людини / Н.Л. Свінцицька. – Заявник та патентовласник автор. – № 200905731. – Заявл. 2009.06.04; опубл. 2009.11.25. – Бюл. №22.
3. Рац. проп. №0033. Спосіб оптимізації ін'єкування кровоносного русла шлунка людини / Н.Л. Свінцицька, О.О. Шерстюк. – Протокол №1 від 24.12.20009р.
4. Свінцицька Н.Л. Вивчення просторової організації ланок кровоносного мікроциркуляторного русла в слизовій оболонці шлунка людини у єдності з тканинними утвореннями шлункових залоз / Н.Л. Свінцицька // Актуальні проблеми сучасної медицини: Вісник Української медичної стоматологічної академії. – 2009.– Т.9, №4. – С.218-219.
5. Свинцицкая Н.Л. Классические и современные представления о кровоснабжении интактного желудка человека / Н.Л. Свинцицкая, О.А. Шерстюк, Т.Ф. Дейнега [и др.] // Актуальні проблеми сучасної медицини: Вісник Української медичної стоматологічної академії. – 2009.– Т.9, №4. – С.256-261.
6. Свінцицька Н.Л. Переваги протитоково-перехрещеного методу ін'єкування судин для наповнення кровоносного русла шлунка людини / Н.Л. Свінцицька, О.О. Шерстюк, О.К. Солдатов // Проблеми екології та медицини. – 2012. – Т. 17, №1-2. – С.38-39.
7. Шерстюк О.А. Закономерности и особенности строения, а также распределения звеньев гемомикроциркуляторного русла в стенке желудка человека в норме / О.А. Шерстюк, Н.Л. Свинцицкая, Я.А. Цветкова // Вісник проблем біології і медицини. – 2011. – Т.3, №2. – С.197-199.
8. Шерстюк О.А. Изучение трехмерной организации паренхиматозных и полых органов человека при помощи инъекционно-коррозионного метода / О.А. Шерстюк, Н.Л. Свинцицкая, Я.А. Тарасенко [и др.] // Світ медицини та біології. – 2012. – №2. – С.205-209.
9. Kalia N. Of blood and guts: association between Helicobacter pylori and the gastric microcirculation / N. Kalia, K.D. Bardhan // J. Gastroenterol. Hepatol. – 2003. – V. 18 – P. 1010-1017.
10. Lamarque D. Helicobacter / D. Lamarque, R.M.Peek // Blackswell publishing Ltd. – 2003. – V.8. – №1. – P. 21-30.

Реферат

ВИВЧЕННЯ ІНТРАОРГАННОГО КРОВОНОСНОГО РУСЛА ІНТАКТНОГО ШЛУНКА ЛЮДИНИ ЗА ДОПОМОГОЮ ІН'ЄКЦІЙНОГО МЕТОДУ

Свінцицька Н.Л.

Ключові слова: шлунок, слизова оболонка, кровоносне мікроциркуляторне русло, просторова організація, метод ін'єкції.

Автором для вивчення кровоносного мікроциркуляторного русла шлунка людини був використаний метод ін'єкції кровоносних судин розчином чорної туші з желатином у комбінації із поміщенням у щільний компаунд епоксидної смоли Епон-812 ділянок шлункової стінки. На шліфах шлункової стінки було виявлено, що в верхній половині товщі (з м'язової пластинки) слизової оболонки налиті тушшю кровоносні мікросудини мають вигляд петлисто-коміркуватої сітки, в формі якої розпізнається її зв'язок з ацинарними відділами шлункових залоз. Вказані переваги запропонованої методики.

Summary

STUDY ON INTRAORGANIC BLOOD BED OF HUMAN INTACT STOMACH BY EMBEDDING METHOD

Svintsitska N.L.

Key words: stomach, mucous membrane, blood microcirculatory bed, spatial organization, embedding technique.

The author studied the blood microcirculatory bed of human stomach by using embedding method, i.e. by filling blood vessels with the solution of black ink and gelatin. Then fragments of stomach walls were placed into dense compound of epoxy resin Epon-812. Using the slices made of gastric walls we revealed that in the superior segment of mucous thickness (on the side of muscular plate) the blood micro vessels embedded with black ink looked like loop-cellular network which shape showed its links with acinar parts of gastric glands. Advantages of the suggested technique are specified.

УДК 616.71–007.234–092.9 : 615.916'175

Сорокін Б.В., Костенко В.О.

ЗМІНИ КОМПОНЕНТІВ ОРГАНІЧНОГО МАТРИКСУ КІСТКОВОЇ ТКАНИНИ ЩУРІВ ПРИ ВІДТВОРЕННІ ЕКСПЕРИМЕНТАЛЬНОГО ОСТЕОПОРОЗУ ЗА УМОВ ХРОНІЧНОЇ ІНТОКСИКАЦІЇ НІТРАТОМ НАТРІЮ

ВДНЗУ «Українська медична стоматологічна академія», м. Полтава

В експерименті на 35 білих щурах лінії Вістар масою 180-230 г досліджено стан компонентів органічного матриксу кісткової тканини різних відділів скелету (великогомілкова кістка, хребці) при відтворенні експериментального остеопорозу за умов надлишкового утворення оксиду азоту із екзогенного попередника (модель хронічної інтоксикації нітратом натрію). Виявлено, що моделювання цієї патології супроводжується суттєвою активацією колагенолізу (у тканині великогомілкової кістки та хребців) та дезорганізацією протеогліканів (у тканині хребців) без ознак деполімеризації фукоглікопротеїнів. Процес колагенолізу за цих умов залежить від функціонального стану NO-синтаз. Функціональна активність iNOS сприяє деполімеризації колагену з вивільненням вільного оксипроліну (у тканині великогомілкової кістки та хребців), а конститутивної – обмежує цей процес (у кістковій тканині хребців). Функціональна активність iNOS сприяє деполімеризації протеогліканів з утворенням гексуронових кислот (у тканині великогомілкової кістки та хребців). Введення L-аргініну за цих умов обмежує процес колагенолізу у кістковій тканині великогомілкової кістки та хребців, але достовірно не впливає на деполімеризацію фукоглікопротеїнів і протеогліканів.

Ключові слова: експериментальний остеопороз, хронічна інтоксикація нітратом натрію, оксид азоту, органічний матрикс кісткової тканини.

Впродовж останніх років триває зростання захворювання населення на остеопороз, причому фахівці часто називають це явище "безмовною епідемією". Згідно з даними експертів