

ISSN 2409-0255 (Print)
ISSN 2410-1427 (Online)

УКРАЇНСЬКИЙ СТОМАТОЛОГІЧНИЙ АЛЬМАНАХ

ПОЛТАВА

Міністерство охорони здоров'я України
Вищий державний навчальний заклад України
«Українська медична стоматологічна академія»

УКРАЇНСЬКИЙ СТОМАТОЛОГІЧНИЙ АЛЬМАНАХ

науково-практичний рецензований журнал

Засновник:

Вищий державний навчальний
заклад України
«Українська медична
стоматологічна академія»

Журнал зареєстровано:

Свідоцтво про державну реєстрацію
друкованого засобу масової інфор-
мації Серія КВ, № 21967-11867ПР
Міністерство юстиції України

Передплатний індекс 06358

Мова видання:

українська, російська, англійська

Адреса редакції:

36002, м. Полтава - 2,
вул. Навроцького, 7
тел.(532) 53-25-21
e-mail: info@usalmanah.org.ua

Над номером працювали:

Відповідальний за випуск -

Дворник В.М.

Художній і технічний

редактор – Тімоніна Н.О.

Комп'ютерна верстка та дизайн -

Пащенко Л.В.

Переклад англійською мовою –

Романко І.Г.

Рекомендовано до друку Вченою
Радою Вищого державного
навчального закладу України
«Українська медична стоматологічна
академія» та редакційною колегією
журналу, протокол № 6
від 14.03.2018 р.

Свідоцтво державного комітету
телебачення і радіомовлення
України Серія ДК № 1691 від
17.02.2004 р.

Редакційно-видавничий відділ
ВДНЗУ «УМСА», вул. Шевченка, 23,
м. Полтава, 36011

Підписано до друку 21.03.2018 р.
Формат 60x84/8.

Папір офсетний. Друк плоский.
Ум друк. арк. 11,16+0,5 обкл.

Тираж 100 прим.
Замовлення № 72.

№ 1, 2018 р.

Виходить 1 раз за 3 місяці (4 номери за рік)

РЕДАКЦІЙНА КОЛЕГІЯ:

Головний редактор - **В.М. Ждан** (Україна, Полтава)
Заст. головного редактора - **В.М. Дворник** (Україна, м.Полтава)
Голова редакційної ради – **О.В.Павленко** (Україна, м.Київ)
Літературний редактор - **Т.О. Лещенко** (Україна, м.Полтава)
Науковий редактор - **І.П. Кайдашев** (Україна, м.Полтава)
Відповідальний секретар - **М.В. Хребор** (Україна, м.Полтава)

ЧЛЕНИ РЕДАКЦІЙНОЇ КОЛЕГІЇ:

В.М. Бобирьов (Україна, м.Полтава), В.І. Біда (Україна, м.Київ),
А.П. Гасюк (Україна, м.Полтава), Г.А. Лобань (Україна, м.Полтава),
В.Ф. Макеев (Україна, м.Львів), Т.О. Петрушанко (Україна, м.Полтава),
Силенко Ю.І. (Україна, м.Полтава), П.С. Фліс (Україна, м. Київ),
Л.О. Хоменко (Україна, м.Київ)

РЕДАКЦІЙНА РАДА:

Д.С. Аветіков (Україна, м. Полтава), А.В. Борисенко (Україна, м. Київ),
В.І. Гризодуб (Україна, м. Харків), Р.В.Казакова (Україна, м. Ужгород),
Л.Ф. Каськова (Україна, м. Полтава), А.М.Kielbassa (Австрія, м.Кремс),
В.А.Лабунець (Україна, м. Одеса), І.К. Луцька (Білорусія, м. Мінськ),
В.О.Маланчук (Україна, м. Київ), М.Я. Нідзельський (Україна, м. Полтава),
А.К. Ніколішин (Україна, м. Полтава), О.В.Рибалов (Україна, м. Полтава),
М.М. Рожко (Україна, м. Івано-Франківськ), Г.П. Рузін (Україна, м.Харків),
А.В. Самойленко (Україна, м. Дніпропетровськ), Т.П. Скрипнікова (Україна,
м. Полтава), П.М.Скрипников (Україна, м. Полтава), Л. В. Смаглюк (Україна,
м. Полтава), П.І. Ткаченко (Україна, м.Полтава), О.А.Удод (Україна,
м. Красний Лиман), М.М. Угрин (Україна, м. Львів), С.П.Ярова (Україна,
м. Красний Лиман), С. А. Шнайдер (Україна, Одеса),
Zurab Vadachkoria (Грузія)

Журнал включений до Переліку наукових видань
(№ 747 від 13.07.2015), в яких можуть публікуватися основні
результати дисертаційних робіт.

Журнал розміщений на онлайн-базах даних Національна
бібліотека України ім.Вернадського, GOOGLE SCHOLAR, на базі
Наукової електронної бібліотеки «КИБЕРЛЕНИНКА».

Включено до Російського індексу наукового цитування (РИНЦ)
на базі Наукової електронної бібліотеки ELIBRARY.RU.

Відповідальність за достовірність наведених у наукових публікаціях
фактів, цитат, стоматологічних та інших даних несуть автори

СТОМАТОЛОГІЯ ДИТЯЧОГО ВІКУ

- Л.Ф. Каськова, Т.Б. Мандзюк, С.Ч. Новікова, Л.П. Уласевич** 51 **L.F. Kaskova, T.B. Mandziuk, S.Ch. Novikova, L.P. Ulasevych**
СТАН ГІГІЄНИ ПОРОЖНИНИ РОТА В ДІТЕЙ У ПЕРШОМУ ПЕРІОДІ ЗМІШАННОГО ПРИКУСУ
LEVEL OF ORAL HYGIENE IN CHILDREN DURING THE FIRST PERIOD OF MIXED DENTITION
- І.В. Ковач, Г.В. Штомпель, Є.Н. Дичко, А.В. Вербицька** 55 **I.V. Kovach, H.V. Shtompel, Ye.N. Dychko, A.V. Verbytska**
ПРОФІЛАКТИКА КАРІЄСУ ЗУБІВ В УМОВАХ ЗАБРУДНЕННЯ ЕКОЛОГІЇ
PREVENTION OF DENTAL CARIES IN THE CONDITIONS OF ECOLOGICAL POLLUTION
- В.С. Мельник, Л.Ф. Горзов, К.В. Зомбор** 60 **V.S. Melnyk, L.F. Horzov, K.V. Zombor**
ТЕРМІНИ ФОРМУВАННЯ ТИМЧАСОВОГО І ПОСТІЙНОГО ПРИКУСУ В ДІТЕЙ УЖГОРОДА
TERMS OF FORMATION OF TEMPORARY AND PERMANENT BITE IN CHILDREN OF UZHGOROD

ІМПЛАНТОЛОГІЯ

- А.В. Любченко, Н.С. Кравцов** 64 **A.V. Liubchenko, N.S. Kravtsov**
ПРИМЕНЕНИЕ МЕТОДИКИ НЕПОСРЕДСТВЕННОЙ ДЕНТАЛЬНОЙ ИМПЛАНТАЦИИ ПРИ ТОТАЛЬНЫХ ДЕФЕКТАХ НА НИЖНЕЙ ЧЕЛЮСТИ С ИСПОЛЬЗОВАНИЕМ СИНТЕТИЧЕСКОГО ОСТЕОПЛАСТИЧЕСКОГО МАТЕРИАЛА «КЛИПДЕНТ ПЛ» И МЕМБРАНЫ «КЛИПДЕНТ МК»
THE APPLICATION OF DIRECT DENTAL IMPLANTATION TECHNIQUE WITH TOTAL DEFECTS ON THE LOWER JAW WITH THE USE OF THE SYNTHETIC OSTEOPLASTIC MATERIAL "KLIPDENT PL" AND THE MEMBRANE "KLIPDENT MK"

ПРАКТИЧНОМУ ЛІКАРЮ

- О.В. Гуржій, С.В. Коломієць** 68 **O. V. Hurzhii, S. V. Kolomiets**
УСКЛАДНЕННЯ ЕНДОДОНТИЧНОГО ЛІКУВАННЯ: ОСОБЛИВОСТІ КЛІНІЧНИХ ПРОЯВІВ, ДІАГНОСТИКА
COMPLICATIONS OF ENDODONTIC TREATMENT: PECULIARITIES OF CLINICAL SIGNS, DIAGNOSIS
- В.О. Дрок** 72 **V.A. Drok**
ПОШИРЕНІСТЬ ЗУБОЩЕЛЕПНИХ АНОМАЛІЙ І ЗАХВОРЮВАНЬ ПАРОДОНТА СЕРЕД ПІДЛІТКІВ
PREVALENCE OF DENTOALVEOLAR ANOMALIES AND PERIODONTAL DISEASES AMONG ADOLESCENTS
- С.В. Коломієць, К.О. Удальцова, В.І. Шинкевич** 75 **S.V. Kolomiets, K.O. Udaltsova, V.I. Shynkevych**
РЕКОМЕНДАЦІЇ ЩОДО ТАКТИКИ ПРИ ВИЯВЛЕННІ ПОТЕНЦІЙНО ЗЛОЯКІСНИХ УРАЖЕНЬ У ПОРОЖНИНІ РОТА
RECOMMENDED TACTICS FOR THE EVALUATION OF POTENTIALLY MALIGNANT DISORDERS IN THE ORAL CAVITY
- В.Л. Мельник, В.К. Шевченко, Ю.І. Силенко** 79 **V.L. Melnyk, V.K. Shevchenko, Yu.I. Sylenko**
МІСЦЕ СИНДРОМУ БОЛЬОВОЇ ДИСФУНКЦІЇ СКРОНЕВО-НИЖНЬОЩЕЛЕПНОГО СУГЛОБА СЕРЕД БОЛЬОВИХ СИНДРОМІВ ОБЛИЧЧЯ
POSITION OF THE TEMPOROMANDIBULAR JOINT DYSFUNCTION SYNDROME AMONG FACIAL PAIN SYNDROMES
- О.А. Писаренко, Ю.І. Силенко, М.В. Хребор** 83 **O. A. Pysarenko, Yu.I. Silenko, M.V. Khrebor**
КЛІНІЧНІ СПОСТЕРЕЖЕННЯ ЗА ЛІКУВАННЯМ ДИСКОЛОРІТІВ ДЕВІТАЛЬНИХ ЗУБІВ МЕТОДОМ ВИБІЛЮВАННЯ
CLINICAL OBSERVATION OF DISCOLORING TREATMENT OF NON-VITAL TEETH BY BLEACHING
- Т.П. Скрипнікова, Т.А. Хміль, С.В. Білоус** 88 **T.P. Skripnikova, T.A. Khmil, S.V. Bilous**
ВІДКРИТА ПЕРФОРАЦІЯ АЛЬВЕОЛЯРНОГО ВІДРОСТКА ВЕРХНЬОЇ ЩЕЛЕПИ, ПЕРФОРАЦІЯ ДНА ПОРОЖНИНИ ЗУБА ПРИ ЕНДОДОНТИЧНОМУ ЛІКУВАННІ ПЕРШОГО МОЛЯРА ВЕРХНЬОЇ ЩЕЛЕПИ (КЛІНІЧНИЙ ВИПАДОК)
OPEN PERFORATION OF MAXILLA ALVEOLAR SPROUT, PERFORATION OF THE TOOTH CAVITY BOTTOM AT ENDODONTIC TREATMENT OF THE FIRST MOLAR ON MAXILLA (CLINICAL CASE)

ПИТАННЯ МЕТОДОЛОГІЇ МЕДИЧНОЇ ОСВІТИ ТА НАУКИ

- Н.М. Іленко, О.М. Бойченко** 91 **N.M. Ilenko, O.M. Boychenko**
МЕТОДИ РОЗВИТКУ ПРОФЕСІЙНОЇ МОТИВАЦІЇ СТУДЕНТІВ-СТАРШОКУРСНИКІВ НА КАФЕДРІ ТЕРАПЕВТИЧНОЇ СТОМАТОЛОГІЇ
METHODS OF STUDENTS PROFESSIONAL MOTIVATION DEVELOPMENT ON DEPARTMENT OF THERAPEUTIC DENTISTRY
- П.М. Скрипніков, Т.П. Скрипнікова, Т.А. Хміль** 93 **P.M. Skripnikov, T.P. Skripnikova, T.A. Khmil**
НАУКОВИЙ СПАДОК ПРОФЕСОРА МАКСИМЕНКА ПАВЛА ТИХОНОВИЧА
SCIENTIFIC CONTRIBUTION OF PROFESSOR MAKSIMENKO PAVLO TIKHONOVICH
- ДО ВІДОМА АВТОРІВ 96

УДК 616.314.16-085.463

Т.П. Скрипнікова, Т.А. Хміль, С.В. Білоус

ВІДКРИТА ПЕРФОРАЦІЯ АЛЬВЕОЛЯРНОГО ВІДРОСТКА ВЕРХНЬОЇ ЩЕЛЕПИ, ПЕРФОРАЦІЯ ДНА ПОРОЖНИНИ ЗУБА ПРИ ЕНДОДОНТИЧНОМУ ЛІКУВАННІ ПЕРШОГО МОЛЯРА ВЕРХНЬОЇ ЩЕЛЕПИ (КЛІНІЧНИЙ ВИПАДОК)

ВДНЗ України «Українська медична стоматологічна академія»

Актуальність теми

Протягом усіх періодів розвитку вітчизняної стоматології ендодонтія виконується на амбулаторному прийомі загальної практики. В останнє десятиліття запроваджений, хоча і в обмеженому вигляді, спеціалізований ендодонтичний прийом.

За даними літератури, якість лікування зубів при пульпіті та періодонтиті низька [1-6]. Як указує Є.В. Боровський, воно було ефективним у 1997 році в 36%-40%, у 2006 році – тільки у 20%. У роботах цих років і понині неякісне ендодонтичне лікування становить 30% - 75%.

Разом із тим, в ендодонтії простежується світовий еволюційний стрибок у розвитку технологій лікування, розширення видів ендодонтичного інструментарію, матеріалів, приладів, упроваджена сучасна концепція ендодонтичного лікування, проведено поглиблене вивчення морфології кореневих каналів та їхніх індивідуальних відмінностей [4;7;8]. Проте якість роботи покращилася не в усіх випадках. Як указується в дослідженнях Політун А.М. [6], Кулигіної В.М. [3], слід урахувати не тільки загальну кількість невдач у лікуванні, а й зростання частоти тяжких наслідків, які призводять до незворотних порушень функцій у щелепно-лицевій ділянці.

Безсумнівно, основним джерелом інформації про роботу лікаря-стоматолога є його обліково-звітна документація, зокрема медична карта стоматологічного хворого з лікувально-діагностичними діями і рентгенологічним обстеженням. Вивчення причин ускладнень ендодонтичного лікування показало, що основна увага приділяється медичним аспектам цього питання [1;2;5;6]. Разом із тим, мають значення багато інших чинників, зокрема організація лікувального процесу, оскільки стоматологічна допомога надається на різних рівнях як у державних, так і в приватних кабінетах.

У праці Кулигіної В.М. [3] наведені дані анкетування лікарів державної стоматологічної поліклініки, де були вказані недоліки в організації лікувального процесу: відсутність сучасного інструментарію, матеріалів, приладів, обмеження часу прийому. У той же час лікарі не володіють сучасними методами ендодонтичних втручань, не використовують кофердам, не підвищують професійний рівень в ендодонтії, не враховують стандарти і т.д.

Імовірно, наявні дані дуже різноманітні, зумовлені не зовсім коректним методологічним підходом до досліджуваної проблеми.

Метою нашого дослідження стало проведення лікувально-реабілітаційного комплексу пацієнту з тяжкими ускладненнями ендодонтичного лікування.

Власні дослідження

На кафедру післядипломної освіти лікарів-стоматологів звернувся пацієнт Д. 24 років зі скаргами на постійний біль у зубі 2.6, неможливість накушувати на зуб, уживання їжі, погіршення сну. Пацієнта тур-

бує виразка на твердому піднебінні зліва, різко болюча при дотику язиком, їжею.

Три дні тому хворий звертався до лікаря-стоматолога з приводу нічного, ниючого від холодного і гарячого болю в зубі 2.6. Лікар-стоматолог виконав лікувальні маніпуляції під анестезією. Через кілька годин стан погіршився - біль став постійним, уживання знеболювальних засобів не сприяло поліпшенню ситуації.

Об'єктивно: температура тіла 36,5°C. Конфігурація обличчя не порушена, шкіра обличчя без змін, регіонарні лімфатичні вузли не пальпуються, відкривання рота вільне.

На альвеолярному відростку відповідно до проекції піднебінного кореня зуба 2.6 є виразка з піднятим краями розміром 0,5x0,6 см на різко гіперемованій основі, різко болюча при пальпації, в центрі якої видно чужорідний предмет. У зубі 2.6 - велика пломба з цементу, перкусія зуба різко болюча, реакція на холод неболюча. Пальпація в ділянці перехідної складки неболюча.

Попередній діагноз: травматична виразка твердого піднебіння ліворуч, гострий травматичний періодонтит зуба 2.6.

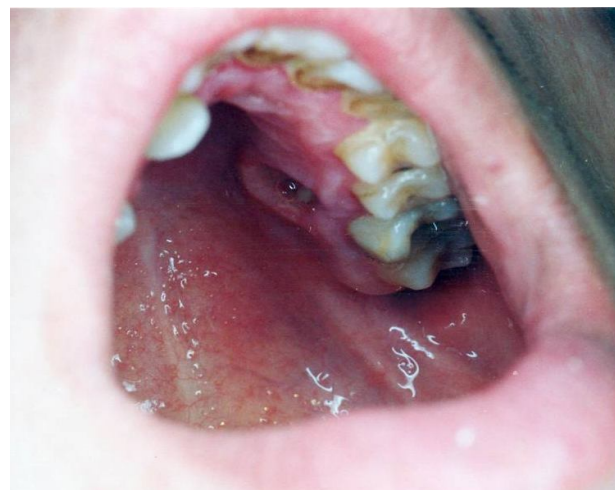

Фото 1. Пацієнт Д., 24 роки. Діагноз: травматична виразка слизової оболонки альвеолярного відростка. Перфорація, чужорідний предмет у виразці

Пацієнт направлений на рентгенографію. Рентгенологічно визначається перфорація альвеолярного відростка, в зоні перфорації альвеолярного відростка і, можливо, гайморової пазухи - ймовірно ін'єкційна голка, кореневі канали не пломбовані, періапикальні зміни біля верхівок коренів відсутні. Цей вид перфорації належить до рідкісних клінічних випадків. Перфорація називається відкритою, сполучається з порожниною рота.

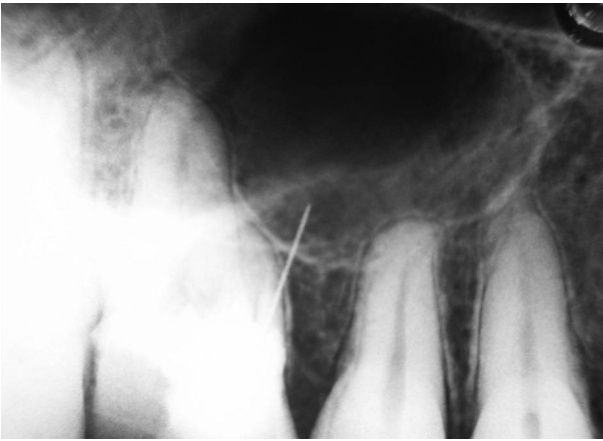


Фото 2. Пацієнт Д., 24 роки, діагностична рентгенограма зуба 2.6

За даними літератури, причиною виникнення перфорацій у 80% є дії лікаря, а у 20% - це наслідок каріозного процесу і резорбції. Перфорації можуть бути і при первинному ендодонтичному втручанні, але найчастіше виникають під час маніпуляцій, пов'язаних із перелікуванням корневих каналів, їх розпломбуванням, особливо запломбованих резорцин-формаліновою сумішшю, при видаленні уламків інструментів. Ятрогенні перфорції зазвичай відповідають виду і розміру інструмента: бор дає округлу форму, файл - точкову перфорацію. Перфорації класифікуються як свіжі й застарілі.

Був встановлений діагноз: травматична виразка слизової оболонки альвеолярного відростка, його перфорація; перфорація дна порожнини зуба 2.6; травматичний періодонтит зуба 2.6.

З огляду на молодий вік пацієнта, наявність свіжої перфорації, лікування якої рекомендують проводити в найближчі терміни, наближені до асептичних умов, прийнято рішення: видалення стороннього тіла, лікування виразки, перелікування зуба 2.6.

Спланований і виконаний алгоритм дій.

1-е відвідування:

- рясне полоскання порожнини рота 0,2% розчином хлоргексидину;
- інфільтраційне знеболювання Sol. Ubistesini 4% - 1,7 мл;
- видалення чужорідного тіла (частина ін'єкційної голки);
- видалення пломби з каріозної порожнини і порожнини зуба;
- видалення з порожнини зуба пасти м'якої консистенції сірувато-жовтуватого кольору із запахом йодоформу; проведена обробка порожнини 0,2% р-ном хлоргексидину;
- виявлено недостатнє препарування порожнини зуба, гирла 2-х корневих каналів, перфорацію дна порожнини зуба розміром бора №1, болючу, кровоточиву;
- перфорацію закрили мінерал триоксид агрегатним матеріалом [9], накладено герметичну пов'язку;
- виразка слизової оболонки альвеолярного відростка оброблена лазером, аплікації мазі «Солкосерил».

Призначено: ванночки 0,2% р-ну хлоргексидину 2-3 рази за день; аплікації мазі «Солкосерил» 2-3 рази за день; лазер №5.

У зв'язку з порушенням функції органів порожнини рота, травматичним uszkodженням рекомендовано вживання антибіотика «Цефран» СТ (5 днів).

2-е відвідування (через добу).

Зі слів пацієнта, біль послабшав. У зубі 2.6 герме-

тична пов'язка збережена, перкусія слабо болюча.

Виконаний алгоритм дій:

- видалена герметична пов'язка; МТА щільно прилягає до стінок порожнини зуба, що підтверджено рентгенологічним дослідженням;

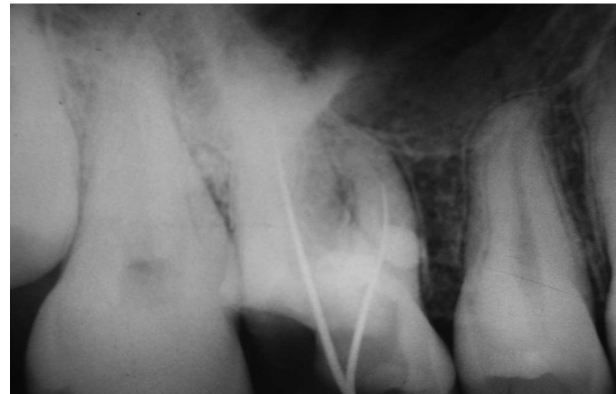


Фото 3. Пацієнт Д., 24 роки, рентгенограма зуба 2.6 на етапі лікування

- зняті навислі краї щічного гирла, виявлені гирла кореневого каналу;
- визначена прохідність корневих каналів;
- проведена механічна і хімічна обробка корневих каналів; інструмент ручний, конусність 2%, фірма «Майлліфер», за допомогою апекс-локатора визначена робоча довжина;
- у кореневі канали введений гідроокис кальцію, контрольна пломба.

3-є відвідування (через 7 днів).

Пацієнт скарг не пред'являє. Функції зуба відновлені. Перкусія зуба неболюча. Виразка на альвеолярному відростку епітелізувалася.

Вилучена контрольна пломба. Кореневі канали obtуровані в техніці латеральної конденсації, силер AN-PLUS. Хворий направлений на контрольну рентгенограму.

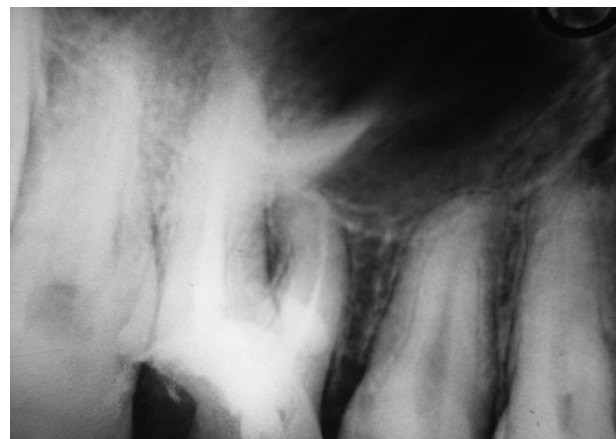


Фото 4. Пацієнт Д., 24 роки. Заключна рентгенограма зуба 2.6 для визначення якості obtурації корневих каналів

Згідно з даними рентгенологічного обстеження кореневі канали obtуровані по всій протяжності.

Анатомічна форма зуба 2.6 відновлена фотополімерним матеріалом «Spectrum» («DENTSPLY»).

Пацієнт підлягає диспансерному нагляду.

Висновок

Для виконання ендодонтичних маніпуляцій необхідні забезпечення робочого місця лікаря-стоматолога, його навчання протягом усієї професійної діяльності, самоконтроль, відповідальність за дії, розуміння необхідності допомоги колег у низці випадків.

Література

1. Боровский Е.В. Эндодонтическое лечение (пособие для врачей) / Е.В. Боровский, Н.С. Жохова. – М., 1997. – 62 с.
2. Боровский Е. В. Клинико-рентгенологическая оценка эффективности лечения зубов с осложнениями кариеса / Е. В. Боровский, Н.Г. Хубутія // Клиническая стоматология. – 2006. - № 2. – С. 6-9.
3. Кулигіна В.М. Результати дослідження характеру ендодонтичного лікування зубів на основі вивчення записів у медичній карті стоматологічного хворого / В.М. Кулигіна, О.А. Тарасенко, Т.О. Гуменюк // Український стоматологічний альманах. – 2009. - № 6. – С. 3-11.
4. Николишин А.К. Современная эндодонтия практического врача /А.К. Николишин. – Полтава, 2017. -232 с.
5. Педорез А.П. Предсказуемая эндодонтия/ А.П. Педорез, А.Г. Пиляев, Н.А. Педорез. – Донецк, 2006. – 362 с.
6. Тяжкі ускладнення ендодонтичного лікування / [Політун А.М., Головчанська О.Д. Левченко А.В., Шкрєдь О.Г.] // Український стоматологічний альманах. – 2002. - №3. – С. 13-15.
7. Скрипникова Т.П. Точная диагностика и адекватный доступ – слагаемые успешной эндодонтии / Т.П. Скрипникова, Н. И. Савоста // ДентАрт. – 2011. – № 4.– С.68-71.
8. Югов В.К. Промєнева діагностика в ендодонтії: навчальний посібник / В.К. Югов, Т.П. Скрипникова. – Полтава, 2015. – 192 с.
9. Скрипников П.М. Спосіб застосування мінерал триоксид агрегатного матеріалу при ускладненнях ендодонтичного лікування/ П.М.Скрипников, С.В. Білоус// Інформаційний лист. – К., 2011. – С. 2.

**Стаття надійшла
2.02.2018 р.**

Резюме

Представлен клинический случай множественных ошибок врачей при выполнении эндодонтических манипуляций. Выявлены поломка инъекционной иглы, перфорирующая костную ткань альвеолярного отростка, частичное препарирование полости зуба, потеря щечного медиального корневого канала, перфорация дна полости зуба. Ошибки привели к осложнениям.

Выполнен соответствующий лечебно-реабилитационный комплекс с благоприятным исходом.

Ключевые слова: эндодонтия, эндодонтические ошибки, способы устранения.

Резюме

Представлений клінічний випадок множинних помилок лікаря під час ендодонтичних маніпуляцій. Виявлено поломку ін'єкційної голки, яка перфорувала кісткову тканину альвеолярного відростка, часткове препарування порожнини зуба, втрату щічного медіального корневого каналу, перфорацію дна порожнини зуба. Помилки призвели до ускладнення.

Виконано відповідний лікувально-реабілітаційний комплекс з успішним результатом.

Ключові слова: ендодонтія, ендодонтичні помилки, способи усунення.

UDC 616.314.16-085.463

OPEN PERFORATION OF MAXILLA ALVEOLAR SPROUT, PERFORATION OF THE TOOTH CAVITY BOTTOM AT ENDODONTIC TREATMENT OF THE FIRST MOLAR ON MAXILLA (CLINICAL CASE)

T.P. Skripnikova, T.A. Khmil, S.V. Bilous

HSEEU "Ukrainian Medical Stomatological Academy", Poltava

Summary

The paper presents a clinical issue of multiple doctor's errors when he/she performs endodontic treatment. Injection needle defects that caused perforation in the bone tissue of the alveolar process, partial preparation of the tooth cavity, loss of the cheek, medial root canal, perforation of the bottom of the tooth cavity were revealed. As a result, errors caused complications.

A corresponding medical-prophylactic complex was completed with a successful result.

Key words: endodontics, endodontic errors, methods of elimination.