

Д.М.Король *, І.М.Ткаченко *, Г.Ю.Анекунов **, С.М. Білий ***

СТАН КІСТКОВОЇ ТКАНИНИ ЩЕЛЕП ЗА ДАНИМИ ГІСТОГРАМНОЇ МОРФОМЕТРІЇ ОРТОПАНТОМОГРАМ

* Вищий державний навчальний заклад України

"Українська медична стоматологічна академія "

** Донецький національний медичний університет ім. М.Горького

*** Приватний стоматологічний кабінет (м. Дніпропетровськ)

За останні роки стоматологічна імплантологія дуже стрімко розвивається і потребує простих, доступних та інформативних методів визначення стану кісткової тканини альвеолярних відростків щелеп [2, 3, 5]. Найбільш інформативним способом отримання такої інформації є комп'ютерна томографія, але висока вартість та мала доступність цього дослідження не дозволяють вважати його універсальним у плануванні імплантації.

Нами запропонована методика аналізу стану кісткової тканини завдяки гістограмному аналізу зображення ортопантомограм [4]. Такий спосіб аналізу інформації повністю відповідає загальним принципам морфометрії як варіанту об'єктивної оцінки кількісних та якісних показників [1].

Нами поставлена мета - перевірити можливість застосування цифрової гістографії в ролі морфометричного показника щільності кісткової тканини, ґрунтуючись на даних цифрової ортопантомографії 25 пацієнтів.

Цифрова ортопантомограма розглядається будь-яким комп'ютерним редактором зображення як черно-біле зображення з 255 варіантами яскравості (від чорного до білого), що складається з пікселів. При цьому найбільш кальциновані та щільні ділянки щелепних кісток матимуть світле забарвлення, а

декальциновані чи ділянки кісткових дефектів відповідатимуть найтемнішому забарвленню.

Одним зі стандартних інструментів будь-якого редактора зображення є гістограма. Гістограма - це графік, що демонструє кількісне співвідношення пікселів кожного ступеня яскравості в зображенні. Вісь ординат цього графіка - кількість пікселів, вісь абсцис - значення ступеня яскравості. Отже, гістограмний графік ортопантомографічного зображення - це крива, що має анакротичний підйом та катакротичний спуск. Пік цього графіка відповідає кількості пікселів визначеного ступеня яскравості, що домінують у зображенні. Додаткові піки та провали в гістограмній кривій є наслідком відсутності пікселів якогось ступеня яскравості. Ін-

шими словами, наявність значних провалів чи додаткових піків демонструють підвищену контрастність між яскраво-світлими та темними ділянками зображення.

У нашій роботі була застосована комп'ютерна програма "Corel Photo-Paint 12", характерною рисою якої є можливість простого одержання гістограми будь-якої ділянки ортопантомографічного зображення з виведенням основних показників, що необхідні для інтерпретації одержаних даних (рис. 1). Ми дослідили кісткову тканину нижньої щелепи в боковій ділянці.

Головним принципом стандартизації отриманих результатів є аналіз комп'ютерних ортопантомограм, виконаних на одному й тому ж ортопантомографі. У рамках нашої експериментальної роботи в

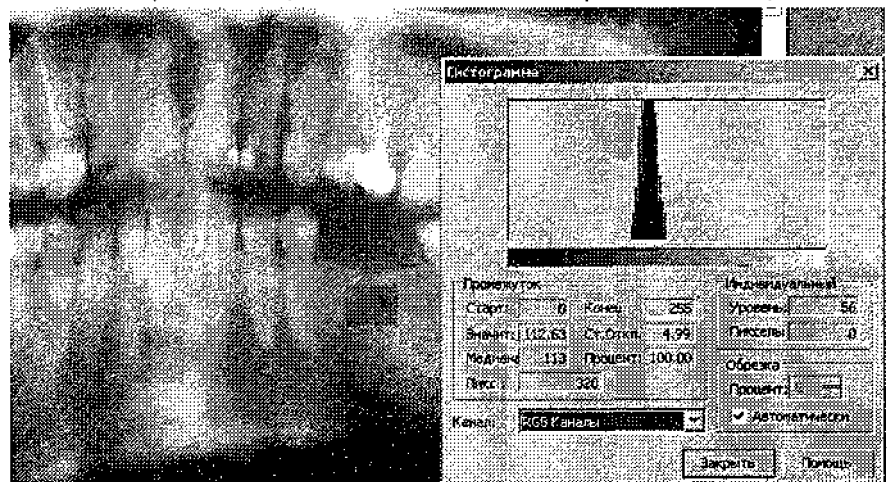


Рис. 1. Зображення гістограмної морфометрії альвеолярного відростка нижньої щелепи

■■■■■■■■■■| ЕКСПЕРИМЕНТАЛЬНО-ТЕОРЕТИЧНИЙ

дослідженні було використано 25 ортопантомограм. Усі дослідні ортопантомограми були виконані на апараті «ORTHOPHOS XG DS/Сeph» («Sirona Dental Systems GmbH»), що автоматично стандартизує отримані цифрові зображення за яскравістю зображення.

Рентгенівський знімок було записано на цифровий носій (CD-R диск) для архівації та подальшого дослідження. Пацієнтів, яким проводили цифрову ортопантомографію, розподілили за статтю: 10 чоловіків та 15 жінок. Інформацію щодо щільності кісткової ділянки та її архітектоніки дає форма гістограмного графіка.

Кістка з переважанням щільних кальцинованих елементів

однорідної структури буде характеризуватися гостро піковим графіком із гладкими анакротою та катакротою. Кісткова тканина з візуально фіксованим дрібно-, середньо- та крупнозернистим малюнком губчастої тканини на гістограмі буде відображатися загальним розширенням гістограмного графіка та появою додаткових піків як на анакроті, так і на катакроті. Переважання ж у кістковій тканині губчастої речовини з великими міжбалковими просторами будуть відображатися на гістограмі розширенням графіка вліво та появою додаткових піків на анакроті.

За отриманими даними оцінювали такі показники:

- 1) сума пікселів (кількість пікселів дослідної ділянки);
- 2) кількість максимально світлих пікселів на дослідній ділянці;
- 3) рівень максимально світлих пікселів на дослідній ділянці;
- 4) середній показник світлості даної дослідної ділянки.

Отримані результати, які представлені в табл.1, показали, що показник кількості максимально світлих пікселів у пацієнтів дослідної групи можна вважати показником мінералізації кісткової тканини в динамічних вимірюваннях. Отримані результати розподіляли за статтю пацієнта.

Показники максимального рівня світлості кісткової тканини щелеп мають досить близькі

Таблиця 1

Зведена таблиця показників гістограмної морфометрії в пацієнтів (n=25) жіночої і чоловічої статі

Стать пацієнтів	Показники гістограм (пікселі)			Показник архітектоніки кісткової тканини
	середнє значення	мінімальне значення	максимальне значення	
Всього по групі (n=25)	113,15±4,69	93,68±4,47	132,80±3,83	0,70±0,022
Жінки (n=15)	116,53±6,36	95,20±6,24	133,93±5,24	0,71±0,029
Чоловіки (n=10)	108,09±6,90	91,40±6,44	131,10±5,75	0,69±0,034

параметри як у жінок, та і в чоловіків, відповідно становлять 133,93±5,24 і 131,10±5,75, тоді як у групі цей показник становить 132,80±3,83. Дуже мало відрізняються між собою показники мінімального рівня світлості в пацієнтів дослідної групи і залежно від статі. Так, мінімальний рівень у групі складає 113,15±4,69, у жінок він незначно вищий (116,53±6,36), а в чоловіків складає тільки 108,09±0,9.

Показник середнього рівня гістограми відображає рівень світлості, що домінує за чисельністю пікселів у дослідній ділянці. За цим показником усього в групі 113,15±4,69, тоді як у жінок він

становить 116,53±6,36, а в чоловіків тільки 108,09±6,90.

Показник архітектоніки кісткової тканини щелеп не відрізняється в середньому в групі, в жінок і чоловіків і відповідно становить 0,70±0,022; 0,71±0,029; 0,69±0,034.

Загальні висновки

1. Показник середнього рівня гістограми, більший 100,00 можна вважати підтвердженням щільності кісткової тканини, а менший 100,00 – підтвердженням її зниженої щільності.

2. Домінування показників максимального рівня світлості та середнього рівня гістограми як найбільш щільної за архітекто-

нікою ділянки непрямо свідчить про ймовірну достовірність запропонованої методики.

3. Усі досліджувані показники мають виражену статову кореляцію, що, враховуючи літературні дані, також є непрямым доказом інформативності запропонованої методики.

Отже, отримані дані свідчать про можливість достовірного підтвердження особливостей архітектонічної будови та щільності кісткової тканини дослідної ділянки шляхом отримання та аналізу цифрової гістограми ортопантомографічного зображення.

Література

1. Автандилов Г.Г. Морфометрия в патологии / Автандилов Г.Г. – М.: Медицина, 1973. – 248 с.
2. Модяев В.П. Количественные характеристики структуры компактного вещества кости / Модяев В.П. // Архив анатомии, гистологии и эмбриологии. – 1973. - №5. – С.69 – 72.
3. Параскевич В.Л. Биология кости / Параскевич В.Л. // Современная стоматология. – 1999. - № 2. – С.3 – 9.
4. Пат. 42977 Україна, МПК (2009) А61В 6/00. Спосіб порівняльного визначення щільності та архітектоніки кісткової тканини / Король Д.М., Силенко Ю.І., Агєкунов Г.В. – Патент України на корисну модель № u 2009 02449; заявл. 19.03.09; опубл. 27.07.09; Бюл. № 14.
5. Сухарев Г.Т. Макро-микроструктура челюстей / Сухарев Г.Т. // Стоматология. – 1974. - № 2. – С.29 – 32.

Стаття надійшла
2.11.2011 р.

Резюме

Запропонований метод гістограмної морфометрії цифрового ортопантомографічного зображення з метою візуального і кількісного підтвердження особливостей архітектоніки і щільності кісткової тканини альвеолярних відростків щелеп.

Ключові слова: морфометрія, гістограма, кісткова тканина, архітектоніка.

Резюме

Предложен метод гистограммной морфометрии цифрового ортопантомографического изображения с целью визуального и количественного подтверждения особенностей архитектоники и плотности костной ткани альвеолярных отростков верхней и нижней челюстей.

Ключевые слова: морфометрия, гистограмма, костная ткань, архитектоника.

Summary

The method of histogram morphometry of the digital orthopantomographic image is suggested by the author. It can be used for visual and quantitative confirmation of the architectonic peculiarities and solidity of bone tissues of maxillary and mandibular alveolar outgrowths.

Key words: morphometry, histogram, bone tissue, architectonics.