

І.М. Ткаченко

## ОСОБЛИВОСТІ ВИЗНАЧЕННЯ ОКЛЮЗІЙНИХ ВЗАЄМОВІДНОШЕНЬ ПРИ ПАТОЛОГІЧНОМУ СТИРАННІ ЗУБІВ

ВДНЗУ «Українська медична стоматологічна академія»

**Актуальність та наукова новизна.** Патологічне стирання твердих тканин зубів останнім часом значно поширилося, особливо серед осіб працездатного віку. Проте особливості розвитку процесу для цієї групи пацієнтів досліджені недостатньо, тоді як потребують поглибленого вивчення для розробки методів ранньої діагностики і превентивного лікування. Посилений науковий інтерес викликає генералізована форма захворювання, що характеризується прогресуючим перебігом, у більшості випадків за умови інтактних зубних рядів. Зважаючи на той факт, що порушення оклюзії є визнаною передумовою виникнення надмірного стирання зубів, у ми поставили за мету проаналізувати оклюзійні взаємовідношення при підвищеному стиранні твердих тканин зубів і запропонувати новітню методику визначення суперконтактів у пацієнтів цієї категорії для підвищення якості діагностики та лікування [1,2].

Нормалізація оклюзійних співвідношень щелеп - це головне завдання ортопедичної практики. Незважаючи на кількість розробок із цього приводу, актуальність цього питання загострюється внаслідок підвищення вимог до рівня функціональності протезів та реставрацій.

Сучасна оклюзійна реабілітація пацієнта вимагає вивчення та використання великої кількості оклюзійних детермінант. Найважливішим є положення змикання щелеп, яке повною мірою залежить від жувального апарату.

Підтримання системи в умовах гармонії можливе за умов відповідності суглобових характеристик оклюзійним. Стартовим

пунктом для аналізу рухів у скронево-нижньощелепних суглобах є положення центрального співвідношення щелеп. Визначення такого центру та точне перенесення його положення в артикулятор важливі для правильної діагностики і тим більше - для правильної розробки ортопедичної конструкції.

**Методи дослідження.** Ми провели клінічне обстеження 35 пацієнтів із надмірною втратою емалі та дентину віком від 28 до 55 років. Пацієнти належали до дослідної групи, де проводили лікування з приводу підвищеного стирання твердих тканин зубів. Дослідні були розподілені на 4 вікові групи, майже рівноцінні за статевою ознакою: 20-29, 30-39, 40-49, 50-59 років, при цьому жінки склали 52,3%, чоловіки - 47,7%. Для верифікації характеру стирання зубів (фізіологічне чи патологічне) зіставляли вік хворого та інтенсивність ураження, використовуючи класифікацію Молдованова А. Г. (1992). Клінічні спостереження дозволили нам визначити суттєві розбіжності в плані лікування хворих із патологічним стиранням твердих тканин зубів залежно від стану ротової порожнини, тому для класифікації патологічної стертості ми використовували класифікацію патології Бушан М.Г. (1979), звертаючи увагу на додаткові клінічні прояви хвороби в порожнині рота з доповненнями Баля Г.М. (2008) [3]:

1. Генералізована форма патологічного стирання твердих тканин зубів зі збереженою безперервністю зубних рядів:

- без ознак вторинної зубощелепної деформації;

- з ознаками вторинної зубощелепної деформації.

2. Генералізована форма патологічного стирання твердих тканин зубів із порушенням безперервності зубних рядів.

3. Генералізована форма патологічного стирання твердих тканин зубів із порушенням безперервності зубних рядів і зубощелепними деформаціями різних ступенів та форм.

Дослідження передбачало аналіз зубних контактів із визначенням типу змикання зубів, який вивчали за допомогою запропонованої нами методики. У діагностиці й адекватному виборі лікувальних заходів при патологічній стертості зубів одним із методів діагностики є оклюзографія, за допомогою якої вивчають контакти між зубами при центральній, передній та бічних оклюзіях [4]. З цією метою в клініці ортопедичної стоматології використовується методика Т.В. Нікітіної (1982) [5]. Вона вивчала відбитки зубів, які знаходяться на контактних оклюзійних поверхнях і відбиваються на воскових пластинках. Підковоподібні смужки з базисного воску товщиною 2 мм виготовляють за допомогою спеціального кліше. Далі пластинку розміщували на зубах нижньої щелепи і вимагали від пацієнта зімкнути зуби в положенні центральної оклюзії. Отримані на пластинці відбитки переносять у зубну формулу під знаком «+» - при нормальних оклюзійних взаємодіях, «-» - за відсутності контакту. Наявні на оклюзограмі

контактні отвори позначалися як переважані зубів і визначалися символом «!»). Нормограма, отримана таким чином, містить усі знаки «+», позначаючи множинний контакт. Змішаний тип оклюзограми характеризується наявністю різних знаків «+», «-», «!» у різних ділянках щелеп. Залежно від характеру оклюзійних порушень оклюзограма може бути фронтального, дистального або змішаного типу. Воскові пластинки можуть зберігатися деякий час та слугувати критерієм якості подальшого ортопедичного чи терапевтичного лікування в динаміці, пов'язаного зі зміною оклюзійних взаємовідношень.

Але оцінюючи цей спосіб, необхідно вказати на деякі його недоліки.

1. Під час дослідження віск деформується.

2. Під час дослідження інколи пацієнти не досить чітко фіксують положення центральної оклюзії.

3. Отримані дані не досить чітко можна оцінити в динаміці.

За використання цієї методики визначення суперконтактів необхідно пам'ятати про артикуляційні взаємовідношення, при яких первинний оклюзійний контакт на поверхні зубів, що має назву "заднє контактне положення" (контактна позиція центрального співвідношення щелеп, референц-контактне положення), з'являється на жувальних поверхнях молярів під час руху щелепи вперед та вгору до положення центральної оклюзії. У сучасній літературі є повідомлення про те, що таке контактне положення зустрічається на премолярах, буває несиметричним та поодиноким. Безумовно, розташування першого контакту змикання щелеп впливає на функціонує ланки зубощелепної системи і вивчення цих питань є актуальним. За рахунок товщини воскової пластинки саме бічні ділянки мають першочергові контакти при вос-

ковому методі визначення суперконтактів. Тому ми пропонуємо для визначення суперконтактів використовувати метод, який передбачає виготовлення капи на зуби верхньої щелепи, використання її протягом однієї ночі з наступним фотографуванням для діагностики, лікування та порівняння їх у динаміці процесу лікування.

Капу виготовляють із одnobічної кольорової фольги зі спеціальним покриттям «Brux checker».

Спосіб виготовлення: за допомогою альгінатного відбиткового матеріалу знімають відбиток із нижньої щелепи. На робочій моделі нижньої щелепи методом моделювання під тиском виготовляють тонку капу з односторонньої кольорової фольги зі спеціальним покриттям, причому поверхня фольги, яка має покриття, має бути обернена до антагоністів. Фольга, яка зорієнтована на моделі, обтискається по ній у апараті «BIOSTAR» (рис.1). Модель має бути сухою, ізоляцію зубів проводити не потрібно.

Після виготовлення та інструктажу пацієнта капу вводять у порожнину рота і щільно надівають на зубний ряд нижньої щелепи.

Капа має бути в порожнині рота протягом ночі. Наступного дня пацієнт приносить капу лікарю-стоматологу. За стерними




Рис.1. Загальний вигляд капи для визначення суперконтактів при патологічній стерності

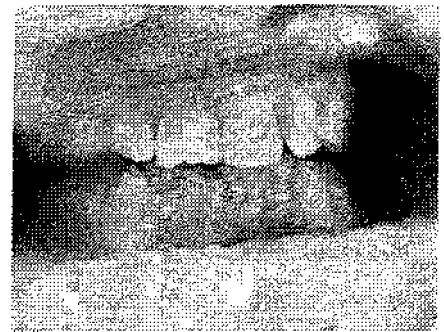

Рис.2. Загальний вигляд капи в порожнині рота

поверхнями на капі, які втратили захисне покриття, можна визначити латеротрузію, медіотрузію і наявність суперконтактів. На капі чітко відбивається малюнок суперконтактів, який можна сфотографувати і застосовувати в діагностиці та лікуванні для вибору ортопедичної конструкції і диспансерного нагляду за проведеними лікувальними заходами. Використання капи не змінює об'єм порожнини рота, що не впливає на положення язика та функціональні особливості жувальної мускулатури. Підвищені контакти чіткі й отримуються при різних оклюзійних положеннях нижньої щелепи.

**Результати.** За результатами дослідження оклюзійних контактів з'ясовано, що в групі пацієнтів із підвищеним стиранням зубів, які перебували на лікуванні і яким виготовляли капи для

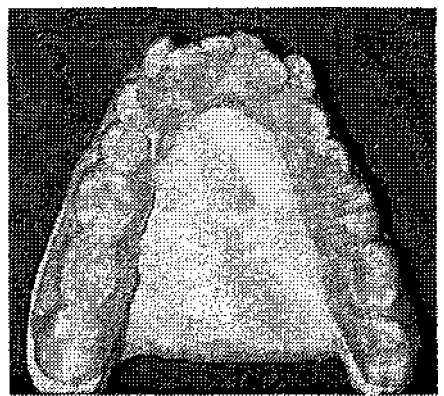


Рис.3. Загальний вигляд капи на моделі з вираженими оклюзійними контактами

виявлення суперконтактів, латеротрузійні контакти виявлено в 76,5±4,2% випадків, медіотрузійні – 23,5±4,2%. Отже, при виготовленні кап із кольоровим маркіруванням ми мали можливість зафіксувати найбільш контактуючі ділянки на оклюзійних поверхнях зубів, які виявлялися протягом якнайменше 5-6 год. Отримані контакти надалі дають можливість ліквідувати підвищене навантаження шляхом перебудови міостатичного рефлексу, який ми змінювали шляхом виготовлення кап з урахуванням суперконтактів за власною методикою. Виявлена тенденція до злиття фасеток стирання на внутрішніх схилах щічних горбів із їхніми вершинами на молярах верхньої щелепи, а також вершин щічних горбів нижніх молярів із їхніми зовнішніми схилами за умови одночасного значного збільшення площі фасеток стирання на внутрішніх схилах язикових горбів.

Вивчення оклюзійних контактів продемонструвало інформативність для прогнозування прогресуючої втрати твердих тканин зубів. Спостерігаються стоншення верхніх фронтальних зубів, укорочення нижніх. Анатомічна форма оклюзійної поверхні бічних зубів зберігається, але стирається практично повсюдно.

**Висновки.** Отже, згідно з отриманими даними особливості оклюзійних взаємовідношень здатні сприяти патологічному (надмірному) стиранню зубів. З огляду на це діагностичне дослідження міжзубних контактів, яке передбачає визначення показань до оптимізації оклюзії, використання нашої методики дозволить запобігти розвитку або прогресуванню патологічного процесу. Відповідно, обов'язковою умовою відтворення повноцінної функціональної оклюзії при патологічному стиранні зубів має бути вивчення її попередньої

імітації та моделювання реставрацій жувальних поверхонь у артикуляторах, необхідне для досягнення оклюзійної гармонії, що передбачає створення не тільки стабільних множинних центричних контактів бокових зубів, а й протрузійної та латеротрузійної напрямних функцій. Проведені дослідження також свідчать, що визначення контактів центрального співвідношення щелеп та напрямків зміщення нижньої щелепи може бути важливою характеристикою в плануванні обсягу ортопедичного лікування пацієнтів. Ковзання нижньої щелепи від контакту центрального співвідношення щелеп у положення звичної оклюзії характеризується послідовним змиканням зубів, що напрямляються притертими фасетками стирання [5]. Отже, цей факт бажано було б урахувати в плануванні та вибірковому пришліфовуванні зубів.

### Література

1. Біда В.І. Патологічне стирання твердих тканин зубів та основні принципи його лікування / В.І. Біда. – К.: ВАТ «Видавництво «Київська правда», 2002. – 96 с.
2. Каламкаров Х.А. Ортопедическое лечение патологической стираемости твердых тканей зубов / Х.А. Каламкаров. – М.: Медицинское информационное агентство, 2004. – 176 с.
3. Баля Г.Н. Классификация форм генерализованного патологического стирання твердых тканей зубов / Г.Н. Баля // Актуальні проблеми сучасної медицини: Вісник Української медичної стоматологічної академії. – 2008. – Т. 8, вип. 3(23). – С.121-123.
4. Алексеев В.А. Патологическое стирание зубов / В.А. Алексеев, А.М.Брозголь. – М., 1970. – С.87-88.
5. Каламкаров Х.А. Эффективность ортопедического лечения патологической стираемости зубов, осложненной дисфункцией височно-нижнечелюстного сустава / Х.А. Каламкаров, Р.И. Куликов // Стоматология. – 1991. – №2. – С.57-59.

Стаття надійшла  
12.07.2011 р.

### Резюме

Представлены результаты изучения окклюзионных контактов при патологической стираемости твердых тканей зубов. Описана новая методика определения суперконтактов при повышенной истираемости зубов и бруксизме. Установлено, что применение новой методики с использованием односторонней окрашенной фольги для изготовления кап дает более точные результаты при установлении суперконтактов. Изучение точек повышенного контакта даст в дальнейшем возможность проводить лечебные и профилактические мероприятия с целью нормализации окклюзионных взаимоотношений при лечении и профилактике повышенной истираемости.

**Ключевые слова:** патологическое стирание зубов, методика определения суперконтактов при патологической стираемости

**Резюме**

Висвітлені результати вивчення оклюзійних контактів при патологічному стиранні твердих тканин зубів. Описана нова методика визначення суперконтактів при підвищеній стертості зубів і бруксизмі. Установлено, що застосування нової методики з використанням односторонньої забарвленої фольги для виготовлення кап дає точніші результати при встановленні суперконтактів. Вивчення точок підвищеного контакту дасть надалі можливість проводити лікувальні та профілактичні заходи з метою нормалізації оклюзійних взаємовідношень при лікуванні та профілактиці підвищеної стертості.

**Ключові слова:** патологічне стирання зубів, методика визначення суперконтактів при патологічній стертості

**Summary**

The results of the study of occlusive contacts at pathological dental abrasion are presented at this work. A new method of supercontact determination in case of heightened dental abrasion and odontoprisis has been described. It was fixed that the application of one-sided dyed foil for shield making gives more precise results in supercontact determination. Then the study of the points of heightened contact allows conducting efficient treatment and preventive measures in order to normalize occlusive correlation in case of heightened dental abrasion.

**Key words:** pathological dental abrasion, method of supercontact determination in case of pathological dental abrasion.