

УДК 616.24-006.6

Филенко Б.Н., Ройко Н.В., Проскурня С.А.

КЛИНИКО-МОРФОЛОГИЧЕСКИЕ ПРОГНОСТИЧЕСКИЕ КРИТЕРИИ ВЫСОКОДИФФЕРЕНЦИРОВАННОГО ПЛОСКОКЛЕТОЧНОГО РАКА ЛЕГКОГО ЦЕНТРАЛЬНОЙ ЛОКАЛИЗАЦИИ

Высшее государственное учебное заведение Украины «Украинская медицинская стоматологическая академия»

В работе проведен анализ клинико-морфологических особенностей течения высокодифференцированного рака легкого центральной локализации. Целью работы было обоснование прогностических клинико-морфологических критериев высокодифференцированного плоскоклеточного рака легкого центральной локализации. Проведенными исследованиями установлено, что 94,4% больных ВПРЛ составляют мужчины. Этот показатель превышает данные заболеваемости по Украине и мире, поскольку в обобщенных данных не учитывается гистогенетический тип опухоли, исследуя группу НМКРЛ или плоскоклеточного рака не определяя степень дифференцировки. Анализ клинико-морфологических показателей высокодифференцированного рака легкого выявил отсутствие четкого прогностического значения макроскопических характеристик данного гистогенетического типа рака центральной локализации. Центральный рак легкого, развитие которого имеет четкую связь с главным, долевым или сегментарным бронхами, характеризуется тремя основными клинико-морфологическими формами роста: узловато-перибронхиальной, узловато-кавернозной и узловато-разветвленной.

Ключевые слова: высокодифференцированный плоскоклеточный рак легкого, морфология, прогноз.

Рак легкого длительное время остается актуальной медико-социальной проблемой, в том числе не только онкологии, но и патоморфологии. В Полтавской области общее количество зарегистрированных больных с опухолью данной локализации в 2014 году достигало 565 человек, что составляет значительный процент по сравнению, например, с Тернопольской (351 случаев), Закарпатской (283 случаев), Волынской (198 случаев) областями. Соотношение больных мужчин и женщин колеблется от 5:1 до 10:1 [1, 6]. Самая высокая заболеваемость и смертность людей в связи с раком легкого приходится на возрастную группу от 40 до 69 лет. Летальность от рака легкого занимает первое место в структуре смертности от злокачественных опухолей. Из числа мужчин и женщин, заболевших злокачественными новообразованиями, от рака легкого умирает каждый третий мужчина и каждая шестая женщина [7]. До года со дня установления диагноза умирает более 55% больных, что связано с поздней диагностикой (две трети больных на момент постановки диагноза имеют регионарные или отдаленные метастазы) [5].

Рост заболеваемости раком легкого происходит, в основном, благодаря плоскоклеточному типу рака, который составляет подавляющее количество злокачественных опухолей легкого [3].

Таким образом, совершенствование существующих и внедрение новых эффективных мер диагностики, прогноза и лечения онкологических заболеваний у людей – важная задача современных научных исследований в области онкологии.

На современном этапе данные о клинико-морфологических особенностях течения плоско-

клеточного рака легкого разрозненные [3,4], особенно плоскоклеточного рака легкого с ороговением, что рассматривается как высокодифференцированное злокачественное новообразование.

Цель исследования

Оптимизация прогностических клинико-морфологических критериев высокодифференцированного плоскоклеточного рака легкого центральной локализации.

Материалы и методы исследования

Объектом исследования были легкие, пораженные высокодифференцированным плоскоклеточным раком (ВПРЛ), который определялся в соответствии с классификацией ВОЗ (2004) [8]. Согласно критериям, ВПРЛ характеризуется наличием цитокератина, межклеточных связей и формированием «жемчужин». Основой исследования стал материал от 58 больных с высокодифференцированным раком легкого. В зависимости от локализации опухоли послеоперационный материал был разделен на две группы: центральный и периферический рак легкого.

Полученный материал сначала фиксировали в забуференном 10% растворе нейтрального формалина с последующей парафиновой проводкой по стандартным методикам. С парафиновых блоков делали срезы толщиной 4-5 мкм, которые окрашивались гематоксилином и эозином.

Результаты исследования и их обсуждение

Высокодифференцированный плоскоклеточный рак легких за период с 2007 по 2015 годы наблюдался у 58 больных, из которых в 4 случаях был гистологически подтвержден после

диагностической бронхоскопии, у 54 больных диагноз подтвержден на послеоперационном материале. Средний возраст больных составил $57,6 \pm 6,7$ лет. Наибольшую долю больных составили мужчины (94,8%) по сравнению с женщинами (5,2%). Основная доля больных была старше 45 лет, из которых 30 (55,56%) человек вошло в возрастную группу 45-59 лет, 23 человека (42,6%) составили возрастную группу 60-75 лет и только один человек (1,84 %) 37 лет.

Основой исследуемого материала стал послеоперационный материал, полученный от больных с высококодифференцированным плоскоклеточным раком легкого центральной локализации. Эту группу составили 39 (72,2%) случаев, в которых опухоль локализовалась вблизи главного, долевого или сегментарного бронха и определялись, как центральный рак легкого. Среди них 37 (94,9%) мужчин и 2 (5,1%) женщины. Средний возраст больных составил $57,6 \pm 7,1$ лет. Пик заболеваемости приходился на 60 лет.

Сначала проводилось макроскопическое исследование по определению внешнего вида, размеров, вторичных изменений опухоли и окружающей ткани. Связь опухоли с главным, долевым, сегментарным бронхами определялся при их последовательном разрезе.

Макроскопически ВПРЛ центральной локализации чаще находился вблизи главных, долевого, сегментарных бронхов и имел узловато-перибронхиальную, узловато-кавернозную или узловато-разветвленную (медиастинальную) клинко-морфологические формы роста.

Опухоли с узловато-перибронхиальной формой роста встречались в 19 (48,7%) случаях опухолей центральной локализации. Карциномы данного типа характеризовались наличием новообразования в области корня легких и вокруг бронхиального комплекса. Опухоли имели округлую или овальную форму на разрезе с наличием сосочковых выростов, с более или менее четкими границами с окружающей легочной тканью. Данная форма роста характеризуется распространением опухоли по подслизистой и оболочкобронхиальной соединительной ткани, что проявлялось утолщением стенки бронха за счет карциноматозной инфильтрации. Слизистая оболочка бронхов утолщена, бугристая.

Опухоль в каждом случае была плотной, беловатого, серовато-желтого цвета, сочной на разрезе. Размеры опухоли составляли от 1 см до 10 см в наибольшем диаметре со средним значением $3,9 \pm 2,06$ см. У 5 больных, что составляет 26,3% от общего количества случаев узловато-перибронхиальной формы роста опухоли, наблюдались метастазы в регионарные лимфатические узлы. Необходимо отметить, что

наибольший размер опухоли, которая сопровождалась лимфогенным метастазированием, не превышал 3 см и в среднем составил 2,6 см.

Узловато-кавернозная форма роста встречалась в 18 (46,2%) случаях опухолей центральной локализации и характеризовалась значительными размерами карциномы с участками массивных некрозов в центре, что сопровождалось образованием раковых каверн.

Опухоли с узловато-кавернозной формой роста имели неправильно-овоидную форму с нечеткими контурами. Размеры опухоли колебались в пределах от 3 см до 10 см. Средний размер опухоли составлял $6,5 \pm 2,4$ см. В раковой ткани определялась полость неправильной формы с неровными стенками, заполненная полужидким, желтоватого или буровато-серого цвета содержимым. Полость локализовалась эксцентрично, с более тонкой стенкой, расположенной на противоположной стороне от ворот легкого. Размеры каверн колебались в значительных пределах – от 0,5 до 3,0 см, и не зависели от размера опухоли. Бронх, с которым соединялась каверна, содержал некротические массы.

У 8 больных с узловато-кавернозной формой роста ВПРЛ центральной локализации наблюдались метастазы в регионарные лимфатические узлы (парабронхиальные, бифуркационные). Необходимо отметить, что средний размер опухоли с наличием метастазов составлял $7,1 \pm 2,0$ см в наибольшем размере.

Медиастинальная (узловато-разветвленная) форма роста высококодифференцированного плоскоклеточного рака легкого, наблюдалась в 2 (5,1%) случаях, в каждом из которых опухоль была связана с верхнедолевым бронхом левого легкого. При этом опухоль перибронхиально достигала лимфатических узлов переднего и заднего средостения, образуя вместе с ними плотный опухолевый конгломерат с участками разветвления, которые врастали в легочную ткань без четких границ. Слизистая оболочка бронхов была утолщена, бугристая. В одном случае наибольший размер опухоли составил 7 см, во втором - 6 см.

Проведение анализа ВПРЛ по размеру опухоли, клинко-морфологическим формам роста и наличием метастазов позволило установить ряд особенностей течения данного заболевания. Можно утверждать, что формирование раковой каверны имеет умеренно выраженную корреляционную связь ($r=+0,48$ $p<0,05$) с размерами опухоли (рис.1.).

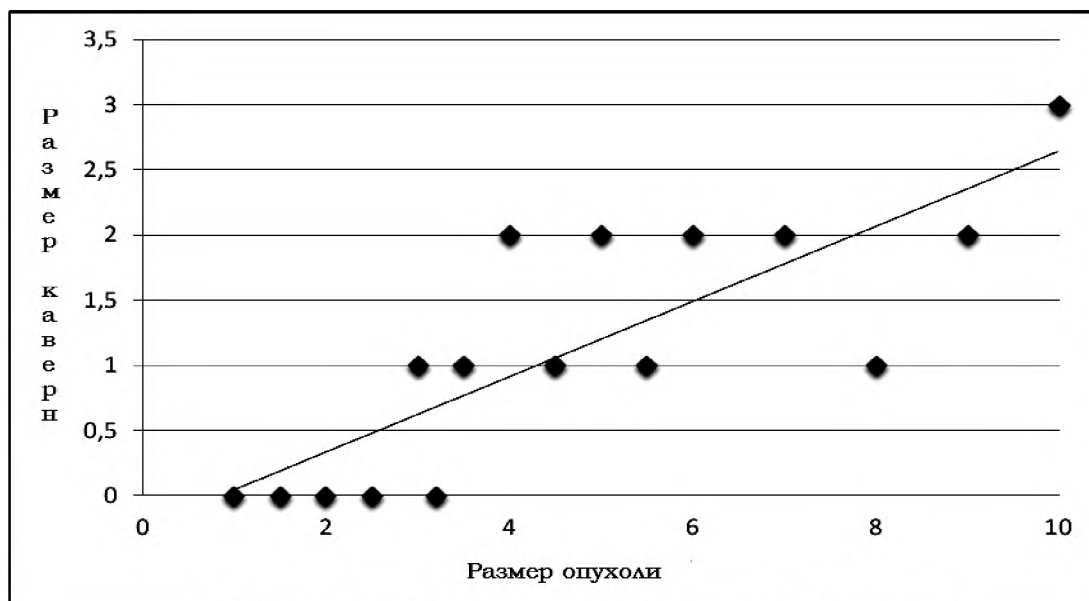


Рис. 1. Зависимость формирования раковой каверны от размера опухоли.

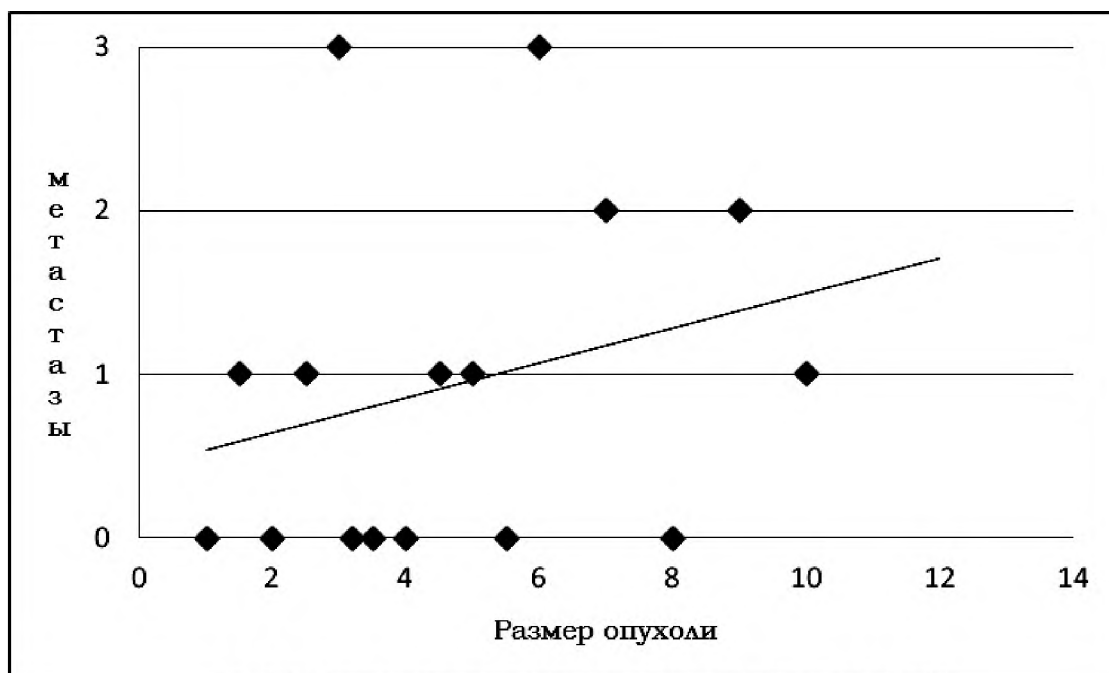


Рис. 2. Зависимость метастазирования от размера опухоли при ВПРЛ.

Кроме того, наличие метастазов не имеет четкой зависимости от размера опухоли и ее клинко-морфологической формы роста ($r = +0,27$ $p < 0,05$) (рис. 2.).

Проведенными исследованиями установлено, что 94,4% больных ВПРЛ составляют мужчины. Этот показатель превышает данные заболеваемости по Украине и мире, поскольку в обобщенных данных [1,5,7] не учитывается гистогенетический тип опухоли, исследуя группу НМКРЛ или плоскоклеточного рака не определяя степень дифференцировки. Анализ клинко-морфологических показателей высококодифференцированного рака легкого выявил отсутствие четкого прогностического значения макрокопи-

ческих характеристик данного гистогенетического типа рака центральной локализации. Необходимо отметить о возможности выделить характерные изменения в карциноме и окружающих тканях, которые располагаются зонально [2].

Выводы

По результатам анализа послеоперационный материал высококодифференцированного плоскоклеточного рака легкого разделен на две группы: центральный (72,2%) и периферический (27,8%) рак. Основное количество каждой группы составили мужчины (94,9% и 93,3% соответственно).

Центральный рак легкого, развитие которого

имеет четкую связь с главным, долевым или сегментарным бронхами, характеризуется тремя основными клинико-морфологическими формами роста: узловато-перибронхиальной (48,7%), узловато-кавернозной (46,2%) и узловато-разветвленной (5,1%). Средний возраст больных составил $57,6 \pm 7,1$ лет. Метастазы в регионарные лимфатические узлы обнаружили у 38,5% больных. Установлено, что наличие метастазов и развитие некроза в опухолях имеет умеренно выраженную зависимость от их размера. Таким образом, можно сделать вывод, что величина первичной карциномы не может быть четким прогностическим критерием.

Перспективы дальнейших исследований: изучить гистологические и иммуногистохимические критерии прогноза высокодифференцированного плоскоклеточного рака легких.

Литература

1. Бюлетень національного канцер-реєстру України № 17 – «Рак в Україні, 2014-2015» / Під ред. О. О. Колеснік. – К.: Національний інститут раку, 2016. – 142 с.

2. Филенко Б.М. Гістотопографічні особливості плоскоклеточного раку легень з ороговінням центральної локалізації / Б.М. Филенко, Н.В. Ройко, С.А. Проскурня // Збірник матеріалів міжнародної науково-практичної конференції «Медична наука та практика на сучасному історичному етапі». – Київ, 2014. – С. 12-14.
3. Филенко Б.М. Морфологічні та морфометричні особливості плоскоклеточного раку легень / Б.М. Филенко // Вісник проблем біології та медицини. – 2012. – Вип. 4, Том 2. – С. 210-212.
4. Филенко Б.Н. Иммуногистохимическая характеристика пролиферативной активности и апоптоза плоскоклеточного рака легких (обзор литературы) / Б.Н. Филенко, Н.В. Ройко, А.П. Степанчук, С.А. Проскурня // Wiadomosci Lekarskie. – 2016. – Tom LXIX, nr 2 (cz II). – P.289-294.
5. Харченко В.П. Бронхиолоальвеолярный рак / В.П. Харченко, Г.А. Галил-Оглы, Е.А. Коган [и др.] // Архив патологии. – 2000. – № 62 (3). – С. 10-16.
6. Global Cancer Facts & Figures 2007 / [M. Garcia, A. Jemal, E.M. Ward et al.] – Atlanta, GA: American Cancer Society. – 2007. – 52 p.
7. Stellman S.D. Smoking and lung cancer risk in American and Japanese man: an international case-control study / S.D. Stellman, T. Takezaki, L. Wang [et al.] // Cancer epidemiology, biomarkers and prevention. – 2001. – Vol. 10. – P. 1193-1199.
8. World Health Organization Classification of Tumours. Pathology and Genetics of tumours of the lung, Pleura, Thymus and Heart / [W.D. Travis, E. Brambilla, H.K. Muller-Hermelink, C.C. Harris]. – Lyon: IARC Press, 2004. – 344 p.

Реферат

КЛІНІКО-МОРФОЛОГІЧНІ ПРОГНОСТИЧНІ КРИТЕРІЇ ВИСОКОДИФЕРЕНЦІЙОВАНОГО ПЛОСКОКЛІТИННОГО РАКУ ЛЕГЕНІ ЦЕНТРАЛЬНОЇ ЛОКАЛІЗАЦІЇ

Филенко Б.М., Ройко Н.В., Проскурня С.А.

Ключові слова: високодиференційований плоскоклеточний рак легень, морфологія, прогноз.

У роботі проведено аналіз клініко-морфологічних особливостей перебігу високодиференційованого раку легень центральної локалізації. Метою роботи стало обґрунтування прогностичних клініко-морфологічних критеріїв високодиференційованого плоскоклеточного раку легень центральної локалізації. Проведеними дослідженнями встановлено, що 94,4% хворих ВПРЛ становлять чоловіки. Цей показник перевищує дані захворюваності по Україні і світі, оскільки в узагальнених даних не враховується гістогенетичний тип пухлини. Аналіз клініко-морфологічних показників високодиференційованого раку легень виявив відсутність чіткого прогностичного значення макроскопічних характеристик даного гістогенетичного типу раку. Центральний рак легень, розвиток якого має чіткий зв'язок з головним, частковим або сегментарним бронхами, характеризується трьома основними клініко-морфологічними формами росту: вузлувато-перибронхіальною, вузлувато-кавернозною і вузлувато-розгалуженою.

Summary

CLINICAL AND MORPHOLOGICAL PROGNOSTIC CRITERIA OF WELL-DIFFERENTIATED SQUAMOUS CELL LUNG CARCINOMA OF CENTRAL LOCATION

Filenko B.N., Royko N.V., Proskurnya S.A.

Key words: well-differentiated squamous cell lung carcinoma, morphology, prognosis.

The paper presents the analysis of clinical and morphological features of the course of well-differentiated squamous cell lung carcinoma of central location. The study was aimed at the substantiation of prognostic clinical and morphological criteria for the high differentiated squamous cell lung carcinoma of central location. The findings showed that male population constituted 94,4% of patients with well-differentiated squamous cell lung carcinoma. This index exceeds the data of incidence rate in Ukraine and worldwide, since the histogenetic type of tumor is not taken into account in the generalized data while analyzing the group of non-squamous lung carcinoma or squamous cell carcinoma without specifying the degree of differentiation. The analysis of clinical and morphological indices of high differentiated squamous cell lung carcinoma has revealed the absence of a distinct predictive value of macroscopic characteristics of this histogenetic type of central cancer. Central lung cancer, the development of which is clearly correlated with the primary, lobar or segmental bronchi, is characterized by the three major clinical-and -morphological forms of growth: nodose-peribronchial, nodose-cavernous and nodose-bifurcated.